UNIVERSIDAD NACIONAL AUTONOMA DE MEXICO
FACULTAD DE MEDICINA
DIVISIÓN DE ESTUDIOS DE POSGRADO
HOSPITAL ANGELES PEDREGAL

PATRÓN MASTOGRÁFICO DE LA POBLACIÓN MEXICANA EN PACIENTES DE CLINICA DE LA MUJER DEL HOSPITAL ANGELES PEDREGAL

TESIS
Para optar por el grado de:
Médico Especialista en Imagenología Diagnóstica y Terapéutica

Presenta:
Dra. Georgina Ana Ruth Cornelio Rodríguez

Tutor de tesis:
Dra. María Cecilia Ortiz de Iturbide

Ciudad de México, a Junio 2019.

Universidad Nacional Autónoma de México
UNAM
Biblioteca Central
Dirección General de Bibliotecas de la UNAM

UNAM – Dirección General de Bibliotecas
Tesis Digitales
Restricciones de uso

DERECHOS RESERVADOS ©
PROHIBIDA SU REPRODUCCIÓN TOTAL O PARCIAL

Todo el material contenido en esta tesis esta protegido por la Ley Federal del Derecho de Autor (LFDA) de los Estados Unidos Mexicanos (México).

El uso de imágenes, fragmentos de videos, y demás material que sea objeto de protección de los derechos de autor, será exclusivamente para fines educativos e informativos y deberá citar la fuente donde la obtuvo mencionando el autor o autores. Cualquier uso distinto como el lucro, reproducción, edición o modificación, será perseguido y sancionado por el respectivo titular de los Derechos de Autor.

DR. ENRIQUE JUAN DIAZ GREEN
JEFE DE LA DIVISIÓN DE EDUCACIÓN MÉDICA
Hospital Ángeles Pedregal

DR. OSCAR QUIROZ CASTRO
PROFESOR TITULAR DEL CURSO DE IMAGENOLOGÍA DIGANÓSTICA Y TERAPÉUTICA
Hospital Ángeles Pedregal

DRA. MARIA CECILIA ORTIZ DE ITURBIDE
MEDICO ESPECIALISTA EN RADIOLOGIA E IMAGEN
Tutor de Tesis
Hospital Ángeles Pedregal

RESUMEN

El estudio fue realizado como investigación observacional, retrolectivo y transversal, en base a un total de 8067 pacientes que acudieron a la Clínica de la mujer del Hospital Ángeles Pedregal, en el periodo de octubre del 2016 a marzo 2019.

La mastografía es un método de estudio de rayos X que se recomienda en mujeres desde los 40 años de edad, sin signos o síntomas de cáncer y tiene el objetivo de detectar anormalidades en las mamas, que no se pueden percibir por la observación o palpación. Es decir, realizar una detección oportuna.

Las mastografías buscan detectar cambios o anormalidades en los tejidos del seno que con el tiempo pueden convertirse en alguna patología, detectando asi pequeños nódulos o masas que no pueda sentir la paciente o el médico tratante durante la exploración fisica. Dentro de la mastografía recae la importancia de conocer las densidades mastografícas o también llamados patrones mastográficos.

Los patrones mastográfico son la representación de la proporción que guardan sus componentes entre si; existiendo 4 tipos, las compuestas por tejido adiposo casi en su totalidad, las que presentan sectores dispersos de densidad fibloglandular, las mamas heterogéneamente densas y las mamas muy densas.

Sin embargo la clasificación que se usa actualmente es el BI-RADS (Breast Imaging Reporting and Data System) solo la describe en base a la población norteamericana, por lo cual se pretende comparar lo que la literatura describe con la población mexicana, la cual ha sido poco descrita.

INTRODUCCIÓN

La mama cubre de la 2da a la 6ta costilla en la pared torácica anterior, su morfología es hemisférica con una cola axilar o más conocida como cola de Spence; constituida en su mayoría por grasa y cantidad variable de tejido glandular, tiene una fascia que la envuelve y divide en capa anterior y posterior. La fascia forma septos también llamados ligamentos de Cooper, que unen a la piel en la parte anterior y en la parte posterior al pectoral, dando así un marco de apoyo entre las dos capas. El pezón por su parte, sobresale de la superficie anterior, se encuentra rodeado por la areola pigmentada y su posición tiende a se variable, pero generalmente se encuentra sobre el 4to espacio intercostal en el seno no colgante (1).

La mastografía es un método de imagen que inicio su estudio en el siglo XX, sin embargo el primer mastógrafo diseñado específicamente para mama fue desarrollado en 1951 por Charles Gros y unicamente podia determinar diferencias entre lesiones benignas y malignas. Para los 60´s Robert Egan diseñó una técnica especial que permitía tener resultados predecibles y reproducibles, sin embargo hasta la década de los 80´s que fue aceptada como la piedra angular en la detección oportuna del cáncer de mama (2).

La representación de la imagen mastográfica, es el reflejo de la anatomía mamaria normal y sus alteraciones. Sin embargo está variación de imágenes mastográficas parece infinita, por lo cual se dice que la mama normal presenta una gran variabilidad en cuanto a su estructura histológica, dicho lo anterior la proporción que guardan entre sí los componentes estructurales puede variar de una región a otra en la misma mama. Esta variaciones se ven reflejadas en la mastografía.

En está es característico que la imagen presente una combinación de los 4 componentes estructurales, siendo: densidades nodulares, densidades lineales, zonas radiotransparentes y densidades homogéneas-carentes de estructura.

También existen componentes que representan a las unidades anatómicas: unidades terminales ductolobulillares, conductos, vasos, tractos fibrosos, tejido conjuntivo fibroso de soporte (estroma) y tejido adiposo.

Lazlo Tabár mencionó que era necesario establecer un vínculo integral entre los hallazgos mastográficos y los hallazgos histológicos, por lo que se creo un sistema de clasificación compuesto de 5 tipos de parénquima mastográfico, cada uno de estos tipos es una combinación de los 4 componentes estructurales.

- Tipo I: Los 4 componentes muestran una proporción similar.
- Tipo II: Abundante tejido adiposo radiotransparente y densidades lineales.
- Tipo III: Muy similar al tipo II, prominencia de los conductos retroareolares y asociados a fibrosis periductal.

- Tipo IV: Prominencia de densidades nodulares y lineales, cuya presencia puede dificultar la percepción de lesiones patológicas.
- Tipo V: Predominio fibrosis extensa y carente de estructura, con limitaciones para mostrar la anatomía normal y lesiones patológica pequeñas.

Los tipos de parénquimas mastográficos son indicadores de padecer cáncer de mama (3), de ahí la importancia recordar que la densidad mamaria es un hallazgo mamográfico no relacionado con la densidad percibida del tejido mamario durante la palpación en la exploración física (4).

Por lo que la densidad mamaria recae en el rendimiento y la importancia de la mamografía y ya que también es un factor de riesgo independiente para el cáncer de mama (5,6). Es aquí donde recae el porque conocer los patrones mastográficos ya que permite garantizar que las mujeres con mamas densas que estén conscientes de las limitaciones de la mastografía y su mayor riesgo de cáncer de mama (7).

MARCO TEORICO

La mastografía es el método de elección para la detección oportuna del cáncer de mama. En el mundo en 2018, se reportaron 2 088 849 casos nuevos de cancer de mama, unicamente en México la incidencia de casos nuevos fueron 27 283 casos, de los cuales fueron 6 884 defunciones, es decir el 8.2%. (8)

La variabilidad de los patrones mastográficos se debe a que la mujer en el transcurso de su desarrollo, el tejido mamario presenta modificaciones asociadas a la exposición hormonal endógena que recibe, la cual inicia en la pubertad con el desarrollo de lóbulos, lobulillos y conductos galactóforos. (9)

Mientras que con la alteración posmenopáusica del tejido glandular mamario, la expectativa es que la densidad de las mamas de una mujer disminuirá con el aumento de la edad de la paciente. Esta relación se observa generalmente entre la densidad de las mamas y la edad. (4)

En 1995 para hablar en un lenguaje universal, surgió la terminología del sistema BI-RADS (Breast Imaging Reporting and Data System) acuñada por el Colegio Americano de Radiología (ACR- American College of Radiology) para la interpretación de las mastografías y siendo hasta el 2003 que está incorporada a la interpretación el ultrasonido mamario y la resonancia magnética (10).

El sistema BI-RADS menciona que los patrones mastográfico son únicamente la representación de la proporción que guardan sus componentes entre si existiendo 4 tipos y sus términos:

a) Compuestas por tejido adiposo casi en su totalidad.
b) Sectores dispersos de densidad fibroglandular.
c) Heterogéneamente densas, que puede ocultar algunos nódulos pequeños.
d) Muy densas, lo que disminuye la sensibilidad mastográfica. (11)

Cuando se habla de la densidad mamaria, combinan las clasificaciones de "heterogéneamente densas" y "extremadamente densas" para clasificarlas como "densas", mientras que los patrones de "grasa" y "áreas dispersas de densidad fibroglandular" se etiquetan como "no densas". Algunos investigadores informan que un porcentaje relativamente bajo del 31% al 43% de la población de tamizaje general tiene mamas densas (12).

En una investigación realizada por Kerlikowske et al, sugiere que el 46,9% de la población de tamizaje tiene mamas densas (13). En la 5ta edición de BI-RADS, se dice que hay muy poca diferencia entre los patrones de tejido y el riesgo de malignidad, en las mujeres hacia el extremo más denso de las “áreas dispersas de densidad fibroglandular” y las mujeres en el menor extremo denso de la categoría “heterogéneamente densa”. (11)

La literatura norteamericana en la 4ta edición de BI-RADS (2003) refiere que la distribución de estos tipos de patrones en la población norteamericana es de aproximadamente el 10% para el tipo A, el 40% para el tipo B, el 40% para el tipo C y el 10% para el tipo D (14). Sin embargo para el 2015 en un estudio realizado por Phoebe Freer durante los años 1994 a 2018 en Estados Unidos de Norteamérica la distribución de los patrones fueron para el tipo A 9%, tipo B 44%, tipo C 38% y tipo D 9% (15). Sin embargo la importancia de estos estudios recae en que no hay base de datos para población latina o en su defecto población mexicana.

Hasta el día de hoy la única referencia del tipo de patrón mastográfico basado en población mexicana, ha sido descrito por Selene Mancilla et al; donde describe que el 11% corresponde al patrón tipo A, 65% al tipo B, 20% al tipo C y 4% al tipo D (16).

El cáncer de mama puede tener diferentes presentaciones, por mastografía se manifiesta como signos primarios y secundarios de malignidad. Los signos primarios son 3: tumor irregular de contornos espiculados, microcalcificaciones o tumor con calcificaciones. En tanto, los signos secundarios se refieren a signos indirectos de malignidad, es decir cuando están presentes representan etapas más avanzadas de la enfermedad y estos se presentan como engrosamiento de la piel, retracción del pezón, distorsión de la arquitectura glandular o adenomegalias 10).

La importancia del patrón mastográfico recae en conocer que existe una gran cantidad de lesiones que pueden aparecer en el tejido mamario y que estas pueden ocultarse de acuerdo al componente de la mama que se presente.

NÓDULOS

Se le designa el nombre de "nódulo" a las lesiones ocupantes tridimensionales, las cuales se observan en dos proyecciones mastográficas diferentes. Pueden tener un borde completa o parcialmente convexo (visto desde fuera) y cuando son radiodensas, la densidad central es mayor que la periférica. Si un posible nódulo solo aparece en una proyección, se considera que representa una asimetría hasta tanto se confirme su naturaleza tridimensional. La descripción se basa en 3 descriptores: forma, marguen y densidad.
Forma: Encontrándolos por su forma en ovalados, redondos o irregulares. Los ovalados tienen forma elíptica u ovoide y pueden presentar 2 o 3 lobulaciones. Los redondos con esféricos, circulares o globulares. Los irregulares no son redondos ni ovalados y este término suele representar un hallazgo sospecho.
Marguen: Que constituye el límite de la lesión, permiten predecir si el nódulo es benigno o maligno, estos pueden ser circunscrito, oscurecido, microlobulado, indefinido y espiculado.
Densidad: La caracterización de la densidad define la atenuación de los rayos X que se observa en el nódulo en relación con la atenuación prevista de un volumen

igual de tejido mamario fibroglandular sano. Los descriptores son: hiperdenso, isodenso, hipodenso y contenido adiposo (11).
La mayor parte de los tumores malignos de la mama que tienen el aspecto mamográfico de un nódulo son isodensos o hiperdensos respecto de un volumen igual de tejido fibroglandular sano. Según las publicaciones, la probabilidad de malignidad que conllevan los nódulos hiperdensos (70%) es significativamente superior a la asociada a las lesiones isodensas e hipodensas (22%). No obstante, aunque es infrecuente (aunque no imposible) que el cáncer de mama tenga aspecto hipodenso, el grado de densidad mamaria constituye un criterio subjetivo que resulta menos fiable que las demás caracterÍs ticas mamográficas de los nódulos (es decir, la forma y el margen). Los tumores malignos de la mama nunca son adiposos (radiotransparentes), aunque pueden encerrar grasa (11, 17).

CALCIFICACIONES

Se describen de aceuerdo a si estas son típicamente benignas, morfología sospecha y su distribución. Las calcificaciones consideradas benignas conforme a su aspecto mastográfico suelen ser más grandes y groseras que las malignas, tienen forma redondeada y margen liso, además de que también son más evidentes. Las calcificaciones asociadas a los tumores malignos suelen ser muy pequeñas, por lo que a menudo es necesario recurrir a la magnificación para detectarlas; es preciso describir su morfología y distribución dentro del parenquima mamario.
Las calcificaciones tipicamente benignas pueden ser: cutaneas, vasculares, groseras (palomita de maiz), lineales gruesas,redondeadas, anulares, distróficas, leche cálcica e hilos de sutura.
En tanto las calcificaciones de morfología sospechosa de acuerdo a los descriptores pueden ser: amorfas, groseras heterogéneas, finas pleomorficas y lineales finas o finas ramificadas.
Las calcificaciones de acuerdo a la distribución que presentan en el parenquima mamario pueden describirse en: difusas, regional, agrupadas, lineal o segmentaria.

DISTORSIÓN DE LA ARQUITECTURA

En la mastografía, la distorsión muestra delgadas líneas rectas o espiculaciones que se irradian desde un punto y retracción, distorsión o rectificación focal del borde anterior o posterior del parénquima mamario. Asimismo, la distorsión de la arquitectura puede acompañarse de asimetría y calcificaciones. En el caso de pacientes que no tienen antecedentes traumáticos ni quirúrgicos específicos, el hallazgo de distorsión de la arquitectura puede ser sugerente de cáncer o cicatriz radial, por lo que amerita efectuar una biopsia.

ASIMETRIAS

Conforman un espectro de hallazgos mastográficos que representan depósitos unilaterales de tejido fibroglandular que no pueden considerarse un nódulo radiodenso. Las asimetrías solo aparecen en una proyección. Los otros tres tipos de asimetrías, pese a ser evidentes en más de una proyección, tienen borde cóncavo (visto desde fuera) y suelen estar intercalados con grasa, mientras que los nódulos radiodensos presentan borde total o parcialmente convexo (visto desde fuera) y tienen un aspecto algo más denso en el centro que en la periferia. Sus descriptores pueden ser: Asimetría, asimetría global, asimetría focal o asimetría en desarrollo.
Las asimetrías representan artefactos por superposición de estructuras mamarias normales. La asimetría global se determina en comparación con la zona equivalente de la mama contralateral; es decir se considera que hay cuando una gran cantidad de tejido fibroglandular denso y asimétrico ocupa una porción importante de la mama (al menos un cuadrante). La asimetría focal se determina en comparación con la zona equivalente de la mama contralateral; se considera cuando una cantidad comparativamente pequeña de tejido fibroglandular denso y asimétrico ocupa una porción limitada de la mama (menos de un cuadrante), se observa en diferentes proyecciones mastográficas y tiene aspecto similar en todas (por ende, no representa la superposición de estructu ras mamarias sanas sino un hallazgo genuino), el borde es cóncavo y suele estar intercalado con grasa. Las asimetrías en desarrollo son asimetrías focales pero nuevas, más grandes o más evidentes que en las focales , aproximadamente un 15% de los casos de asimetrías en desarrollo representan lesiones malignas (carcinoma invasor, carcinoma ductal infiltrante o ambos), de modo que exigen seguir estudiando estos casos con otros métodos de diagnóstico por imágenes y efectuar una biopsia a menos que el hallazgo presente características benignas.

GANGLIO LINFATICO INTRAMAMARIO

Son estructuras reniformes circunscritas, contienen grasa hiliar y suelen medir <1 cm. Algunos ganglios miden > 1 cm pero se los sigue considerando normales si el reemplazo adiposo es pronunciado. Es habitual hallarlos en las porciones externas y superiores de la mama, proximal a la región axilar, aunque pueden aparecer en cualquier sitio del tejido mamario. Generalmente se encuentran junto a una vena porque el drenaje linfático de la mama es paralelo al drenaje venoso.

CONDUCTO SOLITARIO DILATADO

Los conductos dilatados solitarios son estructuras tubulares o ramificadas unilaterales, que probablemente representen un conducto dilatado o agrandado en algún otro sentido, se considera un hallazgo infrecuente. Las publicaciones consignan que, aun cuando no se acompañe de otros signos mamográficos o clínicos sospechosos, está asociado al carcinoma ductal in situ no calcificado .

PLANTEAMIENTO DEL PROBLEMA

Existe poca o casi nula literatura que describa la importancia de conocer la incidencia de las densidades mastográficas en la población mexicana y si esta se correlaciona con los valores obtenidos en los estudios realizados de BIRADS y Freer y la única literatura mexicana descrita hasta la fecha por Mancilla.

HIPOTESIS (CORRELACION)

Hi (hipótesis de investigación) - Existe relación entre la incidencia de las densidades mastográficas en la población mexicana con las densidades presentadas en la literatura norteamericana BIRADS, Freer y literatura mexicana de Mancilla.

Ho (hipótesis nula) - Las densidades mastográficas en la población mexicana no tiene relación con las densidades mastográficas presentadas en la literatura norteamericana BIRADS y Freer y la literatura mexicana de Mancilla.

OBJETIVO

Analizar si existe relación en la densidad mamaria de la población mexicana con la descrita por la literatura norteamericana BIRADS y Freer y mexicana Mancilla, y saber si está también es aplicable en nuestra población.

JUSTIFICACIÓN

Conocer las densidades mastográficas puede ayudar a llegar a un mejor diagnostico en la detección de lesiones nodulares y tratamiento para las pacientes mexicanas. Para así conocer si existe correlación con lo ya descrito por la literatura norteamericana.

METODOLOGÍA DEL ESTUDIO

Se realizo estudio de tipo observacional, retrolectivo y transversal.

POBLACIÓN

Todos las pacientes que acudieron a la Clínica de la mujer del Hospital Ángeles Pedregal, a las cuales se les realizo mastografía, en el periodo de octubre 2016 a marzo 2019.

CRITERIOS DE SELECCIÓN

Criterios de inclusión

- Genero femenino.
- Nacionalidad Mexicana
- Edad de 40 años a más
- Pacientes cuyo motivo del estudio fuera diagnostico o tamizaje
- Estudios que se encuentren dentro del sistema RIS-PACS Carestream^{R}
- Estudios revisados por médicos radiólogos con subespecialidad en Imagen de la mama

Criterios de exclusión

- Antecedentes de colgajo de mama asociado a patología maligna
- Motivo de la mastografía fuera biopsia o marcaje mamario
- Motivo de la mastografía fuera de trauma torácico o mamario

MATERIAL

Imágenes en pantalla del sistema RIS-PACS Carestream^{R} junto con el motivo del estudio, reporte descriptivo e impresión diagnostica siendo requeridos para la base de datos final. Las imágenes se adquirieron en mastografos digitales marca Hologic^{R} y Dimensions^{R}.

MÉTODOS

El análisis se llevo a cabo obteniendo la información de las imágenes en pantalla del sistema RIS-PACS Carestream^{R} del Hospital Ángeles Pedregal de pacientes con mastografía y cuyo motivo del estudio fuera diagnostico o tamizaje. Se procedió a elegir el archivo electrónico de acuerdo a los criterios de inclusión y exclusión obteniendo la información y transcribiendo los datos de captura donde se incluyen los datos ya mencionados anteriormente, posteriormente se realizo el análisis estadístico de acuerdo al tamaño de muestra y las variables.

CARACTERISTICAS DE LA MUESTRA

Muestreo por conveniencia.
Se incluyeron en el estudio a todos las pacientes de la Clínica de la mujer que cumplieron con los criterios de inclusión dentro del periodo de octubre 2016 a marzo 2019.

TAMAÑO DE LA MUESTRA

La muestra total de pacientes en este estudio fue de 8067 mujeres. Los criterios de inclusión incluyeron mujeres que acudieron por mastografía de diagnostico o tamizaje, de los cuales 7553 cumplieron con los todos criterios de inclusión.

CONSIDERACIONES ETICAS

Se procede a interpretar los hallazgos radiológicos presentes en los estudios de mastografía, con apego al respeto de anonimidad y sin conflictos éticos. Se utiliza una técnica observacional de las imágenes del RIS-PACS Carestream^{R} y una evaluación de la interpretación del estudio, el cual es validado por médicos radiólogos con subespecialidad en Imagen de la mama, del Hospital Ángeles Pedregal.

ANÁLISIS ESTADÍSTICO

Se utilizo la base de datos de Excel para trasladar la información y posteriormente se analizaron los datos. La estadística descriptiva se expreso como porcentaje (%), media, mediana, moda y desviación estándar.

RESULTADOS

De las 8067 pacientes, únicamente 7553 que cumplieron con los todos criterios de inclusión de acuerdo al archivo electrónico, los rangos de edad fueron el 43.41% de 40-49 años, el 31.35% de 50-59 años, el 17.99% de 60-69 años, 5.98% de 70-79 años y 1.25% tenían más de 80 años.

Se encontró que el patrón mastográfico presentado en nuestro medio, en la Clínica de la mujer fue del 9% tipo A, 45% tipo B, 36% tipo C y 10% tipo D.

DISCUSION

En el análisis estadístico con base en la comparación de los resultados obtenidos con los estudios reportados en la literatura norteamericana BIRADS y Freer; y en población mexicana por Mancilla, se denotan comparaciones estadísticamente significativas, teniendo una chi cuadrada de 18.54, con un valor significativo de $p=0.29$, e intervalos de confianza del 95%.

En la muestra obtenida se demuestra que existe relación entre lo descrito en la literatura norteamericana BIRADS, Freer y la población mexicana, así como discrepancias en el resultado comparativo con Mancilla.

GRAFICAS

Gráfica de pacientes por grupo de edad

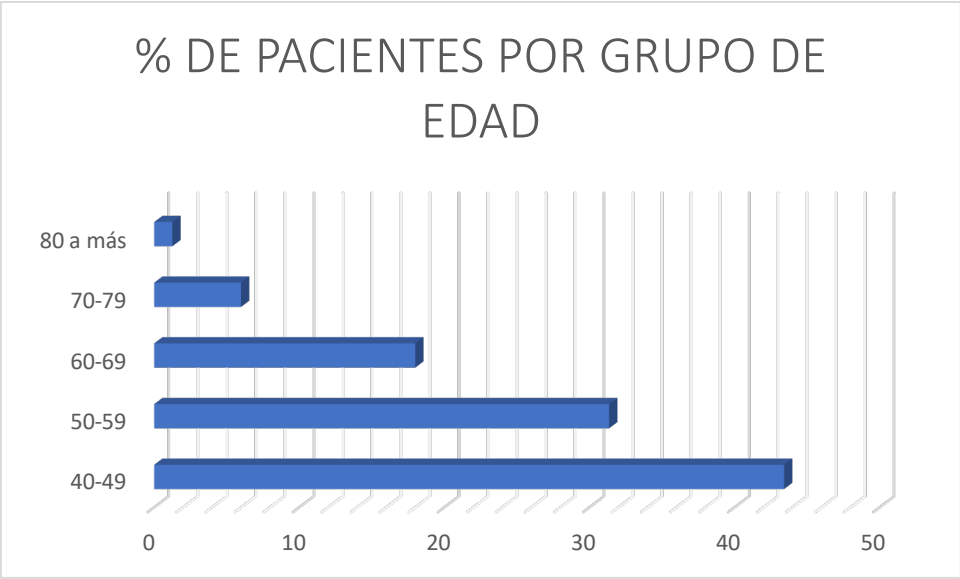

Porcentaje de pacientes por patrón mastográfico

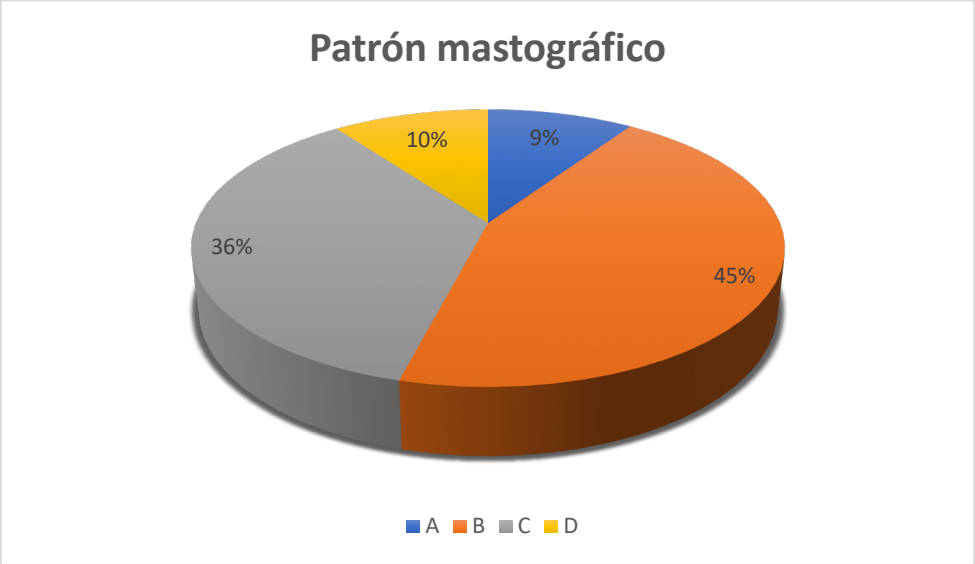

Similitud de población entre estudios

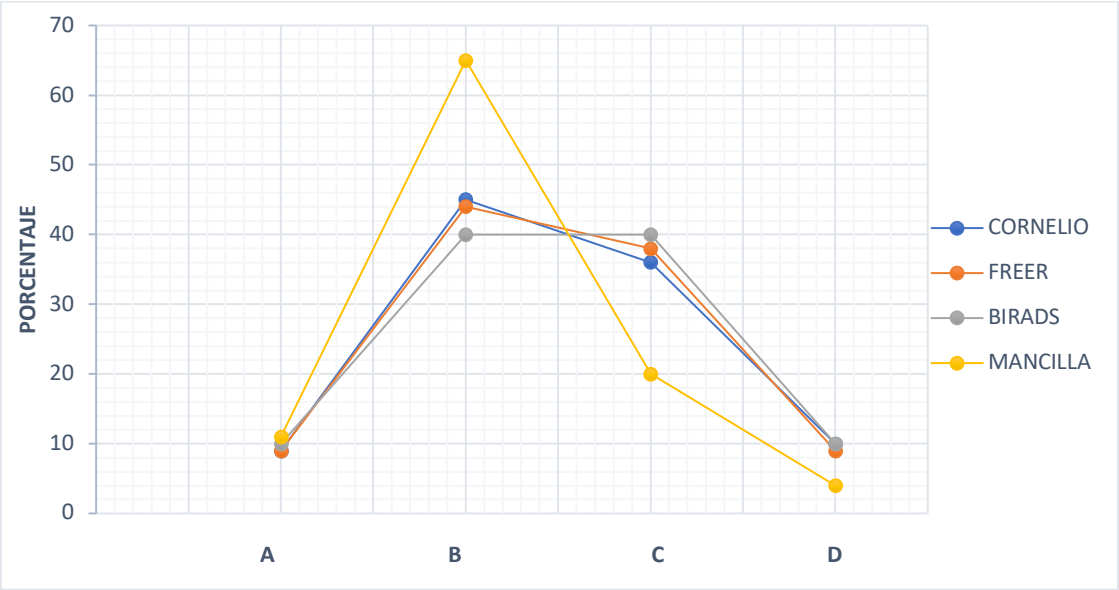

Chi-cuadrada

Results						
	CORNELIO	FREER	BIRADS	MANCILLA		***Row Totals***
A	9 (9.75) [0.06]	9 (9.75) [0.06]	10 (9.75) [0.01]	11 (9.75) [0.16]		39
B	45 (48.50) [0.25]	44 (48.50) [0.42]	40 (48.50) [1.49]	65 (48.50) [5.61]		194
C	36 (33.50) [0.19]	38 (33.50) [0.60]	40 (33.50) [1.26]	20 (33.50) [5.44]		134
D	10 (8.25) [0.37]	9 (8.25) [0.07]	10 (8.25) [0.37]	4 (8.25) [2.19]		33
Column Totals	100	100	100	100		**400 (Grand Total)**

The chi-square statistic is 18.5478. The *p*-value is .029325. The result is significant at $p < .05$.

CONCLUSIONES

Con base a los resultados obtenidos se concluyo que el tipo de densidad mamaria predominante en nuestro medio es el tipo B que correlaciona con sectores dispersos de densidad fibloglandular y que al compararlo con los estudios ya antes descritos por BI-RADS, así como por los estudios publicados por Freer y Mancilla, se propone aplicabilidad en nuestra población, permitiendo llegar a un mejor diagnostico en la detección de lesiones nodulares y tratamiento para las pacientes de nuestro medio.

Independientemente de la causa biológica de la densidad mamaria como factor de riesgo para el cáncer de mama, el tejido denso puede ocultar los signos sutiles de

malignidad y disminuir la sensibilidad de la detección mastográfica, por lo tanto es donde recae la importancia de conocer el patrón mastográfico.

BIBLIOGRAFIA

1. Ryan S, McNicholas M and Eustace S. Anatomy Diagnostic Imaging. Elsevier. Third Edition.2011. Pp. 313.

2. Bassett LW, Gold RH. History of breast imaging. Breast Imaging Chapter 1, 3-24. Saunders; 2011.

3. Tabár L, Tot T, Dean PB. Breast cancer: the art and science of early detection with mammography: perception, interpretation, histopathologic correlation. Stuttgart, New York: Thieme; 2005. Pp 16, 32-38, 94.

4. Checka CM, Chun JE, et al. The Relationship of Mammographic Density and Age: Implications for Breast Cancer Screening. AJR:198, March 2012. Pp 292-295.

5. Carney PA, Miglioretti DL, Yankaskas BC, Kerlikowske K, Rosen- berg R, Rutter CM, et al. Individual and combined effects of age, breast density, and hormone replacement therapy use on the accuracy of screening mammography. Ann Intern Med. 2003;138: 168-75. [PMID: 12558355] doi:10.7326/0003-4819-138-3-200302040 -00008

6. Boyd NF, Guo H, Martin LJ, Sun L, Stone J, Fishell E, et al. Mammographic density and the risk and detection of breast cancer. N Engl J Med. 2007;356:227-36. [PMID: 17229950]

7. Sprague BL, Conant EF, et al. Variation in Mammographic Breast Density Assessments Among Radiologists. Annals of Internal Medicine. 2016. Pp 1-11. doi:10.7326/M15-2934

8. World Health Organization. International Agency for Research on Cancer. The Global Cancer Observatory. Mexico fact sheets. Mayo, 2019. http://gco.iarc.fr/today/data/factsheets/populations/484-mexico-fact-sheets.pdf

9. Stines J, Tristant H. The normal breast and its variations in mammography. Eur J Radiol. 2005;54:26-36.

10. Ortiz de Iturbide MC, Carrasco Ortiz A. Actualidades en la detección oportuna de cáncer mamario: mastografía y ultrasonido. Acta Medica Hospital Ángeles. Volumen 14, Supl. 1, octubre-diciembre 2016

11. D'Orsi CJ, Mendelson EB, Morris EA, et al. Breast Imaging Reporting and Data System: ACR BI-RADS. 5th ed. Reston, Va: American College of Radiology, 2012.

12. Lee CI, Bassett LW, Lehman CD. Breast density legislation and opportunities for patient-centered outcomes research. Radiology. 2012;264(3):632–636.

13. Kerlikowske K, Zhu W, Hubbard RA, et al. Outcomes of screening mammography by frequency, breast density, and postmenopausal hormone therapy. JAMA Intern Med 2013;173(9):807–816.

14. American College of Radiology (ACR) Breast Imaging Reporting and Data System Atlas (BI-RADS Atlas), 4th ed. American College of Radiology; 2003.

15. Freer P. Mammographic Breast Density: Impact on Breast Cancer Risk and Implications for Screening. Radiographics. 2015; 35 (2): 302-315.

16. Mancilla Mazariegos S, González Vergara C. Patrones mastográficos en las mujeres mexicanas. Anales de Radiología México. 2018;17:93-9 .

17. Woods RW, Sisney GS, Salkowski LR, Shinki K, Lin Y, Burnside ES. 'Ihe mammographic density of a mass is a signincant predictor ofbreast cancer. Radiology 2010; 258 (2): 417-2