



**UNIVERSIDAD NACIONAL AUTÓNOMA
DE MÉXICO**

**ESCUELA NACIONAL DE ESTUDIOS SUPERIORES
UNIDAD LEÓN**

**TÍTULO:
MANEJO DE UNA LESIÓN OSTEOLÍTICA EN
MANDÍBULA REPORTE DE UN CASO**

**FORMA DE TITULACIÓN:
TESINA**

**QUE PARA OBTENER EL TÍTULO DE:
LICENCIADA EN ODONTOLOGÍA**

P R E S E N T A:

GABRIELA FERNÁNDEZ GODINEZ

**TUTOR: ESP. ALEJANDRO CAMACHO
HERNANDEZ**

**ASESORES: MTRA. PAOLA CAMPOS
IBARRA**



**ENESUNAM
UNIDAD LEÓN**

LEÓN, GUANAJUATO, 2017



Universidad Nacional
Autónoma de México



UNAM – Dirección General de Bibliotecas
Tesis Digitales
Restricciones de uso

DERECHOS RESERVADOS ©
PROHIBIDA SU REPRODUCCIÓN TOTAL O PARCIAL

Todo el material contenido en esta tesis esta protegido por la Ley Federal del Derecho de Autor (LFDA) de los Estados Unidos Mexicanos (México).

El uso de imágenes, fragmentos de videos, y demás material que sea objeto de protección de los derechos de autor, será exclusivamente para fines educativos e informativos y deberá citar la fuente donde la obtuvo mencionando el autor o autores. Cualquier uso distinto como el lucro, reproducción, edición o modificación, será perseguido y sancionado por el respectivo titular de los Derechos de Autor.

ÍNDICE

DEDICATORIAS.....	4
AGRADECIMIENTOS.....	5
INTRODUCCIÓN.....	6
CAPITULO I.	
Antecedentes y marco teórico.....	7
1. Complejo dentino-pulpar.....	8
2. Enfermedades pulpo periapicales.....	10
- Periodontitis apical asintomática.....	15
- Reabsorción externa.....	19
3. Reparación y cicatrización apical.....	22
4. Fracaso endodóncico.....	28
- Definición.....	28
- Causas.....	28
5. Infecciones endodóncicas.....	32
6. Retratamiento.....	35
CAPITULO II.	
Objetivo general.....	43
Objetivos específicos.....	43
CAPITULO III.	
Caso clínico.....	44
Resultados.....	51
Implicaciones éticas.....	51
CAPITULO IV.	
Discusión.....	52
Conclusiones.....	54
Bibliografía.....	55
Índice de figuras.....	58
Anexos.....	59

DEDICATORIAS

A ti Dios

Por haber hecho esto posible, por acompañarme en los momentos más oscuros y haberme permitido culminar uno de los logros más importantes en mi vida, darme la fuerza y paciencia necesarias para no rendirme.

A mis padres

Emma Godínez, Alejandro Fernández, por ser el pilar fundamental en todo lo que soy, por su apoyo incondicional a lo largo de mi vida y principalmente en esta etapa tan importante, por alentarme en los momentos más difíciles y creer en mí, por compartir conmigo triunfos y alegrías así como tristezas y preocupaciones, porque sin su apoyo, esfuerzo y sacrificio este logro no sería posible, a ustedes infinitas gracias.

A todos mis hermanos y familia

Por su paciencia para conmigo, su apoyo, palabras de aliento y haber estado ahí.

AGRADECIMIENTOS

A la Universidad Nacional Autónoma de México y a la Escuela Nacional de Estudios Superiores Unidad León que trabajaron en conjunto para traer este grandioso proyecto en el cual, muchos jóvenes de diversos estados y municipios salimos beneficiados.

A mis profesores, la Mtra. Paola Campos, por habernos transmitido su pasión por la endodoncia y compartir con nosotros sus conocimientos así como impulsarnos a dar más y lo mejor de nosotros. Al Esp. Alejandro Camacho por su paciencia y apoyo para con nosotros y por confiar en mí, sin duda gracias a ustedes este trabajo fue posible.

Y a todos mis profesores a lo largo de la carrera y área de profundización, Gaby Dávila, Gaby Hernández, María Ayala, Alejandro Nieto y Abraham Mendoza, por transmitirnos sus conocimientos y experiencia, así como la importancia de la actualización y especialización en el área de la odontología.

A mis grandes amigas Mariel Isidor Ruiz, Montserrat De los Santos, aún recuerdo aquel primer día en el que las conocí, quien diría que seríamos inseparables hasta el final, las adoro, con ustedes compartí los mejores y peores momentos a lo largo de la carrera, siendo un soporte y apoyo fundamental para mí, infinitas gracias.

A Mayra Cordero, Alejandra Méndez, Anayeli González, Anahí Mireles, Nelly Manriquez, Lalo Dorado, a los yuyos team y a Chris Hernández, por todos los momentos que compartí con ustedes, por su apoyo, locuras, diversión y consejos, sin ustedes la universidad no hubiera sido lo mismo, me llevó grandes amigos.

A mis pacientes que depositaron en mí su confianza y sus bocas, sin ustedes este día no hubiera llegado.

Y a todas aquellas personas que invariablemente colaboraron de manera directa o indirecta para que este sueño fuera posible.

INTRODUCCIÓN

El establecimiento de una lesión periapical suele ser la respuesta del huésped a la invasión del Sistema de Conductos Radiculares (SCR) por microorganismos y sus productos. La persistencia de los factores etiológicos que no pueden ser eliminados del SCR por el organismo, como microorganismos, restos de células muertas, cuerpos extraños y productos metabólicos bacterianos, pueden dar lugar a un proceso inflamatorio crónico.

Se ha propuesto un término “enfermedad post tratamiento” para describir aquellos casos que se habrían denominado fracasos endodóncicos que involucran la periodontitis apical persistente.

La principal causa de los fracasos endodóncicos se debe a la persistencia de microorganismos tanto intrarradiculares como extrarradiculares, así como a una desinfección o asepsia inadecuada de los conductos radiculares entre otras causas se encuentra la experiencia y habilidad del odontólogo tratante.

El retratamiento endodóncico tiene por objetivo identificar el origen del fracaso endodóncico previo, corregirlo y recuperar el tercio apical del conducto o conductos anteriormente tratados, así como, mejorar la calidad del tratamiento anterior, superar limitaciones, eliminar las bacterias, lograr un sellado tridimensional para eliminar signos, síntomas y reparar lesiones periapicales.

El retratamiento se ha convertido en un procedimiento rutinario en la odontología moderna ya que representa una mejor opción, la conservación de un diente natural, que la pérdida y sustitución del mismo. Gracias a los avances técnicos y científicos recientes permite conservar dientes que de otro modo se habrían perdido.

CAPITULO I.

Antecedentes y marco teórico

1. COMPLEJO DENTINO PULPAR

El complejo dentino-pulpar está envuelto, en la corona, por esmalte dentario, y en la raíz por cemento, ligamento periodontal y hueso. La armonía del complejo se ve alterada cuando los tejidos circundantes sufren alguna forma de agresión.¹

La pulpa dental y la dentina funcionan como una unidad y los odontoblastos son un elemento básico de este sistema, su dinámica implica que los impactos en la dentina pueden alterar los componentes pulpaes, y las alteraciones de la pulpa pueden, a su vez, alterar la calidad y cantidad de dentina producida.²

La pulpa dental está constituida de tejido conectivo laxo especializado, se encierra en la porción central del diente. Esta puede dividirse en cuatro zonas periféricas.¹

1. Capa odontoblástica

Es el estrato celular más externo de la pulpa sana, en la pulpa joven, los odontoblastos tienen una forma cilíndrica alta y segregan activamente colágeno. Los odontoblastos se encuentran alineados de forma escalonada, en apariencia de empalizada.

2. Zona pobre en células o Capa de Weil

Es una zona estrecha ubicada bajo la capa odontoblástica en la pulpa coronal, que está libre de células. Está formada por capilares sanguíneos, fibras nerviosas amielínicas y finas prolongaciones citoplasmáticas de los fibroblastos.

3. Zona rica en células

Es un estrato, que contiene una gran cantidad de fibroblastos. Es más prominente en la pulpa coronal que en la radicular; contiene además macrófagos, células dendríticas y células mesenquimatosas indiferenciadas o células madre.

4. Pulpa central

La pulpa central es la masa central de la pulpa. Contiene los vasos sanguíneos y los nervios de mayor tamaño. La célula más destacada en esta zona es el fibroblasto.

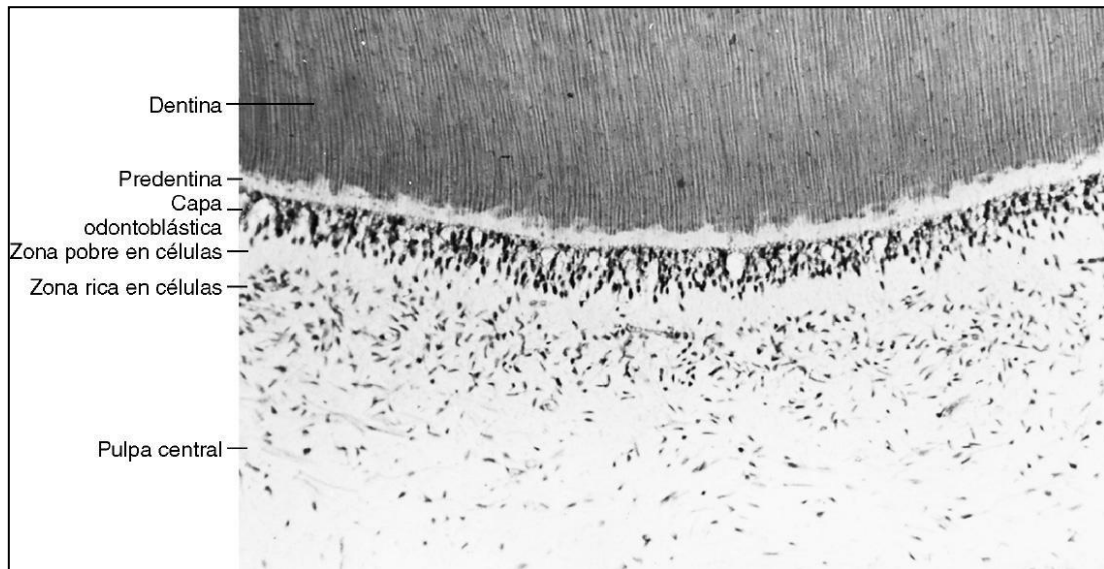


Fig.1. Esquema de las zonas morfológicas de la pulpa.

Células de la pulpa

Las principales células pulpares pueden dividirse en células de defensa, células ectomesenquimales, fibroblastos y odontoblastos.

Odontoblastos

Los odontoblastos son los responsables de la síntesis de la matriz orgánica de la dentina; durante el desarrollo dental y en el envejecimiento, entre cada una de las prolongaciones de los odontoblastos se forman los túbulos dentinarios. Es la célula más característica del complejo pulpodentinario. El cuerpo celular de los odontoblastos sintetiza colágeno tipo I, y pequeñas cantidades de tipo V en la matriz extra celular (MEC).^{1,2.}

Fibroblastos

Son las células más numerosas en la pulpa, de tejido específico, capaces de dar señalizaciones a otras células para establecer la diferenciación. Sintetizan colágeno tipos I y III, así como proteoglucanos y GAG. Producen y mantienen las proteínas de la MEC. Son capaces de fagocitar y digerir el colágeno, son los encargados de renovar el colágeno en la pulpa; además se caracterizan por ser relativamente indiferenciados o células madre.

Macrófagos

Los macrófagos son monocitos que abandonan el torrente sanguíneo. Debido a su movilidad y actividad fagocítica, son capaces de actuar como basureros, eliminando hematíes extravasados, células muertas y sustancias extrañas presentes en los tejidos, que son destruidos mediante la acción de enzimas lisosomales.

Células dendríticas

Se encuentran en los tejidos linfoides, distribuidas por los tejidos conectivos, como la pulpa. Contribuyen en la defensa capturando antígenos en la pulpa y migrando para los nodos linfáticos regionales, donde los linfocitos T de memoria, específicos para el antígeno, son producidos y llevados a la pulpa.^{1,2.}

Linfocitos

Los linfocitos T predominan en la pulpa normal. Se localizan cerca de los vasos sanguíneos de la pulpa central, participando de la inmunidad celular, produciendo citocinas e interactuando con otras células de defensa. Los linfocitos T8 (supresores) son predominantes en pulpas sanas. Los linfocitos b y plasmocitos participan en la síntesis de inmunoglobulinas (anticuerpos) estos carecen en pulpas sanas.^{2,1.}

Mastocitos

Se encuentran ampliamente distribuidos por los tejidos conectivos, forman grupos pequeños cerca de los vasos sanguíneos. Predominantes en pulpas con inflamación crónica. Los gránulos de los mastocitos contienen heparina, un anticoagulante, e histamina, un importante mediador inflamatorio, y otros factores químicos.

2. ENFERMEDADES PULPO PERIAPICALES

A lo largo del tiempo se han ido modificando su clasificación por diversos autores, según su etiología, anatomía patológica o sus manifestaciones clínicas.

La Asociación Americana de Endodoncia (AAE) en 2009 establece la siguiente clasificación para las enfermedades pulpo periapicales; tabla 1 y 2.³

Tabla 1; Enfermedades pulpaes.

Diagnóstico pulpar	Características clínicas	Síntomas	Tratamiento
Pulpa sana/normal	La pulpa está libre de síntomas y responden normalmente a las pruebas pulpares	Sin síntomas	Ninguno
Pulpitis reversible	Diagnóstico clínico basado en los resultados subjetivos y objetivos donde la pulpa inflamada volverá a la normalidad.	Sin cambios aparentes	Resolver el factor etiológico
Pulpitis irreversible sintomática	Diagnóstico clínico basado en los resultados subjetivos y objetivos que indican que la pulpa inflamada vital es incapaz de repararse. Pruebas de sensibilidad térmicas positivas, referidas, dolor espontáneo, severo. Dolor a la percusión.	Engrosamiento del espacio del LP Imagen radiopaca compatible con restauraciones profundas	Biopulpectomía
Pulpitis irreversible asintomática	Diagnóstico clínico basado en los resultados subjetivos y objetivos que indican que la pulpa inflamada vital es incapaz de repararse. No hay síntomas clínicos. Pruebas de sensibilidad positivas con respuesta anormal prolongada.	Sin alteración periapical Asociado a Trauma o caries profundas.	Biopulpectomía

Necrosis	<p>Diagnóstico clínico que indica cese de la actividad de la pulpa dental.</p> <p>La pulpa no responde a las pruebas de sensibilidad pulpar.</p>	<p>Puede presentar cambios de coloración en la corona clínica.</p> <p>Ligero ensanchamiento del espacio del LP.</p> <p>Radiolucidez de la corona compatible con caries.</p>	Necropulpectomía
Diente previamente tratado	<p>Diagnóstico clínico que indica que el diente ha sido tratado previamente. Y los canales están obturados con diversos materiales de relleno.</p>	<p>No hay cambios alrededor de los tejidos de soporte.</p> <p>Conductos radiculares obturados en calidad y longitud diferentes.</p>	El tratamiento dependerá de la sintomatología y calidad del tratamiento previo.
Diente previamente iniciado	<p>Diagnóstico clínico que indica que el diente ha sido tratado previamente de una forma parcial (ej: pulpotomía, pulpectomía).</p>	<p>No existen cambios en los tejidos de soporte</p>	El tratamiento se establecerá en base al manejo posterior.

Tabla 2; ENFERMEDADES PERIAPICALES

Diagnóstico periapical	Características clínicas	Características radiográficas	Tratamiento
Periápice sano	Tejidos periodontales sin alteración, sin sensibilidad a la percusión o pruebas de palpación.	La lámina dura que rodea a la raíz está intacta. Espacio del ligamento periodontal es uniforme.	Sin tratamiento
Periodontitis apical sintomática	Síntomas clínicos que incluyen una respuesta dolorosa a la masticación, percusión y/ o palpación.	Se podría o no, estar asociada con un área radiolúcida apical.	Se establecerá de acuerdo en base a las pruebas de sensibilidad pulpar
Periodontitis apical asintomática	La destrucción e inflamación del periodonto apical que es de origen pulpar no produce síntomas clínicos.	Aparece como un área radiolúcida apical.	Necropulpectomía
Absceso apical agudo	Reacción inflamatoria a infección y necrosis pulpar caracterizada por un inicio rápido, dolor espontáneo, sensibilidad a la presión, formación de pus y la inflamación de los tejidos asociados.	Puede o no revelar cambios en el tejido circundante periapical. Asociado a una periodontitis apical asintomática.	Necropulpectomía

<p>Absceso apical crónico</p>	<p>Reacción inflamatoria a infección y necrosis pulpar caracterizada por un inicio gradual, con poca o ninguna molestia, y la descarga intermitente de pus a través de un tracto sinuoso.</p>	<p>Zona radiolúcida periapical. Fistulografía necesaria para conocer el trayecto sinuoso.</p>	<p>Necropulpectomía</p>
<p>Osteítis condensante</p>	<p>Lesión radiopaca que representa una reacción ósea localizada a un estímulo inflamatorio de bajo grado, que suele presentarse en el ápice.</p>	<p>Lesión radiopaca apical concéntrica.</p>	<p>Se establecerá en base a la sintomatología</p>

- PERIODONTITIS APICAL

La periodontitis apical es una lesión inflamatoria de los tejidos periodontales, causada principalmente por bacterias que derivan del conducto radicular. Este proceso inflamatorio es una respuesta del organismo en un intento por controlar o prevenir la difusión de los elementos bacterianos provenientes del interior del conducto radicular hacia los tejidos periapicales.⁴ Que resultará en inflamación local, resorción de tejidos duros, destrucción de otros tejidos periapicales y la formación de diversas categorías histopatológicas de periodontitis apical, conocidas como: lesiones periapicales.⁵ También puede desarrollarse por infección secundaria a procedimientos endodóncicos.

Si un proceso agudo no es tratado, se convierte en crónico; cambiando con el paso del tiempo la población celular.⁶

En la periodontitis apical, el hueso alveolar, ligamento periodontal, cemento y dentina son destruidos y reemplazados por tejido inflamatorio. Después de que la infección endodóncica se controla efectivamente mediante un tratamiento no quirúrgico, la inflamación de los tejidos perirradiculares se desvanece gradualmente y se inicia el proceso de curación.⁷

- Periodontitis apical asintomática

Es la inflamación y destrucción del periodonto apical de origen pulpar que aparece como un área radiolúcida apical y no produce síntomas clínicos.⁸ El equilibrio en el periápice, a favor o en contra de la defensa del huésped, determina el cuadro histológico de las lesiones.

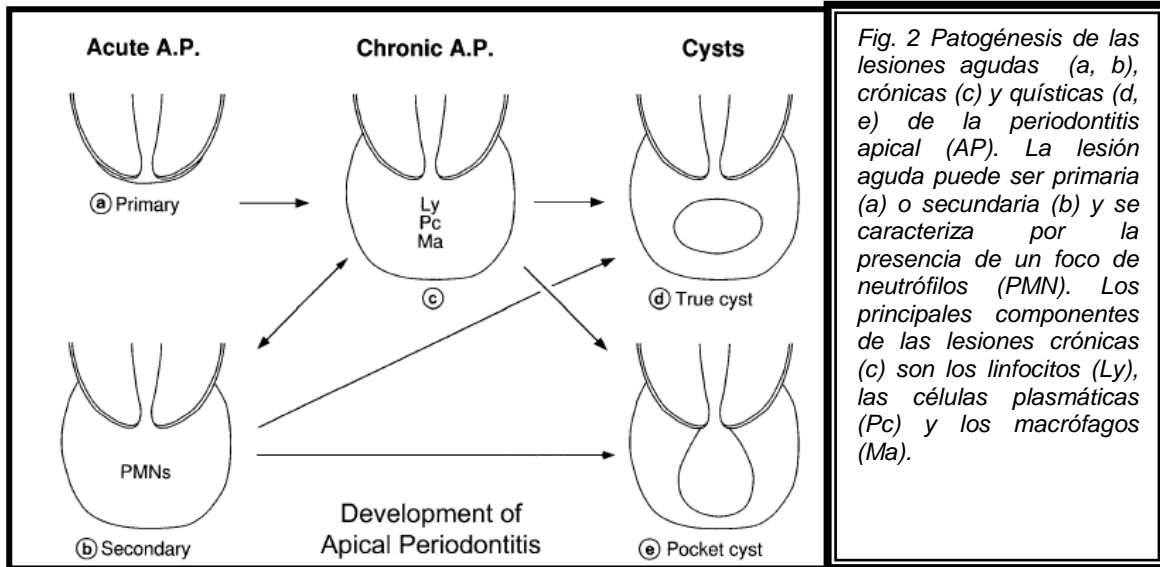


Fig. 2 Patogénesis de las lesiones agudas (a, b), crónicas (c) y quísticas (d, e) de la periodontitis apical (AP). La lesión aguda puede ser primaria (a) o secundaria (b) y se caracteriza por la presencia de un foco de neutrófilos (PMN). Los principales componentes de las lesiones crónicas (c) son los linfocitos (Ly), las células plasmáticas (Pc) y los macrófagos (Ma).

- Granuloma periapical

La primer lesión que se forma es el granuloma periapical,⁴ su formación se desencadena por la presencia prolongada de irritantes microbianos que lleva a un cambio en sus componentes inicialmente dominado por neutrófilos y posteriormente contendrá macrófagos, linfocitos y células plasmáticas, encapsuladas en tejido conectivo colágeno.⁵

Las citocinas pro-inflamatorias (IL-1, IL-6, TNF- α), derivadas de macrófagos estimulan a los linfocitos T, los cuales por medio de otras citocinas, suprimen la actividad osteoclástica y, por lo tanto, la resorción ósea.

Los granulomas son lesiones asintomáticas y radiolúcidas,⁴ lesiones crónicas que pueden permanecer "inactivas" durante largos períodos de tiempo sin grandes cambios en el estado radiológico, seguida de una fase intensa en la que los leucocitos polimorfonucleares (PMNs) mueren en masa, los irritantes son inactivados temporalmente y retenidos en el conducto radicular.

Al alterarse el equilibrio en el periápice, por uno o más factores, favorece a los microorganismos "alojados" dentro del conducto radicular, estos pueden avanzar

hacia el periápice, agudizándose la lesión espontáneamente con reaparición de los síntomas (exacerbación de la periodontitis apical o absceso fénix).⁵

Algunos microorganismos se pueden encontrar extra-radicularmente durante estos episodios agudos, produciéndose rápidamente la resorción ósea en esta fase, por lo tanto, también un rápido aumento de la zona radiolúcida. Debido a la inactividad relativa durante los períodos crónicos, la progresión de la enfermedad, no es continua, sino que ocurre en saltos discretos después de períodos de "estabilidad".⁵

- Quistes radiculares

Los quistes periapicales son una consecuencia directa del granuloma (periodontitis apical crónica)⁴, pero no todas las lesiones crónicas se convierten en un quiste.

Existen dos categorías de quistes radiculares

- Quistes verdaderos (la cavidad está completamente rodeada de revestimiento epitelial)
- Quistes en bolsa (la cavidad recubierta de epitelio está conectada al foramen apical).⁵

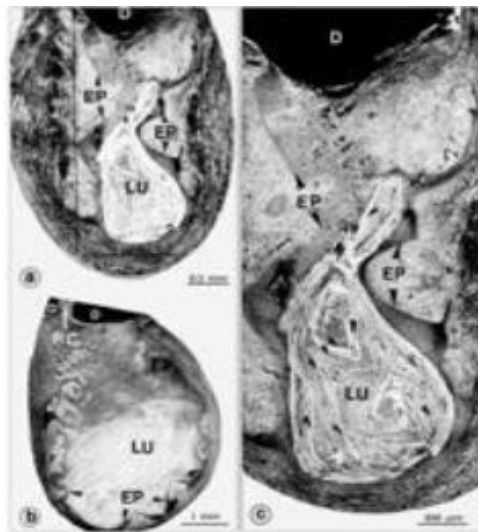


Fig. 3 Estructura de un quiste verdadero.

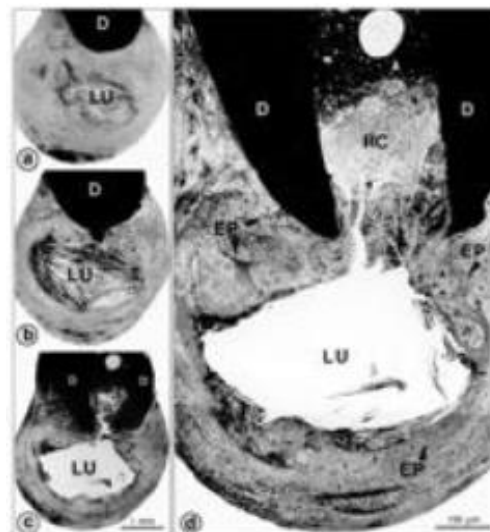


Fig. 4 Estructura de un quiste en bolsa.

- Quiste periapical verdadero

El quiste radicular verdadero, se define como una inflamación periapical crónica que rodea una cavidad cerrada de epitelio con recubrimiento epitelial. Se origina de una periodontitis apical crónica.⁹

La génesis de los quistes verdaderos ocurre en tres etapas.

Durante la primera fase, los restos de células epiteliales latentes (Malassez, 1884, 1885) proliferan, bajo la influencia de factores de crecimiento (Thesleff, 1987, Gao et al., 1996, Lin et al., 1996) que son liberados por varias células que residen en la lesión. En la segunda fase, una cavidad del epitelio se presenta. Existen dos teorías respecto a la formación de la cavidad del quiste.

- I) La "teoría de la deficiencia nutricional" se basa en el supuesto de que las células centrales de los hilos epiteliales se eliminan de su fuente de nutrición y experimentan necrosis y degeneración. Los productos, a su vez, atraen granulocitos neutrófilos al área necrótica. Dichas microcavidades que contienen células epiteliales degeneradas, leucocitos infiltrantes y exudado de tejido se unen para formar la cavidad del quiste, revestidas por epitelio escamoso estratificado.

- II) La "teoría del absceso" postula que el epitelio proliferativo rodea un absceso formado por necrosis y lisis de los tejidos, debido a la naturaleza innata de las células epiteliales para cubrir superficies de tejido conectivo expuestas. Durante la tercera fase, el quiste crece, pero su mecanismo aún no ha sido aclarado.⁵

- Quiste periapical en bolsa

Se inicia por la acumulación de neutrófilos alrededor del agujero apical en respuesta a la presencia bacteriana en el conducto radicular apical (Nair et al., 1996; Nair, 1997).

El microabsceso que se forma queda encerrado por epitelio proliferante que, al entrar en contacto con la punta de la raíz, forma un collar epitelial con "unión epitelial" (Nair y Schroeder, 1985). Este último sella el conducto radicular infectado con el microabsceso, de tejido periapical. Cuando los neutrófilos externalizados mueren y se desintegran, el espacio que ocupan se convierte en un saco microcístico.

La presencia de microorganismos en el conducto radicular apical, sus productos y las células necróticas en el lumen del quiste, atraen más neutrófilos por un gradiente quimiotáctico. El lumen similar a la bolsa, actúa como una "trampa mortal" para los neutrófilos transmigrantes. A medida que las células necróticas se acumulan, el lumen sacálico se agranda y puede formar un voluminoso divertículo del espacio del conducto radicular, extendiéndose en el área periapical (Nair et al., 1996; Nair, 1997).⁵

- REABSORCIÓN RADICULAR

La reabsorción radicular se define como una destrucción de los tejidos dentarios por acción de células clásticas, puede ser de origen fisiológica o patológica. En la dentición primaria es considerado un proceso patológico normal excepto cuando ocurre prematuramente; en dientes permanentes no se produce de forma natural y es de naturaleza inflamatoria, si no es tratada, puede resultar en la pérdida temprana de los dientes afectados; y es detectada a través de radiografías.¹⁰

Las causas más frecuentes de reabsorción pueden ser debido a factores locales como: inflamación crónica de la pulpa, tejidos periodontales o ambos; estimulación mecánica, lesiones traumáticas, procesos neoplásicos, asociación con enfermedades sistémicas idiopáticas o inducidas por presión al ligamento periodontal asociadas a movimientos ortodóncicos, tumores y/o erupción del diente. La clasificación de la reabsorción radicular es difícil y ha sido propuesta por

Diversos autores variando en complejidades de clasificaciones; se puede clasificar ampliamente como interna y externa, con subdivisiones; Mediante la ubicación en relación con la superficie de la raíz.¹²

La reabsorción radicular se clasifica de acuerdo a los factores causales según Bakland en; Tabla 3:

	Tipo	Factores causales
Interna		Trauma. Infección.
	Superficial	Trauma.
Externa	Inflamatoria	Trauma. Infección.
	Reemplazamiento(anquilosis)	Avulsión y reimplantación. Luxación. Transplantación.
	Presión al LP	Movimientos ortodóncicos. Fuerzas oclusales excesivas. Dientes impactados. Dientes supernumerarios. Tumores. Quistes.
	Relacionada a condiciones sistémicas	Hipertiroidismo. Enfermedad de Paget. Síndrome Papillon Lefevre. Displasia ósea. Enfermedad renal. Enfermedad hepática.
	Invasiva (cervical)	Trauma. Movimientos ortodóncicos. Tratamiento periodontal. Blanqueamiento dental. Idiopático.
	Idiopática	Desconocido.

Tabla 3. Tipos de reabsorción radicular.

Las células encargadas de la reabsorción son: los osteoclastos células multinucleadas que se originan de los leucocitos de la médula ósea; estos se localizan cerca de la superficie del hueso o en erosiones en forma de bahía, llamadas lagunas de Howship en la superficie ósea. Reabsorben el hueso liberando agentes desmineralizantes y degradando las enzimas en las lagunas de Howship sobre bordes rugosos delimitados por zonas claras; luego ingieren los productos de degradación ósea por fagocitosis. Las células que reabsorben la dentina (dentinoclastos) tienen menos núcleos y son más pequeñas que los osteoclastos. Los dentinoclastos tienen zonas muy pequeñas o sin zonas claras en contraste con las zonas claras bien desarrolladas de los osteoclastos que resorben activamente. Otras células, como macrófagos, monocitos y osteocitos, también tienen capacidad de resorción ósea. ^{11,7.}

La reabsorción externa es una condición asociada con la inflamación perirradicular. La gran mayoría de los dientes con periodontitis apical presentan cierto grado de reabsorción radicular. Esta se inicia con la reabsorción de cemento asociada con la respuesta inflamatoria perirradicular a bacterias y sus productos que salen a través de agujeros apicales o laterales; una vez expuesta la dentina apical, los túbulos dentinarios permiten que las bacterias y sus productos establezcan otra vía de contacto con los tejidos perirradiculares inflamados, perpetuando la inflamación y llevando a la continua reabsorción de dentina y cemento. Al no tratarse el proceso de resorción puede conducir a una destrucción extensa de la raíz. ⁷

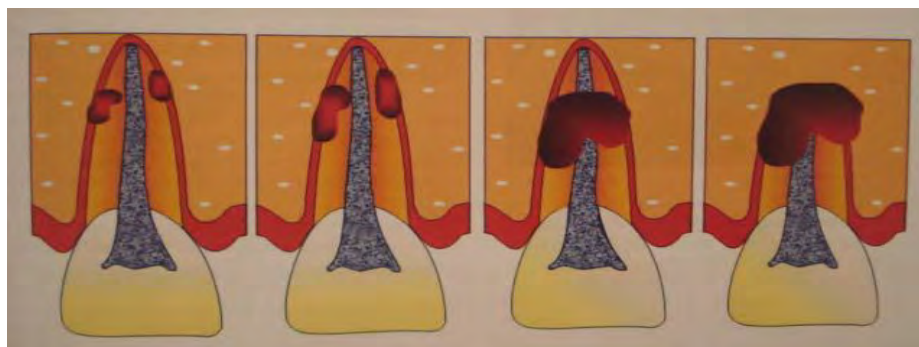


Fig.5. Ilustración esquemática de la Resorción Radicular Externa Inflamatoria.

3. REPARACIÓN Y CICATRIZACIÓN APICAL

Andreasen J.O. y Lovschall (2010), definieron una lesión como una interrupción en la continuidad de los tejidos, desencadenando una reacción de defensa básica del organismo, denominada inflamación.

Harrison y Jurosky, definen la cicatrización como la respuesta de los tejidos vivos a cualquier injuria que cause interrupción de la continuidad y/o función de algún tejido, involucrando una serie de eventos biológicos complejos. Y ésta dependerá del tipo de tejido lesionado y la clase de herida realizada.¹³

La cicatrización de una herida implica procesos complejos como: inducción de una respuesta inflamatoria aguda por la liberación de aminas y otros mediadores de la inflamación, regeneración de las células parenquimatosas, migración y proliferación de las células parenquimatosas y de tejido conjuntivo, síntesis de las proteínas de la matriz extracelular, remodelación de los elementos parenquimatosos para restablecer la función del tejido y finalmente remodelación del tejido conjuntivo para proporcionar resistencia a la herida.¹³

La cicatrización se da a partir de dos formas:

- A partir de la regeneración. Aquí los tejidos que han sido dañados en su anatomía y función son restaurados en forma completa, aunque esta, raras veces se produce con tejido idéntico al original cumpliendo las mismas funciones.
- A partir de la reparación. Es el mecanismo mediante el cual, se restablece la continuidad del tejido lesionado a partir de una formación de tejido conjuntivo fibroso, formando una cicatriz, pero, que no restaura su anatomía o función.^{14,13.}

Según Egea JJ 1996. no existe reparación sin inflamación y viceversa. Durante este proceso existen tres etapas fundamentales, la etapa inflamatoria, la etapa fibroplástica y la etapa de remodelado. ^{14,13.}

1.- Etapa inflamatoria

También es conocida como el proceso de angiogénesis o neovascularización. La inflamación es útil para destruir, atenuar o mantener localizado al agente patógeno y al mismo tiempo inicia una cadena de acontecimientos que dentro de lo posible, curan y reconstruyen el tejido lesionado. Comienza cuando el tejido es dañado y se caracteriza por presentar dos fases: a). Vascular y b). Celular.

- a) En el evento vascular se produce una ruptura de los vasos, provocando una vasoconstricción, que a su vez disminuye el flujo sanguíneo en el lugar de la herida, promoviendo la coagulación y en seguida se produce histamina y prostaglandinas E1 y E2 que causan vasodilatación y permiten la salida de plasma y leucocitos.

- b) La fase celular de la inflamación es desencadenada por la activación del sistema de complemento en el tejido traumatizado, particularmente C3a y C5a que actúan como factores quimiotácticos que estimulan la salida de los neutrófilos; algunos neutrófilos una vez que entran en contacto con algún cuerpo extraño (bacterias o tejido necrótico), se degranulan y liberan sus lisosomas; mientras que otros fagocitan al agente agresivo. Al mismo tiempo, se acumulan macrófagos y linfocitos en el sitio de la lesión.

Simultáneamente al proceso vascular inicial y la fase celular, comienza la formación de nuevos vasos (angiogénesis) en el lugar donde se realiza el proceso de reparación. Estos vasos nuevos permiten la salida de líquido a través de sus uniones interendoteliales, que aún están incompletamente formadas, lo que hace que el tejido de granulación luzca edematoso inclusive después de que el proceso

inflamatorio ha cesado. Pocos días después, se reestablece la circulación a través de los márgenes de la herida.

Durante la etapa inflamatoria aguda se liberan una serie de mediadores quimiotácticos que modulan la respuesta vascular y celular. Los mediadores que principalmente están involucrados son: la histamina, las anafilatoxinas C5a para PMN y macrófagos necesarios para la fagocitosis y eliminación de agentes e irritantes bacterianos, el C3a y C4a estimulan a mastocitos y basófilos para que liberen histamina necesaria para mantener la permeabilidad vascular y constituir el exudado. También se liberan prostaglandinas las cuales desempeñan un papel importante en la vasodilatación, el dolor y la fiebre, así como en la intensificación del edema.

2.- Etapa proliferativa

Se caracteriza por proliferación y migración de fibroblastos y producción de tejido conjuntivo. Los productos activados del complemento actúan atrayendo macrófagos al sitio que a su vez, liberan factores de crecimiento que estimulan la migración de fibroblastos y secreción de diferentes tipos de colágeno que sumado a la formación de nuevos vasos se genera tejido de granulación.

Dentro de esta etapa los macrófagos juegan un papel muy importante ya que se encargan de la eliminación de los residuos extracelulares, polimorfonucleares muertos, fibrina y cuerpos extraños en el sitio de la lesión; además promueven la proliferación y migración de los fibroblastos.

A medida que el proceso de cicatrización avanza, el número de fibroblastos y vasos neoformados disminuye; y el colágeno participa de forma decisiva en el desarrollo de la resistencia de la herida. Por esto se acepta que en las lesiones recientes existen muchas células y en las lesiones menos recientes existen más fibras colágenas.

La síntesis de colágeno se inicia desde que comienza el proceso de cicatrización (3 a 5 días) y continúa durante varias semanas dependiendo del tamaño de la lesión. Finalmente el tejido de granulación evoluciona para formar una cicatriz compuesta de fibroblastos, colágeno denso, fragmentos de tejido elástico y otros componentes de la matriz extracelular.

Quimiotaxis de monocitos	PDGF, FGF, TGF
Migración de fibroblastos	PDGF, EGF, FGF, TGF, TNF
Proliferación de fibroblastos	PDGF, EGF, FGF, TNF
Angiogénesis	VEGF, Ang, FGF
Síntesis de colágeno	TGF, PDGF, TNF
Secreción de colagenasa	PDGF, FGF, EGF, TNF, TGF

Tabla 4. Factores de crecimiento involucrados en la cicatrización. Robbins et al 2000.

PDGF	Factor de crecimiento derivado de plaquetas
FGF	Factor de crecimiento de fibroblastos
TGF, _	Familia de factor transformante de crecimiento
EGF	Familia de factor de crecimiento epidérmico
TNF	Factor de necrosis tumoral
VEGF	Factores de crecimiento endotelio vascular
Ang	Angiopoyetinas

Tabla 5. Nomenclatura de los factores de crecimiento. Robbins et al 2000.

3.- Etapa de remodelación

Es el resultado final de los procesos de síntesis y degradación, es el remodelado del tejido conjuntivo que es una característica importante tanto de la inflamación crónica como de la reparación de las heridas. Esta etapa puede continuar indefinidamente y también se conoce como maduración de la herida.^{13 Y 15.}

Se inicia el proceso de osteogénesis y mineralización, la formación de cristales de hidroxiapatita se da diez días después del comienzo de la reparación. Hay un aumento del pH y de la enzima fosfatasa alcalina que promueve la precipitación de fosfato de calcio, el cual inicia la mineralización. El suministro sanguíneo aquí es indispensable para finalizar el proceso reparativo.¹⁵

Existen factores locales que interfieren o influyen en la reparación; estos se dividen en:

- Factores locales
- Factores sistémicos

En los factores locales podemos encontrar: infecciones, presencia de hemorragias, una agresión tisular, interferencias con el aporte sanguíneo y reacción a objetos extraños. En los factores sistémicos que influyen en la reparación encontramos a, la edad, una deplección proteica, patologías crónicas, discrasias sanguíneas, enfermedades hepáticas, enfermedades renales, terapias prolongadas con esteroides y a pacientes inmunocomprometidos.¹⁴

Según Nojima N. et al. 1990, diferentes formas reparativas pueden observarse una vez eliminado el proceso infeccioso del área apical y periapical, a partir de una terapia endodóncica correcta y una acción de defensa del organismo adecuada. Los tipos de reparación son los siguientes:

- Restitución completa (Restitutio ad integrum): tras la eliminación correcta de los agentes irritantes, elementos inflamatorios e inmunológicos, se logra una completa salud del tejido periapical a partir de la formación de tejido óseo histológicamente y radiológicamente normales, y una regeneración del ligamento periodontal, con su inserción en el cemento y hueso alveolar.

- Cicatriz apical o lesión apical: en algunos casos se produce tejido cicatrizal en lugar de formación de hueso. Formado a partir de un tejido conectivo fibroso, con haces gruesos de colágeno y fibrocitos fusiformes.
- Hipercementosis: aunque todos los casos de inflamación del periápice, hay una nueva formación de cemento, en compensación a la pérdida ósea, se reserva el término de hipercementosis para los casos de exagerada formación de cemento, de tipo secundario o celular.
- Anquilosis: es una respuesta de tipo osteoblástica exagerada con formación ósea aumentada. En estos casos el ligamento periodontal no se regenera y el cemento radicular queda ligeramente unido a la cortical interna alveolar.

Criterios histológicos de reparación post tratamiento

Setlzer S. (1979) estableció para la reparación los siguientes criterios:

- El cemento nuevamente elaborado se deposita sobre el cemento y dentina que habían sido reabsorbidos. Produciéndose rara vez una obliteración completa del foramen apical.
- Formación de nuevo hueso en la periferia del trabéculado óseo existente.
- Disminuyen la densidad de las células inflamatorias y de los brotes capilares.
- Se reubican nuevas fibras de colágena con el nuevo trabéculado óseo.
- Se reduce el ancho del espacio del ligamento periodontal que se encontraba ensanchado.

Las fibras de colágeno del tejido conjuntivo periapical comienzan a madurar. El infiltrado inflamatorio disminuye y eventualmente desaparece. Se produce aposición de hueso esponjoso fino o grueso. El cemento secundario es depositado sobre la superficie radicular previamente reabsorbida a partir de cementoclastos originados por diferenciación de células mesenquimales indiferenciadas del ligamento periodontal.

4. FRACASO ENDODÓNCICO

La mayoría de los fracasos se producen cuando el procedimiento endodóncico no es satisfactorio para el control y la eliminación de la infección.⁵

La principal causa del fracaso está asociada a una infección bacteriana. Las bacterias pueden estar localizadas dentro de una porción previamente pérdida o no instrumentada del conducto radicular, infiltrarse a través de una restauración coronal desajustada o causada por una infección extrarradicular.¹⁶

Causas de fracaso endodóncico

Diferentes autores han descrito las causas que conllevan a un fracaso en el tratamiento endodóncico.

De acuerdo a Seltzer et al. (1967), Stewart (1967), Sundqvist y Figdor (1988) las causas de fracaso son:

1. Un control de desinfección inadecuado
2. No utilizar dique de hule durante el tratamiento
3. Un mal diseño de la cavidad de acceso
4. Instrumentación inadecuada (perforaciones, formación de escalones).
5. Conductos no localizados
6. Presencia de obstrucciones en los conductos
7. Una anatomía compleja de los conductos.
8. Instrumentos fracturados
9. Obturaciones deficientes del SCR
10. No rehabilitar los dientes tratados endodóncicamente
11. Presencia de quistes infectados.^{5,4,16.}

Fracasos debidos a factores técnicos

Agrupar aquellos factores que dependen de la experiencia del odontólogo, como de los materiales empleados y la técnica desarrollada. Estos errores de procedimiento no ponen en peligro el resultado del tratamiento; sin embargo,

aumentan el riesgo de fracaso debido a la incapacidad del clínico para eliminar microorganismos intrarradiculares de los conductos radiculares infectados.¹⁶

- Un mal diseño de la cavidad de acceso. Dificulta la localización y visibilidad a la entrada de los conductos radiculares, ocasionando la perforación de las paredes y formación de falsas vías de acceso.
- Desinfección inadecuada. Una inadecuada desinfección permite que los microorganismos alojados remanentes recolonizan el conducto obturado, causando el fracaso de la terapia endodóncica.
- Instrumentación inadecuada. Produce una preparación excesiva (sobreinstrumentación), formación de escalones, desplazamiento de la región apical, perforaciones por desgaste y desviaciones anatómicas en la porción radicular del diente.
- Perforaciones. Al producirse una perforación se debe tener en cuenta según Ruddle: su nivel, localización, tamaño y el tiempo que ha transcurrido.¹⁷
- Formación de escalones. Es una irregularidad en la superficie interna del conducto radicular, donde el instrumento pierde la vía original del conducto y comienza a penetrar en la dentina, provocando una falsa vía.¹⁸
- Instrumentos separados. La separación de instrumentos ocurre por el uso excesivo e incorrecto de estos, debido a una fatiga cíclica y torsional o al uso de una técnica inadecuada.¹⁸
- Conductos no localizados. Afectan el resultado del tratamiento ya que al no estar desinfectados, conformados y obturados ocasionan una reinfección o persistencia de lesiones apicales.¹⁶

Fracasos debidos a factores anatómicos del diente

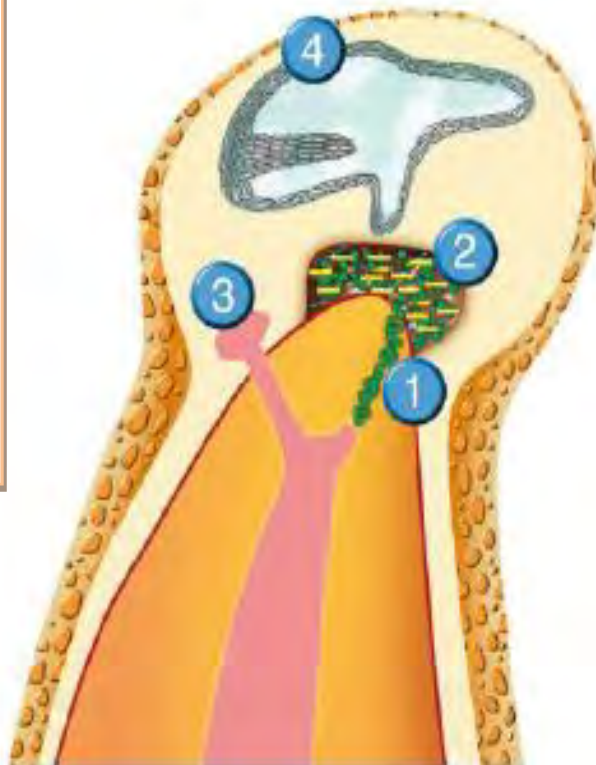
Ostrander también determinó, que factores como la presencia de un conducto excesivamente curvo, calcificación excesiva del conducto radicular y ramificaciones accesorias inaccesibles, pueden dar lugar a fracaso del tratamiento endodóncico.^{19,16.}

Factores etiológicos asociados al fracaso endodóncico

Estos factores etiológicos dentro del tejido periapical inflamado, interfieren con la reparación y cicatrización periapical post-tratamiento conduciendo a un fracaso endodóncico; estos pueden clasificarse en 4 grupos:^{20, 16.}

Fig. 6. Causas de periodontitis apical persistente.

- 1) *Microorganismos intrarradiculares persistentes o reintroducidos*
- 2) *Infección extrarradicular*
- 3) *Reacción a cuerpo extraño*
- 4) *Quistes verdaderos.*



- Microorganismos intrarradiculares persistentes. La mayoría de conductos radiculares de dientes tratados con periodontitis apical asintomática albergan una infección persistente en la parte apical del conducto radicular.

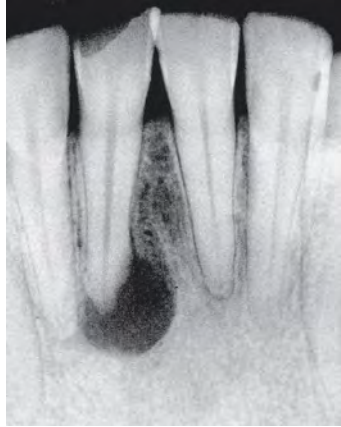

Fig.7. Radiografía de una periodontitis apical debida a una infección intrarradicular primaria

- Infecciones extrarradiculares. Las infecciones extrarradiculares se producen en: Lesiones agudas de periodontitis apical, en actinomicosis periapical, asociadas a dentina radicular infectada, lesiones periapicales infectadas con cámaras abiertas al conducto radicular.⁵
- Reacción a cuerpo extraño. Inducen una reacción de tipo a cuerpo extraño, debido que resultan difíciles de fagocitar e imposibles de eliminar para el organismo, provocando genotoxicidad por daño al DNA. Podemos encontrar a los cristales de colesterol, gutapercha y materiales vegetales.
- Quistes radiculares. Se originan sobre la base de una periodontitis apical crónica.

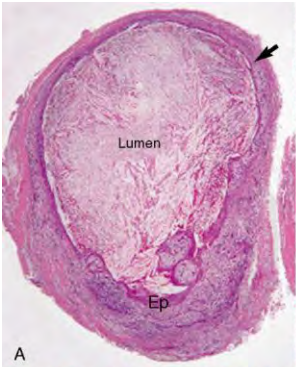


Fig. 8. Quiste radicular que en el que la luz está lleno totalmente de cristales de colesterol.

5. INFECCIONES ENDODÓNICAS

En las infecciones endodóncicas las bacterias son la principal causa de infecciones del tejido pulpar y la propagación de esta enfermedad hacia los tejidos periodontales.⁴

Varios factores deben reunirse para que un proceso infeccioso se desarrolle en el interior del conducto radicular. Un conducto infectado proporciona a las bacterias un sitio adecuado para su colonización; la presencia de humedad, calor, nutrientes, un medio ambiente anaeróbico, fluido tisular, exudado y una cadena alimenticia microbiana son importantes para su reproducción y supervivencia.⁴

Las infecciones endodóncicas se clasifican según su localización anatómica en: infecciones intrarradiculares y extrarradiculares. En las infecciones intrarradiculares los microorganismos colonizan el conducto radicular y estas se subdividen en: Infecciones primarias: causadas por microorganismos que invaden el tejido pulpar necrótico; Infecciones secundarias: producidas por microorganismos que no estaban presentes durante la infección primaria y que penetraron al conducto durante el tratamiento, entre citas o después de éste. Infecciones extrarradiculares: se caracterizan por la invasión microbiana de los tejidos perirradiculares inflamados, estas pueden ser primarias, secundarias o persistentes y pueden depender o no de una infección intrarradicular.^{1, 2.}

Infecciones persistentes

Aquí los microorganismos que las causan resistieron los procedimientos intrarradiculares de desinfección, participaron en una infección primaria o secundaria; siendo una sola especie o un bajo número de especies, predominando los *gram* positivos y hongos.¹

Mullis y Faloon, (1987) a través de la Reacción en Cadena de polimerasa (PCR) concluyeron que toda periodontitis apical pos-tratamiento es causada por la presencia de infección intrarradicular.⁵

La mayoría de los dientes tratados endodóncicamente que tienen lesiones persistentes de periodontitis apical esconden una infección intrarradicular. Los microorganismos persistentes, sobrevivieron a la desinfección intrarradicular y ya estaban ahí al momento de la obturación, o pueden haber infectado el conducto tras su obturación como consecuencia de una filtración coronal. El riesgo de fracaso de un tratamiento aumenta al haber microorganismos en el conducto en el momento de la obturación.²¹

Para que los microorganismos residuales puedan causar una periodontitis apical persistente, tienen que adaptarse a las modificaciones ambientales inducidas por el tratamiento, conseguir nutrientes, sobrevivir el efecto antimicrobiano de algunos materiales, alcanzar un número crítico y demostrar suficiente virulencia para mantener la inflamación perirradicular, y disponer de acceso libre a los tejidos periapicales para ejercer su patogenicidad.²² Los microorganismos intrarradiculares pueden permanecer dentro de las partes más internas de los túbulos dentinarios infectados, sirviendo como reservorio para la re-infección endodóncica afectando la cicatrización y reparación periapical.⁵

La periodontitis apical causada por infección bacteriana intrarradicular, se encuentra organizada en biopelículas adheridas a las paredes del conducto, al estar los túbulos dentinarios debajo de la biopelícula hace que sean penetrados por células bacterianas de este biofilm y al perderse una capa de cemento por cualquier razón (reabsorción superficial de la raíz por lesión o traumatismo de periodontitis apical), la infección que pasa a través de los túbulos o mediadores bacterianos, estimula la inflamación continua en el ligamento periodontal conduciendo a la reabsorción radicular.⁷

La microbiota de los dientes tratados endodóncicamente con periodontitis apical persistente está constituida por un grupo de microorganismos más restringido que en las infecciones primarias.²¹

Aun cuando el tratamiento endodóncico no logre erradicar completamente la infección, la mayoría de las bacterias son eliminadas, y el ambiente es alterado. Por lo tanto, para sobrevivir y poder ser detectadas en una muestra post tratamiento, las bacterias deben resistir o escapar a los procedimientos de desinfección, y adaptarse rápidamente al ambiente alterado por los procedimientos del tratamiento.²³

El *E. faecalis* es un coco grampositivo anaerobio facultativo que se encuentra en el 30% a 90% de los dientes tratados endodóncicamente. Los hongos de la especie *Candida* en infecciones persistentes o secundarias se encuentra en el 3%-18%. Tanto *E. faecalis* como *C. albicans*, tienen características particulares que les permiten sobrevivir en conductos tratados como: la resistencia a los fármacos intraconducto (Hidróxido de Calcio), y la capacidad para formar biopelículas, invadir los túbulos dentinarios y soportar largos periodos de privación de nutrientes.²¹

Rôças et al. (2008) evaluaron la presencia de microorganismos en dientes tratados endodóncicamente, con periodontitis apical post tratamiento. A través de PCR determinaron la presencia de *E. faecalis* en el 47% de los casos, y de *C. albicans* en el 6%. Las otras especies que se encontraron en mayor número fueron *Streptococcus* (47%), *Lactobacillus* (35%), *Dialister invisus* (29%), *Eubacterium infirmum* (29%), *Prevotella intermedia* (29%), *Selenomonas sputigena* (29%), *Synergistes oral* clon BA121 (29%), y *Treponema denticola* (29%).

Por otra parte, las especies más predominantes en dientes con enfermedad periapical persistente son: Microorganismos *Gram*-positivos, con una distribución

igual de anaerobios facultativos y obligatorios; una alta prevalencia de *Enterococcus* y *Streptococcus* aisladas en la raíz (Engstrom 1964), *Lactobacilos*, *Actinomyces* y *Peptostreptococos*, *P. alactolyticus*, *P. propionicum*, *D. pneumosintes* y *F. alocis*.^{24,25.}

La presencia de levaduras endodóncicas en dientes tratados con periodontitis apical también fue confirmado por técnicas microbiológicas (Waltimov et al, 1997;. Peciulienė et al., 2001) asociadas a hongos intrarradiculares.⁵

Además Tronstad et al. (1987) identificaron varias especies de bacterias, localizadas extrarradicularmente dentro de lesiones descritas como "lesiones periapicales asintomáticas refractarias, al tratamiento endodóncico".

6. RETRATAMIENTO ENDODÓNCICO

La Asociación Americana de Endodoncia (AEE) define el retratamiento como un procedimiento para eliminar los materiales de relleno del conducto. Teniendo como objetivo corregir e identificar la causa del fallo endodóncico, para conformar, desinfectar y obturar de nuevo los conductos; los microorganismos deben ser eliminados, la infección tratada y el espacio debe ser sellado herméticamente con material de obturación biocompatible.^{26,27.}

Cuando un tratamiento de conductos radiculares ha fallado, hay generalmente cuatro opciones posibles del tratamiento: no hacer nada, retratamiento, cirugía apical y extracción.²⁸ Descartándose antes una etiología no odontogénica para establecer un diagnóstico definitivo y decidir las opciones terapéuticas, a realizar.²⁹

Friedman (1986). afirma que una de las principales razones para repetir un tratamiento endodóncico es la presencia de sintomatología y persistencia de dolor.¹

Las indicaciones para el retratamiento del conducto radicular son:

- Debido a una obturación deficiente.
- Hallazgos radiográficos de periodontitis apical en desarrollo o persistente.
- Presencia de sintomatología en dientes previamente tratados.
- Cuando presentan restauraciones que necesitan ser cambiadas.
- Cuando es posible mejorar la calidad de la instrumentación y obturación previa.
- Por razones preventivas.²⁸

Al realizar un retratamiento no quirúrgico o quirúrgico se debe considerar que, el paciente este consciente del tratamiento propuesto y conozca sus alternativas, que se encuentre motivado desde el inicio hasta el final del tratamiento, incluyendo la restauración final, que disponga de tiempo suficiente para llevar a cabo las técnicas necesarias, de lo contrario, estará indicada únicamente la cirugía apical, debe conocer la naturaleza potencialmente comprometida del tratamiento, además de que el clínico debe disponer del material y conocimiento, así como de una autoevaluación crítica y ser consciente de sus limitaciones.²⁹

Opciones terapéuticas

Las opciones terapéuticas del retratamiento se agrupan en tratamientos endodóncicos no quirúrgico y quirúrgico.²⁷

- Retratamiento endodóncico no quirúrgico

El retratamiento endodóncico no quirúrgico puede ser definido como una opción de tratamiento para solucionar patologías asociadas a fracasos endodóncicos.³⁴ Consiste en la limpieza, la conformación y el relleno tridimensional de los conductos radiculares previamente obturados. Es el tratamiento de elección para el manejo de fallas endodóncicas cuando el acceso a los conductos radiculares es factible.³⁵

La principal diferencia entre el tratamiento primario y el retratamiento no quirúrgico, es la necesidad de recuperar el tercio apical del conducto radicular previamente tratado, se debe realizar la apertura cameral, extraer todo el material de obturación previo, eliminar las obstrucciones del conducto (pastas y cementos), superar los obstáculos para conseguir una longitud de trabajo correcto y poner en práctica las técnicas de limpieza y conformación que permitan la obturación definitiva.^{29,35.}

Las ventajas que presenta el retratamiento no quirúrgico son: menor riesgo, elimina frecuentemente infecciones intrarradiculares, es menos invasivo que la cirugía, tiene un postoperatorio menos traumático, tiene bajas probabilidades de lesionar estructuras adyacentes (nervios, dientes y cavidades sinusales), y entre las desventajas podemos encontrar que, puede ser más costoso que el tratamiento quirúrgico y suele requerir mayor tiempo al de la cirugía.²⁹

- Retratamiento quirúrgico

Las opciones quirúrgicas se dividen en: curetaje periapical, apicectomía con retrobturación, hemisección radicular y reimplante. El tratamiento quirúrgico se recomienda cuando el tratamiento no quirúrgico no es factible.

La cirugía endodóncica consiste en la eliminación quirúrgica del tejido periapical patológico, la extirpación del extremo radicular y finalmente el sellado o cierre del conducto o conductos radiculares al paso de microorganismos para así crear condiciones óptimas de salud, regeneración de los tejidos y formación de un nuevo aparato de sostén del diente. Está indicada solo cuando el clínico ha determinado que el retratamiento no quirúrgico no es posible o no solucionará el problema;³⁰ debido a microorganismos persistentes o cuando no es posible realizar una correcta obturación.^{31,29.} En ocasiones, son necesarios ambos tratamientos para conseguir la curación.^{29, 32,33.}

Los retratamientos suelen ser más complicados ya que requieren de un gran manejo técnico y habilidad del odontólogo para el uso de instrumentos necesarios para la remoción de restauraciones viejas (coronas, postes, etc.), que frecuentemente llegan a presentar los dientes con tratamiento endodóncico previo, por corrección de conductos desviados, remoción de instrumentos separados, o conductos no encontrados.

- Acceso coronal

Se debe evaluar la restauración coronal previa, si es inadecuada, será necesario removerla con el objetivo de realizar un acceso adecuado en línea recta que mejore la visualización de la cámara y de los conductos¹ que permita evaluar la dimensión real del diente, la estructura coronaria remanente, además de retirar caries recurrentes u ocultas, y buscar conductos adicionales o fracturas.²⁷ La preparación ideal de acceso debe permitir introducir instrumentos en los conductos sin que contacten con las paredes de la cavidad.²⁹

- Remoción de postes endodóncicos

Es un enfoque para el retratamiento no quirúrgico y las necesidades restauradoras del diente, está indicado para facilitar la limpieza, la conformación y la obturación adecuada del conducto y asegurar la presencia de un poste bien ajustado y asegurado.³⁶

Los dos riesgos principales al retirar postes radiculares son:

- Fractura radicular.
- Daño al ligamento periodontal.

El primero puede ser resultado de utilizar técnicas inapropiadas y el segundo ocurre por un sobrecalentamiento al utilizar el ultrasonido por tiempo prolongado. El daño al ligamento periodontal se puede prevenir utilizando la unidad ultrasónica a baja potencia, intercalando con chorro de agua para disipar y contrarrestar el calor generado.²⁸

Los instrumentos ultrasónicos específicos están diseñados para transferir energía directamente al poste, asegurando que sea la óptima, para promover la microfractura del cemento. La punta ultrasónica se debe aplicar directamente sobre el extremo coronal, por un lapso promedio de 10 min.²⁸

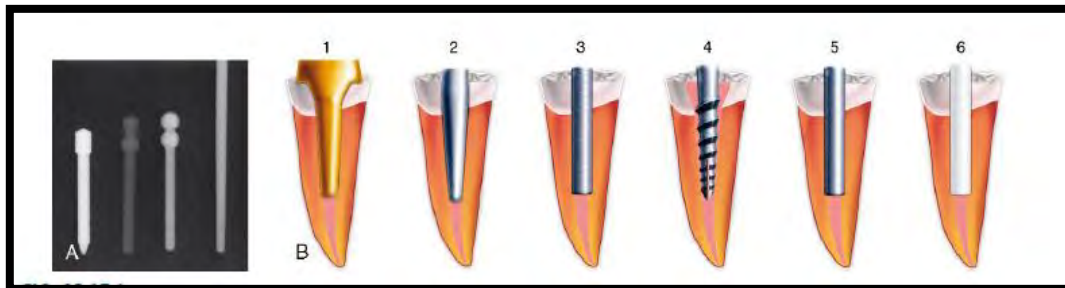


Fig.9. Distintos tipos de postes endodóncicos usados en la práctica endodóncica y el grado de radiopacidad de estos.

- Remoción de gutapercha

Existe una serie de métodos para eliminar la gutapercha durante el retratamiento de conductos; pueden clasificarse en:

- Mecánicos: Sistemas rotatorios de acero inoxidable o de níquel-titanio, fresas Gates Glidden.
- Térmicos: Sistema B, Touch´n Heat.
- Químicos solventes.²⁸

La eliminación de gutapercha variará de acuerdo con la técnica de obturación empleada previamente. Las obturaciones mal condensadas, pueden ser fácilmente eliminadas mecánicamente en un solo movimiento, con instrumentos manuales, mientras tanto, obturaciones bien condensada, a longitud del conducto, la curvatura, y la anatomía interna influyen en la facilidad de remoción, requiriendo algunas veces una combinación de técnicas adicionales para la extracción de gutapercha.^{29,28}

Las fresas Gates-Glidden (GG) han sido utilizadas para ensanchar coronalmente el conducto y facilitar un acceso en línea recta al tercio apical del conducto, así como para crear un espacio en caso de utilizar un disolvente.²⁹

Existen diversos solventes para deshacer y extraer la gutapercha bien condensada durante el retratamiento, estos son: el Cloroformo, Metilcloroformo, Eucaliptol, Halotano, Aguarrás modificado y Xilol. Todos estos tienen cierto nivel de toxicidad, por lo que se debe evitar utilizarlos siempre que sea posible.²⁹

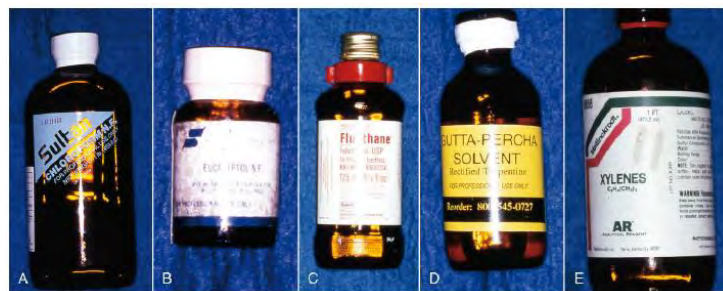

Fig. 10. Solventes de gutapercha usados en la práctica endodóncica

- Remoción de selladores, cemento y pastas

Los selladores endodóncicos tradicionales del conducto radicular, basados en Óxido de Zinc y Eugenol o Hidróxido de Calcio, pueden eliminarse fácilmente combinando la instrumentación mecánica con la ayuda de disolventes. Sin embargo, cementos a base de resina o ionómero de vidrio y otros sellantes, resulta más difícil su eliminación debido a su adherencia a las paredes del conducto y a la insolubilidad en presencia de disolventes. En algunos casos se requiere del ultrasonido para la eliminación efectiva de estos selladores.²⁸

Las pastas se pueden clasificar en blandas o duras y todas ellas deben considerarse potencialmente tóxicas.²⁹ Una eliminación efectiva de la pasta/cemento dependerá precisamente de esto. Los materiales sin fijación se pueden eliminar fácilmente utilizando una combinación de disolvente con instrumentación mecánica. Nguyen afirma que las pastas blandas son fácilmente

solubles en solventes comunes como el cloroformo y xilol;¹ cuanto más dura la pasta más difícil será su remoción.²⁸

La remoción también dependerá de la extensión de la obturación y de si es accesible a los instrumentos ultrasónicos, que pueden utilizarse para romper el material residual de una manera controlada. Las dificultades aparecen en conductos curvos donde los instrumentos ya no pueden ser visualizados con la ayuda de un microscopio, aumentando el riesgo de perforación iatrogénica.²⁸

- Remoción de puntas de plata

Las puntas de plata fueron introducidas en la endodoncia por Jasper, para simplificar la obturación de conductos curvos y estrechos.²⁷ Esta técnica es considerada obsoleta ya que con el paso del tiempo se corroe y no proporciona un sellado tridimensional aceptable del sistema de conductos; simplemente actúa como un tapón en la constricción apical y no sella los conductos accesorios presentes.²⁸

Este material se debe extraer cuidadosamente utilizando fresas y ultrasonidos, evitando la remoción de la punta de plata del interior de la cámara pulpar. Cuanto mayor sea el tamaño de la punta de plata expuesta, más predecible será su extracción.²⁹

- Remoción de instrumentos separados

Por sí mismo un instrumento fracturado no es una causa directa de fracaso del tratamiento, pero si es una causa indirecta, ya que puede evitar la limpieza, conformación y obturación de la porción apical.

El objetivo terapéutico es retirar el instrumento fracturado o franquearlo para obtener acceso a la porción del conducto sin limpiar. El pronóstico y la posibilidad de extraer un instrumento fracturado, dependerá de varios factores, como: la localización del instrumento, la fase de instrumentación en la que se haya

producido la fractura, el estado preoperatorio pulpar y de los tejidos perirradiculares, la posibilidad de remoción y/ o de sobrepasar la lima, el diámetro y la curvatura del conducto radicular, la fuerza de impacto que ejerció el fragmento del instrumento al separarse sobre las paredes del conducto radicular.^{1,29,37}

El material del que está hecho el instrumento fracturado influirá o afectará la probabilidad de su extracción, ya que las limas de Níquel-Titanio tienden a romperse en múltiples fragmentos cuando se vibran con ultrasonidos, dificultando su extracción; mientras que los instrumentos de acero inoxidable son más rígidos y son más fácil de extraer con ultrasonidos.³⁸

Si el instrumento fracturado se encuentra en la porción coronal, recta del conducto es probable su extracción, pero si el instrumento se ha fracturado en una zona profunda del conducto y se encuentra apical a la curvatura, entonces no será posible la extracción por vía ortógrada, y los intentos podrían provocar una tasa alta de complicación iatrogénica.^{39, 40.}

Actualmente no existe un procedimiento estandarizado para eliminar con éxito los instrumentos separados sin embargo se han propuesto muchas técnicas y dispositivos para la remoción de estos.

CAPITULO II.

OBJETIVOS

OBJETIVO GENERAL

- Realizar un tratamiento conservador de un diente con presencia de una lesión de larga evolución en el diente 46.

OBJETIVOS ESPECÍFICOS

- Establecer un diagnóstico clínico
- Determinar ruta clínica.
- Restaurar protésicamente el diente.
- Comparar los resultados mediante control radiográfico.
- Conservar por mayor tiempo el diente en boca de manera funcional.

CAPITULO III.

CASO CLÍNICO

Paciente femenino de 36 años de edad, se presenta a la clínica de profundización de la Escuela Nacional de Estudios Superiores, UNAM, Unidad León. Sin antecedentes médicos-patológicos de relevancia; con dolor a la masticación del diente 46; clínicamente presentaba una restauración desajustada con filtración sin molestia.

Al examen clínico, responde con dolor a la pruebas de percusión vertical, sin dolor a la palpación, sin expansión de corticales, ni inflamación intraoral; Tabla 6.

Percusión H/V	Movilidad	Sondeo	Palpación
Positiva	Negativa	3mm. Mesial 2mm. Medio 3mm. Distal	Negativa

Tabla 6.

Radiográficamente observamos una lesión bien delimitada de aproximadamente 10 mm x 12 mm de diámetro en el ápice del diente 46, asociado a una cirugía periapical con diez años de evolución, además observamos que la raíz mesial está completa en longitud, se observa un endoposte metálico así como una corona metal-porcelana desajustada.

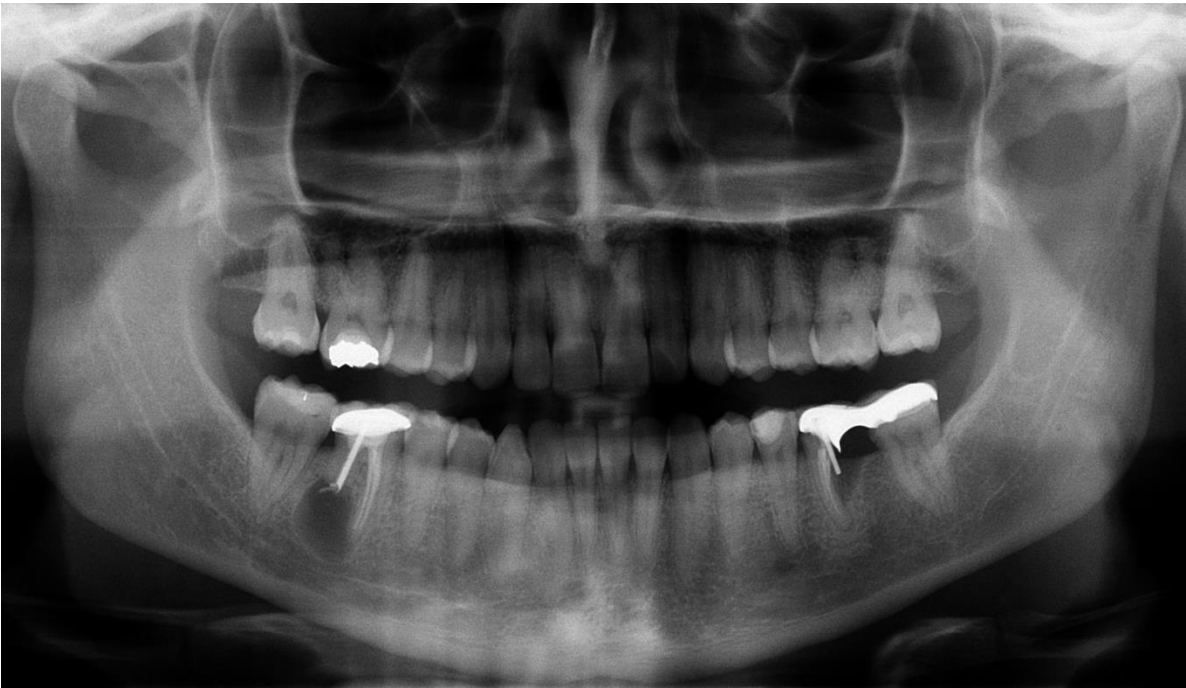

Fig.11 Ortopantomografía

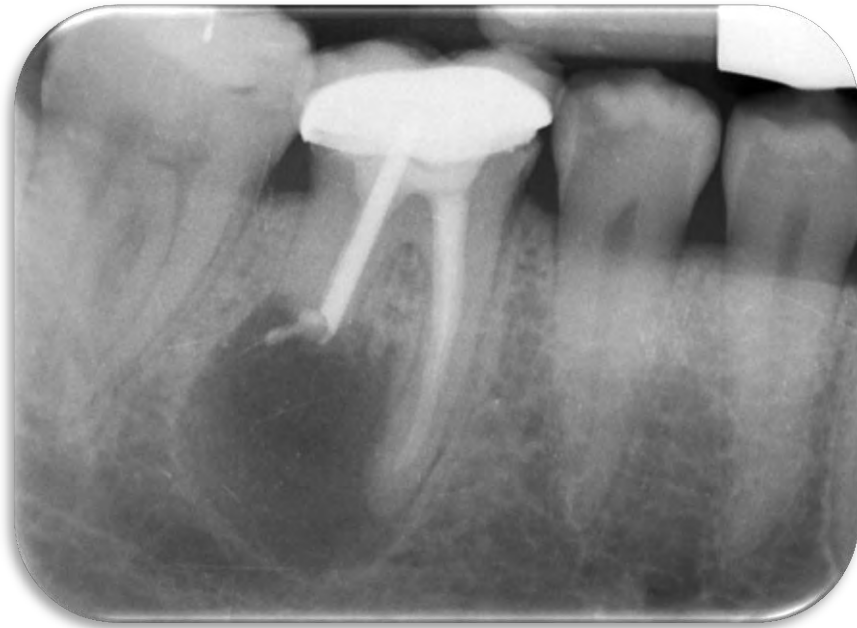

Fig.12 Radiografía inicial

Al obtener los datos radiográficos y clínicos se determinó el siguiente diagnóstico; el cual fue un diente tratado previamente con periodontitis apical asintomática.

La ruta clínica se realizó de la siguiente manera:

Fase I: Retiro de corona y endoposte, seguido por el retratamiento de conductos del diente 46.

Fase II: Valoración en el área de Prótesis para colocación de endoposte en raíz mesio-vestibular y colocación de corona libre de metal (zirconio).

Fase III. Re-valoración.

Se inicia la terapia de conductos en el diente 46.

Bajo anestesia regional del nervio dentario inferior con mepivacaína al 2% 1:100,000 (Zeyco, México), se realiza la remoción de corona metal-cerámica con botacoronas (Hu-Friedy.EU), se retira el material de reconstrucción para posteriormente realizar la remoción del endoposte colado, con ayuda del ultrasonido (Various 370, NSK, Japón); con la punta 7D, vibrando esta alrededor del endoposte, una vez retirado el endoposte, se realizó aislado absoluto con dique de goma (MDC DENTAL, México), y grapa N° 7 (Hu- Friedy).

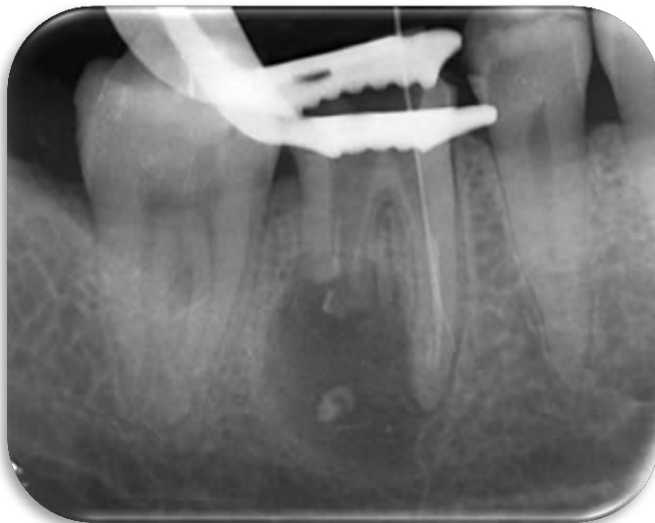

Fig.13 Radiografía periapical después de la remoción de poste en raíz distal



Fig.14. Fotografía del poste con 11 mm de longitud.

Se determinó la longitud en la raíz distal, 10 mm, verificándolo con ayuda del localizador apical Root ZX II J.Morita (MFG Corp. Japón), se continuó con la limpieza y conformación del conducto con técnica Endo-Enes (combinación de Crown-Down, fuerzas balanceadas y Step-Back) con limas tipo K-Flexofile (Denstplay, Maillefer, EU.), ayudados de irrigación con Hipoclorito de Sodio al 5.25% (Cloralex, México). Se continuó con la desobturación de los conductos mesiales, con fresas Gates Glidden (JOTA SS WHITE) N° 3 y 2; después con

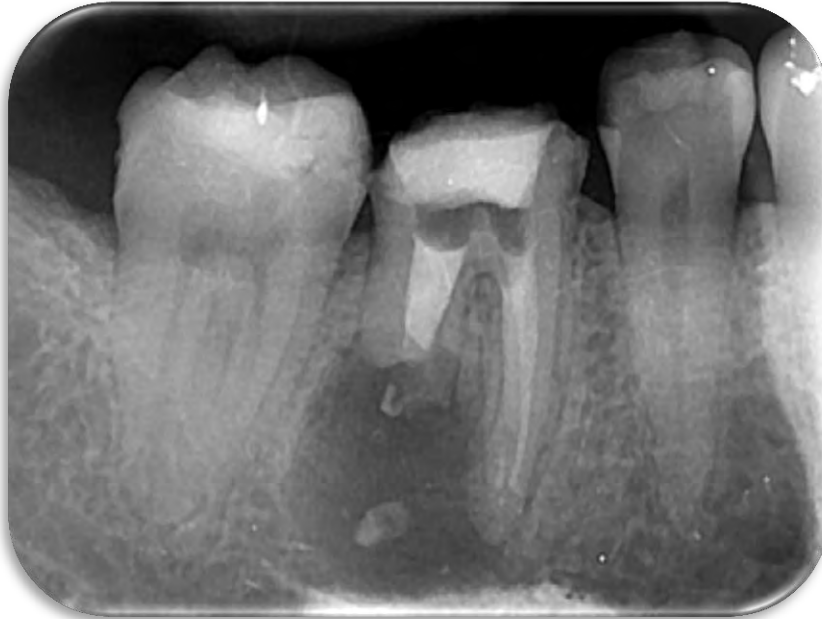

Fig.15 Radiografía periapical de medicación intraconducto.

Limas manuales tipo K-File (Denstplay, Maillefer, Suiza) y solvente Xilol (fig.). Se medicó intraconducto a base de Hidróxido de Calcio (VIARDEM, México), y se colocó restauración provisional con IRM (IRM, Denstplay, México)(fig.).

Posteriormente, se retiró medicación intraconducto, se realizó protocolo de irrigación final, se secaron los conductos con puntas de papel; se decide realizar la inducción del sellado apical del conducto distal con MTA (MTA Angelus, color blanco, Brazil). Y los conductos mesiales se obturaron con gutapercha con técnica de condensación lateral.

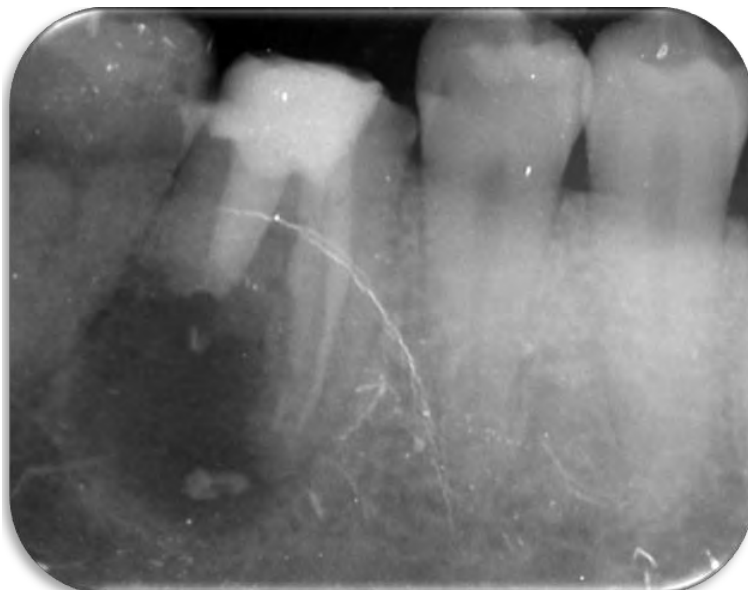


Fig.16. Radiografía final

Una vez terminado el retratamiento de conductos del diente 46, se realiza manejo interdisciplinario con el área de profundización de prótesis; donde se colocó endoposte prefabricado de fibra de vidrio (Voco), en el conducto mesio-vestibular y colocación de corona libre de metal (zirconio).

La paciente se mantendrá en un control postoperatorio para evaluar que la lesión vaya reparando, para esto se tomaran radiografías de control a los 3 meses, (fig.17), a los 6 meses (fig.18), a los 9 meses (fig.19), y al año (fig.20)

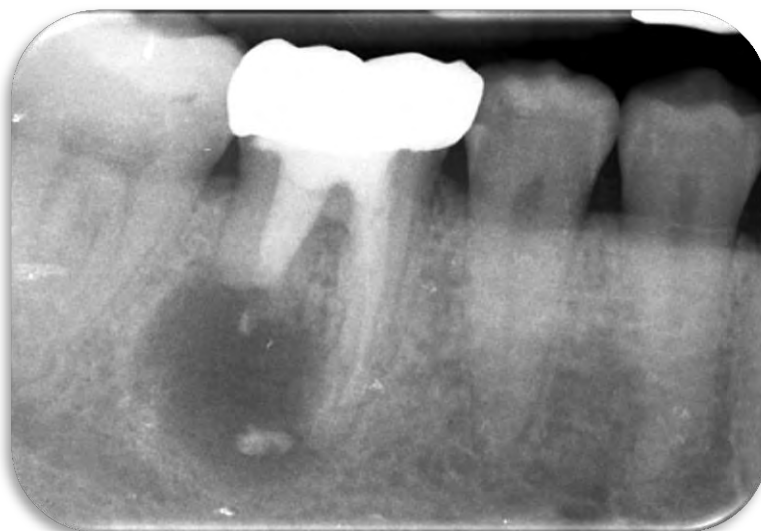

Fig. 17. Radiografía control a los 3 meses

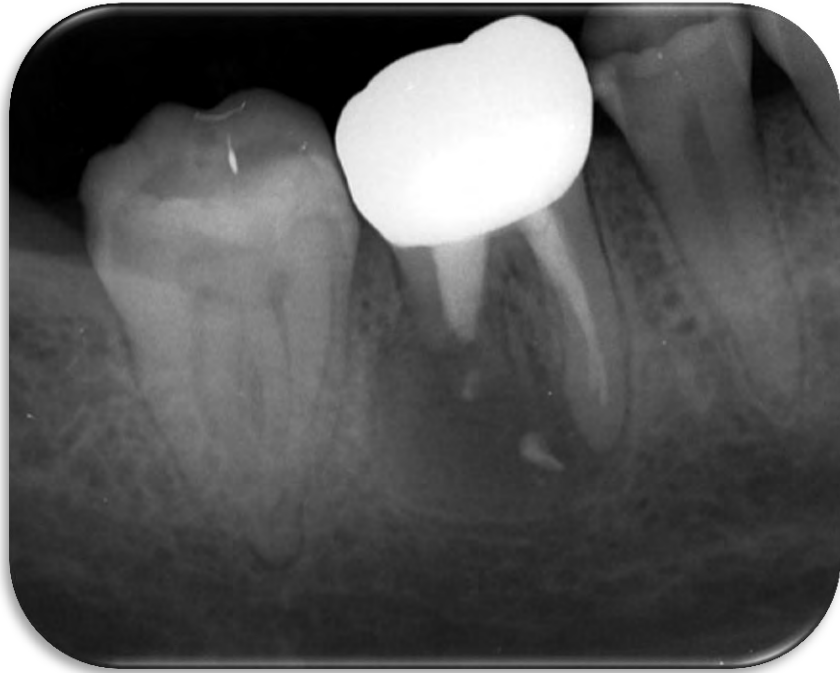

Fig. 18. Radiografía control a los 6 meses

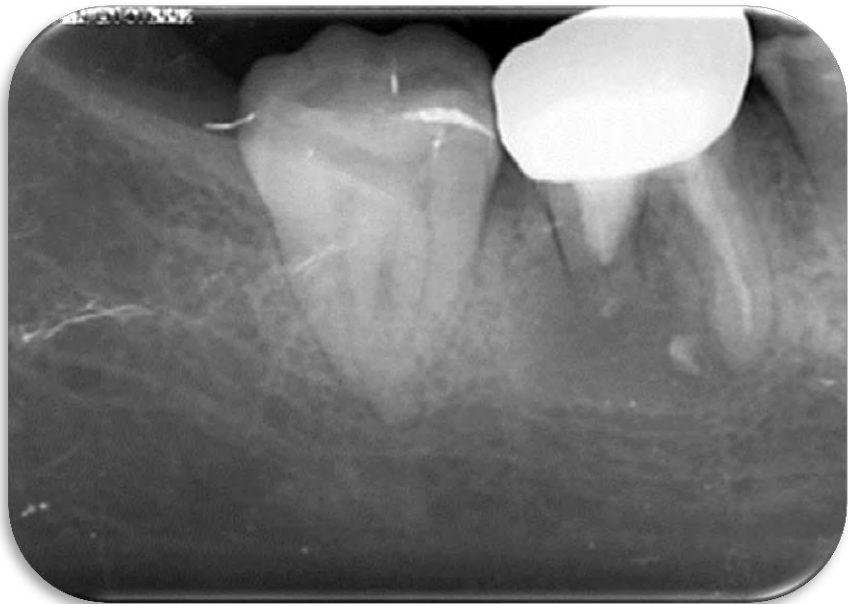

Fig. 19. Radiografía control a los 9 meses

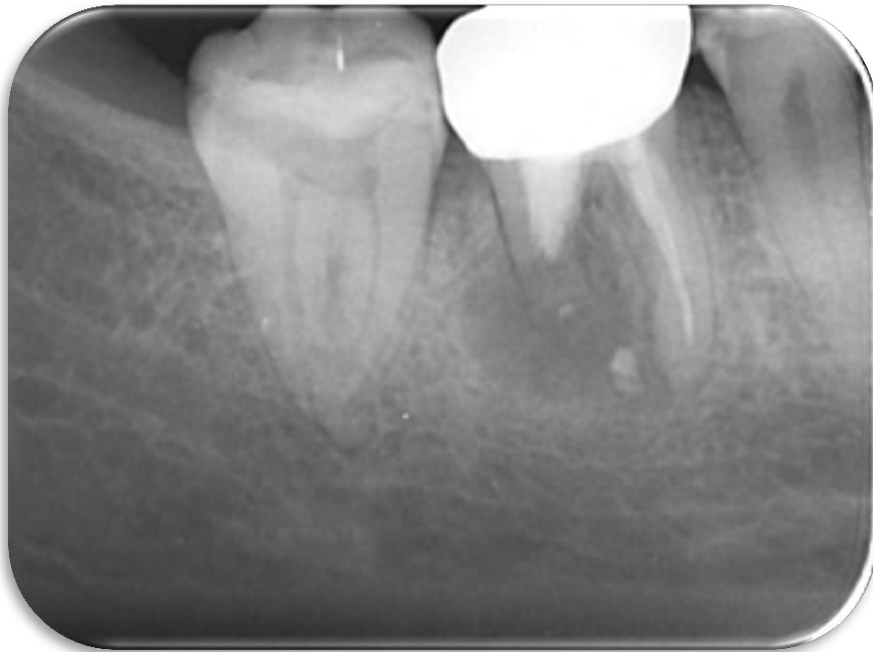

Fig.20 Radiografía control a los 18 meses

RESULTADOS:

Una vez concluido el tratamiento, se le asignan a la paciente citas de control a los; 3, 6, 9 y 18 meses, con la finalidad de llevar un seguimiento post-operatorio de la lesión involucrada.

En la última radiografía de la cita de control a los 18 meses; podemos observar en comparación con la radiografía inicial, una franca disminución en el tamaño de la lesión, así como los bordes más difusos además de una zona más radiopaca, la cual es compatible con la aposición y relleno óseo, con presencia de trabéculado organizado.

El paciente refiere estar asintomático y la exploración clínica observamos la presencia de los tejidos periodontales en estado de salud y la presencia de una restauración coronal ajustada por lo que podemos concluir que el tratamiento realizado fue un éxito.

Al paciente se le asignan citas posteriores de control hasta un lapso de tiempo de 2 años posteriores al tratamiento, con la finalidad de ver la resolución terminal de la lesión.

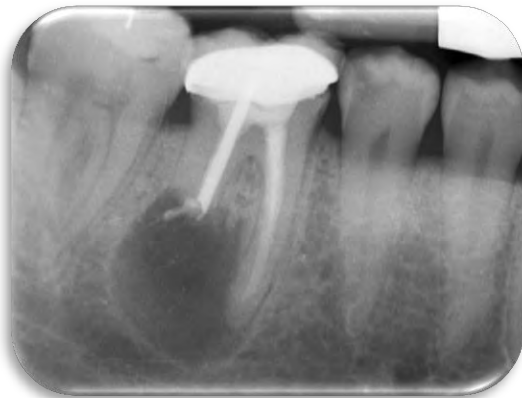

Fig. 21. Radiografía inicial (Febrero 2016)

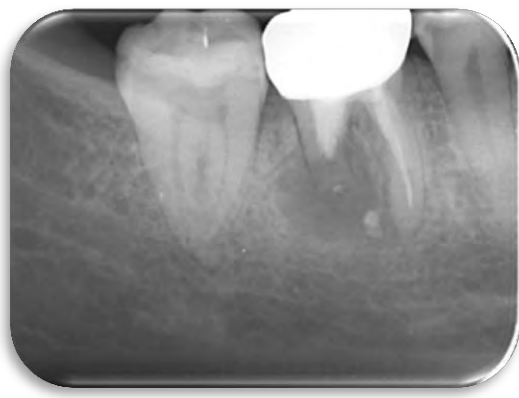

Fig. 22. Radiografía control a los 18 meses

IMPLICACIONES ÉTICAS

No tiene ninguna implicación ética, el procedimiento motivo de la investigación es realizado en la paciente y se anexa consentimiento informado.

CAPITULO IV. DISCUSIÓN

Grossman en 1972: Establece que el objetivo del tratamiento endodóncico es la eliminación completa de los agentes irritantes dentro del espacio del conducto radicular. Jokinen en 1978, Morse et al. en 1983, reportaron en un estudio la tasa éxito y fracaso del tratamiento endodóncico, el índice de éxito osciló entre 53% - 95%. Ingle en el año de 1985: Describió las causas asociadas al fracaso endodóncico en tres grupos principales: perforación apical, errores operativos y errores en la selección de casos.

Ruddle en 1988, Señalo la dificultad del retratamiento de conductos radiculares en tres pasos: Conductos perdidos, instrumentos separados y perforaciones. Kvist y Reit en 1999: no demostraron ninguna diferencia en el resultado del tratamiento quirúrgico y no quirúrgico. El retratamiento quirúrgico parecía resultar en un relleno óseo periapical más rápido, pero implica un mayor riesgo de fracaso.

Çalıkan en 1996 y Weiger en el 2000; confirmaron que el retratamiento no quirúrgico con control adecuado de la infección puede promover la cicatrización de lesiones grandes.

Así mismo numerosos estudios han reportado la prevalencia de periodontitis apical persistente, en casos de fracasos endodóncicos; entre los cuales podemos encontrar que Sonnabend y Oh en 1966 y Simon en 1980, indicaron que la prevalencia de quistes en lesiones periapicales varía del 35% al 55%; pero en investigaciones posteriores realizadas por Nair en 1998, basadas en estrictos criterios histopatológicos han demostrado que la incidencia real de los quistes está muy por debajo del 20%.

Sjögren et al. en el año de 1990; Indicaron que la reabsorción radicular es un factor que tiene una gran influencia en el pronóstico de los dientes con periodontitis apical. Sjögren, Figdor, Persson & Sundqvist. En un estudio en 1997;

demuestran que la presencia de bacterias es esencial para el desarrollo de la periodontitis apical.

Ricucci et al. en 2014. Reportan que el control adecuado de la infección del conducto radicular es esencial para la curación de los tejidos perirradiculares después del tratamiento endodóncico. Leonardo y Leal, afirmaron que la regresión de las lesiones periapicales post-tratamiento está relacionado a la persistencia de bacterias en el interior del conducto radicular.

Una estrategia adecuada para desinfectar los túbulos dentinarios, a través de la medicación intraconducto con apósito de Hidróxido de Calcio, detiene el proceso de reabsorción radicular inflamatoria, permitiendo la cicatrización y reparación apical perirradicular. Sjögren et al. en 1991; encontraron que el uso de Hidróxido de Calcio como apósito por una semana elimina eficazmente las bacterias en los conductos radiculares. Estrela y Figueiredo, declararon que la evaluación clínica y radiográfica durante un período de más de 2 años es capaz de determinar el resultado final del tratamiento.

CONCLUSIONES

La principal causa de la periodontitis apical asintomática es la presencia de microorganismos intrarradiculares persistentes que se alojaron dentro de los conductos radiculares, persistiendo los procedimientos de desinfección previa, donde esta pudo haber sido inadecuada o insuficiente.

En la mayoría de los casos la periodontitis apical asintomática es difícil de detectar antes de que evolucione con mayor rapidez, provocando lesiones de gran tamaño y la destrucción de las estructuras que soportan al diente; ya que esta es detectada cuando el paciente presenta síntomas tardíos y sólo a través de una valoración radiográfica se puede observar esta enfermedad.

Un diente que ha recibido una terapia quirúrgica previa y que además esta ha fallado, es importante no someter al diente nuevamente a tratamientos invasivos debilitándolo aún más, permitiendo así conservarlo mayor tiempo en boca siempre y cuando, éste sea funcional.

El retratamiento después de un fracaso endodóncico, representa un gran reto para el odontólogo ya que se enfrenta a nuevas complicaciones al momento de la conformación y desinfección además de buscar y lograr la reparación completa de lesiones apicales. Es importante que el odontólogo conozca sus fortalezas y limitaciones en este tipo de casos, ya que algunas veces se afecta más de lo que se beneficia.

REFERENCIAS BIBLIOGRÁFICAS

1. Estrela Carlos. Ciencia endodóncica. Artes Médicas Latinoamérica. Sao Paulo 2005. 999 pp.
2. Cohen S, Burns C, R. Vías de la pulpa. 8a. ed. Mosby. 2002.
3. AAE Consensus Conference Recommended Diagnostic Terminology. JOE. Volume 35, Number 12, December 2009.
4. García Aranda RL; Briseño Marroquí B. Endodoncia II Fundamentos y clínica. Primera edición. Programa universitario del libro de texto. Abril 2016. Pp 220.
5. Nair PNR. Pathogenesis of apical periodontitis and the causes of endodontic failures. Crit Rev Oral Biol Med, 2004; 15 (6): 348-381.
6. Concepción, T. (s.f.). causas de los fracasos endodoncicos.
7. Domenico Riccuci, J. F. (2014). Repair of Extensive Apical Root Resorption Associated with Apical Periodontitis: Radiographic and Histologic. JOE.
8. Cruz, G., Jorge, V., & al., e. (Pp 230. 2012.). *Endodoncia fundamentos científicos para la práctica clínica*. . Jalisco, México.: Amateditorial.
9. Beer R. et al. *Atlas de endodoncia. 1ra. Edición*. Editorial masson. Barcelona, 1998. Barcelona
10. Shanon Patel, D. R. Internal Root Resorption: A Review. *journal of endodontics*. (July, 2010).
11. Gunraj, M. N. Dental root resorption. *ORAL SURGERY ORAL MEDICINE ORAL PATHOLOGY*, Vol. 88(No. 6). December 1999.
12. J. M. Armas, L. S. External apical root resorption: two case report. *International Endodontic Journal*(41). (2008)
13. Bóveda C. Cicatrización de los procedimientos quirúrgicos en endodoncia. Universidad central de Venezuela. Nov 2003.
14. Mayorga Martínez María Christina. Cicatrización apical posterior a la biopulpectomía. Universidad Nacional Autónoma de México. CDMX. 2002.
15. Altare Lía. Reparación apical y periapical post-tratamiento endodóntico. E.J.ER. Electronic Journal of Endodontics Rosario. Año 09. Vol. 02. Oct 2010.
16. Minju, S. Analysis of the cause of failure in non surgical endodontic treatment. JOE. V.37. n°11. (Noviembre 2011).
17. Claes Reit. Factores que influyen en el tratamiento endodóncico. Endodoncia 2da ed. Manual moderno. Cap. 18.
18. Alava Gómez, Bolívar Xavier. Secuelas de la inadecuada instrumentación biomecánica de conductos unirradiculares durante el tratamiento endodóntico de patologías pulpares irrigadas con hipoclorito de sodio y

- clorhexidina. Universidad de Guayaquil. Facultad Piloto de Odontología. Jun 2013.
19. IOSR. ((Jan.- Feb. 2013)). Endodontic Failures-A Review. . *Volume 4*.(Issue 5, PP 05-10. www.iosrjournals.org.)
 20. Sundqvist G, F. D. (1998;85: 86–93). Microbiologic analysis of teeth with failed endodontic treatment and the outcome of conservative retreatment. .
 21. Torabinejad y Walton, Endodoncia, principios y práctica, 4° Edición, Elsevier España, 2010.
 22. (Carolina Alvarez E. y cols. Microbiología en endodoncia. 2013)
 23. Siqueira J, y Rôças, I. Clinical Implications and Microbiology of Bacterial Persistence after Treatment Procedures *J Endod* 2008; 34: 1291–1301
 24. Figdor. A big role for the very small – understanding the endodontic microbial flora: *Australian dental journal supplement* 2007;52(1 Suppl):S38-S51.
 25. Abhinav Misuriya et al. A Comparative Antimicrobial Analysis of Various Root Canal Irrigating Solutions on Endodontic Pathogens: An in vitro Study. *The Journal of Contemporary Dental Practice*, March-April 2014;15(2):153-160.
 26. Gary B. Carr. Recent Advances in Retreatment, Scientific Session VIII
 27. Machtou P.; Reit C. Retratamiento no quirúrgico. *Endodoncia 2da.ed. Manual moderno. Cap 20. Pp 335- 347.*
 28. Bobby Patel. Non-surgical Root Canal Retreatment. *Endodontic Treatment, Retreatment, and Surgery. Mastering Clinical Practice. Springer. Chapter 10. Pp 225-258.*
 29. Cohen, S. Hargreaves, K. Vías de la pulpa. Decima ed. Retratamiento no quirúrgico. Cap 25. Pp- 890-952.
 30. Rodriguez, R. Torres, D. Gutierrez, J. Puesta al día en cirugía endodóncica. *Revista SECOB on line* 2008; 1: 1-15
 31. Maalouf EM, Gutmann JL: Biological perspectives on the non-surgical endodontic management of periradicular pathosis, *Int Endod J* 27:154, 1994.
 32. Gutmann JL, Harrison JW: *Surgical endodontics*, 2nd ed, St. Louis, 1994, Ishiyaku EuroAmerica.

33. Saoud et al. Management of Teeth with Persistent Apical Periodontitis after Root Canal Treatment Using Regenerative Endodontic Therapy. JOE — Volume 41, Number 10, October 2015.
34. Caviedes J. Guzmán, B. Pereira, V. Retratamiento endodóncico no quirúrgico. Criterios que definen la necesidad de su aplicación. Canal abierto Revista de Endodoncia de Chile, 2010,22; 6-19.
35. Mandel, Ely. Friedman, Shimon. Endodontic Retreatment: A Rational Approach to Root Canal Reinstrumentation. JOE. Vol. 18, N°11, November 1992.
36. Stamos, David E. Gutmann, James L. Survey of Endodontic Retreatment Methods Used to Remove Intraradicular Posts. JOURNAL OF ENDODONTICS. VOL. 19, NO. 7, JULY 1993.
37. Spili P, Parashos P, Messer HH: The impact of instrument fracture on outcome of endodontic treatment, J Endod 31:845, 2005.197
38. Ruddle CJ: Non-surgical endodontic retreatment, In Cohen S, Burns RC, eds: Pathways of the pulp, 8th ed, St. Louis, 2002, Mosby, pp 875.
39. Shen Y, Peng B, Cheung GS: Factors associated with the removal of fractured NiTi instruments from root canal systems, Oral Surg Oral Med Oral Radiol Endod 98:605, 2004.
40. Souter NJ, Messer HH: Complications associated with fractured file removal using an ultrasonic technique, J Endod 31:450, 2005.

ÍNDICE DE FIGURAS

Fig.1 (Cohen, S. 2012. p 464).....	8
Fig.2 (Nair PNR. 2004).....	16
Fig.3 (Nair PNR.2004).....	17
Fig.4 (Nair PNR.2004).....	17
Fig.5 (Estrela C. "Ciencia endodóntica p.885).....	21
Fig.6 (Cohen S. 2012.).....	30
Fig.7 (Cohen S. 2012. p.572).....	31
Fig.8 (Cohen S. 2012. p.550).....	31
Fig.9 (Cohen S. 2012. p.).....	39
Fig.10 (Cohen S. 2012.p.).....	40
Fig.11 imagen propia.....	45
Fig.12 imagen propia.....	45
Fig.13 imagen propia.....	46
Fig.14 imagen propia.....	46
Fig.15 imagen propia.....	47
Fig.16 imagen propia.....	48
Fig.17 imagen propia.....	48
Fig.18 imagen propia.....	49
Fig.19 imagen propia.....	49
Fig.20 imagen propia.....	50
Fig.21 imagen propia.....	51
Fig.22 imagen propia.....	51

ANEXOS

Escuela Nacional de Estudios Superiores
HISTORIA CLINICA DE ENDODONCIA 2016-1

NO. IN: 12133 NO. DE ENFERMO: 02-6949-2016
 NOMBRE DEL PACIENTE: Lidia Herrera INGRESO DE: AVI
 ENDONC. RC: _____

DATOS SUBJETIVOS (INTERROGATORIO)

CARGO	EDUCACION	OCUPACION	SEXO	EDAD
46	INTEGRACION	ENFERMERA	F	46
TRASTORNOS	DIAGNOSTICO	TRASTORNOS	DIAGNOSTICO	TRASTORNOS
OTRO	OTRO	OTRO	OTRO	OTRO

DATOS OBJETIVOS (EXPLORACION)

CARGO	EDUCACION	OCUPACION	SEXO	EDAD
TRASTORNOS	DIAGNOSTICO	TRASTORNOS	DIAGNOSTICO	TRASTORNOS
OTRO	OTRO	OTRO	OTRO	OTRO

PRUEBAS DE SENSIBILIDAD PULPAR Y PERIODONTAL

ENDONCIA	PERIODONTAL	ENDONCIA	PERIODONTAL	ENDONCIA	PERIODONTAL	ENDONCIA	PERIODONTAL
TRASTORNOS	DIAGNOSTICO	TRASTORNOS	DIAGNOSTICO	TRASTORNOS	DIAGNOSTICO	TRASTORNOS	DIAGNOSTICO
OTRO	OTRO	OTRO	OTRO	OTRO	OTRO	OTRO	OTRO

hallazgos radiográficos

CONDICION	CONDICION	CONDICION	CONDICION	CONDICION	
TRASTORNOS	DIAGNOSTICO	TRASTORNOS	DIAGNOSTICO	TRASTORNOS	DIAGNOSTICO
OTRO	OTRO	OTRO	OTRO	OTRO	OTRO

DIAGNOSTICO

PULPA VIVA	PULPA IRREVERSIBLE AGONIZANTE	PULPA IRREVERSIBLE NECROSA	PULPA IRREVERSIBLE NECROSA
PULPA IRREVERSIBLE	PULPA IRREVERSIBLE	PULPA IRREVERSIBLE	PULPA IRREVERSIBLE
PULPA IRREVERSIBLE	PULPA IRREVERSIBLE	PULPA IRREVERSIBLE	PULPA IRREVERSIBLE

TRATAMIENTO

TRATAMIENTO	TRATAMIENTO	TRATAMIENTO	TRATAMIENTO
TRATAMIENTO	TRATAMIENTO	TRATAMIENTO	TRATAMIENTO
TRATAMIENTO	TRATAMIENTO	TRATAMIENTO	TRATAMIENTO

ETIMOLOGIA DE LA INSTRUMENTACION

INSTRUMENTO	TIPO	TIPO	TIPO	TIPO
TIPO	TIPO	TIPO	TIPO	TIPO

MEDICAMENTOS

TIPO	TIPO	TIPO	TIPO	TIPO
TIPO	TIPO	TIPO	TIPO	TIPO

INDICACIONES

INDICACIONES	INDICACIONES	INDICACIONES	INDICACIONES
INDICACIONES	INDICACIONES	INDICACIONES	INDICACIONES
INDICACIONES	INDICACIONES	INDICACIONES	INDICACIONES

CONSENTIMIENTO VALIDAMENTE INFORMADO PARA EL TRATAMIENTO DE ENDODONCIA:

El propósito del tratamiento de conductos es salvar el diente que de otra manera requeriría extracción. Si bien este tratamiento tiene un alto grado de éxito, los resultados como cualquier procedimiento médico o dental no pueden ser garantizados. Este tratamiento no le protege de fracturas, caries o enfermedades de las encías. Ocasionalemente los dientes con tratamiento endodóntico pueden presentar un resaca, sangrado, o bien la extracción.

RIESGOS: Con poca posibilidad de que ocurra, sin embargo, pueden presentarse algunos de estos casos:

- Separación de instrumentos en el conducto
- Perforación del conducto con el instrumento
- Menor del conducto indicarle que no permito cumplir el tratamiento adecuadamente
- infección post-operativa
- Estancamiento temporal
- Dificultad al recibir o dar la boca
- Si el tratamiento es abandonado pueden ocurrir problemas colimba
- Reacción a los anestésicos, químicos o medicamentos utilizados

ALTERNATIVAS DE TRATAMIENTO:

- No efectuar ningún tratamiento
- Extracción

Este tratamiento una vez terminado deberá ser realizado en un plazo de 30 días con el propósito de disminuir las posibilidades de fractura o fractura.

Se le hace la posibilidad de hacer preguntas al estudiante y darle claridad con sus respuestas. Yo consiento el procedimiento.

NO. IN: 46 NO. DE ENFERMO: 02/02/16
 NOMBRE DEL PACIENTE: LIIDIA HERRERA INGRESO DE: AVI
 ENDONC. RC: _____

PACIENTE: Lidia Herrera ALMACEN EN LA CASA DE LA ENFERMERA: 115135/21799
 PROFESOR: Agustín Andrés Méndez
 PACIENTE REFERIDO AL ÁREA: Protesis FIRMA: [Firma]