



UNIVERSIDAD NACIONAL AUTÓNOMA DE
MÉXICO



FACULTAD DE ODONTOLOGÍA

EFFECTO ANTIMICROBIANO DEL LÁSER CONTRA
Enterococcus faecalis EN SISTEMA DE CONDUCTOS
RADICULARES.

TESINA

QUE PARA OBTENER EL TÍTULO DE

CIRUJANO DENTISTA

P R E S E N T A:

ALEXANDER VÁZQUEZ BELTRÁN

TUTOR: Dr. GONZALO MONTOYA AYALA

ASESORA: Mtra. FELÍCITAS GABRIELA FUENTES MORA



Universidad Nacional
Autónoma de México



UNAM – Dirección General de Bibliotecas
Tesis Digitales
Restricciones de uso

DERECHOS RESERVADOS ©
PROHIBIDA SU REPRODUCCIÓN TOTAL O PARCIAL

Todo el material contenido en esta tesis esta protegido por la Ley Federal del Derecho de Autor (LFDA) de los Estados Unidos Mexicanos (México).

El uso de imágenes, fragmentos de videos, y demás material que sea objeto de protección de los derechos de autor, será exclusivamente para fines educativos e informativos y deberá citar la fuente donde la obtuvo mencionando el autor o autores. Cualquier uso distinto como el lucro, reproducción, edición o modificación, será perseguido y sancionado por el respectivo titular de los Derechos de Autor.

ÍNDICE

INTRODUCCIÓN	5
OBJETIVOS	7
1. ANTECEDENTES	8
2. ÓRGANO DENTAL	9
2.1 Tejido mineralizados.....	9
2.1.1 Esmalte.....	9
2.1.2 Dentina.....	10
2.1.3 Cemento.....	11
2.1.4 Hueso.....	13
2.2 Tejidos blandos.....	15
2.2.1 Encía.....	15
2.2.2 Ligamento periodontal.....	17
2.3 Pulpa dental.....	23
2.3.1 Embriología de pulpa dental.....	23
2.3.2 Anatomía pulpar.....	25
2.3.3 Función.....	27
2.4 Etiología de enfermedad pulpar.....	28
2.4.1 Agentes bacterianos.....	28
2.4.2 Agentes físicos.....	29
2.4.3 Agentes químicos.....	30
2.4.4 <i>Enterococcus faecalis</i> en sistema de conductos radiculares.....	31
2.5 Generalidades de <i>Enterococcus faecalis</i>	32
2.5.1 Factores de virulencia.....	34
3. IRRIGACIÓN EN SISTEMA DE CONDUCTOS RADICULARES	36
3.1 Hipoclorito de sodio.....	37
3.2 MTAD.....	38
3.3 Ácido Etilendiaminotetraacético (EDTA).....	38
3.4 Clorhexidina.....	39

ÍNDICE

4. LUZ LÁSER COMO ANTIMICROBIANO.....	39
4.1 Historia de láser.....	40
4.2 Fundamentos físicos.....	40
4.3 Fundamentos biológicos.....	42
4.4 Desinfección fotoactivada (PAD).....	45
4.5 Láser diodo.....	47
CONCLUSIONES.....	53
REFERENCIAS BIBLIOGRÁFICAS.....	55

Gracias a mi mamá: Claudia y mi papá: Esteban, por ser mis grandes pilares en la vida, gracias a su apoyo incondicional, me siento muy orgulloso de ustedes, siempre estaré muy agradecido por todo lo que han hecho por mí.

A mis hermanos Eduardo, Virginia, José Alberto, Miguel Ángel, gracias por su ayuda y comprensión, por ser mis primeros pacientes, por su apoyo en todo momento.

También quiero agradecer a mi tutor el Dr. Gonzalo Montoya Ayala por el apoyo y su tiempo dedicado a este trabajo, su guía fue muy importante para este trabajo.

Muchas gracias por su apoyo Dr. Gonzalo.

Mtra. Gabriela Fuentes Mora, por su Ayuda y tiempo, gracias Mtra. Gaby, por su tiempo y dedicación.

A cada uno de mis pacientes, gracias a todos ustedes, que sin conocerles, me permitieron atenderlos y poder aprender de ustedes, gracias por haber podido atenderles.

Mis amigos y compañeros gracias por haber permitido conocerlos, el tiempo que me brindaron fue muy valioso, Jimena, Vianey, Diana, Estrella, José Luis, Miguel, Gerardo, Nedy, Guadalupe, Elizabeth, Luis, haber compartido esta etapa en la facultad con todos de ustedes será un gran recuerdo.

A la Universidad Nacional Autónoma de México, que siempre ha sido mi segunda casa, desde que empecé la prepa, gracias por todo lo que me has dado, me permitiste estudiar y aprender.

“POR MI RAZA HABLARÁ EL ESPÍRITU”

INTRODUCCIÓN

El presente trabajo es una revisión bibliográfica acerca del del láser y su efecto antimicrobiano contra *Enterococcus faecalis* en el sistema de conductos radiculares. La tecnología láser (por sus siglas en inglés Light Amplification by Stimulated Emission of Radiation), es un tipo de radiación electromagnética es decir es una luz amplificada mediante la emisión estimulada de radiación. Ha sido introducida recientemente en el campo de la odontología, con el fin de abordar las necesidades terapéuticas de salud bucal de los pacientes de manera más rápida y eficiente .En los últimos años, *Enterococcus faecalis* ha llamado la atención de la investigación científica, ya que se ha demostrado que es un microorganismo que se encuentra entre un 50% y 75% en patologías pulpares como necrosis pulpar^{37, 38} y también es encontrado con frecuencia en repetición de tratamientos fracasados.

Enterococcus faecalis es una bacteria gram positiva, tiene forma de coco, es anaerobia facultativa, inmóvil, pueden observarse en pares o cadenas³², su metabolismo es fermentativo³³, mide aproximadamente 0.6-2.0 × 0.6-2.5 μm.

Existen diversos factores de resistencia que utiliza *Enterococcus faecalis* para poder sobrevivir en el sistema de conductos radiculares, como la formación de biofilm, proteínas de unión a la penicilina (PBP) ³⁰, también es capaz de permanecer en condiciones físicas críticas, como un pH alcalino de 12.4 del hidróxido de calcio y temperatura de 60 °C durante 30 min²⁹, por lo que las soluciones irrigadoras ven disminuido su acción antibacteriana frente a este microorganismo.

Diversas investigaciones han utilizado las soluciones irrigadoras antibacterianas como hipoclorito de sodio (elevando su temperatura con ultrasonido), clorhexidina e hidróxido de calcio, conjuntamente con la instrumentación mecánica para retirar residuos, eliminar pulpa necrótica y disolver tejido orgánico, limpiar zonas inaccesibles y actuar contra *Enterococcus faecalis* el cual es un microorganismo que también presenta factores de virulencia específicos, que puede penetrar en zonas profundas en el interior de los túbulos dentinarios, adherirse a la colágena de las paredes de dentina radicular, vivir con poca cantidad de oxígeno y nutrientes formando un biofilm, con ello vencer los protocolos de preparación químico-mecánica utilizados. El principal objetivo biológico de la terapia endodóncica es eliminar el agente etiológico (microorganismos) y con ello, la infección, la prevención y obturación de sistema de conductos radiculares. Es importante mencionar que no existe ninguna técnica manual o rotatoria ni soluciones irrigadoras que eliminen al 100% a los microorganismos dentro del sistema de conductos radiculares durante la terapia endodóncica.

La desinfección fotoactivada, forma radicales libres, que producen un efecto tóxico para las bacterias. Mientras que el láser de diodo su mecanismo de acción es térmico, que tiene lugar por la creación de radicales $\cdot\text{OH}$ por la disociación del agua, muy tóxico para las bacterias. La acción antibacteriana del láser de diodos y desinfección fotoactivada (PAD) han sido exploradas por un amplio número de investigadores. En el presente trabajo, se describe cada láser con el objetivo de conocer su acción antimicrobiana con una alta probabilidad de desinfección contra *Enterococcus faecalis*.

OBJETIVOS

OBJETIVO GENERAL

- Realizar una revisión bibliográfica actualizada para conocer el uso, aplicación y efecto antimicrobiano del láser en contra de *Enterococcus faecalis* en el sistema de conductos radiculares.

OBJETIVOS ESPECÍFICOS

- Actualizar la información acerca de los diversos tipos de láser utilizados en el área de la endodoncia.
- Conocer el efecto antimicrobiano del láser contra *Enterococcus faecalis*.

1. ANTECEDENTES

El 16 de mayo de 1960, el láser fue desarrollado por Theodore Maiman, utilizando un cristal de rubí sintético. La primera aplicación de láser fue para el diagnóstico y tratamiento de las condiciones de la piel.

En el área odontológica se ha estudiado el láser desde sus inicios. En el año 1964, se publica en el Journal of Dental Research un artículo sobre el efecto del láser sobre el esmalte y la dentina dental (Stern 1964).

A partir de allí se han desarrollado en los años setenta y ochenta diferentes tipos de láser y estudios con diferentes tejidos, sobre todo con estudios con láser tipo CO2 y Neodimio: Itrio Aluminio Granate (Nd:YAG) para remoción de tejidos blandos y procedimientos periodontales.

Es hasta 1990 cuando comienza realmente el empleo de láser en odontología, fue un láser Nd.YAG (neodimio) que se empleaba para cirugía de tejidos blandos y que fue reconocido como el primer láser diseñado específicamente para uso odontológico.

Cabe mencionar el permiso fue concedido a Myers y Myers en 1987 para utilizar el Nd: YAG en procedimientos periodontales.

2 ÓRGANO DENTAL

2.1.1 Esmalte

El Esmalte, también llamado tejido adamantino o sustancia adamantina, cubre de manera de casquete a la dentina en su porción coronaria, ofreciendo protección al tejido conectivo del complejo tisular subyacente formado por el complejo dentino-pulpar, es el tejido más duro del organismo, debido a que está constituido por 96% de matriz inorgánica microcristalina, 3% de agua y 0.36% de matriz orgánica¹. Figura 1

El componente inorgánico del esmalte se conforma de cristales de fosfato cálcico llamado hidroxiapatita $[(\text{CA}_{10} (\text{PO}_4)_6 (\text{HO})_2]$, sin embargo esta hidroxiapatita no es pura como se encuentra en algunos minerales en su estado natural, si no con impurezas (también llamados elementos traza como el sodio, magnesio y cloro, entre otros)².




Figura 1 Esquema de órgano dentario, se observan estructuras como esmalte (E), Dentina (D) Pulpa (P) Cemento (C) microfotografías de esmalte ampliación 100 µm, 10 µm, 5 µm, 150 nm.³

El esmalte tiene una dureza en promedio entre 3.1 y 4.7 GPa.¹, su elasticidad es muy escasa, debido a su extrema dureza; pues la cantidad de agua y de composición orgánica que posee es muy reducida, por ello es un tejido frágil, con tendencia a las macro y microfracturas cuando no tiene un apoyo dentinario adecuado.

El esmalte es translúcido, su color varía entre blanco y amarillo, blanco grisáceo, su transparencia puede atribuirse a variaciones en el grado de calcificación y homogeneidad: a mayor mineralización, mayor translucidez². La radiopacidad del esmalte es alta por su mineralización y su permeabilidad baja¹.

2.1.2 Dentina

La dentina constituye el tejido mineralizado de la mayor parte de la estructura dentaria. Es un tejido conjuntivo avascular mineralizado, conformado por túbulos dentinarios. Está revestido por el esmalte en su porción coronal y por el cemento en su porción radicular. Internamente, la dentina está limitada por la cámara pulpar, que contiene el tejido pulpar¹. Figura 2

La zona limítrofe entre el esmalte y la dentina se denomina límite amelodentinario, representa una zona en la que se conectan dos tejidos de diferente origen embrionario y constituye una zona de menor mineralización. La zona limítrofe entre la dentina y el cemento radicular se denomina límite cementodentinario.⁴

La dentina se compone principalmente de un 70% de materia inorgánica, 20% de materia orgánica y 10% de agua en peso. La materia inorgánica consiste principalmente de cristales de hidroxiapatita y en menor proporción fosfatos amorfos, carbonatos, etc.

Existen tres tipos de dentina, la dentina primaria es la más abundante, forma el cuerpo principal del diente, dentina secundaria, se deposita alrededor de la periferia del espacio pulpar y dentina terciaria, se produce como reacción a los estímulos como la caries y las diferentes maniobras en procedimientos restauradores⁵.

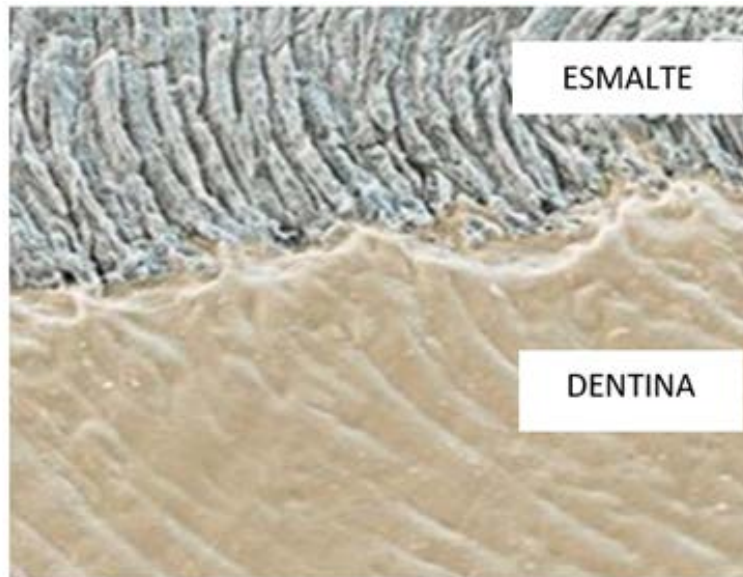


Figura 2 Micrografía electrónica de barrido del límite entre el esmalte y la dentina Ampliación: 500 x.⁶

2.1.3 Cemento

El cemento radicular es un tejido conectivo especializado calcificado no vascularizado que cubre las superficies radiculares de los órganos dentarios⁷.

Figura 3

El cemento cubre la dentina, aunque sólo en la porción radicular, tiene como función principal anclar las fibras del ligamento periodontal a la raíz del diente.

La matriz orgánica del cemento radicular consiste predominantemente de colágenas, tipo I (95%), tipo III (5%), fosfoproteínas, proteoglucanos y glucosaminoglucanos, de los cuales se desconoce su significado funcional. Sin embargo, en conjunto desempeñan un papel de tipo estructural⁷.

Existen dos clases de cemento radicular:

Cemento acelular o primario: cubre desde el cuello hasta la mitad de la raíz, se forma antes de que el diente alcance su primer contacto oclusal. Las fibras de Sharpey constituyen la mayor parte de la estructura del cemento acelular.

Casi todas las fibras se insertan en ángulos rectos, pero otras entran desde distintas direcciones. Además se observan otras fibrillas dispuestas paralelamente con la superficie radicular. Las fibras de Sharpey conforman el sistema fibroso extrínseco y son producidas por los fibroblastos.

El sistema fibroso intrínseco es producido por los cementoblastos y está compuesto por fibras orientadas paralelamente a la superficie radicular⁸.

Cemento celular o secundario: se forma luego de que el diente llega al primer contacto oclusal, y en respuesta a exigencias funcionales durante toda la vida. A diferencia del cemento primario, posee células atrapadas en su matriz.

El cemento celular se deposita sobre el cemento primario durante todo el período funcional del diente y también es producido por cementoblastos que al quedar atrapados en el tejido cementoide se denominan cementocitos.

Estas células residen en lagunas que se unen entre sí por procesos citoplasmáticos que pasan por canalículos en el cemento, de la misma forma los cementocitos están unidos a los cementoblastos de la superficie⁸.

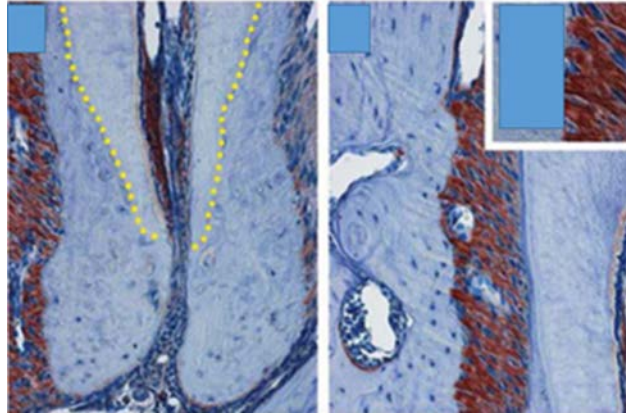


Figura 3 Microfotografía de molares, se observa la localización de cemento dental y proteínas enriquecidas en hueso alveolar, fibras de Sharpey insertadas a cemento⁹

2.1.4 Hueso

Está constituido por células (osteoblastos, osteocitos, osteoclastos) y matriz extracelular. Alrededor del 90% de la matriz orgánica está constituida por colágeno tipo I que se disponen siguiendo las líneas de fuerza tensional. También presenta colágeno tipo III, IV.

Presenta 8% de glicoproteínas (osteopontina, osteonectina, sialoproteína ósea y proteína morfogenéticas ósea), fosfoproteínas y proteoglicanos (glicosaminoglicanos, decorita y biglicano), y 2% de enzimas (fosfatasa alcalina, collagenasa, etc.).

Contiene un 60% de sustancias minerales (80% cristales de hidroxiapatita, 15% de carbonato de calcio y 5% de sales minerales) que le proporcionan dureza, 20% de agua y 20% de componente orgánico que le proporcionan elasticidad.

Su dureza es menor a la de la dentina y comparable a la del cemento⁸.

Hueso compacto: También llamado lámina dura o corteza ósea, consiste en una cubierta de hueso sólido, compacto, que protege al hueso trabeculado de traumas físicos y químicos en toda su extensión, inclusive la parte interna del alveolo está recubierta por esta lámina de hueso.

Hueso trabeculado: También llamado hueso esponjoso por la similitud arquitectónica con ese material. Está compuesto por trabéculas óseas que son formadas por osteoblastos, las trabéculas se anastomosan creando una especie de red o malla de hueso que caracteriza a este tejido⁸. Figura 4

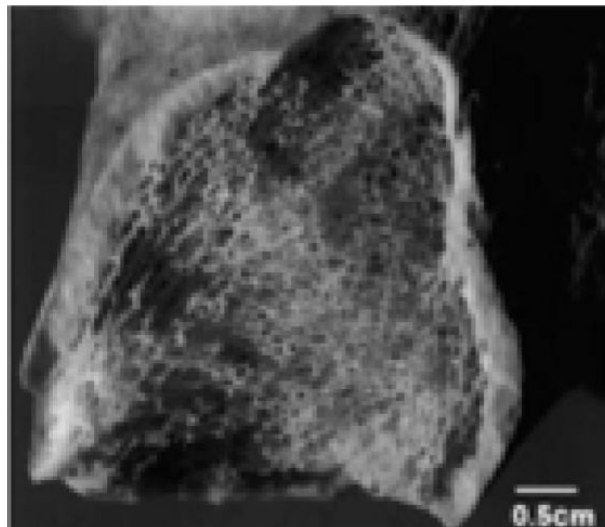


Figura. 4 Fotografía de hueso 0.5 cm se presentan hueso esponjoso, compuesto por trabéculas óseas que son formadas por osteoblastos, las trabéculas se anastomosan creando una especie de red o malla. ¹⁰

2.2 Tejidos blandos

2.2.1 Encía

La encía, cubre el hueso alveolar y la raíz del diente hasta un nivel coronal a la unión amelocementaria. La encía se divide anatómicamente en las áreas insertada, marginal e interdental.

La encía marginal o no insertada, es el margen terminal o borde de la encía que rodea los dientes a manera de collar, la encía marginal suele tener 1mm de ancho, forma la pared de tejido blando del surco gingival¹¹. Figura 5

Encía Insertada, la encía insertada es la continuación de la encía marginal. Es firme, resistente y está unida fijamente al periostio del hueso alveolar, la superficie vestibular de la encía insertada se extiende hasta la mucosa alveolar relativamente laxa y móvil, y está delimitada por la unión.

Encía Interdental, ocupa el nicho gingival, que es el espacio interproximal debajo del área de contacto del diente, la encía interdental puede ser piramidal o con forma de "col"¹¹.

El examen microscópico revela que la encía está compuesta por el epitelio escamoso estratificado y el núcleo central subyacente de tejido conectivo. Aunque la naturaleza del epitelio es predominantemente celular, el tejido conectivo es menos celular y está compuesto, en esencia por fibras de colágeno y sustancia fundamental.

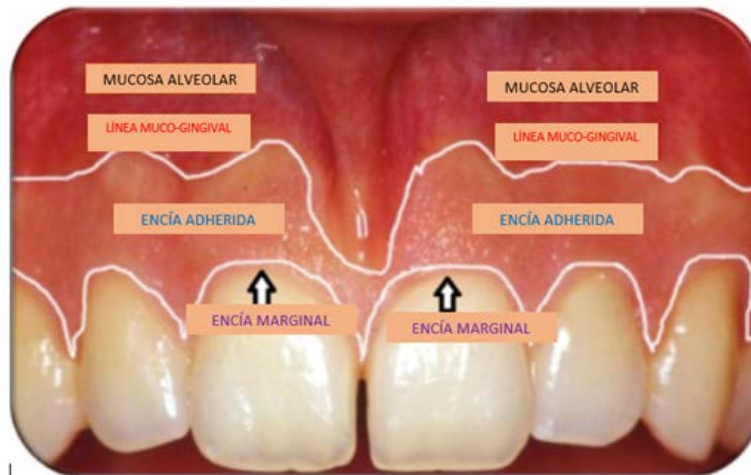

Figura 5 Fotografía en donde se muestra encía adherida, encía marginal, además de la mucosa alveolar y la línea muco-gingival. ¹²

Epitelio de Unión: En la región cervical del epitelio del surco se encuentra directamente con el diente produciendo un sitio de unión epitelial y dental que evita el contacto directo con la región del corión que sostiene al epitelio. Esta región se denomina epitelio de unión, manguito epitelial o epitelio de fijación¹³.

Está compuesto de dos láminas basales, una colindante con el tejido conectivo del corión y otra colindante con el diente en la región cervical.

Surco gingival: Es un surco poco profundo que rodea al diente y conforma la superficie dental, por una parte, y el revestimiento epitelial del margen libre de la encía por la otra. Tiene forma de V y permite la entrada de una sonda periodontal. Bajo condiciones de salud es de 1.8 mm. con variaciones de 0 a 6 mm. Otros estudios han informado que es de 1.5 mm.¹¹. La llamada profundidad de sondeo de un surco gingival clínicamente sano es de 2 a 3mm.

2.2.2 Ligamento periodontal

El ligamento periodontal, es una delgada capa de tejido conectivo fibroso que une la raíz del órgano dentario y al hueso alveolar que lo aloja. Sus fibras principales se insertan por un lado en el cemento y por el otro en la lámina cribosa del hueso alveolar.

Sus funciones son la de mantener el diente en el alveolo, soportar y resistir las fuerzas de la masticación y como receptor sensorial, función necesaria para una correcta oclusión¹³.

Se ubica entre la porción radicular del órgano dentario y hueso alveolar. A nivel del ápice se pone en contacto con el tejido pulpar y a nivel coronal con el corion gingival, esta relación es muy importante pues las infecciones que se producen en esta zona, pueden conectarse entre sí y extenderse a otras zonas lo que constituirían las lesiones Endoperiodónticas.

Su ancho varía, entre los distintos elementos dentarios e incluso entre las diferentes zonas de un mismo diente. En general su espesor varía entre 0.10 y 0.38 mm, disminuye con la edad y aumenta con la función masticatoria¹³.

Como tejido conectivo que es, está formado por células, fibras y sustancia fundamental amorfa, además posee vasos sanguíneos y terminaciones nerviosas.

Las células que forman al ligamento son:

Fibroblasto

El fibroblasto es una célula dinámica, la cual ejerce funciones tisulares a nivel local y del sistema inmune. Dentro de sus principales funciones se encuentra la formación de fibras del tejido conectivo denominadas colágena y elastina²⁶, sin embargo el fibroblasto desempeña otras funciones:

- Producción y mantenimiento de la sustancia fundamental en la cual sus productos fibrosos son embebidos.

- Capacidad de sintetizar y fagocitar colágena y los componentes de la matriz extracelular en procesos de remodelación del tejido conectivo.
- Exhiben contractilidad y motilidad utilizadas en la determinación de la estructural del tejido conectivo, especialmente durante la embriogénesis.
- Producción de citoquinas.

Osteoblasto

Son células de forma ligeramente cilíndrica y con un citoplasma rico en retículo endoplásmico rugoso (basofilia citoplasmática), con núcleo ovalado localizado en el tercio basal²⁶.

Están situadas en la superficie externa de los huesos en formación. Los osteoblastos son los responsables de generar la matriz orgánica, denominada osteoide, constituida por un componente orgánico formado por proteínas no colagénicas: osteopontina, sialoproteína ósea, osteonectina, osteocalcina entre otras, fibras colágenas tipo I, y de una matriz inorgánica constituida por cristales de fosfatos y carbonatos de calcio²⁶. Figura 6

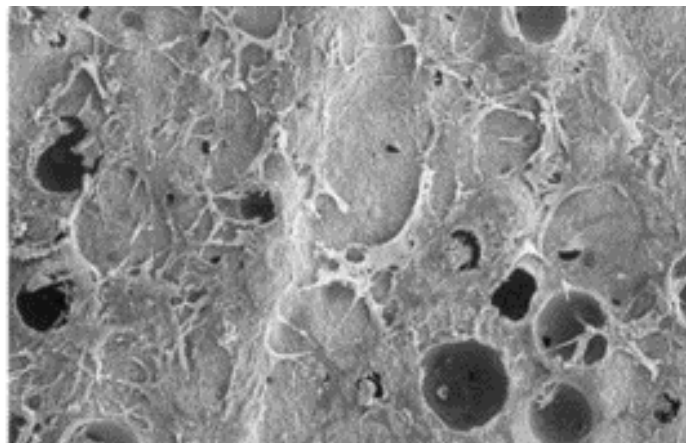


Figura 6 Crecimiento de osteoblastos vista de microscopio electrónico de barrido ampliación 100 μm ²⁶.

Cementoblasto

Los cementoblastos se encuentran adosados a la superficie del cemento, del lado del ligamento periodontal, en un diente funcional, los cementoblastos se consideran integrantes estructurales de dicho ligamento. Los cementoblastos pueden encontrarse en estado activo o inactivo.

Las membranas de los cementoblastos, poseen receptores para diversas moléculas de señalización como por ejemplo: la hormona del crecimiento y para el factor de crecimiento epidérmico. Los cementoblastos poseen receptores para la paratohormona, la cual parece tener un papel importante en la regulación de la cementogénesis⁸.

Osteoclastos

Son células grandes (miden de 50 a 150 micrómetros de diámetro, multinucleadas, pueden tener hasta 50 núcleos; presentan un citoplasma acidófilo. Se localizan en la superficie interna de los huesos densos o de las trabéculas óseas.

Debido a sus características morfofuncionales, los osteoclastos se consideran integrantes del sistema fagocítico mononuclear.

Los osteoclastos son células grandes, que contienen numerosas mitocondrias con gránulos electrodensos de fosfato de calcio. La abundancia de mitocondrias es responsable de la acidofilia citoplasmática.

Restos epiteliales de Malassez

Estas células son restos desorganizados de la vaina epitelial de Hertwig, su frecuencia y distribución cambia con la edad. Son más frecuentes en la región apical, pero con posterioridad se localizan en la proximidad gingival al lado de la cresta alveolar.

La morfología de las células epiteliales de Malassez en cortes longitudinales o transversales se pueden observar como cordones macizos de acúmulos celulares.

Estas células pueden ser escamosas o cilíndricas, con un núcleo prominente de cromatina densa. Son células no funcionales que generalmente desaparecen, su

persistencia en condiciones patológicas pueden volverse activos, proliferar y producir quistes, tumores o acúmulos calcificados⁸.

Mastocitos

Son células que se hallan cerca de los vasos sanguíneos y que contienen gránulos densos de heparina, histamina y enzimas proteolíticas.

En ciertas condiciones patológicas estas células presentan degranulaciones debido a lesiones tisulares.

Macrófagos

Son células provistas de abundantes lisosomas que desempeñan una función de desintoxicación y defensa del huésped, principalmente por su capacidad para ingerir, destruir y digerir microorganismos y sustancias extrañas que podrían alterar el ligamento periodontal.

Representan el 4% de la población celular del ligamento periodontal, la distribución de los macrófagos en el ligamento periodontal es heterogénea encontrándose variaciones regionales de densidad.

Las fibras que se encuentran en orden de importancia son: colágenas, reticulares, elásticas, oxitalánicas y de elaunina.

Fibras colágenas: Representan la mayor parte del componente fibrilar. Las fibras están constituidas por colágena tipo I, tipo III y tipo V. Al margen de las fibras en el ligamento periodontal se ha detectado también colágena tipo IV en las membranas basales que rodean las terminaciones nerviosas, los vasos y los restos de Malassez y colágena tipo VI en la matriz extracelular. La colágena tipo XII, que se describe en los tejidos conjuntivos densos (ricos en colágena tipo I), ha sido identificado también en el ligamento periodontal después de la erupción dentaria. Figura 7

Fibras reticulares y elásticas: son escasas, por lo general se hallan formando parte de las paredes de los vasos que irrigan el periodonto. En las fibras reticulares se encuentra colágena tipo III. Se pueden identificar con impregnaciones argentícas,

de ahí que se les denomine como fibras argirófilas. Asimismo se visualizan con el PAS, ya que tienen una cubierta de polisacáridos.

Fibras oxitalánicas y de elaunina: estas fibras se pueden observar con la técnica de Halmi con ácido paracético y fucsina aldehídica. Son consideradas fibras elásticas inmaduras. Las fibras de oxidaran ocupan el 3% del ligamento periodontal.

Las fibras colágenas, forman los grupos principales del ligamento que son:

- a) Grupo crestalveolar: estas fibras se observan en cortes longitudinales del periodonto y se confunden con las fibras del corion de la encía marginal. Sus fibras se extienden desde la cresta alveolar hasta justo por debajo de la unión cemento adamantina.
- b) Grupo horizontal o de transición: se ubican por debajo del grupo anterior y corren en ángulo recto respecto al eje mayor de la raíz, desde el cemento hasta el hueso. La función de este grupo es la de resistir las fuerzas laterales y horizontales con respecto al diente.
- c) Grupo oblícuo descendente: es el más numeroso del ligamento. Se dispone en dirección descendente desde el hueso hacia el cemento. La función de

estos haces es soportar el grueso de las fuerzas masticatorias y evitar los movimientos de intrusión.

- d) Grupo apical: las fibras apicales irradian desde la una del cemento que rodea el foramen apical hacia el fondo del alveolo.
- e) Grupo interradicular: Sólo se encuentra en los elementos dentarios con más de una raíz, las fibras están desde la cresta del tabique interradicular hacia el cemento, en forma de abanico. La función de los haces de fibras de este grupo es evitar los movimientos de lateralidad y rotación.

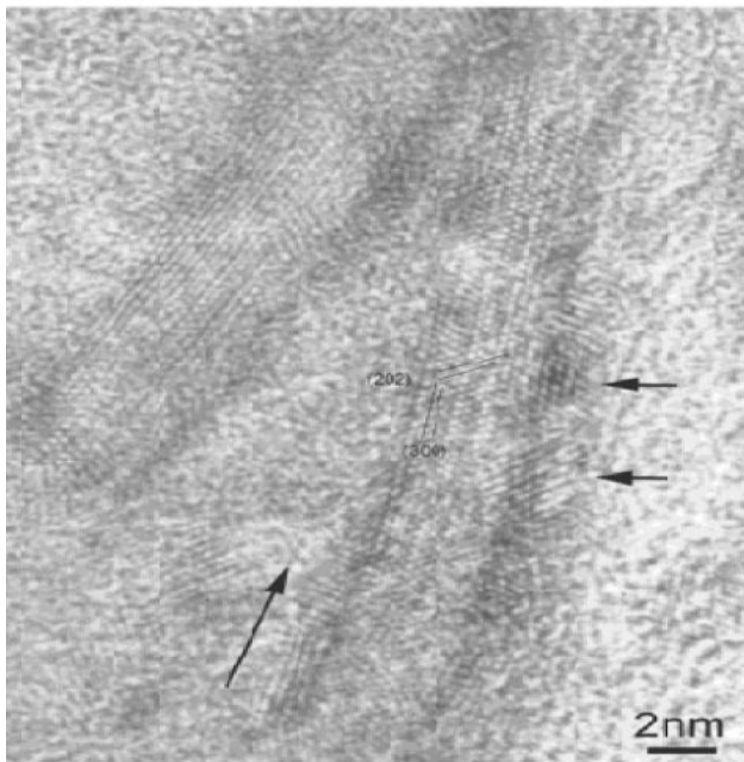


Figura 7 Imagen de fibras colágenas en microscopía electrónica de transmisión de alta resolución ampliación 2nm ¹⁴.

2.3 Pulpa dental

2.3.1 Embriología de pulpa dental

Estudios embriológicos han demostrado que la pulpa deriva de la cresta neural cefálica. Las células de la cresta neural se originan en el ectodermo a lo largo de los bordes laterales de la placa neural y migran en forma extensiva.

La papila dental, de la cual se origina la pulpa madura, se desarrolla a medida que las células ectomesenquimáticas proliferan y se condensan cerca de la lámina dental en los sitios en los cuales se desarrollarán los dientes¹⁵. Figura 8

Durante la sexta semana de vida embrionaria, la formación de los dientes comienza como una proliferación localizada de ectodermo asociada con los procesos de los maxilares superior o inferior.

Esta actividad proliferativa trae como resultado la formación de dos estructuras en forma de herradura, una sobre cada proceso, las cuales son denominadas listones dentarios primarios. Cada listón dentario primario se divide en un listón vestibular y un listón dentario.

El mesénquima también determina la forma del órgano del esmalte, un patrón bien ilustrado por el diente en crecimiento.

Primero, el folículo exodérmico se modifica y adopta una forma especializada a modo de campana (órgano del esmalte). A su vez, el mesodermo situado abajo se conforma para ajustarse a este molde ectodérmico, convirtiéndose así en la verdadera papila dental.

La maduración de esta papila dental ocurre apenas con un ligero retraso respecto a la del órgano del esmalte. Cuando el órgano del esmalte puede reconocerse como una estructura de cuatro capas en su nivel más coronario, la papila también se encuentra modificada¹⁵.

Una vez que aparece el esmalte interno, éste se convierte en el inductor primario.

Los odontoblastos surgen por el estímulo ectodérmico, se diferencian con mayor rapidez que las células ectodérmicas, maduran y producen dentina en el vértice de la cúspide, convirtiéndose así en las primeras células en producir estructura dentaria calcificada¹⁶.

En la raíz en formación, es la presencia de la primera dentina contra la vaina epitelial radicular la que da la señal de retroceso del ectodermo.

Estos fenómenos son fundamentales para el establecimiento de las uniones entre la dentina y el esmalte y la dentina y el cemento. Desarrollan el mensaje genético relativo a la forma externa del diente y la forma de la pulpa¹⁶.

La maduración de la papila dental avanza progresivamente en sentido apical, comenzando en el nivel más coronario del diente y de ahí hasta el ápice.

La presencia del órgano del esmalte o vaina radicular induce la diferenciación de los odontoblastos y, en poco tiempo, la formación de la dentina.

No existen fibras nerviosas en el área de la dentina en formación. Poco a poco, al engrosarse la dentina coronaria y radicular, los elementos sensitivos nerviosos penetran en la papila y se acercan a la dentina coronaria.

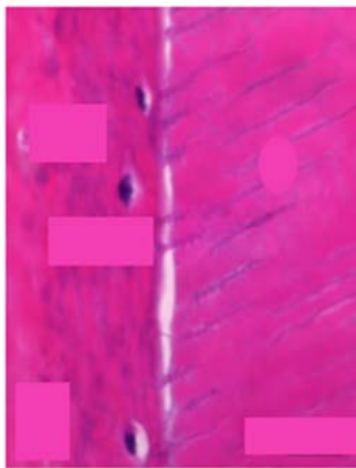


Figura 8 Papila dental en tinción hematoxilina-eosina microfotografía con ampliación de 20 μm ¹⁷

A la vez, las fibras vasomotoras autónomas entran en la papila y establecen sus uniones con los diferentes vasos sanguíneos. Cuando el diente hace erupción, la pulpa que se halla en su interior puede ya en forma arbitraria denominarse madura. La actividad celular sobre fibras ha desaparecido, casi toda la dentina coronaria y gran parte de la dentina radicular han sido formadas.

2.3.2 Anatomía pulpar

La cavidad pulpar es el espacio que se encuentra en el interior del diente, limitado en toda su extensión por dentina, excepto a nivel del foramen o forámenes apicales; con la forma aproximada del exterior del diente¹⁸. Figura 9

La cámara pulpar, es una cavidad central y única que se ubica en el tercio gingival de la corona dentaria. Intenta imitar la forma de la corona dentaria, esto se produce debido a que en el proceso de odontogénesis, el esmalte crece hacia el exterior y la dentina hacia el interior, generándose un proceso de calcificación progresiva.

La cámara pulpar presenta un techo hacia oclusal, y un piso, aunque este último no se encuentra en todas las piezas y por lo general está por debajo del límite amelo-cementario¹⁸.

Cuernos Pulpares: Son prolongaciones de la cámara pulpar hacia la corona, o más específicamente hacia sus cúspides para intentar imitar la forma del diente respectivo. No todos los dientes los presentan.

Se debe tener en cuenta que existen factores que afectan la anatomía de la cámara pulpar, como lo son la edad, abrasiones, traumatismos o cualquier otro agente externo que modifique su morfología¹⁹.

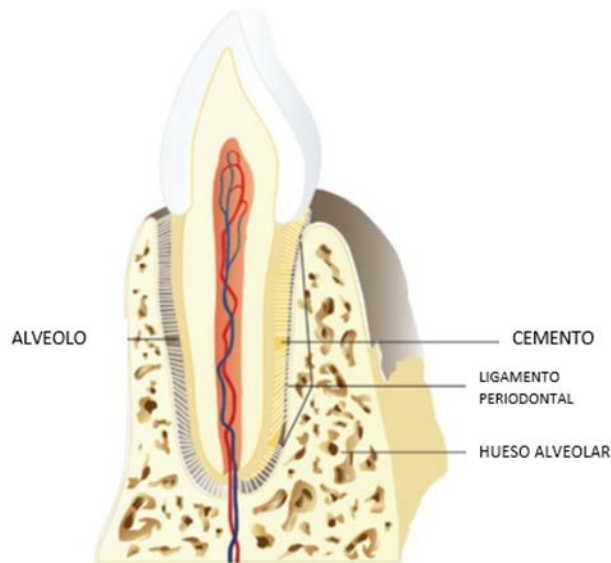


Figura 9 Esquema cavidad pulpar se observa las diversas estructuras anatómicas que rodean al órgano dental.²⁰

Raíz: Región del diente constituida internamente por dentina y externamente por cemento, cuya función es fijarse e implantarse en el alveolo mediante el ligamento alveolodentario.

Ápice Radicular: Corresponde a la porción distal o terminal de las raíces (aproximadamente 2-3 mm terminales) en donde se encuentran en contacto la pulpa con el periodonto y por donde ingresa el paquete neurovascular a través del foramen apical.

Conductos radiculares: En los conductos radiculares se encuentra la porción radicular de la pulpa. Los conductos intentan seguir la misma dirección de las raíces, es así como pueden seguir trayectos simples o bifurcados, rectos o curvos.

El dolor surge como consecuencia de una afectación tisular o por la posibilidad de afectación tisular, y se transmite a través de las terminaciones nerviosas conocidas como fibras nerviosas aferentes primarias. Dos principales clases de fibras nerviosas aferentes primarias nociceptivas que detectan estímulos nocivos: Las fibras A- delta y C¹⁸.

Las fibras A delta, tienen una capa fina de mielina, transmiten a mayor velocidad que las fibras C, transmiten las sensaciones punzantes y bien definidas. Responden principalmente a estímulos químicos o térmicos.

Las fibras C son amielínicas con una velocidad de conducción más lenta y se asocian a la sensación dolorosa sorda, tardía, continua. La mayoría de las fibras C son polimodales, respondiendo a estímulos mecánicos, térmicos y químicos. Dada la diferencia de velocidad de conducción. En el tejido pulpar, las fibras C localizadas más al centro responden a estímulos térmicos, mecánicos y químicos¹⁸.

2.3.3 Función

La pulpa tiene diversas funciones:

Formadora: Cuando crea dentina primaria y secundaria, así como también la respuesta protectora o la dentina reparadora²¹.

Nutritiva: Proporcionando el suministro vascular y medio de transferencia de la sustancia fundamental para las funciones metabólicas y el mantenimiento de las células y de la matriz orgánica²¹.

Sensorial: Transmitiendo la respuesta dolorosa aferente (nocicepción) y la respuesta propioceptiva²¹.

Protectora: Respondiendo a los estímulos inflamatorios y antígenos removiendo sustancias perjudiciales a través de su circulación y de los sistemas linfáticos²¹.

2.4 Etiología enfermedad pulpar

4.4.1 Agentes Bacterianos

En 1894, W.D. Miller sugirió que las bacterias eran una posible causa de la inflamación en la pulpa. La causa más común de la lesión pulpar es bacteriana²².

Las bacterias o sus productos pueden ingresar en la pulpa a través de una comunicación en la dentina, ya sea por caries o exposición accidental, por filtración alrededor de una restauración debido a la extensión de la infección desde la encía o por el torrente sanguíneo²³.

Vías de invasión bacteriana de la pulpa

Las bacterias pueden ingresar a la pulpa en una de tres vías:

1. Invasión directa por medio de la dentina, tal como caries, fractura coronaria o radicular, exposición durante la preparación de la cavidad, atrición, abrasión, erosión o fisura en la corona.
2. Invasión a través de los vasos linfáticos o sanguíneos abiertos, asociados con enfermedad periodontal, conducto accesorio en el área de la furcación, infección gingival o raspado de los dientes.
3. Invasión a través del torrente sanguíneo, por ejemplo durante las enfermedades infecciosas (periodontitis apical aguda crónica etc.)

Una vez que la pulpa sea expuesta, ya sea por caries o trauma, puede considerarse infectada porque los microorganismos acceden a la misma inmediatamente.

2.4.2 Agentes físicos

Mecánica

- La lesión traumática puede o no acompañarse de una fractura coronaria o radicular.
- Mayor frecuencia en niños que en adultos.
- Puede ser por un golpe durante una pelea, deportes o accidente.
- Los hábitos como bruxismo, onicofagia entre otros.
- Exposición pulpar accidental durante la preparación de una cavidad de una estructura dental cariada.
- Movimientos demasiado rápido de los dientes en tratamiento ortodóntico.
- Puntos prematuros de contacto en oclusión.

Desgaste patológico

La pulpa también puede quedar expuesta o casi expuesta por el desgaste patológico de los dientes ya sea por abrasión o atrición si la dentina secundaria no se deposita lo suficientemente rápido²³.

Las fracturas incompletas a través del cuerpo del diente pueden causar dolor de origen aparentemente idiopático se le denomina síndrome del diente fisurado, el paciente usualmente se queja de dolor que oscila entre leve a severo, en el inicio o durante la liberación de la presión de mordida²⁷.

Barodontalgia

La barodontalgia, también conocida como aerodontalgia, denota el dolor dental que ocurre a cambios de presión atmosférica.

4.4.3 Agentes químicos

Se han investigado los efectos de los materiales de restauración sobre la pulpa dental y parecen relacionarse directamente con la permeabilidad dentinaria asociada. La variable más importante en la permeabilidad dentinaria es el grosor de dentina entre el suelo de la preparación cavitaria y la pulpa²⁸.

Los componentes no adhesivos de las resinas y de los agentes de grabado ácido pueden afectar a la pulpa subyacente.

Ciertos componentes citotóxicos de los monómeros de resina, como el trietilenglicol dimetacrilato y el 2-hidroxietil metacrilato, penetran rápidamente en la dentina.

De la misma forma, el eugenol y los componentes del Ledermix que es un compuesto antibiótico con glucocorticosteroides y se basa en el uso de corticosteroides para controlar el dolor y la inflamación²⁴.

Inicialmente incorporaba cloranfenicol pero luego el antibiótico se cambió a demeclociclina, penetran a través de la dentina pulpar²². Figura 10

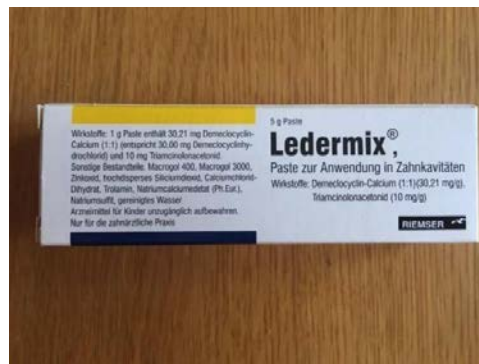

Figura 10 Pasta Ledermix[®]²⁵.

2.4.4 *Enterococcus faecalis* en sistema de conductos radiculares.

Existen varios microorganismos relacionados con infecciones intra y extraradiculares y muchos de ellos están involucrados en infecciones persistentes. La eliminación bacteriana del conducto radicular se consigue mediante la acción mecánica de los instrumentos y el riego, así como los efectos antibacterianos de las soluciones irrigadoras. *Enterococcus faecalis* se ha encontrado en los retratamientos endodónticos³⁶.

Su supervivencia a largo plazo en el sistema de conducto radicular podría ser el resultado de su capacidad para adherirse a la dentina e invadir los túbulos dentinarios y formar comunidades organizadas en biofilms, que pueden contribuir a la resistencia bacteriana y la persistencia después de los procedimientos antimicrobianos intraconducto³⁶.

Pinheiro et al.³⁷ encontró *E. faecalis* en el 52,94% de los conductos con crecimiento bacteriano. Este microorganismo ha demostrado su capacidad para sobrevivir en un medio en el que existen nutrientes disponibles y en el que la comensalidad con otras bacterias es mínima.

Enterococcus faecalis es el microorganismo más comúnmente detectado por reinfecciones persistentes y endodónticas, Stuart et al.³⁸ Identificó que su prevalencia oscila entre el 24% y el 77%. *E. faecalis* posee varios factores de supervivencia y virulencia que la convierten en una bacteria resistente.

Gomes et al.³⁹ obtuvieron muestras microbianas de 50 dientes con pulpas necróticas no tratadas (infección primaria) y de 50 dientes con retratamiento endodóntico (infección secundaria). La detección por PCR identificó *E. Faecalis* en 41 (82%) en infecciones primarias y 38 (76%) en retratamientos de 50 dientes analizados respectivamente.

Su patogenicidad abarca desde enfermedades potencialmente mortales en individuos comprometidos hasta condiciones menos severas, como la infección de conductos radiculares obturados con periodontitis apical crónica⁴⁰.

En esta última situación, los organismos infectantes están parcialmente protegidos de los mecanismos de defensa del cuerpo. Los factores de virulencia más citados de *E. faecalis* que pueden estar relacionados con la infección endodóntica y la respuesta inflamatoria periradicular son la sustancia de agregación, las adherencias superficiales, el ácido lipoteicoico, la producción de superóxido extracelular, las enzimas líticas gelatinasa e hialuronidasa y la toxina citolisina⁴⁰.

Cada uno de ellos puede estar asociado con diversas etapas de una infección endodóntica, así como con la inflamación periapical.

Mientras que algunos productos de la bacteria pueden estar directamente relacionados con el daño de los tejidos periradicales, una gran parte del daño tisular es probablemente mediada por la respuesta del huésped a la bacteria y sus productos⁴⁰.

2.5 Generalidades de *Enterococcus faecalis*

Los enterococos son cocos gram positivos que pueden encontrarse solos, en parejas o en cadenas cortas. Son anaerobios facultativos, que poseen la capacidad de crecer en la presencia o ausencia de oxígeno²⁹. Figura 11

Enterococcus son células esféricas u ovoides, de tamaño 0.6-2.0 × 0.6-2.5 µm. Casi todas las cepas de este microorganismo son homofermentativas, no producen gas, no contienen enzimas citocrómicas y el ácido láctico resulta el producto final de la fermentación de la glucosa.

E. faecalis posee una pared celular con antígenos del grupo D, el cual es un ácido lipoteicoico, glicerol intracelular asociado con la membrana citoplasmática. La pared celular está constituida por una gran cantidad de peptidoglicanos y ácido teicoico.

Algunas especies de *Enterococcus* viven en grandes cantidades en el lumen intestinal humano y en la mayoría de las veces no causan daño. También están presentes en la cavidad oral en menor número.




Figura 11 *Enterococcus faecalis* en sistema de conductos vista de microscopio electrónico
a) microfotografía ampliación a 1000 \times , b) microfotografía ampliación a 5000 \times ³¹.

Catabolizan una variedad de fuentes de energía incluyendo carbohidratos, glicerol, lactato, malato, citrato, arginina, agmatina y muchos cetoácidos²⁹.

Enterococcus faecalis produce ácido láctico a partir de la fermentación de la glucosa y forma ácido fórmico y acético además de etanol³³.

Los enterococos sobreviven a los ambientes extremos incluyendo concentraciones extremas de alcalinidad (pH 9.6) y salinidad. Resisten sales biliares, detergentes, metales pesados, etanol. Pueden crecer en un rango de 10 a 45 ° C y sobrevivir a una temperatura de 60 ° C durante 30 min²⁹.

E. faecalis genera diversas infecciones, algunas de las cuales pueden causar: infecciones abdominales, infecciones del tracto urinario, Infecciones orales, particularmente en los conductos radiculares, septicemia, endocarditis, meningitis enterocócica³⁰.

Puede resistir muchos tratamientos antibióticos debido a:

Formación de biofilm : Las bacterias pueden unirse para formar una capa delgada, conocida como biofilm, que puede adherirse firmemente a una superficie.

Necesidades nutricionales : *E. faecalis* puede soportar largos períodos de tiempo sin una fuente nutricional. Incluso puede utilizar el suero en la sangre como una fuente de nutrición.

Proteínas de unión a la penicilina (PBP) : Estas proteínas hacen que *E. faecalis* sea naturalmente resistente a la penicilina . La penicilina inhibe la actividad de *E. faecalis* pero no destruye las células bacterianas³⁰.

Junto con la propiedad de sobrevivir a medios ambientes con pH ácidos o alcalinos, *E. faecalis* ha demostrado también ser capaz de formar comunidades microbianas adheridas a superficies o "biopelículas"

Las biopelículas pueden ser definidas como comunidades de microorganismos adheridas a una superficie y embebidas en una matriz de polisacáridos y proteínas formando una capa viscosa. La matriz representa generalmente el 85% del volumen de la biopelícula³⁰.

2.5.1 Factores de virulencia

Para la bacteria, el cuerpo humano es un conjunto de nichos ambientales que le proporcionan el calor, la humedad, el alimento necesarios para el crecimiento. Las bacterias han adquirido características genéticas que le permiten invadir el ambiente, permanecer en un nicho (adherir o colonizar), acceso a las fuentes nutritivas (enzimas degradativas) y evitar la respuesta inmunitaria y no inmunitaria del hospedador³².

Muchos de estos rasgos son los factores de virulencia, que aumentan la capacidad de las bacterias para producir enfermedad.

La virulencia es la capacidad relativa de un microorganismo para producir alteraciones patológicas en el hospedero; esta propiedad se relaciona con la capacidad del mismo para colonizar al hospedero y con la de producir un daño tisular. La virulencia depende de diversos aspectos que afectan a estas capacidades y se denominan factores de virulencia³².

E. faecalis posee un gran número de factores de virulencia que le permiten la colonización del hospedero y de la matriz extracelular, la competencia con otras bacterias, resistencia en contra de los mecanismos de defensa del hospedero, y la producción de cambios patológicos directamente a través de la producción de enzimas tóxicas o indirectamente a través de la inducción de inflamación³².

Proteína de agregación

La proteína de agregación es una adhesina bacteriana con receptor codificado en el plásmido que media el contacto eficiente entre el hospedero y la bacteria receptora; ésta molécula convierte la superficie de la bacteria donadora en una superficie adherente para las células receptoras, causando agregación o agrupación y a su vez facilitando el intercambio de plásmidos³⁴.

Adhesinas o proteínas de superficie

E. faecalis presenta en su pared celular numerosas proteínas de superficie, cada una cumpliendo una función específica. Las más importantes son la proteína de superficie Esp y Ace, ambas relacionadas con la formación de biopelículas y con la adherencia del microorganismo a las proteínas de la matriz extracelular y colágena tipo I y IV³⁴.

La proteína de superficie Esp es una proteína superficial larga de 1873 aminoácidos, sin ningún parecido estructural a las otras proteínas de superficie reconocidas³⁵.

Otra de las proteínas de superficie que se encuentra presente en la pared celular de *E. faecalis* es la proteína de Superficie Ace; ésta es una proteína vinculada a colágena, es una molécula adherida a la matriz extracelular reconocida como un componente microbiano superficial, la cual media la adherencia a las proteínas de la matriz extracelular, colágena tipo I y IV³⁵.

3. IRRIGACIÓN EN SISTEMA DE CONDUCTOS RADICULARES

Dentro del tratamiento endodóntico, la irrigación ocupa una parte sumamente importante debido a que permite, mediante el uso de agentes químicos, la eliminación del contenido dentro de los conductos radiculares y la desinfección de dicho sistema. Dentro de las propiedades ideales de un irrigante, podemos citar la capacidad de desinfección, la posibilidad de eliminar materia orgánica e inorgánica, remover detritus generados durante la preparación mecánica, ser blanqueante, desodorizante y no producir reacciones de hipersensibilidad.

La irrigación juega un papel central en el tratamiento endodóntico. Durante y después de la instrumentación, los irrigantes facilitan la remoción de microorganismos, remanentes de tejido dentinario del conducto radicular a través de un mecanismo de enjuague⁴¹.

Algunas soluciones irrigantes disuelven tejido orgánico o inorgánico en el conducto radicular. Además varias soluciones irrigantes tienen actividad antimicrobiana y pueden activamente eliminar bacterias y levaduras cuando se colocan para que

tengan un contacto directo con el microorganismo. Sin embargo varias soluciones irrigantes también tienen potencial citotóxico, y pueden causar dolor severo si llegan a alcanzar tejidos periapicales⁴¹.

Funciones deseadas en las soluciones irrigantes:

- Reducir la fricción durante la instrumentación.
- Disolver tejido inorgánico.
- Disolver material orgánico (dentina, tejido pulpar, biopelícula).
- Eliminar bacterias y levaduras (también presentes en biopelícula).

3.1 Hipoclorito de sodio

El Hipoclorito de Sodio (NaOCl) es el agente irrigante más utilizado en Endodoncia para la limpieza del sistema de conductos. Fue Dakin, en 1915, uno de los primeros en utilizar esta solución al 0.5 % para la limpieza de las heridas producidas en soldados, durante la I Guerra Mundial⁴².

Según la Asociación Americana de Endodoncia, el Hipoclorito de Sodio es un líquido claro, pálido, verde-amarillento, extremadamente alcalino y con fuerte olor clorino, que presenta una acción disolvente sobre el tejido necrótico y restos orgánicos y además es un potente agente antimicrobiano⁴³.

Cuando el Hipoclorito de Sodio entra en solución, se disocia en dos moléculas con características y propiedades diferentes, manteniéndose siempre en estado de equilibrio dinámico⁴².

Una de éstas moléculas es el Hidróxido de Sodio (NaOH), responsable principal de la disolución de tejido orgánico. Ésta se combina con los ácidos grasos presentes en las paredes bacterianas, desnaturalizándolos y convirtiéndolos en sales de

ácidos grasos y glicerol. Este proceso se denomina saponificación.

A través de la neutralización, el NaOH (Hidróxido de Sodio) transforma los aminoácidos, componentes estructurales de las proteínas de membrana, en agua y sales.

3.2 MTAD

MTAD es una mezcla de isómeros de tetraciclina (doxiciclina 3%), un ácido (ácido cítrico 4.25%) y un detergente (polisorbato 0.5%), es una solución ácida con un pH de 2.15⁴⁴.

La eficacia del MTAD en la desinfección de la superficie interna y externa de los conductos es resultado de la presencia del efecto antibacterial de la doxiciclina, su capacidad de remover sustancias orgánicas, inorgánicas de la superficie radicular, por la presencia del ácido cítrico; y la presencia de un detergente que adiciona su capacidad de difundir dentro del conducto y los túbulos dentinarios⁴⁴.

3.3 Ácido etilendiaminotetraacético (EDTA)

Dentro los quelantes más usados en endodoncia está el EDTA . Es un ácido orgánico tetra carboxílico, específico para quelar el ion calcio. El EDTA, por la flexibilidad de su molécula y la especial disposición espacial de sus átomos y grupos químicos, actúa como agente quelante llegando a coordinarse octaédricamente con iones metálicos. El EDTA se utiliza normalmente, en endodoncia, a concentración de 10%-17%⁴⁵.

3.4 Clorhexidina

El gluconato de clorhexidina pertenece al grupo de los agentes químicos bisguanídicos, es de naturaleza dicatiónica y está compuesto por una molécula simétrica de dos grupos biguanida con cuatro anillos de clorofenilo unidos con un puente central de hexametileno⁴⁶.

Su mecanismo de acción le permite atacar un amplio rango de microorganismos mediante el daño de la pared bacteriana, aumentando su permeabilidad, otorgándole un efecto bacteriostático a bajas concentraciones y bactericida en altas concentraciones.

Su empleo como irrigante endodóntico se basa en su efecto antimicrobiano, que procede de la unión con la hidroxiapatita . Su concentración de esta solución es al 2% como irrigante en el retratamiento endodóntico.

4. LUZ LÁSER COMO ANTIMICROBIANO

El láser es una tecnología cada vez más utilizada en Odontología. Para tomar decisiones acertadas con respecto a las características y uso del láser es importante conocer sus bases físicas y biológicas en cuanto a su interacción con los tejidos.

El láser es un acrónimo del inglés que significa L (Light) A (Amplification by) S (Stimulated) E (Emission of) R (Radiation); es decir, amplificación de luz por emisión estimulada de radiación⁴⁷.

4.1 Historia

En 1960 Theodore Maiman, un científico de la corporación Hughes Aircraft fue quién desarrolló el primer dispositivo láser, el cual emitía un haz de luz rojo profundo desde un cristal de rubí. Desde allí el láser ha sufrido evoluciones en su estructura, además de amplificar sus usos. Uno de estos ha sido la medicina, y en nuestro interés particular la odontología. Figura 12



Figura 12 Theodore Maiman (derecha) junto a su asistente Irnee D'Haenens en la demostración del 40º aniversario del primer dispositivo láser⁴⁸.

4.2 Fundamentos físicos

Luz

La luz es una forma de energía electromagnética que viaja a una velocidad constante y se puede comportar como una onda o una partícula. La unidad fundamental de la luz se denomina fotón⁴⁹.

La luz tiene dos propiedades físicas, la amplitud y la longitud de onda:

Amplitud: Es la distancia entre el punto más alejado de una onda y el punto de equilibrio o medio.

Longitud de Onda: La longitud de onda es definida como la distancia entre dos puntos correspondientes de la onda en el eje horizontal.

La longitud de onda se mide en micrómetros (μm) o nanómetros (nm). Una propiedad de la longitud de onda es la frecuencia (Número de oscilaciones de onda por segundo y es inversamente proporcional a la longitud de onda). El hertzio (Hz) se define como el número de pulsos de láser emitidos por segundo, mientras un pulso se define como la emisión de luz en forma de flashes⁴⁹.

La luz láser es única, ya que es monocromática (luz de una longitud de onda específica), direccional (divergencia baja) y coherente (todas las ondas están en una relación de fase determinada entre sí). Estas luces láser altamente direccionales y monocromáticas se pueden suministrar al tejido objetivo como una onda continua, un modo de pulsación cerrada o un modo de impulso libre⁴⁷.

Amplificación

La amplificación delimita el proceso que sucede al interior del láser y determina cómo se produce la luz láser. El centro del láser se denomina la cavidad láser y sus componentes que la producen son el medio activo, el mecanismo de bombeo y el resonador óptico. El medio activo se define como los elementos químicos que pueden ser cristales sólidos, gases, líquidos o semiconductores, que al aplicarles energía atómicamente se estimula en sus capas internas y se convierten en

inestables. Inmediatamente al buscar su estabilización se libera energía en forma de fotones⁵⁰.

Emisión estimulada

La emisión estimulada se define como el proceso por el cual los haces de luz láser son producidos dentro de la cavidad láser.

Dentro de los procesos de emisión existen dos fenómenos: emisión espontánea (emisión de un fotón a partir de la desestimulación espontánea del átomo) y emisión estimulada (emisión de dos fotones similares a partir de un fotón incidente). Esta última clase de emisión es el principio físico del láser⁵⁰.

Radiación

Las ondas de luz son una forma específica de radiación, o energía electromagnética. El espectro electromagnético en odontología oscila entre 500 nm hasta 10600 nm.

Estas longitudes de onda están ubicadas en la luz infrarroja, en una porción denominada radiación térmica (0.7-10.6 μm). Por otra parte, las longitudes de onda ubicadas en el rango ultravioleta (menor de 500 nm) presentan efecto ionizante. En otras palabras, producen secuelas mutagénicas en el DNA celular, razón por la cual poco se utilizan en odontología⁵⁰.

4.3 Fundamentos biológicos

Adicionalmente a los fundamentos físicos del funcionamiento del láser, se debe tener en cuenta la respuesta de los tejidos a la luz láser.

Las interacciones del láser sobre los tejidos pueden darse mediante reflexión (redireccionamiento del láser sin efecto en los tejidos), transmisión (penetración de la luz sin efecto sobre el tejido), dispersión (la energía se disemina, debilitando su potencial de acción) y absorción (la energía es direccionada en su totalidad sobre el tejido)

Los principales efectos biológicos pueden ser térmicos y químicos.

Térmico: La interacción térmica se caracteriza por un aumento de la temperatura a nivel local inducido por la acción del láser, característica distintiva de los láseres quirúrgicos. Así las principales interacciones térmicas son: incisión de tejidos, hemostasia, coagulación.

La energía de luz contacta con el tejido por un tiempo determinado produciendo una interacción térmica. Dependiendo de la temperatura alcanzada, el efecto varía: Cuando la temperatura se encuentra entre 37 y 50 °C se produce inactivación bacteriana, muy útil en procesos periodontales y endodónticos⁵⁰.

Químico: Se producen reacciones químicas como el fotocurado de una resina, efectos de fluorescencia para detección de caries o la denominada terapia fotodinámica, donde gracias a la interacción de una sustancia sensibilizadora (generalmente un pigmento afín al láser) con el láser produce un radical de oxígeno con propiedades específicas, que ayuda a desinfectar bolsas periodontales y conductos radiculares.

Propiedades ópticas de los tejidos orales

a) Absorción: Los Principales elementos orgánicos que absorben energía en los tejidos dependen de la longitud de onda del láser que se maneje. Para los láseres ubicados en el espectro del cercano infrarrojo, la afinidad se encuentra en elementos pigmentados como la hemoglobina y melanina, las cuales se denominan cromóforos, mientras que los láseres ubicados en el espectro infrarrojo presentan mayor afinidad al agua de los tejidos⁵¹.

b) Penetración: La boca presenta gran cantidad de tejidos con diversas propiedades ópticas, pero adicionalmente la interacción entre estos puede presentar respuestas diferenciales a diversos estímulos. Por ello, además de la absorción por parte de los tejidos, se debe tener en cuenta que cada longitud de onda presenta una capacidad de penetración diferente, que se debe tener en cuenta para no presentar efectos colaterales indeseables sobre los tejidos⁵¹.

Componentes de un láser

Todos los dispositivos láser tienen los siguientes componentes básicos: ⁴⁷

1. Un medio, que puede ser un sólido, líquido o gas.
2. Una cavidad óptica o tubo láser que tiene dos espejos, uno totalmente reflectante y el otro parcialmente transmisor, que están situados en cualquier extremo de la cavidad óptica.

Un producto químico, o una fuente externa mecánica, óptica de energía que excita los átomos en el medio láser a niveles de energía superiores.

La luz láser es una luz monocromática y consiste en una sola longitud de onda de luz. Consta de tres partes principales: una fuente de energía, un medio láser activo y dos o más espejos que forman una cavidad óptica o resonador⁵⁰.

Para que se produzca la amplificación, la energía se suministra al sistema láser mediante un mecanismo de bombeo, como, por ejemplo, un dispositivo estroboscópico, una corriente eléctrica o una bobina eléctrica.

Esta energía se bombea a un medio activo contenido dentro de un resonador óptico, produciendo una emisión espontánea de fotones.

Posteriormente, la amplificación por emisión estimulada tiene lugar cuando los fotones se reflejan hacia adelante y hacia atrás a través del medio por las superficies altamente reflectantes del resonador óptico, antes de su salida de la cavidad a través del acoplador de salida ⁵⁰.

En el láser dental, la luz se entrega desde el láser al tejido objetivo a través de un cable de fibra óptica, guía de onda o brazo articulado.

4.4 Desinfección fotoactivada (PAD)

La desinfección fotoactivada conocida por sus siglas en inglés PAD (Photoactivated disinfection), que se basa en el principio de que las sustancias fotoactivadas por luz de una longitud de onda específica se unen a células diana.

Así, forman radicales libres, que producen un efecto tóxico para las bacterias. Ejemplos de sustancias fotoactivas son el azul de toluidina y el azul de metileno.

Bago I. et al.⁵² evaluaron la efectividad del PAD, prepararon los conductos unirradiculares de 120 dientes extraídos, se contaminaron con una suspensión de *E. faecalis* y se incubaron durante 7 días.

Como resultado se obtuvo una reducción significativa en la población bacteriana después de todos los tratamientos. El PAD, comparado con ambos sistemas de láser, y la irrigación con NaOCl activado fue significativamente más eficaz que la irradiación con diodos.

Balakrishna N. et al.⁵³ comparo la efectividad de PAD y la irrigación con Hipoclorito de sodio, se realizó la apertura de acceso y la preparación biomecánica en cincuenta premolares mandibulares recién extraídos.

El NaOCl solo no fue eficaz para eliminar completamente *E. faecalis* de los conductos radiculares. El PAD comparado con el riego convencional mostró los mejores resultados en la eliminación de *E. faecalis* de los conductos radiculares.

Mecanismo de acción de la Desinfección Fotoactivada (PAD) y soluciones irrigadoras convencionales

Debido a que la gran mayoría de microorganismos orales no absorbe la luz de los láser de baja potencia, es necesaria la utilización de un colorante que se fije a ellos, atrayendo la luz del láser.

Cuando el fotosintetizador es irradiado con una luz de longitud de onda adecuada, la molécula es excitada produciendo una serie de transferencias de energía molecular. Todo esto lleva a la liberación de radicales libres y oxígeno altamente reactivos y citotóxicos, lo que resulta en muerte celular.

El verde de malaquita (VM) es un colorante utilizado de rutina en la clínica odontológica, con capacidad de interactuar con varias sustancias orgánicas, principalmente con el biofilm oral adherido a los elementos dentales.

El VM presenta una banda de absorción en la región roja del espectro electromagnético, siendo de fácil tránsito por la membrana celular tanto de bacterias Gram-positivas como de Gram-negativas.

Este colorante catiónico pertenece a la familia de los trifenilmetanos pudiendo ser utilizado como un potente fotosintetizador, ya que promueve la disipación del potencial de la membrana celular.

La PAD, es un láser de baja potencia que emite luz roja con longitud de onda de 660 nm, regulado en 40 mW de potencia.

El hipoclorito de sodio (NaOCl) Entre sus mecanismos de acción podemos encontrar: causa alteraciones en la biosíntesis del metabolismo celular, destrucción fosfolipídica, formación de cloraminas que interfieren en el metabolismo celular, acción oxidativa con inactivación enzimática irreversible en las bacterias, degradación de lípidos y de ácidos grasos⁵⁹.

La utilización de hipoclorito de sódio a diferentes concentraciones es la técnica más utilizada en endodoncia para desinfectar conductos. Sin embargo, para que la desinfección del sistema de conductos sea efectiva, el irrigante debe penetrar al máximo en los túbulos dentinarios⁵⁹.

4.5 Láser diodo

El láser de diodo, se encuentra formado por un medio activo sólido, que cuenta con un semiconductor el cual utiliza una combinación de galio, Arsenio y otros elementos como el aluminio o el indio, los cuales lograrán transformar la energía eléctrica en energía luminosa⁵⁴.

La longitud de onda de este láser para su aplicación en odontología comprende un rango desde 800nm hasta 980nm, llegando a emitirse en forma continua o en pulsos.

El láser de diodo emite en el infrarrojo cercano una potencia comprendida entre 0,5W y 15W. Debido a que el haz de energía láser puede ser reflejado por instrumentos cercanos a la zona operatoria o incluso por el propio tejido irradiado, se deberán tomar ciertas precauciones debido al riesgo que implica la manipulación

de radiaciones visibles o infrarrojas con longitudes de onda entre los 400 y 1400nm que implican como mayor posibilidad el daño retiniano, por lo cual se recomienda utilizar gafas protectoras especiales como medida de seguridad, tanto para el paciente como para el profesional, el personal de apoyo⁵⁴.

Para evitar la reflexión, se recomienda utilizar, instrumental metálico no pulido o de plástico para este procedimiento.

Asnaashari M. et al.⁵⁵ Realizó un estudio comparativo de los efectos antibacterianos de los láseres de diodo de 810 nm. y 980 nm. de longitud de onda en el biofilm de *Enterococcus faecalis* en el sistema de conductos radiculares.

Cincuenta dientes anteriores unirradiculares fueron instrumentados, esterilizados y divididos al azar en cuatro grupos, dos grupos experimentales, uno positivo y uno negativo.

La irradiación de los láseres 810 y 980 nm disminuyó significativamente el recuento de *E. faecalis* en el sistema de conductos radiculares; El láser de 810 nm fue más eficaz para disminuir la carga microbiana intracanal.

Pineda E. et al.⁵⁶ Comparó la eficacia del hipoclorito de sodio y el Láser de diodo para desinfectar conductos radiculares infectados con *Enterococcus faecalis*.

Cuarenta dientes unirradiculares intactos extraídos fueron preparados utilizando una técnica corono apical, luego de la conformación fueron esterilizados en autoclave.

Se comparó el porcentaje de desinfección entre NaOCl al 5.25% y el Láser Diodo y no se encontraron diferencias estadísticamente significativas (valor $p = 0.352$); sin embargo el grupo del hipoclorito de sodio presentó un mejor comportamiento en la desinfección (81.0%) comparado con el láser (75.0%).

Preethee T. et al.⁵⁷ evaluó el efecto bactericida del láser de diodo de 908 nm. junto con diversos regímenes de irrigación en la desinfección del tercio apical de la

dentina radicular. Sesenta dientes uniradiculares fueron contaminados con *Enterococcus faecalis*.

El láser de diodo de 908 nm. utilizado junto con la técnica biomecánica y la irrigación convencional demostró una eliminación significativa de *E. faecalis* en el tercio apical de la dentina de la raíz.

Nagayoshi M et al.⁵⁸ Investigó los efectos antimicrobianos de la irradiación con láser diodo sobre patógenos endodónticos en lesiones periapicales utilizando un modelo de lesión apical *in vitro*.

Se empleó *Enterococcus faecalis* en agar semisólido al 0.5% con un fotosensibilizador se inyectó en el área de lesión apical del modelo de lesión apical *in vitro*.

Los resultados obtenidos de estos estudios, muestran que la viabilidad de *E. faecalis* se redujo significativamente mediante la combinación de un fotosensibilizador y la irradiación con láser. La temperatura causada por la irradiación aumentó, sin embargo, no hubo efectos citotóxicos del calor sobre la viabilidad de *E. faecalis*.

Mecanismo de acción de Láser diodo y soluciones irrigadoras convencionales.

El láser Diodo emite luz por el principio de emisión estimulada⁵⁰, la cual surge cuando un fotón induce a un electrón que se encuentra en un estado excitado a pasar al estado de reposo, proceso que está acompañado con la emisión de un fotón, con la misma frecuencia y fase del fotón estimulante.

Un láser de diodos utiliza uno o varios diodos láser (semiconductores) como medio para generar el haz láser. El factor determinante es la longitud de onda de los rayos. La capacidad del láser depende de la longitud de onda, que determina la absorción, es decir, la reacción de la luz con el tejido.

Esto significa que la energía del láser se transfiere al tejido. Según la longitud de onda se pueden cubrir diferentes indicaciones. La longitud de onda depende del tipo de láser, es decir, del material empleado para generar la luz: cristal, gas o un

semiconductor. En el caso del láser de diodo, el haz se genera por medio de un diodo láser.

El láser de Diodo se ha sido utilizado por su efecto bactericida y la eliminación del barro dentinario; se ha podido demostrar que la energía lumínica no sólo se emite en dirección recta hacia la zona del ápice sino también en lateral, hacia los túbulos dentinarios que desembocan en el conducto radicular, por lo cual se logra un apropiado número de conductos dentinarios y un mayor efecto bactericida⁵⁴.

Desinfectante	Ventajas	Desventajas
Hipoclorito de sodio	<p>Bajo costo.</p> <p>Efectividad para disolver tejido orgánico e Inorgánico.</p> <p>Efecto antimicrobiano contra <i>Enterococcus faecalis</i>.</p> <p>Lubricante.</p> <p>Bactericida.</p>	<p>Lesionar los tejidos periapicales al usarlo incorrectamente.</p> <p>Su olor y sabor es inaceptable para el paciente.</p> <p>Hipersensibilidad e irritación en los tejidos bucales (encía mucosa etc.)</p> <p>Citotóxico.</p>
EDTA	<p>Remueve la capa de barro dentinario.</p> <p>Quelante.</p> <p>Favorece la instrumentación.</p> <p>Facilita la preparación de conductos estrechos y/o calcificados.</p>	<p>Su efecto antimicrobiano en comparación de otros métodos desinfectantes es bajo.</p> <p>El EDTA no puede combinarse con hipoclorito ya que reduce su efecto antimicrobiano, haciéndolo inefectivo hacia bacterias y tejido necrótico.</p>
MTAD	<p>Es antimicrobiano contra <i>Enterococcus faecalis</i>.</p> <p>Acción detergente, mejora la limpieza de superficies.</p> <p>Lubricante.</p> <p>Biocompatible.</p> <p>Baja toxicidad.</p>	<p>No disuelve tejidos orgánicos.</p> <p>Tiene que combinarse con otros desinfectantes (Hipoclorito de Sodio) para remover la capa barro dentinario.</p>
Clorhexidina	<p>Bactericida y Bacteriostático.</p> <p>Lubricante.</p> <p>Fácil aplicación.</p> <p>Baja Tensión superficial.</p>	<p>La clorhexidina no disuelve tejido orgánico.</p>

<p>Desinfección Fotoactivada (PAD)</p>	<p>Efectivo en dientes Infectados con <i>Enterococcus faecalis</i>, microorganismo encontrado en la mayoría de retratamientos endodónticos.</p> <p>El mecanismo de acción de PAD que se basa en las sustancias fotoactivadas por luz (azul de toluidina y el azul de metileno) de una longitud de onda específica, se unen a células diana formando radicales libres y causando un efecto toxico para las bacterias.</p> <p>El azul de toluidina es capaz de destruir a la mayoría las bacterias orales.</p> <p>PAD tiene una acción eficaz en bacterias fotosensibles como <i>E. faecalis</i>, <i>Fusobacterium nucleatum</i>, <i>P. Intermedia</i>, <i>Peptostreptococcus micros</i> y <i>A. actinomycetemcomitans</i></p>	<p>Elevado costo</p>
<p>Láser diodo</p>	<p>El láser de diodo en el tratamiento endodóntico ofrece beneficios en comparación a las soluciones irrigantes convencionales, tales como una filtración apical mínima, desinfección eficaz contra los microorganismos resistentes (<i>Enterococcus faecalis</i>) y el biofilm apical externo.</p> <p>Una de las ventajas del láser frente a los irrigantes convencionales es su profundidad de penetración. El efecto bactericida del láser se produce por la conversión de la energía lumínica en energía térmica, la cual incrementa la temperatura e induce al efecto bactericida.</p>	<p>Su uso incorrecto puede generar daño térmico sobre el periodonto o la dentina.</p> <p>Elevado costo.</p>

5. CONCLUSIONES

El efecto antimicrobiano del láser contra *Enterococcus faecalis* en el sistema de conductos radiculares tiene como base fundamental la capacidad de este microorganismo de adherirse a la dentina e invadir los túbulos dentinarios, dificultando su eliminación del sistema de conductos radiculares, puede sobrevivir en condiciones extremas, son resistentes al hipoclorito de sodio, a la clorhexidina y al hidróxido de calcio, ya que pueden vivir en ambientes alcalinos, crecen en un rango de 10 a 45° C y sobreviven a temperaturas de 60° C durante 30 minutos.

Enterococcus faecalis forman biofilms y están relacionados directamente con los tratamientos de sistema de conductos radiculares fracasados. Es una bacteria gram positiva anaerobia facultativa que posee la capacidad de crecer en presencia o ausencia de oxígeno.

Su persistencia está relacionada por poseer una pared celular con antígenos del grupo D, el cual es un ácido lipoteicoico, glicerol intracelular asociado con la membrana citoplasmática.

El láser de diodo ha sido utilizado por su efecto antimicrobiano contra él *Enterococcus faecalis*. Lo hace a través de una energía lumínica que emite no sólo en dirección recta, también hacia la zona apical y lateral, se reporta que una de las ventajas de éste, es su profundidad de penetración sin embargo los estudios sobre su efecto antibacteriano contra el enterococcus faecalis son limitados ya que estos, son solo in vitro.

Existen diferencias notables en su efectividad dependiendo del láser utilizado con respecto a la penetración al interior de los túbulos dentinarios puede alcanzar hasta las 1.000 micras, superior al hipoclorito de sodio que oscila entre 100 y 300 micras en función del incremento del tiempo ,de aplicación y concentración utilizada. Ha sido reportado por Nagayoshi que pueden penetrar las bacterias hasta las 1.000 micras en el interior del sistema de conductos radiculares.

Una de las ventajas del láser es su profundidad de penetración. El efecto bactericida del láser se produce por la conversión de la energía lumínica en energía térmica, la cual incrementa la temperatura e induce al efecto bactericida. Ofrece una profundidad para aquellos conductos que podrían ser de difícil acceso debido a su anatomía (por ejemplo conductos accesorios).

En relación al efecto antimicrobiano de láser contra *Enterococcus faecalis* en el sistema de conductos radiculares, diferentes estudios sustentan que éste, es solo una técnica complementaria al tratamiento convencional, ya que sus resultados muestran, que es un método de desinfección.

Asnaashi , Preethee, y Nagoyoshi reportan, que no está suficientemente sustentada la eficacia clínica de la utilización de la terapia con láser en el tratamiento de sistema de conductos radiculares, ya que no hay evidencias concluyentes.

De aquí que sea fundamental continuar con la revisión de las investigaciones futuras para poder llevar a cabo, el uso de láser a la práctica durante la terapia endodóncica.

REFERENCIAS BIBLIOGRÁFICAS

1. Gómez M., Campos A., Histología, Embriología e Ingeniería Tisular Bucodental. 3ª Edición. México: Editorial Médica Panamericana, 2009. Pp. 292-335
2. Reyes GJ. Observación del esmalte dental humano con microscopía electrónica. México: Revista Tamé. 2013 Pp.90-96.
3. Palmer LC, Newcomb CJ, Kaltz SR, Spoerke ED, Stupp SI. Biomimetic Systems for Hydroxyapatite Mineralization Inspired By Bone and Enamel. *Chemical.reviews*.2008; 108(11):4754-4783 doi: 10.1021/cr8004422.
4. Lanata, E. Operatoria dental. Estética y Adhesión. Buenos Aires: Editorial Grupo Guía SA, 2003, Pp. 6-12.
5. Barrancos, J. Operatoria Dental. 3ª Edición, Buenos Aires: Médica Panamericana, 2009. Pp. 551-556.
6. Chun K, Choi H, Lee J. Comparison of mechanical property and role between enamel and dentin in the human teeth. *Journal of Dental Biomechanics*. 2014;5:1758736014520809. doi:10.1177/1758736014520809.
7. Arzate H., Álvarez M., Biología del Cemento Radicular. Memorias del I Congreso de Biología Oral, México. 2004. Pp.5
8. Carranza, Newman, Takei, 2013. Periodontología clínica. 10ª edición. México: McGrawHill Interamericana Pp. 15 - 63
9. Salmon CR, Tomazela DM, Ruiz KGS, et al. Proteomic analysis of human dental cementum and alveolar bone. *Journal of proteomics*. 2013;91:10.1016/j.jprot.2013.08.016. doi:10.1016/j.jprot.2013.08.016.
10. Palmer LC, Newcomb CJ, Kaltz SR, Spoerke ED, Stupp SI. Biomimetic Systems for Hydroxyapatite Mineralization Inspired By Bone and Enamel. *Chemical.reviews*.2008;108(11):4754-4783 doi:10.1021/cr8004422.

11. Carranza, Newman, Takei, 2013. Periodontología clínica. 10ª Edición. México: McGrawHill Interamericana Pp. 46-50
12. Cafiero C, Matarasso S. Predictive, preventive, personalised and participatory periodontology: “the 5Ps age” has already started. *The EPMA Journal*. 2013;4(1):16. doi:10.1186/1878-5085-4-16.
13. Botero J., Bedoya., Determinantes del Diagnóstico Periodontal. *Revista Clínica de Periodoncia, Implantología y Rehabilitación*. Volumen 9. 2016.
14. Palmer LC, Newcomb CJ, Kaltz SR, Spoerke ED, Stupp SI. Biomimetic Systems for Hydroxyapatite Mineralization Inspired By Bone and Enamel. *Chemical reviews*. 2008;108(11):4754-4783 doi:10.1021/cr8004422.
15. Ingle, John I. Endodoncia 5a ed. McGraw Hill - Interamericana. México D.F. 2004. 981 pp.
16. Cohen S., Burns R. Vías de la pulpa. Novena edición. México: Elsevier; 2008.
17. Huang GT-J, Garcia-Godoy F. Missing Concepts in De Novo Pulp Regeneration. *Journal of Dental Research*. 2014;93(8):717-724. doi:10.1177/0022034514537829.
18. Cohen S., Burns R. Vías de la pulpa. Novena edición. México: Elsevier; 2008.
19. Figueroa M., Gil A., Órgano Dentino-pulpar. *Sensibilidad Dentinaria*, Caracas. 2013. Pp. 7-11.
20. Cafiero C, Matarasso S. Predictive, preventive, personalised and participatory periodontology: “the 5Ps age” has already started. *The EPMA Journal*. 2013;4(1):16. doi:10.1186/1878-5085-4-16.
21. Figueroa M., Gil A., Órgano Dentino-pulpar. *Sensibilidad Dentinaria*, Caracas. 2013. p.5.
22. Nageswar R., Endodoncia Avanzada. México: Amolca; 2013. Pp. 29-33.
23. Cohen S., Burns R. Vías de la pulpa. Novena edición. México: Elsevier; 2008.

24. Kundabala M. Efficacy of Ledermix as a root canal medicament in symptomatic teeth: A clinical study. *Jornaul of Interdisciplinary Dentistry*. 2014; pp.85-88.
25. https://olxro-ring04.akamaized.net/images155191701_2_644x461_ledermix-tub-pasta-5g-riemser-pharma-germania-valabilitate-102018-fotografii_rev006.jpg.
26. L. Meseguer-Olmo. In vitro growth kinematics of human osteoblasts on porous hydroxyapatite ceramics. *Rev Esp Cir Ortop Traumatol* 2006;50:224-32.
27. Nageswar R., *Endodoncia Avanzada*. México: Amolca; 2013.Pp. 1-10.
28. Nageswar R., *Endodoncia Avanzada*. México: Amolca; 2013.Pp. 97-104.
29. Charles H., *Enterococcus faecalis: Its Role in Root Canal Treatment Failure and Current Concepts in Retreatment*. Elsevier Company on behalf of the American Association of Endodontists.Pp 1-6.
30. Jayne L. *Enterococcus faecalis: Infections, transmission, and treatment*. Medicals News,E.U. 2017.
31. Yadav P, Chaudhary S, Saxena RK, Talwar S, Yadav S. Evaluation of Antimicrobial and Antifungal efficacy of Chitosan as endodontic irrigant against *Enterococcus faecalis* and *Candida albicans* Biofilm formed on tooth substrate. *Journal of Clinical and Experimental Dentistry*. 2017;9(3):e361-e367. doi:10.4317/jced.53210.
32. Murray P. *Microbiología médica*. España. 8a edición. Elsevier. 2017 Pp. 119-134.
33. Negroni M. *Microbiología Estomatológica Fundamentos y guía práctica*.México. 2a. edición.Médica Panamericana.2009. Pp. 239.
34. M. Akbari Aghdam. Virulence genes in biofilm producer *Enterococcus faecalis* isolates from root canal infections. *Cellular and Molecular Biology*. 2017,Vol. 63 No. 5. doi: 10.14715/cmb/2017.63.5.11

35. Nallapareddy, S.R., et al., Enterococcus faecalis adhesin, ace, mediates attachment to extracellular matrix proteins collagen type IV and laminin as well as collagen type Infect Immun, 2000. 68(9): p. 5218-24.
36. Borzini L, Condò R, De Dominicis P, Casaglia A, Cerroni L Root Canal Irrigation: Chemical Agents and Plant Extracts Against Enterococcus faecalis. The Open Dentistry Journal . 2016; 10: 692 - 703. doi: 10.2174 / 1874210601610010692.
37. Pinheiro ET, Gomes BP, Ferraz CC, Sousa EL, Teixeira FB, Souza-Filho FJ. Microorganisms from canals of root-filled teeth with periapical lesions. Int. J. Endod. J. 2003; 36 (1): 1-11. doi: 10.1046 / j.1365-2591.2003.00603.x
38. Stuart CH, Schwartz SA, Beeson TJ, Owatz CB. Enterococcus faecalis: Its Role in Root Canal Treatment Failure and Current Concepts in Retreatment J Endod. 2006; 32 : 93-8.
39. Gomes B. PFA. Enterococcus faecalis in dental root canals detected by culture and by polymerase chain reaction analysis. Oral Surgery, Oral Medicine, Oral Pathology and Oral Radiology , Volume 102 , Issue 2 , 247 – 253.
40. Portenier I. Enterococcus faecalis y endash;the root canal survivor and star in post-treatment disease. Endod Topics 2003.
41. Haapasalo M., Ya Shen, Wei Qian, Yuan Gao. Irrigation in Endodontics. Division of Endodontics, Department of Oral Biological & Medical Sciences, UBC Faculty of Dentistry, The University of British Columbia, Wesbrook Mall, Vancouver, Canada V6T 1Z3.
42. Loiacono, R., Rodríguez, P., Sierra, L., Pinasco, L., Gualtieri, A., Hipoclorito de sodio y Ácido hipocloroso: capacidad de disolución de tejido orgánico (estudio in-vitro) Odontología Activa. 1(2), 15-22. 2016.
43. American Association of Endodontics. Contemporary terminology for Endodontics. 9ª. Ed. Chicago 2015.
44. Torabinejad M. Walton E., Endodontics Principles and Practice. 5ª Edición. USA. Elsevier. 2015. Pp.273-300.

45. Ortiz, A. M., Barrera, D. , J. D. Efecto del tiempo de aplicación de edta al 17% sobre la resistencia flexural en dentina radicular. Artículos de investigación científica, Colombia.2017 Pp. 44-48.
46. Lindhe J. Periodontología clínica e implantología odontológica. Buenos Aires.Panamericana; 5ª. Edición. 2009 Pp.744.
47. Elavarasu S, Naveen D, Thangavelu A. Lasers in periodontics. Journal of Pharmacy & Bioallied Sciences. 2012;4(Suppl 2):S260-S263. doi:10.4103/0975-7406.100245.
48. H. Rawicz H. Nick, Biographical Memoirs National Academy of Sciences, U.S.A.2014 Pp.10.
49. Coluzzi D. Fundamentals of lasers in dentistry: basic science, tissue interaction, and instrumentation. J Laser Dent. 2008; 16(S): 4-10.
50. Asnaashari M, Safavi N. Application of Low level Lasers in Dentistry (Endodontic). *Journal of Lasers in Medical Sciences*. 2013;4(2):57-66.
51. Jacques S. Optical properties of biological tissues: a review. Phys Med Biol. 2013; 58: R37-61.
52. Bago I, Plečko V, Gabrić Pandurić D, Schauperl Z, Baraba A, Anić I Antimicrobial efficacy of a high-power diode laser, photo-activated disinfection, conventional and sonic activated irrigation during root canal treatment. *International Endodontic Journal*, 46, 339–347, 2013.
53. Balakrishna N, Moogi P, Kumar GV, Prashanth BR, Shetty NK, Rao KR. Effect of conventional irrigation and photoactivated disinfection on *Enterococcus faecalis* in root canals: An in vitro study. *Journal of Conservative Dentistry: JCD*. 2017;20(2):125-128. doi:10.4103/0972-0707.212244.
54. Surco L., Cachaga V., Flora E. Uso del Laser Diodo en el Tratamiento de Enfermedades Periodontales. *Rev. Act. Clin. Med. La Paz* 2013. Pp. 1591-1596.

55. Asnaashari, M., Ebad, L. T., & Shojaeian, S. Comparison of Antibacterial Effects of 810 and 980- nanometer Diode Lasers on *Enterococcus Faecalis* in the Root Canal System An *in vitro* study. *Laser Therapy*, 25(3), 209–214. 2016. <http://doi.org/10.5978/islsm>.
56. Pineda, E., González, A., & Villa, P. Comparación in vitro de la desinfección del sistema de conductos radiculares con NaOCl al 5.25% y Láser Diodo. *CES Odontología*, 21(1), 33-38.2008. doi:10.21615/42.
57. Preethee T, Kandaswamy D, Arathi G, Hannah R. Bactericidal effect of the 908 nm diode laser on *Enterococcus faecalis* in infected root canals. *Journal of Conservative Dentistry: JCD*. 2012;15(1):46-50. doi:10.4103/0972-0707.92606.
58. Nagayoshi M, Nishihara T, Nakashima K, et al. Bactericidal Effects of Diode Laser Irradiation on *Enterococcus faecalis* Using Periapical Lesion Defect Model. *ISRN Dentistry*. 2011;2011:870364. doi:10.5402/2011/870364.