



**UNIVERSIDAD NACIONAL AUTÓNOMA DE
MÉXICO**



FACULTAD DE ODONTOLOGÍA

FACTORES QUE INFLUYEN EN LA SELECCIÓN DE
POSTES INTRARRADICULARES.

T E S I N A

QUE PARA OBTENER EL TÍTULO DE

C I R U J A N A D E N T I S T A

P R E S E N T A:

KARLA GUADALUPE DEVESA GELABERT

TUTORA: Mtra. MARÍA GUADALUPE GARCÍA BELTRÁN

MÉXICO, Cd. Mx.

2017



Universidad Nacional
Autónoma de México

Dirección General de Bibliotecas de la UNAM

Biblioteca Central



UNAM – Dirección General de Bibliotecas
Tesis Digitales
Restricciones de uso

DERECHOS RESERVADOS ©
PROHIBIDA SU REPRODUCCIÓN TOTAL O PARCIAL

Todo el material contenido en esta tesis esta protegido por la Ley Federal del Derecho de Autor (LFDA) de los Estados Unidos Mexicanos (México).

El uso de imágenes, fragmentos de videos, y demás material que sea objeto de protección de los derechos de autor, será exclusivamente para fines educativos e informativos y deberá citar la fuente donde la obtuvo mencionando el autor o autores. Cualquier uso distinto como el lucro, reproducción, edición o modificación, será perseguido y sancionado por el respectivo titular de los Derechos de Autor.

Le agradezco a mi mamá Maritza Gelabert Pérez por todo el cariño, amor, dedicación y apoyo a lo largo de la carrera, con sus palabras no me dejaba caer para que siguiera adelante, que siempre sea perseverante y cumpla mis sueños, te quiero mucho. También dedico el esfuerzo a mi hermano Carlos Devesa Gelabert por apoyarme en todos los aspectos y estar conmigo; a mi papá Carlos Devesa desde el cielo sé que me guía y me cuida.

A mi pareja Carlos Samperio por ser una persona que también me ha dedicado parte de su tiempo, enseñanzas, conocimientos, el apoyo incondicionalmente en el transcurso de mi carrera, siempre estando en las buenas y en las malas, estando siempre a mi lado te amo.

Le agradezco a la Facultad de Odontología, a mis maestros a lo largo de la carrera por sus enseñanzas y lograr aprender conocimientos cada día.

A mi tutora, María Guadalupe García Beltrán, por compartir sus conocimientos, por ser parte de mi formación como profesional, por el apoyo durante la clínica periférica y la tesina.

A mis pacientes, por ser parte fundamental en mi formación profesional, por la confianza que tienen hacia mí.

Gracias por todo.

ÌNDICE

INTRODUCCIÓN	4
OBJETIVO	5
CAPÍTULO 1. CARACTERÍSTICAS DEL DIENTE TRATADO ENDODÓNICAMENTE	6
1.1 Características que influyen en la selección del poste intrarradicular	8
1.2 Generalidades	12
1.3 Remanente coronario	13
CAPÍTULO 2. RESTAURACIONES INTRARRADICULARES	15
2.1 Antecedentes.....	15
2.2 Definición.....	16
2.3 Características generales	16
2.4 Tipos de postes intrarradicales.....	17
2.4.1 Postes metálicos	17
2.4.1.1 Colados	17
2.4.1.2 Prefabricados	19
2.4.2 Postes estéticos	21
2.4.2.1 Fibra de vidrio	22
2.4.2.2 Zirconio.	24
CAPÍTULO 3. TIPOS DE CEMENTOS	27
3.1 Ionómero de vidrio	28
3.2 A base de composite	29
CAPÍTULO 4. RESTAURACIÓN DEFINITIVA	31
4.1 Ejemplo de un caso clínico	36
CONCLUSIONES	43
REFERENCIAS BIBLIOGRÁFICAS	44

INTRODUCCIÓN

El presente trabajo pretende aportar al lector, información actualizada en la selección de postes intrarradiculares. Existen diferentes factores para la utilización del poste intrarradicular los cuales son: estado endodónico, estado periodontal, cantidad de tejido óseo remanente, longitud del canal radicular, diámetro del canal radicular, sellado apical, morfología radicular, localización del diente en la arcada, función designada para el diente (restauración individual o pilar de prótesis parcial fija), cantidad de estructura coronal remanente, estética y material del poste.

Conocer los tipos de postes intrarradiculares, características y factores para su selección nos permitirá también, disminuir la mayor complicación que arrojan las estadísticas; la fractura.

Los postes metálicos han existido por décadas, dando resultados satisfactorios, cuando su indicación sea la correcta. En la actualidad las industrias se han dedicado a realizar postes estéticos, que están hechos de cerámica o fibra, tienen la característica de ser biocompatibles con la dentina residual. Este trabajo contiene una amplia explicación de ambos grupos.

Existen diferentes tipos de cementos de acuerdo a la selección del poste intrarradicular, ya que no todos los materiales de cementación se comportan favorablemente para cada tipo de poste, la descementación es una complicación, se debe a múltiples factores que afectan la interfase adhesiva entre cemento, poste y tejido dentario.

El componente final de la reconstrucción endodóntica es la restauración definitiva la cual debe de cumplir las características óptimas para un mejor pronóstico, es aquí donde evaluaremos todas las características del remanente dentinario y el poste; para lograr una función masticatoria, óptima estética y satisfacción de la paciente.

OBJETIVO

- Determinar los factores que influyen en la selección de postes intrarradiculares.

CAPÍTULO 1. CARACTERÍSTICAS DEL DIENTE TRATADO ENDODÓNICAMENTE

La dentina en su composición es inorgánica, el 18% es orgánica y este contiene el 90% colágeno el cual tiene la característica de ofrecer resistencia al diente.

En 1972 Helfer y colaboradores en un estudio secuencial demostraron que el diente tratado endodóticamente posee un porcentaje de agua menor de 9% que el diente vital. ¹

Al finalizar un tratamiento endodóxico existe una pérdida considerable de dentina, es importante identificar qué cantidad de remanente dentinario existe para retener la restauración, cuando hay gran destrucción de tejido coronal está indicado el uso de postes intrarradiculares.

En la evaluación endodócnica, tanto clínica y radiográficamente se analizarán los siguientes puntos: ^{2,3} Figura 1

- El diente debe de estar asintomático
- Ausencia de exudado
- Ausencia de fístula
- Ausencia de inflamación
- Sellado apical
- Obturación adecuada
- Fractura radicular
- Cambio de color

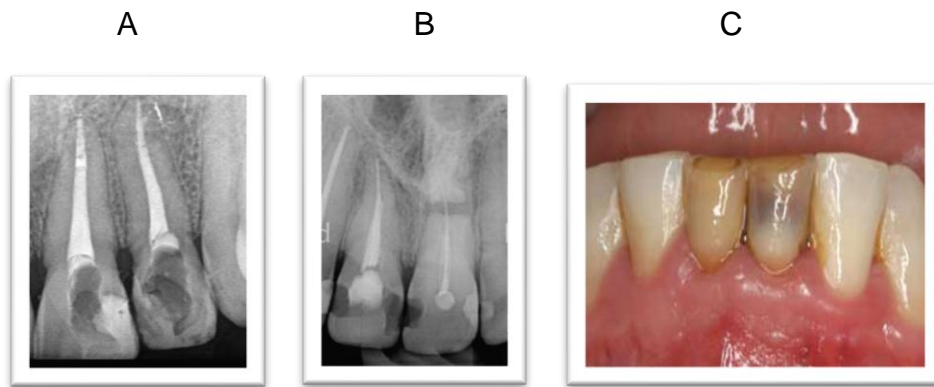


Figura 1 Evaluación endodóncica. A) Obturación adecuada. B) Fractura radicular. C) Cambio de color. ^{4, 5, 6}

En la evaluación periodontal, es importante valorar los siguientes factores, antes de realizar la restauración: ^{3, 7, 8} Figura 2

- Inserción gingival
- Profundidad de bolsa periodontal
- Furca comprometida
- Hueso alveolar de soporte
- Movilidad dentaria
- Proporción corona –raíz
- Área de superficie periodontal
- Configuración radicular
- Agrandamiento gingival
- Anquilosis

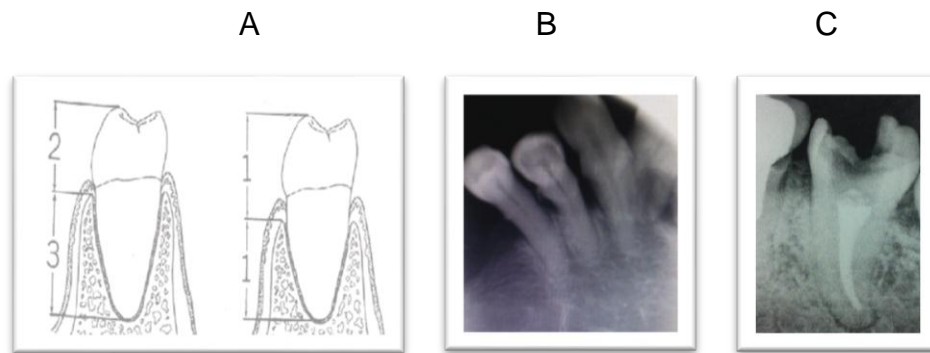


Figura 2 Evaluación periodontal. A) Proporción corona – raíz. B) Área de superficie periodontal no apta. C) Configuración radicular.^{3,9}

1.1 Características que influyen en la selección del poste intrarradicular

La longitud del canal radicular de un diente unirradicular en general es largo, por ejemplo el canino superior, existirá una mayor retención al momento de colocar el poste intrarradicular, sin embargo se pueden presentar raíces cortas, con esto se acortara longitud del poste.

Los dientes birradiculares y multirradiculares presentan una longitud variable (figura 3), en caso que presentaran una longitud corta, se colocara más de un poste intrarradicular para dar retención al muñón y evitar la rotación. Existen tres tipos de longitud:^{10,11}

- Corto
- Mediano
- Largo

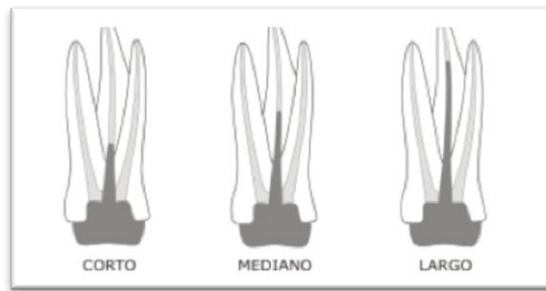


Figura 3 Longitudes del canal radicular en molar superior del conducto palatino.

Por otra parte, el diámetro del canal es la amplitud del canal, se mide en tercios en comparación del diámetro de la raíz en sentido mesio-distal y vestibulo-lingual/palatino. Existen tres tipos de diámetro:

- Angosto: Diámetro menor a $1/3$
- Mediano: Diámetro igual a $1/3$
- Grueso: Diámetro mayor a $1/3$ ¹¹

El autor nos menciona que no es recomendable aumentar el diámetro del poste, ya que tendremos como consecuencia debilitamiento innecesario de la raíz remanente. ⁷

En los dientes unirradiculares generalmente se encuentra un conducto con un diámetro grande, pero existen variaciones anatómicas.

En los dientes birradiculares y multirradiculares, antes de la colocación del poste intrarradicular, se selecciona el conducto más amplio y recto, de acuerdo a la literatura son: ^{8,12} Figura 4

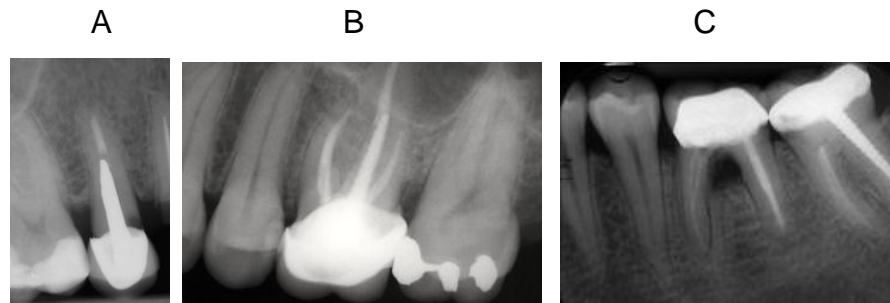


Figura 4 Conducto seleccionado para la colocación del poste en dientes posteriores. A) Premolar superior: conducto palatino. B) Molar superior: conducto palatino. C) Molar inferior: conducto distal. ⁸

Varios estudios sugieren que es importante preservar 3 a 5mm de gutapercha para mantener el sellado apical. ¹² Figura 5

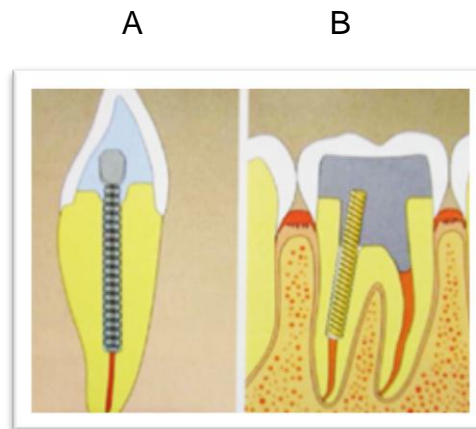


Figura 5 Sellado apical. A) Diente anterior. B) Diente posterior. ¹³

La morfología radicular nos ayuda en la selección del tamaño y el ancho del poste intrarradicular adecuado, para evitar la perforación apical o lateral. En dientes unirradiculares y birradiculares en general los conductos son rectos, sin embargo, existe mayor presencia de curvaturas en los dientes multirradiculares.¹⁴ Figura 6

Es importante el conocimiento y evaluación radiográfica de la raíz del diente y anatomía para un mejor pronóstico.¹⁰

Cuando hay presencia de raíces curvas ya sea en los dientes anteriores y posteriores, dificultan el tratamiento restaurador, ya que no se consigue una longitud adecuada con el poste. Caccicane menciona que en este caso se utilizara un poste cilíndrico roscado para mejorar la retención, sin embargo hay que tener en cuenta el riesgo o el beneficio que se pueda obtener, debido al stress que generan estos postes.⁷

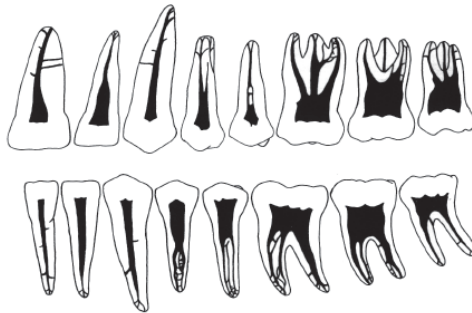


Figura 6 Morfología radicular en dientes anteriores y posteriores.¹⁵

Por otra parte existe una distancia entre el piso de la cámara pulpar y el techo de la furca tomado radiográficamente. El autor sugiere que esta medida sea tomada cuando se coloque el poste intrarradicular en dientes multirradiculares.

Existen dos valores:

- Corto: Distancia menor a 2mm
- Larga: Distancia igual o mayor a 3mm (figura 7)¹¹

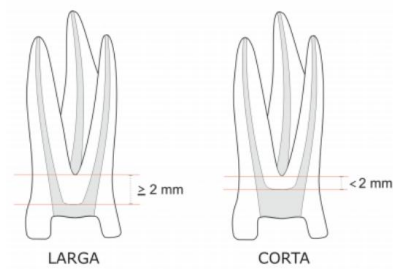


Figura 7 Relación del piso de la cámara pulpar y el techo de la furca en molar superior.

1.2 Generalidades

La localización del diente en la arcada y su función son factores a considerar, ya que existen diferencias en la distribución de fuerzas tanto en los dientes anteriores y posteriores, la selección del material y la técnica restauradora pueden ser diferentes.¹⁶

En los dientes anteriores: inciden fuerzas oblicuas, horizontales o de cizallamiento, se define como la fuerza aplicada a presión ejercida contra la superficie de dos dientes que se deslizan en planos opuestos pero paralelos.

Esto indica que se usara el poste intrarradicular para disipar estas fuerzas a lo largo de la estructura coronal remanente y la raíz, para evitar la fractura.

En los dientes posteriores: inciden fuerzas verticales, esto favorece el punto de vista biomecánico, el poste intrarradicular está asociado con la confección del muñón para coronas totales.

Si un diente tratado endodónticamente va a utilizarse como pilar en prótesis fija, el autor recomienda el uso de poste intrarradicular colado ya que la resistencia al desplazamiento lateral y el estrés será mayor.^{7,17} Figura 8

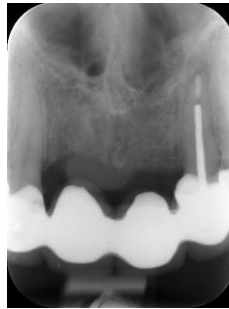

Figura 8 Incisivo lateral superior usado como pilar de prótesis fija con poste intrarradicular colado. ¹⁸

1.3 Remanente coronario

La cantidad de tejido remanente dentinario será evaluada para saber si será capaz de recibir las cargas masticatorias, como mínimo tiene que tener 1 a 2 mm de estructura coronal remanente.

En caso de que no se cumpla con el mínimo de estructura coronal remanente, se llevara a cabo el alargamiento de corona preprotésico, se define como incremento de la longitud de la corona clínica. ^{7,19} Figura 9

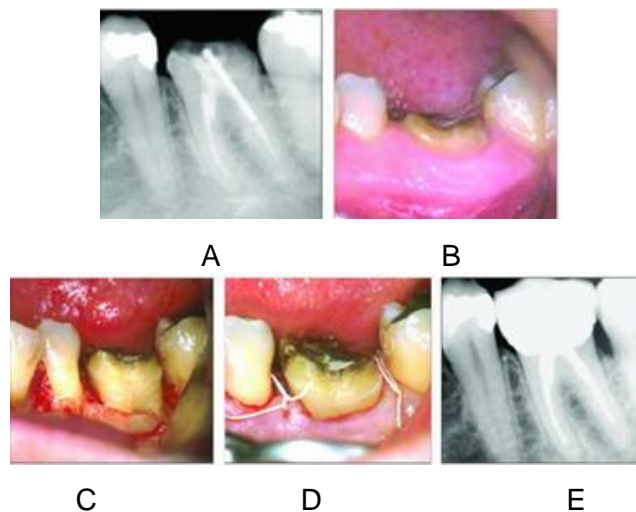


Figura 9 Alargamiento de corona preprotésico de primer molar inferior.

A) Radiografía inicial. B) Remanente coronario. C) Alargamiento de corona. D) Sutura. E) Radiografía final. ²⁰

El efecto férula es aquel que se obtiene por medio de la banda de material restaurados que circunda el diente y que sella sobre el remanente dentinario, si lo mencionado no se llegara a cumplir, aumentara la probabilidad de el efecto cuña. ^{14,21} Figura 10

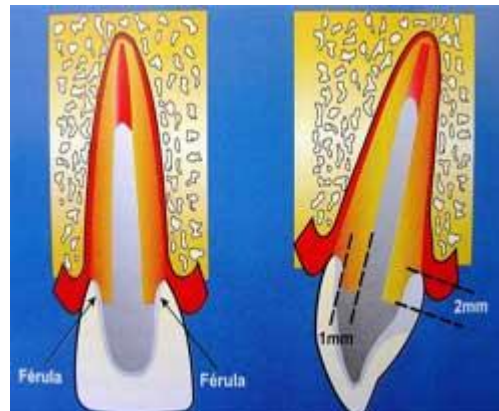


Figura 10 Efecto de Férula causado por el complemento abrazamiento de la circunferencia del remanente coronaria por la restauración. ²²

CAPÍTULO 2. RESTAURACIONES INTRARRADICULARES

La restauración de los dientes sometidos a endodoncia se diseña para sustituir la estructura dental perdida y proteger la estructura dental remanente de las fracturas. La restauración final incluye alguna combinación de los siguientes elementos:

- Poste
- Muñón
- Restauración coronal ^{12,23}

2.1 Antecedentes

Los sistemas de poste núcleo se han utilizado en Odontología por más de 250 años. Pierre Fauchard, en el año de 1728, describió el uso de los “tennos” que eran postes y coronas que se anclaban a los restos radiculares. Los postes eran fabricados de madera, pero debido a su alta incidencia en fracturas fueron remplazados por la plata.

En el año 1746 Claude Mouton, diseñó una corona de oro unida a un perno para ser colocado dentro del conducto radicular.

En el año 1880, Casius M. Richmond desarrollo la corona compuesta por tres elementos: el poste radicular, el respaldo metálico y la faceta cerámica.

A mediados de los años 50 se empezó a utilizar el poste colado en aleación metálica. En los años 70 se introducen los postes metálicos prefabricados y los materiales para la reconstrucción directa en la boca del paciente. ^{7,24}

En el año 1983, Lowell propuso el empleo de fibras de carbono, sumergidas en una matriz orgánica. Pero Duret fue quien promovió estos postes en el año 1988 modificándolos a postes de resina reforzados con fibras de carbono.

En la actualidad se han modificado estos materiales; existe una mayor variedad en cuanto a tamaños, formas, tipo de material, para una buena elección en el tratamiento protésico.²⁵

2.2 Definición

La restauración intrarradicular ó poste se define como el segmento de la restauración insertada en el conducto radicular para ayudar en la retención del componente del muñón.²⁶

El poste intrarradicular tiene las siguientes funciones:

- Retención de la restauración
- Protección de la estructura dental remanente
- Reemplazo de la estructura dental perdida¹²

2.3 Características generales

Las restauraciones intrarradicales deben de tener las siguientes características:

- Protección máxima de la raíz
- Retención adecuada dentro de la raíz
- Retención máxima del muñón y la corona
- Protección máxima del margen de la corona (sellado del cemento)
- Estética
- Visibilidad radiográfica
- Biocompatibilidad
- Resistencia
- Facilidad de remoción^{12,16}

2.4 Tipos de postes intrarradicales

Con base a la revisión bibliográfica, se mencionaran cada tipo de restauración intrarradicular utilizada frecuentemente, así como la preparación del conducto, características, indicaciones, ventajas y desventajas.

2.4.1 Postes metálicos

Los postes metálicos se dividen en colados y prefabricados.

2.4.1.1 Colados

Los postes colados son aquellos que se realizan en el laboratorio, su material puede ser metal noble o no noble (oro, plata-paladio, níquel-cromo, cobre-aluminio), que sirven como soporte del muñón.

Ha sido uno de los postes más difundidos en el medio, ya que fue la primera presentación de los postes metálicos.^{27, 28,29} Figura 11



Figura 11 Poste colado³⁰

A continuación se explicara el procedimiento para la preparación del conducto:

- Aislamiento absoluto
- Desobturar el conducto con fresas largo PEESO
- Tomar radiografía para verificar que no queden restos de gutapercha en la pared dentinaria
- Tomar impresión método directo o indirecto
- La siguiente cita prueba de poste y adaptación
- Tomar radiografía para verificar longitud
- Limpieza del conducto
- Secar el conducto con puntas de papel
- Cementación
- Colocar provisional ^{3,7}

Al desobturar el conducto radicular es importante no modificar su anatomía y no sobreinstrumentar para evitar perforaciones.

Los postes colados están contraindicados para conductos muy amplios, con paredes dentinarias delgadas. ²⁸

Indicaciones:

- Amplia destrucción coronaria (más del 50%)
- Dientes usados como pilares en prótesis fija
- Dientes que necesitan ser realineados en la arcada

Ventajas:

- Se ajustan al tamaño, diámetro y longitud del conducto radicular
- Resistencia a las fuerzas de cizallamiento
- Retención máxima del muñón porque es parte integral del poste

- Poste y muñón del mismo material

Desventajas:

- Costo elevado (oro)
- Se necesitan más de 2 citas de trabajo
- No estéticos
- Rígidos
- Mayor estrés (efecto cuña)
- Corrosión
- Son difíciles de retirar ^{14,25,29}

2.4.1.2 Prefabricados

En los años setenta surgieron los postes metálicos prefabricados, que pueden ser divididos por su retención en pasivos o activos.

Los postes activos son aquellos que tienen un anclaje a la dentina mediante roscas externas, presentan más retención que los pasivos pero generan más stress.

Su rosca debe de ser utilizada hasta el bloqueo inicial, se retrocede $\frac{1}{4}$ de vuelta para evitar tensiones. ⁷

Los postes pasivos son aquellos que su retención se da por el agente cementante y de la adaptación a las paredes del canal intrarradicular. Se subdividen en cilíndricos o cónicos.

- Cilíndricos: presentan mayor retención, distribución uniforme de las fuerzas a lo largo del poste, la mayoría de las fuerzas se concentran en el ápice.

- Cónicos: con la conformación natural de la raíz y el canal permite la preservación de la estructura dental, sin embargo causan efecto cuña, solo serán utilizados en dientes con raíces delgadas.^{7,12,28}

El material con el que están hechos los postes prefabricados metálicos son: titanio y acero inoxidable.¹⁴ Figura 12

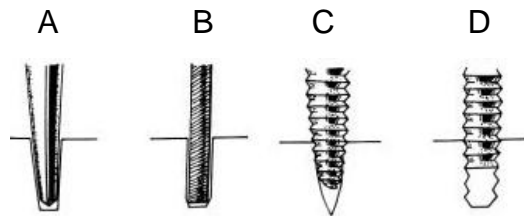


Figura 12 Postes prefabricados activos y pasivos. A) Cónico, B) Paralelo, C) Cónico roscado, D) Paralelo roscado.⁸

A continuación se explicara el procedimiento para la preparación del conducto:

- Aislamiento absoluto
- Desobturar el conducto con fresas largo PEESO
- Utilizar ensanchadores que estén en el kit de diferente diámetro dependiendo de la amplitud del conducto
- Tomar radiografía para verificar que no queden restos de gutapercha en la pared dentinaria
- Prueba de poste
- Tomar radiografía para verificar longitud
- Limpieza del conducto
- Secar el conducto con puntas de papel
- Cementación

- Realizar muñón
- Colocar provisional ^{7,31}

Indicaciones:

- Cuando los conductos son muy expulsivos
- Amplia destrucción dentaria

Ventajas:

- Propiedades mecánicas favorables
- Se requiere una cita para colocación
- Radiopacos
- Fabricados a la medida
- Gran variedad de tamaños y formas
- Elementos retentivos

Desventajas:

- Postes cilíndricos remueven más dentina en zona apical
- Difícil de retirar
- No estéticos
- Corrosión ^{14,28,32}

2.4.2 Postes estéticos

Los postes estéticos, que se explicaran a continuación son fibra de vidrio y zirconio.

2.4.2.1 Fibra de vidrio

Los postes prefabricados de fibra de vidrio contienen finas fibras unidireccionales de vidrio que están conglomeradas con una resina del tipo epoxi a la que se le puede añadir resina Bis – GMA que tiene mayor afinidad con los cementos a base de resina. Esta combinación de elementos le proporcionará al poste la elasticidad similar a la de los tejidos dentinarios que oscilan de entre 18 y 24 GPa.³²

En este tipo de postes se ha informado la menor probabilidad de producir fracturas radiculares en estudios in vitro. Estos postes pueden ser de forma cónica o cilíndrica. Según diferentes estudios, los postes cilíndricos son más retentivos en comparación a los cónicos.

Los postes de forma cónica se adaptan mejor a la forma del conducto, además de disminuir la cantidad de tejido dentinario eliminado en la preparación del conducto. Algunos postes disponibles en el mercado tienen la cabeza coronal o muescas con fines retentivos para el muñón.²⁷

En el mercado existen las siguientes marcas de postes de fibra de vidrio: RelyX™ Fiber Post, Postes UniCore®, ParaPost Fiber Lux™ ,entre otros.^{33,34}

Figura 13



Figura 13 Postes de fibra de vidrio ParaPost Fiber Lux™.³⁵

A continuación se explicara el procedimiento para la preparación del conducto:

- Aislamiento absoluto
- Desobturar el conducto con fresas largo PEESO
- Utilizar ensanchadores que estén en el kit de diferente diámetro dependiendo de la amplitud del conducto
- Tomar radiografía para verificar que no queden restos de gutapercha en la pared dentinaria
- Prueba de poste
- Tomar radiografía para verificar longitud
- Limpieza del conducto
- Secar el conducto con puntas de papel
- Aplicación de silano en el poste
- Acondicionamiento ácido y adhesivo del canal
- Cementación
- Realizar muñón
- Colocar provisional ^{3,7}

Indicaciones:

- En dientes donde exista un mínimo remanente dental de 3mm
- Restauración final sea individual

Ventajas:

- No son estresantes a la dentina
- Son estéticos
- No son corrosibles
- De ser necesario son de fácil remoción
- Módulo de elasticidad similar a la dentina

- Biocompatibles
- Alta capacidad de adhesión
- Costo razonable

Desventajas:

- Requiere otro material para construir el muñón
- Menor resistencia a las fuerzas de cizallamiento a comparación de los postes colados
- Posibilidad de descementado
- Posibilidad de fractura de muñón ^{14,33,34}

2.4.2.2 Zirconio

El zirconio es una estructura cerámica que tiene como característica, la resistencia a cualquier estructura protética, pues el grado de resistencia a la fractura es mucho mayor que en las cerámicas.

Existen los postes que son elaborados mediante cerámica vaciada y cerámica de inyección con óxido de zirconio. ³⁰

Para la elaboración de un poste mediante cerámica vaciada, se desobtura el conducto con fresas passo, se toma una impresión, obteniéndose el modelo de trabajo, posteriormente de que el poste se encuentra modelado en cera, ésta es colada en vidrio, este vidrio se ceramiza mediante tratamiento térmico y se adapta el color por un proceso denominado coloreado.

La cerámica por inyección consiste en un poste radicular de zirconio, así como la cerámica de inyección con óxido de zirconio, para la reconstrucción de muñones (técnica indirecta) o mediante cerómeros, compómeros, ionómeros y resinas (técnica directa).

El sistema ha sido desarrollado por la empresa Ivoclar y consiste en postes de zirconio de dos diámetros diferentes (1,4 mm para incisivos inferiores y laterales superiores y premolares, y 1,7 mm para el resto de los dientes anteriores y molares) con las que se conforma un patrón de inyección con cera en forma en directa en boca, que es inyectado con cerámica y se utiliza un horno de inyección.

Estos postes serán útiles clínicamente cuando la restauración sea libre de metal, (p.ej. IPS Empress) sin embargo tienen varios inconvenientes. Como grupo, tienden a ser más débiles que los postes de metal, de modo que es necesario un poste más grueso, lo que puede requerir la eliminación de más estructura dental de la raíz. Está contraindicado en casos de bruxismo. ^{2,24}

Figura 14




Figura 14 Poste de zirconio CosmoPost. ³⁶

Indicaciones:

- Restauraciones de dientes anteriores

Ventajas:

- Estéticos
- Radiopacos
- Diferentes tamaños
- Se puede utilizar el cemento de ionómero de vidrio

Desventajas:

- Costo elevado
- Rígidos
- Difícil de ajustar
- Difícil de extraer ⁷

CAPÍTULO 3. TIPOS DE CEMENTOS

Los cementos son materiales que permiten la unión de las restauraciones indirectas a la preparación dentaria, deben cumplir con las siguientes características:

- Consistencia fluida
- No espeso
- Insoluble
- Biocompatible
- Resistencia a la tracción y compresión
- Adhesividad
- Baja o nula solubilidad
- Capacidad anticariógena
- Fácil manipulación ³⁷

Los cementos más comunes son : fosfato de zinc, ionómero de vidrio y los cementos a base de composite, con sus respectivos sistemas adhesivos, los cuales en los últimos años han aumentado su popularidad debido a sus buenas propiedades mecánicas físicas y a su habilidad de adhesión al esmalte, a la dentina y a la porcelana.

El cemento de primera elección los postes metálicos es el ionómero de vidrio, en cambio los postes estéticos se utilizara cemento dual a base de resina. El cemento proporcionara un mejor ajuste en caso de espacio entre el diente y el poste empleado. ¹²

También estos autores afirman que el cemento con módulo de elasticidad similar a la dentina podría reducir el esfuerzo en la raíz ante fuerzas externas y por ende habría comportamiento biomecánico más favorable reduciendo la incidencia de fractura en la raíz.

El tiempo transcurrido entre el tratamiento endodóncico, la preparación del conducto y la cementación del poste es importante, los autores afirman que a menor exposición del conducto al medio bucal, menor será el riesgo de contaminación bacteriana, se recomienda realizar dichos procedimientos en el menor tiempo posible.³⁷

3.1 Ionómero de vidrio

Los cementos de ionómero de vidrio se caracterizan por ser altamente cariostáticos por su liberación de fluoruro, un coeficiente de expansión térmica similar a la estructura dentaria, y se adhieren químicamente a la dentina y al esmalte. Sus desventajas son que tienen baja resistencia a la tensión y son susceptibles a la humedad en la primera etapa de fraguado. Ejemplo: Ketac Cem. Figura 15

El cemento de ionómero de vidrio modificado con resina tienen una gran absorción de agua, por lo tanto produce una gran expansión volumétrica, lo que podría causar fracturas verticales en las raíces de los dientes, este comportamiento contraindica el uso de este para la cementación de postes intrarradiculares.³⁸

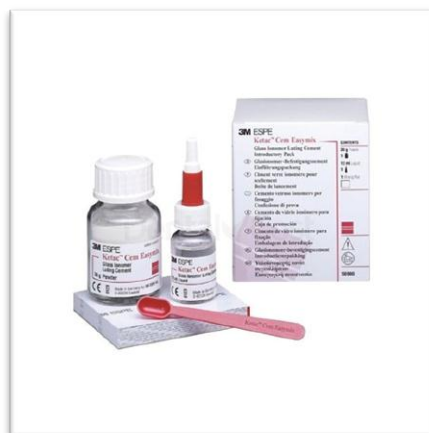

Figura 15 Ionómero de vidrio Ketac Cem.³⁹

3.2 A base de composite

Se obtiene la unión del poste a la estructura dentinaria por mecanismo de adhesión, mediante el uso del ácido grabador y la eliminación del barro dentinario, tienen buena adhesión con los postes de fibra de carbono, fibra de vidrio y cerámicos.^{14,37}

Existen diferentes tipos de presentaciones de los cementos a base de composite, indican el uso previo de un sistema adhesivo o si tienen propiedades autoadhesivas, además pueden ser utilizados con grabado convencional o de auto-grabado del sustrato dentario.

El uso de los cementos de polimerización química garantiza la polimerización sin ninguna limitación en el área interna del conducto. Los cementos de resina de fotopolimerización por luz permiten el tiempo suficiente y el control para proveer un selle del poste dentro del conducto, pero tienen la desventaja de tener en los canales radiculares sitios donde no se logrará la fotopolimerización.

Los cementos a base de composite duales combinan propiedades favorables de ambos sistemas quimioactivadores y fotoiniciadores, con lo que consiguen cumplir con las condiciones necesarias de trabajo, proporcionando mediante la fotoactivación una fijación inicial y la activación química complementará la unión final.

Con la llegada de los cementos a base de composite autoadhesivos, autograbadores, duales de un solo paso; se buscó mejorar la adhesión a la dentina, mejorar la unión en los sitios donde no alcance la fotopolimerización y simplificar los procedimientos con menor tiempo de trabajo.³⁷

En el mercado existe el cemento de resina dual (Rely-X Unicem, 3M ESME) evita cualquier acondicionamiento del diente o del poste intrarradicular, facilita la técnica de cementación, entre otros.

Tradicionalmente se utiliza el sistema de grabado convencional en múltiples pasos, el autor comenta que esta es una técnica sensible debido a las diferentes etapas y condiciones externas que pueden afectar su rendimiento, sumado a un mayor consumo de tiempo clínico.³⁷ Figura 16

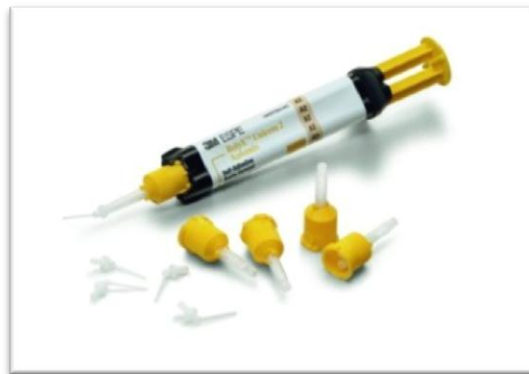

Figura 16 Cemento a base de composite dual Rely-X Unicem, 3M ESME.⁴⁰

Ventajas:

- Mayor retención a comparación que el ionòmero de vidrio y fosfato de zinc
- Proporciona mayor refuerzo radicular
- Buen tiempo de trabajo
- Polimerización adecuada a lo largo del conducto radicular¹⁴

CAPÍTULO 4. RESTAURACIÓN DEFINITIVA

La elección del material de restauración definitiva debe planearse desde la elección del poste.

Los postes metálicos recibirán una restauración definitiva las cuales son: corona metal cerámico, totalmente metálica o zirconia.

Los postes estéticos recibirán una restauración definitiva las cuales son coronas libres de metal, permiten difusión de luz y esto genera mayor estética a la restauración.

Con base a la revisión bibliográfica, se mencionaran cada tipo de materiales de coronas totales utilizada frecuentemente, así como indicaciones ventajas y desventajas.⁴¹

Corona metal cerámica

- Consiste en una capa de cerámica adherida a una cofia de metal colado que se adapta al color del diente.⁴² Figura 17

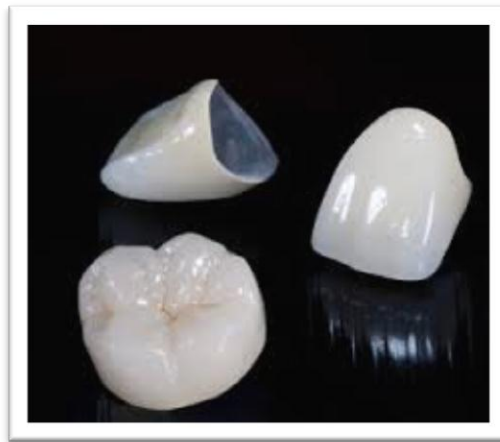

Figura 17 Coronas metal cerámica.⁴³

Indicaciones:

- En dientes anteriores o posteriores que requieran restauraciones de cobertura total
- Rehabilitación de determinantes oclusales: plano oclusal, dimensión vertical, relación céntrica y guía anterior
- Pilares para prótesis removible

Ventajas:

- Estética
- Excelentes propiedades retentivas
- La cerámica de revestimiento no es porosa
- No cambia de color
- Biocompatible

Desventajas:

- Tallado excesivo.
- En pacientes con bruxismo puede producir fracturas de la cerámica.
- Puede provocar desgastes en los dientes naturales antagonistas.⁴²

Corona metálica

- Las coronas metálicas pueden estar compuestas de diversos materiales, como aleación de oro, paladio, aleación de níquel o aleación de cromo. Figura 18

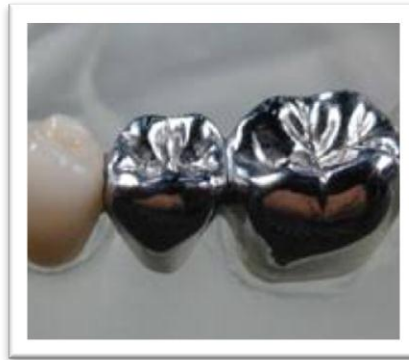


Figura 18 Coronas metálicas. ⁴⁴

Indicaciones:

- Gran destrucción dentaria
- Donde no hay el suficiente espacio para materiales estéticos

Ventajas:

- Bajo costo
- Retención
- Resistencia
- Poco tallado

Desventajas:

- No es estético ⁴²

Corona cerámica libre metal

- Se consideran materiales cerámicos aquellos productos de naturaleza inorgánica, formados por elementos no metálicos, que se obtienen por la acción del calor y cuya estructura final es parcial o totalmente cristalina.

- Químicamente, las porcelanas dentales se pueden agrupar en tres grandes familias: feldespáticas, aluminosas y circoniosas.
- Entre las porcelanas feldespáticas encontramos en el mercado los siguientes sistemas: IPS Empress® I (Ivoclar), IPS Empress® II (Ivoclar), IPS e.max® Press/CAD (Ivoclar).
- Entre las porcelanas aluminosas existen los siguientes sistemas: In-Ceram® Alumina (Vita), In-Ceram® Spinell (Vita), etc. ^{42,45} Figura 19

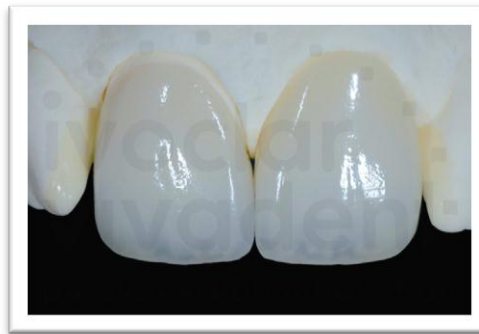

Figura 19 Coronas del sistema IPS Empress® II (Ivoclar).⁴⁶

Indicaciones:

- Exigencia estética
- La oclusión debe ser favorable
- Restauraciones individuales en dientes anteriores y posteriores
- Prótesis fijas de pequeña extensión

Ventajas:

- Excelente estética
- Translucidez
- Biocompatible

Desventajas:

- Riesgo de fractura
- Los postes metálicos afectaran en el color final de la restauración ⁴²

Corona zirconia

- Estas cerámicas de última generación están compuestas por óxido de circonio altamente sinterizado (95%) y el óxido de itrio (5%). Figura 20

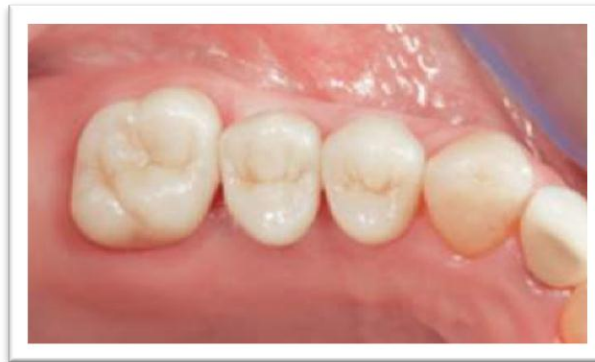

Figura 20 Coronas de zirconia. ⁴⁷

Indicaciones:

- Exigencia estética
- La oclusión debe ser favorable (Ajuste oclusal)
- Restauraciones individuales en dientes anteriores y posteriores
- Prótesis fijas de pequeña extensión
- Evitar colocación en pacientes bruxistas

Ventajas:

- Alta biocompatibilidad
- Estética
- Translucidez muy similar al diente natural

- Baja conductividad térmica
- Se puede colocar cualquier tipo de poste intrarradicular sin afectar sus propiedades estéticas

Desventajas:

- El laboratorio debe contar con alta tecnología
- Costo elevado ⁴²

4.1 Ejemplo de un caso clínico

A continuación se presentará la secuencia restauradora en el diente 22, desde el inicio del tratamiento, hasta la colocación de la restauración definitiva utilizando un poste de fibra de vidrio.

Paciente masculino, de 31 años de edad acude a la clínica, refiere que se mueve la corona de cerámica del diente 22, realizada cinco años atrás (figuras 21-40).⁴⁸

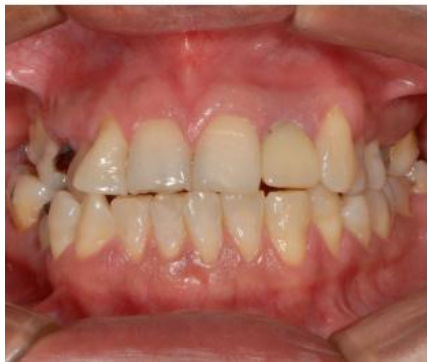

Figura 21 Fotografía inicial.

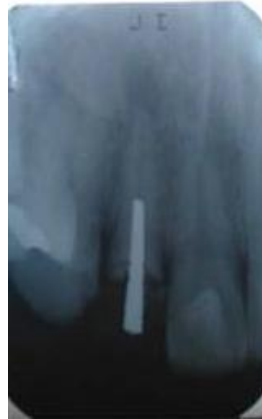

Figura 22 Radiografía inicial. Se procede a tomarle una radiografía periapical, en donde observa que el diente 22 presenta lesión periapical, ensanchamiento de ligamento periodontal y poste metálico sin tratamiento de conductos.

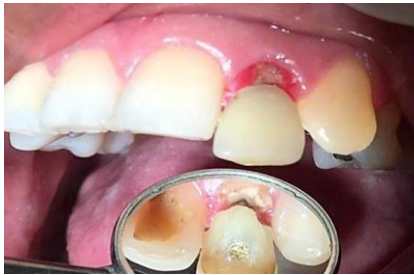

Figura 23 Se retira el poste metálico y la corona cerámica con ultrasonido.

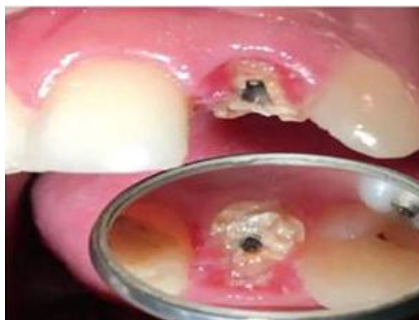

Figura 24 Se observa poco remanente dentinario y la encía inflamada.

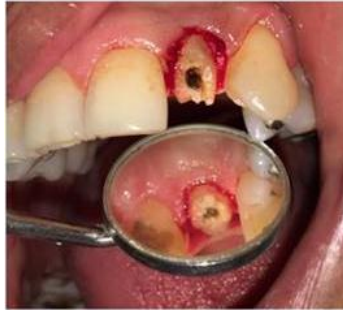

Figura 25 Gingivectomía.

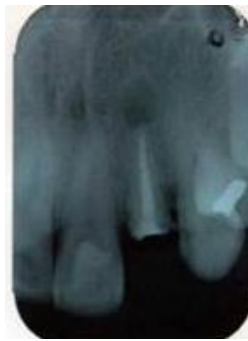

Figura 26 Tratamiento de conductos finalizado.



Figura 27 Desobturación con fresas PEESO y ensanchadores, dejando 5 mm de sellado apical.

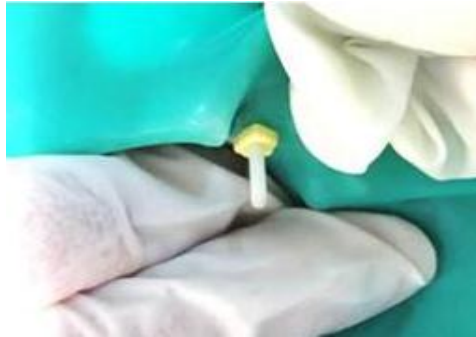

Figura 28 Colocación del poste de fibra de vidrio.

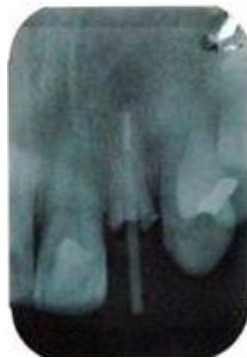

Figura 29 Radiografía periapical de colocacion del poste intrarradicular.

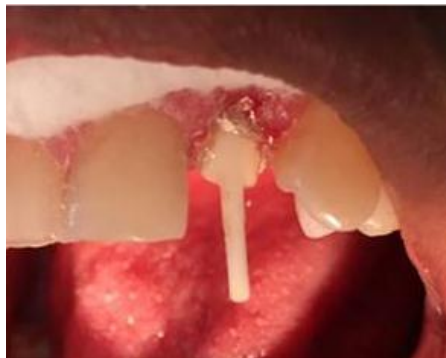

Figura 30 Cementado del poste con cemento dual.

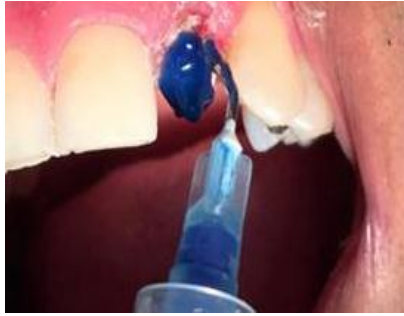

Figura 31 Aplicación de ácido grabador y adhesivo.

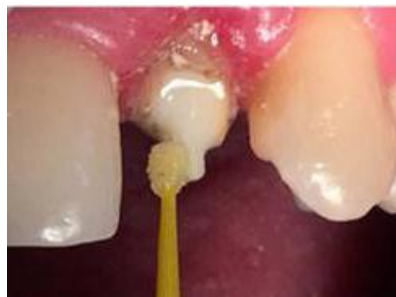

Figura 32 Reconstrucción del muñón con resina compuesta.

A

B

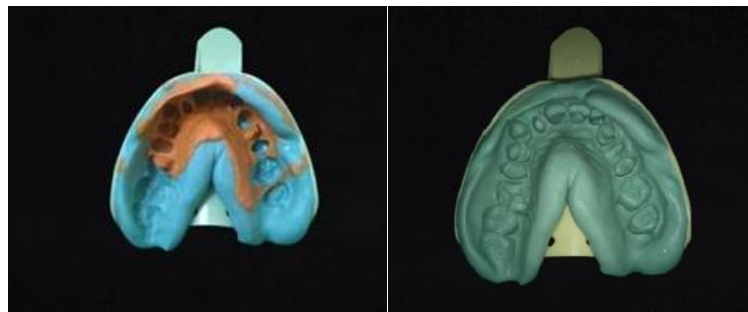


Figura 33 Toma de impresión con silicona de condensación. A)Superior. B)Inferior.

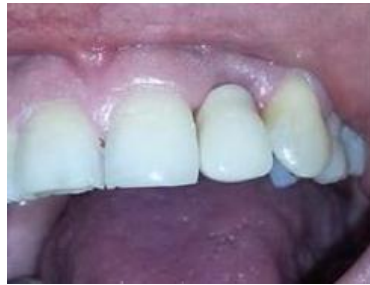

Figura 34 Colocación de provisional.

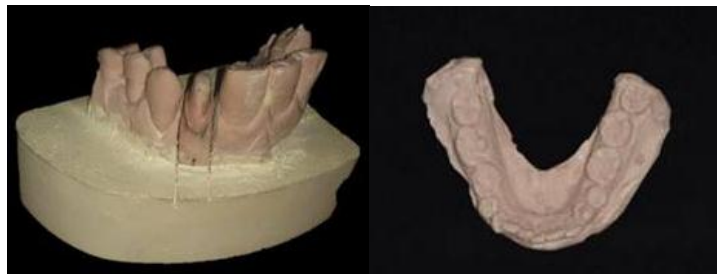

Figura 35 Modelos de trabajo.

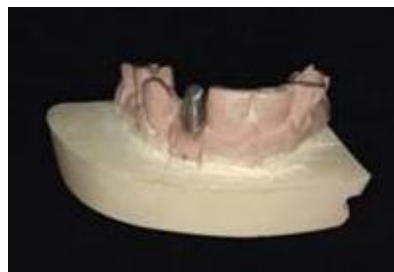

Figura 36 Cofia metálica.

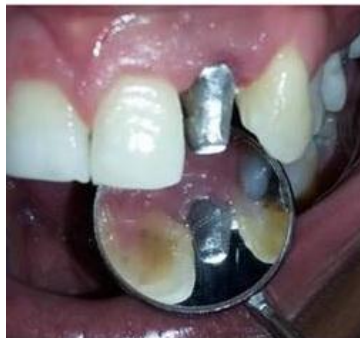

Figura 37 Prueba de metal en boca, se observa correcto sellado marginal.

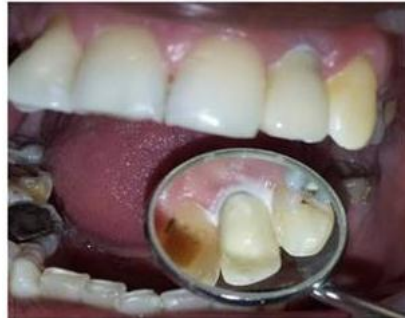

Figura 38 Se cementa la corona metal cerámica , se quita el excedente.

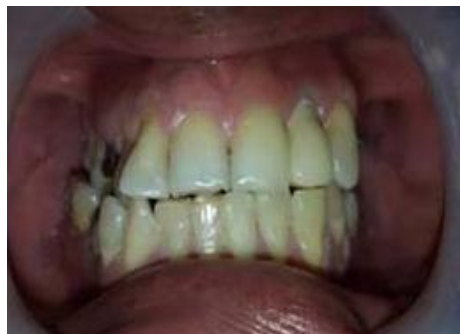

Figura 39 Se puede observar la corona metal cerámica cementada, que proporciona estética y funcionalidad en la oclusión.

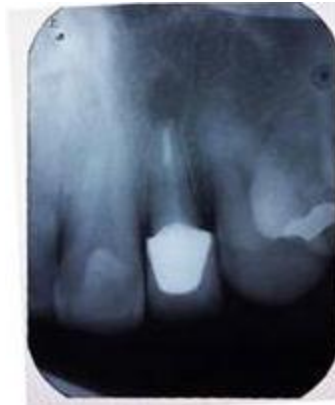

Figura 40 Radiografía final de control.

CONCLUSIONES

Los tratamientos restauradores que incluyen postes intrarradicales, son una gran responsabilidad para el cirujano dentista de practica general, que incluye desde un correcto diagnóstico, pasando por todos los factores mencionados, para la selección del poste y tomando en cuenta todas las características presentes, tanto del diente en tratamiento, como la diversidad de materiales a utilizar, hasta llegar a la cementación y finalizar con la restauración definitiva.

El compromiso es devolver la función y la estética, obteniendo la satisfacción del paciente.

La actualización de los cirujanos dentistas recientemente egresados es importante, es un compromiso con la sociedad y nosotros mismos.

Las técnicas y los materiales para la restauración de dientes tratados endodónticamente con postes intrarradicales seguirán evolucionado con el tiempo, quedando en desuso, por tal motivo es importante la preparación e investigación del cirujano dentista para ofrecer procedimientos duraderos y que tengan buen pronóstico.

REFERENCIAS BIBLIOGRÁFICAS

1. Kogan E. Postes flexibles de fibra de vidrio (técnica directa) para la restauración de dientes tratados endodónticamente. Revista ADM. 2001; 2(1).
2. Stockton, L. (1999). Factors affecting retention of post systems: A literature review. The Journal of Prosthetic Dentistry, 81(4).
3. Rosenstiel S ea. Prótesis Fija Contemporánea. 4th ed. España: El servier; 2006.
4. [Online]. [cited 2017 09 24. Available from: http://www.infomed.es/rode/index.php?option=com_content&task=view&id=252&Itemid=3].
5. [Online]. [cited 2017 09 24. Available from: <http://endodonciaargentina.blogspot.mx/2011/09/fractura-radicular-horizontal-con.html>].
6. [Online]. [cited 2017 09 24. Available from: <http://www.redoe.com/ver.php?id=42>].
7. Tomás Cacciacane O. Prótesis Bases y Fundamentos. 1 st ed. Madrid: Ripano;2013.
8. Bóveda, C. (2015)DDS, CAGS, Director, Endodontics and Dental Traumatology Department, Centro de Especialidades Odontológicas, Caracas, Venezuela. Endodontic Topics, 33(1).
9. [Online]. [cited 2017 09 24. Available from: <http://ale071920.blogspot.mx/2014/07/clasificacion-de-kennedy-reglas-de.html>].
10. Fernandez, A., Shetty, S. and Coutinho, I. (2003). Factors determining post selection: a literature review. The Journal of Prosthetic Dentistry, 90(6).
11. Murgueitio R. Clasificación de los defectos de extensión en dientes posteriores tratados con endodoncia. Revista estomatología.2008; 16 (2).
12. Nageswar Rao, R. Endodoncia avanzada. 1st ed. Caracas: Amolca (Actualidades Medico Odontologicas Latinoamericanas); 2011.

13. [Online]. [cited 2017 09 24. Available from: <http://www.iztacala.unam.mx/rivas/imagenes>].
14. Barrancos, P. Operatoria dental Avances clínicos, restauraciones y estética. 5th ed. Buenos Aires: Editorial Médica Panamericana; 2015.
15. [Online]. [cited 2017 09 24. Available from: <http://gsdl.bvs.sld.cu/cgi-bin/library?e=d-00000-00---off-0estomato--00-0---0-10-0---0---0direct-10---4-----0-0l--11-es-50---20-about---00-0-1-00-0-0-11-1-0utfZz-8-00&a=d&cl=CL1&d=HASHa3228baa9765ca79fdf5cb.2.2.13>].
16. Nocchi Conceição, E. Odontología Restauradora. 2nd ed. Editorial Médica Panamericana: 2008.
17. Chávez Nadia. Resistencia a la fractura de piezas dentales restauradas con anclajes de fibra de vidrio y colados estudio in vitro. [Master Tesis]Perú: 2002.
18. [Online]. [cited 2017 09 24. Available from: <http://sjimenezcasoclinico.blogspot.mx/2011/>].
19. Briseño M .Alargamiento de corona. Revista ADP Revista Mexicana de Periodontología . 2012;3(2).
20. [Online]. [cited 2017 09 24. Available from: <https://www.gacetadental.com/2011/10/alargamiento-coronario-importancia-clinica-y-tcnicas-25266/>].
21. Pereira, J., Valle, A., Shiratori, F., Ghizoni, J. and Melo, M. Influence of intraradicular post and crown ferrule on the fracture strength of endodontically treated teeth. Brazilian Dental Journal. 2009; 20(4).
22. [Online]. [cited 2017 09 24. Available from: <http://vital-xochitl.narod.ru/index/0-33>].
23. Villacis Marcelo. Rehabilitación Con Prótesis Fija De Metal Porcelana En El Sector Anterosuperior En Dientes Tratados Endodónticamente. [Master Tesis]Perú: 2012.
24. Sedano Salinas C. Alternativas estéticas de postes endodonticos en dientes anteriores. Revista ADM. 2001 Mayo- Junio;7(3).

25. Rivaya J, Ripolles J, Ramiro G. Restauración del diente endodonciado, diagnóstico y opciones terapéuticas. Master Prótesis Bucal. Madrid, 2017.
26. Alam Pares, Andrés Eloy, Consideraciones Endodónticas en las Preparaciones de Conductos para la Colocación de Pernos Intrarradiculares. Venezuela; 2004.
27. Moradas M. Reconstrucción del diente endodonciado con postes colados o espigas de fibra. Revisión bibliográfica. Avances en odontoestomatología. 2016;32(6).
28. Zegarra Lorena. Evolución Y Usos De Los Postes En Relación A La Resistencia A La Fractura Dentaria .[Master Tesis]Peru:2008.
29. Lima Manchado, M. Endodoncia ciencia y tecnología. 1st ed, Caracas:AMOLCA;2016.
30. [Online]. [cited 2017 09 24. Available from: <http://www.iztacala.unam.mx/~rrivas/reconstruccion2.html>].
31. Ramírez M. Cementación Adhesiva de Postes de Fibra: Comparación de Cementación. Ecuador, 2011.
32. Correa, A., Westphalen, G. and Ccahuana Vásquez, V. Sistemas de postes estéticos reforzados. Revista Estomatológica Herediana, 2017; 17(2).
33. Paz M, Quenta U. Postes intrarradiculares. Revistas Bolivianas. 2012; 22(1).
34. Calabria H. Postes prefabricados de fibra. Consideraciones para su uso clínico. Universidad de la Republica. Odontoestomatología, Diciembre 2010;12(16).
35. [Online]. [cited 2017 09 24. Available from: <https://www.pattersondental.com/Supplies/ProductFamilyDetails/PI69850>].
36. [Online]. [cited 2017 09 24. Available from: <https://www.gacetadental.com/2011/09/prototipo-de-pernos-de-zirconio-realizados-con-tecnologia-cad-cam-analisis-microscopico-y-transmision-luminica-25694/>].
37. Orozco M, Villarraga A, Latorre F, & Escobar J. Influencia De Los Materiales De Cementación En La Distribución De Los Esfuerzos En Un Incisivo

- Central Superior Rehabilitado Con Poste. Análisis De Elementos Finitos. Revista Facultad De Odontología Universidad De Antioquia; 2011, 23(1).
38. Cedillo J, Pando C. Postes flexibles de titanio. Revista ADM. Septiembre-Octubre 2010, 17(5).
39. [Online]. [cited 2017 09 24. Available from: <https://www.dentalcost.es/ionomero-vidrio/861-ketac-cem-easy-mix-kit-3m-espe.html>].
40. [Online]. [cited 2017 09 24. Available from: <https://www.dentaladvisor.com/evaluations/3m-espe-relyx-unicem-2-automix-self-adhesive-resin-cement/>].
41. Vildósola P, Angel P, Pino A, Cisternas P, Diaz El . Comparación de la fuerza adhesiva de 2 sistemas de cementos de resina en diferentes regiones radicales en la cementación de postes de fibra. Rev. Clin. Periodoncia Implantol. Rehabil. Oral .2015; 8(1).
42. Villacis M. Rehabilitación con prótesis fija de metal porcelana en el sector anterosuperior en dientes tratados endodónticamente. Ecuador, 2012.
43. [Online]. [cited 2017 09 24. Available from: <https://deltadent.es/2010/09/11/cuantos-tipos-de-fundas-o-coronas-dentales-hay>].
44. [Online]. [cited 2017 09 24. Available from: <http://spanish.ceramicdentallaboratory.com/sale-306891-high-strength-metal-dental-crowns-with-white-gold-yellow-gold-for-esthetical-dental-units.html>].
45. Martínez F, Pradíes G, Suárez J, Rivera B. Cerámicas dentales: clasificación y criterios de selección. RCOE. Dic 2007; 12(4).
46. [Online]. [cited 2017 09 24. Available from: <http://www.ivoclarvivadent.com/en/p/all/products/all-ceramics/ips-empress-system-technicians/ips-empress-characterization>].
47. [Online]. [cited 2017 09 24. Available from: <http://www.clinicaoliva.com/index.php/metal-vs-ceramica/zirconio-metal-o-ceramica/>].

48. Moya M. Retratamiento en pieza anterior con presencia de poste metálico sin obturación apical. Caso clínico. [Master Tesis].Ecuador, Mayo 2016.