



UNIVERSIDAD NACIONAL AUTÓNOMA DE MÉXICO
FACULTAD DE ESTUDIOS SUPERIORES CUAUTILÁN

**Evaluación de la irritabilidad vaginal en
conejas ovariectomizadas por la
aplicación de cremas con promestrieno
para uso humano.**

TESIS

Que para obtener el título de:
MÉDICA VETERINARIA ZOOTECNISTA

PRESENTA:

Ortiz Torrijos Lila Mariel

ASESOR:

Dr. Tórtora Pérez Jorge Luis



Universidad Nacional
Autónoma de México

Dirección General de Bibliotecas de la UNAM

Biblioteca Central



UNAM – Dirección General de Bibliotecas
Tesis Digitales
Restricciones de uso

DERECHOS RESERVADOS ©
PROHIBIDA SU REPRODUCCIÓN TOTAL O PARCIAL

Todo el material contenido en esta tesis esta protegido por la Ley Federal del Derecho de Autor (LFDA) de los Estados Unidos Mexicanos (México).

El uso de imágenes, fragmentos de videos, y demás material que sea objeto de protección de los derechos de autor, será exclusivamente para fines educativos e informativos y deberá citar la fuente donde la obtuvo mencionando el autor o autores. Cualquier uso distinto como el lucro, reproducción, edición o modificación, será perseguido y sancionado por el respectivo titular de los Derechos de Autor.



**FACULTAD DE ESTUDIOS SUPERIORES CUAUTITLÁN
UNIDAD DE ADMINISTRACIÓN ESCOLAR
DEPARTAMENTO DE EXÁMENES PROFESIONALES**

FACULTAD DE ESTUDIOS SUPERIORES-CUAUTITLÁN
ASUNTO: VOTO APROBATORIO

**M. en C. JORGE ALFREDO CUÉLLAR ORDAZ
DIRECTOR DE LA FES CUAUTITLÁN
PRESENTE**

**ATN: LA. LAURA MARGARITA CORTAZAR FIGUEROA
Jefa del Departamento de Exámenes Profesionales
CAMPUS IZCALLI CUAUTITLÁN.**

Con base en el Reglamento General de Exámenes, y la Dirección de la Facultad, nos permitimos comunicar a usted que revsamos el: **Trabajo de Tesis**

Evaluación de la irritabilidad vaginal en conejas ovariectomizadas por la aplicación de cremas con promestrieno para uso humano

Que presenta la pasante: **LILA MARIEL ORTIZ TORRIJOS**

Con número de cuenta: **30810407-7** para obtener el Título de la carrera: **Medicina Veterinaria y Zootecnista**

Considerando que dicho trabajo reúne los requisitos necesarios para ser discutido en el **EXAMEN PROFESIONAL** correspondiente, otorgamos nuestro **VOTO APROBATORIO**.

ATENTAMENTE

"POR MI RAZA HABLARÁ EL ESPÍRITU"

Cuautitlán Izcalli, Méx. a 04 de mayo de 2017.

PROFESORES QUE INTEGRAN EL JURADO

	NOMBRE	FIRMA
PRESIDENTE	Dr. Jorge Luis Tórtora Pérez	
VOCAL	M.V.Z. Rafael Pérez González	
SECRETARIO	M. en C. Crisóforo Mercado Márquez	
1er. SUPLENTE	M. en C. Elisa Gutiérrez Hernández	
2do. SUPLENTE	M.V.Z. María Guadalupe Alarcón Pérez	

NOTA: los suplentes están obligados a presentarse e día y hora del Examen Profesional (art. 127).

LMCF/rmr*

Dedicatoria

A mi madre y a mi abuela por darme las herramientas necesarias para poder realizar mis sueños, terminar una carrera solo es un pequeño comienzo en el cual les agradezco infinitamente su apoyo.

A mis hermanos que amo esperando ser para ellos un ejemplo para que dentro de unos años den este mismo paso.

A mis padrinos Laura y Luis por su cariño y su apoyo.

A mis amigos gracias por todas esas desveladas de estudio y de tiempo recreativo que también me hicieron llegar a este momento.

A todos los buenos académicos de la Universidad que me brindaron sus conocimientos, paciencia y amistad.

A todos los malos académicos de la Universidad por enseñarme como no debo ser en la vida.

Al doctor Tórtora Pérez Jorge Luis por su apoyo

A todos los animales que colaboraron en mi aprendizaje.

“Los animales son un ejemplo educativo y tienen tanto derecho como nosotros a gozar su parte en el amplio banquete de la vida.”

Corán.

ÍNDICE

1.- RESUMEN	1
2.-INTRODUCCIÓN.....	2
3.-MARCO TEORICO	2
4.-HIPOTESIS	6
5.-OBJETIVOS.....	6
6.-METODOLOGIA	7
7.-RESULTADOS	9
8.-DISCUSION	17
9.-CONCLUSION.....	18
BIBLIOGRAFIA	19
Anexo.....	22

1.- RESUMEN

Se realizó una prueba preclínica para un ungüento vaginal experimental propuesto para uso humano. Se utilizaron 18 conejas adultas de descarte, que fueron ovariectomizadas aplicando durante 9 días medicamentos de uso tópico vaginal divididos en 3 lotes: ungüento con promestrieno 1g/100g, experimental. Crema con promestrieno 1g/100g, comercial. Placebo del ungüento experimental, para evaluar sus efectos irritantes en la mucosa vaginal y su posible efecto en útero.

Al sacrificio, en los tratamientos ungüento con promestrieno y ungüento placebo se observaron los cuernos uterinos dilatados con contenido "sanguinolento".

Las histologías de vagina se colorearon con tinción de PAS y las del útero con H-E, se evaluaron microscópicamente los cortes, comparándolos con el cuadro de índice de irritación de la ISO10993 2002.

El estudio histológico reveló un puntaje de irritación vaginal de 4.5, 3.8 y 2.0 para las preparaciones placebo, ungüento y crema respectivamente, valores considerados de irritación mínima.

En el estudio histológico del útero, las glándulas uterinas se observaron aumentadas de tamaño en los grupos ungüento y placebo con infiltrados leucocitarios.

Las preparaciones ungüento, crema de promestrieno y placebo evaluadas fueron poco irritantes para la mucosa vaginal, mientras que las histologías de útero en los grupos placebo, ungüento sugieren un efecto estrogénico sobre la mucosa.

Palabras claves: Promestrieno, conejas, irritabilidad vaginal

2.-INTRODUCCIÓN

El fabricante de materiales para uso humano, está obligado a evaluar sus productos para evitar potenciales efectos adversos en las personas que los empleen, estas evaluaciones se conocen como “*pruebas preclínicas*”. Las pruebas de irritación y sensibilización se han desarrollado específicamente para detectar la irritación de los productos en tejidos, mucosas y piel y la posibilidad de inducir situaciones de sensibilización inmune. En ellas se evalúan resultados macroscópicos e histológicos (ISO10993 2002), la mucosa vaginal de la coneja correlaciona adecuadamente con la mucosa vaginal humana, para la realización de estudios de irritabilidad local (Barbereni, 1992).

Las pruebas de irritabilidad para desarrollos farmacéuticos, incluyen el efecto directo en la manifestación de dolor al aplicarlos, lesiones clínicas observables y estudios histopatológicos. Estas pruebas usualmente se deben hacer “a ciegas” para no influir los resultados atribuibles a las características y componentes de los productos.

El Promestrieno (3-propoxi-17B-metoxi-1, 3,5(1⁰) estratrien) es un esteroide sintético resultado de la doble esterificación del estradiol (Moore, 1982).

El promestrieno es utilizado para el tratamiento local del déficit estrogénico en las mujeres posmenopáusicas, que sufren cambios atróficos en la mucosa vaginal, con síntomas como la resequeadad vaginal o la dispareunia (Palacios, 2012). El promestrieno actúa sólo en la mucosa vaginal; no altera los niveles plasmáticos de gonadotropinas o estradiol, no estimula el endometrio; ni se convierte de nuevo en estradiol. (Del Pup, 2014)

3.-MARCO TEORICO

PRUEBAS PRE CLINICAS

El desarrollo preclínico de un medicamento hace referencia al conjunto de estudios de eficacia y seguridad del principio activo, que se deben realizar en sistemas biológicos diferentes al ser humano. El objeto de la fase preclínica es caracterizar la eficacia y seguridad del medicamento en animales o sistemas (De Miguel, 2012).

Las pruebas preclínicas sobre toxicidad incluyen efectos de toxicidad aguda, toxicidad sub-crónica, toxicidad crónica, toxicidad reproductiva, carcinogénesis y tolerancia local. Las pruebas de tolerancia tienen como objeto evaluar y en su caso eliminar los posibles irritantes y alergenosen de la formulación (Grünenthal Pharma, 2015).

Las normativas que rigen las pruebas preclínicas, son el reglamento de la ley general de salud en materia de investigación para la salud en su artículo 67, NOM-039-SSA1-1993 y la NOM-EM-001-SSA1-2012 en su apartado 8.4.

IRRITABILIDAD

Se entiende por irritabilidad la capacidad que tiene un tejido de reaccionar a estímulos físicos o químicos (Gama, 2004).

Los irritantes son sustancias que inducen la inflamación o más detalladamente, sustancias y preparaciones no corrosivas, que, por contacto inmediato, prolongado o repetido con los tejidos, la piel o mucosas, causan inflamación (Wilkinson y Moore, 1990).

Con objeto de determinar si un producto es irritante o sensibilizante, las primeras pruebas se efectúan en animales (NOM-039-SSA1-1993).

Las pruebas son divididas en dos categorías: las de uso frecuentemente y las de uso ocasional (raro). Las pruebas de irritabilidad en vagina, recto y pene no son consideradas de rutina (Svendsen et.al, 1996).

CONEJAS

El conejo es uno de los animales de ensayo más utilizado en pruebas preclínicas, como lo demuestra la gran cantidad de información de irritación dérmica en este animal, reportada en el Registro de Efectos Tóxicos de Materiales Químicos (RTECS).

El conejo es un modelo útil para la biología comparada con humanos, en cuanto a la capacitación de los espermatozoides y la reactividad general del tracto genital femenino durante el ciclo reproductivo (Barberini, 1992).

La vida reproductiva se extiende desde los 4 meses hasta los 7 años en hembras (Mendoza, 2010).

VAGINA Y UTERO

La vagina es el último tramo ductual del aparato genital femenino, tiene 3 túnicas (mucosa, muscular y adventicia). Está sometida a cambios hormonales que derivan de estado funcional del ovario (Gázquez, 2004).

Las especies más estudiadas en cuanto a la organización tisular de la uretra y vagina son la rata y la coneja (Rodríguez, 2011). La parte superior del conducto vaginal de la coneja forma una especie de "canal cervico-vaginal" que comparte muchas características histológicas con el endocérnix humano (Barberini, 1992). Las secreciones mucosas de la vagina, proceden casi exclusivamente del cuello (Mcdonald, 1971).

El cérnix une el cuerpo del útero a la vagina y establece la comunicación entre los dos órganos por el conducto cervical (Vatti, 1969).

Los estrógenos promueven la formación de glucógeno en el epitelio escamoso. Los lactobacilos, parte de la flora vaginal normal, dependen del glucógeno como fuente metabólica y convierten el glucógeno en ácido láctico, manteniendo así un pH vaginal ácido. El pH ácido sirve para disminuir el riesgo a la infección por patógenos. Los estrógenos también ayudan a mantener el grosor del epitelio pluriestratificado escamoso vaginal, que le confiere su color rosado y la secreción de moco que mantiene la humedad normal (Sturdee y Panay, 2010).

TINCIÓN DE PAS

La tinción de PAS evidencia polisacáridos (particularmente glucógeno), así como mucoproteínas que contienen mucopolisacáridos neutros. Tiñe de rojo los depósitos de fibrina y permite visualizar elementos infecciosos como parásitos y hongos (Serviansky et al, 2012).

ESTROGENOS

Los estrógenos son un grupo de hormonas con estructura esteroidea con afinidad por receptores estrogénicos alfa o beta.

Las principales hormonas estrogénicas que biosintetiza el organismo son: el estradiol la estrona y el estriol. El sitio principal de biosíntesis de estrógenos es la célula de la granulosa del ovario a partir de colesterol y andrógenos como intermediarios (Jaimez, 2014). La fuente principal de la estrona son los tejidos periféricos, en tanto que el estriol se produce principalmente en el hígado. Los estrógenos también se producen en cantidades menores en glándulas adrenales y tejido adiposo (Espinoza et al, 2013).

Los estrógenos participan en importantes procesos fisiológicos desde la etapa embrionaria hasta la posmenopausia (Jaimez, 2014). Afectan el crecimiento, la diferenciación y la función de los tejidos del sistema reproductor, que incluye: las glándulas mamarias, los ovarios, el útero y la vagina (Garrán, 2005). Son necesarios para el desarrollo de las características sexuales secundarias femeninas; asimismo, estimulan la hipertrofia miometrial (Pediámecum, 2015). El 17β -estradiol estimula la proliferación y diferenciación de las células epiteliales endometriales (Zhang S et.al, 2013).

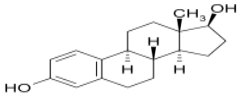
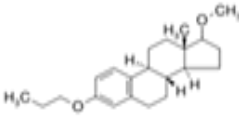
PROMESTRIENO

El promestrieno (3-propoxi-17B-metoxi-1, 3,5(1⁰) estratrien) es un esteroide sintético resultado de la doble esterificación del estradiol (Salomón et.al, 2013).

La fracción 17-beta protege a la molécula del promestrieno contra su degradación por el citocromo P450 y determina a una baja concentración en plasma. El metabolismo de la molécula ocurre en hígado a través de las enzimas CYP3A4 y CYP1A2.

Las fracciones 3-propilo y 17b-metil de los grupos éter, hacen que la molécula tenga dificultades para atravesar la membrana basal (cuadro 1).

Lo anterior apunta a que el promestrieno actúa sólo en la mucosa vaginal; no altera los niveles plasmáticos de gonadotropinas o estradiol y no estimula el endometrio. Ni siquiera se convierte de nuevo en estradiol (Del Pup, 2014).

ESTEROIDE	PESO MOLECULAR ($gmol^{-1}$)	FORMULA
Estradiol	272.39	
Promestrieno	328.49	

Cuadro 1.- modificado de Salomón et.al 2013

MENOPAUSIA

Durante el climaterio, sucede el último sangrado menstrual, al cual médicamente se le llama menopausia. Este es el cambio de un estado reproductivo a un estado no reproductivo (Capote y Segredo ,2011).

El origen del proceso está estrechamente relacionado con el envejecimiento ovárico, se agota el crecimiento y la maduración de folículos, con la consecuente reducción en la producción de estrógenos que repercute sobre el eje hipotálamo-hipofisario. En la menopausia se presentan modificaciones cutáneas y en mucosas, por el hipoestrogenismo, relacionado directamente con la presencia de receptores de los estrógenos en la dermis, la mucosa vagina y de la vejiga. La disminución progresiva de las fibras de colágeno, provoca adelgazamiento y pérdida de elasticidad en estos tejidos, la mucosa vaginal se adelgaza y se seca , produciendo dispareunia, prurito vulvovaginal y un aumento en la frecuencia de vulvovaginitis, que altera la sexualidad de las mujeres . Estos síntomas están presentes en el 10-40% de las mujeres y mejoraran con una terapia de estrógenos tópica o sistémica. La menopausia quirúrgica es consecutiva a ovariectomía bilateral (Baffet, 2015).

4.-HIPOTESIS

- La histología de la vagina no presentará signos de irritación, con el tratamiento experimental con promestrieno, equivalente al comercial ya disponible y no aparecerán signos de efectos estrogénicos en el útero, con el uso de los tratamientos experimental y comercial.

5.-OBJETIVOS

-Determinar la posible presencia de lesiones atribuibles a la irritación de la mucosa vaginal por la aplicación de ungüentos vaginales con promestrieno.

- Comparar resultados de los productos comercial y experimental, con la histología de vagina y útero.

6.-METODOLOGIA

Se emplearon 18 conejas adultas, de desecho, de diferentes razas, con peso de 3kg procedentes del Módulo de Cunicultura de la FES Cuautitlán, a las cuales se les practicó la ovariectomía bilateral.

Técnica de cirugía

Las conejas se les dejó en ayuno por 8 horas, antes del procedimiento quirúrgico, con la finalidad de evitar complicaciones durante la cirugía

Los fármacos utilizados se presentan en cuadro 2.

Principio activo	DOSIS	Producto Comercial	Dosis coneja 3kg
Ketamina	15-30mg/kg IM	Anesket 100mg/10ml	1.5 ml
Xilacina	5mg/kg IM	Procin 20mg/ml	0.75ml
Flunixin	1.1mg /kg SC	Napzin 50mg /ml	0.1ml

Cuadro 2.- Fuente: (Meredith, 2006)

Después de la inducción de la anestesia, se siguió el protocolo de asepsia quirúrgica.

Los animales fueron trasladados al quirófano donde se colocaron, sobre la mesa quirúrgica en posición de Trendelenburg, en decúbito dorsal; se fijaron los cuatro miembros. Se realizó una incisión en línea media a nivel de la cicatriz umbilical extendiéndola caudalmente aproximadamente tres cm.

Los ovarios se localizan en el abdomen dorsal, inmediatamente caudales a los riñones .El ovario derecho es craneal al izquierdo. El pedículo ovárico comprende el ligamento suspensor del ovario y los vasos ováricos. El ovario se encuentra suspendido dentro del mesovario (porción craneal del ligamento ancho) y unido caudalmente a la trompa uterina mediante el ligamento propio. El ligamento redondo se extiende desde el ovario, mesovario, hasta el canal inguinal (Willians, 2012), una vez ubicadas las estructuras se ligaron con sutura absorbible de ácido poliglicólico de 4-0, la arteria y vena ovárica, los ovarios se cortaron verificado que no hubiera hemorragias y se cerró el abdomen.

Se aplicó ampicilina (Ampigrin 500mg) 0.2ml intramuscular para reducir la posibilidad de infecciones post-quirúrgicas.

Los animales ovariectomizados fueron divididos al azar, en 3 grupos de 6 animales cada uno, para aplicar los tratamientos 7 días después de la cirugía:

Grupo 1: Ungüento vaginal con promestrieno 1g/100g, producto experimental.

Grupo 2: Crema Vaginal con promestrieno 1g/100g, producto comercial.

Grupo 3: Placebo, soporte del ungüento experimental sin promestrieno.

Para la aplicación de la crema vaginal se siguió la NORMA Oficial Mexicana NOM-062-ZOO-1999, de especificaciones técnicas para la producción, cuidado y uso de los animales de laboratorio. Para la inmovilización, se colocó a los animales en una superficie plana, sujetándolos por la piel a nivel de la nuca y de los miembros posteriores, para mantener firme al animal y poder aplicar las cremas sin riesgo de producir traumatismos locales.

Se aplicaron los tratamientos durante nueve días en una sola aplicación diaria por la mañana en la vagina de las conejas, utilizando el capuchón de protección de las agujas desechables, en la cantidad que el capuchón de la aguja admitiera en su superficie, al día siguiente, del último tratamiento día diez, los animales fueron sacrificados conforme a la NOM-033-SAG/ZOO-2014.

Se fijó el aparato reproductivo, útero a vagina, en formol al 10% durante una semana, se tomaron muestras de vagina y útero para incluirlas en bloques de parafina y cortarlas a 5 μ . Los cortes de vagina se colorearon con tinción de PAS para evaluar la condición positiva del epitelio vaginal y la producción de moco y tinción de hematoxilina para el estudio descriptivo.

Los cambios observados se compararon con lo indicado en la ISO 10993 Evaluación biológica de dispositivos médicos. Parte 10: Prueba vaginal

7.-RESULTADOS

Durante los 9 días de tratamiento, los animales no manifestaron signos de dolor a la aplicación de los productos en vagina, se mantuvieron tranquilos y no demostraron resistencia a las aplicaciones.

Al sacrificio, los úteros de los grupos ungüento y placebo con promestrieno, se observaron aumentados de tamaño con contenido rojizo, sanguinolento. Mientras que el grupo tratado con crema de origen comercial se observó de tamaño y características normales (figura 1).

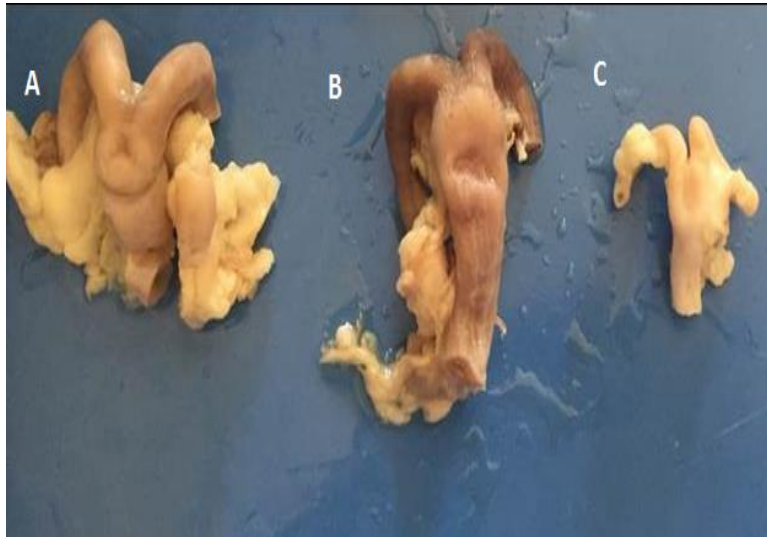


Figura 1.- Úteros de conejas fijados en formol. A) Placebo B) Ungüento C) Crema

Para el examen histológico se tomó en cuenta la evaluación de las tablas descritas por la ISO 10993 para este tipo de trabajo en vagina (anexo 1), estimar el índice de irritación.

En los siguientes cuadros se describen los elementos de relevancia observados en la histología de vagina y útero, el número de cruces (+) indica la intensidad comparativa del cambio.

Cuadro 3.- Observación microscópica de la histología de vagina y útero en el grupo tratado con placebo.

ORGANO	HIPEREMIA	LEUCOCITOS	QUISTES INTRAEPITELIALES	MATERIAL AMORFO	ORGANO	HIPEREMIA	LEUCOCITOS	QUISTES INTRAEPITELIALES	MATERIAL AMORFO	GLANDULAS UTERINAS (TAMAÑO)
198 Vagina	+	Neutrófilos +	+	-	199 Útero	++	Linfocitos +	-	-	++
200 Vagina	+	Neutrófilos +++	+++	-	201 Útero, Tuba uterina	+	Neutrófilos ++	-	++	++
		Macrófagos ++					Linfocitos +			
202 Vagina	+	Neutrófilos +++	+++	-	203 Útero	++	Neutrófilos ++	-	-	++
		Macrófagos ++					Linfocitos ++			
204 Vagina y cérvix	+	Neutrófilos +++	++	+	205 Tuba Uterina	+++	Neutrófilos ++	-	+	++
		Linfocitos +					Linfocitos +			
		Macrófagos ++					Linfocitos +			
206 Vagina y cérvix	+	Neutrófilos +	+	-	207 Útero	+	Neutrófilos ++	-	+	++
		Linfocitos +					Linfocitos +			
		Macrófagos +					Linfocitos +			
208 Vagina	+	Neutrófilos ++	+++	-	209 Tuba Uterina, útero	+	Neutrófilos ++	-	-	++
							Linfocitos +			

El número de cruces (+) indica la intensidad comparativa del cambio

Las figuras 2 y 3 muestran la imagen histológica de los cuadros anteriormente descritos.

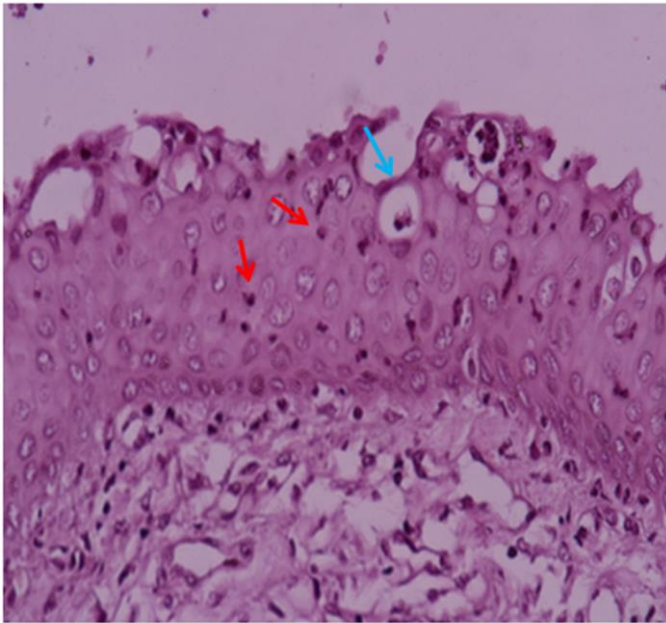


Figura 2.- Epitelio vaginal de coneja 40x tinción PAS, se observan neutrófilos infiltrados (flecha roja) y presencia de quistes intraepiteliales (flecha azul).

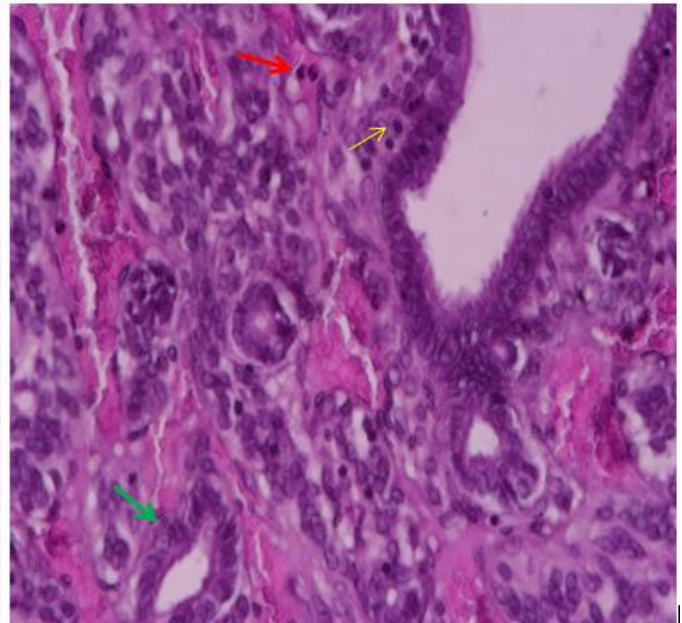


Figura 3.- epitelio uterino 40x tinción H-E. En general los úteros se observaron con hiperemia generalizada de moderada a severa con infiltrados leucocitarios de neutrófilos (flechas rojas) y linfocitos (flecha amarilla). Con las glándulas uterinas (flecha verde) de mayor diámetro.

Cuadro 4.- Observación microscópica de la histología de vagina y útero en el grupo tratado con unguento experimental.

ORGANO	HIPEREMIA	LEUCOCITOS	QUISTES INTRAEPITELIALES	MATERIAL AMORFO	ORGANO	HIPEREMIA	LEUCOCITOS	QUISTES INTRAEPITELIALES	MATERIAL AMORFO	GLÁNDULAS UTERINAS (TAMAÑO)
219 Vagina	+	Macrófagos +	+	-	220 Tuba uterina	+	Neutrófilos ++	-	++	++
		Linfocitos +					Linfocitos +			
221 Vagina	-	Neutrófilos +++	++	-	222 Útero	+	Neutrófilos ++	+	+	++
		Linfocitos ++					Macrófagos +			
		Macrófagos +								
224 Vagina	-	Neutrófilos +++	+	-	223 Útero	+	Neutrófilos ++	-	-	++
		Macrófagos +					Macrófagos +			
225 Vagina	+	Neutrófilos +	+	-	228 Útero , tuba Uterina	+	Neutrófilos +	-	-	++
		Macrófagos +					Linfocitos +			
226 Vagina	-	Neutrófilos ++	+	-	229 Útero , tuba Uterina	-	Neutrófilos +	-	-	++
		Linfocitos +					Linfocitos ++			
227 Vagina	+	Neutrófilos ++	+	-	229 Útero , tuba Uterina	+	Neutrófilos ++	-	+	++
		Linfocitos +					Linfocitos +			

El número de cruces (+) indica la intensidad comparativa del cambio

Las figuras 4 y 5 muestran la imagen histológica de los cuadros anteriormente descritos.

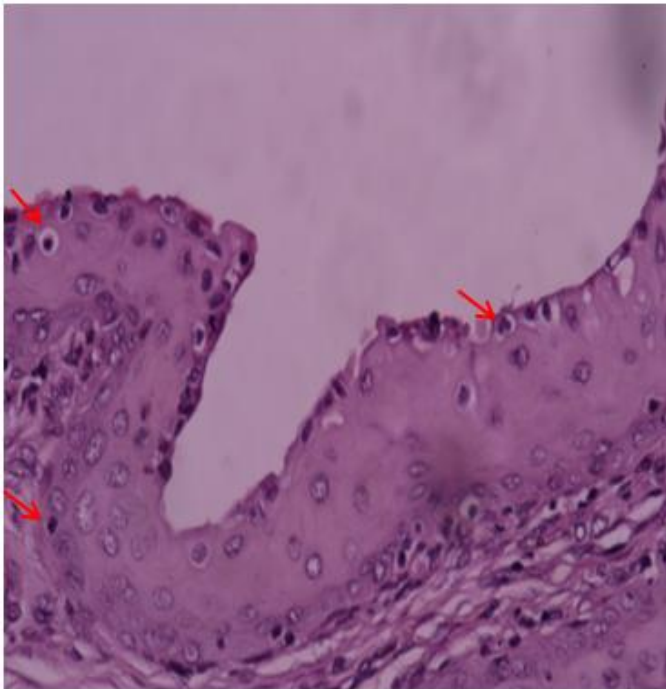


Figura 4.- Epitelio vaginal 40x tinción PAS se observan infiltrados leucocitarios (flechas rojas).

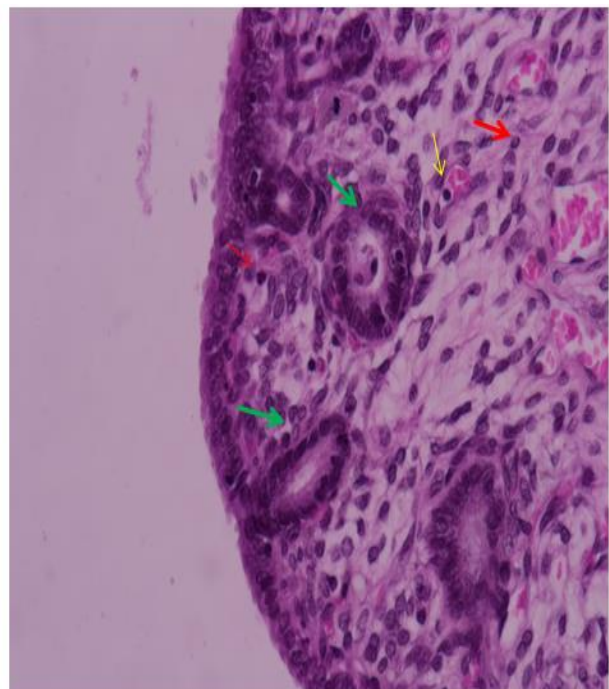


Figura 5.- Epitelio del útero 40x tinción H-E. En general los úteros se observaron con hiperemia generalizada leve infiltrados leucocitarios de neutrófilos y linfocitos (flechas rojas) y linfocitos (flechas amarillas). Con las glándulas uterinas (flechas verdes) de mayor diámetro.

Cuadro 5.- Observación microscópica de la histología de vagina y útero en el grupo tratado con crema comercial.

ORGANO	HIPEREMIA	LEUCOCITOS	QUISTES INTRAEPITELIALES	MATERIAL AMORFO	ORGANO	HIPEREMIA	LEUCOCITOS	QUISTES INTRAEPITELIALES	MATERIAL AMORFO	GLÁNDULAS UTERINAS (TAMAÑO)
210 Vagina	-	Linfocitos +	+	-	211 Útero	+	Linfocitos +	-	-	+
		Macrofagos +			213 Útero	+	-	-	-	+
212 Vagina	-	Linfocitos +	+	-	215 Útero y tuba uterina	-	-	-	-	+
		Macrofagos +			+	Linfocitos +	-	-	+	
214 Vagina	-	-	+	-	216 Tuba uterina	-	Neutrófilos +	-	-	+
							Linfocitos +			
217 Vagina	-	Macrofagos +	+	-	217a Útero	+	Linfocitos +	-	-	+
					218 Útero	-	-	-	-	+

El número de cruces (+) indica la intensidad comparativa del cambio

Las figuras 6 y 7 muestran la imagen histológica de los cuadros anteriormente descritos.

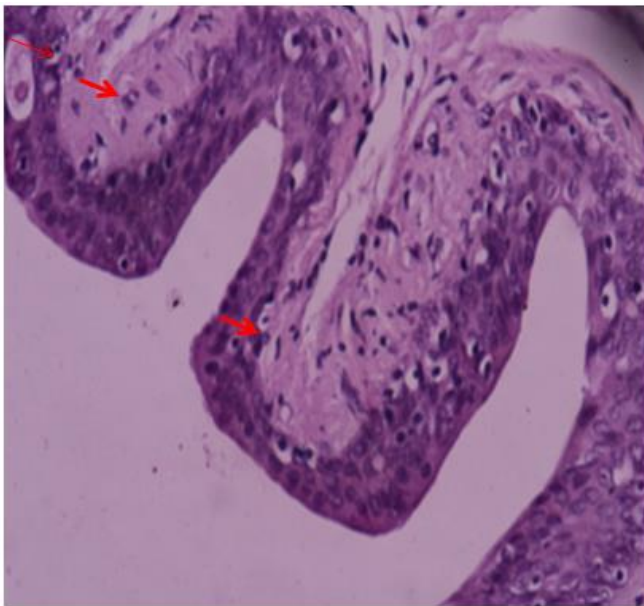


Figura 6.- Epitelio vaginal 40X tinción PAS se observa con infiltrado de neutrófilos (flechas rojas).

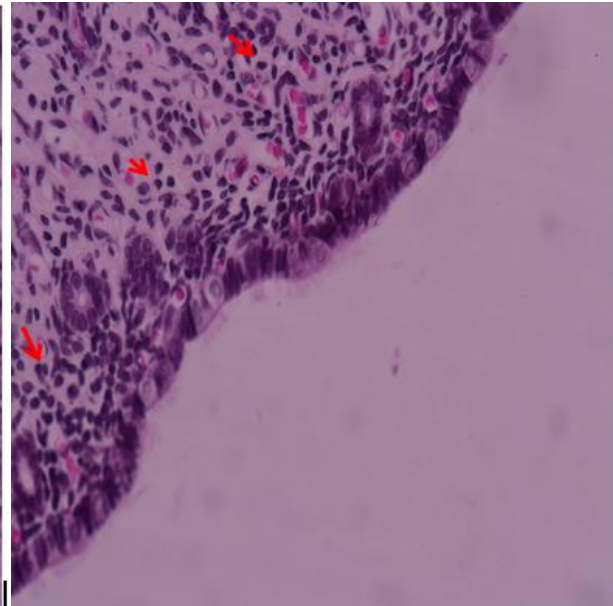


Figura 7.- Epitelio uterino 40x tinción H-E. En general los úteros se observaron con hiperemia generalizada leve, infiltrados leucocitarios (flechas rojas) de neutrófilos y linfocitos.

ÍNDICE DE IRRITACIÓN VAGINAL

Los efectos irritantes sobre los tejidos vaginales se evaluaron de acuerdo con el sistema presentado en la ISO 10993- 10:2002 “Evaluación biológica de dispositivos médicos. Parte 10: Prueba vaginal” (Anexo1), el cual dicha evaluación se sustenta en lo descrito por Eckstein 1996.

Los números expresados en los cuadros son tomados de las observaciones histológicas de vagina adaptadas a la escala del anexo 1.

Cuadro 6. Índice de irritación vaginal placebo

ORGANO	Ep	IL	CV	Ed	
198	1	2	1	0	
200	1	3	1	0	
202	1	3	1	0	
204	1	3	1	0	
206	1	2	1		
2008	1	2	1	0	
Promedio	1	2,5	1	0	4,5

Cuadro 7. Índice de irritación vaginal Ungüento experimental

ORGANO	Ep	IL	CV	Ed	
219	1	1	1	0	
221	2	3	0	0	
224	1	3	0	0	
225	1	1	1	0	
226	1	2	0	0	
227	1	3	1	0	
Promedio	1,16666667	2,16666667	0,5	0	3,83333333

Cuadro 8. Índice de irritación vaginal crema comercial

ORGANO	Ep	IL	CV	Ed	
210	1	1	0	0	
212	1	1	0	0	
214	1	1	0	0	
217	1	1	0	0	
Promedio	1	1	0	0	

Se agregan las calificaciones para la evaluación microscópica de todos los animales del grupo de ensayo y la suma se divide por el número de observaciones para obtener un promedio de grupo de prueba. La puntuación máxima es 16 (anexo 2)

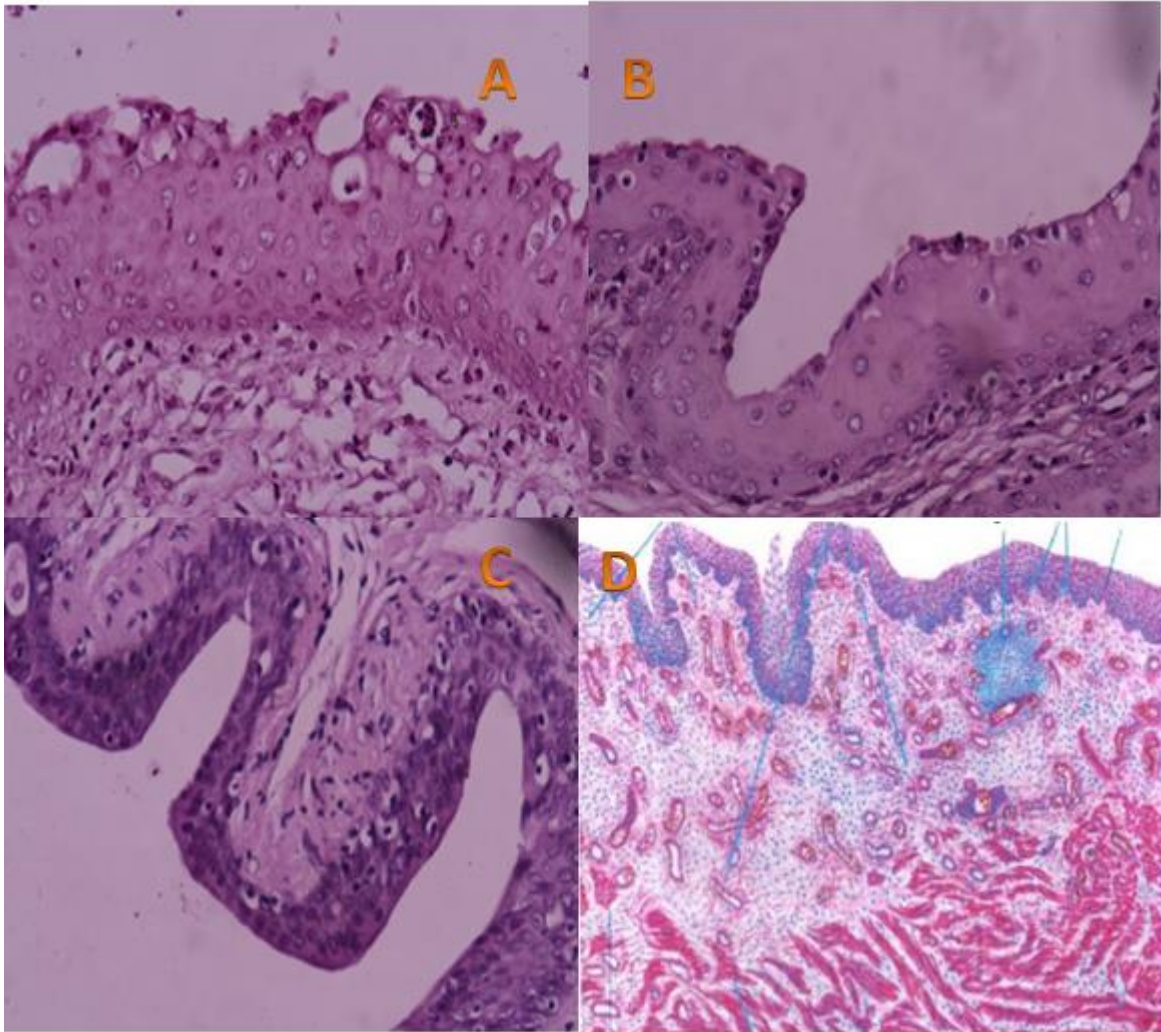
Placebo= Promedio 4.5 = índice de irritación mínima.

Experimental= Promedio 3.8 = índice de irritación mínima.

Crema comercial = Promedio 2 = índice de irritación mínima.

VAGINA

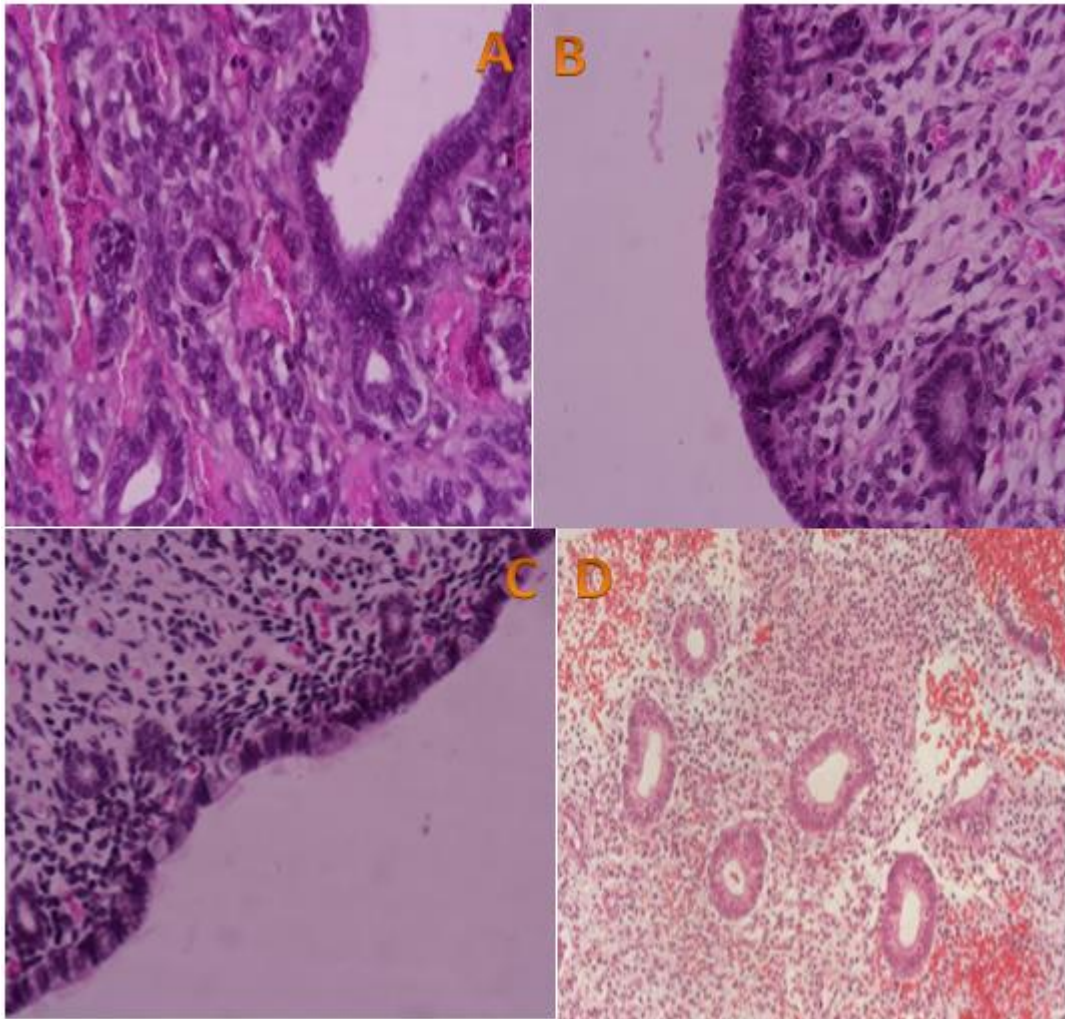
En las siguientes imágenes se muestran los epitelios vaginales ya vistos anteriormente.



Epitelios vaginales de coneja comparación; A) Placebo, B) ungüento, C) crema; tinción de PAS 40 x D) Epitelio vaginal normal humano tinción H-E 30x (fuente: <https://es.slideshare.net/MarieSolorio/histologia-de-vagina>)

Resultados del índice de irritación: A) 4.5 mínima B) 3.8 mínima C) 2 mínima

ÚTERO



Epitelio endometrial de coneja H-E 40x A) Placebo B) Ungüento C) Crema D) endometrio anormal que responde fisiológicamente de forma apropiada a un estímulo estrogénico prolongado y sin oposición progestágena (fuente: [García, 2003](#))

8.-DISCUSIÓN

El infiltrado leucocitario observado en la mucosa vaginal cuando se emplearon los productos con promestrieno, correspondió principalmente a neutrófilos, con menor presencia de macrófagos y linfocitos. En contraste el grupo tratado con el placebo presentó infiltrado moderado de linfocitos y macrófagos. Los picos estrogénicos de presentación de celo, relacionados a la ovulación en las distintas especies, se caracterizan por un marcado incremento de neutrófilos en la mucosa vaginal y el moco cervicovaginal. (Trigo, 1987).

Las secreciones vaginales estrogénicas contienen quimiocinas que determinan la migración de neutrófilos hacia el lumen (Lasarte et.al, 2016). Sin embargo no se observaron cambios relevantes en las secreciones vaginales, con la tinción de PAS en ninguno de los grupos.

La hiperemia en vagina pudo ser consecuencia de cambios inflamatorios, pero también ser consecuencia de los efectos estrogénicos locales. Considerando que el útero mostró cambios moderados en su mucosa, en particular moderada hiperplasia del epitelio glandular (Zhang et al, 2013), la hiperemia atribuible a cambios estrogénicos es factible y no debe confundirse con un proceso inflamatorio (Mcdonald, 1971).

Los efectos de los estrógenos en los neutrófilos mejoran su actividad antiinflamatoria. El estradiol afecta las funciones de células NK, macrófagos, mastocitos y linfocitos (Zhang S et.at, 2013). En macrófagos y monocitos, en dosis bajas, promueven la diferenciación de células y estimulan la producción de citoquinas y en dosis altas, reducen la expresión de CD16 y disminuye la producción de citoquinas (Gianella et al., 2016).

Los estrógenos son fácilmente absorbidos en la pared vaginal y sus efectos no serán exclusivamente locales, a menos que se usen formulaciones farmacéuticas que prevengan la absorción. Aun así existiría cierta absorción, especialmente durante el inicio del tratamiento, cuando el epitelio vaginal aún es atrófico. Los preparados vaginales de estradiol y estrógenos conjugados pueden estimular el endometrio (Sturdee y Panay, 2010). En este ensayo pudo ocurrir cierta absorción del promestrieno, aunque la literatura indique la baja posibilidad de este evento.

En la coneja la liberación de LH-RF se debe a la actividad nerviosa que resulta del coito (Hafez, 1978). La estimulación al aplicar los productos pudo provocar resultados similares al coito aunque se utilizaron conejas castradas, los cambios en los úteros pudieron ser activados desde el eje hipotálmo-hipofisiario.

Los cambios observados en útero con el placebo y el ungüento, resultan extraños y será conveniente verificar la composición de ambos, pues pudo ocurrir un error de etiquetado de los productos a ensayar. De todas formas el objetivo central era verificar posibles efectos irritantes a nivel local en vagina.

Si se considera la propuesta de Eckstein 1996, sobre los cambios indicativos de irritación vaginal, con una puntuación de 0 a 8 como aceptable, de 9 a 10 como irritación potencial límite

y por encima de 11 como indicativo de irritación significativa, los resultados obtenidos en todos los grupos indican una irritación mínima.

Grupo 1 (promestrieno experimental 1g/100g) con el índice de irritación de 3.8, estaría dentro del rango aceptable y sin consecuencias irritantes.

Grupo 2 (Crema Vaginal comercial con promestrieno 1g/100g) con índice de 2 irritación mínima

Grupo 3 (Placebo) con índice 4.5, igualmente corresponderían a valores de no irritación.

Actualmente, se están desarrollando pruebas más refinadas para evaluar la irritación cérvico-vaginal con el uso de antimicrobianos, espermatocidas, que incluyen inmunofluorescencia dirigida a marcadores de inflamación solubles y celulares (Alaya et. al, 2010)

9.-CONCLUSIÓN

- La crema y el ungüento con promestrieno 1g/100g y el placebo, no mostraron cambios significativos en la mucosa vaginal que pudieran ser considerados como irritantes potenciales para la mucosa vaginal de la mujer.
- Los hallazgos histológicos del útero mostraron posible estímulo estrogénico, en los animales tratados con promestrieno 1g/100g.

BIBLIOGRAFIA

- 1.- Alaya Salomón , Juan Rojas, David Díaz, José Juárez, Carlos Delgado “Evaluación de la toxicidad vaginal de *Croton lechleri* en conejas”. 2010. Anales. Fac. Med. 2:71
- 2.- Barberini F “The mucosa of the rabbit vagina: a proposed experimental model for correlated morphofunctional studies in humans.”1992. Europ. Obstet., Gynecol., and Reprod. Biol. 44: 221-227.
- 3.-Baffet H. “Menopausia”. 2015.EMC. 51:3
- 4.-Comité de Medicamentos de la Asociación Española de Pediatría. Pediamécum.Edición 2015. Estrógenos.
- 5.-De Miguel Mercedes; Cristina Gracia; Luis Martín y Mercedes Escribano “Guía de desarrollos preclínicos.” 2012. Fundación para el Desarrollo de la Investigación en Genómica y Proteómica (Genoma España).
- 6.-Del Pup, L. Di Francia R, Cavaliere C, Facchini G, Giorda G, De Paoli P, Berretta M. "Promestriene, a specific topic estrogen. Review of 40 years of vaginal atrophy treatment: is it safe even in cancer patients." 2014, VIAGEN.
- 7.-Díaz, M. F.; Meneau, R. I.; Piña, Y. C. y García G.. "Evaluación de la irritabilidad vaginal causada por supositorios vaginales formulados a partir de aceite de teobroma ozonizado." 2009. Redvet.
- 8.-Del Rey P. “Importancia inmunitaria de las mucosas en la reproducción humana.”. 1992. Inmunología de las mucosas. 3ª ed. México: Atelier Producciones. p 119-126.
- 9.-Espinoza José Lucia; María Elena Hernández Aguilar; Gonzalo Emiliano Aranda Abreu; Fausto Rojas Durán; Jorge Manzo Denes, Genaro Alfonso Coria Ávila, Clara Elena Yerena Aguilar,Abraham Heriberto Soto Cid “El papel de los estrógenos y sus receptores en la prevención y promoción de enfermedades proliferativas de la glándula prostática” 2013. Neurobiología. Revista electrónica. 4:33
- 10.-Eckstein P, Jackson MC, Millman N, Sobrero AJ. “Comparison of vaginal tolerance test of spermicidal preparation in rabbits and monkeys”. 1996. J Reprod Fertil.;20: 85-93.
- 11.-García J, Arcila X, Cano J, Isaza V, Tovar A, Valencia A, Moreno F.” Expresión de azúcares endometriales y del oviducto durante el ciclo reproductivo de la coneja”. 2007. Rev Chi Obstet Ginecol 72: 176-181
- 12.- García Marqués David ,”Desordenes funcionales del endometrio .”2003. Revista Médica electrónica. 25: 4
- 13.- Gazquez Ortiz, A. y Blanca Rodriguez, A. “Tratado de histología veterinaria”. 2004 .editorial MASSORV

- 14.-Guadera, L.; A. Fevre y O. Grassin. "Alternativas al tratamiento hormonal sustitutivo de la menopausia." 2015, EMC 51:4
- 15.-Grünenthal Pharma "Ensayos preclínicos".
http://www.grunenthal.es/grtweb/Grunenthal_Pharma_S.A./ID/De_la_Investigacion_al_Medicamento/Ensayos_preclinicos/es_ES/197600209.jsp
- 16.-Hafez E.S.E "Reproducción e inseminación artificial"1987.Quinta edicion .McGraw-Hill Interamericana. 150
- 17.-Hafez E.S.E "Reproducción e inseminación artificial" 2000. Séptima edición .McGraw-Hill Interamericana. 98
- 18.-ISO10993. Biological evaluation of medical devices. 2002, Part 10: Vaginal Test: European Committee for Standardization.
- 19.-Jaimez Melgoza Ruth "Clinical use estrogen" 2014. Mensaje Bioquímico, 37: 261 – 274.
- 20.-Lasarte Sandra,Bahareh Sabzehei, Phillip T. Marucha "Sex Hormones Coordinate Neutrophil Immunity in the Vagina by Controlling Chemokine Gradients".2016. J. Infect. Dis. 16: 213
- 21.-MENDOZA YANAVILCA, ROSA AMELIA," Guía de manejo y cuidados de animales de laboratorio: Conejos ". 2010 . Lima Punto y Grafía S.A.C. p. 7-10
- 22.-Meredith, A. y Flecknell, P. "Rabbit Medicine and surgery" .2006. Guarantee in England: BSAVA,.
- 23.-Meredith, A. y Lord, B. "Rabbit Medicine." 2014 ,Guarantee in England: BSAVA.
- 24.-Moore, D.H. y Chassaud, L.F." The percutaneous absorption and excretions of promestriene (3- propoxy-17b-methoxy-1,3,5 (10) estratiene) in rats and humans." 1982, Steroids 29: 15-22
- 25.-NOM-033-SAG/ZOO-2014. "Métodos para dar muerte a los animales domésticos y silvestres."
- 26.-NORMA OFICIAL MEXICANA NOM-039-SSA1-1993, Bienes y servicios. Productos de perfumería y belleza. Determinación de los índices de irritación ocular, primaria dérmica y sensibilización.
- 27.-NOM-062-ZOO-1999. "Especificaciones técnicas para la producción, cuidado y uso de los animales de laboratorio."
- 28.-NOM-EM-001-SSA1-2012 "Medicamentos biotecnológicos y sus biofármacos.Buenas prácticas de fabricación. Características técnicas y científicas que deben cumplir éstos para demostrar su seguridad, eficacia y calidad. Etiquetado. Requisitos para realizar los estudios de biocomparabilidad y farmacovigilancia".

- 29.-Palacios, S. M. Jesu's Cancelo, Gonzales Silva y Miguel Olalla. "Recomendaciones de la Sociedad Española de Ginecología y Obstetricia sobre la prevencion y el tratamiento de la atrofia vaginal." 2012,Progresos de Obstetricia y ginecología, 55:408-451.
- 30.-REGLAMENTO de la Ley General de Salud en Materia de Investigación para la Salud .Titulo tercero. Capitulo II.
- 31.-Rodríguez-Antolín, E Cuevas, L Nicolás, V Fajardo, F Castelán, M Martínez-Gómez "Urethral and vaginal histology in some female mammals" 2011. Universidad y ciencia 1:85-95
- 32.-Serviansky Tamar Hajar, Nicole S. Kresch Tronik, Gabriela Moreno Coutiño, Roberto Arenas, Ma. Elisa Vega Memije "Utilidad de la tinción pas para el diagnóstico histopatológico". 2012 . Dermatología 1:13-18
- 33.-S Gianella, A Tsibiris, L Barr y C Godfrey "Barriers to a cure for HIV in women". 2016, Journal of the International AIDS Society 19:25
- 34.-Shinichi Miyagawaa, Taisen Iguchia. "Epithelial estrogen receptor 1 intrinsically mediates squamous differentiation in the mouse vagina." 2015,PNAS 112 :42.
- 35.- Segredo Pérez Alina María ,Capote Bueno María Isabel. "Climaterio y menopausia".2011. Revista Cubana de Medicina General Integral, . 27 : 4
- 36.- Sturdee, DW. y N. Panay "Recomendaciones para el manejo de la atrofia vaginal postmenopáusica". 2010. International Menopause Society
- 37.-Svendson O., Garthoff B., Spielmann H. . "Alternatives to the animal testing of medical devices" .1996. ALTA, 24, pp. 659-670.
- 38.- Teppa, D.; Alejandro Garrán; José Terán Dávila "Nuevos aspectos bioquímicos y moleculares de la acción de los estrógenos".2005. Ginecología y Obstetricia México.73:436-42.
- 39.-Zhang S, Lin H, Kong S, Wang S, Wang H, Wang H y Armant. "Physiological and molecular determinants of embryo implantation". 2013. Mol Aspects Med. 34: 939-980.

ANEXO

Anexo 1

Tablas traducidas de la ISO 10993

Evaluación biológica de dispositivos médicos. Parte 10: Prueba vaginal

Reacción	Clasificación Numérica
1.-Epitelio	
Normal, intacto	0
Degeración celular	1
Metaplasia	2
Erosion Focal	3
Erosion Generalizada	4
2.-Infiltración leucocitaria	
Ausente	0
Minimo (menos de 25)	1
Medio (26 a 50)	2
Moderado (51 a 100)	3
Marcado (mas de 100)	4
3.- Congestión Vasular	
Ausente	0
Minimo	1
Medio	2
Moderado	3
Marcado, con distribución de vasos	4
4.-Edema	
Ausente	0
Minimo	1
Medio	2
Moderado	3
Marcado	4

ÍNDICE DE IRRITACIÓN

Grado	Descripcion de la respuesta
0	Ninguna
1 a 4	Minima
5 a 8	Media
9 a 11	Moderada
12 a 16	Severa