



UNIVERSIDAD NACIONAL AUTÓNOMA DE  
MÉXICO

---

---



**FACULTAD DE ODONTOLOGÍA**

FACTORES ETIOLÓGICOS DEL DESPLAZAMIENTO DEL  
DISCO CON Y SIN REDUCCIÓN EN LA ARTICULACIÓN  
TEMPOROMANDIBULAR.

**TESINA**

QUE PARA OBTENER EL TÍTULO DE

**CIRUJANA DENTISTA**

P R E S E N T A:

VERÓNICA MONSERRATH TONIX MONDRAGÓN

TUTORA: Esp. ELVIRA DEL ROSARIO GUEDEA FERNÁNDEZ



Universidad Nacional  
Autónoma de México

Dirección General de Bibliotecas de la UNAM

**Biblioteca Central**



**UNAM – Dirección General de Bibliotecas**  
**Tesis Digitales**  
**Restricciones de uso**

**DERECHOS RESERVADOS ©**  
**PROHIBIDA SU REPRODUCCIÓN TOTAL O PARCIAL**

Todo el material contenido en esta tesis esta protegido por la Ley Federal del Derecho de Autor (LFDA) de los Estados Unidos Mexicanos (México).

El uso de imágenes, fragmentos de videos, y demás material que sea objeto de protección de los derechos de autor, será exclusivamente para fines educativos e informativos y deberá citar la fuente donde la obtuvo mencionando el autor o autores. Cualquier uso distinto como el lucro, reproducción, edición o modificación, será perseguido y sancionado por el respectivo titular de los Derechos de Autor.

*A Dios:*

*Por darme lo mejor que tengo, mi familia, por acompañarme en mis decisiones, darme sabiduría y fortaleza, por cuidarme y permitirme llegar a este momento de mi vida.*

*A mis padres Verónica y Rogelio:*

*No tengo palabras para expresarles lo mucho que los amo, son el pilar de mi vida. Gracias por su esfuerzo, por todo su apoyo, por desvelarse a mi lado, llenar mi vida de alegría, inculcarme valores, ser mi guía y hacerme una mujer de bien. Por su confianza y su amor. Este logro es por y para ustedes, espero se sientan orgullosos de mí. ¡Lo logramos!*

*A mis hermanos Alberto y Dorian:*

*Parece increíble que llegemos a este momento de nuestras vidas, gracias por ser los mejores hermanos, por formar este equipo. A pesar de tener cada uno diferente carácter el amor que nos tenemos nos une. Gracias por cuidarme, por su apoyo a lo largo de todos estos años, por confiar en mí. Los amo.*

*A mi hermano Edgar:*

*Eres una persona muy especial para mí, te agradezco todo tu apoyo, tus consejos, tu ayuda a lo largo de toda mi carrera, gracias por perder el miedo al asistir a mis clínicas y ser el mejor de los pacientes, por depositar tu confianza en mí y ser mi ejemplo desde siempre. Sabes lo mucho que te quiero.*

*A Diego:*

*Por caminar a mi lado tantos años, por llegar a mi vida y crecer juntos. Gracias por todo tu apoyo, por escucharme y hacerme saber que todo tiene solución, por compartir mis alegrías y limpiar mis lágrimas en momentos de desesperación, por tu confianza, tus consejos, tu cariño y jamás dejarme sola. Esto es para ti, para nosotros, porque estoy segura que si me encuentro perdida podré voltear y encontrarte siempre a mi lado. Te amo.*

*A mi cuñada Guadalupe:*

*Gracias por estar a mi lado, por brindarme tu amistad, por escucharme, por tus consejos, por siempre apoyarme y ayudarme desde el primer día. Te quiero*

*A mi familia:*

*En especial a mi tía Magdalena y a mis primos Iván y Fernanda; por su apoyo y sus consejos, por confiar en mí y de igual manera, ser mis pacientes. Los quiero mucho.*

*A mis amigos:*

*Gracias por compartir conmigo estos años de carrera, por hacer amenos los momentos difíciles, por todas las risas, por su ayuda y apoyo.*

*A mi tutora:*

*Dra. Elvira del Rosario Guedea Fernández, gracias por toda su ayuda, apoyo, sus consejos, su paciencia y dedicación, sus enseñanzas y compartir sus conocimientos conmigo, por aceptar ser mi guía en la realización de este trabajo, La quiero mucho.*

*A la Universidad Nacional Autónoma de México y a mi querida Facultad de Odontología por abrirme las puertas y permitirme formarme como profesionalista, orgullosamente UNAM.*

# ÍNDICE

<b>INTRODUCCIÓN.....</b>	<b>6</b>
<b>OBJETIVO.....</b>	<b>8</b>
<b>CAPÍTULO 1 ANTECEDENTES.....</b>	<b>9</b>
<b>CAPÍTULO 2 ANATOMÍA Y FUNCIÓN DE LA ARTICULACIÓN TEMPOROMANDIBULAR.....</b>	<b>13</b>
2.1 Cóndilo.....	14
2.2 Disco articular.....	15
2.3 Cavidad glenoidea.....	15
2.4 Eminencia articular.....	16
2.5 Cápsula articular.....	16
2.6 Ligamentos discales colaterales.....	17
2.7 Músculos de la masticación.....	19
2.7.1 Músculo temporal.....	19
2.7.2 Músculo masetero.....	20
2.7.3 Pterigoideo medial.....	21
2.7.4 Pterigoideo lateral.....	21
<b>CAPÍTULO 3 DESPLAZAMIENTOS DISCALES.....</b>	<b>23</b>
3.1 Ruidos articulares.....	23
3.1.1 Chasquidos.....	24
3.1.2 Crepitación.....	25
3.2 Desviación.....	26
3.3 Deflexión.....	26
3.4 Patrón de apertura.....	27

3.5 Desplazamiento del disco con reducción.....	29
3.6 Desplazamiento del disco sin reducción.....	30

## **CAPÍTULO 4 FACTORES ETIOLÓGICOS DEL DESPLAZAMIENTO**

### **DEL DISCO.....33**

4.1 Microtraumatismos.....	33
4.1.1 Carga estática.....	34
4.1.2 Puntos prematuros de contacto.....	35
4.1.3 Interferencias oclusales.....	35
4.2 Macrotraumatismos.....	36
4.2.1 Boca abierta.....	37
4.2.2 Boca cerrada.....	37
4.3 Adherencias.....	38
4.4 Adhesión.....	39

### **CONCLUSIONES.....41**

### **REFERENCIAS BIBLIOGRÁFICAS.....42**



## **INTRODUCCIÓN**

El cirujano dentista debe conocer cada uno de los componentes del sistema estomatognático así como la función normal de los mismos en donde los músculos se encuentren relajados, flexibles y sin presentar dolor; las articulaciones temporomandibulares permiten realizar los movimientos de apertura, cierre, lateralidad y protrusión con comodidad así como ausencia de ruidos o dolor en una oclusión estable y cómoda.

Actualmente los trastornos temporomandibulares son más comunes en la práctica odontológica diaria y una causa importante de urgencias dentro de la consulta. Suelen ser un conjunto de alteraciones clínicas que van a afectar a los músculos de la masticación, articulaciones y a la dentición. Se caracterizan por dolor o incomodidad, sonidos e incluso limitan los movimientos mandibulares.

Dentro de los trastornos se encuentran los desplazamientos del complejo cóndilo-disco que representan un cambio en la relación anatómica normal entre el disco y el cóndilo, el cual interfiere en el movimiento suave de la articulación temporomandibular, se manifiesta con la pérdida de flexibilidad y vascularización dañándose el fibrocartilago que recubre el cóndilo y la fosa glenoidea, lo que ocasiona que este disco se desplace provocando ruidos, dolor, disminución de la apertura que limitan las funciones normales del sistema masticatorio. Dependiendo de la severidad, existen dos tipos de desplazamientos del disco.

Su diagnóstico y tratamiento resulta ser una tarea difícil y algunas veces confusa pues se puede presentar clínicamente con signos y síntomas similares a otros trastornos articulares, por eso es importante realizar una



**FACTORES ETIOLÓGICOS DEL DESPLAZAMIENTO DEL DISCO CON Y SIN  
REDUCCIÓN EN LA ARTICULACIÓN TEMPOROMANDIBULAR.**

---



minuciosa y precisa historia clínica que incluya la palpación de los músculos de la masticación y de la articulación temporomandibular, además de una exhaustiva anamnesis para poder identificar la etiología de este trastorno.





**FACTORES ETIOLÓGICOS DEL DESPLAZAMIENTO DEL DISCO CON Y SIN  
REDUCCIÓN EN LA ARTICULACIÓN TEMPOROMANDIBULAR.**

---



## **OBJETIVO**

Identificar los factores etiológicos del desplazamiento del disco con y sin reducción en la articulación temporomandibular para que el odontólogo tenga la información suficiente para el diagnóstico clínico de este trastorno.



## CAPÍTULO 1 ANTECEDENTES

Durante el año de 1929, Wakeley recomendó la menisectomía para el desplazamiento anterior del disco. En los años cincuenta Dingman y Moorman, Klehn y Silver y Simón describieron este procedimiento como un tratamiento a elegir para el desplazamiento anterior del disco y la disfunción dolorosa asociada con la artritis degenerativa. <sup>1</sup>

El desorden de la articulación temporomandibular (ATM) fue identificado por primera vez en 1934 por el Dr. James Costen, como una condición en la cual la articulación está sometida a una presión excesiva por causa de los dientes mal alineados, de los músculos y los maxilares. Demostró que el dolor de oído, cabeza y cuello podían eliminarse al corregir una mordida inadecuada y retirar el exceso de presión de la ATM al “abrir la mordida” con dispositivos intraorales. <sup>2</sup>

Gracias a ello nace el interés de la profesión odontológica; durante la década de los cuarenta, los tratamientos más frecuentes fueron la elevación de mordida que el mismo Costen sugirió y desarrolló.

En la década de los cincuenta se empezó a examinar con mayor detenimiento las interferencias oclusales como el principal factor etiológico en las manifestaciones de los trastornos temporomandibulares (TTM). <sup>3</sup>

Fue entonces que para 1951, Ireland, recomendó la condilectomía para las alteraciones internas de la ATM. En 1957 Henny y Bladridge reportan resultados favorables posteriores a la condilectomía.



En 1983 Dolwick definió los desórdenes internos de la ATM como una relación anormal entre el disco con respecto al cóndilo, la fosa temporal y la eminencia articular. Entre estos se encuentran el desplazamiento anterior del disco con o sin reducción, la perforación del disco articular o el tejido retrodiscal, y los cambios degenerativos que clínicamente, puede presentar dolor y limitación en la apertura.

Durante la década de los ochentas, Weinberg y Linn comprobaron que una modificación súbita en la oclusión puede causar dolor craneomandibular agudo. Para 1987 Weinberg y Cousens proponen una técnica de reposición del disco-cóndilo, la cual sigue siendo aplicada en la actualidad. Consiste en realizar la reducción de la eminencia articular, además de una plastía de la zona adyacente a ésta.

Cavalcanti en 2005 modifica la técnica original de Weinberg restando a ésta la eminoplastía, argumentando una técnica menos invasiva con las mismas facilidades técnicas y quirúrgicas y una efectividad clínica similar a la obtenida por Weinberg. <sup>1</sup>

Dworkin y Le Resche proponen un modelo de historia clínica y de exploración odontológica acerca de los criterios diagnósticos para la investigación (CDI) que, además de incluir variables demográficas y características físicas, también se encuentran todos los aspectos que se consideran relevantes para el diagnóstico de los TTM, articulados en torno a dos ejes.



El Eje I abarca las condiciones clínico-físicas de la patología, y en función de estas características, se clasifica el trastorno en uno de tres grupos: Tabla 1

- Grupo I incluye los trastornos musculares.
- Grupo II abarca los trastornos por desplazamiento del disco.
- Grupo III se clasifican artralgias, artritis y artrosis. <sup>4</sup>

Eje I	
Grupo I	A. Dolor miofacial
Trastornos musculares	B. Dolor miofacial con apertura limitada
	C. Sin diagnóstico en el grupo I
	D. Sin diagnóstico en el grupo I
Grupo II Desplazamientos del disco	A. Desplazamiento del disco con reducción
	B. Desplazamiento del disco sin reducción, con limitación de apertura
	C. Desplazamientos del disco sin reducción, sin limitación de apertura
	D. Sin diagnóstico en el grupo II
Grupo III	A. Artralgia
Otras condiciones articulares	B. Osteoartritis
	C. Osteoartrosis
	D. Sin diagnóstico en el grupo III

*Tabla 1 Clasificación de los trastornos temporomandibulares según los CDI/TTM. <sup>5</sup>*

Por su parte, el Eje II abarca la evaluación de la discapacidad funcional asociada con el dolor, así como información sobre el perfil psicológico del paciente haciendo distinción en cuatro dimensiones: Tabla 2

- Intensidad de dolor.
- Interferencia asociada al dolor.
- Depresión/síntomas inespecíficos.
- Discapacidad en el funcionamiento mandibular.



**FACTORES ETIOLÓGICOS DEL DESPLAZAMIENTO DEL DISCO CON Y SIN  
REDUCCIÓN EN LA ARTICULACIÓN TEMPOROMANDIBULAR.**



Eje II	
1. Grado de dolor crónico	0-4
2. Nivel de depresión	Normal Moderado Grave
3. Somatización	Normal Moderado Grave
4. Limitación asociada al funcionamiento mandibular	N.o respuestas positivas /N.o de ítems respondidos

*Tabla 2 Clasificación de los trastornos temporomandibulares según los CDI/TTM. <sup>5</sup>*

De este modo se propone un diagnóstico multiaxial del trastorno temporomandibular que, a la actualidad, ha mostrado validez y utilidad clínica a través de distintas muestras y ha conseguido una elevada aceptación favoreciendo la comparación entre estudios. <sup>4</sup>



## CAPÍTULO 2 ANATOMÍA Y FUNCIÓN DE LA ARTICULACIÓN TEMPOROMANDIBULAR

La ATM es una articulación de tipo gínglino modificada que permite los movimientos de rotación y traslación, además de los movimientos de flexión y extensión que son típicos de cualquier articulación. La rotación articular se produce en gran medida en el espacio articular inferior, mientras que el deslizamiento se produce dentro del espacio articular superior. Figura 1

A diferencia de la mayor parte del resto de las articulaciones sinoviales, las superficies de la articulación temporomandibular se encuentra cubierta de fibrocartílago que se considera más resistente a fuerzas de tensión los cuales acompañan a los movimientos mandibulares amplios.<sup>6,7</sup>

Se encuentra encapsulada, bañada en líquido sinovial, siendo capaz de permitir los movimientos de apertura, lateralidad y protrusión del cuerpo de la mandíbula; a su vez, estos movimientos estarán protegidos del contacto directo con la arquitectura ósea de la fosa por un sistema de fibrocartílago y estructuras sinoviales.

Los movimientos de la mandíbula requieren de la participación activa y la coordinación perfecta entre los músculos de la masticación en ambos lados y las dos ATM.<sup>8</sup>

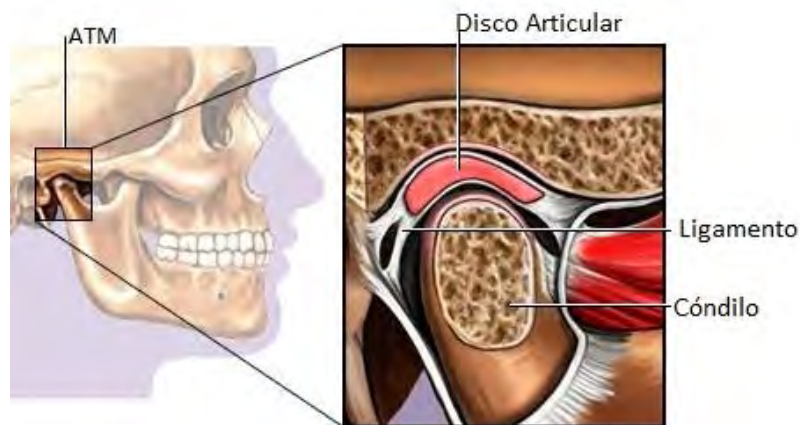


Fig.1 Articulación temporomandibular. <sup>9</sup>

## 2.1 Cóndilo

Conformado por una cabeza de forma convexa en todos sentidos, especialmente en su sentido anteroposterior y un cuello. La superficie superior es la que articula con el temporal y su eje longitudinal es perpendicular a la rama mandibular. <sup>10</sup> Figura 2

Su arquitectura ósea comprende trabéculas óseas finas y con una orientación vertical adecuada para la carga compresiva. Se articula en la zona intermedia del disco y se mantiene en esta posición por la presión interarticular constante que proporcionan los músculos elevadores. <sup>11</sup>

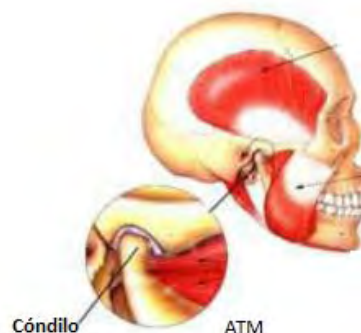


Fig.2 Cóndilo mandibular. <sup>12</sup>

## 2.2 Disco articular

Está compuesto de un tejido conjuntivo fibroso denso y divide la cavidad articular en los espacios articulares superior e inferior. Tiene una forma que se adapta al cóndilo y la fosa: cóncava por arriba y convexa por abajo. Si se secciona en sentido anteroposterior, la porción anterior o banda anterior, es más gruesa que su porción central, también llamada zona intermedia. La banda posterior y la zona intermedia se adelgazan en sentido lateral. Se ha indicado que el disco aporta a la ATM la capacidad de soportar una compresión fuerte y prolongada. <sup>13</sup> Figura 3

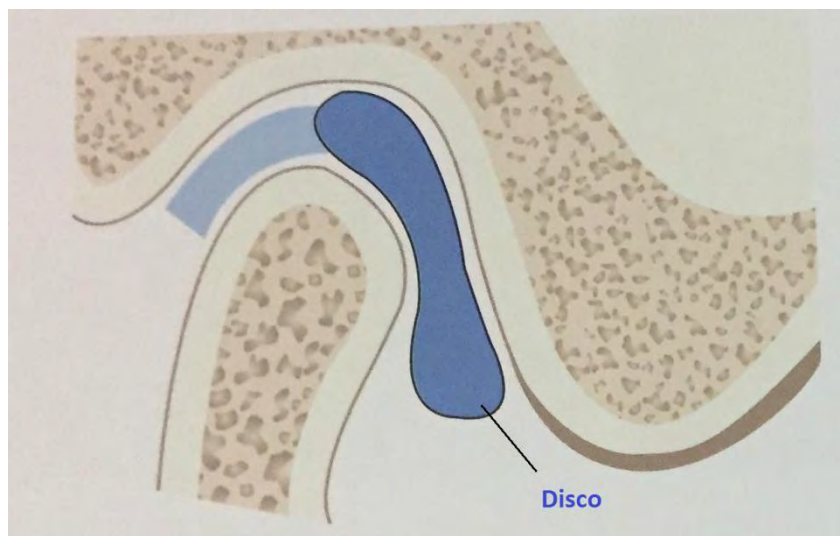


Fig.3 Disco articular. <sup>14</sup>

## 2.3 Cavidad glenoidea

La porción temporal de la ATM está compuesta por la parte escamosa de dicho hueso, tiene una cavidad en la parte posterior y una eminencia articular en su parte anterior. Es cóncava tanto en sentido transversal como en sentido anteroposterior, tiene la función de ser receptor del cóndilo. Figura 4



## 2.4 Eminencia articular

Tubérculo del hueso temporal que forma el límite anterior de la cavidad glenoidea, convexa en su sentido anteroposterior, su forma previene la luxación y subluxación de la articulación temporomandibular. La superficie superior del disco se traslada o desliza a lo largo de la cara posterior de la eminencia articular durante la apertura bucal completa. Tiene cortezas gruesas, con las trabéculas orientadas de manera transversa adecuadas para las fuerzas de tensión. <sup>8, 15</sup> Figura 4

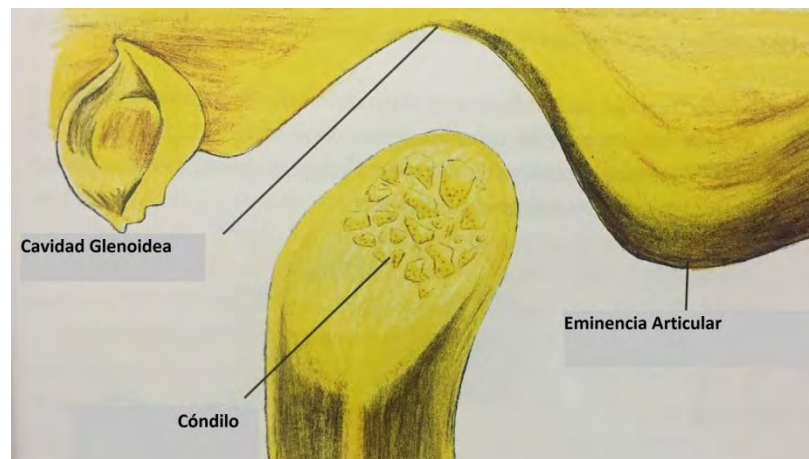


Fig.4 Estructuras óseas de la ATM. <sup>16</sup>

## 2.5 Cápsula articular

La membrana sinovial de esta cápsula cubre todas las superficies no articulares de las zonas superior e inferior de la articulación y se inserta en los extremos del disco articular. Mientras tanto, su membrana fibrosa, rodea todo el complejo de la articulación temporomandibular insertándose: Figura 5

- Por arriba, a lo largo del borde anterior de la eminencia articular.
- Lateral y medialmente, a lo largo de los bordes de la cavidad glenoidea.

- Alrededor de la porción superior del cuello de la mandíbula. <sup>7</sup>

## 2.6 Ligamentos discales colaterales

La ATM está compuesta por tres ligamentos de soporte: ligamentos colaterales, ligamento capsular y ligamento temporomandibular. Además intervienen los ligamentos accesorios: el ligamento esfenomandibular y el ligamento estilomandibular.

Compuestos de fibra de colágeno con longitudes específicas, no participan activamente en la función de la articulación. Actúan como guía para limitar ciertos movimientos, como la apertura y las lateralidades, mientras que permiten otros movimientos funcionales. Permiten la rotación del disco a través de la superficie articular del cóndilo en sentido anterior y posterior, al tiempo que limitan los movimientos mesiales y laterales. El rango de la rotación anterior y posterior del disco también está limitado por los ligamentos. <sup>11</sup> Figura 5

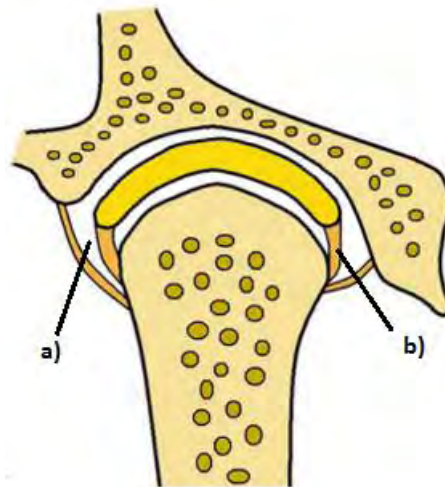


Fig.5 Corte frontal de la ATM. A) Cápsula articular, B) Ligamentos discales. <sup>17</sup>



Posterior al disco articular y fusionada a la pared posterior de la cápsula articular se encuentra una capa gruesa de tejido vascularizado e innervado denominada zona bilaminar o retrodiscal que se divide en dos capas:

- Superior: contiene fibras elásticas de colágeno.
- Inferior: posee una mezcla de tejido conectivo que se inserta en la parte posterior del cuello condilar.

Las fibras elásticas dan la libertad de movimiento al disco articular para trasladarse hacia delante hasta unos 8 mm aproximadamente.

Se ha demostrado que la zona retrodiscal no está diseñada para soportar cargas y el contenido de fibras elásticas no es el suficiente para realizar tracción del disco y por lo tanto no podría limitar movimientos condilares o del disco.

La función de los tejidos retrodiscales ocurre cuando el cóndilo abandona la cavidad glenoidea en el movimiento de máxima apertura; se genera una presión negativa dentro de la cavidad glenoidea y la zona retrodiscal se expande, aumentando 4 o 5 veces su volumen para desplazar y evitar que los tejidos conectivos sueltos queden atrapados entre las superficies articulares durante el movimiento. Cuando ocurre el cierre, la presión se vuelve positiva y el volumen de la zona retrodiscal se reduce.<sup>8,16</sup> Figura 6

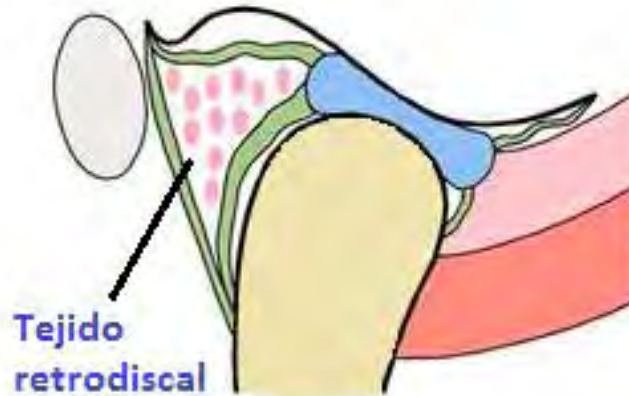


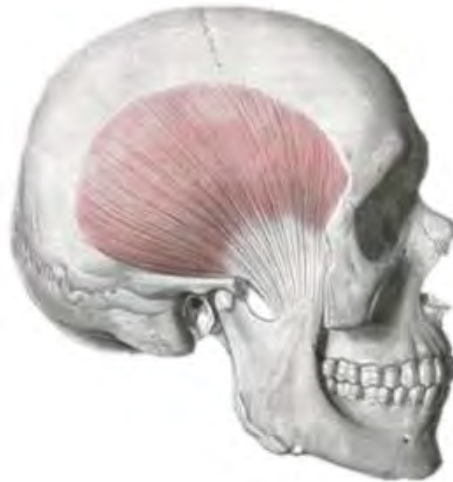Fig. 6 Zona bilaminar o tejido retrodiscal. <sup>17</sup>

## 2.7 Músculos de la masticación

Los músculos incluidos en los movimientos mandibulares son simétricos gracias a la inserción de la mandíbula al cráneo cuando los movimientos de las articulaciones temporomandibulares (depresión, elevación, propulsión y retropulsión) de ambos lados se encuentran coordinados, se produce el movimiento de masticación y de oclusión. <sup>18, 7</sup>

### 2.7.1 Músculo temporal

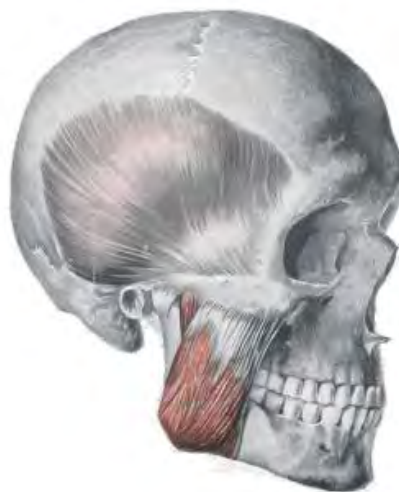Se encuentra como abanico en la superficie lateral del cráneo, su inserción se encuentra en la apófisis coronoide de la mandíbula, es robusto y plano que ocupa la mayor parte de la fosa temporal. Las fibras más anteriores están orientadas verticalmente y las más posteriores horizontalmente. Su función es la elevación y retracción mandibular aunque también participa en movimientos de lateropulsión. <sup>7</sup> Figura 7



*Fig.7 Músculo temporal. <sup>9</sup>*

### **2.7.2 Músculo masetero**

Constituido por dos capas: superficial y profunda. Su acción principal se encuentra en el cierre, estabilizando la posición mandibular y aplicando su máxima fuerza. Se encarga de la elevación de la mandíbula y se inserta a la cara lateral de la rama de la mandíbula. <sup>18, 7</sup> Figura 8



*Fig.8 Músculo masetero. <sup>9</sup>*



### 2.7.3 Pterigoideo medial

Músculo cuadrangular responsable de ejercer fuerzas masivas que posee una cabeza superficial y otra profunda, sus fibras tienden a orientarse verticalmente. Su función principal, junto con el músculo masetero, es la elevación de la mandíbula. Contribuye junto con el pterigoideo lateral a la propulsión de la mandíbula debido al recorrido oblicuo en dirección posterior que realiza para insertarse sobre la misma. <sup>7</sup> Figura 9

### 2.7.4 Pterigoideo lateral

Presenta dos porciones:

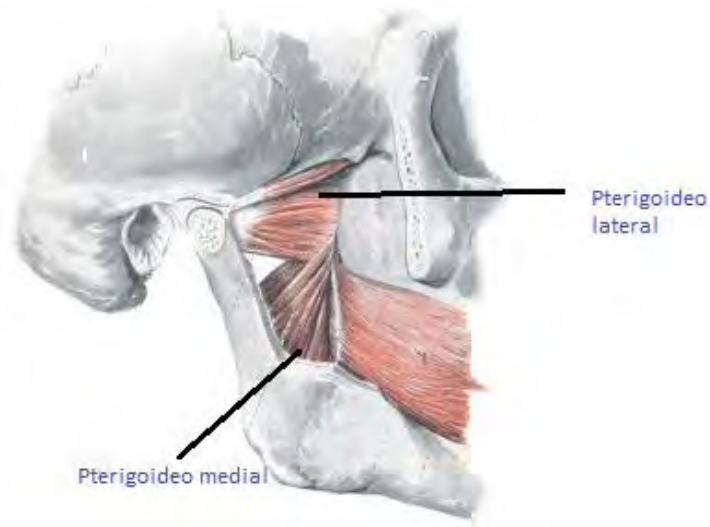
- La superior de menor tamaño, sus fibras convergen horizontalmente, hacia atrás y afuera para insertarse en la cápsula y en la porción anteromedial del margen anterior del disco articular. Se inserta tanto sobre el cuello del cóndilo como en el disco articular.
- La porción inferior, de mayor tamaño, donde sus fibras más inferiores convergen hacia arriba, afuera y atrás se insertan en la fosita pterigoidea del cuello del cóndilo.

La porción superior va a representar un papel importante en los movimientos de cierre, retrusión y estabilización del cóndilo y el disco articular durante los movimientos mandibulares. Parece ser un músculo de estabilización del complejo disco-condilar, especialmente durante la masticación unilateral. <sup>19,11</sup>

Durante todos los movimientos de una ATM normal, el disco interarticular está siempre colocado entre la fosa y el cóndilo por la acción del músculo pterigoideo lateral superior y de las propiedades elásticas de la inserción posterior, mejor conocida como lámina retrodiscal superior posterior del tejido retrodiscal.



La traslación del cóndilo se produce debido a la acción del músculo pterigoideo lateral inferior, que proyecta hacia adelante la mandíbula. Durante el cierre, el músculo pterigoideo lateral superior se contrae, lo que provoca la estabilización del disco.<sup>8</sup> Figura 9



*Fig.9 Músculos pterigoideo medial y lateral.<sup>9</sup>*



## CAPÍTULO 3 DESPLAZAMIENTOS DISCALES

Las alteraciones del complejo cóndilo-disco de la ATM pueden considerarse como trastornos progresivos. Representan un cambio en la relación anatómica normal entre el disco y el cóndilo cuando los dientes están en oclusión normal, lo que interfiere en el movimiento suave de la articulación temporomandibular. <sup>20</sup>

La posición inadecuada del disco puede resultar en una disminución del espacio articular, chasquidos o crepitación durante los movimientos mandibulares e inflamación resultando en dolor y pudiendo llevar a una posición alterada a los dientes con limitación de la apertura bucal. <sup>1</sup>

Los desplazamientos discales pueden dividirse en dos categorías principales: desplazamientos discales con reducción (DDcR) y desplazamientos discales sin reducción (DDsR). En las articulaciones con discos desplazados hay posibilidad de una estimulación dolorosa por presión debido a una interposición de la unión discal entre el cóndilo y la eminencia articular, si la forma del disco se encuentra alterada y los ligamentos discales se elongan, permite que el disco se traslade de una forma inadecuada a través de la superficie articular del cóndilo. <sup>21</sup>

### 3.1 Ruidos articulares

La mayoría de las articulaciones con chasquidos la detecta el médico en pacientes que antes no eran conscientes de que tenían tales ruidos y pueden presentarse al abrir, cerrar o ambos movimientos. Cuando se realiza el movimiento de apertura no existe limitación; si se presentan de manera unilateral la mandíbula puede desviarse hacia el lado afectado.



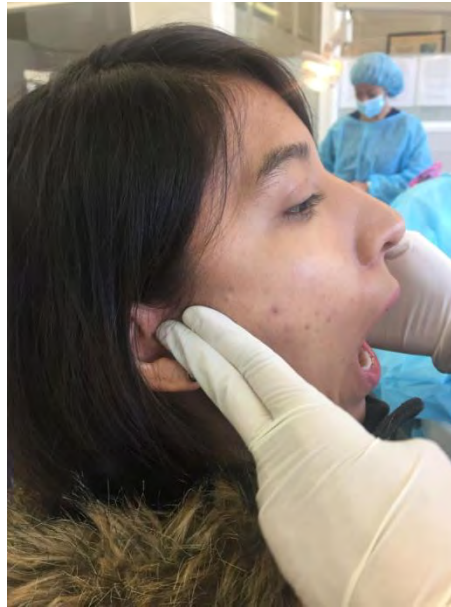

### 3.1.1 Chasquidos

Pueden asociarse a un dolor leve a intenso y a sensibilidad a la palpación. Algunos pacientes pueden experimentar un bloqueo intermitente debido a que son incapaces de desplazar su mandíbula hasta su amplitud normal. Existe la posibilidad de que desaparezcan en los desplazamientos discales iniciales de poco tiempo de evolución, siempre y cuando se controlen adecuadamente los factores de riesgo.

Es un sonido corto y característico de duración limitada que se produce durante los movimientos mandibulares. El sonido suele ser de naturaleza aguda y puede convertirse en crónico, los pacientes suelen referir que son perceptibles al realizar diferentes movimientos como la apertura normal, bostezar, comer e incluso hablar. La palpación con el dedo índice a nivel preauricular sirve para sentir el pequeño salta o vibración que se produce al pasar el cóndilo por el engrosamiento posterior del disco, es muy importante utilizar una muy leve presión, ya que de hacerlo de manera firme puede estabilizar el disco provocando una momentánea eliminación del chasquido.

8, 22 Figura 10

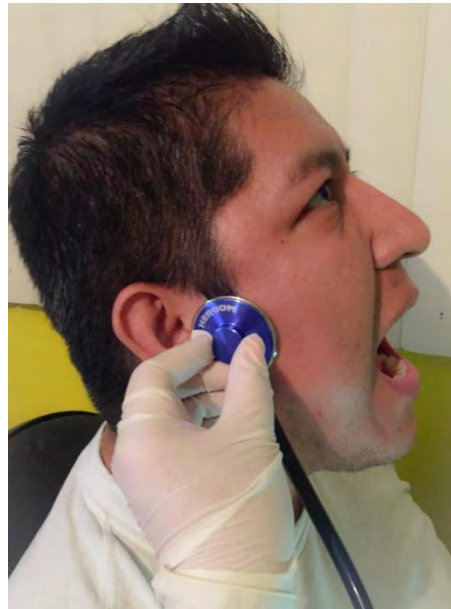

*Fig.10 Detección de chasquidos articulares. Fuente directa*

### **3.1.2 Crepitación**

Se asocian a la osteoartrosis y a la perforación discal, es un ruido de roce donde hay un colapso total del espacio articular y no permite la interposición de ningún tejido discal entre los componentes óseos articulares. Puede ser causada por anomalías congénitas o del desarrollo, irregularidades en el disco o en la superficie ósea de los cóndilos. <sup>23</sup>

De acuerdo a la intensidad del sonido y a la aspereza del mismo, se clasifica en fino o grueso y esto se asocia a la severidad de la patología. Además de la palpación se detecta con la ayuda del estetoscopio. <sup>22</sup> Figura 11



*Fig.11 Auscultación de la crepitación. Fuente directa*

### **3.2 Desviación**

Si al final del recorrido del movimiento de apertura hay una desviación mandibular mayor a 2 mm respecto a la línea media se considera patológica. Los movimientos de apertura y cierre tienen que realizarse sin ninguna desviación lateral de la misma, de lo contrario significa que los cóndilos se mueven asimétricamente y sin coordinación.<sup>22</sup>

### **3.3 Deflexión**

Movimiento mandibular con forma clásica de “S” donde hay una desviación inicial hacia el lado afectado y tras un chasquido vuelve a la línea media en la apertura máxima, se analiza la amplitud y la dirección del movimiento.



### 3.4 Patrón de apertura

Es un movimiento básico que inicia desde la posición dental intercuspídea, seguida por el desplazamiento de la mandíbula hacia abajo y hacia atrás donde se pierde el contacto entre los dientes superiores e inferiores. En la literatura se reportan valores de los 32 a los 77 mm de recorrido mandibular, se ha demostrado que los hombres tienden a abrir en promedio 5 mm más (40 a 77mm) que las mujeres (32 a 75mm).<sup>24</sup>

Para observar la trayectoria de apertura siempre se debe de establecer un punto de referencia en los tejidos duros. Estos puntos o líneas de referencia si se trazan sobre tejidos blandos, pueden sufrir desplazamientos que pueden inducir a un error de diagnóstico. Cuando los tejidos periodontales lo permitan, se recomienda introducir una pequeña cuña de madera entre los incisivos centrales inferiores, los cuales permitirán observar el recorrido de la mandíbula.<sup>16</sup>

Existen diferentes tipos de patrones de apertura, para su registro se baja el labio inferior del paciente de tal manera que se puedan ver los dientes inferiores facilitando la observación de la desviación de la línea media, entre ellos se encuentran:

- Patrón recto: Ausencia de desviación mandibular perceptible durante los movimientos de apertura y cierre. Figura 12

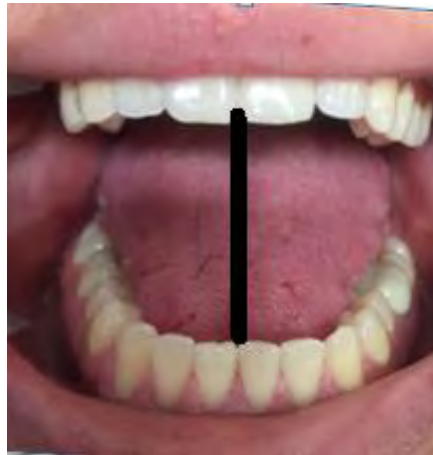

Fig.12 Patrón recto. Fuente directa

- Patrón a la izquierda o derecha no corregida: desviaciones unilaterales en apertura máxima, es determinado por el lado en que se proyecta la mandíbula. Figura 13

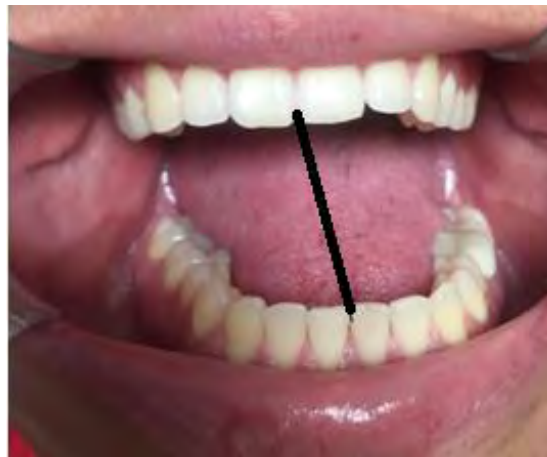

Fig.13 Izquierda sin corrección. Fuente directa

- Patrón a la izquierda o derecha corregida: deflexión en “S” unilateral perceptible hacia un lado pero se corrige hacia la línea media antes o llegando a la apertura máxima. <sup>25</sup> Figura 14

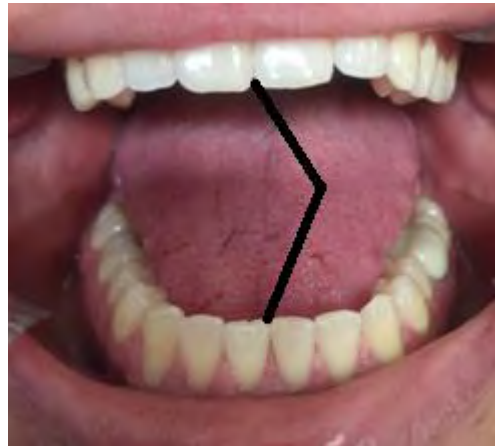

Fig. 14 Izquierda corregida. Fuente directa

### 3.5 Desplazamiento del disco con reducción

Se caracteriza por un ruido articular reproducible que se da durante la apertura y cierre de la mandíbula, esto quiere decir que el cóndilo pasa sobre el reborde posterior del disco hacia su zona intermedia, lo que provoca la reducción del disco dislocado. En este trayecto el complejo cóndilo-disco continúa estable hasta el momento previo al cierre final, en el transcurso de su desplazamiento mas posterior donde tiene que sobrepasar el engrosamiento distal del disco y clínicamente el odontólogo puede detectar un nuevo ruido, esto se percibe como una sensación de recapturación. En los casos en donde es posible escuchar el chasquido de apertura y cierre se denomina recíproco Figura 15 <sup>11, 20, 22</sup>

La disfunción momentánea del disco puede ser causa de irregularidades en la superficie articular, degradación del líquido sinovial, descoordinación de la unión disco-cóndilo, aumento de la actividad muscular o la deformación discal. <sup>26</sup>

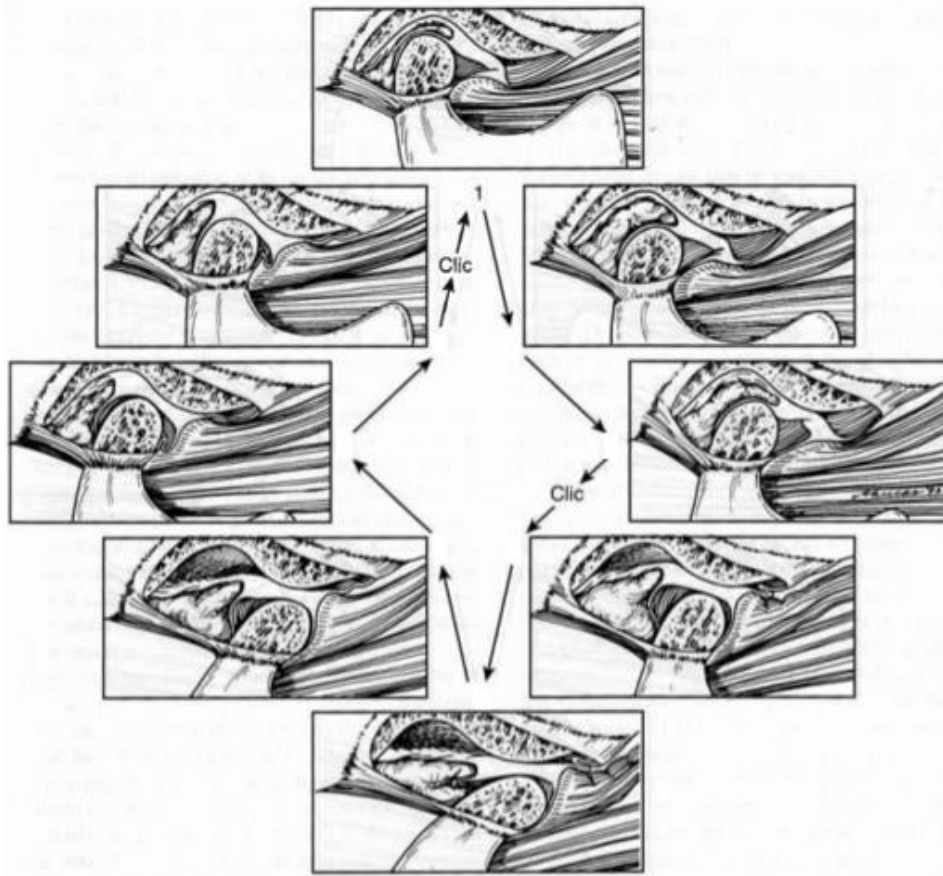


Fig.15 Desplazamiento del disco con reducción.

### 3.6 Desplazamiento del disco sin reducción

Constituye el estadio más avanzado de los desórdenes discales donde el cóndilo es incapaz de reubicarse en el disco durante la apertura ya que, este último ha sufrido un desplazamiento de mayor magnitud e incluso una posible alteración morfológica. El disco se encuentra luxado hacia delante, de modo que el cóndilo no adopta nunca una relación normal con el disco y no pueda superar la banda posterior de este, el “salto” de la banda posterior del disco produce un chasquido. <sup>21</sup> Figura 16

Esta lesión clínicamente puede llegar a presentar limitación a la apertura cuando el cóndilo no alcanza a superar el borde posterior del disco, no



reduciéndolo, provocando el bloqueo articular. Si el bloqueo es unilateral se producirá una deflexión hacia el lado de la ATM afectada durante el movimiento de apertura. En cambio, si el bloqueo se encuentra en ambas articulaciones se registrará una limitación de la apertura sin deflexión.<sup>22</sup>

Puede subdividirse en fases aguda y crónica:

- En la fase aguda la disfunción entre el cóndilo y el disco es clínicamente evidente ya que hay una limitación unilateral de la traslación condilar, lo que provoca una imposibilidad para abrir la boca más de 15-30 mm y una marcada desviación mandibular hacia el lado afectado en el movimiento de apertura
- La fase crónica es la evolución de la fase aguda, cuando el cóndilo actúa fuera del disco, la cápsula y las uniones del disco progresivamente se elongan, permitiendo que el disco sea traccionado hacia adelante, antes de que la traslación condilar quede limitada.<sup>14</sup>



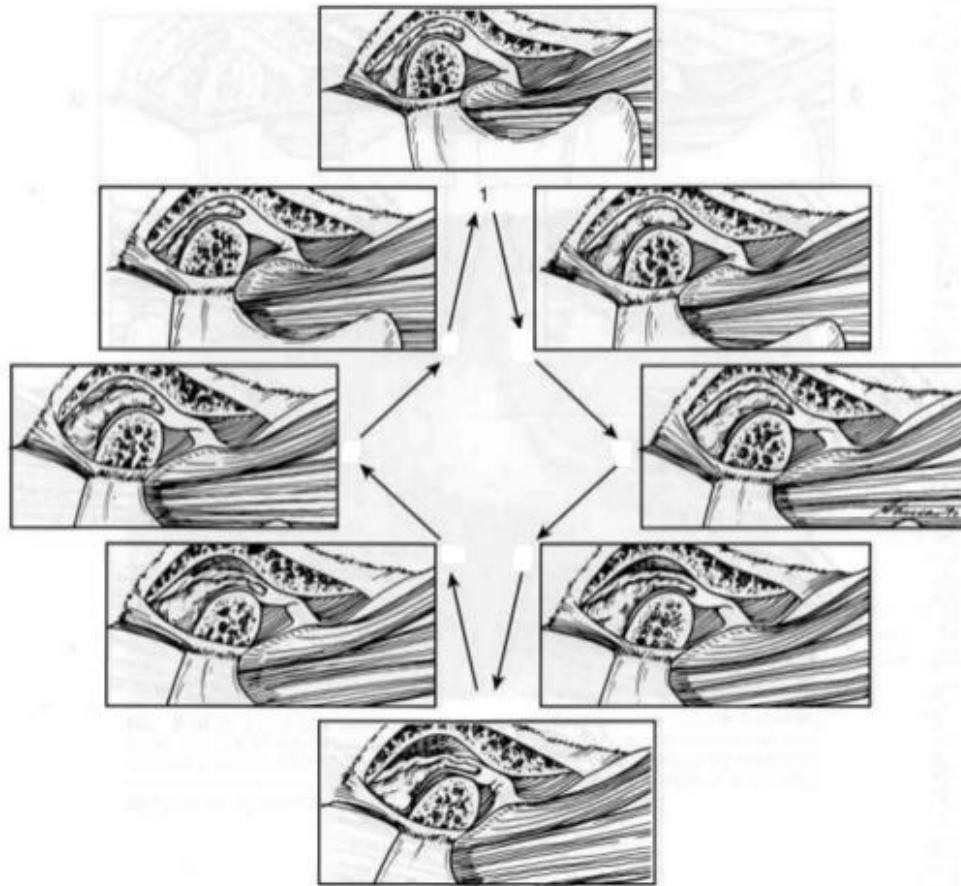


Fig.16 Desplazamiento del disco sin reducción. <sup>27</sup>



## CAPÍTULO 4 FACTORES ETIOLÓGICOS DEL DESPLAZAMIENTO DEL DISCO

Los desplazamientos discales constituyen la alteración funcional interna más frecuente en la práctica odontológica diaria, ocurren en posición anteromedial y tienen como principales factores etiológicos los macrotraumatismos y microtraumatismos.<sup>20</sup>

Estudios indican que en función de género, el porcentaje de mujeres afectadas por diferentes trastornos, incluyendo los de complejo cóndilo-disco, es considerablemente mayor que el de hombres, situándose en torno al 70-90%. De igual manera los datos indican que las pacientes presentan sintomatología más frecuente y de mayor gravedad, así como mayor tendencia a que el padecimiento se vuelva crónico.

Otros factores han sido considerados en la etiología dada su prevalencia en pacientes con TTM como la existencia previa de un traumatismo agudo, el desarrollo de una enfermedad degenerativa articular y la sobrecarga funcional mandibular donde se encuentran los hábitos parafuncionales o el bruxismo.<sup>4</sup>

### 4.1 Microtraumatismos

Son fuerzas sobre las estructuras articulares que se produce de manera repetida por un periodo de tiempo prolongado, esta actividad provoca que el disco quede en una posición más anteromedial sobre el cóndilo.

Pueden darse cuando existe falta de estabilidad intercuspídea en relación con la posición musculoesquelética y de los cóndilos.<sup>11</sup>

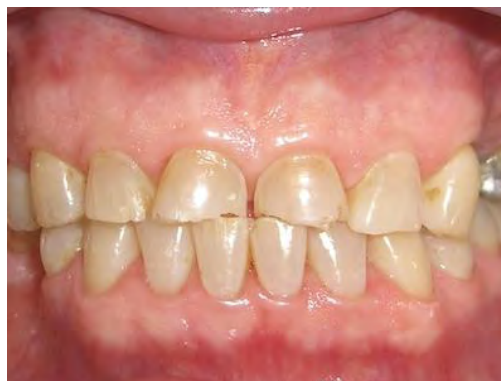Debido a la carga articular produce algunos cuadros de hiperactividad muscular como el bruxismo céntrico, especialmente si es intermitente y los tejidos no tienen la capacidad de adaptarse. Otro tipo de microtrauma es el que se debe a la inestabilidad mandibular por el efecto de la elongación de los ligamentos discales. <sup>28</sup>

#### 4.1.1 Carga estática

También llamado bruxismo céntrico, es el constante apretamiento de los dientes de manera inconsciente. Durante las actividades diarias los pacientes suelen tener los dientes juntos y aplicar fuerza, se observa en personas que están concentradas en una tarea, se encuentran sometidos a situaciones de estrés o están realizando una actividad física.

Cuando el paciente aprieta los dientes la articulación es forzada al encuentro de una posición estable y esto causa un desvío entre el cóndilo y el disco. Este desvío repetitivo puede alargar los ligamentos del disco y eventualmente causar un dislocamiento. <sup>27</sup>

Este hábito parafuncional no tiene ningún objetivo funcional y se caracteriza por ser frecuente, repetitivo y duradero. <sup>29</sup> Figura 17



*Fig.17 Desgastes por apretamiento dental. <sup>30</sup>*

#### 4.1.2 Puntos prematuros de contacto

Aumento de cargas de fuerza sobre las ATM provocada muchas veces por el odontólogo al momento de la colocación de restauraciones. Las alteraciones de posición dental y las alteraciones anatómicas, por leves que sean, pueden generarlos llevando a una alteración del sistema.

Los contactos prematuros crean inestabilidad provocando cambios en la función de masticación y falta de balanceo oclusal. <sup>29</sup>

Si la posición de los dientes dentro de la arcada es adecuada, los puntos de contacto entre ellos serán coordinados, permitiendo que las cargas sean axiales y no se presente daño al tejido de soporte dental. <sup>31</sup> Figura 18

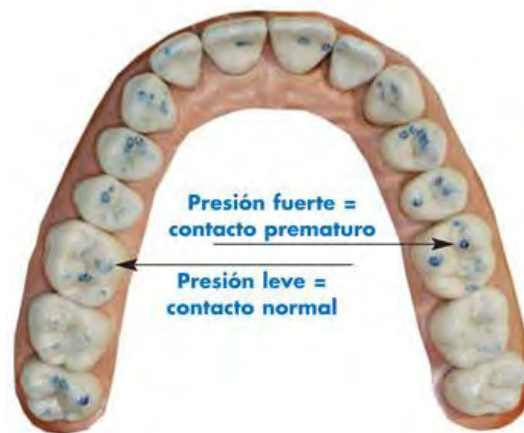


Fig.18 Marcaje de puntos prematuros de contacto con papel de articular. <sup>32</sup>

#### 4.1.3 Interferencias oclusales

Estos factores producen alteraciones intraarticulares, se clasifican según su ubicación en anteriores y laterales. Provocan también una alteración postural de la mandíbula.



Se debe realizar examen funcional de la oclusión para detectar las interferencias oclusales en los movimientos mandibulares los cuales implican:

- Análisis en relación céntrica: El paciente debe estar relajado, es entonces cuando se toma la mandíbula por el mentón y se hacen movimientos de cierre hasta tener el control. En el segmento final del cierre, cuando se acerca a máxima intercuspidad se percibe el primer contacto el cual se considera prematuro.
- Análisis de la protrusión: Es todo obstáculo que impida el trayecto de manera armónica desde la posición intercuspídea a la posición protrusiva. Si sólo un diente entra en contacto en la protrusión se considera interferencia.
- Análisis en movimientos de lateralidad: En el lado de trabajo se pueden presentar como obstáculo al deslizamiento y en el lado de balance cuando existen contactos entre las superficies de los dientes antagonistas. <sup>33, 34</sup>

## 4.2 Macrotraumatismos

Es cualquier fuerza repentina sobre la articulación que provoque alteraciones estructurales o cambios degenerativos de la ATM. El tipo principal de lesión que puede elongar los ligamentos discales es un golpe sobre la mandíbula a boca abierta o a boca cerrada, un macrotraumatismo inesperado puede provocar un desplazamiento o dislocación del disco además de alteraciones de las superficies articulares del cóndilo.

Al producirse, puede interrumpir los movimientos normales del deslizamiento suave de la articulación. El macrotrauma puede ser también provocado por



iatrogenia al sobre extender la mandíbula donde ocurre la elongación de los ligamentos; los pacientes tienen el riesgo de sufrir esta lesión si se encuentran sedados ya que se reduce la estabilidad de los músculos. Un claro ejemplo sería la intubación, extracciones de terceros molares o una visita odontológica larga.

#### **4.2.1 Boca abierta**

Cuando existe un golpe sobre la mandíbula puede producir un desplazamiento repentino del cóndilo dentro de la fosa, los ligamentos resisten este movimiento pero si la fuerza es grande pueden quedar elongados lo cual compromete el movimiento normal disco-condilar causando desplazamiento del disco y síntomas de ruidos articulares.

#### **4.2.2 Boca cerrada**

Cuando los dientes están ocluyendo y si ocurre un traumatismo, la intercuspidadación mantiene la posición de la mandíbula, lo que se opone al desplazamiento de la articulación. Por lo tanto, es menos perjudicial para el complejo cóndilo-disco. <sup>11</sup> Figura 19

No es probable que quede sin consecuencias, aunque pueden no elongarse los ligamentos, este tipo de carga por impacto puede fracturar la superficie articular del cóndilo, la fosa o el disco provocando rugosidades o incluso adherencias en las superficies deslizantes lisas de la articulación, lo que compromete a la correcta función disco-condilar.



Fig.19 Golpe con boca cerrada. <sup>35</sup>

### 4.3 Adherencias

De origen articular debido a la incompatibilidad de las superficies anatómicas y estructurales. Son uniones esporádicas del disco a alguna de las superficies articulares liberándose durante la reanudación del movimiento articular.

La presencia de adherencias discales repetidas y prolongadas puede llevar a la fijación permanente del disco a una de las superficies articulares provocando una adhesión discal. El paciente refiere una imposibilidad momentánea a la apertura bucal seguida de un único ruido articular fuerte tipo chasquido, recuperando después de manera normal la movilidad y la función articular. El episodio se produce generalmente en las mañanas o luego de una carga estática mantenida. <sup>36</sup>



#### 4.4 Adhesión

Son una fijación permanente del disco o menisco a una de las superficies articulares debido a un aumento de la carga estática en la ATM y posterior colapso del espacio articular provocando una unión de las fibras de esta superficie.

Ocurren con mayor frecuencia en el espacio articular superior y se puede dar a lo largo de toda la superficie de la fosa con el disco desplazado o en correcta posición, restringiendo el movimiento de la mandíbula determinando una limitación de la apertura, condición llamada closed-lock. Cuando el disco se encuentra en una posición normal de igual modo produce limitación a la apertura (15-25mm).<sup>36, 37</sup>

Se explica mediante dos procesos:

- Debido a la falta del líquido sinovial, responsable de lubricar la articulación y facilitar sus movimientos, hay formación de tejido fibroso, causante de las adhesiones discales.
- Presencia de hemartrosis posterior a un macrotraumatismo o una intervención quirúrgica, provoca un proceso de reorganización de las fibras colágenas promoviendo la fibrosis y provocando la adhesión.

Puede haber o no presencia de dolor, lo cual se asocia a los intentos por realizar el movimiento articular distendiendo los ligamentos e inflamando la articulación, a la palpación hay presencia de ruidos articulares que van a depender de la posición en la que el menisco esté adherido.<sup>36</sup> Figura 20





**FACTORES ETIOLÓGICOS DEL DESPLAZAMIENTO DEL DISCO CON Y SIN  
REDUCCIÓN EN LA ARTICULACIÓN TEMPOROMANDIBULAR.**



*Fig.20 Paciente con facie de dolor después de realizar la apertura máxima. <sup>38</sup>*



## **CONCLUSIONES**

Los problemas articulares son afecciones muy comunes que se presentan en la consulta diaria y que, por falta de conocimiento o práctica, pasan en alto para el odontólogo.

Es importante realizar de manera detallada la historia clínica, incluyendo en la exploración extra oral la palpación de músculos y de la ATM, siempre es necesario preguntar al paciente si tiene molestias en el área de la articulación, percibe ruidos, si está sometido a situaciones de estrés, ha recibido algún golpe o si presenta dolor al momento de realizar sus funciones de manera habitual; de estar presente, describir cómo es ese dolor y que es lo que lo provoca, con la finalidad de realizar un correcto diagnóstico y brindar el tratamiento adecuado.

Los desplazamientos discales, con y sin reducción, se diagnostican por medio de la presencia de ruidos articulares, dependiendo de la gravedad, el paciente puede referir dolor e incluso la imposibilidad de realizar la apertura normal. Esto lleva a la dificultad de realizar algunas actividades de manera habitual.

Terapias convencionales son la mejor opción de tratamiento al inicio del trastorno, incluyendo la relajación física, crio y termo terapia, ejercicios de resistencia muscular y, si el caso lo requiere, el uso de guardas oclusales con la finalidad de hacer una relajación muscular y una reprogramación mandibular.



## REFERENCIAS BIBLIOGRÁFICAS

1. Castillo J, Picco M. Reposición y plicación del disco articular en el desplazamiento anterior sin reducción. Reporte de un caso. Medigraphic. 2011 Enero-Marzo; 15(1).
2. González C, Francis B, Quirós A. Ortodoncia Miofuncional -más allá de la maloclusión-. Rev. Latinoamericana de Ortodoncia y Odontopediatría. 2014.
3. García C, Cacho A, Fonte A, Pérez J. La oclusión como factor etiopatológico en los trastornos temporomandibulares. RCOE. 2007; 12(37-47).
4. Andreu Y, Galdón M, Durá E, Fernando M. Los factores psicológicos en el trastorno temporomandibular. Psicothema. 2005 Mayo; 17(1).
5. Amaya S, Casanova C, Barrera J, Benavides R, Sánchez N, Buriticá A. Prevalencia de trastornos de la articulación temporomandibular según los criterios diagnósticos para la investigación en pacientes preortodónticos. Univ Odontol. 2014 Diciembre ; 33(71).
6. Moore K, Dailey A, Agur A. MOORE Anatomía con orientación Clínica. 7th ed. Philadelphia: Wolters Kluwer; 2013.
7. Drake R, Vogl A, Mitchell A. GRAY Anatomía Básica Barcelona: Elsevier; 2013.
8. Sharav Y, Benoliel R. Dolor orofacial y cefalea. Barcelona, España: Elsevier; 2011.
9. [En Línea] <https://raulromerodelrey.wordpress.com/2015/09/02/anatomia-de-la-articulacion-temporomandibular-atm/>
10. Quijano B. Anatomía clínica de la articulación temporomandibular (ATM). Morfolia. 2011; 3(4).
11. Okeson J. Dolor Orofacial según Bell. Quinta ed. Barcelona: Quintessence books; 1999.
12. Baldiocena F. Trastornos temporomandibulares. Rev Nac de Odonto. 2015 Marzo; 9.
13. Tanaka J, Miyauchi M. Vascular endothelial growth factor plays an important autocrine/paracrine role in the progression of osteoarthritis: Histochem Cell Biol; 2005.



14. Isberg A. Disfunción de la Articulación Temporomandibular- Una Guía Práctica. Sao Paulo: Artes médicas Latinoamérica; 2003.
15. Henrring L. Loading of the temporomandibular joint: anatomical and in vivo evidence from the bones. 3rd ed.: Cells Tissues Organs; 2001.
16. Learreta J, Arellano J, Yavich L, La Valle M. Compendio sobre Diagnóstico de las Patologías de la ATM. Sao Paulo: Artes médicas Latinoamérica; 2004.
17. <https://oclusiondental.wikispaces.com/M02.+Articulaci%C3%B3n+Temporomandibular>.
18. Montecarboli U. La disfunción del sistema cráneo-cérvico-mandibular. Virtual Journal of Orthodontics. 2004 Agosto; 6(2).
19. Quirós J, Pérez L, Calderón J. Influencia del músculo pterigoideo lateral en el crecimiento del cartílago condilar mandibular. Rev Cien de la Salud. 2013 Febrero; 11(1).
20. Santana M, Grau I, Moreno Y, Salso R. Evaluación de protocolo para el diagnóstico y tratamiento de las alteraciones discales temporomandibulares. Multimed. Revista Médica. Granma. 2015 Agosto; 19(4).
21. Martínez J, Martínez L, Fuster I. Luxaciones discales y los problemas por interferencia del disco articular en la articulación temporomandibular. Rev. fisioter (Guadalupe). 2007 Mayo; 6(3).
22. Maglione H, Larudo J, Zavaleta L. Disfunción Craneomandibular Afecciones de los músculos masticadores y de la ATM, dolor orofacial. Primera ed. Buenos Aires: Amolca; 2008.
23. López M, Buffil C, González M. Incidencia de las extracciones del primer molar inferior permanente en los ruidos articulares. Rev Odonto Mex. 2015 Junio; 19(2).
24. Ramírez S, Espinosa I, Muñoz G. Descripción del patrón y el recorrido de la apertura mandibular en niños con dentición mixta. Imbiomed. 2011 Diciembre; 1(2).
25. García F, Alonzo M, Colomé G, Herrera R, Medina S, Acosta R. Rango de movimientos mandibulares en niños de seis años de edad con dentición mixta temprana. Rev Odonto Mex. 2015 Marzo; 19(1).



26. Aragón M, Aragón F, Torres L. Trastornos de la articulación temporomandibular. Rev. Soc. Esp. Dolor. 2005 Octubre; 12(7).
27. Okeson J. Tratamiento de oclusión y afecciones temporomandibulares. 7th ed. Barcelona: Elsevier; 2013.
28. Rodríguez N, Villanueva N, Cuairán V, Canseco J. Disfunción de la articulación temporomandibular en pacientes de 9 a 14 años pretratamiento de ortodoncia. Rev Odonto Mex. 2011 Junio; 15(2).
29. Noguera M, Molinet G, Diz G. Oclusión traumática y Bruxismo en la Disfunción Temporomandibular. Multimed. 2015 Diciembre; 19(6).
30. [En Línea] <http://photonews.do/cuando-ataca-el-bruxismo/>.
31. Guerrero C, Marín D, Galvis A. Evolución de la Patología Oclusal: Una Revisión de Literatura. Journal of Oral Research. 2013 Agosto; 2(2).
32. [En Línea] <http://www.infomed.es/bausch/2fases/>.
33. Ruiseco A, Llanes M, Rodríguez O, Aparicio A. El dolor articular y su relación con las interferencias oclusales. Rev Hab de Cien Med. 2014 Junio; 13(3).
34. González I, Grau I, De los Santos L. Detección de interferencias oclusales en pacientes con trastornos temporomandibulares. Rev Cubana de Estomatol. 2000; 37(2).
35. [En Línea] <http://www.taringa.net/posts/offtopic/18930566/CRAP-Como-pelear-y-defenderse-en-situaciones-de-riesgo.html>.
36. Aránguiz M, Arriagada C, Gübelin M, Bornhardt T, Iturriaga V. Adhesión discal de la articulación temporomandibular: Revisión de la literatura. Avances en odontoestomatología. 2015 Enero; 31(1).
37. Flores P, Adorno D, Pena N, Araújo J, Pita D, Silva C. ADHESIÓN DEL DISCO DE LA ATM- REPORTE DE UN CASO. Acta Odonto Vene. 2007 Enero; 45(4).
38. [En Línea] <http://www.biblioteca-medica.com.ar/2013/08/que-es-pseudotrismus.html>.