UNIVERSIDAD NACIONAL AUTÓNOMA DE MÉXICO

FACULTAD DE ODONTOLOGÍA

DIAGNÓSTICO Y TRATAMIENTO DE LA FIBROMATOSIS GINGIVAL.

T E S I N A

QUE PARA OBTENER EL TÍTULO DE

C I R U J A N A D E N T I S T A

P R E S E N T A:

CARLA MARIANA MUCIÑO MALVÁEZ

TUTOR: Esp. ARTURO FLORES ESPINOSA

MÉXICO, D.F. **2015**

Universidad Nacional Autónoma de México
UNAM
Biblioteca Central
Dirección General de Bibliotecas de la UNAM

UNAM – Dirección General de Bibliotecas
Tesis Digitales
Restricciones de uso

DERECHOS RESERVADOS ©
PROHIBIDA SU REPRODUCCIÓN TOTAL O PARCIAL

Todo el material contenido en esta tesis esta protegido por la Ley Federal del Derecho de Autor (LFDA) de los Estados Unidos Mexicanos (México).

El uso de imágenes, fragmentos de videos, y demás material que sea objeto de protección de los derechos de autor, será exclusivamente para fines educativos e informativos y deberá citar la fuente donde la obtuvo mencionando el autor o autores. Cualquier uso distinto como el lucro, reproducción, edición o modificación, será perseguido y sancionado por el respectivo titular de los Derechos de Autor.

A mis queridos padres, por su apoyo incondicional en todo momento. Les agradezco todos los consejos que me han brindado. Gracias por haberme acompañado en cada paso que me trajo hasta aquí, los amo.

A Karen, gracias por ser mi guía, por tu apoyo en todos los aspectos y por ser mi hermana, mi compañera eres una gran maestra en mi vida, y de la cual aún tengo mucho que aprender.

A mi abuelita por todos tus cuidados, amor incondicional y apoyo. Te quiero mucho.

A mi asesor de tesina Esp. Arturo Flores Espinosa, quien siempre me brindó su valiosa colaboración, apoyo y por compartir conmigo sus preciados conocimientos los cuales valoro mucho y no olvidare.

A la Mta. Amalia Cruz Chávez, coordinadora de seminario, por su tiempo, asesoría y consejos.

A Pedro por todo tu apoyo, amor, comprensión, respeto esto no sería lo mismo sin ti.

A mis amigas Rita, Paulina, Oriana, Montse y Thalía por su amistad, consejos, por acompañarme a lo largo de este camino.

Y a mí querida casa de estudios Universidad Nacional Autónoma de México por haberme otorgado la oportunidad de cursar la hermosa carrera de Cirujana Dentista.

GRACIAS.

INDICE

INTRODUCCIÓN …….. 4

OBJETIVO ……... 5

CAPÍTULO I. PERIODONTO EN SALUD

1.1 Encía ……. 6

1.2 Ligamento periodontal ……... 21

1.3 Cemento radicular ……. 27

1.4 Hueso alveolar ……... 28

CAPÍTULO II. CLASIFICACIÓN DE LA ENFERMEDAD PERIODONTAL

2.1 Gingivitis ……... 34

2.2 Periodontitis ……. 38

CAPÍTULO III. FIBROMATOSIS GINGIVAL

3.1 Definición …….. 45

3.2 Clasificación ……. 45

3.3 Características Histológicas …….. 47

3.4 Características Clínicas ……. 48

3.5 Diagnóstico …….. 51

3.6 Tratamiento …….. 51

CONCLUSIONES ……. 56

REFERENCIAS BIBLIOGRÁFICAS …….. 57

INTRODUCCIÓN

La fibromatosis gingival es una entidad periodontal que se caracteriza por un aumento de volumen en la encía de forma generalizada, llegando a cubrir las coronas de los dientes; se puede presentar de forma aislada, con antecedentes familiares de la misma condición. No se encuentra asociada a anticonvulsivantes, bloqueadores de canales de calcio ó ciclosporina A, además se caracteriza por no tener predilección por género.

Origina problemas funcionales y estéticos, como desplazamiento dental, diastemas, dificultad fonética, dificultad en la masticación, retraso a la erupción dental y problemas periodontales relacionados con retención de placa bacteriana.

OBJETIVO

Conocer la anatomía y fisiología del periodonto, asi como las características de la gingivitis y periodontitis; poder establecer un buen diagnóstico, pronostico y plan de tratamiento en pacientes con fibromatosis gingival.

CAPÍTULO I. PERIODONTO EN SALUD

El periodoncio está conformado por los tejidos de soporte y protección del diente, estos son la encía, el ligamento periodontal, el cemento radicular y el hueso alveolar. Se considera al cemento como parte del periodoncio porque sirve como apoyo para las fibras del ligamento periodontal al igual que el hueso.

A continuación veremos de manera más detallada la conformación del periodoncio de acuerdo al orden antes dado.

1.1 Encía

La mucosa bucal está constituida por tres zonas, adelante serán descritas por puntos y localizadas en un esquema.

1. La mucosa masticatoria, conformada por la encía y el revestimiento del paladar duro.
2. El dorso de la lengua que está cubierto de una mucosa especializada.
3. La membrana mucosa bucal de la que el resto cavidad bucal está recubierta.

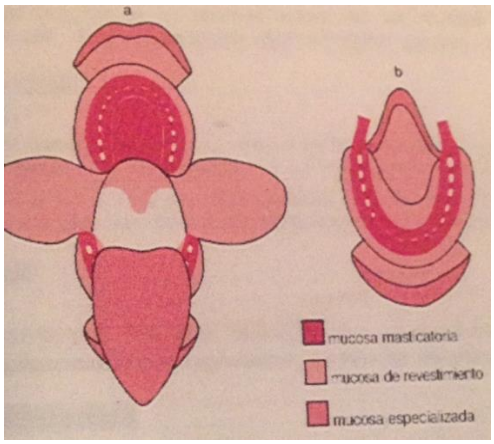

Figura 1. Esquema de la mucosa bucal. [1]

Características Clínicas

La encía, en un adulto sano, cubre el hueso alveolar y la raíz del diente, del mismo modo, cubre a nivel coronal la unión amelocementaria.[2]

Anatómicamente, la encía está dividida en las siguientes áreas: a) libre o marginal, b) insertada o adherida, c) interproximal o interdental. Cada tipo de encía presenta variaciones en el grosor, la diferenciación y la histología, y todos estos tipos poseen una estructura específica para su apropiado funcionamiento contra el daño mecánico y microbiano. A continuación se describirán las áreas de la encía.

Encía marginal

También conocida como encía no insertada o libre. La encía marginal es el margen terminal o el borde de la encía que rodea los dientes dando una apariencia de collar. La encía marginal y la encía insertada están separadas por el surco gingival libre y generalmente tiene 1mm de ancho. La encía marginal o no insertada es la que forma la pared de tejido blando del surco gingival.

Surco gingival

El surco gingival es el espacio que se encuentra alrededor del diente y que conforma la superficie dental y el revestimiento epitelial del margen libre que separa la encía.[3]

El surco gingival posee una forma de "V", y en condiciones normales una sonda periodontal apenas puede entrar dentro del surco, con una fuerza ligera no mayor de 20 g, en salud mide de 0.5 a 3mm .

Encía insertada

Firme y resistente, la encía insertada es la continuación de la encía marginal y está unida al periostio del hueso alveolar.

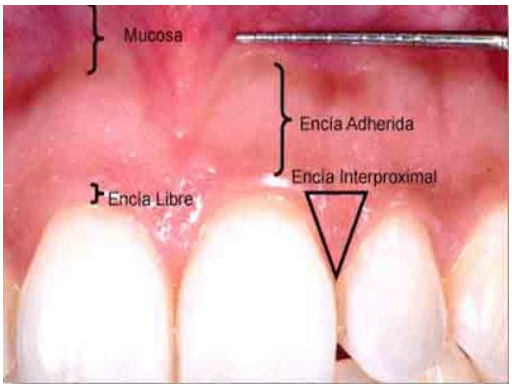

Figura 2. Encia libre, adherida e interproximal. [1]

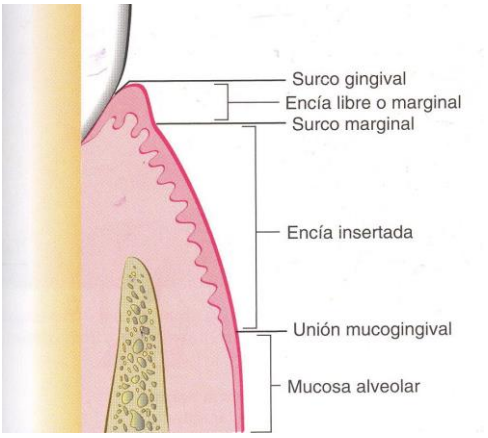

Figura 3. Esquema de los puntos anatómicos de referencia de la encía. [4]

Encía interdental

Con forma piramidal, la encía interdental se localiza en el nicho gingival que es el espacio interproximal que se encuentra debajo del área de contacto del diente.

Cuando la encía interdental tiene forma piramidal, la punta de una papila se sitúa justo debajo del punto de contacto. Si por el contrario la encía interdental tiene forma de “col”, entonces se puede apreciar una depresión en forma de valle en la que está conectada la papila vestibular y otra lingual, adaptándose a la forma del contacto inteproximal.

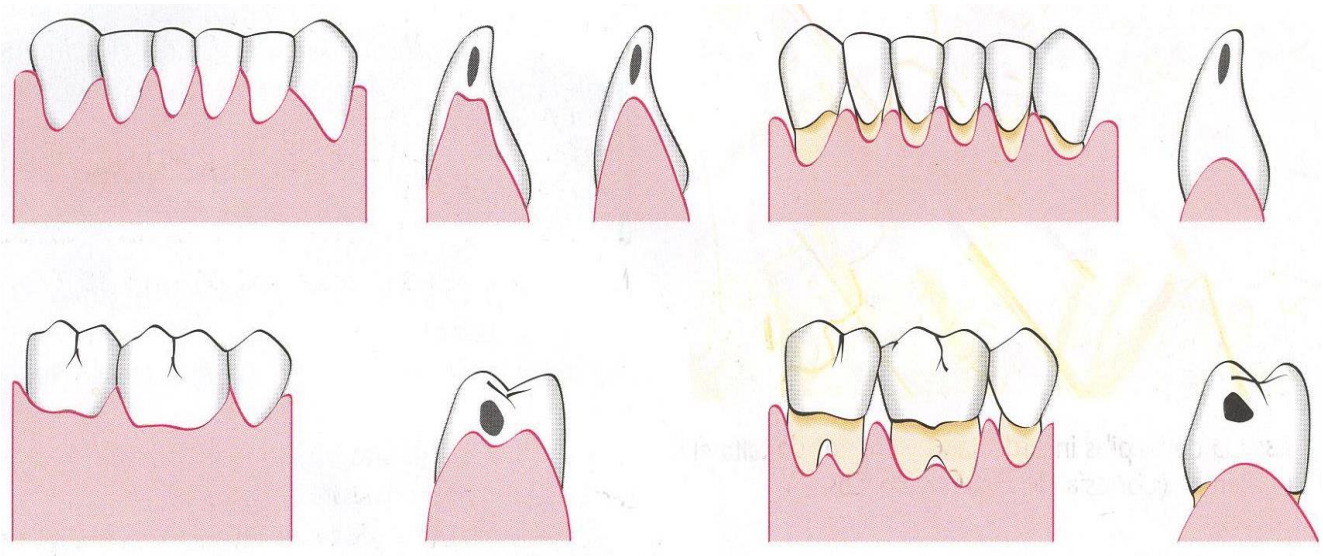

Figura 4. Esquema de la encia interdental. [4]

Color

El color de la encía insertada y de la encía marginal es producido por el suministro vascular, el grosor, el grado de queratinización del epitelio y de la presencia de células que contienen pigmentos. En situaciones normales, su coloración usualmente es descrita como “rosa coral”, pero el color puede variar entre distintos individuos, se cree que esta variación puede estar correlacionada con la pigmentación cutánea de la persona.

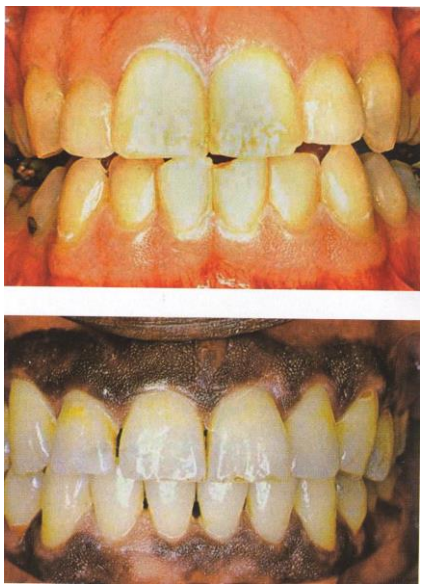

A

B

Figura 5. A. Encía clínicamente sana . B. Encía que presenta pigmentación melánica . [4]

Pigmentación fisiológica

La melanina es un pigmento café no derivado de la hemoglobina, que se encarga de dar la coloración o pigmentación normal a la piel, la encía y el resto de la membrana mucosa bucal.

Tamaño

La suma total de la masa de elementos celulares e intercelulares y el suministro vascular de la encía dan como resultado el tamaño de ésta. Las enfermedades gingivales tienen como característica la modificación en el tamaño de la encía en contraposición de lo normal.

Forma

La forma de la encía depende de la forma que posee los dientes, de su alineación en el arco, y de la ubicación y tamaño del área proximal de contacto, además de las dimensiones de los espacios interproximales gingivales, vestibulares y linguales. Del mismo modo la forma de la encía puede variar considerablemente por las mismas razones antes mencionadas.

Contorno

La morfología de la encía interdental es regida por el contorno de las superficies dentales proximales, además de su localización y la forma de los espacios interproximales gingivales.

Consistencia

La consistencia firme de la encía insertada está determinada por la naturaleza colágena de la lámina propia, además de su inmediación con el mucoperiostio del hueso alveolar. Como antes se dijo, las fibras gingivales contribuyen a la firmeza del margen de la encía.

Textura superficial

La textura de la encía es descrita como la de una cáscara de naranja, además se dice que presenta puntilleo.

Características microscópicas

De acuerdo a los exámenes microscópicos se sabe que la encía está compuesta por epitelio escamoso estratificado y por el núcleo central del tejido conectivo.

Epitelio gingival

El comportamiento epitelial, se cree histológicamente, solo actúa como una barrera física que ofrece protección contra la infección y la inserción gingival. De este modo, tiene un papel primordial en la defensa innata del huésped. Esta defensa se da por medio de una respuesta interactiva a las baterías, es decir que el epitelio responde de forma activa a la infección.

El epitelio gingival está constituido por un recubrimiento continuo de epitelio escamoso estratificado y desde el punto de vista morfológico y funcional pueden localizarse o definirse tres áreas diferentes:

- Epitelio bucal externo.
- Epitelio del surco gingival.
- Epitelio de unión.

El queranocito, como ocurre con otros epitelios escamosos estratificados, es el principal tipo celular del epitelio gingival. También se encuentran otro tipo de células como lo son las células claras o no queranocitos, entre estas los melanocitos, las células de Langerhans, las células de Merkel.

CARACTERÍSTICAS ESTRUCTURALES Y METABÓLICAS DE LAS DIFERENTES ÁREAS DEL EPITELIO GINGIVAL

Las variaciones morfológicas regionales en el componente epitelial de la encía muestran la adaptación del tejido al diente y al hueso alveolar. Estas variaciones morfológicas se encuentran también en el epitelio bucal, del surco y de unión.

Epitelio bucal externo

El epitelio bucal externo, en promedio, tiene un grosor de 0.2 a 0.3 mm; y cubre la cresta y la superficie externa de la encía marginal, además de la superficie de la encía insertada.

El epitelio bucal se compone de cuatro estratos:

a) basal

b) espinoso

c) granuloso

d) corneo

La queratinización gingival disminuye con la edad.

Epitelio del surco gingival

Es un tipo de epitelio escamoso estratificado no queratinizado, sin proyecciones interpapilares y delgadas, que recubre el surco gingival y se

extiende desde el límite coronario del epitelio de unión hasta la cresta del margen gingival.

El epitelio del surco es de vital importancia debido a que actúa como una membrana semipermeable por la que pasan productos bacterianos dañinos hacia la encía, por el cual se filtra el líquido de tejido gingival hacia el surco.

Epitelio de unión

Está constituido por una banda tipo collar compuesta de epitelio escamoso estratificado no queritanizado. Durante los primeros años de vida tiene de tres a cuatro capas de grosor, pero éste va aumentando con la edad. Se forma a partir de la confluencia del epitelio bucal y, aunque no de manera necesaria, del epitelio reducido del esmalte durante la erupción del diente. El epitelio de unión es capaz de restituirse por completo después de una cirugía, formándose alrededor del implante.

RENOVACIÓN DEL EPITELIO GINGIVAL

En un estado de constante renovación, el epitelio gingival mantiene su grosor por medio del equilibrio entre la formación de nuevas células en la capa basal y la capa espinosa y la exfoliación o deshecho de las células viejas en la superficie. Esta actividad mitótica se presenta en una periodicidad de cada 24 horas.

Líquido gingival (líquido del surco gingival)

El líquido gingival está constituido por componentes de tejido conectivo, células inflamatorias, suero, epitelio y flora microbiana que se encuentran en el margen gingival o el surco .

El líquido gingival tiene las siguientes propiedades:

1- Limpia el material del surco gingival.

2- Contiene proteínas plasmáticas que mejoran la adherencia del epitelio al diente.

3- Posee propiedades antimicrobianas.

TEJIDO CONECTIVO GINGIVAL

El tejido conectivo gingival está principalmente compuesto por fibras de colágena (aproximadamente el 60% del volumen), matriz (de casi 35%), fibroblastos (5%), vasos y nervios. La lamina propia, que es el tejido conectivo de la encía, consta de dos capas. Estas capas son las siguientes:

1. Un estrato papilar debajo del epitelio (integrado por dos proyecciones papilares que se encuentran entre las proliferaciones epiteliales interpupulares)
2. Una capa reticular contigua al periostio del hueso alveolar.[4]

Podemos concluir, de acuerdo a lo anterior, que el tejido conectivo gingival es un tejido conectivo fibroso que posee elementos que se original directamente del tejido conectivo de la mucosa bucal, y también posee algunas fibras originadas a partir del folículo dental (dentogingivales).

La sustancia fundamental es amorfa, con un alto contenido de agua, y llena el espacio que se encuentra entre las fibras y las células.

Las fibras colágenas, reticulares y elásticas son los tres tipos de fibras que se encuentran en el tejido conectivo, y éste sistema de fibras elásticas se encuentra compuesto por oxitalán y elastina que encuentran distribuidas entre las fibras colágenas.

FIBRAS GINGIVALES

Las fibras gingivales están contenidas en el tejido conectivo de la encía marginal en un sistema predominante de haces compuestas por estas fibras. Dado que el tejido conectivo de la encía marginal posee una alta densidad en colágeno, las fibras gingivales también son llamadas fibras colágenas; estas están integradas por colágeno tipo 1.

Las funciones de las fibras gingivales son las siguientes:

1. Se encargan de asegurar la encía marginal contra el diente.

2. Soportan las fuerzas de la masticación sin separarse de la superficie dentaria gracias a que poseen la rigidez necesaria para evitar la separación.
3. Es capaz de unir la encía marginal libre con el cemento de la raíz y la encía insertada adyacente.

Las fibras se encuentran dividida en los siguientes tres grupos:

1. **Grupo gingivodental.** Las fibras que se encuentran en las superficies vestibulares, linguales e interproximales. Se encuentran insertadas en el cemento, debajo del epitelio y en la base del surco gingival.
2. **Grupo circular.** Las fibras que atraviesan el tejido conectivo de la encía marginal e interdental. Rodean el diente como si se tratara de un anillo.
3. **Grupo transeptal.** Se encuentran localizadas en el espacio interproximal y forman haces que se extienden entre el cemento de los dientes próximos en los que se insertan.[4]

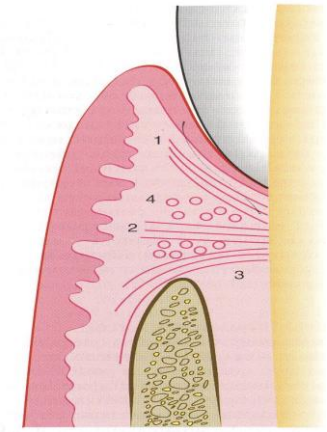

Figura 6. Esquema de las fibras gingivodentales. [4]

Elementos Celulares

Entre los haces de fibras se encuentran múltiples fibroblastos. El fibroblasto es el elemento celular más importante en el tejido conectivo gingival, y son de origen mesenquimatoso. Los fibroblastos tienen un papel primordial en el desarrollo, mantenimiento y reparación del tejido conectivo. Se encarga también de sintetizar el colágeno y las fibras elásticas, además de regular la degradación del colágeno por medio de la fagocitosis y la secreción de colagenasa.

Reparación del tejido conectivo gingival

El tejido conectivo de la encía posee la capacidad de curarse y regenerarse gracias al alto índice de reparación. Ésta capacidad es tan considerable que por lo general no hay muchas evidencias de la existencia de cicatrices tras los procedimientos quirúrgicos.

Irrigación sanguínea, vasos linfáticos y nervios

Los vasos sanguíneos y linfáticos, además de los tractos microcirculatorios, tienen un papel primordial en el drenado de líquido del tejido, y también en la propagación de la inflamación.

En enfermedades periodontales como la gingivitis y la periodontitis, la microcirculación y la formación vascular se alteran o cambian ampliamente en la red vascular que se encuentra justamente debajo del epitelio del surco gingival y el epitelio de unión.

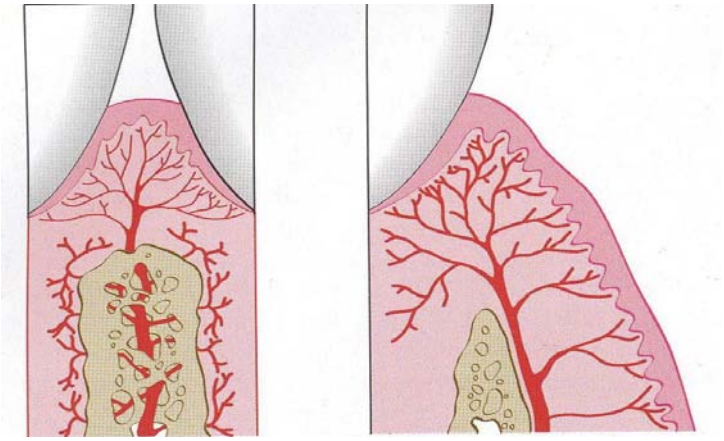

Figura 7. Esquema de una arteriola que penetra el hueso alveolar interdental para irrigar tejidos interdentales (iquierda) y arteriola supraperiostica sobre el hueso alveolar vestibular, que irradia ramificaciones hacia el tejido circundante (derecha). [4]

Las tres fuentes de irrigación sanguínea que se encuentran en la encía son las siguientes:

1. Arteriolas supraperiósticas a lo largo de la superficie vestibular y lingual del hueso alveolar, desde las que se extienden los capilares a lo largo del epitelio del surco entre las proliferaciones reticulares de la superficie gingival externa.
2. Vasos del ligamento periodontal, que se extiende hacia dentro de la encía y establece anastomosis con capilares en el área del surco.

3. Arteriolas, que emergen de la cresta del tabique interdental y se extiende de forma paralela a la cresta del hueso para establecer anastomosis con los vasos del ligamento periodontal.[4]

1.2 Ligamento Periodontal

DEFINICIÓN

El ligamento periodontal rodea la raíz del diente, está conectado con la pared interna del hueso alveolar y está constituido por un tejido conectivo con vascularidad compleja y altamente celular.

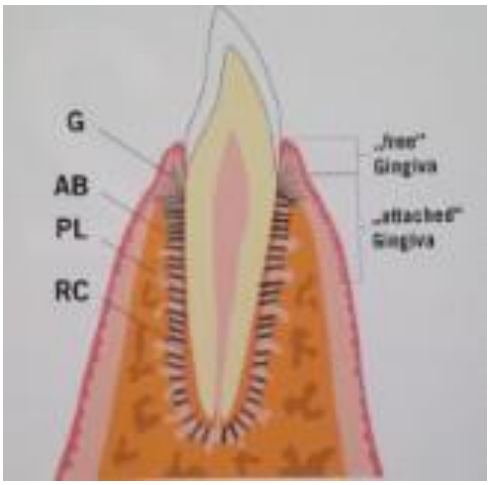

Figura 8. Esquema que muestra la ubicación del ligamento periodontal . [5]

Las fibras principales, que son colagenosas, son los elementos primordiales del ligamento periodontal. Estas fibras están dispuestas en haces y siguen una trayectoria sinuosa. Las haces de fibra principal están compuestas por fibras individuales que forman una red continua en anastomosis entre el diente y el hueso. Una vez que las *fibras de Sharpey* (que son las porciones terminales de las fibras principales que se insertan en el cemento y en el hueso) están insertadas en la pared del alveolo o en el diente, se calcifican en un grado importante.

Es importante notar que la configuración molecular de las fibras de colágeno les otorga a estas fibras una fuerza de tensión mayor a la del acero.

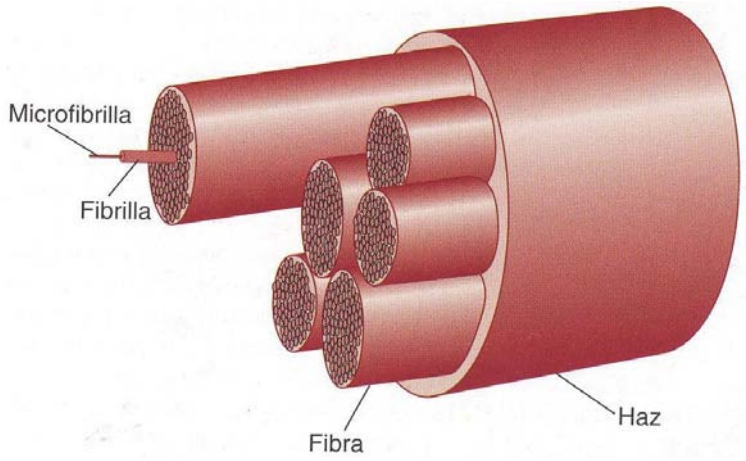

Figura 9. Microfibrillas, fibrillas, fibras y haces de colágena. [4]

Las fibras principales del ligamento periodontal se dividen en seis grupos que se desarrollan de forma secuencial en la raíz en desarrollo: transeptales, de las crestas alveolares, horizontales, oblicuas, apicales e interradiculares.[4, 6] A continuación se describirán de manera más profunda estos grupos.

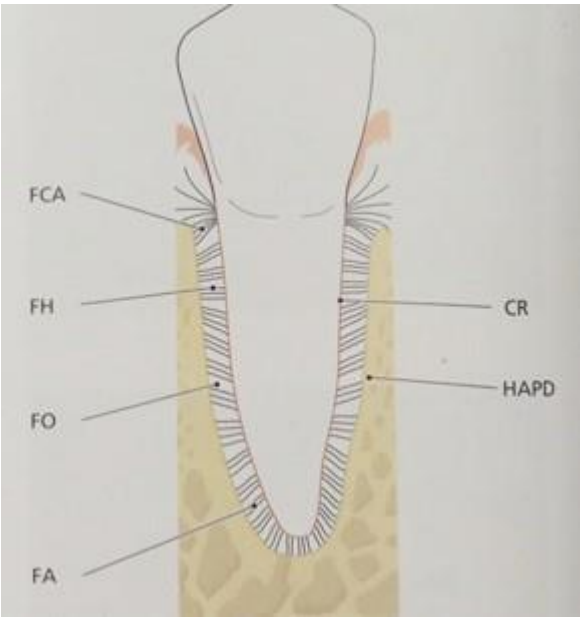

Figura 10. Esquema de las fibras del ligamento periodontal. [6]

1. **Grupo transeptal.** Impiden que los dientes pierdan contacto entre sí al extenderse en sentido interproximal sobre la cresta alveolar, enclavándose en el cemento de dientes vecinos.

2. **Grupo de la cresta alveolar.** Evitan la extrusión del diente y a los movimientos laterales al extenderse de forma oblicua desde el

cemento apenas por debajo del epitelio de unión, hasta la cresta alveolar.

3. **Grupo horizontal.** Se extienden en ángulos rectos al eje longitudinal del diente, desde el cemento hasta el hueso alveolar.

4. **Grupo oblicuo.** Tiene la tarea de soportar las tensiones masticatorias verticales transformándolas en tensión sobre el hueso. El grupo oblicuo es el más grande del ligamento periodontal al extenderse del cemento en dirección coronal oblicuamente al hueso.

5. **Grupo apical.** Divergen a partir del cemento hacia el hueso en el fondo del alveolo.

6. **Grupo interradicular.** Se extienden hacia fuera desde el cemento hasta el diente en las zonas de furcación de los dientes multirradiculares. [4]

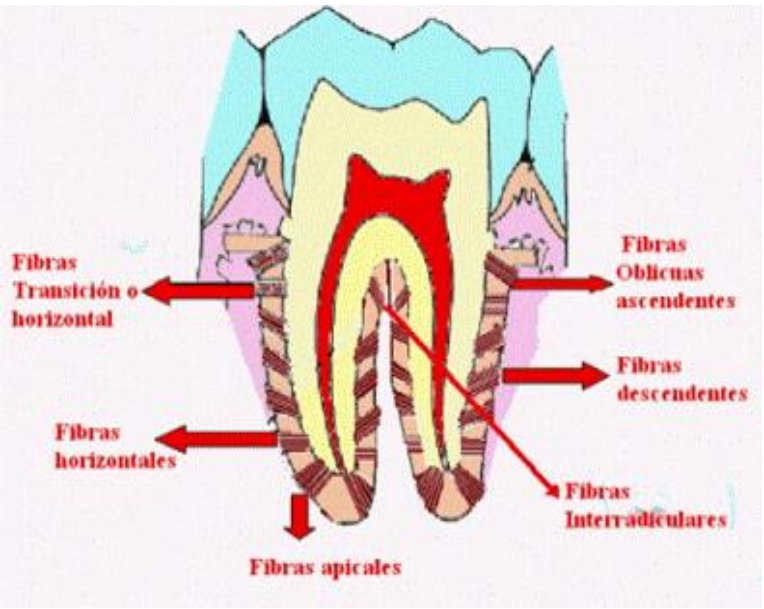

Figura 11. Fibras del ligamento periodontal. [1]

Elementos celulares

A continuación veremos los cuatro tipos de células que se han identificado en el ligamento periodontal y que son las siguientes: Las de tejido conectivo, las de restos epiteliales, las del sistema inmunitario y las relacionadas con los elementos neuromusculares.

1. **Células del tejido conectivo.** En estas están incluidos los fibroblastos (las células más comunes en el ligamento periodontal), cementoblastos y osteoclastos. Se encargan de sintetizar colágeno y tienen la capacidad de fagocitar fibras de colágeno antiguas y de degradarlas por medio de hidrólosis enzimática.

2. **Células de los restos epiteliales.** Los restos epiteliales de Malassez forman un entramado y aparecen como grupos aislados de células o como bandas entrelazadas.

3. **Células del sistema inmunitario**. Entre las células de defensa en el ligamento periodontal se incluyen neutrófilos, linfocitos, macrófagos, mastocitos y eosinófilos.[4]

Funciones del ligamento periodontal

Están divididas en funciones físicas, formativas y de remodelación, nutracionales y sensoriales.

Función física.

Las funciones físicas del ligamento periodontal son las siguientes:

- Provisión de un “estuche” de tejido blando para proteger a los vasos y nervios de lesiones causadas por fuerzas mecánicas.
- Transmisión de fuerzas oclusivas al hueso.
- Unión del diente con el hueso.
- Resistencia al impacto de fuerzas oclusivas (absorción del impacto).[5,7]

Función de formación y remodelación.

Las células del ligamento periodontal y el hueso alveolar se exponen a fuerzas físicas durante y como respuesta a la masticación. Las células del ligamento periodontal participan en la formación y la resorción del cemento y el hueso. El ligamento se encuentra bajo remodelación constante. Las células y fibras viejas se degradan y se reemplazan con nuevas.[4]

Función nutricional y sensorial

Los nutrientes que el cemento, el hueso y la encía necesitan son proporcionados por el ligamento periodontal a través de los vasos sanguíneos, además de que también aporta drenaje linfático. El tejido periodontal es un tejido muy vascularizado y cuanta con abundantes inervaciones de fibras nerviosas sensoriales capaces de transmitir sensaciones táctiles, de presión y de dolor por medio de las vías trigeminales.

Los haces se dividen en fibras mineralizadas únicas, que en algún momento pierden sus vainas de mielina y acaban en uno de los **cuatro** tipos de terminación neural.

1- Terminaciones libres, que tienen configuración en forma de árbol y transmiten la sensación de dolor.
2- Mecanorreceptores tipo Ruffini, cuya ubicación principal es el área apical.
3- Corpúsculos espirales de Meissner, también macanorreceptores, que se encuentran sobre todo en la región radicular media.
4- Terminaciones fusiformes de presión y vibración , que están rodeadas por una capsula fibrosa y se localizan sobre todo en el ápice

1.3 Cemento Radicular

El cemento radicular forma la cubierta exterior de la raíz anatómica y es un tejido mesenquimatoso calcificado y avascular.

Existen dos tipos principales de cemento, el acelular (primario) y el celular (secundario). Ambos tipos de cemento constan de una matriz interfibrilar calcificada y fibrillas colágenas.

Las dos principales fuentes de fibras de colágeno en el cemento son:

1- Fibras de Sharpey (extrínsecas), que son la porción insertada de las fibras principales del ligamento periodontal formadas por fibroblastos.
2- Fibras que pertenecen a la matriz del cemento (intrínseca) y son producidas por los cementoblastos.

El *cemento acelular* cubre casi desde el tercio cervical hasta la mitad de la raíz, es el primero en formarse y no contiene células. Las fibras de Sharpey conforman la mayor parte de la estructura del cemento acelular y tiene como función principal el soporte dentario.

El *cemento celular* es más irregular a comparación del cemento acelular y contiene células (cementocitos) en espacios individuales (lagunas) que se comunican entre sí a través de un sistema de canalículos conectados. Se forma después de que el diente llega al plano oclusal.

Unión amelocementaria

El cemento ubicado inmediatamente subyacente a la unión amelocementaria es de importancia clínica particular en los procedimientos de raspado radicular.

1.4 Hueso alveolar

El proceso alveolar es el hueso que se forma y sostiene los alveolos dentarios. Se compone de la pared interna del alveolo, de hueso delgado, compacto, denominado hueso alveolar propiamente dicho (lamina cribiforme), el hueso de sostén que consiste en trabéculas reticulares (hueso esponjoso), y las tablas vestibulares y palatinas del hueso compacto.

El proceso alveolar se divide en áreas separadas a partir de si base anatómica, pero funciona como una unidad; todas las partes se interrelacionan en el soporte de los dientes; el hueso compacto y el hueso esponjoso forman el proceso alveolar.

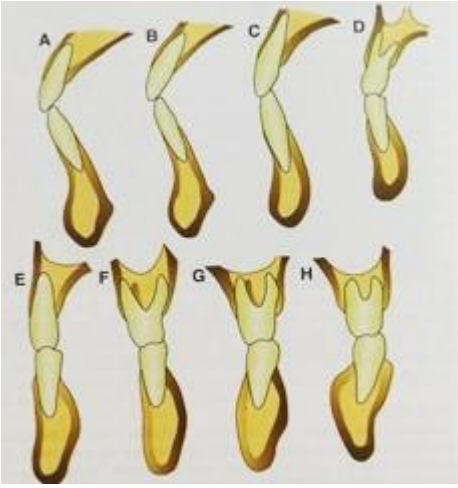

Figura 12. Esquema que representa proporciones de hueso esponjoso y compacto en un corte vestibulolingual . [4]

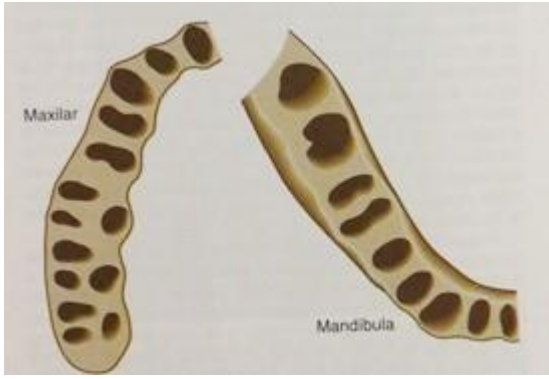

Figura 13. Esquema que representa el corte transversal del maxilar y la mandibula. [4]

Es la porción del maxilar y la mandíbula que forma y apoya a los alveolos dentinarios. Se forma cuando el diente erupciona, a fin de proveer la inserción ósea para constituir el ligamento periodontal.

A continuación se describe el proceso alveolar:

1- Una tabla externa de hueso cortical formada por hueso haversiano y laminillas óseas compactas.
2- La pared interna del alveolo, integrada por hueso compacto delgado llamado hueso alveolar propiamente dicho (conocido

también como lamina cribiforme o lámina dura) y también constituido por hueso fascicular.

3- Trabéculas esponjosas, entre esas dos capas compactas, que operan como hueso alveolar de soporte.

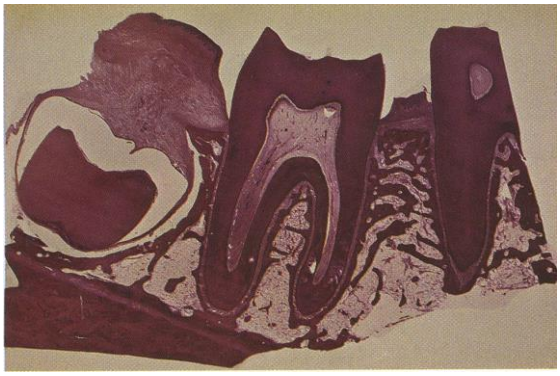

Figura 14.Corte mesiodistal, obtenida de una autopsia observando los compartimentos óseos interdentales entre el primer y segundo molar. [4]

Células y matriz intercelular

El hueso alveolar está compuesto de una matriz calcificada con osteocitos encerrados dentro de espacios denominados lagunas.

Los osteocitos se extienden dentro de pequeños canales (canalículos) que se irradian desde las lagunas. Los canalinculos forman un sistema anastomosado dentro de la matriz intercelular del hueso, que lleva oxígeno y alimentos a los osteocitos y elimina los productos metabólicos de desecho.

Aunque la organización interna del tejido del hueso alveolar está en constante cambio, mantiene casi la misma forma desde la niñez hasta la edad adulta. El depósito óseo de los osteoblastos se equilibra mediante la resorción de los osteoclastos durante la remodelación y renovación de tejido.

También se sabe que el número de osteoblastos disminuye con la edad. La remodelación es la principal vía para los cambios óseos en la forma, resistencia a la fuerza y reparación de heridas.

La resorción ósea es un proceso complejo relacionado morfológicamente con la apariencia erosionada de las superficies óseas.[4]

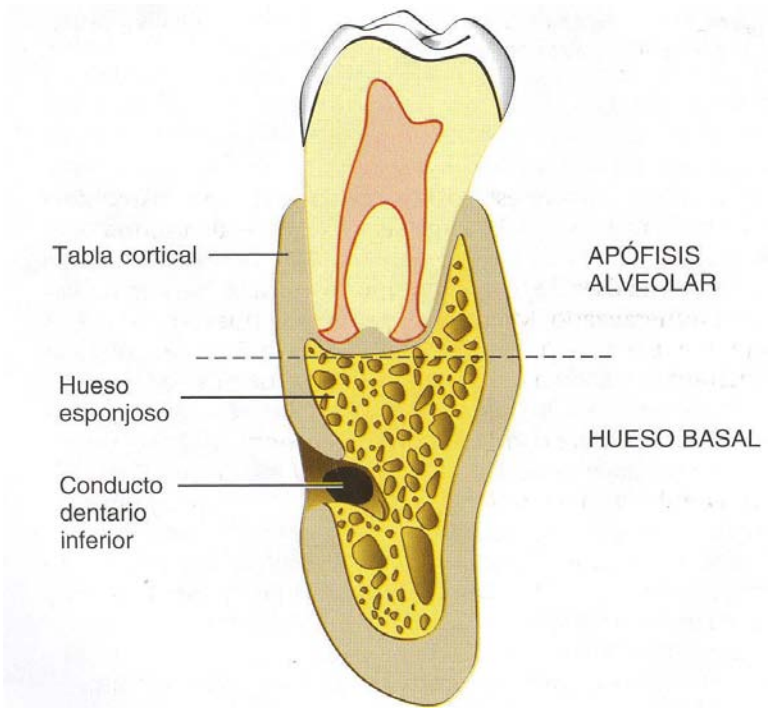

Figura 15. Corte longitudinal de un molar inferior , donde la linea nos indica la separacion entre el hueso basal y alveolar. [4]

CAPÍTULO II. CLASIFICACIÓN DE LA ENFERMEDAD PERIODONTAL

La clasificación de las enfermedades periodontales tiene una gran importancia, es útil para establecer un diagnóstico acertado que ayude a determinar el pronóstico y que tiene como resultado facilitar la planeación del tratamiento necesario.

Dentro de estas clasificaciones, la periodoncia ha utilizado particularmente las que están basadas en manifestaciones clínicas, es decir la ubicación, el grado de cambio o pérdida del tejido y el índice de destrucción del mismo.[4,8]

Figura 16. Esquema de enfermedad periodontal . [9]

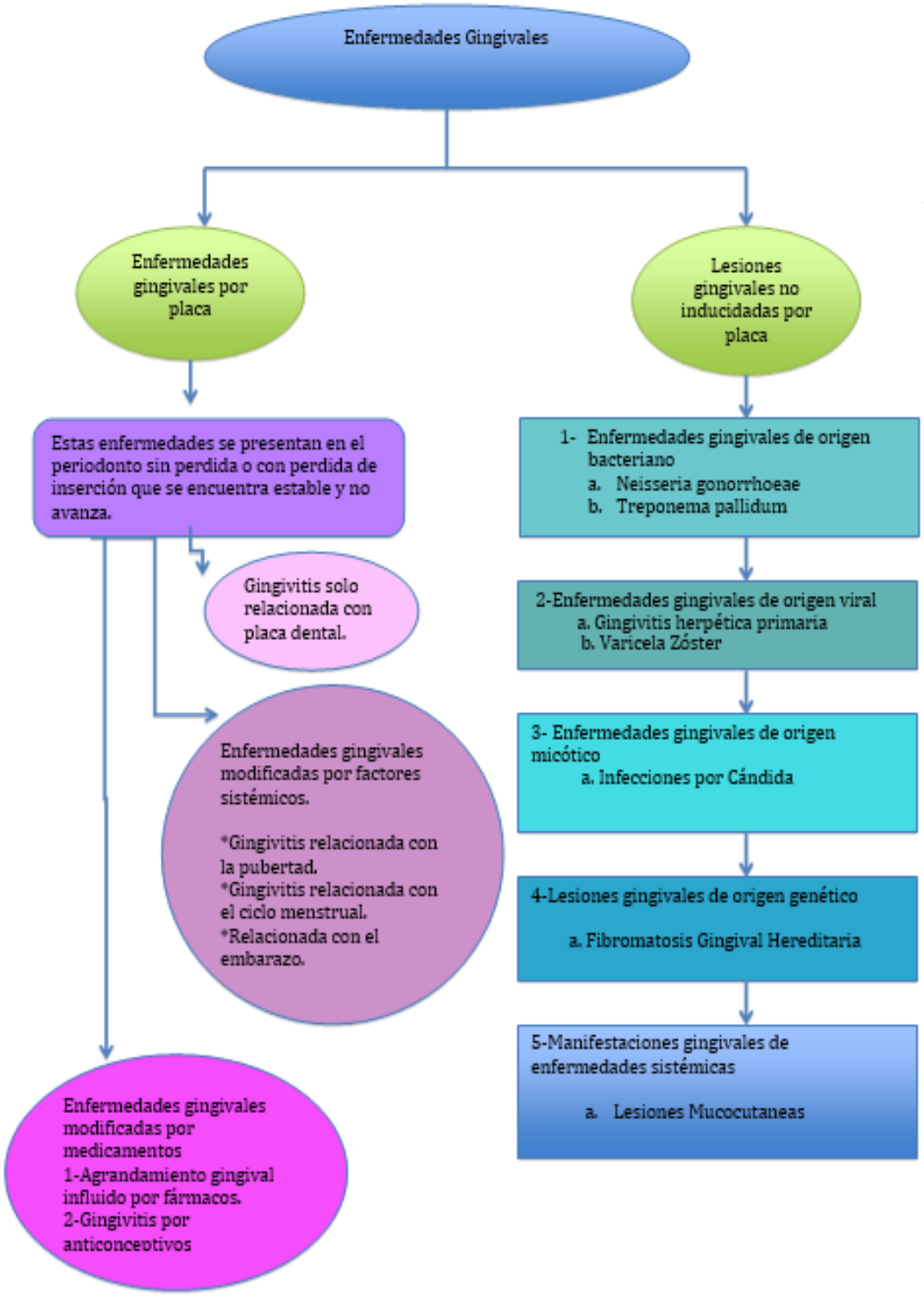

Cuadro 1. Clasificación de la enfermedad periodontal , datos de Holmstrup y Mariotti; Periodontol 1999. [4]

2.1 Enfermedades Gingivales

*Enfermedades gingivales inducidas por placa dental.

La forma más común de enfermedad gingival es la gingivitis relacionada con la formación de placa dental.

La gingivitis está caracterizada por la presencia de inflamación que se limita a la encía y que está relacionada con la perdida de inserción de los dientes.[10]

*Gingivitis asociada al acúmulo de placa dental

Éste tipo de gingivitis es resultado de la interacción entre los micoorganismos encontrados en la biopelícula de la placa dental, junto con los tejidos y células inflamatorias del huésped. Esta interacción se varía de acuerdo a los efectos de factores locales o sistemáticos, como la ingesta de medicamentos o la malnutrición, cuestiones que influyen en el nivel de gravedad de la enfermedad o la duración de la respuesta. Dentro de los factores locales podemos ver que éstos contribuyen a la gingivitis se encuentra la formación de cálculos que tienen como resultado la retención de placa en la corona y las superficies radiculares, lo que contribuye a la gravedad de la enfermedad debido su capacidad para retener microrganismos al formar placa.[4.8,11]

-Enfermedades gingivales modificadas por factores sistémicos

Los cambios endocrinos que están relacionados con la pubertad, el ciclo menstrual, el embarazo y la diabetes, son factores sistémicos que contribuyen a la gingivitis debido a las alteraciones que produce en la respuesta inflamatoria gingival a la placa.[4,6,12]

-Enfermedades gingivales modificadas por medicamentos

Los casos de enfermedades gingivales modificadas por medicamentos continúan aumentando en incidencia debido al aumento en el uso de fármacos. Medicamentos como los anticonvulsivos (fenitoína), los inmunosupresores (ciclosporina) y los bloqueadores de canal de calcio (nifedipina, verapamilo y valproato de sodio) son conocidos por inducir el agrandamiento gingival.

-Enfermedades gingivales modificadas por malnutrición

La malnutrición modifica a las enfermedades gingivales. Esto se refleja en las descripciones clínicas de encías rojas brillantes, tumefactas y hemorrágicas que están relacionadas con la deficiencia de ácido ascórbico (vitamina C) o escorbuto, productos de la malnutrición.[4,6,13]

Lesiones gingivales no inducidas por placa

Las manifestaciones bucales de enfermedades sistémicas no producidas por placa que ocasionan lesiones en los tejidos del periodoncio no son comunes.

-Enfermedades gingivales de origen bacteriano específico

La gingivitis estreptocócica o gingivostomatitis es una enfermedad que se manifiesta de forma aguda con dolor que está relacionado con la encía inflamada, roja, tumefacta y difusa, con aumento en la hemorragia y en la que ocasionalmente se forman abscesos, además se presenta fiebre. Este tipo de gingivitis está presente en enfermedades de transmisión sexual de origen bacteriano como la gonorrea (Neisseria gonorrhoeae), y en la sífilis (Treponema pallidum) con menor incidencia.

-Enfermedades gingivales de origen viral

Las enfermedades de origen viral son enfermedades provocadas por diversos virus de ácido desoxirribonucleico (DNA) y ácido ribonucleico (RNA), alteran (¿o provocan?) enfermedades gingivales. El herpes virus es el más común entre estas enfermedades virales.

-Enfermedades gingivales de origen micótico

La gingivitis de origen micótico se presenta en personas con deficiencias inmunes (como las personas infectadas con el virus de inmunodeficiencia humana (VIH)) producto del uso constante y prolongado de antibióticos de amplio espectro que provocan alteraciones en la flora bucal normal.

La candidiasis es la infección micótica bucal más común, y también se encuentra en personas que tienen un menor flujo salival al normal. La candidiasis se presenta como placas blancas en la encía, lengua o mucosa bucal. La placa blanca puede eliminarse con gasa y deja una superficie roja hemorrágica.[14]

-Enfermedades gingivales de origen genético

La fibromatosis gingival hereditaria (que presenta los modos de dominante autosómico (raros) o recesivos autosómicos) es una de las enfermedades clínicamente más evidentes. Se presenta como el agrandamiento gingival que llega a cubrir por completo los dientes (puede retrasar la erupción de estos), y se puede presentarse como un fenómeno aislado o en conjunto con muchos otros síndromes generalizados.

-Manifestaciones gingivales de trastornos sistémicos

Estas manifestaciones gingivales se presentan como lesiones descamativas o ulceraciones en la encía, en ocasiones ambas. Son producto de reacciones alérgicas relacionadas con materiales de restauración, pastas dentales,

enjuagues bucales, goma de mascar o alimentos que provocan cambios gingivales. El diagnóstico puede ser difícil al ser poco comunes, es necesaria antes la eliminación de otras posibles causas.

-Lesiones Traumáticas

Este tipo de lesiones traumáticas son provocadas por medios artificiales y accidentales. Algunas de estas son, por ejemplo, el trauma por cepillado, iatrogénico o accidental. [3, 4, 7]

Figura 17. Gingivitis . [15]

2.2 PERIODONTITIS

La periodontitis es “una enfermedad inflamatoria de los de los tejidos de soporte de los dientes provocada por microorganismos específicos, que tiene como resultado la destrucción progresiva del ligamento periodontal y el hueso alveolar como la formación de bolsas, recesión o ambas”.

Una de las características clínicas de la periodontitis que la distingue de la gingivitis, es la presencia de pérdida clínicamente detectable de la inserción. En algunos casos, se presenta una recesión de la encía marginal junto con la perdida de inserción, enmascarando el progreso de la enfermedad si las medidas de la profundidad de la bolsa se toman sin considerar los niveles clínicos de inserción.

Los signos clínicos de inflamación, como cambios en el color, el contorno, y la consistencia y la hemorragia al sondeo, tal vez no sean siempre indicadores positivos de una pérdida de la inserción en curso. Sin embargo, se ha probado que la presencia de hemorragia continua al sondeo en una secuencia de visitas es un indicador confiable de la presencia de inflamación y puede provocar la pérdida posterior de inserción en el sitio de sangrado.

Se ha demostrado perdida de inserción relacionada con periodontitis que avanza de forma continua o en brotes episódicos de actividad de la enfermedad.

Los talleres de consenso en Estados Unidos en 1989 y en Europa en 1993 identificaron que puede haber periodontitis de aparición temprana, de aparición en la adultez y de forma necrosante.

La enfermedad de aparición temprana se distingue de la aparición en el adulto por la edad en que se presenta. Esta división fue arbitraria y se acordó que a partir de los 35 años de edad se manifestaría la de aparición en la adultez.

Los individuos de menos de 35 años de edad presentan la enfermedad de aparición temprana que es más agresiva. La periodontitis de aparición temprana está subdividida en prepuberal, juvenil y de progreso rápido, con distribuciones localizadas o generalizadas de la enfermedad. Está asociada con defectos en las defensas del huésped. En la enfermedad de aparición en la adultez presenta un avance más lento, comenzando en la cuarta década de la vida y al contrario que en los casos de aparición temprana, no está relacionada con defectos en las defensas del huésped.

La clasificación de las diferentes formas de periodontitis se simplificó, quedando en su lugar la descripción de tres manifestaciones clínicas generales de la periodontitis: crónica, agresiva y como manifestación de enfermedades sistémicas. A continuación se describirán de manera más detallada.[3, 4, 7, 11, 16]

Clasificación	Formas de periodontitis	Características de la enfermedad
World Workshop in Clinical Periodontics de la *AAP*, 1989[5]	Periodontitis en el adulto	Edad de aparición > 35 años Avance lento de la enfermedad No hay defectos en las defensas del huésped
	Periodontitis de aparición temprana (puede ser prepuberal, juvenil o de progreso rápido)	Edad de aparición < 35 años Índice rápido de avance de la enfermedad Defectos en las defensas del huésped Relacionada con microflora específica
	Periodontitis relacionada con enfermedad sistémica	Enfermedades sistémicas que predisponen a velocidades rápidas de periodontitis Enfermedades: diabetes, síndrome de Down, infección por VIH, síndrome Papillon-Lefèvre
	Periodontitis ulcerativa necrosante	Similar a la gingivitis ulcerativa necrosante aguda pero relacionada con una pérdida clínica de inserción
	Periodontitis refractaria	Periodontitis recurrente que no responde al tratamiento
European Workshop in Periodontology, 1993[3]	Periodontitis en el adulto	Edad de aparición: cuarta década de la vida Avance lento de la enfermedad No hay defectos en la respuesta del huésped
	Periodontitis de aparición temprana	Edad de aparición: antes de la cuarta década de la vida Avance rápido de la enfermedad Defectos en las defensas del huésped
	Periodontitis necrosante	Necrosis de tejido con pérdida ósea y de la inserción
Workshop for Classification of Periodontal Diseases de la *AAP*, 1999[2]	Periodontitis crónica Periodontitis agresiva Periodontitis como manifestación de enfermedades sistémicas	Véase recuadro 7-3

Cuadro 2. Clasificación de las diversas formas de periodontits. [4]

Periodontitis Crónica

Esta forma de periodontitis es la más común, es la más prevalente en adultos aunque también puede observarse en niños y por lo tanto se descartó el rango de edad como el que se designaba para la clasificación de esta enfermedad (entre mayores o menores de 35 años). Está relacionada con la acumulación de cálculo y placa, y generalmente posee un rango de avance que va de lento a moderado, aunque pueden observarse periodos en los que la destrucción del tejido es más rápida.

Factores locales, sistémicos o ambientales pueden provocar el aumento en la velocidad del avance de la enfermedad, además de alterar la interacción normal entre el huésped y las bacterias.

Los factores locales pueden influir en la acumulación de placa; las enfermedades sistémicas como la diabetes mellitus y la infección por VIH pueden afectar las defensas del huésped, y los factores ambientales como el tabaquismo y el estrés también afectan la respuesta del huésped ante la acumulación de placa.

Este tipo de periodontitis también puede presentarse como una enfermedad localizada en la que se muestra pérdida ósea y de inserción en menos del 30% de los sitios evaluados. Puede presentarse también como una enfermedad más generalizada en la que más del 30% de los sitios evaluados se ven afectados.

Se puede describir a la enfermedad de acuerdo a su gravedad, siendo esta ligera, moderada o grave en base a la cantidad de pérdida de inserción clínica.[14]

Periodontitis Agresiva

La periodontitis agresiva se distingue de la crónica por el rápido avance de la enfermedad en individuos que se encuentran sanos en otros aspectos como la ausencia de acumulación grande de placa y calcio, y que no poseen antecedentes familiares de una enfermedad grave que pueda sugerir la presencia de un rasgo genético.

Está clasificada como periodontitis de aparición temprana y por lo tanto posee muchas de las características que se asocian con las formas localizadas generalizadas de periodontitis de aparición temprana. Como ya se dijo antes, la periodontitis agresiva suele afectar a los individuos menores de 35 años; en la pubertad o después de esta, entre los 10 a los 30 años de edad. La periodontitis agresiva se puede dividir entre localizada y generalizada.

Periodontitis como manifestación de enfermedades sistémicas

Existen diversos trastornos hematológicos y genéticos que han sido relacionados con el desarrollo de la periodontitis.

Se especula que el principal efecto de estos trastornos son las alteraciones e los mecanismos de defensa del huésped que se han descrito claramente para trastornos como la neutropenia y las deficiencias de adherencia de leucocitos.

Muchos de estos trastornos tienen una manifestación clínica a una edad temprana y por ello pueden confundirse con formas agresivas de periodontitis al tener una perdida rápida de la inserción, posibilidad de superposición y de pérdida temprana de dientes. La periodontitis como manifestación de enfermedades sistémicas se puede confundir con la periodontitis en su forma agresiva y crónica cuando se sospecha de la presencia de un componente sistémico.

El diagnóstico que debe utilizarse cuando una enfermedad sistémica es el principal factor predisponente y no son evidentes los factores locales como grandes cantidades de placa y cálculo. En casos en que la destrucción periodontal es resultado evidente de factores locales, pero se ha exacerbado por la aparición de padecimientos como la diabetes mellitus o la infección por VIH, el diagnostico debe ser “periodontitis crónica modificada por” el padecimiento sistémico.

Enfermedades periodontales necrosantes

Las ulceras y la necrosis en la encía papilar y marginal, cubiertas por una seudomembana o esfacelo blanco amarillento, papilas romas, hemorragia espontanea o provocada, dolor y aliento fétido son algunas de las características clínicas de las enfermedades periodontales necrosantes. Otros síntomas son la fiebre, el malestar general y linfadenopatía, aunque

esas características no son consistentes, no se presentan con la generalidad de las anteriores.

Existen dos formas de enfermedad periodontal necrosante: la gingivitis ulcerativa necrosante (NUG) y la periodontitis ulcerativa necrosante (NUP).

La gingivitis ulcerativa necrosante está entre las enfermedades gingivales o gingivitis porque la pérdida clínica de inserción no es una característica consistente. Por el contrario, la periodontitis ulcerativa necrosante se clasifica como periodontitis debido a la perdida de la inserción. [4,6,8,12,16,17]

Gingivitis ulcerativa necrosante

Las características que se definen son su etiología bacterial, sus lesiones necróticas y factores predisponentes como el estrés psicológico, tabaquismo e inmunosupresión. Además, la malnutrición puede ser un factor que contribuye al desarrollo de la enfermedad. Suele observarse como una lesión aguda que responde bien a la terapia antimicrobiana combinada con una eliminación profesional de la placa y el cálculo y el mejoramiento de la higiene bucal. [4,6,13,18,19]

Periodontitis Ulcerativa Necrosante

Se caracteriza por la pérdida de inserción clínica y de hueso alveolar. Esta característica es consistente en todos los pacientes.

En los pacientes infectados con VIH se manifiesta como una ulceración local y necrosis del tejido gingival, con exposición y destrucción rápida del hueso junto con sangrado espontáneo y dolor agudo. Tienen más probabilidades de mostrar conteos de células CD4+ por debajo de 200 células/3mm. Esto sugiere que la inmunosupresión es un factor que contribuye de manera

importante. La malnutrición grave también puede llevar a la inmunosupresión en algunos pacientes.[4,6,8,20]

Figura 18. Periodontitis. [21]

CAPÍTULO III. FIBROMATOSIS GINGIVAL

3.1 Definición

La fibromatosis gingival se define como un crecimiento anormal de la encía marginal e insertada del maxilar y la mandíbula. Este crecimiento causa problemas estéticos y funcionales como dolor, problemas oclusales, de fonación, riesgo de caries y enfermedad periodontal (Bozzo y cols. 2000).

El sobrecrecimiento gingival suele estar asociado a múltiples factores, como inflamación, uso de fármacos, neoplasias, desórdenes hormonales y factores hereditarios. Sin embargo, en algunas ocasiones es idiopático, siendo su patogénesis desconocida (Baptista2002).

Este crecimiento comienza habitualmente con la erupción de los dientes permanentes, pero puede desarrollarse con la de los deciduos y es raro encontrarlo al nacer (Bozzo y cols. 2000). [22,23]

3.2 Clasificación Idiopática o Hereditaria

-**Fibromatosis Gingival Idiopática**

El agrandamiento gingival idiopático es un padecimiento raro cuya causa no está determinada. Se le han aplicado términos como gingivomatosis, elefantiasis y fibromatosis familiar congénita.

Etiología

La causa es desconocida, y por tanto se designa como un padecimiento “idiopático”. Algunos casos tienen una base hereditaria, pero no se entienden bien los mecanismos genéticos que participan. Un estudio de muchas familias encontró que el modo de herencia era autosómico recesivo en

algunos casos y autosómico dominante en otros. En algunas familias el agrandamiento gingival puede relacionarse con una alteración en el desarrollo físico .El agrandamiento suele empezar con la erupción de la dentición primaria o secundaria y puede retroceder después de la extracción. lo que sugiere que los dientes (o la placa adherida a ellos) pueden ser factores de inicio. La presencia de placa bacteriana es un factor de complicación . Se han descrito un agrandamiento gingival en la esclerosis tuberosa , un padecimiento heredado caracterizado por una triada de epilepsia, deficiencia mental y angiofibromas cutáneos. [24,25,26,27]

-Fibromatosis Gingival Hereditaria

La hiperplasia gingival difusa puede aparecer como una enfermedad hereditaria . Aunque no se conoce el mecanismo exacto de esta enfermedad, parece limitarse a los fibroblastos localizados en la encía. La respuesta hiperplásica no involucra al ligamento periodontal y es periférica respecto al hueso alveolar, afectando a la encía .Parecen existir al menos dos patrones, autosómico dominante y autosómico recesivo . Se han identificado las secuencias del ADN afectado .

La fibromatosis gingival hereditaria , es una enfermedad genéticamente heterogénea, proliferativa, de carácter benigno, con una incidencia de 1 en 750.000, es de forma autosómica dominante y se caracteriza por aumento de forma generalizada del volumen de la encía, llegando a cubrir las coronas de los dientes; se presenta de forma aislada, con antecedentes familiares de la misma condición, no se encuentra asociada a síndromes, fármacos o placa dental. Es importante señalar que ciertos fármacos como los anticonvulsivantes, bloqueadores de los canales de calcio, ciclosporina A, entre otros y algunos síndromes entre ellos Cowden, Rutherford, Murray-Puretic-Drescher y Cross, están relacionados con el crecimiento gingival.

En cuanto a la etiología Pampel et al, en un estudio de ligamiento localizaron lugares de herencia autosómica dominante no sindrómica en el cromosoma 2, específicamente en el 2p21-p22 y 2p22.3-p23.3; el cromosoma 2 es el segundo cromosoma humano, que abarca más de 243 millones de pares de bases en la construcción del ADN y que representa casi el 8% del ADN total de las células. Hart et al., en un estudio identificaron una mutación del gen SOS1 y afirman que un solo nucleótido por inserción en el codón 1083 del gen SOS1 es la causa de la mutación en la FGH en los seres humanos, el gen se encuentra situado en el brazo corto del cromosoma 2p21-2p22 y codifica una proteína que es un factor de intercambio de nucleótidos de guanina para las proteínas RAS, las proteínas de membrana que se unen a nucleótidos de guanina y participar en las vías de transducción de señales. [22,28,29,30,31,32]

3.3 Características Histológicas

-Histopatología de la Fibromatosis gingival idiopática

El agrandamiento gingival idiopático muestra un aumento abultado en la cantidad de tejido conectivo que es relativamente avascular y consta de haces de colágeno ordenados de forma densa y numerosa fibroblastos. La superficie del epitelio se engrosa y presenta acantosis con proyecciones interpapilares alargadas. [25,26]

- Histopatología de la fibromatosis gingival hereditaria

El epitelio muestra crestas interpapilares finas y alargadas. El tejido conjuntivo fibroso está muy colagenizado, con fibroblastos fusiformes maduros dispersos. Existe un número significativo de mastocitos, asociados con la proliferación fibroblástica. Hay una ausencia casi total de células inflamatorias. La reacción tisular suele ser indistinguible de otras formas de fibromatosis gingival, incluidas las asociadas con fármacos. [22,28]

3.4 Características Clínicas

Idiopática

El agrandamiento afecta a la encía insertada, además del margen gingival y las papilas interdentales, a diferencia del agrandamiento inducido por fenitoína, que suele limitarse al margen gingival y las papilas interdentales. Por lo general se ve afectada la superficie vestibular y lingual superior e inferior, pero la afectación puede limitarse a un maxilar. La encía agrandada es rosa, firme y con una consistencia casi correosa, y tiene una superficie característica, finamente lobulada. En casos graves los dientes están cubiertos casi por completo y el agrandamiento se proyecta hacia el vestíbulo bucal. Los cambios inflamatorios secundarios son comunes en el margen gingival. [25,26]

Figura 19. Fiibromatos gingival idiopática.[25]

-Hereditaria

Clínicamente la afección gingival es generalizada, el tejido es de aspecto fibroso, consistencia firme, no sangrante, asintomática, no tiene predilección por genero, se manifiesta con la erupción de la dentición decidua o permanente; el crecimiento gingival origina problemas funcionales y

estéticos, como desplazamiento dental, diastemas, dificultades fonéticas, en el proceso de la masticación, retraso en la erupción dentaria, caries y enfermedad periodontal, los cuales están relacionados con la retención de placa bacteriana generada por el agrandamiento gingival y efectos en el desarrollo emocional. Puede presentarse asociada a hipertricosis, retraso mental y epilepsia, pero en ocasiones, la única manifestación clínica es el agrandamiento gingival. Kather et al., en un estudio examinaron las características histomorfológicas e histomorfométricas en muestras de tejido de tres familias con FGH, en los resultados reportan que la presencia de haces de colágeno en el tejido conectivo y fibroblastos; Kelekis et al., también describen que se observa a nivel histológico paquetes densos grueso de colágeno y fibroblastos en el conectivo, destacando pequeñas partículas calcificadas y pequeños focos óseos. Baptista afirma que el procedimiento quirúrgico con gingivectomía es una buena alternativa terapéutica donde se disminuye el grosor y altura de los tejidos gingivales. Deangelo et al., realizaron una revisión de la literatura referente a la FGH y describen que la gingivectomía es la técnica quirúrgica adecuada para el tratamiento y resaltan que restaurar el contorno gingival fisiológico permite un mejor control de placa bacteriana, lo cual podría mejorar los resultados a largo plazo o disminuir la recurrencia. Taj y cols., reportaron un caso de un niño con FGH en el cual describen que puede ser necesario repetir el tratamiento quirúrgico debido a la alta recurrencia y que esta generalmente ocurre dentro de los 2 primeros años posteriores a la gingivectomía .

Aunque la FGH es una patología poco frecuente, es importante que el odontólogo conozca la fisiopatología de la enfermedad y el compromiso hereditario, para establecer un diagnóstico precoz y una derivación oportuna, con el fin de evitar futuras complicaciones.

La encía aumenta llamativamente de tamaño , pudiendo cubrir las coronas dentales . La forma autosómica dominante se asocia con mayor frecuencia

con hipertricosis y otros defectos , como distrofia corneal, deformidades craneofaciales y sordera. En las formas que afectan a los niños pueden existir a veces epilepsia y retraso mental.

En la forma autosómica recesiva se han observado anomalías faciales e hipertelorismo, aunque la mayoría de las formas no presentan otro defecto que el aumento de tamaño de las encías. Se ha observado consanguinidad en las formas recesivas de la enfermedad.

En la mayoría de los pacientes el crecimiento gingival comienza durante la pubertad y aumenta progresivamente, afectando a la papila interdental y a la encía insertada. [22,33,34]

Figura 20. Fibromatosis gingival hereditaria . [26]

3.5 Diagnóstico

La hiperplasia no suele estar presente en el nacimiento y generalmente comienza con la erupción de la dentición permanente, aunque también puede desarrollarse durante la dentición temporal. Generalmente el aumento gingival es simétrico, aunque puede ser unilateral y generalizado o localizado. La forma localizada afecta a la zona de molares superiores y tuberosidad del maxilar, especialmente en la zona palatina.

El diagnóstico precoz y oportuno de la fibromatosis gingival , son fundamentales para evitar complicaciones posteriores, más aún considerando la alta tasa de recidiva en pacientes jóvenes.

El diagnóstico diferencial involucra a la periodontitis agresiva, Chatuverdi (2009) menciona que a diferencia de la FGI, aquella puede ser causada por los efectos combinados de múltiples genes y su interacción con varios factores ambientales que pueden ocasionar también anormalidades funcionales de los neutrófilos. De modo que, la FGI puede diferenciarse de la periodontitis agresiva no solamente desde el punto de vista clínico, radiológico e histopatológico, sino también por análisis inmunológico de la función neutrófila. [6,22,23]

3.6 Tratamiento

Fase I El objetivo es eliminar el agente causal y de todos los factores que puedan favorecer el acúmulo de ellos, por lo tanto se realiza una profilaxis , se le da al paciente la técnica de cepillado , de ser necesario se procede hacer la eliminacion de cálculo, pulido dental y posteriormente raspados y alisados.

La fase quirúrgica de primera elección será la gingivectomía y una gingivoplastia en pacientes en los que las encías crecen masivamente y

cubre las coronas. Tras la cirugía el tejido suele proliferar de nuevo, pero tarda muchos meses e incluso años en alcanzar el tamaño masivo observando en los pacientes que desarrollan formas graves de la enfermedad. Una mejor higiene oral no parece influir sobre el grado de hiperplasia.

Realizar una gingivectomía como técnica quirúrgica, la terapéutica bajo anestesia local administrando lidocaína al 2% con epinefrina. La técnica consiste inicialmente en una incisión a bisel interno a un ángulo de 45º grados hacia el ápice de los dientes, posteriormente una incisión intrasurcular creando un collar de tejido gingival y se continúa con refinado de las áreas interproximales. [6,22,23,35,36,37,38,39]

Gingivoplastia

Es similar a la gingivectomia, pero su propósito es diferente sirve para remodelar la encía, corregir el tamaño y forma de la encía consiguiendo un contorno gingival, este cirugía se realiza con el bisturí y fresa de diamante rotatoria.

La farmacoterapia que se indica será Amoxicilina capsulas de 500 mg, como antibiótico e Ibuprofeno tabletas de 600 mg, por su efecto analgésico y antiinflamatorio, recomendaciones sobre una adecuada higiene oral y clorhexidina al 0.12% como enjuague bucal.

Figura 21. Tratamiento de una paciente con Fibromatosis gingival idiopática . [26]

Gingivectomía

Materiales

a. 1x4
b. Anestesia tópica
c. Sonda periodontal
d. Jeringa de anestesia
e. Mango de bisturí Bard-Parker #3
f. Hoja de bisturí #15
g. Bisturí de Kirkland
h. Tijeras para encía
i. Espátula para cemento
j. Loseta de vidrio
k. Apósito quirúrgico
l. Eyector quirúrgico
m. Suero fisiológico
n. Gasas

Indicaciones

Encía edematosa, fibrosa y fibroedematosa.

Bolsa supraósea de aproximadamente igual profundidad y que no este muy avanzado el proceso.

Afectación de las furcaciones

Contraindicaciones

Recesiones gingivales marcadas

Bolsas que rebasan la línea mucogingival

Exostosis alveolares voluminosas

Técnica

Antisepsia del campo operatorio

Anestesia tópica

Anestesia infiltrativa

Realización de sondeo periodontal para determinar de que tamaño de realizara la gingivectomia

Marcar puntos sangrantes

Incisión

Remoción de la encía incidida

Lavado de la zona con suero fisiológico

Hemostasia por compresión

Colocación del apósito periodontal

Indicaciones post operatorias

- Hielo las primeras 24 horas en forma intermitente
- Analgésico.
- Dieta blanda durante 24 horas
- Cepillado de los dientes de forma suave, previniendo la inflamación por mala higiene pero a la vez evitando hemorragia
- Enjuagues con solución salina o antiséptico después del cepillado

- No masticar de la zona intervenida
- No fumar
- Reposo físico a criterio de especialista
- Asistir a consulta si se presenta dolor, sangrado, estado inflamatorio exagerado u otra complicación.[6,22,40,41,42]

CONCLUSIONES

Es de vital importancia que el cirujano dentista de práctica general conozca la anatomía y fisiología del periodonto.

Debe conocer los problemas de tipo periodontal presentes en la boca de un paciente, pues pueden existir diversas alteraciones sistémicas entre ellas la fibromatosis gingival hereditaria o idiopática.

También deberá detectar cambios a nivel de forma, color, consistencia y textura de los tejidos bucales. Deberá estar familiarizado con problemas periodontales como lo es la fibromatosis gingival.

Si está en sus manos, el cirujano dentista de práctica general, deberá dar el tratamiento adecuado para la solución de este problema. De no ser así, deberá remitir al paciente con un periodoncista.

Se necesitan más estudios de investigación para clarificar la etiología y mejorar la eficiencia del tratamiento.

Referencias bibliográficas

1. http://elblogdeperio.blogspot.mx/2012/09/periodoncia.html

2. Cartagena Molina A. F., Ruiz, L. M., dos Santos, F. A., Pilatti, G. L. Which is more important in periodontal health, the width or volume of the attached gingiva? Rev. ADM. 2013; 70: 233-238.

3. Botera J. E., Bedoya E. Determinantes del Diagnóstico Periodontal. Rev. Clin. Periodoncia Implantol. Rehabil. Oral. 2010; 3: 94-99.

4. Carranza, F. A., Newman M. G., Takei, H. H., Klokkevold, P. R. Carranza's Clinical Periodontology.10ª ed. Cd. México: Ed. McGraw Hill, 2010. pp.46-108.

5. Sculean, A. Periodontal Regenerative Therapy. 1ª ed. Alemania: Ed. Quintessence Publishing, 2010. pp.2-9.

6. Lindhe, J., Lang, N. P., Karring T. Clinical Periodontology and implant dentristry. 5ª ed. Buenos Aires: Ed. Panamericana, 2009. Vol. I. pp. 3-47.

7. Glickman, I. Clinical periodontology. 4ª ed. Cd. México: Ed. Interamericana, 1980. pp. 251-253.

8. Aaditi, M., Rajashri, K., Abhay K. Development and evolution of classification of periodontal diseases: An Insight. Rev. Int. Dental journal of student's research. 2015; 3: 3-11.

9. http://html.rincondelvago.com/enfermedad-periodontal-en-paciente-diabetico.html

10. Rocha Navarro, M. L., Serrano Reyes, S., Fajardo Araujo, M. E., Servín Zavala, V. H. G. Prevalencia y grado de gingivitis asociada a la placa dentobacteriana en niños. Nova Scientia. 2014. 6: 190-218.

11. Romero Sánchez, M. R., Colmenares Millán, Ma. M., Benítez Melo, A. P., Baltorano Abarca, F. E., Pacheco Rodríguez, B. J. Diferencias histológicas en

encía de niños y adultos jóvenes por gingivitis inducida por biopelícula. 2011; 30(65): 79-88.

12. Cabanilla L., Molinari G., Clinical considerations in the management of inflammatory periodontal diseases in children and adolescents. J. Dent Child (Chic). 2009; 76(2): 10-18.

13. Weinmann, S. B., Geron, P. R., Hackensack, N. J. A Chronological Classification of Periodontal Disease: A Review. J Int Acad Periodontol. 2011; 7(2): 3-19.

14. Gontán Quintana, N., Soto Ugalde, A., Otero Salabarría, E. I. Enfermedad periodontal inflamatoria crónica en pacientes diagnosticados con el virus de inmunodeficiencia humana/sida en Cienfuegos. Medisur. 2013. 4: 399-409.

15. http://www.buccasana.es/wp-content/uploads/2013/05/gingivitis-01.jpg

16. Cruz Olivo, E. A., Ramírez Escobar, J. H., Contreras Rengifo, A. La moxifloxacina como coadyuvante en el tratamiento de la periodontitis. Rev. Clínica de periodoncia, implantología y rehabilitación oral. 2014. 7: 200-208.

17. Chávez Vereau, N., Alarcón Palacios, M. Enfermedades gingivales en adolescentes: diagnóstico y tratamiento. Rev. Estomatológica Herediana. 2012; 22: 167-170.

18. Pérez, N., Bermúdez, J., Guillén, G., Suárez, I. Gingivitis Ulcero Necrosante: Reporte de un caso. Ciencia Odontológica. 2010; 7: 66-72.

19. Valenzuela Melgarejo, R., Ibieta Hillerns, C., Narváez, C. G. Efectividad del uso tópico de saliva officinalis en la disminución del índice gingival en sujetos con gingivitis. Rev. Clin. de periodoncia, implantología y rehab. Oral. 2011. 4: 110-113.

20. Avelar R.L, Campos G.J, Falcao P.G., Araujo F.A. , de Carvalho R. W, Andrade ES. Hereditary gingival fibromatosis: a report of four cases in the same family. Quintessence Int. 2010; 41(2):99-102.

21. http://www.buccasana.es/periodontitis-doctor-la-2piorrea-cura/com/pagina_nueva_18.htm

22. Sapp, J. Philip, Eversole, L., R, Wysocki, P., G, Contemporaray Oral and Maxilofacial Pathology .2ª ed. Madrid. España. Ed.El Sevier,2005. pp. 296-297.

23. Ceccarelli-Calle JF, Ricaldi-Camahualí J, Berastain-Arenas JF. Fibromatosis gingival. Diagnóstico y tratamiento: Reporte de un caso. Rev Estomatol Herediana. 2010; 20(3):161-165.

24. Arvind K. Shertty, Hardik J. Shah, Mallika A. Patil, Komal N. Jhota: Idiopathic gingival enlargement and its managrement. J. Indian SocPeriodontol. 2010 Oct-Dec; 14(4): 263-265.

25. Ruíz de Gopeguí, E., Aguirre, L., Fernández, A., Estefanía E., Coca, JC. Fibromatosis gingival idiopática: Revisión de la literatura a propósito de un caso .Revista Clínica Sociedad Española de Periodoncia y Osteointegración.2011; Vol.21, Núm. 3 :157-160.

26. Rodríguez, FM; Angulo, C.H., Cárdenas, ER; Peñaloza, CR. Manejo Clínico de una fibromatosis gingival idiopática . Revista odontológica Latinoamericana . 2011 ; Vol. 3 , Núm.1 : 17-22.

27. Chaturvedi R. Idiopathic Gingival Fibromatosis Associated with Generalized Aggressive Periodontitis: A Case Report. / Can. DentAssoc 2009;75(4):291-295.

28. G. H. Breen, R. Addante, C. C. Black, “Early onset of hereditary gingival fibromatosis in a 28-month-old,” Pediatric Dentistry. 2009; vol. 31, no. 4. Pp. 286–288.

29. G. H. Breen, R. Addante, C. C. Black, “Early onset of hereditary gingival fibromatosis in a 28-month-old,” Pediatric Dentistry., 2009; vol. 31, no. 4. Pp. 286–288.

30. Ceccarelli-Calle JF, Ricaldi-Camahualí J, Berastain-Arenas JF. Fibromatosis gingival. Diagnóstico y tratamiento: Reporte de un caso. Rev Estomatol Herediana. 2010; 20(3):161-165.

31. Sharma S, Goyal D, Shah G, Ray A. Familial gingival fibromatosis: a rare casereport. Contemp Clin Dent 2012;3(suppl 1):S63-6.

32. Nibali L, Medlar A, Stanescu H, Kleta R, Darbar U, Donos N. Linkage analysis confirms heterogeneity of hereditary gingival fibromatosis. Oral Dis 2013;19:100-105.

33. Ramakrishnan T, Kaur M. Multispeciality approach in the management ofpatient with hereditary gingival fibromatosis: 1-year followup: a case report. Int J Dent 2010;2010:575979.

34. Dhadse PV, Yeltiwar RK, Pandilwar PK, Gosavi SR. Hereditary gingival fibromatosis. J Indian Soc Periodontol 2012;16:606-609.

35. Bansal A, Narang S, Sowmya K, Sehgal N. Treatment and two year follow upof a patient with hereditary gingival fibromatosis. J Indian Soc Periodontol 2011;15:406-409.

36. Pirwani FA., Ghouri N., Hassan G., Shamss. Hereditary gingival fibromatosis;recurrent, severe enough to close the mouth. Professional Med ,2012; 21 (1): 225-228.

37. Bansal A, Narang S, Sowmya K, Sehgal N. Treatment and two year follow upof a patient with hereditary gingival fibromatosis. J Indian Soc Periodontol 2011;15:406-409.

38. Vishnoi SL: Hereditary gingival fibromatosis: Repert of four generation. IJCRI 2011; 2 (6): 1-5.

39. K. Butchi Babu; Kalwa Pavankumar; B.R Anuradha; Nupur Arora: Hereditary gingival fibromatosis a case report and management using a novel surgical technique . RSBO . 2011 Oct- Dec; 8(4): 453-458.

40. Lindhe, J., Lang, N. P., Karring T. Clinical Periodontology and implant dentristry. 5ª ed. Buenos Aires: Ed. Panamericana, 2009. Vol. II., pp. 977-1002.

41. Holtzclaw D, Toscano N. Speech pattern improvement following gingivectomy of excess palatal tissue. J Periodontol 2008;79:2006-9.

42. Isea REM, Mill.n YJS, Maestre LP, de Gudi o MP. Alargamiento coronario y remodelado .seo como tratamiento estético periodontal. Reporte de un caso clínico. Acta Odontológica Venezuela .2007;45(1):93-5.