



**UNIVERSIDAD NACIONAL AUTÓNOMA DE
MÉXICO**

FACULTAD DE ODONTOLOGÍA

**MÁSCARA DE TRACCIÓN INVERSA DEL ESP.
ROBERTO RUÍZ, APLICACIÓN EN LA CORRECCIÓN
DE MALOCLUSIÓN CLASE III ESQUELETAL EN
PACIENTES EN ETAPA PREPUBERAL.**

T E S I N A

QUE PARA OBTENER EL TÍTULO DE

C I R U J A N O D E N T I S T A

P R E S E N T A:

ROBERTO CARLOS ARELLANO GUTIÉRREZ

TUTOR: Esp. FIDEL FLORES GERÓNIMO



Universidad Nacional
Autónoma de México



UNAM – Dirección General de Bibliotecas
Tesis Digitales
Restricciones de uso

DERECHOS RESERVADOS ©
PROHIBIDA SU REPRODUCCIÓN TOTAL O PARCIAL

Todo el material contenido en esta tesis esta protegido por la Ley Federal del Derecho de Autor (LFDA) de los Estados Unidos Mexicanos (México).

El uso de imágenes, fragmentos de videos, y demás material que sea objeto de protección de los derechos de autor, será exclusivamente para fines educativos e informativos y deberá citar la fuente donde la obtuvo mencionando el autor o autores. Cualquier uso distinto como el lucro, reproducción, edición o modificación, será perseguido y sancionado por el respectivo titular de los Derechos de Autor.



Gracias

Cómo un acto solemne de agradecimiento, intentando de la mejor manera que las palabras que plasmen mis manos no entorpezcan lo que mi corazón quiere expresar.

Hoy sin duda alguna agradezco a Dios por traerme a este lugar desde donde honró y remarcó lo afortunado que soy de seguir en su camino y darme cuenta que no podría encontrar un lugar más alto que el estar a sus pies, retomando la rectitud de espíritu para ser un hombre honorable ante El y todos mis seres queridos.

Sabiendo que en incontables ocasiones y de inimaginables formas. Mi madre ha sido y será mi un ejemplo claro del deseo de sobre salir en cualquier lugar donde se encuentre, de la manera más honesta y pura que puede tener el corazón de una madre. Convirtiéndose en un minucioso modelo a seguir con esos defectos notables pero, a su vez con esas virtudes que suprimían cualquier problema que he tenido y que ha estado ahí cuando la he necesitado. A ella, quien tuvo ese brillo en los ojos desde que supo que tenía un hijo universitario y que sabía que con el ejemplo de vida que ella le daba, bastaría para asegurarse de que nunca desistir de lo que en mi corazón guardaba, poder darle uno de los regalos más preciados, un título Universitario. Gracias a esa fé y al arduo trabajo, hoy recoge el fruto con incredulidad. Pero en su momento, con la certeza prematura de que así sería algún día.

Gracias mamá por hacer tu mejor esfuerzo para que tuviera todo lo necesario y llegará hasta donde hoy me encuentro, siendo más que vencedores.

TE AMO MAMÁ!



Gracias papá por ser gran parte de todo esto. De un modo u otro un hijo lo que busca es que sus padres sientan un orgullo indescriptible siempre que logren algo importante en sus vidas. Hoy, también te dedico este éxito. Con mucho amor, sé que las cosas nunca son como las esperamos, eso pasa cuando las vemos con nuestros ojos. A mi manera y a mis posibilidades seguimos creciendo. Ese ingenio que me transmitiste fue piedra fundamental para sobre salir en esta carrera. Yo me permití vivir de otra forma y hoy me encuentro aquí. Involucrando te en todo esto porque de una forma u otra también. Es tu logro.

Gracias papá!

Por otro lado y contando con otra hermosa y gran mujer. También quiero traer a cita a mi hermana, a ti "Gordita", quien solo ella sabe de qué forma está involucrada en compartir conmigo este éxito, con esto quiero hacerte palpable el ejemplo que no hay padres perfectos, solo resta tomar buenas decisiones, que te lleven de gloria en gloria. Alcanza las bendiciones que hay para tu vida porque esas bendiciones se multiplicaran para todas tus generaciones. Queda claro que vemos las cosas de diferente modo aunque sepas en lo profundo que todo es igual. Solo cambia por el enfoque que le des a las cosas. La actitud con que veas la vida.

Adelante que yo también te Amo Gorda!

Ahora bien. No sé ni cómo describir lo que desborda el corazón cuando te encuentras en una etapa de éxito profesional, alegría en el corazón, crecimiento espiritual y que llegue a tu vida tu equipo perfecto. Ese que estará de por vida.

Única, irremplazable, hecha para mí!



Gracias Andy Rich, porque me conociste y nos transformamos. Evolucionamos como Dios desea que fuere. Porque primero que nada, eres mi amiga y después. ...Dios dirá, porque me enfrentó a lo que no pretendía evitar pero que me costaba trabajo visualizar en una vida tan próxima. Por qué me ayudas a creer que los cambios si existen.

Gracias a mi tutor, Esp. Fidel Flores Gerónimo, por su ayuda incondicional y ese trato tan humano, y profesional que siempre me brindó. Por qué se dice que uno es la memoria de las personas que dejan esos momentos importantes en nuestra vida, ayudando a que seamos mejores personas, eso es algo invaluable. Sin contar las atenciones que tuvo para conmigo. Permitiendo desarrollar el interés por el campo de la ortodoncia, explorando ese lado autónomo del conocimiento y alentarme a seguir adelante. Muchas gracias Doc!

De una manera más que especial, me llena de placer el hacer latente el agradecimiento que tengo al Esp. Roberto Ruíz Días, por la sencilla razón de alentar a las generaciones a seguir adelante, por el invaluable apoyo que represento en la elaboración de este trabajo y por las facilidades prestadas así como el material inédito de su propia investigación y autoría. Gracias por causar ese impacto indirecto y alentador en mi vida profesional, que ha impulsado a proponer metas y diseñar un plan a futuro, un futuro próspero, enriquecido por personas como Ud. Muchas gracias Doctor Roberto!



Quiero hacer un agradecimiento por el apoyo en el campo de la ortodoncia-ortopedia. Pues en la formación de un universitario, la pasión transmitida por docente es la que trasciende, de ahí surge de mi curiosidad y la pasión. La mía, por la Ortodoncia, sigamos fomentando el desarrollo de esas habilidad y que no sólo quede en ese tan famoso" tajmahal"
Gracias por brindarme su apoyo y por hacerme sentir colega y amigo en todo momento. gracias Dr. Armando Montesinos Flores!

*Por último y no menos importante, gracias a mi **UNIVERSIDAD NACIONAL AUTÓNOMA DE MÉXICO**. Porque todo lo que de ella pude obtener, perpetuara mi existencia y hoy lo agradezco infinitamente. GRACIAS!!!*
...POR MI RAZA HABLARÁ EL ESPIRITU.



ÍNDICE

1. Introducción.....	09
2. Propósito.....	11
3. Objetivos.....	12
4. Antecedentes.....	13
5. Componentes Anatómicos.....	15
5.1 Tercio Medio.....	15
5.2 Embriología: Cara Y Cráneo.....	16
5.3 Centros Y Lugares De Osificación.....	17
5.4 Crecimiento Del Tercio Medio.....	19
6. Maloclusión	21
6.1 Oclusión Clase I De Angle.....	22
6.2 Maloclusión Clase II-I.....	22
6.3 Maloclusión Clase II-II.....	22
6.4 Maloclusión Clase III.....	23
7. Clasificación De Maloclusión Clase III, Diagnóstico Y Plan De Tratamiento.....	23
7.1 Maloclusión Clase III Dental	25
7.2 Maloclusión Clase III Esquelética.....	26
7.3 Maloclusión Clase III Prognatismo Mandibular.....	27
7.4 Maloclusión Clase III Retrognatismo Maxilar.....	28



8. Marco Teórico.....	29
8.1 Diferencias Entre Expansión Y Disyunción.....	34
8.1.1 Expansión.....	34
8.1.2 Disyunción.....	36
8.2 Efectos De La Expansión Rápida Maxilar.....	37
8.3 Disyuntores, Protocolo De Uso.....	39
9. Máscara Facial.....	41
9.1 Máscaras Faciales.....	43
9.1.1 Máscara de Delaire.....	43
9.1.2 Máscara de Petit.....	44
9.1.3 Máscara de Morales.....	45
9.1.4 Máscara de Ruíz.....	46
9.2 Componentes.....	47
9.3 Fases Del Tratamiento.....	48
9.3.1 Expansión y Disyunción Maxilar.....	48
9.3.2 Protracción Maxilar.....	49
9.3.3 Retención.....	50
9.3.4 Temporalidad Del Tratamiento.....	52
9.3.4.1 Efectos Producidos.....	52
9.3.4.2 Ventajas.....	53
9.3.4.3 Desventajas.....	53
9.4 Métodos Alternativos De Protracción.....	54
9.4.1 Protracción Con Miniplacas.....	55



10.	Terapia Para Maloclusión Clase III.....	57
11.	Máscara De Protracción inversa Del Esp. Roberto Ruíz.....	61
11.1	Conformación, Fabricación y Aplicación.....	62
12.	Conclusión.....	67
13.	Fuentes de Figuras.....	69
14.	Fuentes de Informacion.....	76



1. Introducción

En la actualidad encontramos trastornos de las estructuras del aparato masticatorio de la población en general, siendo diversos factores, los relacionados directamente con esta problemática, considerada en ocasiones funcional, estética o combinada.

La etiología de la maloclusión clase III, en un estudio realizado por Rakosi en 1966, el cual determinó que la longitud mandibular guardaba una relación directa entre la distancia de Nasion- Silla en cefalogramas de individuos entre 6 a 19 años. Determinando en este estudio que a los 7 años y medio, la longitud de la base craneal va aumentando progresivamente en comparación con los valores medios, encontrando también influencia genética de las relaciones clase III.

Una erupción dental anormal, pérdida prematura de molares deciduos puede influir en la formación de una guía incisal desfavorable o deslizamiento mandibular por falta de guía oclusal de incisivos superiores, inclusive puede ser posible que la pérdida del soporte funcional y propioceptivo se pierda, haciendo que la mandíbula avance intentando adelantarse para establecer un contacto pleno en la masticación, produciendo un prognatismo permanente, con una erupción dental que remarcan esta maloclusión.

De acuerdo a lo registrado por la literatura, encontramos tres principales clasificaciones de Angle (1899), según la posición del primer molar en relación céntrica, siendo estas enmarcadas en clase I, II y III.



Existen antecedentes que nos refieren el tratamiento para cada uno de estos tipos de maloclusión, siendo de nuestro principal interés el enfocar la atención al tratamiento de maloclusiones clase III, la Expansión Rápida Maxilar (ERM) y el descruce de mordida anterior y posterior.

Actualmente se cuenta con una amplia gama de opciones de tratamiento para corregir la maloclusion clase III, entre los cuales encontramos dispositivos de expansión palatina acelerada como HYRAX, HASS ó McNAMARA, siendo utilizados como medios de anclaje intraoral siendo complemento del sistema de tracción extraoral, y máscaras faciales, actualmente las más comercial es la de PETIT, seguida por la de MORALES, entre otras.

El presente trabajo pretende hacer una revisión comparativa y bibliográfica acerca de las máscaras más utilizadas actualmente, su desempeño, ergonomía, con cuál de ellas se obtienen mejores resultados para tratar maloclusiones clase III, principalmente en pacientes en etapa prepuberal.



2. Propósito

Identificar los beneficios del uso de aparatología ortopédica en la corrección de maloclusiones clase III, remarcar y comparar diseños comúnmente utilizados entre las que encontraremos, mascara de Delaire, Morales, Petit, Ruíz.

Se hará énfasis en la función y diseño de la máscara de protracción inversa del especialista Roberto Ruíz, frente a sus homólogos, destacando en diseño, función y estética.



3. Objetivos Generales

- Proporcionar al Cirujano Dentista, Ortodoncista y Odontopediatra a través de una revisión bibliográfica, un marco comparativo de los antecedentes, y avances en las técnicas de corrección de maloclusiones clase III a través de aparatología ortopédica.
- Determinar la eficacia del tratamiento con máscaras faciales
- Describir la técnica y modo de empleo.

Objetivo Específico

Analizar las ventajas y desventajas que se obtienen con esta técnica ortopédica utilizando los métodos actuales y comparar los resultados en los casos tratados con la Máscara de Tracción Inversa del Esp. Roberto Ruíz, determinando concretamente las mejoras en dichos tratamientos ortopédicos en pacientes en etapa prepuberal.



4. Antecedentes

Graber menciona que cuando existe una maloclusión clase III en dentición permanente, las acciones terapéuticas son limitadas, en particular si existe un fuerte componente esquelético en la relación oclusal de clase III. Un tratamiento de este tipo suele incluir terapia ortodóntica integral, combinado con extracciones y cirugía ortognática. Graber considera que la máscara facial ortopédica, en especial la de Petit, siendo el aparato con más amplia aplicación y que produce los resultados más espectaculares en el período más breve en pacientes con retrusión del maxilar. Hickham describe que las posibilidades del éxito en terapia de protracción dependen de 4 aspectos que son: la relación maxilo-mandibular, la relación entre maxilares y cráneo, la dimensión vertical, y la edad del paciente^{1, 2}.

Cozzani nos dice que una clase III no está corregida, hasta que ésta haya terminado su crecimiento, el tratamiento se debe iniciar lo antes posible; más o menos a los cuatro años de edad. Las características de una Clase III por hipoplasia maxilar son, la maxila retrognática, un perfil cóncavo (fig 1), se debe tempranamente traccionar el maxilar anteriormente en la misma dirección del crecimiento, es más estable mover el maxilar hacia delante y hacia abajo en angulación de 20° a 30° (fig. 2) que la mandíbula hacia atrás, la fuerza debe ser de 500 mg. por cada lado³.

Autores han recomendado un amplio rango de edad para el uso del tratamiento de Mascara Facial en la dentición mixta temprana, 7 años hasta los 12 años, incluso durante la pubertad, sin embargo, a menudo son comparados con el tratamiento de pacientes adultos jóvenes con maloclusion clase III.

Aun cuando todas las suturas faciales, excepto la media palatina permanecen latentes hasta una etapa puberal (11 años aproximadamente), estudios publicados discuten el uso de Mascara Facial (FM) en pacientes púberes. Varios autores han recomendado la expansión maxilar junto con MF en pacientes adolescentes y preadolescentes, la expansión maxilar interrumpe el sistema sutural circunmaxilar y aumenta los efectos ortopédicos de FM incluso si no hay deficiencia en la dimensión transversal, se informó que el maxilar superior puede moverse ligeramente hacia adelante y hacia abajo.

Sin embargo, la condición multifactorial de la maloclusion clase III pudiera estar conformada por componentes esqueléticos, dentoalveolares en los tres planos del espacio, transversal, sagital y vertical. En las causas locales se debe considerar factores como interferencias oclusales por clase III funcional, relacionada fuertemente con la hipoplasia maxilar, presencia de dientes súper numerarios que provocan un aumento en el tamaño del arco mandibular.^{4, 5}

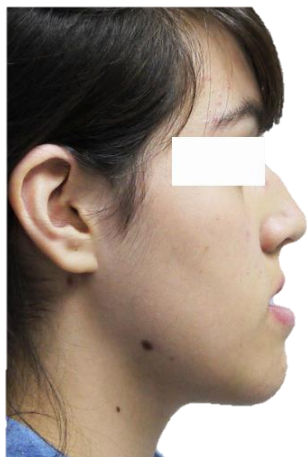


Fig. 1

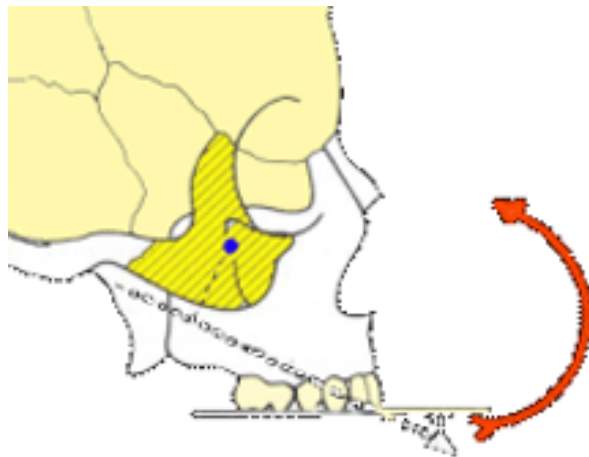


Fig. 2

5. Componentes Anatómicos

5.1 Tercio Medio

El tercio medio tiene relación directa con el proceso maxilar. Es el más complejo de los 3 tercios (fig 3). El tercio superior deriva del proceso embrionario frontonasal, el inferior, del proceso mandibular.

Velocidad de crecimiento: inicialmente el tercio superior crece bastante rápido. Posteriormente crece el tercio medio y el inferior con celeridad.

Funciones del tercio medio: deglución, masticación, respiración, visual, olfatoria, glandular, auditiva, resonancia voz, dicción, expresión facial, Identificación social (se puede identificar a una persona con solo ver una parte del tercio medio).

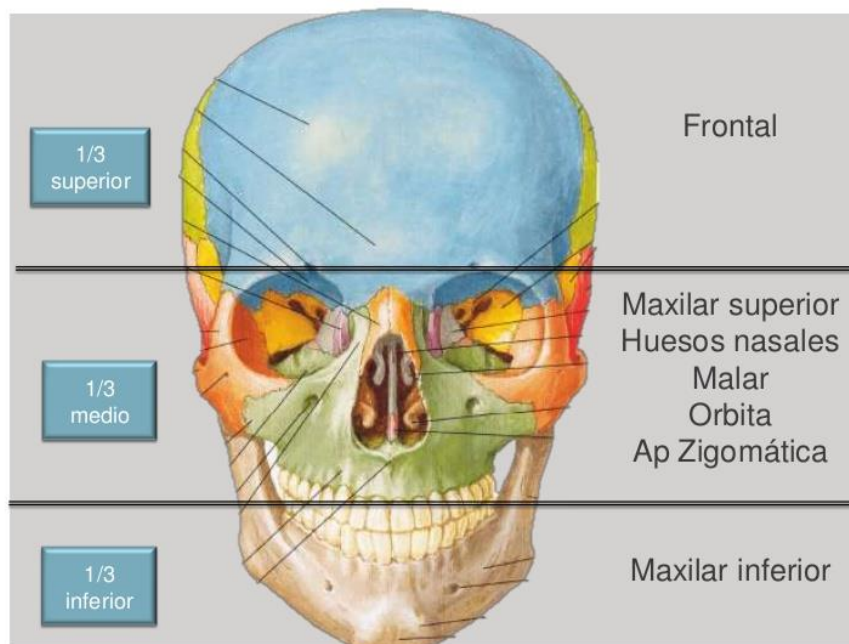


Fig. 3. Tercios Faciales

5.2 Embriología: Cara Y Parte del Cráneo

Composición: Hueso maxilar, palatino, dientes, etmoides, huesos propios de nariz, malar, silla turca, esfenoides, cornetes, vómer. Arterias, mucosas.

Día 24 el primer arco branquial da origen al proceso maxilar, crece, toma forma de herradura y da origen a la fosa nasal. Formando proceso nasal externo e interno. Del externo se origina la parte lateral de la nariz. Del proceso nasal interno se origina:

- La parte media de la nariz.
- La parte central del labio superior.
- Zona maxilar que corresponde a los 4 incisivos.
- El paladar primario: pequeño cono ubicado en el paladar, donde se alojan los 4 incisivos. (Fig. 4)

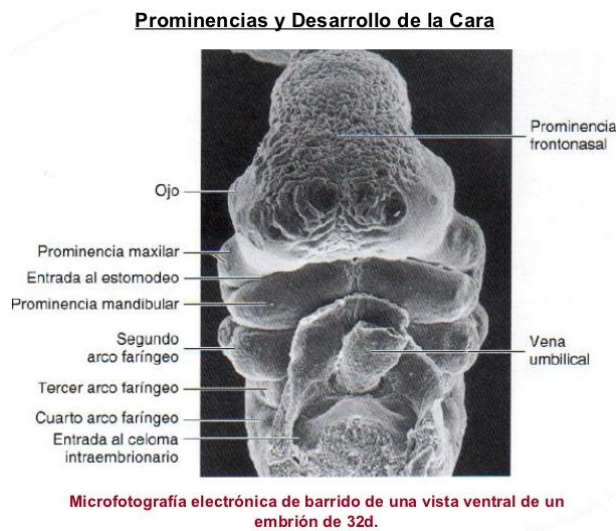

FIG.4

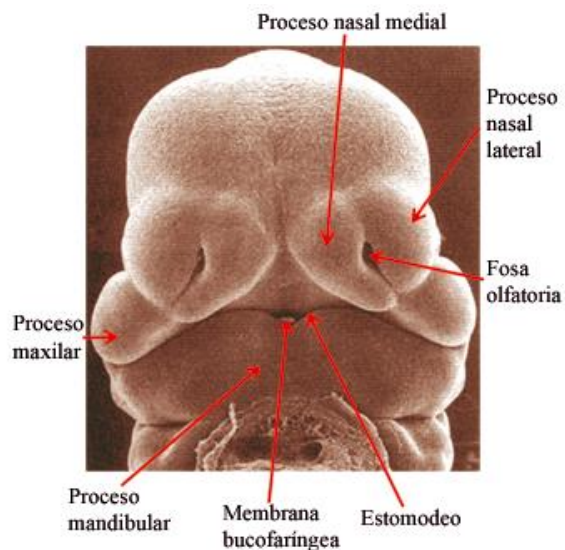


Fig.5

5.3 Centros y Lugares de Osificación.

Según Baume podemos encontrar centros y lugares de osificación, siendo un **centro de crecimiento**, aquel sitio donde la osificación endocondral se encuentra una base cartilaginosa que posteriormente se transforma en hueso; en el caso de los **lugares de crecimiento** es aquel sitio donde hay una formación ósea adaptativas a nivel sutural o periostal (Fig.5) y desplazamiento de procesos maxilares. (Fig. 6)

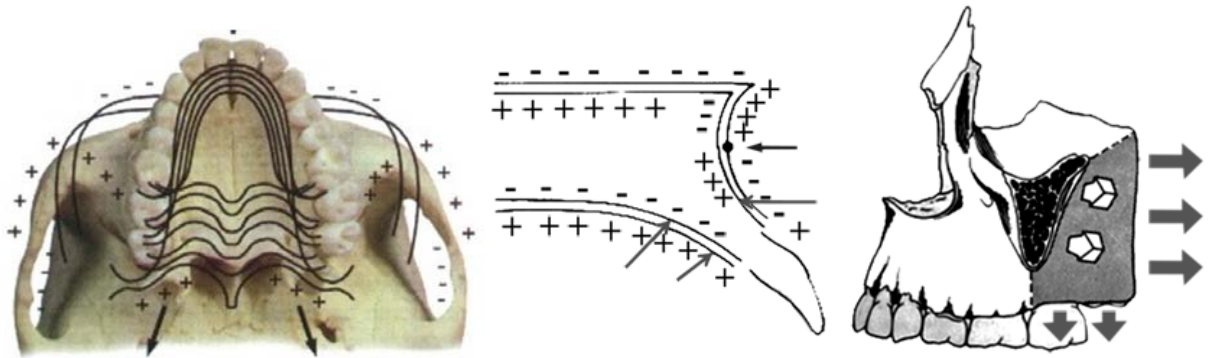


FIG.6.Zona de crecimiento y desarrollo de proceso maxilar y tercio medio

Son numerosos, hay para los huesos maxilares, palatino, vómer, alas mayores del esfenoides. Un hueso puede tener varios centros de crecimiento y lugares de crecimiento.⁶ (Fig. 7-8)

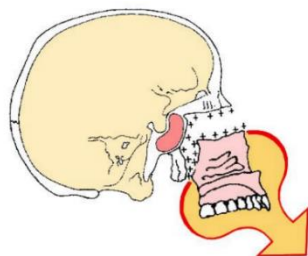


Fig. 7 Esquema de la dirección de crecimiento del complejo nasomaxilar. Fuente: Proffit (2001)⁹.

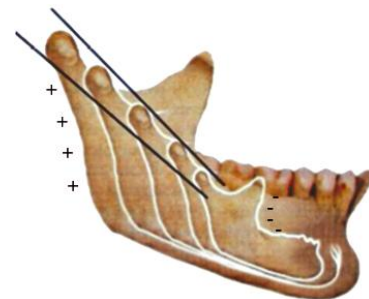


Fig.8



En el día 38 empieza a distinguirse un epitelio odontogénico.

En la 7ª semana se forman los procesos palatinos. Inicialmente vienen de los procesos maxilares, pero se ubican verticales, paralelos a la lengua.

Al final de la 8ª semana: horizontalización de los procesos palatinos.

Movimiento Muscular.

Para que se produzca la fusión de ambos procesos se debe producir muerte celular programada.

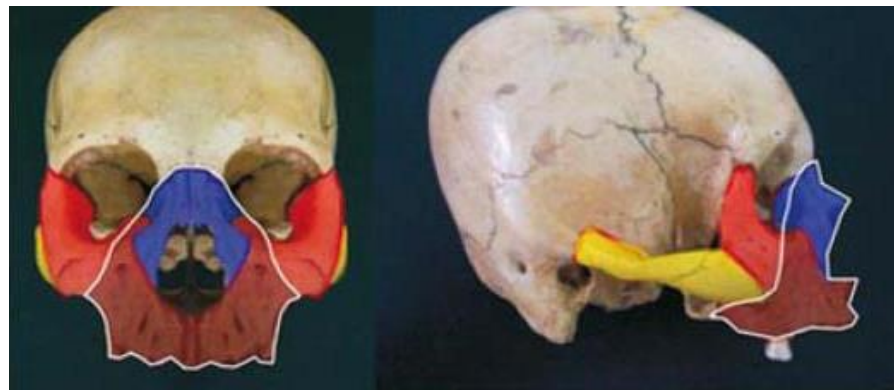
- **9ª Semana:** Se produce elevamiento del proceso facial, despegándose del tórax, lo que permite que la mandíbula se adelante y la lengua baje, lo que influye en la horizontalización.
- **14ª Semana:** Paladar fusionado.^{7,8}

5.4 Crecimiento Del Tercio Medio

Participan 4 factores principalmente, todos ellos interrelacionados.

- **Desplazamiento:** El cerebro crece muy rápido, con ello la base craneal se adelanta, lo que obliga a que todo el tercio medio se adelante. Rol de la sincondrosis esenooccipital, desplazando el esfenoides hacia delante, esta sincondrosis es muy activa cuando se es niño (hasta los 17), en el adulto disminuye. Importante es la mantención de los espacios de respiración y deglución (*Fig.9*).
- **Suturas:** Están orientadas de tal manera que permiten el crecimiento hacia delante y abajo. Participan como suturas hasta los 4 años, luego son solo puntos de unión. Algunas tienen ubicación vertical, otra transversal y otra sagital.
- **Proceso de remodelado:** Consiste en aposición y reabsorción.
- **Septum nasal:** Según Scott juega un rol fundamental. Es un motor de crecimiento hasta los 10 años. El septum nasal da origen a lámina perpendicular etmoides, cornete inferior y existe relación entre la lámina perpendicular del etmoides y cuña. Determina crecimiento en altura y anteroposterior.

Fig.9





Además de estos elementos, participa:

- Rol que cumple el nervio trigémino:
- Vector ocular
- Vector olfatorio
- Vector bucal
- Si alguno de estos nervios se secciona, disminuye el crecimiento de la zona.
- Ojos: A los 2 años tienen el 50% del tamaño, y a los 5 años, el 90%.
- Neumatización de los senos maxilares: Si el cráneo fuera compacto, sería muy pesado, por lo que la neumatización cumple también una función mecánica.
- Dientes temporales y permanentes, en estrecha relación con el hueso alveolar.
- Lengua y músculos asociados.

Se pueden producir 3 alteraciones:

- Número de células de la cresta neural insuficientes, lo que ocurre en algunos pacientes fisurados. En etmocefalia hay poco desarrollo cerebral y olfatorio.
- Hay células suficientes, pero algunas no migran al sitio adecuado: síndrome de Tredcher Collins: ojos mongoloides, ptosis parpebral, clase 2, etc.
- Las células llegan a su lugar, pero carecen de potencial inductor. ^{7,8}

6. Maloclusión

Se refiere a la mala alineación y mal engranaje que existe entre los dientes mandibulares y maxilares, en general, la población mundial padece de algún tipo de mal oclusión en diversos grados de afección, según Angle clasificadas como clase I, II y III. (Fig.10) O neotroclusion, distroclusion y mesioclusion.⁹

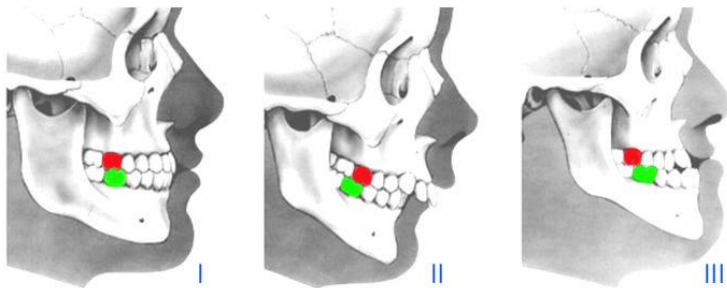
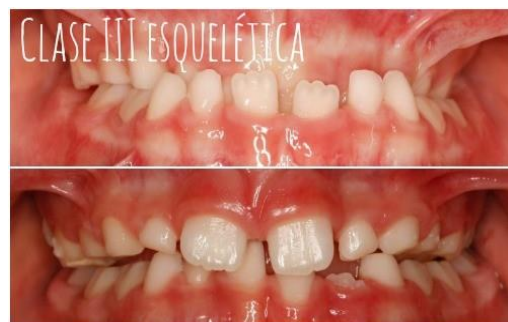

FIG.10 Clasificaciones de Angle

Haciendo referencia notoria a la relación entre la longitud mandibular y la distancia de punto S (silla) a N (nasion). Angle las clasifico en base a la relación anteroposterior de los dientes superiores e inferiores (1899) enfocándose en la relación de los primeros molares y caninos superiores e inferiores.

La frecuencia de maloclusiones clase III (Fig.11) difiere según el área geográfica y la población de objeto de estudio.⁹ Considerando las condiciones de erupción ectópicas o anormales, induciendo asimismo una guía incisal mayormente desfavorable, propiciando y haciendo más marcada la presencia de maloclusiones clase III.⁹

Fig.11 Clase III Esquelética





6.1 Oclusión Clase I de Angle:

Relación dental más normal en sentido anteroposterior, con una discrepancia entre el tamaño del diente y la longitud de la arcada, la clase I con apiñamiento tiene dientes más grandes de lo normal, arcada menor de lo normal.

6.2 Maloclusión Clase II de Angle División 1

Los dientes inferiores se encuentran distales respecto a los dientes superiores, generando mayor sobremordida horizontal. Los incisivos centrales se encuentran proinclinados, susceptibles a fracturas. Cúspide distovestibular de 1er molar superior ocluye en surco del 1er molar inferior.

Punta de la corona del canino superior se encuentra cerca de la superficie mesial del canino inferior.

6.3 Maloclusión Clase II de Angle División 2

La corona de los incisivos centrales superiores, están inclinados hacia lingual prevalencia 1:4, esta inclinación da como resultado sobre mordida horizontal disminuida de leve a moderada.



6.4 Maloclusión Clase III de Angle

En esta maloclusión los dientes mandibulares se encuentran en una posición mesial con respecto a los dientes superiores, dando como resultado una mordida cruzada anterior. La cúspide del primer molar superior ocluye con el espacio interdental entre 1er y 2do molar inferior, la mordida vertical varía desde una mordida abierta hasta una mordía vertical profunda y la alienación de los dientes en el arco va desde un apiñamiento leve a severo, siendo la arcada inferior más propensa al apiñamiento.^{9, 10}

Autores como Samborn (1955), Nanda (1980) y Guyen et al.(1986) describen que 2/3 de maloclusión clase III se debe al retrognatismo de los maxilares o la combinación de ambos, la prevalencia de esta anomalía es referida en 1.5% de población blanca (Emrich 1965, thilander y myrberg 1973), y de un 14% en población asiática (Iwagaki 1938, Irie, Nakamura 1975).⁹

7. Clasificaciones de Maloclusión Clase III Diagnóstico y Plan de Tratamiento

La maloclusión de origen dental posee combinaciones de características esqueléticas y dentales que ayudan a diagnosticar con mayor precisión esta clase de maloclusion. Considerando como primordial la corrección de esta alteración a una edad temprana en colaboración con paciente. Puesto que de no ser tratada, se puede desarrollar una maloclusión clase III esquelética, en los casos reportados de pseudo clase III o dental, esta encaminado principalmente a modificar la inclinación de los incisivos superiores principalmente.¹¹

Características dentales de maloclusión clase III.

- Mesialización de la arcada dental inferior
- Relación interincisal alterada
- Mordida cruzada anterior (overjet negativo)
- Mordida borde a borde
- Mordida cruzada posterior bilateral
- Dientes inferiores retroclinados y superiores proclinados.¹²

Es posible distinguir 3 tipos de maloclusión clase III. (Fig. 12)

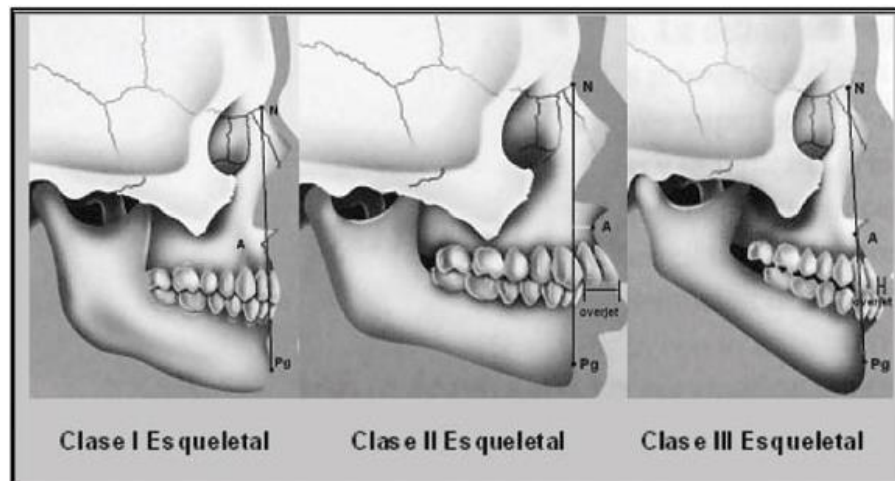


Fig. 12 Clasificaciones de Maloclusión Clase III



7.1 Maloclusión Clase III Dental (pseudoclase III):

Moyers la clasificó como la posición con un reflejo neuromuscular adquirido con la presencia de contactos prematuros anteriores, la mordida cruzada comúnmente se produce por factores dentales como contactos prematuros, erupción ectópica de centrales superiores, pérdida prematura de molares temporales, por factores funcionales como la postura lingual anómala, problemas de vías respiratorias, propiciando una posición más adelantada de la mandíbula en máxima intercuspidadación.

Diagnosticada principalmente por: retroinclinación de incisivos superiores, incisivos inferiores en posición normal o proinclinados, relación molar clase I o III. Encontrando mediante un análisis esquelético, una disminución del tercio medio de la cara, mandíbula adelantada pero sin variación en la longitud de la misma en comparación con una en clase I, en tejidos blandos encontramos un labio retrusivo.

En el plan de tratamiento encontramos una placa Hawley con arco de Eschler (Fig. 13) o un plano inclinado (Catalán 1814) (Fig. 14) confeccionado en acrílico con inclinación de 45° y cementado con ionómero de vidrio en los dientes inferiores por un periodo de 6 semanas máximo, logrando levantar la mordida y logrando descruce anterior rápidamente.

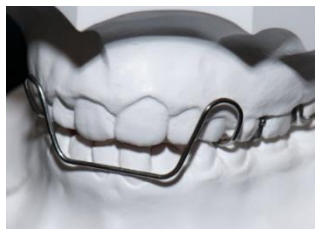

Fig. 13 Arco de Eschler

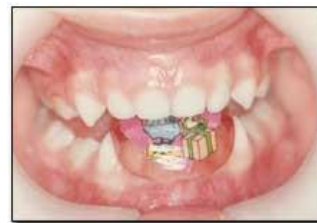

Fig. 14 Plano Inclinado

7.2 Maloclusión Clase III esquelética

Problema más difícil de tratar, la mayoría de los casos tiene fuertes componentes hereditarios, el análisis cefalométrico es esencial para el diagnóstico y para formular un plan de tratamiento quirúrgico o no-quirúrgico ya que el análisis del tamaño y la posición mandibular pueden relacionarse fácilmente con la longitud y posición de la base de cráneo anterior y el tamaño y posición de la mandíbula.¹⁰ (Fig. 15-16)

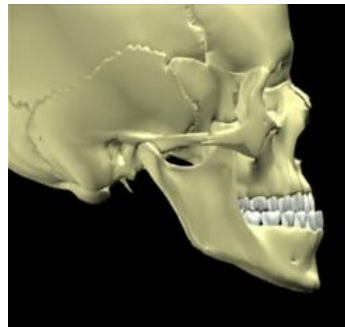


Fig. 15

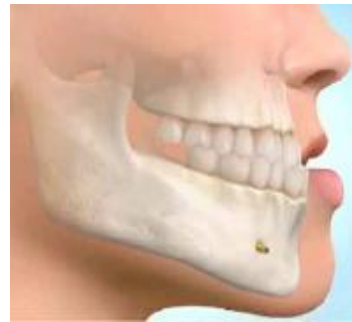

Fig. 16

Siendo las principales causas.

- Prognatismo mandibular con maxila normal
- Retrognatismo maxilar con mandíbula normal
- Combinación de las anteriores
- Clase III por falta de crecimiento vertical de maxilar y rotación mandibular antihoraria.

Las características que presentan los pacientes clase III esquelética son:

- Angulo SNA disminuido
- Base maxilar corta
- Angulo SNB aumentado
- Base mandibular larga
- Angulo ANB negativo menos de 5°. ^{10,11}

7.3 Maloclusión Clase III por Prognatismo Mandibular

Cerca del 20% de las maloclusiones, se origina por el tamaño, forma y posición mandibular, con respecto a la mandíbula o la base de cráneo, se empeora la situación del individuo durante la etapa de crecimiento de la mandíbula.

El objetivo de cualquier tratamiento para las maloclusiones no solo debe ser el mejoramiento de las relaciones dentales sino también la relación esqueléticas y dentales obtenidas por el tratamiento, pudiendo ser tratadas con mentonera (*Fig.17*) como lo ha sido desde el siglo XIX , controlando el crecimiento mandibular en pacientes con prognatismo mandibular y maxilar normal, sobre todo cuando la altura facial antero inferior se encuentra disminuida, aplicando fuerzas entre 500 y 1000 g durante 12-14 horas al día.

Los efectos que se obtiene a corto plazo es la reorientación del crecimiento mandibular, produciendo una remodelación en la ATM y la mandíbula, de igual manera se logran retroinclinarse los incisivos inferiores.

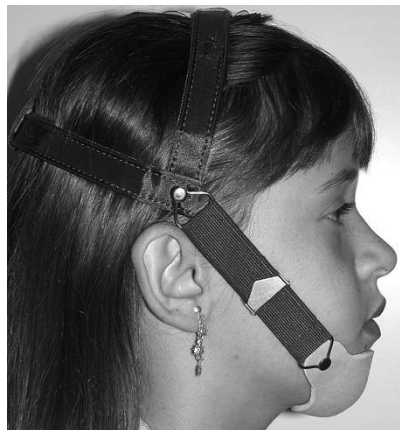

FIG.17 Mentonera

7.4 Maloclusión Clase III por Retrognatismo Maxilar

Como consecuencia de la falta de crecimiento, la hipoplasia del maxilar, nos representa un problema de crecimiento y desarrollo que nos da como resultado una maloclusión clase III, comprometiendo al individuo en aspectos estéticos y funcionales.¹²

En el análisis cefalométrico nos encontramos con un ángulo SNA disminuido, ángulo ANB negativo mayor a 5° , longitud maxilar efectiva (según McNamara), el punto A está detrás de la línea N perpendicular al plano de Frankfort, pudiendo presentar retroinclinación de incisivos inferiores.

Siendo el principal método de tratamiento ortopédico y de primer elección, la máscara facial de protracción Delaire, Petit, Ruíz (*Fig. 18, 19,20*).^{11,13}

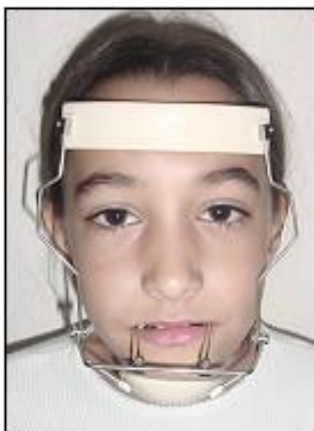

Fig. 18 Máscara Delaire

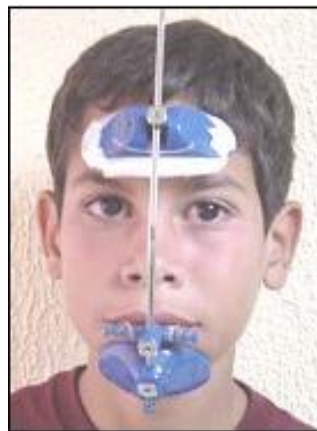

Fig. 19 Máscara de Petit

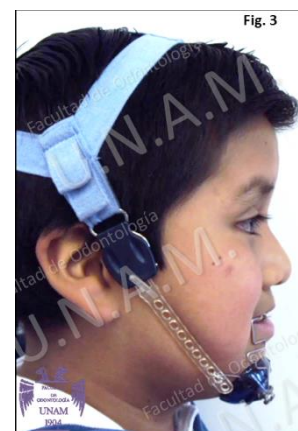

Fig. 20 Esp. Roberto Ruíz

8. Marco Teórico

El tratamiento de la mal oclusión en etapa prepuberal se determina mediante un protocolo que nos permita abordar el problema de desequilibrio esquelético o dental según sea el caso.

Frankel hizo recomendaciones para el problema de retrusión esquelética maxilar, sin embargo la mentonera también ha sido utilizada en pacientes que presentan prognatismo mandibular, en donde, en casos diversos se utiliza la máscara ortopédica de DELAIRE (Fig.21) o PETIT (Fig.22) (esta última es modificación estructural de DELAIRE).



Fig.21 Máscara Facial Petit



Fig.22 Máscara facial Delaire



En la gran mayoría de los casos tratados para maloclusión clase III, el sistema de primera elección resulta ser casi siempre la máscara facial, por los notables resultados a corto y mediano plazo en pacientes con dentición temporal tardía o mixta temprana, aunque también nos podemos encontrar con variables arbitrarias debido a factores esqueléticos o dentales de maloclusión clase III.

Tomando en cuenta los favorables resultados que se obtienen de la intervención con la máscara facial por su uso a una temprana edad, este sistema causa efectos en todas las áreas que contribuyen a que se produzca una maloclusión.^{14, 15}

La detección y tratamiento temprano en pacientes con maloclusión clase III tratados con la máscara facial de Petit, son pacientes que tienen un potencial de crecimiento multifactorial asociado a las estructuras involucradas en el sistema masticatorio, coincidiendo que es para casos de hipoplasia maxilar mayormente.

En los pacientes más jóvenes, la deficiencia maxilar puede ser tratada de manera conservadora debido al potencial de crecimiento de las articulaciones suturales.^{15, 16}

Es de suma importancia no retrasar el inicio del tratamiento como tal puesto que podría tener consecuencias difíciles de valorar según sea el caso, alargándose y haciéndolo difícil la cooperación por parte del paciente debido al cansancio por llevar los aparatos, siendo de mejor pronóstico un tratamiento a edad más temprana, considerando la dentición temporal completamente establecida.



Se puede desarrollar por interferencias caninas, desencadenando un empuje de las estructuras móviles, en este caso la mandíbula, desencadenando un desplazamiento en sentido anterior (clase III dental) y/o lateralmente (mordida cruzada posterior), al no ser tratada ni corregida a tiempo es posible que esta se convierta en clase III esquelética; si se logra detectar tempranamente y se realiza un desgaste selectivo en las cúspides caninas, se producirá un desplazamiento pasivo hacia una clase I.

Los factores de diagnóstico diferencial más notorios que podemos encontrar entre una clase III esquelética y una dental son:

- 1) Intensidad de la mordida cruzada
- 2) Historia familiar de mal oclusiones clase III
- 3) Análisis cefalómetro
- 4) Aspectos de la cara del paciente (hipoplasia del tercio medio de la cara)
- 5) Numero de dientes involucrados en mordida cruzada
- 6) Relación molar y canina
- 7) Mordida cruzada anterior (interferencias oclusales)^{11, 12}

Durante las últimas 2 décadas se ha vuelto popular la expansión rápida del maxilar (con HASS *Fig.23*, HYRAX *Fig. 24*. o McNAMARA, *Fig.25*) en conjunto con una máscara de protracción, afirmando con base a lo registrado por otros autores, refiriendo que se logra una corrección de mordida cruzada posterior y expansión de maxilares pequeños, aumentando la longitud del arco y abriendo la mordida anterior.

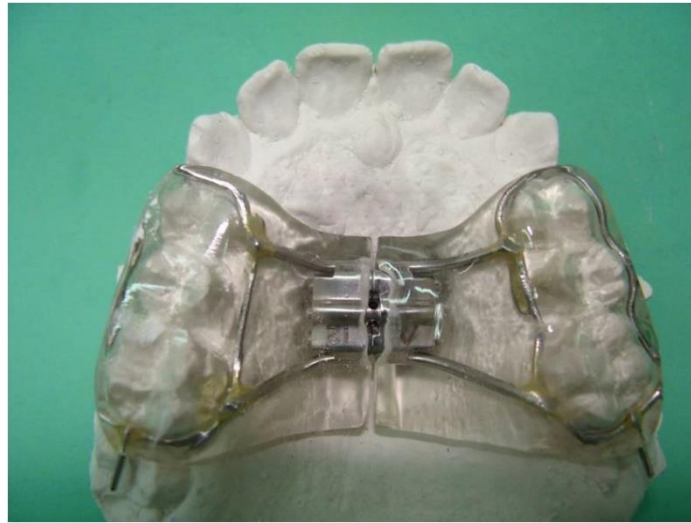

Fig.23 Disyuntor palatino de Hass

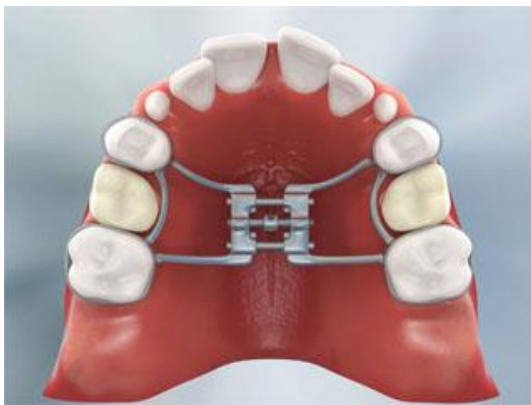

Fig.24 Disyuntor tipo Hyrax

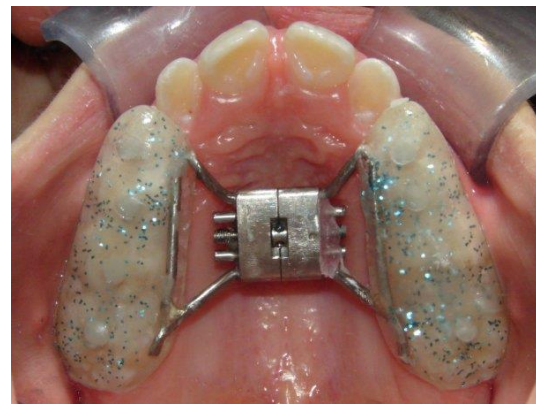

Fig.25 Disyuntor tipo McNamara

Turley y McNamara sugieren que la expansión desarticula el sistema sutural maxilar, permitiendo que el efecto de la máscara se exprese con mejores resultados, activando el aparato de anclaje 1 vez por día durante el tiempo necesario para lograr corregir la mordida cruzada posterior, siendo un avance de 1 mm. por día.

Sin embargo, en los casos donde no se encuentra mordida cruzada posterior, autores como Vaughn et. Al, reportan que no es prescindible hacer una expansión activa y regresiva pues no hay gran modificación el resultados del avance maxilar.

McNamara introdujo el uso de un aparato de anclaje intraoral y expansión, adherido a la superficie dental con cobertura oclusal de acrílico (Fig.26-27)

5, 12,13

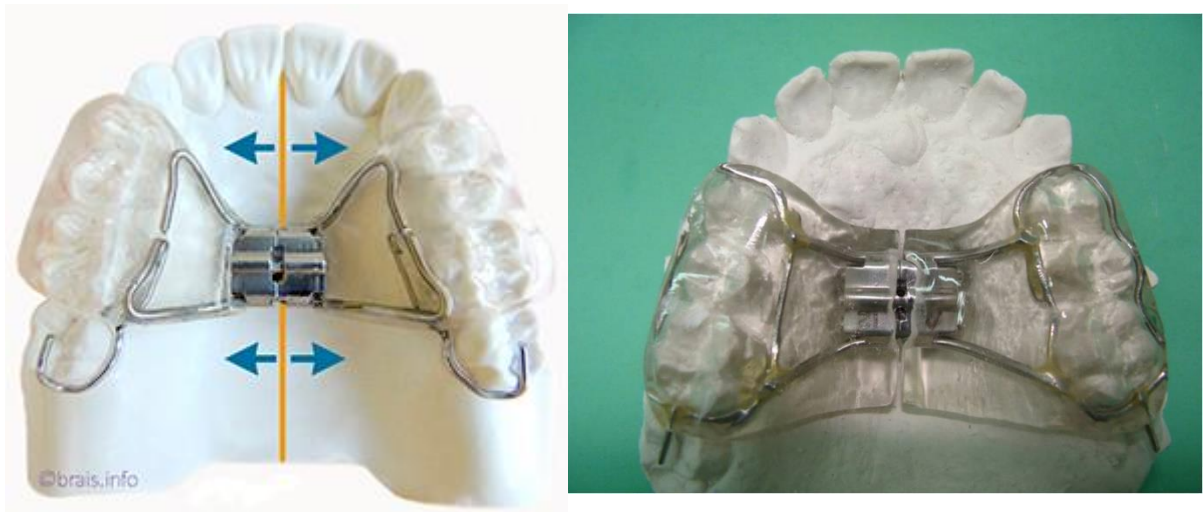


Fig. 26, 27 Disyuntor tipo McNamara



8.1 Diferencias entre Expansión y Disyunción

Son dos términos que comúnmente se emplean para calificar las reacciones que en el aparato masticatorio ocasionan la ERM (Disyunción y Expansión).

Con frecuencia encontramos en la literatura odontológica algunos términos que hacen referencia a lo mismo como: expansión rápida de la maxila, expansión palatina, expansión rápida del paladar, disyunción maxila, siendo que cada una en su momento, se presenta durante esta terapia⁷.

8.1.1 Expansión

Hace referencia a la acción y efecto de dilatar o extender uniones suturales con ayuda de aparatos con tornillos de expansión (*Fig.28-30*) sin llegar a una división de la unidad en alguna de sus partes. Refiriéndonos al campo ortodóntico implica un aumento en el tamaño de la arcada dentaria, por medio de la inclinación bucal o vestibular de los dientes, proporcionando la corrección de la sobremordida y espacio para el acomodo de los dientes, como lo sugiere el tratamiento de apertura de espacio posterior o anterior con expansor en abanico anterior o posterior (*Fig.31-32*).

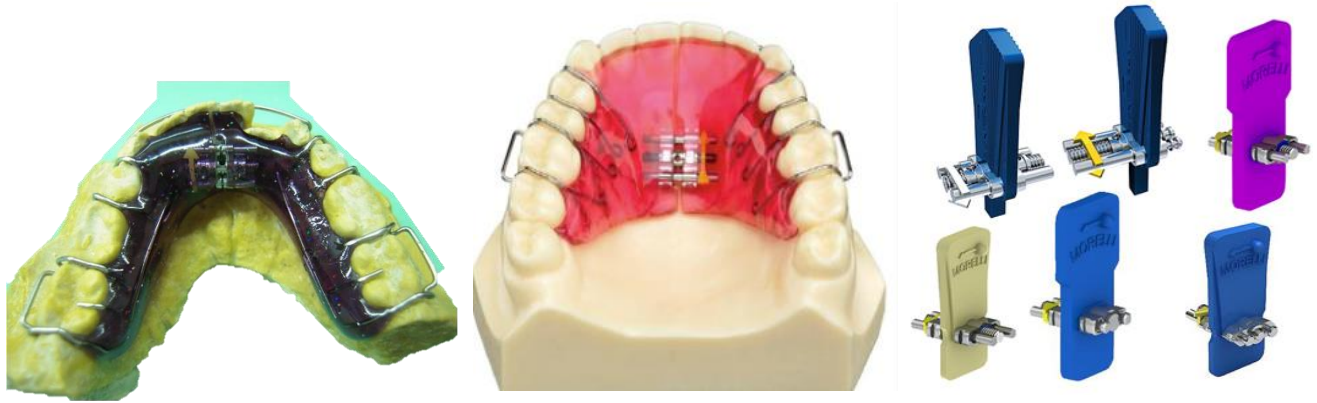

Fig.28, 29, 30: placa de expansión con tornillo inferior, superior y diferentes tornillos de expansión.



Fig.31, 32 Expansor abanico anterior, Expansor abanico posterior.

Históricamente este procedimiento ortopédico se remonta a la mitad del siglo XIX con Emerson Angell, quien fuera el primero en aplicar un tornillo medio en premolares aplicando $\frac{1}{4}$ de pulgada en 2 semanas y observando que se daba un diastema interincisivo. Procedimiento refutado por McQuillen en 1860 y por Coleman en 1865, argumentando que la separación de los dientes maxilares era imposible⁷.

8.1.2 Disyunción

Se refiere a la acción y efecto de separar o desunir a dos o más segmentos que se encuentran formando una superficie de continuidad que forman un solo cuerpo, en este caso los huesos que conforman al maxilar, viéndolo desde el punto de vista ortopédico-odontológico, implica no solo separar a la maxila por su parte media en la sutura palatina, sino también en mayor o menor grado a las demás suturas que forman a la maxila con otras estructuras óseas de la cara, ocasionando un aumento en el tamaño total de la maxila.

Siendo la notable diferenciación de cada uno de los procesos secuenciados, primero, haciéndose presente una expansión de la arcada dentaria a través de la inclinación bucal de los segmentos posteriores, hasta que se acumula la fuerza necesaria, es entonces que se produce una disyunción, palatina, separando la mitad izquierda de la derecha, originando el aumento de la bóveda palatina asimismo el aumento transversal de la maxila, teniendo como resultado una expansión en la arcada dentaria y un agrandamiento en la base ósea por disyunción (Fig. 33-34).^{7,17,18}

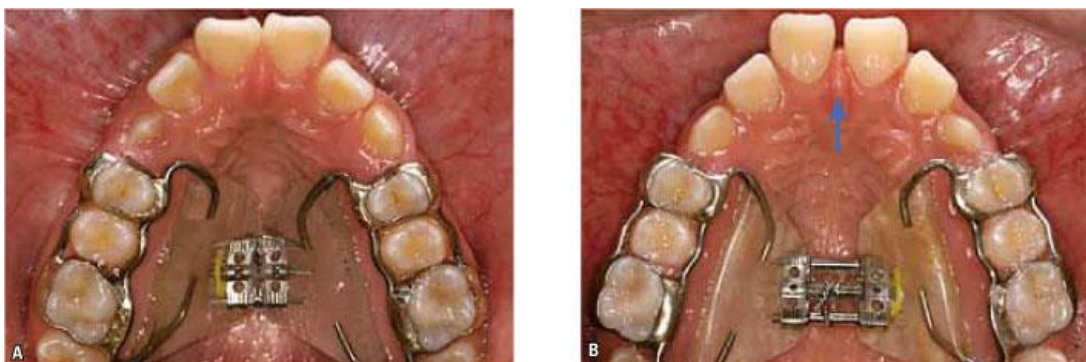

Fig.33, 34 Disyuntor tipo Hass.



8.2 Efectos de la ERM (Expansión Rápida Palatina) en el Complejo Maxilofacial

- I. La presión aplicada con el aparato comprime el ligamento periodontal, las curvas de los procesos alveolares, los dientes de anclaje, poco a poco se abre la sutura.
- II. La bóveda palatina mantiene su altura original.
- III. Descenso y altura del maxilar.
- IV. Inclinación temprana de los procesos alveolares debido a la resiliencia del hueso.
- V. Apertura de diastema interincisivo de centrales superiores: la cual es aproximadamente de la mitad de distancia de la expansión, por lo que esta medida no debe ser utilizada como guía. (Fig.34-35)
- VI. Rotación de los segmentos maxilares: el vértice lo conforma la espina nasal posterior y la base del diastema central.
- VII. Dientes postero-superiores: angulación de 1° a 24° aproximadamente y ligera extrusión.
- VIII. Estiramiento del mucoperiostio palatino.
- IX. Posible resorción radicular en los dientes de anclaje.
- X. Rotación mandibular: la mandíbula tiende a oscilar hacia abajo y atrás, debido a la ligera extrusión de los dientes postero-superiores.
- XI. Incremento de la altura facial anterior.
- XII. Desplazamiento de todos los huesos que articulan con el maxilar excepto el esfenoides.
- XIII. Aumento del ancho de la cavidad nasal: en especial en el piso de la nariz, aumentando el flujo de aire. (Fig.35-36)⁷.

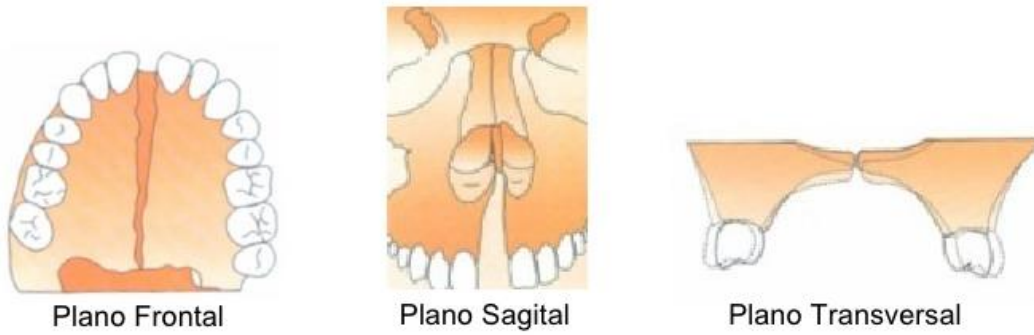


Fig. 35: Proceso Anatómico De Disyunción

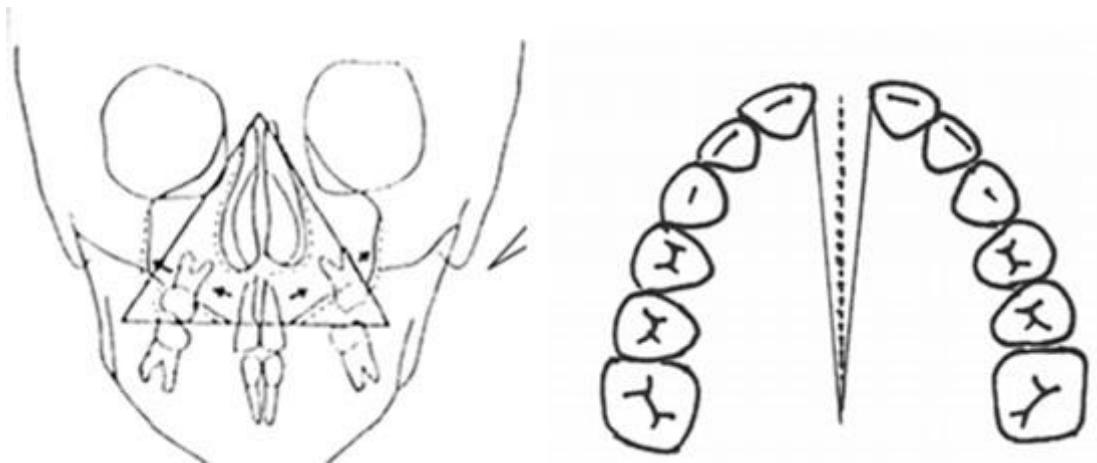

Fig.36 ERM y Vector de Expansión



8.3 Disyuntor, Protocolo de Uso.

Aparato utilizado para ERM (Fig.37-40) para aumento de diámetro transversal esquelético, y aumento de la longitud de la arcada, utilizando grandes fuerzas en los sectores dentoalveolares, sin producir movimiento de las mismas, produciendo una apertura en la sutura palatina.

El protocolo de avance del tratamiento, ayudado también por radiografías oclusales de monitoreo, se podrá confirmar que la sutura palatina se esta abriendo puesto que en la zona de incisivos centrales superiores se observa un diastema, pudiendo desaparecer en los próximos 15 a 25 días por tracción de las fibras transeptales.⁷

Se pueden notar cambios en el aspecto facial del paciente como aumento en el ancho de la nariz por ensanchamiento de la bóveda palatina, siendo el ensanchamiento total la suma de la verdadera disyunción y de la inclinación coronaria.

Parte del protocolo a seguir, incluye monitoreo de la formación correcta de las raíces de los dientes para descartar una resorción radicular de los mismos.

Según autores como Zimring e Isaacson (1965), la ERM realizada con aparatos fijos puede generar una fuerza de entre 3 a 10 libras de fuerza (1360 a 4535 g.)(Fig. 41-43).⁷

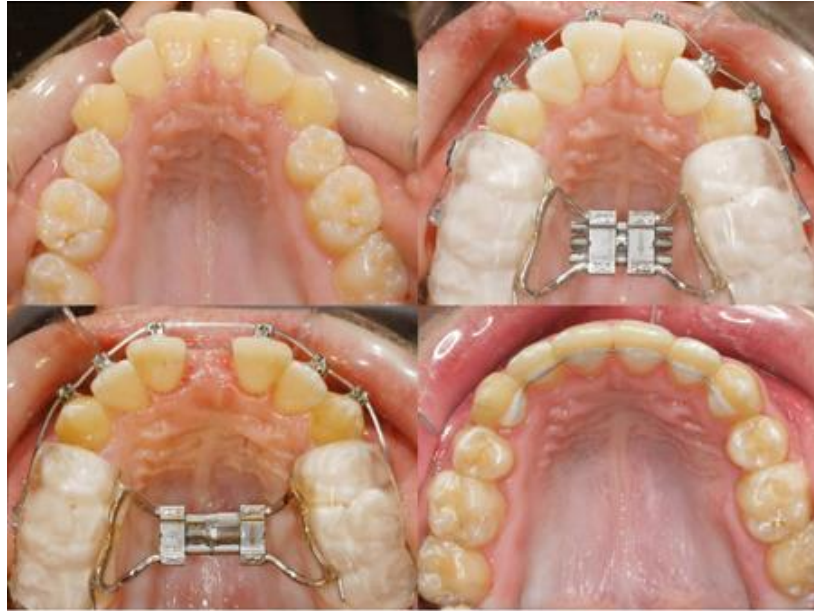

Fig. 37-40 Expansión Rápida Maxilar.

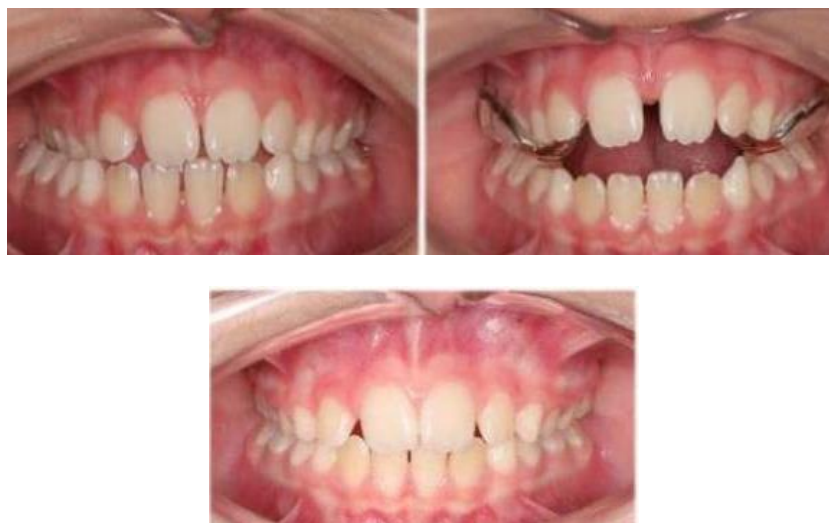

Fig.41-43 Disyuntor Secuencia de Tratamiento.



9. Máscara Facial

Sin embargo, autores como Potpeschnigg (1875) fue el precursor en desarrollar la idea de tracción anterior, posteriormente Delaire et. Al, renovaron el interés por el uso de la máscara de protracción maxilar en 1968, después Petit modificó el concepto básico de Delaire y cambio la forma del arco que une las superficies de anclaje, volviéndola más dinámica y aumentando la fuerza de tracción de la misma, reduciendo así el tiempo total del tratamiento.

Este dispositivo se ha utilizado para tratamiento de maloclusiones de mordida cruzada anterior, causada por retrusión maxilar, recomendando el uso en etapa prepuberal, en inicio de la dentición mixta según los expertos, para así poder obtener un resultado óptimo sobre las suturas maxilares y obtener un avance significativo de esta estructura, al igual que la corrección oclusal, dando como resultado grandes cambios en etapa postpuberales maxilares y mandibulares.¹⁶

La fuerza óptima para que una terapia de protracción maxilar inicie siempre será la fuerza más baja con el menos tiempo de duración que producirá mayor movimiento, considerando que las fuerzas recomendadas estandarizadas se encuentran entre 180g. a 800g. por lado, teniendo en cuenta el vector de tracción paralelo al plano de oclusión o en angulación de 20° a 30° por debajo del plano oclusal, la terapia comprenderá intervalos de 12 a 14 horas por día.^{11.14}



Cuadro 1. Comparativo de Máscaras Faciales

<u>Delaire</u>	<u>Petit</u>	<u>Morales</u>	<u>Ruíz</u>
Apoyo ajustable frontal y mentón	Apoyo ajustable frontal y mentón	Apoyo ajustable frontal y mentón	Mentonera y High-Pull
Posición fija, no permite movimientos anatómicos naturales	Posición fija, no permite movimientos anatómicos naturales	Posición fija, no permite movimientos anatómicos naturales	Movimientos anatómicos normales
Vástagos laterales-verticales	Vástago central-vertical	Vástago central-vertical	No existe vástago central/vertical
Vástago horizontal/anclaje, sujeto a laterales	Vástago horizontal, se ajusta y fija con llave especial	Vástago horizontal, se ajusta y fija con llave especial	No existe vástago horizontal
Anclaje de elásticos ajustable	Anclaje de elásticos ajustable	Anclaje de elásticos ajustable	Anclaje ajustable/personalizado
Dificultad para uso nocturno, se mueve y desajusta	Dificultad para uso nocturno, se mueve y desajusta	Dificultad para uso nocturno, se mueve y desajusta	Permite movimientos anatómicos diurnos y nocturnos sin complicación

9.1 Máscaras Faciales.

9.1.1 Delaire.

(1968) Elimina el soporte occipital y diseña un nuevo modelo que consiste en dos soportes faciales, uno a nivel de la frente y otro en el mentón, unidos por dos barras metálicas laterales y utilizando una tracción elástica de 1 kg. Que va del aparato intraoral hasta una barra transversa del soporte facial. Con este diseño Delaire difunde el uso de la Máscara Facial para la tracción anterior. (Fig.44-46)

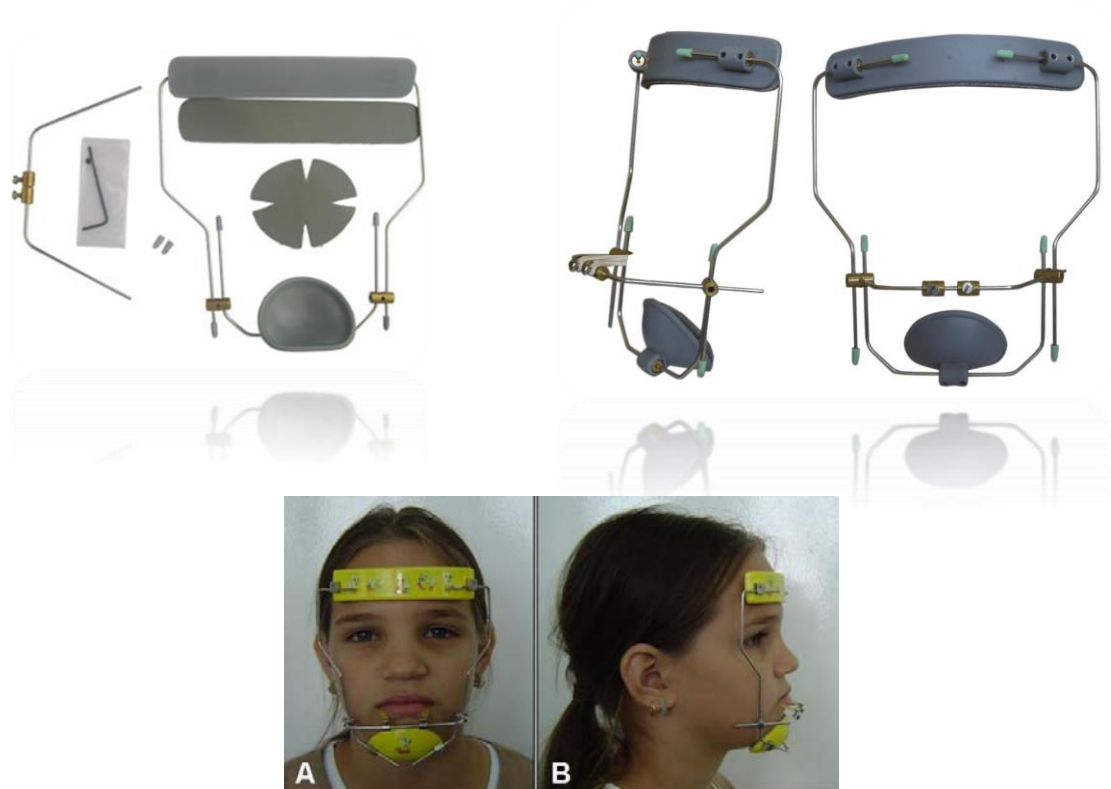


Fig. 44-46: Máscara de Delaire

9.1.2 Petit

En 1983, Petit, modifica el diseño utilizando un sólo vástago que une los soportes frontal con el del mentón, apoyando en los conceptos de Delaire y aporta dinamismo a la Máscara Facial, incrementando la cantidad de fuerza, tiempo de uso y disminuyendo el tiempo total de tratamiento. (Fig. 47-50)




Fig. 47-48: Máscara de Petit

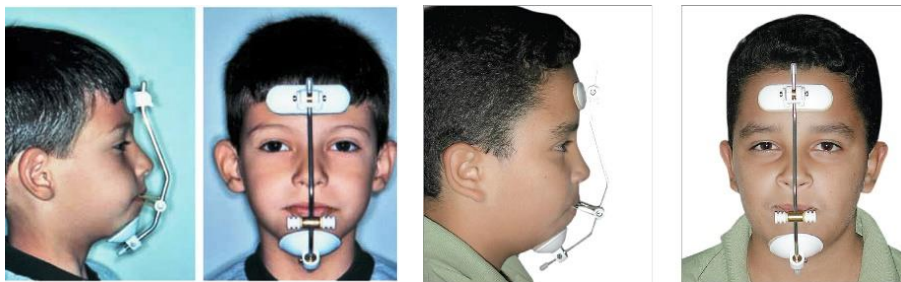


Fig. 49-50: Tratamiento con Máscara de Petit

9.1.3 Morales

Morales en Ciudad de México en 1993, publica un esquema de adaptación y ajuste de la Máscara facial de Petit .¹⁹ (Fig. 51-55)

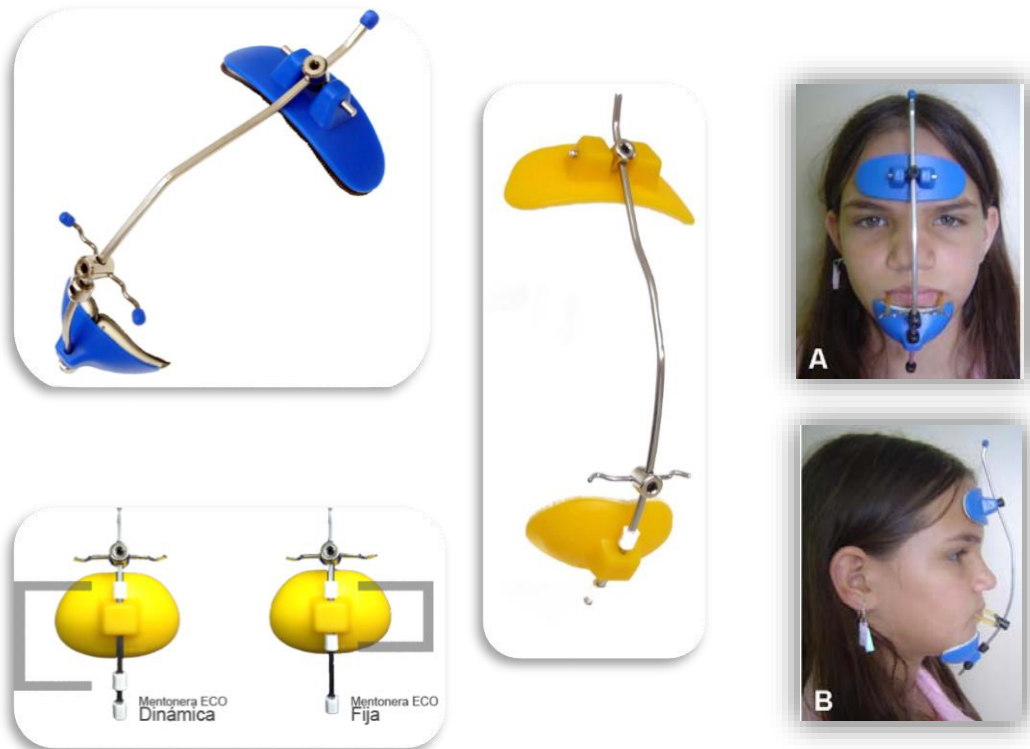


Fig. 51-55: Máscara de Morales, Tratamiento de Tracción

9.1.4 Ruíz.

Este prototipo (Fig. 56-57) se basa en el diseño de mentonera de Hickham, diseño que tiene un apoyo en la barbilla del paciente y tracción alta. (Fig.58-61).

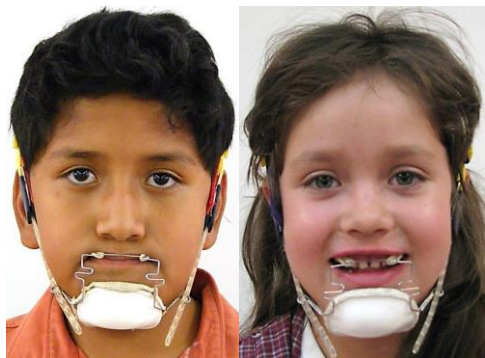

Fig.56-57: Prototipo I

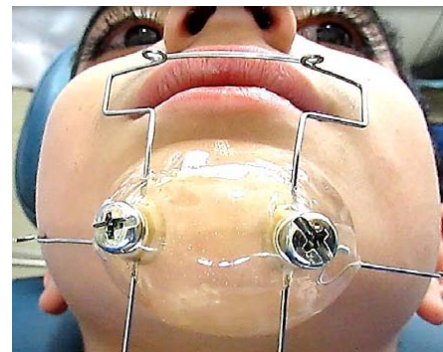


Fig. 58: Apoyo en la barbilla

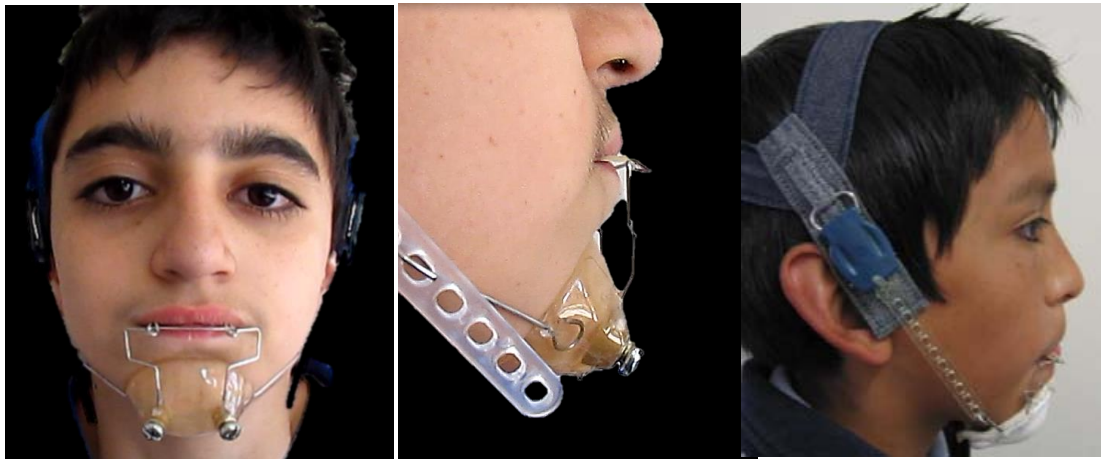


Fig. 59-61: Aparato de protracción con tracción alta (High-Pull)

9.2 Componentes.

- **Vástago con almohadillas:** Una en la parte frontal y otra en el mentón, que pasa por la línea media de la cara con un aditamento en la parte transversal que conecta con los elásticos a nivel de las comisuras de los labios por medio de un vástago horizontal.
- **Una férula maxilar** (Sistema de anclaje interno) que pudiera ser un tornillo de expansión tipo Hyrax, Hass, McNamara, entre los más destacados y utilizados, anclado a los primeros molares maxilares confeccionado en alambre de acero inoxidable de calibre 0.45, con un arco anterior ajustable y ganchos en los caninos para traccionar el maxilar. Elásticos pesados de 1" y 1000g de fuerza que se cambian todos los días hasta terminar el tratamiento. (Fig. 62)

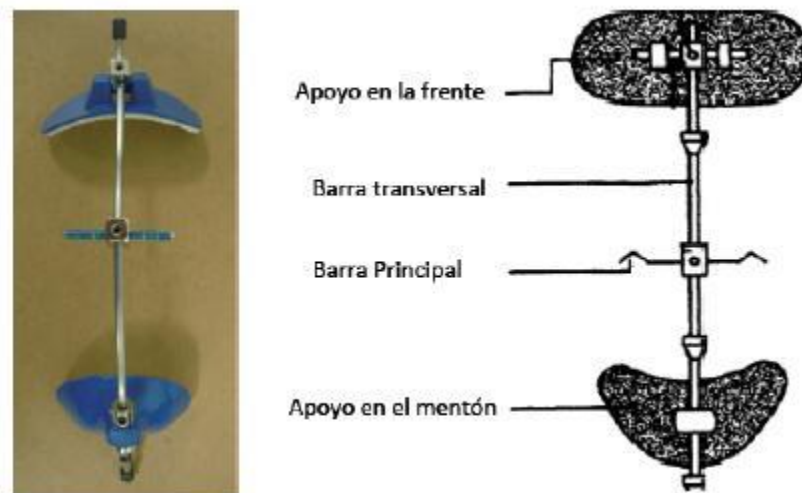


Fig.62: Máscara y sus componentes

9.3 Fases del Tratamiento

9.3.1 Expansión y Disyunción Maxilar,

Aumenta el efecto ortopédico de la máscara facial, haciendo que las modificaciones sutúrales se den con mayor facilidad.

Los aparatos de expansión (Fig.63) comúnmente utilizados para acompañar la protracción maxilar en etapa prepuberal, deben ser principalmente placas con tornillos de expansión transversales, de abanico anterior o posterior, siendo principalmente usados un disyuntor tipo Hyrax, Hass, McNamara. (Fig.64-65)

La activación del expansor se da 1 o 2 veces por día, con indicación de $\frac{1}{4}$ de vuelta durante 10 a 30 días, dependiendo de la severidad del caso.

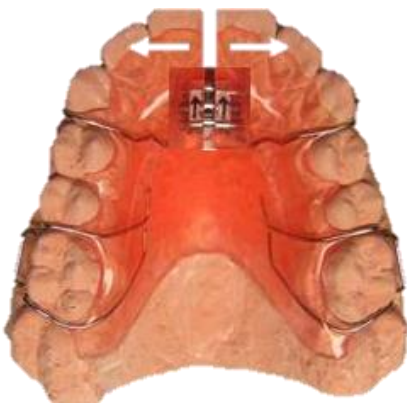


Fig.63: Expansión Transversal

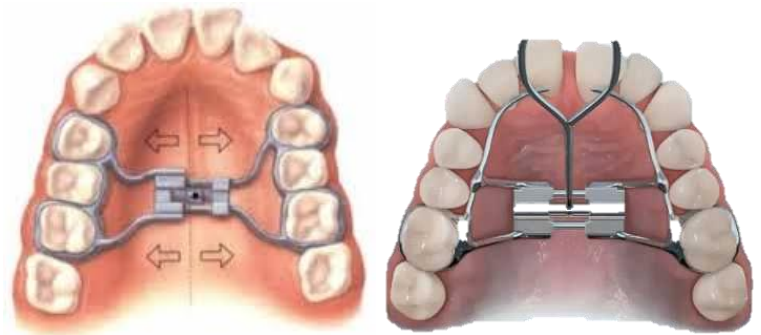


Fig.64-65: Disyunción del Maxilar

9.3.2 Protracción Maxilar:

Potpeschnigg en 1875. Posteriormente en 1944, Oppenheim, buscando mejorar el perfil de pacientes con maloclusiones Clase III, reportó dificultad en mover la mandíbula hacia atrás durante el tratamiento; pero señaló existía la posibilidad de llevar hacia adelante el maxilar para compensar el crecimiento de la mandíbula. De esta manera describió un aparato que permitía ejercer una tracción anterior del maxilar, añadiendo vástagos a la Mentonera, insertando unos elásticos que hacen tracción desde los molares y ejercen una firme acción de protrusión sobre la arcada superior. No señaló el límite de edad para el inicio de la terapia.

La máscara se sobrepone en superficies específicas de la cara según el diseño que se adoptó de acuerdo a cada caso, pudiendo ser de soporte en el mentón, frente o cigomático, también cuenta este sistema con una barra transversa. Durante el periodo de protracción se usa una secuencia de elásticos de fuerza creciente, hasta alcanzar una fuerza de 14oz. (Fig.66) Si el paciente llegar a presentar problemas en tejidos blandos, la fuerza puede ser disminuida a consideración del especialista.

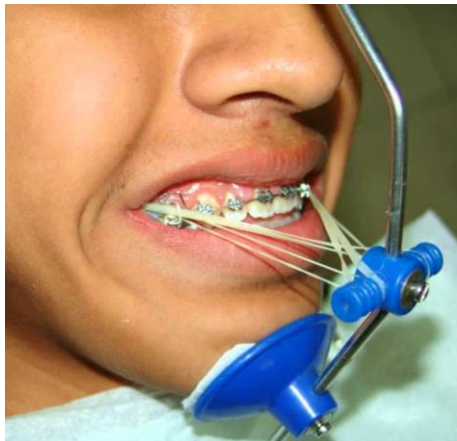

Fig.66: Protracción Maxilar

A principios de los años 60, Hickam, desarrolla su diseño de mentonera. Utilizando el mentón y la parte superior de la cabeza como anclaje o high-pull (*Fig. 67*). Esta presenta dos brazos verticales y dos horizontales, los cuales se ajustan a la cabeza por detrás de la oreja con tracción baja por medio de correas. En la parte anterior presenta unos soportes que van a permitir insertar los elásticos que viene desde los ganchos intraorales, para realizar la protracción maxilar.

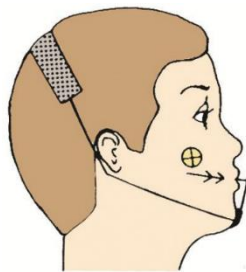


Fig.67 *Dibujo de la Mentonera de Hickam.*

9.3.3 Retención

Considerada una etapa de suma importancia dado el momento de la utilización de todo el sistema ortopédico, siendo este en dentición mixta temprana, pudiendo encontrarse con el inconveniente de dejar un espacio de tiempo amplio antes de poder utilizar aparatología fija antes de concluir el tratamiento por completo.

Para este fin es posible utilizar una amplia gama de aparatos removibles, entre los que encontramos las placas simples de mantenimiento (Fig. 68), la máscara facial por lapsos nocturnos únicamente, aparato de Fränkel tipo III (Fig. 69) o una mentonera.

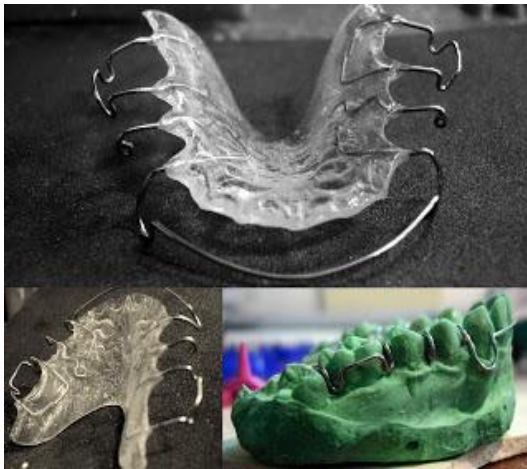

Fig.68 Placa Simple de Mantenimiento

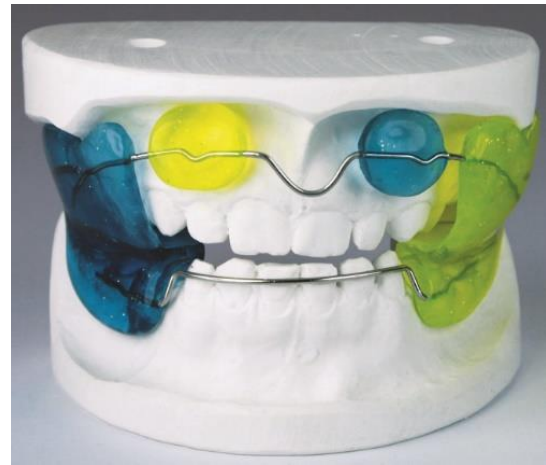

Fig.69 Fränkel III



9.3.4 Temporalidad del Tratamiento

En la mayoría de los casos los elásticos son indicados durante un periodo no menor a 12 horas por día, aunque lo ideal sería llevarlos la mayor parte del día, comprendiendo un lapso de tiempo de entre 3 a 6 meses en promedio, o alcanzando un overjet de 2.5 mm siendo este lo óptimo, o en su defecto lo que el especialista considere necesario para el caso abordado.

9.3.4.1 Efectos Producidos

- Movimiento hacia adelante y arriba del maxilar.
- Movimiento hacia adelante y de rotación posterior de la mandíbula.
- Aumento del SNA.
- Movimiento del punto A.
- Corrección de discrepancias entre Oclusión y Relación Céntrica.
- Protracción esquelética del maxilar, avance de 1-3 mm.
- Proclinación de dientes superiores.
- Retroclinación de incisivos inferiores.
- Aumento de altura facial inferior por rotación horaria de plano palatino.
- Aumento de volumen de procesos cigomáticos.



9.3.4.2 Ventajas

- Efectivo en tratamiento de maloclusiones clase III esquelética
- Reduce índice de tratamiento quirúrgico
- Controla la erupción vertical de los molares
- Aumento del tercio inferior de la cara
- Rectifica posición facial y de labio inferior
- Corrección de mordida cruzada en 3 a 4 meses
- Protracción maxilar en periodo de 3 a 6 meses aproximadamente (dependiendo de la edad del paciente).

9.3.4.3 Desventajas

- Reabsorción radicular de los incisivos superiores.
- Laceración de la piel a nivel de surco mentoniano.
- Los elásticos pueden provocar irritación en las comisuras labiales.
- Dolor en la zona retromolar.
- Depende 100% de la colaboración del paciente.
- Presencia de efectos psicológicos y sociales negativos.
- Su uso prolongado pudiera afectar los hábitos de higiene del paciente.¹⁷

9.4 Métodos Alternos de Protracción Maxilar

Existen casos reportados sugieren uso de anclaje intraoral comprendido por miniimplantes (*Fig.70*), miniplacas (*Fig. 71*) o aparatos disyuntores como anclaje, se determinara mediante un estudio exhaustivo, la decisión que se tomara ante el caso, los cuales encontramos discrepancias mandibulares y maxilares menores a 3 mm o mayores a 5 mm.

A razón del caso reportado, se tomara la decisión de colocar uno u otro de los métodos de anclaje disponibles en la actualidad, teniendo preferencia por el uso de miniimplantes o miniplacas para traccionar la maxila con elásticos

Por otra parte, encontraremos el uso en conjunto de anclaje intraoral y mascara facial para la corrección de maloclusión clase III, en discrepancias de 5 mm o más, esto es debido a excelentes resultados obtenidos en corto y mediano plazo.

Puesto que el resultado obtenido en combinación de anclaje intraoral y mascara facial es mejor y da resultados en un corto tiempo, se emplean en un uso generalizado para la corrección de maloclusion clase III¹⁹

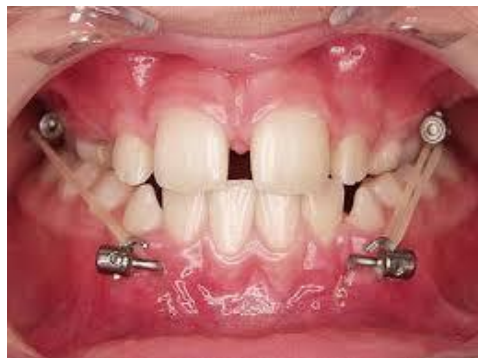

Fig. 70: Anclaje con Miniimplantes

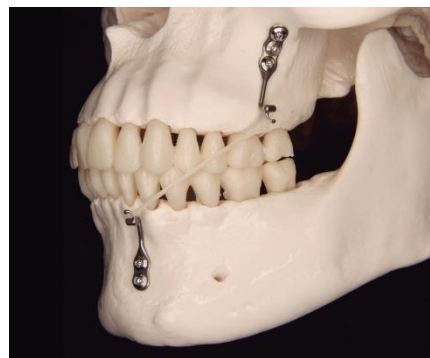


Fig. 71: Anclaje con miniplacas



9.4.1 Protracción Maxilar con Miniplacas

Existen diversos métodos de protracción maxilar por medio del anclaje esquelético mediante mini placas como elemento de tracción ortopédico, consistiendo en el uso de 4 mini placas insertadas en la cresta infracigomática superior y entre canino y lateral inferior o canino y premolar inferiores, izquierda y derecha.

Referente a su colocación para ubicar el vector de tracción, existen diferencias dependiendo del autor, sin embargo un grupo de investigadores belgas, sugieren la colocación en la zona de canino y lateral inferiores sugiriendo que el vector se localiza por debajo del centro de resistencia del maxilar obteniendo también excelentes resultados.

Se sugiere que después de 3 semanas de haber efectuado la colocación quirúrgica de las miniplacas, serán colocados elásticos de 100 g de fuerza de ambos lados y cambiarlos diariamente con un uso de 24 hrs. Y una vez que la mordida se posiciona borde a borde, se colocan pistas planas para permitir un salto en la mordida cruzada anterior, ya en ese momento se utilizan 200 g de fuerza por lado durante 24 hr/día.

Algunos autores mencionan que este tratamiento tiene excelentes resultados en mejorar la relación esquelética en pacientes clase III con déficit del maxilar con mínima compensación dentoalveolar, sin embargo es importante considerar que la colaboración por parte del paciente en este tipo de anclaje es de menos colaboración.

El uso de tracción ósea en combinación con máscara facial, arroja mejores resultados en comparación del uso exclusivo de tracción entre miniplacas (Fig.72).¹⁷

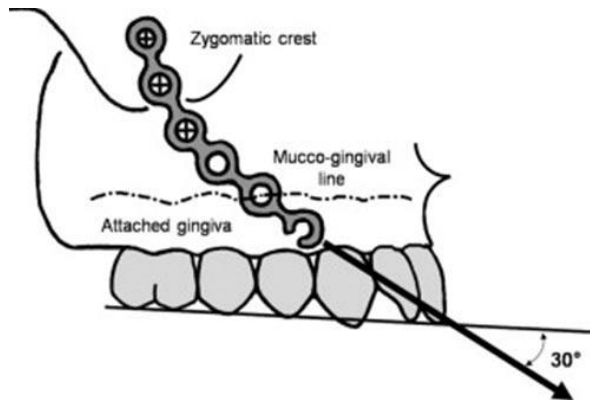


Fig.72: Miniplaca Anclaje Óseo

Cuadro 2. Ventajas y Desventajas del uso de Miniplacas

Ventajas	Desventajas
<ul style="list-style-type: none"> • Menos colaboración de paciente • Mínima compensación dentoalveolar • Resultado satisfactorio en dentición mixta tardía y permanente temprana • Mayor avance combinada con máscara facial • Mejor control de cambios sagitales mandibulares • Incisivos centrales inferiores no se retroclinan¹⁷ 	<ul style="list-style-type: none"> • A nivel transversal, la disyunción no está contemplada ni se lleva a cabo con el protocolo de anclaje óseo con elásticos • Riesgos propios de la cirugía • Movimiento de las placas • Fractura de las placas • Movimientos transversales no contemplados¹⁷



10. Terapia para Maloclusión Clase III

En la actualidad podemos encontrar una extensa gama de tratamientos disponibles para hacer uso en la terapia de corrección de maloclusión case III esqueletal.

Algunos de los factores a considerar de suma importancia, son el potencial de crecimiento y maduración ósea, y sexual , derivado de este último se determinara la temporalidad latente que aún está disponible de acuerdo al inicio del proceso de maduración, para efectuar tratamientos de corrección para maloclusión clase III.

Cuadro 3: Variables De Tratamiento Para Maloclusión Clase III

Tratamientos para maloclusion clase III
1.- Máscara de protracción + aparato de anclaje sin expansión.
2.-Máscara de protracción + expansión palatina acelerada.
3.-Máscara de protracción + anclaje óseo (miniimplantes o miniplacas).
4.-Miniplacas o miniimplantes.

La máscara facial es el tratamiento de primera elección en discrepancias maxilares, la aplicación directa de fuerzas sobre los procesos dentales, produce invariablemente movimientos en los dientes, haciendo evidente que la utilización de la máscara facial en combinación con un aparato disyuntor con arco de anclaje (*Fig.73-74*), ofrece un mejor resultado tanto para los tejidos duros como para la conformación armónica de tejidos blandos y un significativo aumento en la bóveda palatina.²⁰

Sin embargo y en comparación con el tratamiento de corrección de maloclusión clase III, con el uso de miniimplantes como método de anclaje óseo, teniendo en cuenta un análisis cefalométrico progresivo desde el inicio del tratamiento.

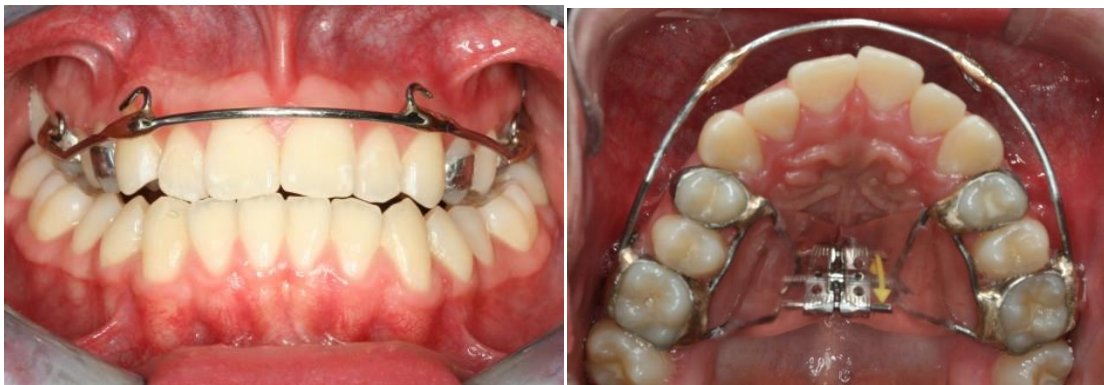

Fig.73-74: Aparato Disyuntor con Arco de Anclaje

Tomando en cuenta la consistencia, duración y eficacia del tratamiento para maloclusiones Clase III con anclaje óseo en comparación a otros sistemas de tracción, encontramos con mayor facilidad, la cooperación por parte del paciente, en casos registrados donde la expansión maxilar no es prioridad puesto que no existe mordida cruzada posterior, se considera relevante en ciertos casos el uso de miniplacas como medio de anclaje (*Fig. 75*) o disyuntores palatinos como anclaje intraoral, a consideración del profesional y según el caso lo requiera.²¹

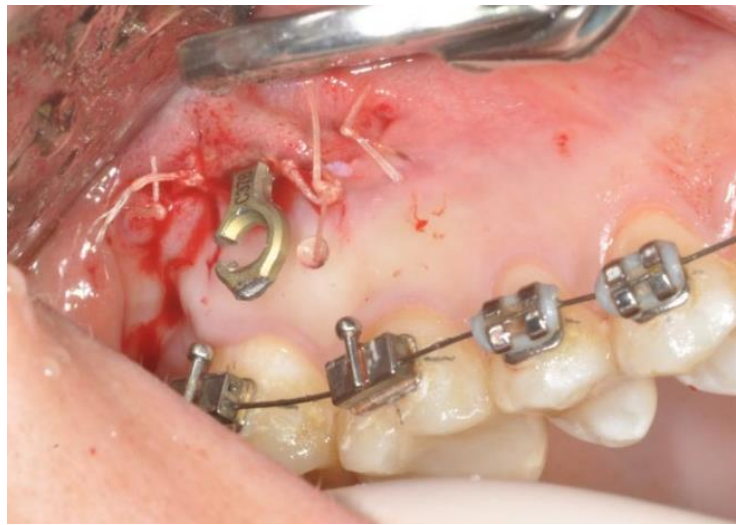


Fig. 75: Miniplacas de anclaje óseo

Se describen variaciones no significativas entre los dos tipos de tratamientos en sentido transversal, sin embargo, los cambios fueron favorables y significativos después de comparar los resultados del tratamiento con expansor Rápido palatino y miniimplantes, teniendo resultados diferentes, en tanto que las mediciones sagitales mostraron que el maxilar se adelantó y se produjo una proyección de la mandíbula y la relación de las discrepancias intermaxilares mejoro considerablemente.



La mejoría del perfil de tejidos blandos fue similar en comparación de los dos tratamientos, sin embargo, la parte dental sufrió marcadas diferencias, siendo más notorias la postura de los incisivos superiores e inferiores con proclinación y retroclinación respectivamente con el uso de un aparato para ERM.

Por otro lado, la terapia de anclaje óseo presenta mejoras estéticas de tejidos blandos muy favorables, reduciendo los efectos dentoalveolares no deseados^{20, 22}

Sin embargo autores discuten el pronóstico favorable pero incierto, a reserva de desconocer el potencial de crecimiento del paciente al que sea consignado con un tratamiento con aparatología fija con potencial de expansión o con anclaje óseo, debido a los procesos de maduración sexual, puesto que podría verse afectado el resultado dependiendo del momento en que el crecimiento se frene.²³



11. Tratamiento De Maloclusión Clase III, Máscara De Protracción Inversa Del Esp. Roberto Ruíz

Dispositivo extraoral utilizado para el tratamiento en la corrección de pacientes con maloclusión Clase III esquelética. Para posicionar el maxilar hacia adelante, un aparato de expansión intraoral y un soporte de tracción alta (cefálico-posterior) para distribuir las fuerzas que se necesita.

Dicho dispositivo se encuentra en vías de comercialización, en sus inicios se podía realizar su manufactura en consulta con materiales primarios tales como.

- i. Alambre .45"
- ii. Cera toda estación rosa
- iii. Lámpara de alcohol
- iv. Espátula lecron y 7A
- v. Soportes/tornillos de chicote de VW
- vi. Soporte alto (medio de anclaje cefálico)

11.1 Conformación, Fabricación Y Aplicación

Los materiales y métodos utilizados serán para fabricar una mentonera a medida (primer prototipo) en la que se tomaban en cuenta zonas de alivio para comodidad del paciente, así como puntos anatómicos para la posición de los tornillos e incrustarlos en la cera (*Fig.76-86*).

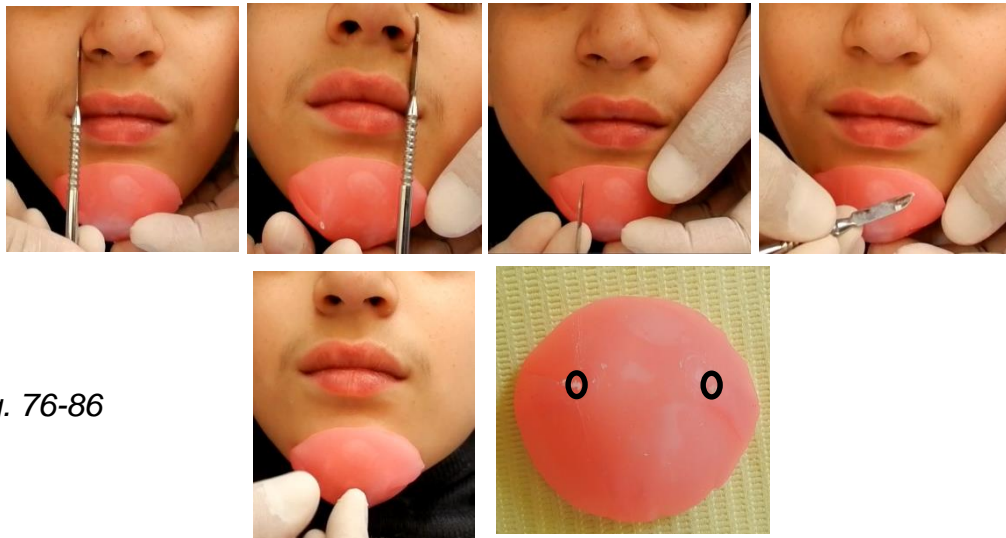

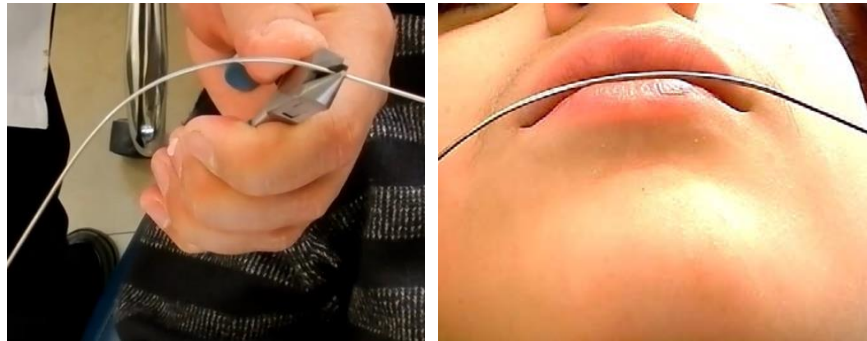


Fig. 76-86



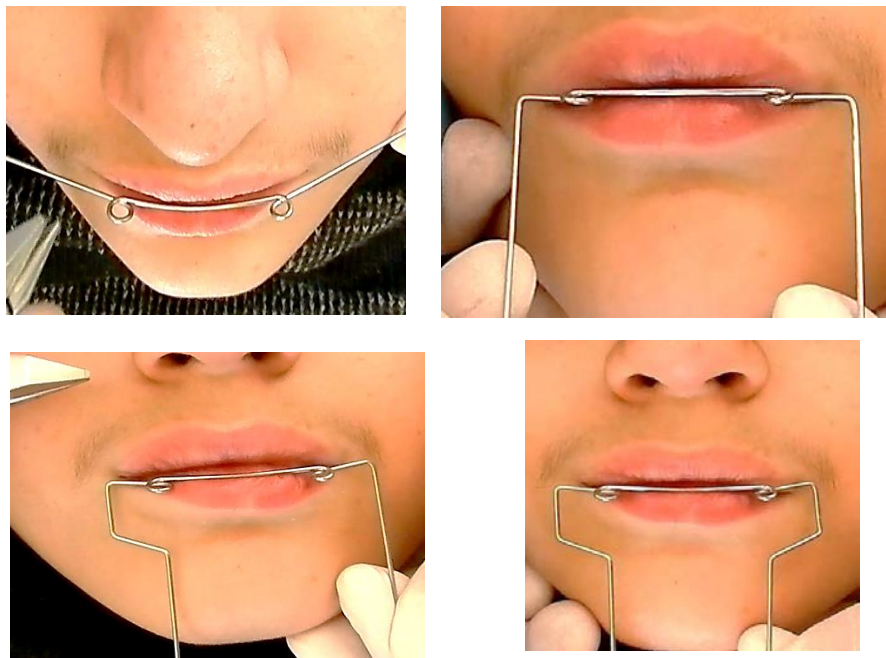
El procedimiento continua con el encerado y formación anatómica de la mentonera propiamente, incluyendo también los ganchos laterales fabricados con alambre .45", los cuales serán punto de anclaje con el sistema High-Pull ayudados de lámpara de alcohol y espátula lecron.

Fig. 87-88




Posteriormente procedemos a realizar el arco con alambre calibre .45", medio de anclaje que se colocara en la mentonera sujetado por los tornillos (*Fig. 87-88*).

Fig. 89-92



El arco que será el anclaje extraoral unido a la mentonera se le realizarán dobleces circunferenciales a la altura de las alas nasales o eminencias caninas, serán punto de anclaje para los elásticos (*fig.89-92*).

Fig. 93-94



En la etapa final de manufactura, se realiza el proceso de acrilizado por termo curado, siendo pulida y dando detalles estéticos finales (*Fig. 93-94*).

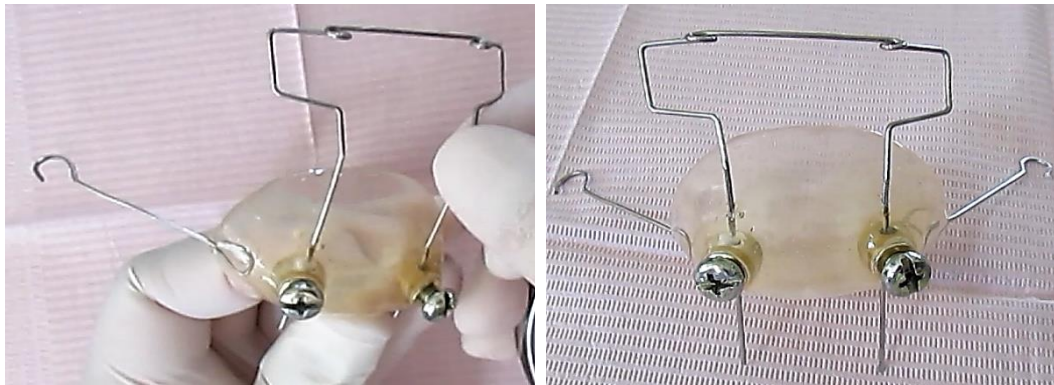
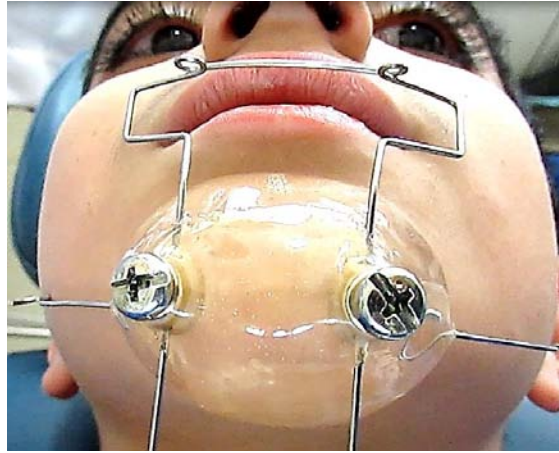


Fig. 95-96

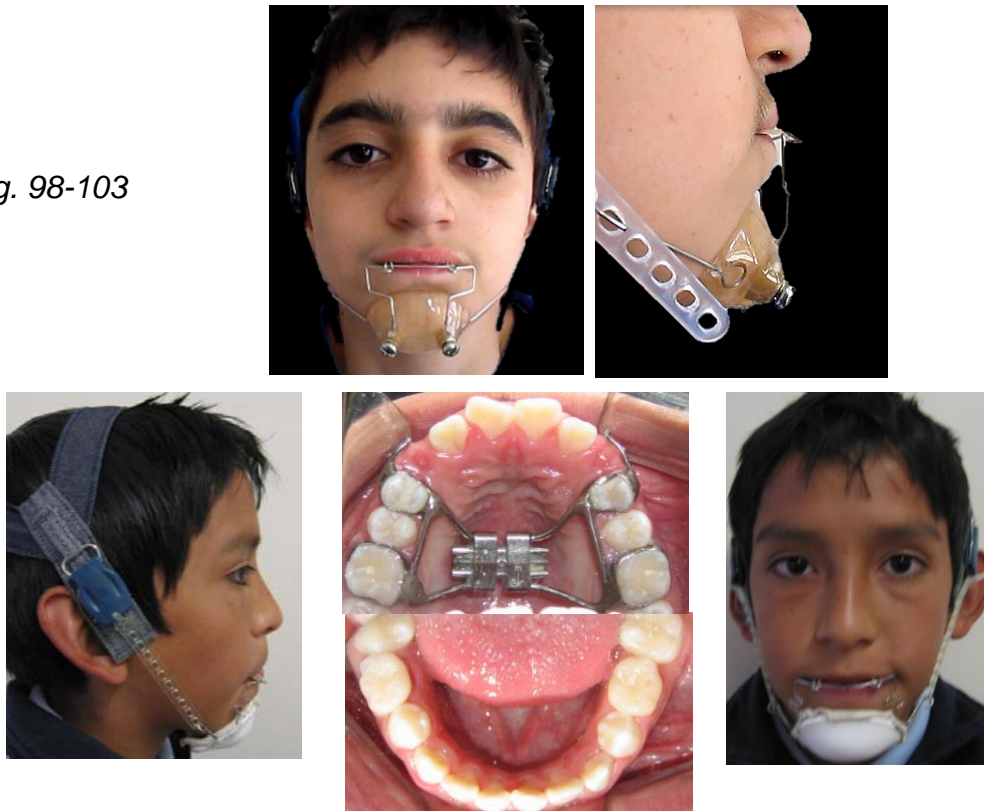Finalmente, ya pulida y estéticamente aceptable, se prueba el arco preformado con las retenciones que nos servirá de anclaje, los tornillos lo fijaran a la altura deseada según el caso a tratar (*Fig. 95-96*).

Fig. 97



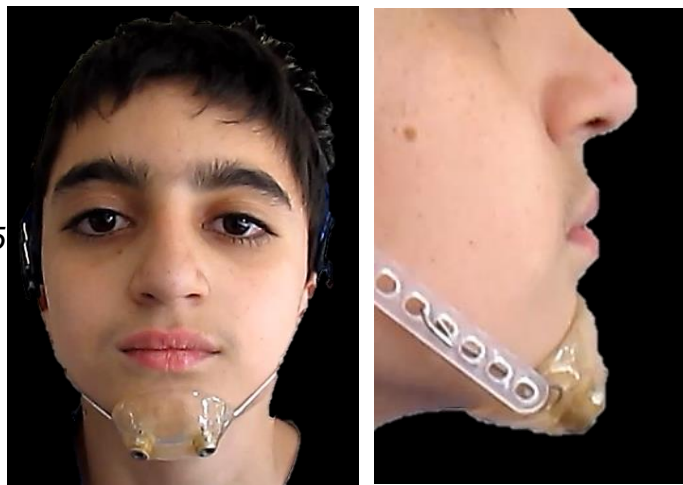
Se realizan pruebas de ajuste y se verifica la posición preliminar del arco que será colocado y alineado a la altura de las comisuras labiales, antes de iniciar el tratamiento (Fig. 97).

Fig. 98-103



El tratamiento es iniciado colocando el dispositivo de protracción, sujeto por medio de elásticos al expansor palatino que ha sido colocado antes de iniciar el tratamiento, con la finalidad de lograr ya sea una expansión maxilar o con el fin de estimular las suturas óseas, permitiendo el desplazamiento del proceso maxilar, de 8oz. inicialmente durante 4 semanas y posteriormente aumentando a 16oz. (Fig. 98-103)

Fig. 104-105



Una vez concluido el tratamiento, se cuenta con la opción de continuar usando el dispositivo únicamente como retención (Fig. 104-105).



12. Conclusiones

En el tratamiento de maloclusión clase III, encontraremos diversas maneras para corregir el problema, sin embargo es de primordial importancia que el profesional de la salud de practica general o el especialista en cuestión, identifiquen el problema, tipo y características de la maloclusion a tratar, puesto que como se analizó anteriormente, existen variantes de maloclusión clase III, esquelética, dental, funcional, por prognatismo mandibular, por Retrognatismo maxilar.

En el caso de tener un discrepancia mandibular tomando en cuenta factores tales como edad ósea y edad sexual principalmente, son dos parámetros que nos amplían o limitan el tiempo y duración del tratamiento propiamente, desde el inicio y colocación de aparatología intraoral de anclaje, sin embargo y según sea el caso, será tomada la ruta clínica del plan de tratamiento más óptimo, de tal manera que, para la corrección de maloclusion clase III **esqueletal**, utilizando aparatología ortopédica combinada, entre las que encontramos miniimplantes, miniplacas o disyuntores como medio de anclaje intraoral, en complemento con máscara facial.

El propósito de esta revisión de la literatura es destacar el uso de la máscara de protracción inversa del especialista Roberto Ruíz, por la versatilidad y facilidad y ergonomía para su uso, teniendo en cuenta y contando con el apoyo de los estudios realizados y registrados por el propio autor, será tomada como primer opción en tratamiento de maloclusion clase III esqueletal, contando con una contundente comparación en cuestión de uso y aplicaciones.



En varios casos reportados, que, utilizando la máscara de protracción inversa del especialista Roberto Ruíz, una vez concluido el tratamiento de estimulación para el avance y crecimiento del maxilar, contamos con la opción de continuar con en uso exclusivo de la mentonera con el sistema de anclaje High-Pull para mantener un control post-tratamiento mientras se establece el termino su crecimiento y maduración ósea.

Haciendo hincapié en la versatilidad del diseño, es importante la comparación que se permite hacer a simple vista, poniendo a contraste los tratamientos con sus homólogos, la facilidad de realizar actividades cotidianas, comodidad, estética y el uso post-tratamiento, ya que no cuenta con mayor cantidad de aditamentos necesarios para la tracción maxilar más que la que se emplea con el uso de la mentonera y el sistema de anclaje, eliminando por completo, los vástagos principales o barra vertical primaria y el vástago horizontal o de anclaje.

Por tal motivo se no se demerita los resultados obtenidos generales en la corrección de maloclusion clase III esqueletal con otros sistemas de protracción, sin embargo teniendo en cuenta el gran número de beneficios ya mencionados y obtenidos, nos inclinamos a favor de realizar los tratamientos de maloclusion clase III esqueletal con el aparato de protracción inversa del especialista Roberto Ruíz.



13. Fuentes de Figuras.

Página	Figura
18.	Fig. 1: Perfil facial cóncavo. https://www.google.com.mx/search?q=mascara+facial+de+petit+ortopedia&biw=1366&bih=599&espv=2&source=lnms&tbn=isch&sa=X&ved=0CAYQ_AUoAWoVChMlpOnrlu6YyAIVwwOSCh2dkAlm#tbn=isch&q=perfil+concavo
18.	Fig. 2: Plano de inclinación y tracción . https://www.google.com.mx/search?q=mascara+facial+de+petit+ortopedia&biw=1366&bih=599&espv=2&source=lnms&tbn=isch&sa=X&ved=0CAYQ_AUoAWoVChMlpOnrlu6YyAIVwwOSCh2dkAlm#tbn=isch&q=plano+de+traccion+ortodontica
19.	Fig.3: Tercios faciales. https://www.google.com.mx/search?q=mascara+facial+de+petit+ortopedia&biw=1366&bih=599&espv=2&source=lnms&tbn=isch&sa=X&ved=0CAYQ_AUoAWoVChMlpOnrlu6YyAIVwwOSCh2dkAlm#tbn=isch&q=crecimiento+del+tercio+medio
20.	Fig.4 y5: Foto electrónica barrido, embrión 32 y 40 días https://www.google.com.mx/search?q=mascara+facial+de+petit+ortopedia&biw=1366&bih=599&espv=2&source=lnms&tbn=isch&sa=X&ved=0CAYQ_AUoAWoVChMlpOnrlu6YyAIVwwOSCh2dkAlm#tbn=isch&q=emvrión+42+días
21.	Fig.6: Zona de crecimiento y desarrollo proceso maxilar. https://www.google.com.mx/search?q=mascara+facial+de+petit+ortopedia&biw=1366&bih=599&espv=2&source=lnms&tbn=isch&sa=X&ved=0CAYQ_AUoAWoVChMlpOnrlu6YyAIVwwOSCh2dkAlm#tbn=isch&q=crecimiento+y+desarrollo+maxilar
21.	Fig.7 y 8: Dirección de crecimiento maxila y mandíbula. https://www.google.com.mx/search?q=mascara+facial+de+petit+ortopedia&biw=1366&bih=599&espv=2&source=lnms&tbn=isch&sa=X&ved=0CAYQ_AUoAWoVChMlpOnrlu6YyAIVwwOSCh2dkAlm#tbn=isch&q=crecimiento+y+desarrollo+maxilar
23.	Fig.9: Desplazamiento de complejo maxilar. https://www.google.com.mx/search?q=mascara+facial+de+petit+ortopedia&biw=1366&bih=599&espv=2&source=lnms&tbn=isch&sa=X&ved=0CAYQ_AUoAWoVChMlpOnrlu6YyAIVwwOSCh2dkAlm#tbn=isch&q=crecimiento+y+desarrollo+maxilar



25. Fig.10: Clasificación de Angle.
https://www.google.com.mx/search?q=mascara+facial+de+petit+ortopedia&biw=1366&bih=599&espv=2&source=lnms&tbn=isch&sa=X&ved=0CAYQ_AUoAWoVChMlpOnrlu6YyAIVwwOSCh2dkAlm#tbn=isch&q=clase+de+angle
25. Fig.11: Clase III esqueletal.
https://www.google.com.mx/search?q=mascara+facial+de+petit+ortopedia&biw=1366&bih=599&espv=2&source=lnms&tbn=isch&sa=X&ved=0CAYQ_AUoAWoVChMlpOnrlu6YyAIVwwOSCh2dkAlm#tbn=isch&q=clase+de+angle
28. Fig.12: Clasificación de maloclusión Clase III.
https://www.google.com.mx/search?q=mascara+facial+de+petit+ortopedia&biw=1366&bih=599&espv=2&source=lnms&tbn=isch&sa=X&ved=0CAYQ_AUoAWoVChMlpOnrlu6YyAIVwwOSCh2dkAlm#tbn=isch&q=clase+de+angle
29. Fig.13: Arco de Eschler.
https://www.google.com.mx/search?q=mascara+facial+de+petit+ortopedia&biw=1366&bih=599&espv=2&source=lnms&tbn=isch&sa=X&ved=0CAYQ_AUoAWoVChMlpOnrlu6YyAIVwwOSCh2dkAlm#tbn=isch&q=arco+de+eschler
29. Fig.14: Plano inclinado.
https://www.google.com.mx/search?q=mascara+facial+de+petit+ortopedia&biw=1366&bih=599&espv=2&source=lnms&tbn=isch&sa=X&ved=0CAYQ_AUoAWoVChMlpOnrlu6YyAIVwwOSCh2dkAlm#tbn=isch&q=plano+inclinado++orto
30. Fig.15 y 16: Clase III esqueletal.
https://www.google.com.mx/search?q=mascara+facial+de+petit+ortopedia&biw=1366&bih=599&espv=2&source=lnms&tbn=isch&sa=X&ved=0CAYQ_AUoAWoVChMlpOnrlu6YyAIVwwOSCh2dkAlm#tbn=isch&q=clase+de+angle
31. Fig.17: Mentonera.
https://www.google.com.mx/search?q=mascara+facial+de+petit+ortopedia&biw=1366&bih=599&espv=2&source=lnms&tbn=isch&sa=X&ved=0CAYQ_AUoAWoVChMlpOnrlu6YyAIVwwOSCh2dkAlm#tbn=isch&q=mentonera
32. Fig.18: Máscara de Delaire.
https://www.google.com.mx/search?q=mascara+facial+de+petit+ortopedia&biw=1366&bih=599&espv=2&source=lnms&tbn=isch&sa=X&ved=0CAYQ_AUoAWoVChMlpOnrlu6YyAIVwwOSCh2dkAlm#tbn=isch&q=mascara+facial+petit



32. Fig.19: Máscara de Petit.
https://www.google.com.mx/search?q=mascara+facial+de+petit+ortopedia&biw=1366&bih=599&espv=2&source=lnms&tbm=isch&sa=X&ved=0CAYQ_AUoAWoVChMlpOnrlu6YyAlVwwOSCh2dkAlm#tbm=isch&q=mascara+facial+petit
32. Fig.20: Máscara de Roberto Ruíz. Fuente directa.
33. Fig.21 y 22: Máscara de Petit y Delaire
https://www.google.com.mx/search?q=mascara+facial+de+petit+ortopedia&biw=1366&bih=599&espv=2&source=lnms&tbm=isch&sa=X&ved=0CAYQ_AUoAWoVChMlpOnrlu6YyAlVwwOSCh2dkAlm#tbm=isch&q=mascara+facial+petit .
36. Fig.23: Disyuntor tipo Hass.
https://www.google.com.mx/search?q=mascara+facial+de+petit+ortopedia&biw=1366&bih=599&espv=2&source=lnms&tbm=isch&sa=X&ved=0CAYQ_AUoAWoVChMlpOnrlu6YyAlVwwOSCh2dkAlm#tbm=isch&q=disyuntor+maxilar
36. Fig.24: Disyuntor tipo Hyrax.
https://www.google.com.mx/search?q=mascara+facial+de+petit+ortopedia&biw=1366&bih=599&espv=2&source=lnms&tbm=isch&sa=X&ved=0CAYQ_AUoAWoVChMlpOnrlu6YyAlVwwOSCh2dkAlm#tbm=isch&q=disyuntor+maxilar
36. Fig.25: disyuntor tipo McNamara.
https://www.google.com.mx/search?q=mascara+facial+de+petit+ortopedia&biw=1366&bih=599&espv=2&source=lnms&tbm=isch&sa=X&ved=0CAYQ_AUoAWoVChMlpOnrlu6YyAlVwwOSCh2dkAlm#tbm=isch&q=disyuntor+maxilar
37. Fig.26 y 27: Disyuntor tipo McNamara.
https://www.google.com.mx/search?q=mascara+facial+de+petit+ortopedia&biw=1366&bih=599&espv=2&source=lnms&tbm=isch&sa=X&ved=0CAYQ_AUoAWoVChMlpOnrlu6YyAlVwwOSCh2dkAlm#tbm=isch&q=disyuntor+maxilar
39. Fig.28: Placa de expansión con tornillo inferior.
https://www.google.com.mx/search?q=mascara+facial+de+petit+ortopedia&biw=1366&bih=599&espv=2&source=lnms&tbm=isch&sa=X&ved=0CAYQ_AUoAWoVChMlpOnrlu6YyAlVwwOSCh2dkAlm#tbm=isch&q=placa+de+explancion&imgdij=02Xs2BqsVu4zM%3A%3B02Xs2BqsVu4zM%3A%3BvUmvUkFkC1JZLM%3A&imgrc=02Xs2BqsVu4zM%3A



39. Fig.29: Placa de expansión con tornillo superior.
https://www.google.com.mx/search?q=mascara+facial+de+petit+ortopedia&biw=1366&bih=599&espv=2&source=lnms&tbm=isch&sa=X&ved=0CAYQ_AUoAWoVChMlpOnrlu6YyAIVwwOSCh2dkAlm#tbm=isch&q=placa+de+explancion&imgdii=02Xs2BqsVu4zM%3A%3B02Xs2BqsVu4zM%3A%3BvUmvUkFkC1JZLM%3A&imgrc=02Xs2BqsVu4zM%3A
39. Fig.30: Diferentes tipos de tornillos.
https://www.google.com.mx/search?q=mascara+facial+de+petit+ortopedia&biw=1366&bih=599&espv=2&source=lnms&tbm=isch&sa=X&ved=0CAYQ_AUoAWoVChMlpOnrlu6YyAIVwwOSCh2dkAlm#tbm=isch&q=placa+de+explancion&imgdii=02Xs2BqsVu4zM%3A%3B02Xs2BqsVu4zM%3A%3BvUmvUkFkC1JZLM%3A&imgrc=02Xs2BqsVu4zM%3A
39. Fig. 31 y 32: Expansor de abanico anterior y posterior.
https://www.google.com.mx/search?q=mascara+facial+de+petit+ortopedia&biw=1366&bih=599&espv=2&source=lnms&tbm=isch&sa=X&ved=0CAYQ_AUoAWoVChMlpOnrlu6YyAIVwwOSCh2dkAlm#tbm=isch&q=tornillo+expansor+de+abanico
40. Fig.33 y 34: Disyuntor tipo Hass.
https://www.google.com.mx/search?q=mascara+facial+de+petit+ortopedia&biw=1366&bih=599&espv=2&source=lnms&tbm=isch&sa=X&ved=0CAYQ_AUoAWoVChMlpOnrlu6YyAIVwwOSCh2dkAlm#tbm=isch&q=disyuntores+y+expansion+rapida+maxilar
42. Fig.35: Proceso anatómico de disyunción.
https://www.google.com.mx/search?q=mascara+facial+de+petit+ortopedia&biw=1366&bih=599&espv=2&source=lnms&tbm=isch&sa=X&ved=0CAYQ_AUoAWoVChMlpOnrlu6YyAIVwwOSCh2dkAlm#tbm=isch&q=disyuntores+y+expansion+rapida+maxilar
42. Fig.36: ERM. Vector de expansión.
https://www.google.com.mx/search?q=mascara+facial+de+petit+ortopedia&biw=1366&bih=599&espv=2&source=lnms&tbm=isch&sa=X&ved=0CAYQ_AUoAWoVChMlpOnrlu6YyAIVwwOSCh2dkAlm#tbm=isch&q=disyuntores+y+expansion+rapida+maxilar
44. Fig.37-40: Expansión Rápida Maxilar.
https://www.google.com.mx/search?q=mascara+facial+de+petit+ortopedia&biw=1366&bih=599&espv=2&source=lnms&tbm=isch&sa=X&ved=0CAYQ_AUoAWoVChMlpOnrlu6YyAIVwwOSCh2dkAlm#tbm=isch&q=disyuntores+y+expansion+rapida+maxilar



44. Fig.41-43: Disyuntor, secuencia de tratamiento.
https://www.google.com.mx/search?q=mascara+facial+de+petit+ortopedia&biw=1366&bih=599&espv=2&source=Inms&tbm=isch&sa=X&ved=0CAYQ_AUoAWoVChMlpOnrlu6YyAIVwwOSCh2dkAlm#tbm=isch&q=disyuntores+y+expansion+rapida+maxilar
46. Cuadro 1: Comparativo de Máscaras faciales.
47. Fig.44-46: Máscara Facial de Delaire.
https://www.google.com.mx/search?q=mascara+facial+de+petit+ortopedia&biw=1366&bih=599&espv=2&source=Inms&tbm=isch&sa=X&ved=0CAYQ_AUoAWoVChMlpOnrlu6YyAIVwwOSCh2dkAlm#tbm=isch&q=tratamiento+mascara+morales
48. Fig.47-48: Máscara Facial de Petit.
https://www.google.com.mx/search?q=mascara+facial+de+petit+ortopedia&biw=1366&bih=599&espv=2&source=Inms&tbm=isch&sa=X&ved=0CAYQ_AUoAWoVChMlpOnrlu6YyAIVwwOSCh2dkAlm#tbm=isch&q=tratamiento+mascara+morales
48. Fig.49-50: Tratamiento con máscara facial de Petit.
https://www.google.com.mx/search?q=mascara+facial+de+petit+ortopedia&biw=1366&bih=599&espv=2&source=Inms&tbm=isch&sa=X&ved=0CAYQ_AUoAWoVChMlpOnrlu6YyAIVwwOSCh2dkAlm#tbm=isch&q=tratamiento+mascara+morales
49. Fig.51-55: Máscara Facial de Morales, tratamiento de tracción.
https://www.google.com.mx/search?q=mascara+facial+de+petit+ortopedia&biw=1366&bih=599&espv=2&source=Inms&tbm=isch&sa=X&ved=0CAYQ_AUoAWoVChMlpOnrlu6YyAIVwwOSCh2dkAlm#tbm=isch&q=tratamiento+mascara+morales
50. Fig.56-61: Máscara de Roberto Ruíz. Fuente directa.
51. Fig.62: Componentes de máscara facial.
https://www.google.com.mx/search?q=mascara+facial+de+petit+ortopedia&biw=1366&bih=599&espv=2&source=Inms&tbm=isch&sa=X&ved=0CAYQ_AUoAWoVChMlpOnrlu6YyAIVwwOSCh2dkAlm#tbm=isch&q=mascara+facial+de+morales,+componentes
52. Fig.63: Expansión transversal.
https://www.google.com.mx/search?q=mascara+facial+de+petit+ortopedia&biw=1366&bih=599&espv=2&source=Inms&tbm=isch&sa=X&ved=0CAYQ_AUoAWoVChMlpOnrlu6YyAIVwwOSCh2dkAlm#tbm=isch&q=disyuntor+maxilar%2C+expansion+transversal
52. Fig.64 y 65: Disyunción maxilar.
https://www.google.com.mx/search?q=mascara+facial+de+petit+ortopedia&biw=1366&bih=599&espv=2&source=Inms&tbm=isch&sa=X&ved=0CAYQ_AUoAWoVChMlpOnrlu6YyAIVwwOSCh2dkAlm#tbm=isch&q=disyuntor+maxilar%2C+expansion+transversal



53. Fig.66: Protracción maxilar con máscara facial.
https://www.google.com.mx/search?q=mascara+facial+de+petit+ortopedia&biw=1366&bih=599&espv=2&source=lnms&tbn=isch&sa=X&ved=0CAYQ_AUoAWoVChMlpOnrlu6YyAlVwwOSCh2dkAlm#tbn=isch&q=mascara+facial+de+morales.+componentes
54. Fig.67: Mentonera de Hickam.
https://www.google.com.mx/search?q=mascara+facial+de+petit+ortopedia&biw=1366&bih=599&espv=2&source=lnms&tbn=isch&sa=X&ved=0CAYQ_AUoAWoVChMlpOnrlu6YyAlVwwOSCh2dkAlm#tbn=isch&q=mentonera+de+hickman
55. Fig.68: Placa simple de mantenimiento.
https://www.google.com.mx/search?q=mascara+facial+de+petit+ortopedia&biw=1366&bih=599&espv=2&source=lnms&tbn=isch&sa=X&ved=0CAYQ_AUoAWoVChMlpOnrlu6YyAlVwwOSCh2dkAlm#tbn=isch&q=mantenedor+de+espacio
55. Fig.69: Fränkel tipo III.
https://www.google.com.mx/search?q=mascara+facial+de+petit+ortopedia&biw=1366&bih=599&espv=2&source=lnms&tbn=isch&sa=X&ved=0CAYQ_AUoAWoVChMlpOnrlu6YyAlVwwOSCh2dkAlm#tbn=isch&q=aparato+de+frankel+tipo+III
58. Fig.70: Anclaje con miniimplantes.
https://www.google.com.mx/search?q=mascara+facial+de+petit+ortopedia&biw=1366&bih=599&espv=2&source=lnms&tbn=isch&sa=X&ved=0CAYQ_AUoAWoVChMlpOnrlu6YyAlVwwOSCh2dkAlm#tbn=isch&q=miniplaca
58. Fig.71: Anclaje con miniplacas.
https://www.google.com.mx/search?q=mascara+facial+de+petit+ortopedia&biw=1366&bih=599&espv=2&source=lnms&tbn=isch&sa=X&ved=0CAYQ_AUoAWoVChMlpOnrlu6YyAlVwwOSCh2dkAlm#tbn=isch&q=miniplaca
59. Fig.72: Miniplacas, anclaje óseo.
https://www.google.com.mx/search?q=mascara+facial+de+petit+ortopedia&biw=1366&bih=599&espv=2&source=lnms&tbn=isch&sa=X&ved=0CAYQ_AUoAWoVChMlpOnrlu6YyAlVwwOSCh2dkAlm#tbn=isch&q=miniplaca
59. Cuadro 2: Ventajas y Desventajas del uso de miniplacas.
61. Cuadro 3: Variables de tratamiento para maloclusion clase III.
62. Fig.73-74: Aparato disyuntor con anclaje.
https://www.google.com.mx/search?q=mascara+facial+de+petit+ortopedia&biw=1366&bih=599&espv=2&source=lnms&tbn=isch&sa=X&ved=0CAYQ_AUoAWoVChMlpOnrlu6YyAlVwwOSCh2dkAlm#tbn=isch&q=disyuntor+con+anclaje



63. Fig.75: Miniplacas de anclaje óseo.
https://www.google.com.mx/search?q=mascara+facial+de+petit+ortopedia&biw=1366&bih=599&espv=2&source=Inms&tbm=isch&sa=X&ved=0CAYQ_AUoAWoVChMlpOnrlu6YyAlVwwOSCh2dkAlm#tbm=isch&q=mini+placas
66. Fig.76-105: Conformación, fabricación y aplicación de tratamiento con prototipo de protracción inversa del especialista Roberto Ruíz. Fuente directa del autor



14. Fuentes De Información

1. Graber, T., Vanardall, R , 1997. Ortodoncia Principios generales y Técnicas, Ed. Médica Panamericana, 2a Edición, 510-517.
2. Hickman, J.H., 1991. Maxillary protraction therapy. Diagnosis and Treatment. J. Clin. Orthod. Feb. 102-113.
3. Cozzani, G., 1981. Extraoral traction and class III treatment. Am. J. Orthod. Dec. 638-650.
4. Koray Halicioglu; Ibrahim Yavuz; Ismail Ceylan; Abdulvahit Erdem. Effects of Face Mask Treatment With and Without Rapid Maxillary Expansion in Young Adult Subjects. Angle Orthodontist, Vol. 84, N. 5, 2014
5. Gualan Cartuche Leonardo Patricio; Sigüencia Cruz Valeria; Bravo Calderon Manuel Estuardo, Malocclusion Clase II Revision de la Literatura, Revista Latinoamericana de Ortodoncia y Odontopediatria, 2015, [http:// www.ortodoncia.ws/publicacione/2015/art4.asp](http://www.ortodoncia.ws/publicacione/2015/art4.asp)
6. Esteban Arriagada, Crecimiento y Desarrollo Craneofacial y de la Denticion. <http://es.scribd.com/doc/63203683/Crecimiento-1#scribd>
7. Machado R., Bastidas M., Arias E. Quiros O., Disyuncion Maxilar con la Utilizacion del Expansor Tipo Hyrax en Pacientes con Labio Paladar Hendido. Revision de la Literatura, Revista Latinoamericana de Ortodoncia y Odontopediatria, 2012. <http://www.ortodoncia.ws/publicaciones/2012/art28.asp>
8. Esteban Arriagada, Desarrollo Embrionario, Embriologia e Histologia Bucodentaria, [www.idap.com.mx/apuntes/embriologia/embriologia\(1\).doc](http://www.idap.com.mx/apuntes/embriologia/embriologia(1).doc)



9. Jeannette Ramirez-Mendoza; Claudia Muños-Martinez; Alicia Gallegos-Ramirez; Marco Antonio Rueda-Ventura, Maloclusion Clase III, Salud en Tabasco, Vol. 16, num. 2-3, Mayo-Diciembre, 2010, pp. 944-950.
10. Avalos Gonzalez Margarita; Paez Cristobal Alejandra Noemi, Maloclusion Clase III Revision Bibliografica, Revista Tamé, 2014; 3(8): 279-282
11. Mevlut Celikoglu, Hüsamettin Oktay, Effects of Maxillary Protraction for Early Correction of Class III Malocclusion, European Journal of Orthodontics, 36(2014) 86-92.
12. Sandra Violeta Gasca Vargas; Esequiel Eduardo Rodriguez Yañes, Maloclusion Clase III: Caracteristicas, Valoracion y Tratamiento. Centro de Estudios de Ortodoncia del Bajío <http://www.geodental.net/article-8447.html>
13. Natalia Arbelaez; Beatriz Gurrola Martinez; Adan Casasa, Maloclusion Clase III, Correccion en Dos Fases: Ortopedia y Ortodoncias, Revista Latinoamericana de Ortodoncia y Odontopediatria <http://www.ortodoncia.ws/publicaciones/2013/art18.asp>
14. Blanca Ivonne Romero Ortega; Amellaly Estrada Franco, Mascara Facial de Protraccion como Tratamiento de Maloclusiones Clase III- Reporte de Caso Clinico, Revista Latinoamericana de Ortodoncia y Odontopediatria, 2015, <http://www.ortodoncia.ws/publicacione/2010/art30.asp>
15. Linden, facial growth and facial orthopedics, quintessence publishing co. ed. 1989, Chicago 212-215.
16. Robert N. Stanley, Neil T. Reske, Fundamentos en Ortodoncia Diagnostico y Tratameinto, Amolca, edicion 2012, 6-9.



17. Miled Rosales, Alternativas de Tratamiento Interceptivo para Pacientes Clase III por Deficiencia del Maxilar, Revista Latinoamericana de Ortodoncia y Odontopediatría, 2014, <http://www.ortodoncia.ws/publicaciones/2014/art21.asp>
18. Marc Saada, Jeffrey H. Ahlin, Atlas de Ortopedia Dento Facial Durante el Crecimiento, ESPAX, edición 2000, España, 42-43
19. Nam-Ki Lee; Il-Hyung Yang; Seugun-Hak Baek, The Short –term Effects of Face Mask Therapy in Class III Patients Based on the Anchorage Device Miniplate Vs. Rapid Maxillary Expansion, Angle Orthodontics, Vol. 82, No. 5, 2012
20. Milady J. Pérez Padrón; Luzia Da Silva, Tratamiento Temprano De Las Maloclusiones Clase III Por Deficiencia Del Maxilar Superior Con El Uso De La Mascara Facial, Universidad Central de Venezuela, Caracas 2006, Tesina: 58-61 saber.ucv.ve/jspui/bitstream/123456789/6017/1/Tesis%20Milady%20Perez...pdf
21. Malgorzata Kuc-Michalska; Tiziano Baccetti, Duration of the Pubertal Peak in Skeletal Class I and Class III Subjects, Angle Orthodontics, Vol. 80. No. 1, 2010
22. Lucia Cevidanes; Tiziano Baccetti; Lorenzo Franchi; James A. McNamara; Hugo de Clerck, Comparison of Two Protocols for Maxillary Protraction: Bone Anchors Face Mask With Rapid Maxillary Expansion, Angle orthodontics, Vol. 80 No. 5. 2010
23. Lorenzo Franchi; Chiara Pavoni; Silvia Cerroni; Paola Cozza, Thin-Plate Spline Analysis of Mandibular Morphological Changes Induced by Early Class III Treatment: a Long-Term Evaluation, European Journal of Orthodontics 36(2014) 425-430