



**UNIVERSIDAD NACIONAL AUTÓNOMA DE
MÉXICO**

FACULTAD DE MEDICINA
DIVISION DE ESTUDIOS DE POSTGRADO

HOSPITAL ESPAÑOL DE MEXICO

**“HALLAZGOS INUSUALES DE APENDICITIS AGUDA POR
TOMOGRFIA COMPUTADA”**

TESIS

PARA OBTENER EL GRADO DE:

ESPECIALISTA EN IMAGENOLOGIA DIAGNOSTICA Y TERAPEUTICA

PRESENTA

DR HASSAN ALBERTO LIZAMA OJEDA

ASESOR

DRA. JULIETA RODRIGUEZ JERKOV

MÉXICO, D.F. 2014



HOSPITAL ESPAÑOL



Universidad Nacional
Autónoma de México



UNAM – Dirección General de Bibliotecas
Tesis Digitales
Restricciones de uso

DERECHOS RESERVADOS ©
PROHIBIDA SU REPRODUCCIÓN TOTAL O PARCIAL

Todo el material contenido en esta tesis esta protegido por la Ley Federal del Derecho de Autor (LFDA) de los Estados Unidos Mexicanos (México).

El uso de imágenes, fragmentos de videos, y demás material que sea objeto de protección de los derechos de autor, será exclusivamente para fines educativos e informativos y deberá citar la fuente donde la obtuvo mencionando el autor o autores. Cualquier uso distinto como el lucro, reproducción, edición o modificación, será perseguido y sancionado por el respectivo titular de los Derechos de Autor.

Dr. José Luis Sanjurjo García

Director Médico
Hospital Español

Dra. Julieta Rodríguez Jerkov

Profesora Titular de la Especialidad de Imagenología Diagnóstica y Terapéutica
Hospital Español

INDICE

INTRODUCCION	3
MARCO TEORICO	4-11
JUSTIFICACION	12
PLANTEAMIENTO DEL PROBLEMA	12
OBJETIVOS	12
MATERIAL Y METODOS	13-16
DISCUSION	17-22
CONCLUSIONES	22
ANEXOS	23-33
BIBLIOGRAFIA	34-35

INTRODUCCION

Los primeros conocimientos sobre el apéndice cecal fueron referidos por los anatomistas Carpi y Estienne en el siglo XIX. En 1742, el cirujano francés Mestivier, descubrió un apéndice purulento. Parkinson en 1918 realizó la autopsia en un niño muerto después de presentar dolor abdominal agudo, vómito intenso y fiebre alta; encontró además de una peritonitis generalizada el apéndice inflamado y perforado.

En 1886 el anatomista y patólogo Reginald Heber Fitz, rechazó el término empleado de peritiflitis y recomendó que el mismo se reemplazara por el de apendicitis. Morton en Filadelfia el 27 de abril de 1887 realizó con éxito la primera apendicetomía, recurriendo a todos los métodos antisépticos conocidos.

En México la apendicitis aguda es un problema clínico común. El diagnóstico preciso y rápido es esencial para minimizar la morbilidad. Si bien el diagnóstico clínico puede ser sencillo en los pacientes que presentan signos y síntomas clásicos, presentaciones atípicas pueden dar lugar a confusión diagnóstica y retraso en el tratamiento. La tomografía computarizada helicoidal (TC) y la ecografía Doppler color de compresión graduada son el medio más preciso para establecer el diagnóstico. Estas técnicas de imagen tienen ahora asumido un papel crítico en el tratamiento de pacientes con sospecha de apendicitis.

MARCO TEORICO

La apendicitis es la causa más común de dolor abdominal agudo que requiere intervención quirúrgica en el mundo occidental.

Los pacientes con esta enfermedad pueden presentar una amplia variedad de manifestaciones clínicas y el diagnóstico pueden eludir incluso al más experimentado de los clínicos.

El diagnóstico temprano es esencial para minimizar la morbilidad, la cual se mantiene si se produce perforación. La llegada de los antibióticos y el tratamiento quirúrgico redujeron sustancialmente la mortalidad relacionada con la apendicitis; sin embargo, las muertes todavía se producen, particularmente en los ancianos.

Desde los primeros registros médicos desde Hipócrates a Moisés Maimónides se reconoce esta enfermedad. Aunque la anatomía del apéndice era bien conocida en el siglo XVIII, fue hasta el siglo XIX que se reconoció que el apéndice podría inflamarse, con consecuencias posiblemente fatales.

Reginald H. Fitz presentó su artículo de referencia en el año 1886, en el acuña el término "*apendicitis*" y señala la correcta clasificación de la enfermedad; describe al apéndice como la fuente primaria de la inflamación en tiflitis aguda y señala los signos y síntomas de la apendicitis aguda perforada con progresión de la inflamación aguda del cuadrante inferior derecho, la formación de abscesos en la fosa ilíaca y peritonitis; además recomienda la apendicectomía temprana ante signos de peritonitis o deterioro clínico.

A partir de entonces, Charles McBurney y otros cirujanos pioneros comenzaron a realizar intervenciones tempranas en la apendicitis aguda. Estos médicos abogaron por el diagnóstico clínico rápido y la intervención quirúrgica oportuna para prevenir la perforación apendicular y peritonitis.

El objetivo del tratamiento quirúrgico moderno esencialmente es el mismo, se centra en el equilibrio entre la tasa de falsos negativos en la laparotomía y la tasa de perforación en el tiempo de exploración quirúrgica.

Es tradición que los cirujanos diagnostiquen correctamente la mayor parte de los casos de apendicitis por medio de la historia clínica y el examen físico del paciente. La introducción relativamente reciente de la nueva tecnología de imagen diagnóstica, en particular el ultrasonido color, Doppler color de compresión graduada y la tomografía computarizada helicoidal (TC) potencialmente ha cambiado" las reglas del juego"

ANATOMIA Y FISIOPATOLOGIA:

El apéndice del adulto es un divertículo con una longitud promedio de 10cm que surge de la pared posteromedial del ciego, aproximadamente 3 cm por debajo de la válvula ileocecal.

Aunque la relación de la base del apéndice en el ciego es esencialmente constante, el resto del apéndice es libre, lo que explica su variable ubicación en la cavidad abdominal; puede estar retrocecal, subcecal, retroileal, preileal o pélvica. Esta variabilidad en la ubicación puede influir en gran medida en la presentación clínica en los pacientes con apendicitis.

La apendicitis aguda puede ocurrir en cualquier edad, aunque es relativamente rara en los extremos de la vida. La incidencia máxima se produce en la segunda década y a partir de entonces, la incidencia disminuye con la edad.

El evento patógeno primario en la mayoría de los pacientes con apendicitis aguda es la obstrucción luminal; ésta puede ser secundaria a una gran variedad de causas que incluyen: fecalitos, hiperplasia linfoide, cuerpos extraños, parásitos y tumores primarios (carcinoide, adenocarcinoma, sarcoma de Kaposi y linfoma) y tumores metastásicos (colon y mama). Los fecalitos resultan del espesamiento de la materia fecal y sales inorgánicas dentro de la luz apendicular, son la causa más común de obstrucción y están presentes en el 11-52% de los pacientes con la apendicitis aguda. Los cálculos verdaderos en el apéndice (duros, no deformables, calcificados) son menos comunes que los fecalitos (duros pero deformables) y se ha

demostrado que están asociados más comúnmente con la perforación y abscesos periapendiculares.

Una vez que se produce la obstrucción del apéndice, la secreción de moco continúa elevando la presión intraluminal y la distensión luminal. Esto estimula las fibras nerviosas viscerales aferentes que entran en la médula espinal a través de los niveles T8 y T10, causando dolor epigástrico y periumbilical; este dolor por lo general es leve, mal localizado y con 4-6 horas de duración. La anorexia, náuseas y vómito suelen seguir cuando la patología empeora.

El aumento de la presión intraluminal eventualmente excede la presión de perfusión capilar lo que conduce a congestión venosa, compromiso arterial e isquemia de los tejidos. A medida que la barrera epitelial de la mucosa se ve comprometida, las bacterias lumbinales se multiplican e invaden la pared apendicular lo que causa inflamación transmural; si continúa la isquemia tisular resulta en el infarto y perforación apendicular con extensión del proceso inflamatorio al peritoneo parietal y estructuras adyacentes como: el íleon terminal, ciego y los órganos pélvicos. Los pacientes suelen experimentar la clásica migración del dolor al cuadrante inferior derecho en esta etapa. Este dolor somático es continuo y más severo que el dolor temprano visceral. Si el apéndice está en una localización atípica no necesariamente se produce la migración de dolor y el punto de máximo dolor puede ser distinto al punto de McBurney.

Los pacientes con apendicitis aguda generalmente no presentan fiebre o pueden presentarla en bajo grado. La perforación debe sospecharse cuando la temperatura de un paciente excede 38.3°C. Si hay perforación se forma un flemón o absceso periapendicular, el íleon terminal, el ciego y el epiplón son capaces de "blindar" y localizar la inflamación. La peritonitis generalmente se desarrolla si hay perforación libre a la cavidad abdominal.

La apendicitis aguda leve puede resolver espontáneamente o con antibiótico terapia si la obstrucción se alivia, se presume que esto ocurre después de la expulsión un fecalito suave de la luz apendicular o si la hiperplasia linfoide es la causa de los síntomas. Las formas recurrentes y crónicas de la apendicitis también han sido reconocidas y ocurren con una incidencia aproximada del 10% y 1% respectivamente. La apendicitis recurrente se caracteriza por una

historia de ataques episódicos similares de dolor en el cuadrante inferior derecho que conducen a apendicectomía, con un diagnóstico histopatológico de inflamación aguda del apéndice. Los criterios para el diagnóstico de la apendicitis crónica incluyen: historia de dolor en el cuadrante inferior derecho de al menos 3 semanas de duración sin diagnóstico alternativo, pruebas histopatológicas de la inflamación crónica activa de la pared apendicular o de fibrosis del apéndice y el alivio completo de los síntomas después de la apendicectomía. Casi todos los pacientes con apendicitis recurrente o crónica son capaces de recordar al menos un episodio de dolor abdominal agudo consistente con apendicitis aguda que se gestionó sin cirugía, esto sugiere que la apendicitis recurrente y crónica se puede evitar con el diagnóstico preciso y el tratamiento quirúrgico.

DIAGNOSTICO CLINICO

Se basa principalmente en la historia del paciente y en los resultados del examen físico. La presentación clásica tiene una secuencia histórica típica de síntomas (dolor periumbilical mal localizado seguido de náuseas y vómito, con la posterior migración del dolor al cuadrante inferior derecho) y los hallazgos físicos varían con el tiempo y la ubicación del apéndice. Esta presentación clásica se produce en el 50-60% de los pacientes, en el resto el diagnóstico se puede perder o retrasar por los patrones atípicos de la enfermedad, estos ocurren mas probablemente cuando el apéndice se encuentra en una localización atípica, cuando el paciente está en un extremo de edad de vida, o en el embarazo.

SIGNOS Y SINTOMAS ASOCIADOS A LA APENDICITIS AGUDA

SINTOMAS	%	SIGNOS	%
NAUSEA	70	IRRITACION PERITONEAL	95
VOMITO	65	DEFENSA ABDOMINAL	70
ESTREÑIMIENTO	30	FIEBRE	60
DIARREA	10	TAQUICARDIA	40
SINTOMAS URINARIOS	5	DISMINUCION DE LA PERISTALSIS	15
DISTENSION ABDOMINAL	5	MASA ABDOMINAL	5

CRITERIOS DE ALVARADO:

ESCALA DE ALVARADO PARA APENDICITIS AGUDA		VALOR
SINTOMAS	M: Migración del dolor	1
	A: Anorexia	1
	N: Nausea/vómito	1
SIGNOS	T: Hipersensibilidad en el CID	2
	R: Rebote	1
LABORATORIO	E: Elevación de la temperatura > 38°C	1
	L: Leucocitosis >10,500	2
	S: Cambio a la izquierda	1

VALORES

- > o = 7: diagnóstico de apendicitis
- 4-8: no concluyente
- <4: poco probable

La ausencia de dolor en el cuadrante inferior derecho, la clásica migración del dolor y el antecedente de dolor similar en el pasado han demostrado ser síntomas que disminuyen la probabilidad de apendicitis.

La precisión global para el diagnóstico apendicitis aguda es de aproximadamente 80%, que corresponde a una media de falsos negativos del 20%. La exactitud diagnóstica varía según el sexo (con un rango de 78-92% en hombres y 58-85% en mujeres). Estas diferencias reflejan el hecho de que la apendicitis pueden ser extremadamente difícil de diagnosticar en mujeres en edad fértil, ya que los síntomas de condiciones ginecológicas agudas, como la enfermedad pélvica inflamatoria, pueden manifestarse de manera similar, este problema de diagnóstico ha llevado a

una tasa de falsos negativos de hasta el 47% en el sexo femenino en pacientes entre los 10 y 39 años de edad. .

TOMOGRAFIA COMPUTADA EN LA APENDICITIS

La tomografía computarizada (TC) ha demostrado ser capaz de revelar la presencia de apendicitis de una manera rápida y eficaz en pacientes en los que existe la sospecha clínica de esta enfermedad.

El diagnóstico definitivo de apendicitis aguda en TC se realiza con la visualización de un apéndice inflamado. El uso de equipos modernos de TC multidetectores, con la capacidad de permitir la realización de reconstrucciones multiplanares (MPR) de alta calidad, se facilita la detección del apéndice y sus cambios inflamatorios, así como el diagnóstico diferencial con otras condiciones patológicas que la imitan, siendo particularmente útil a los médicos que tienen menos experiencia en la evaluación de la tomografía computada.

La TC es fácilmente disponible, es operador-independiente, es relativamente fácil de realizar y tiene resultados que son fáciles de interpretar.

La sensibilidad y especificidad en el diagnóstico de apendicitis aguda con este método suelen ser excelentes en la mayor parte del espectro de manifestaciones de la enfermedad y por lo general no disminuyen ante la presencia de perforación o ubicación apendicular aberrante. Se ha reportado un rango de sensibilidad del 90-100% y de especificidad del 91-99%, con precisión del 94-98%, valores predictivos positivos del 92-98% y valores predictivos negativos del 95-100% en su diagnóstico.

TC TECNICA

La técnica de la TC óptima en pacientes con sospecha apendicitis es controvertida, existe una variedad de métodos, la más utilizada comúnmente es la TC con la administración material de contraste vía oral e intravenosa.

La TC con contraste intravenoso ha demostrado ser útil en pacientes con apendicitis que tienen escasa grasa mesentérica, ya que muestra el realce de la pared apendicular. También puede ser útil para establecer el diagnóstico diferencia con otras numerosas condiciones inflamatorias, isquémicas y neoplasias que pueden causar un cuadro de dolor abdominal agudo y la simulación apendicitis.

El material de contraste oral se utiliza para mejorar la visualización del íleon terminal y el ciego, evitando la posibilidad de resultados falsos positivos causados por la dilatación y acúmulo de líquido en el íleon terminal. En algunos casos, sin embargo, la luz del apéndice puede llenarse parcialmente en la porción proximal a la zona de la obstrucción, generando la posibilidad de un resultado falso negativo. Además, cuando el apéndice no se llena no debe interpretarse como un resultado anormal; hasta 76% de apéndices normales no se rellenan con material de contraste oral. El inconveniente del uso del medio de contraste oral es el retraso en la adquisición de la TC por 1-2 horas; además el dolor abdominal, la náusea y el vómito pueden ser un impedimento para su ingesta, por lo que algunos autores han sugerido recientemente su eliminación en la técnica o su utilización selectiva en casos de duda, recordando que esto equivale a la realización de otra secuencia y a la duplicación de la dosis de radiación.

CRITERIOS DIAGNOSTICOS

La visualización del apéndice depende en gran medida del tipo y la calidad del examen CT, aunque el tamaño apendicular, la cantidad de infiltración de la grasa periapendicular y el grado de opacificación ileocecal son factores que influyen de forma importante.

El apéndice normal se identifica en el 67% y el 100% de los adultos. El apéndice normal aparece como un estructura tubular o en forma de anillo pericecal, colapsado o parcialmente lleno de

líquido, material de contraste o aire. El diámetro normal del apéndice no suele ser mayor de 6mm, el espesor de la pared normal es < de 1-2mm y la grasa periapendicular es homogénea y de baja densidad.

El diagnóstico definitivo de apendicitis aguda por CT se puede hacer si se observa un apéndice anormalmente dilatado, en ocasiones con un apendicolito (coprolito) calcificado obstruyendo su luz, asociado con edema de la pared apendicular y del ciego e infiltración de la grasa pericecal. (IMAGEN 7). La aparición de estas anomalías varía con la fase y la gravedad de la proceso de la enfermedad.

Los hallazgos en la TC son más sutiles en pacientes con escaso tejido graso, insuficiencia renal leve y apendicitis no complicada, que se someten a la exploración poco después de la aparición de los síntomas.

El apéndice inflamado suele medir de 7-15mm de diámetro. Puede mostrar engrosamiento circunferencial o asimétrico de su pared, mejor demostrado en las imágenes obtenidas con material de contraste intravenoso (IMAGEN 5). La pared engrosada por lo general presenta realce homogéneo, aunque puede observarse estratificación mural en tiro al blanco. La inflamación periapendicular está presente en el 98% de los pacientes con apendicitis aguda (IMAGEN 5). Aunque la infiltración de la grasa lineal, engrosamiento de las fascias locales y la sutil opacidad del mesenterio son hallazgos característicos de la apendicitis no perforada. Este hallazgo secundario de apendicitis tiene una alta especificidad y puede ayudar a establecer el diagnóstico en los casos dudosos.

La apendicitis perforada suele ir acompañada por la formación de un flemón o absceso pericecal. Los hallazgos asociados incluyen aire extraluminal, engrosamiento ileocecal marcado, linfadenopatía localizadas, peritonitis y obstrucción del intestino delgado (IMAGEN. 1 y 4).

Si el apéndice anormal no se ve, el diagnóstico de la apendicitis se puede sospechar si se logra identificar un apendicolito dentro de un absceso o flemón periapendicular (IMAGEN 8).

Aunque un flemón pericecal o un absceso es fuertemente sugestivo de apendicitis, estos son hallazgos no específicos y pueden ser vistos en otras enfermedades.

Los hallazgos en la TC de apendicitis recurrente y crónica son idénticos a los de la apendicitis aguda.

La TC se puede utilizar para escenificar con precisión el alcance de la inflamación periapendicular y para diferenciar de manera fiable el absceso periapendicular del flemón. Esta distinción es de importancia crítica para el cirujano.

JUSTIFICACION

Aunque los cambios encontrados en TC en los pacientes con apendicitis aguda son en su mayoría fáciles de identificar, existen ocasiones, principalmente en los dos extremos de la enfermedad en que pueden no ser claros y pasar desapercibidos, o bien ser el resultado de las complicaciones de la misma que oscurecen o borran la patología inicial.

Dado que la TC no es el método primario de elección en el diagnóstico de apendicitis aguda, sino mas bien el método empleado en casos de duda diagnóstica, es importante familiarizarse con todos los posibles hallazgos de la enfermedad, efectuar una selección apropiada de la técnica del estudio y realizar un análisis cuidadoso de las imágenes obtenidas, apoyado en la reconstrucción de imágenes multiplanares, que contribuyan a incrementar la precisión diagnóstica del método, hecho de suma importancia en la decisión terapéutica oportuna y el pronóstico del paciente.

La búsqueda de soluciones individualizadas que permitan aclarar el diagnóstico de apendicitis ante cambios poco habituales o inespecíficos en la TC es crucial, antes de pronunciarse por un resultado negativo, ya que un diagnóstico erróneo puede aumentar considerable y rápidamente su morbilidad.

OBJETIVO GENERAL

Identificar todos los hallazgos de apendicitis aguda por tomografía computada.

OBJETIVOS ESPECIFICOS:

- Reconocer en la tomografía computada los cambios específicos del proceso inflamatorio apendicular en nuestra población y su frecuencia de presentación.
- Reconocer en la tomografía computada los cambios poco frecuentes o inespecíficos del proceso inflamatorio apendicular en nuestra población y su frecuencia de presentación.
- Determinar las características demográficas en los pacientes con sospecha clínica y radiológica de proceso inflamatorio apendicular.

MATERIAL Y METODOLOGIA:

Se analizará la técnica y resultados de todos los estudios de TC de abdomen realizados en el servicio de Tomografía Computada del Hospital Español de México, a los pacientes con la sospecha clínica de apendicitis aguda, enviados a través del servicio de urgencias, la consulta externa u hospitalización del propio hospital, durante el período comprendido de marzo de 2010 a mayo de 2013.

TIPO DE ESTUDIO:

- Descriptivo, observacional, transversal y retrospectivo.

CRITERIO DE INCLUSION:

- Paciente con diagnóstico histopatológico de apendicitis aguda a quienes se les haya realizado estudio de tomografía computada simple, con contraste intravenoso y/u oral, en el Hospital Español de México, previa a la intervención quirúrgica.
- Pacientes de ambos géneros.
- Pacientes mayores de 16 años.

CRITERIOS DE EXCLUSION:

- Pacientes con no cuenten con el diagnóstico histopatológico de apendicitis aguda.
- Pacientes con estudios de tomografía realizados fuera del hospital.

VARIABLES:

Edad	Género
Tamaño del apéndice	Infiltración de la grasa
Realce de la pared	Engrosamiento de la pared
Líquido libre	Pase parcial de medio de contraste al interior del apéndice
Líquido en el interior del apéndice	Apendicolito
Engrosamiento de la pared del ciego y del íleon	Apéndice mal definida o no visible.

Tamaño del apéndice: Aumento del diámetro del apéndice mayor a 6mm.

Realce de la pared del apéndice: aumento en la densidad de la pared tras la administración del medio de contraste intravenoso, puede ser difuso o estratificado, en este último caso hay hipodensidad intermedia de la pared por edema de la submucosa, con realce la mucosa y de la muscular.

Engrosamiento de la pared del apéndice: engrosamiento de la pared mayor a 3mm.

Engrosamiento de la pared: engrosamiento de la pared del íleon mayor a 3mm y en el ciego mayor a 4mm.

Apéndice mal definida o no visible: Acúmulo orgánico que en ocasiones se encuentra en el interior de un apéndice inflamado. Está compuesto por materia fecal, bacterias, restos celulares y mucosidad. En la tomografía computada se observa como una imagen de alta densidad en la base del apéndice o en su interior.

Líquido en el interior del apéndice: apéndice dilatado con densidad líquida en su interior.

Paso parcial de medio de contraste al interior del apéndice: Opacificación parcial de la luz del apéndice con el medio de contraste hidrosoluble.

Apéndice mal definida o no visible: dificultad o imposibilidad para identificar el apéndice en los cortes axiales y reconstrucciones multiplanares.

Infiltración de la grasa: Aumento de la densidad de la grasa mesentérica.

Colección periapendicular: acúmulo de líquido bien delimitado vecino al apéndice, ciego y/o íleon, con o sin gas en su interior y con realce de su pared a la aplicación de medio de contraste intravenoso.

Líquido libre: acumulación de líquido en la cavidad abdominal.

Adenomegalias mesentéricas: aumento del tamaño de los ganglios linfáticos (10mm) en el mesenterio, con o sin realce a la aplicación de medio de contraste intravenoso.

Hiperplasia linfoide apendicular: Estadio previo a la apendicitis con crecimiento del tejido linfoide del apéndice, hallazgo común en los niños.

Apendicitis aguda fibrinopurulenta: la serosa apendicular generalmente queda atrapada en la zona por adherencias, evolucionando hacia la formación de tejido de granulación y a la formación de una masa periapendicular (plastrón apendicular).

Apendicitis aguda perforada: Tiene focos supurativos intraparietales que se abren hacia el lumen o hacia el peritoneo.

Apendicitis Aguda gangrenosa: Es consecutiva a obstrucción arterial por distensión o por tromboangeítis séptica de vasos mesoapendiculares.

Apendicitis crónica: se considera como un proceso apendicular que puede o no presentar alteraciones histológicas crónicas y cuya evolución suele ser en brotes agudos a lo largo del tiempo o con clínica de dolor insidioso.

ANALISIS ESTADISTICO:

El análisis estadístico se llevara a cabo por porcentajes y medidas de tendencia central.

RECURSOS HUMANOS

Investigador principal: Dra Julieta Rodríguez Jerkov (Jefe del Servicio de Tomografía Computada el Hospital Español de México).

Revisión y evaluación del proyecto, colaboración en el análisis de los hallazgos por imagen y revisión de resultados y conclusiones.

Investigador asociado: Dr. Hassan A. Lizama Ojeda (Residente de 4to año de la Especialidad de Imagenología Diagnóstica y Terapéutica).

Recolección de la información, evaluación de los estudios de imagen, análisis de la información, redacción de los resultados y discusión.

FISICOS:

Tomografía computada helicoidal multidetector de 2 y 16cortes

Procesador interno de imágenes.

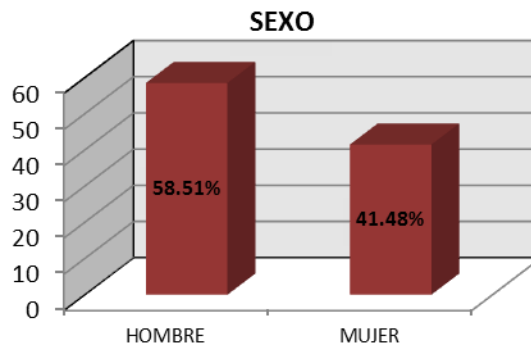
FINANCIEROS:

No requiere ningún tipo de apoyo financiero.

RESULTADOS:

De un total de 129 pacientes adultos atendidos en el Servicio de Tomografía Computada del Hospital Español de México con la sospecha de apendicitis aguda, solo 94 cumplieron con los criterios de inclusión especificados, 55 hombres (58.51%) y 39 mujeres (41.48%). (Grafica I)

GRAFICA I



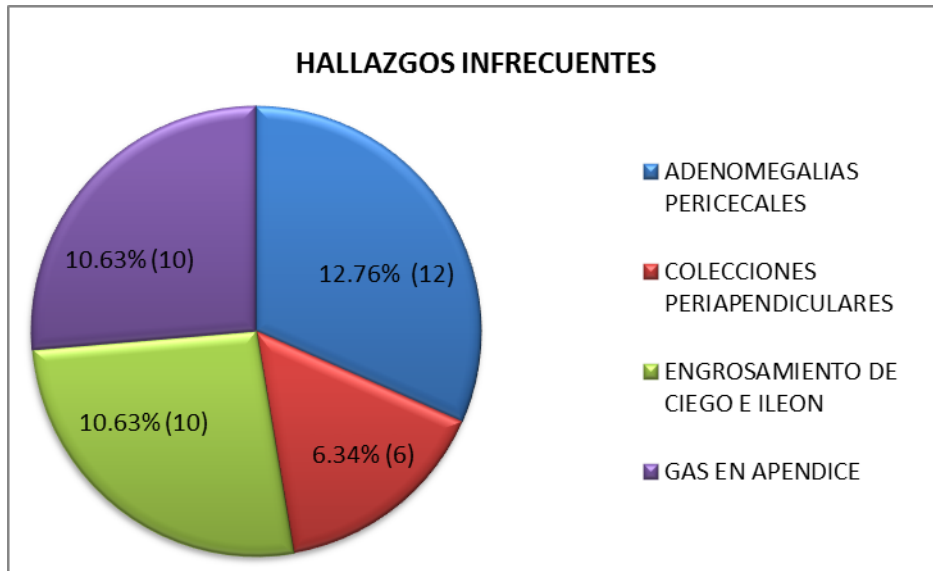
El rango de edades fue de 16 a 88 años, con una media de 40.3 años.

Los cambios encontrados fueron clasificados en frecuentes (Tabla I) e infrecuentes (Gráfica II), y en apendiculares y periapendiculares.

TABLA I

HALLAZGOS FRECUENTES DE APENDICITIS AGUDA		
HALLAZGO	PORCENTAJE	NO. DE PACIENTES
Infiltración de grasa mesentérica	78.72%	74
Realce de pared de apéndice	55.31%	52
Engrosamiento de pared de apéndice	34.04%	32
Líquido libre en abdomen	30.85%	29
Líquido en interior apéndice	57.44%	54
Apendicolito	22.34%	21
Opacificación parcial de la luz del apéndice	16.25%	13

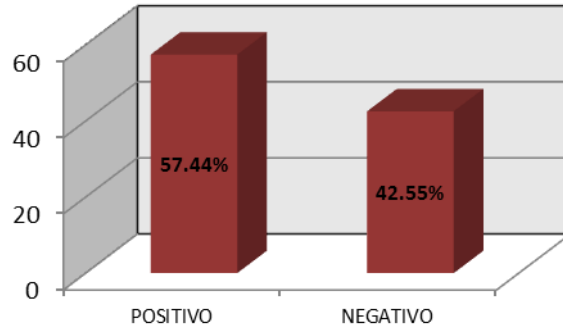
GRAFICA II



Dentro de los cambios propios del apéndice se encontraron: a) aumento en el diámetro del apéndice con una media de 11.5mm (con rangos de 6 a 20mm), b) líquido en interior apéndice en el 57.44% (54), c) realce de la pared del apéndice, presente en 55.31% (52) (Fig. 1,2), d) engrosamiento de la pared del apéndice presente en el 34.04% (32), presencia de apendicolito en el 22.34% (21) (Fig. 3,4), f) opacificación parcial de la luz del apéndice con el contraste oral, presente en el 16.25% (13) (Fig.5). La presencia de gas en interior del apéndice ocurrió solo en el 10.63% (10) (Fig. 4, 6, 7) y la falta de definición de la misma en el 2.1% (2). (Graficas III-VII)

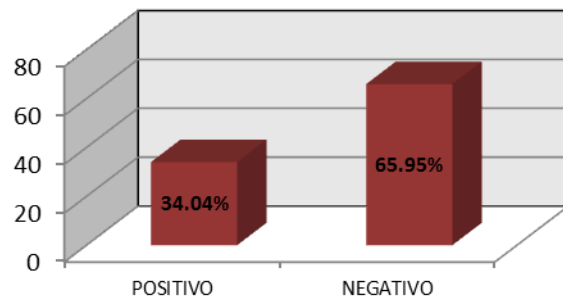
GRAFICA III

LIQUIDO EN INTERIOR APENDICE



GRAFICA IV

ENGROSAMIENTO DE PARED DEL APENDICE



GRAFICA V

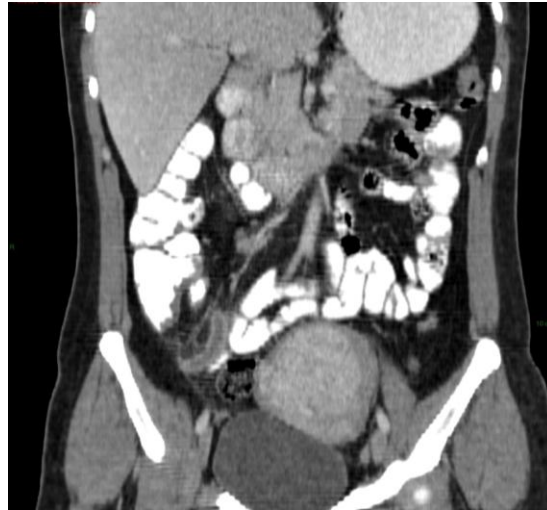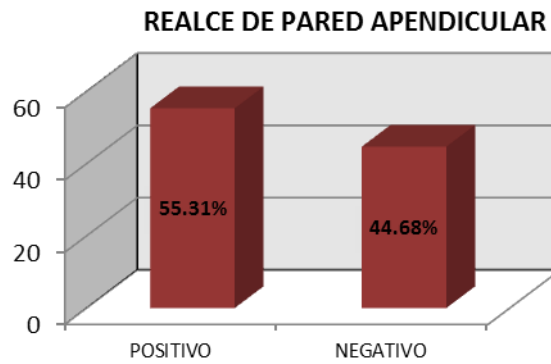


Fig.1 CASO 51: Tomografía axial computada de abdomen con medio de contraste oral e IV en donde se observa ligera dilatación del apéndice con realce de su pared, pero sin engrosamiento de la misma y leve engrosamiento de la pared medial del ciego.

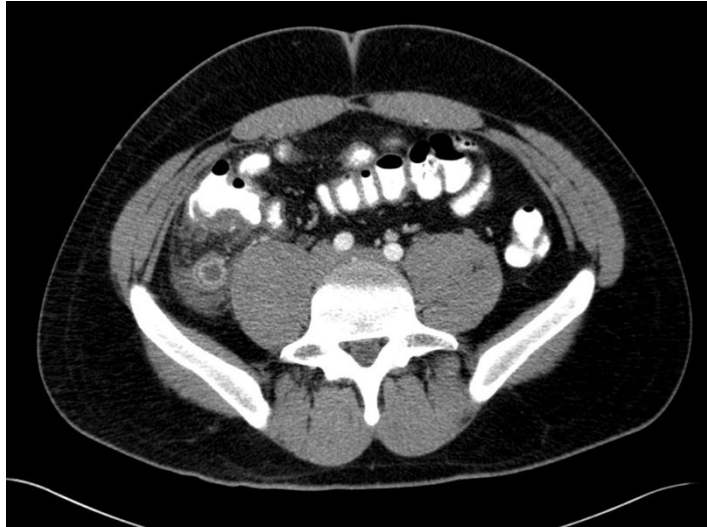


Fig. 2. CASO 12; Tomografía axial computada con medio de contraste IV y oral en donde se observa apéndice dilatado con realce de su mucosa y estratificación de su pared, líquido e infiltración de la grasa mesentérica peri apendicular.

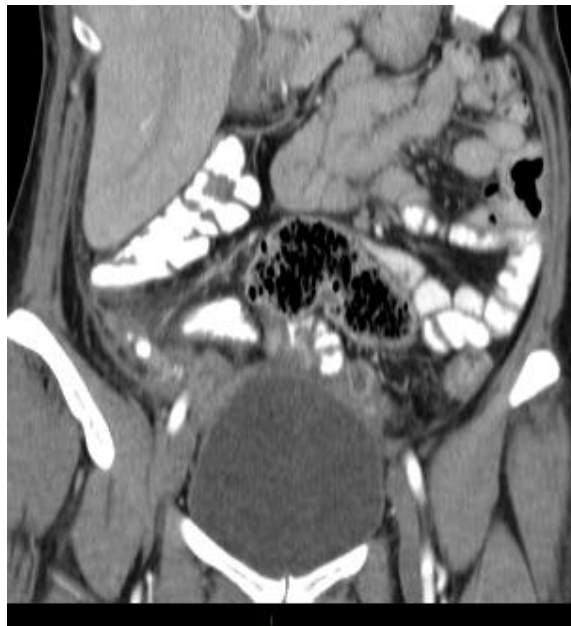

Fig. 3. CASO 6: Reconstrucción coronal con medio de contraste IV y oral en la que se observa ligera dilatación del apéndice con imágenes densas en su interior en relación con apendicolitos e infiltración de la grasa y líquido peri apendicular.

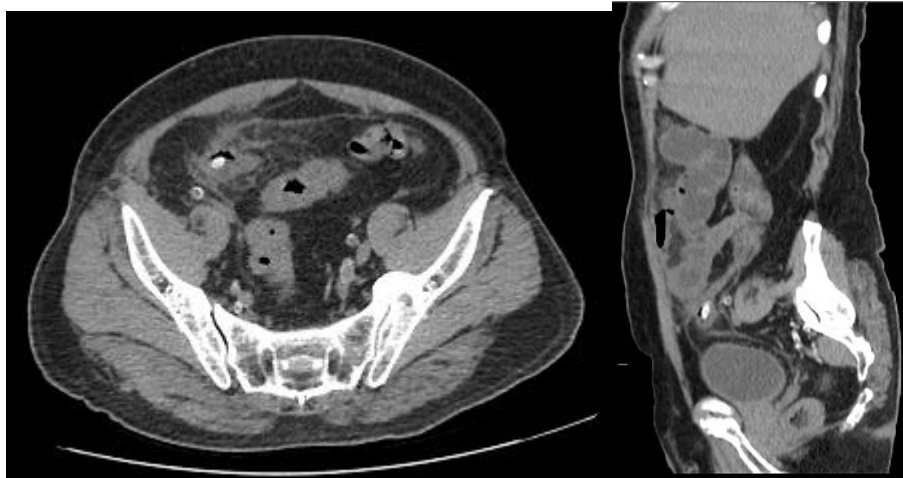

Fig. 4 CASO 72: Tomografía axial computada simple de abdomen con reconstrucción sagital en donde se observa dilatación del apéndice con líquido y gas en su interior e imagen hiperdensa en su base en relación con coprolito, nótese también la infiltración grasa y la dilatación de las asas de delgado.

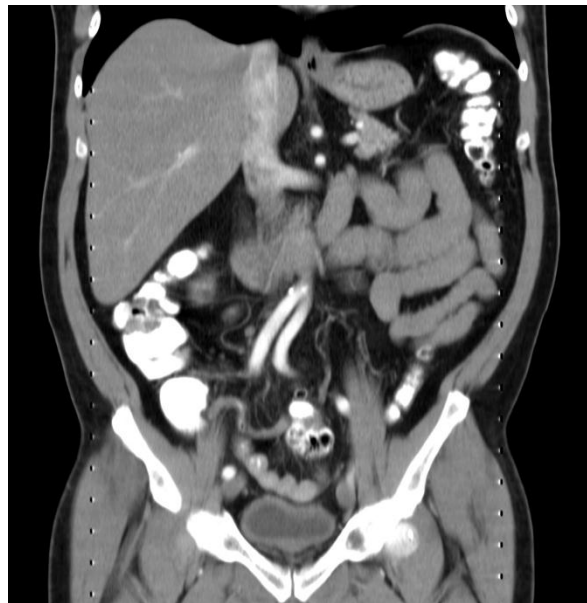

Fig.5. CASO 25: Reconstrucción coronal de tomografía axial computada con medio de contraste IV y oral, se visualiza el apéndice levemente dilatado (7mm) con llenado parcial de la porción proximal de su luz y mayor dilatación y gas distal.

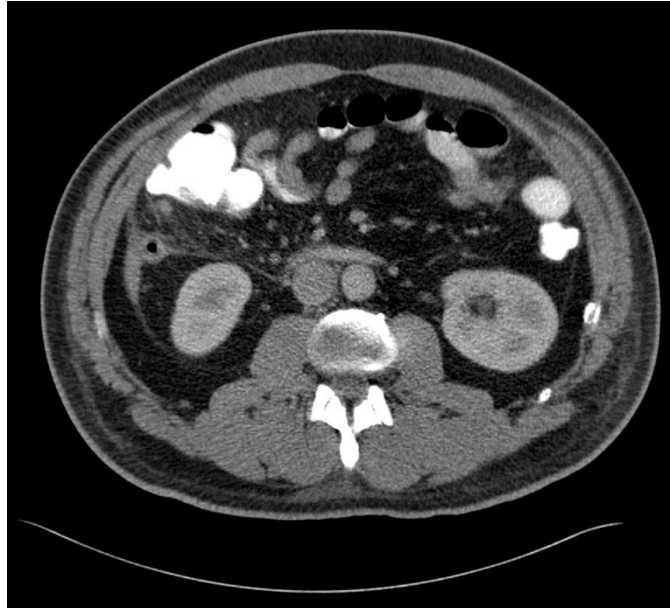
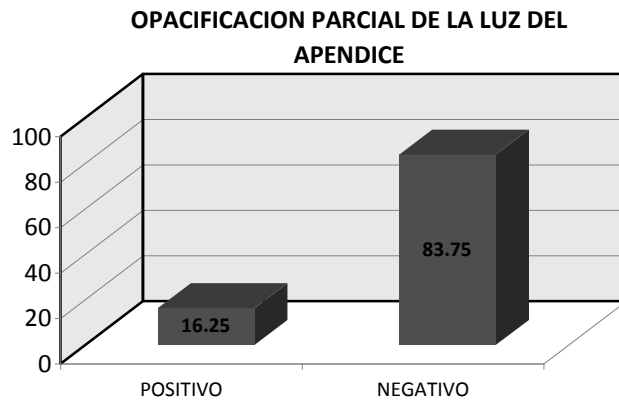


Fig.6 CASO 90: Tomografía axial computada con medio de contraste oral e IV en donde se observa ligera dilatación del apéndice, con gas en su interior, infiltración de la grasa mesentérica y escaso líquido en corredera parietocólica.

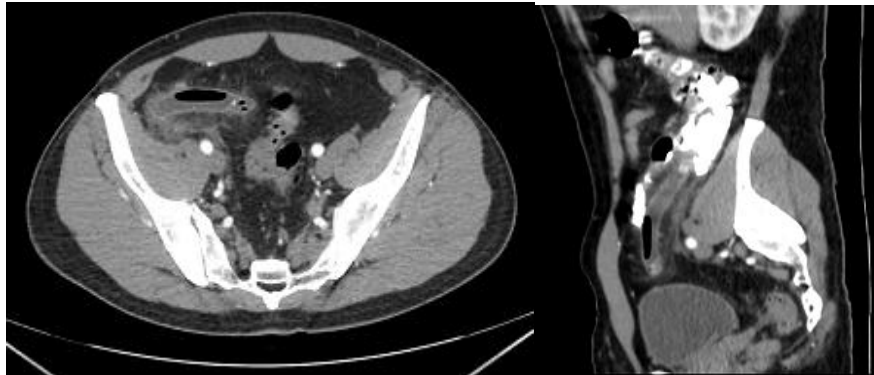

Fig. 7. CASO 100: Tomografía axial computada de abdomen, recostucción sagital con medio de contraste intravenoso y oral en el que se observa, apéndice dilatado con apendicolito en su base, líquido en su interior y aire, con aire en la pared. (Apendicitis gangrenosa).

GRAFICA VI



El cambio periapendicular mas frecuentemente observado fue la infiltración de grasa mesentérica que ocurrió en el 78.72% (Fig. 3,4,6) (74), otros cambios menos frecuentes fueron: a) líquido libre en cavidad abdominal en 30.8% (29), b) colecciones periapendiculares presentes solo en el 6.3% de los casos (6) (Fig. 8,9,10), c) adenomegalias pericecales en un 12.7% (12) (Fig. 11) y d) engrosamiento de la pared del ciego e íleon terminal con o sin signos de obstrucción intestinal en un 10.63% (10) (Fig.12) (GRAFICAS VIII, IX)

GRAFICA VII

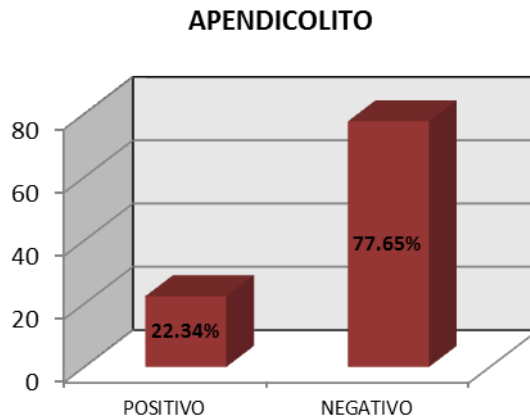

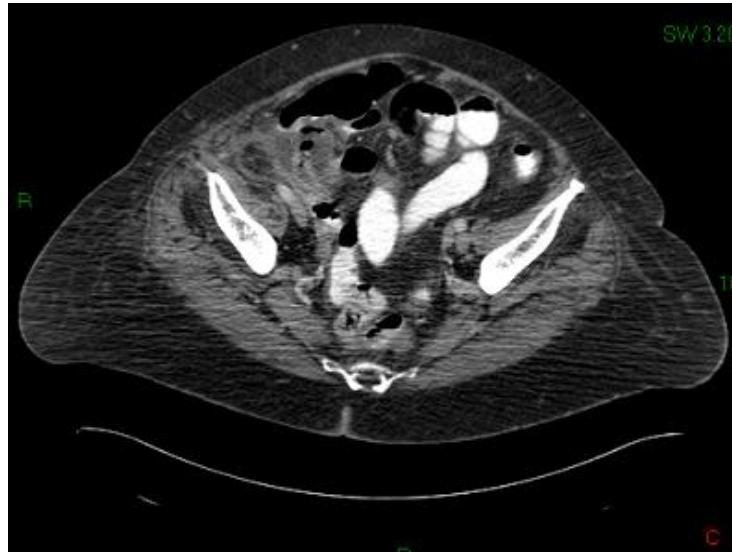


Fig. 8. CASO 45: Tomografía axial computada con medio de contraste oral e IV en donde se observa apéndice dilatado con líquido y gas en su interior y colección periapendicular con líquido y gas (absceso periapendicular).

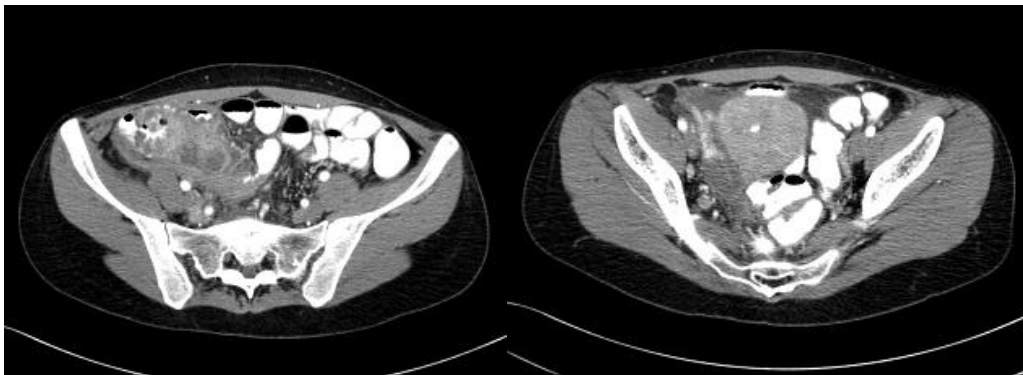


Fig. 9,10 : Tomografía axial computada con medio de contraste IV y oral en donde se observa engrosamiento de la pared del colon y del íleon, con colecciones pericecales. En la imagen inferior se observa dilatación de la trompa derecha. Dx. Enfermedad pélvica inflamatoria (apéndice no visualizado).

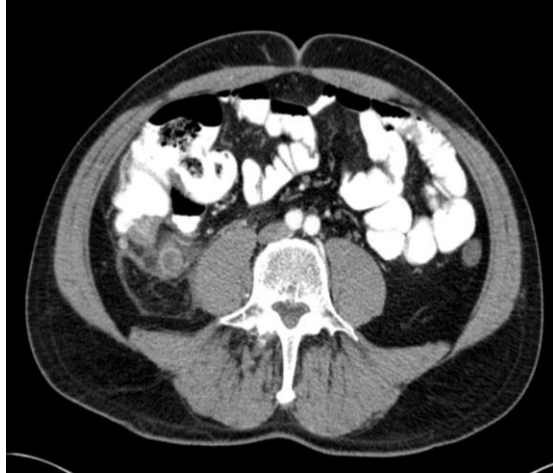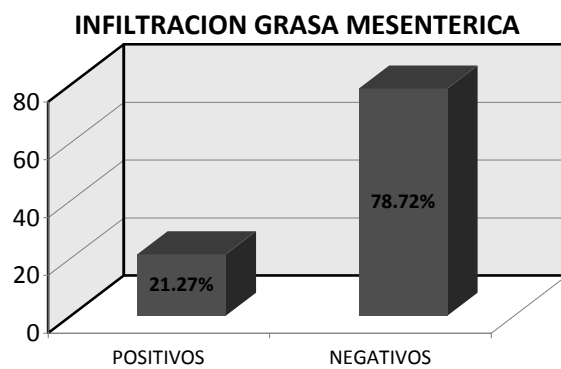


Fig. 11. CASO 72: Dilatación apendicular de mayor grado, con realce asimétrico de la pared, infiltración de la grasa periapendicular, engrosamiento de la pared del ciego y pequeño nódulo hiperdenso mesentérico pericecal.

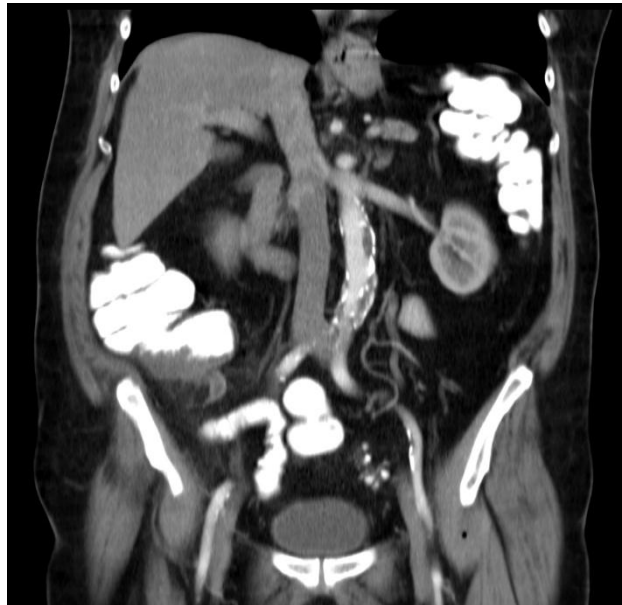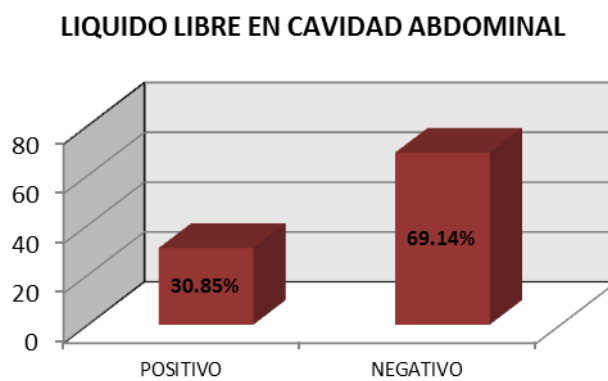


Fig. 12 CASO 24: Reconstrucción coronal de tomografía de abdomen con medio de contraste oral e IV en donde se observa engrosamiento de la pared del ciego y ligera dilatación del apéndice, sin paso del contraste a su luz.

GRAFICA VIII



GRAFICA IX



A 77 pacientes (81.9%) se les administraron contraste oral e intravenoso (Fig. 13) en 11 casos (11.7%) solo de administró contraste intravenoso (hidrosoluble no iónico), en 2 casos (2.1%) solo se utilizó contraste oral hidrosoluble y en 4 (4.2%) ningún contraste. (Fig. 14,15) (Gráfica X)

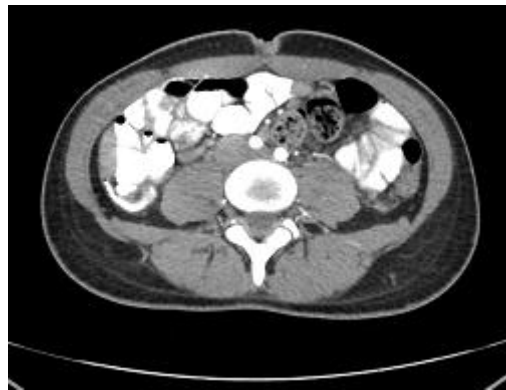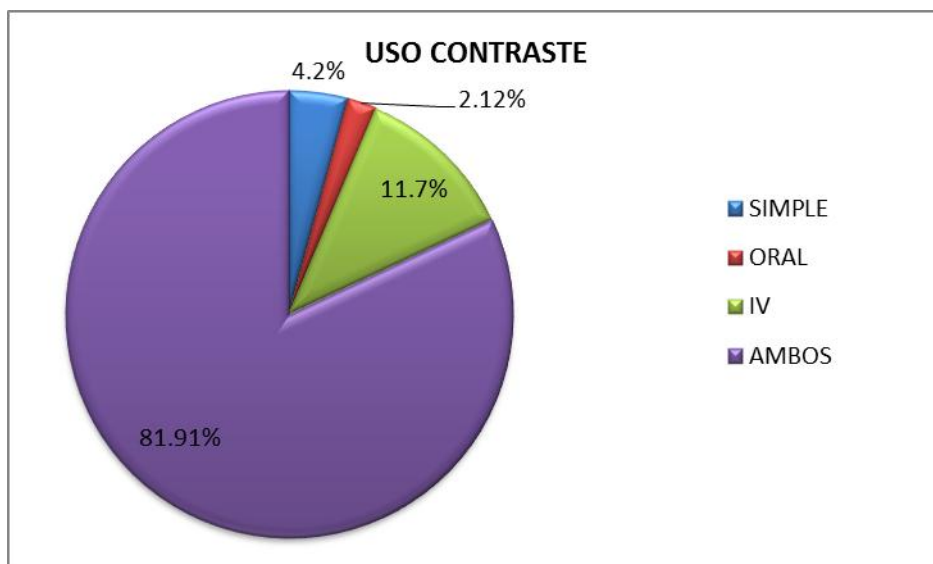


Fig. 13. Tomografía computada con contraste oral e IV. Opacificación de la luz del apéndice con el contraste. Vease su diámetro normal, sin alteraciones en la densidad de la grasa vecina.

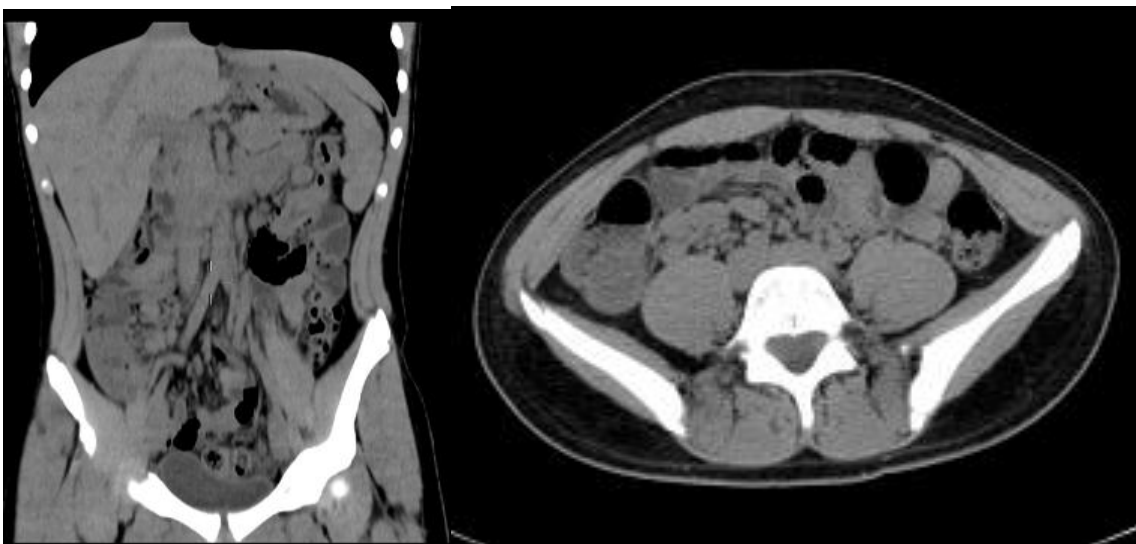

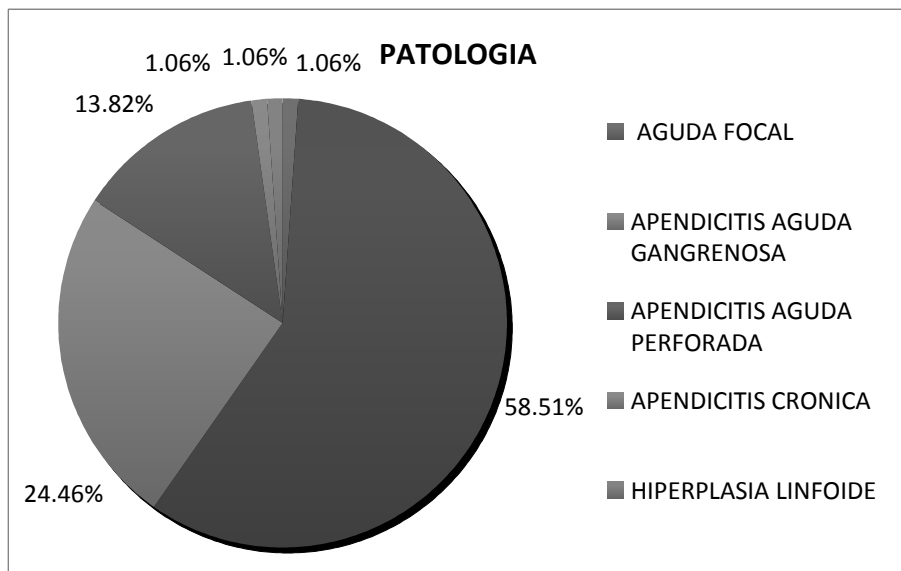
Fig. 14,15. Tomografía computada simple de abdomen, reconstrucción coronal en donde se visualizan múltiples nódulos blandos en fosa iliaca derecha. En la reconstrucción coronal se puede ver el apéndice de calibre normal. (Dx. Adenitis mesentérica).

GRAFICA X



Los resultados histopatológicos obtenidos correspondieron con: apendicitis fibrinopurulenta en el 58.51% (55), apendicitis aguda gangrenosa en un 24.46% (23), apendicitis aguda perforada en un 13.82% (13), apendicitis aguda focal en un 1.06% (1), apendicitis crónica en un 1.06% (1), e hiperplasia linfoide en un 1.06% (1). (Grafica XI)

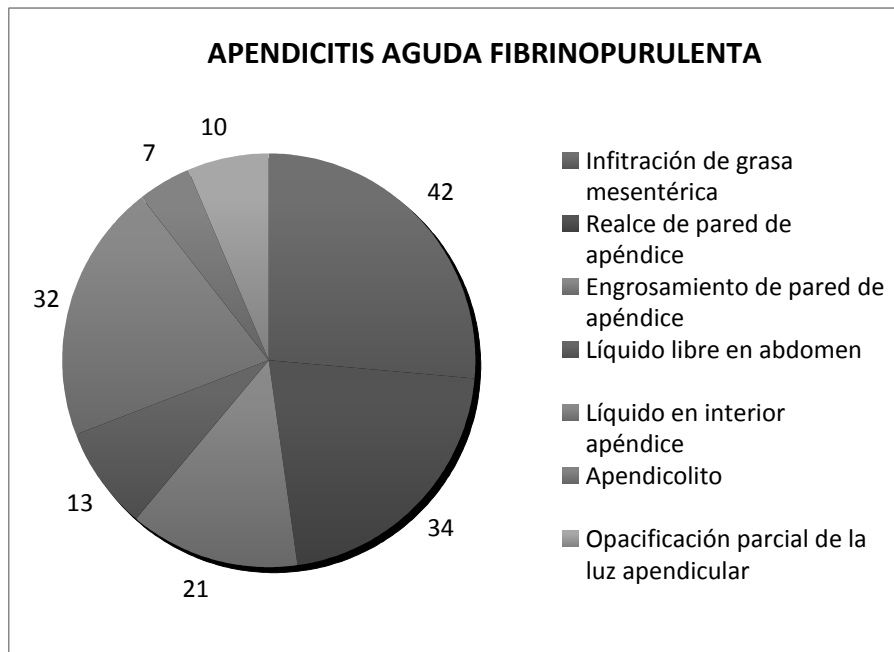
GRAFICA XI



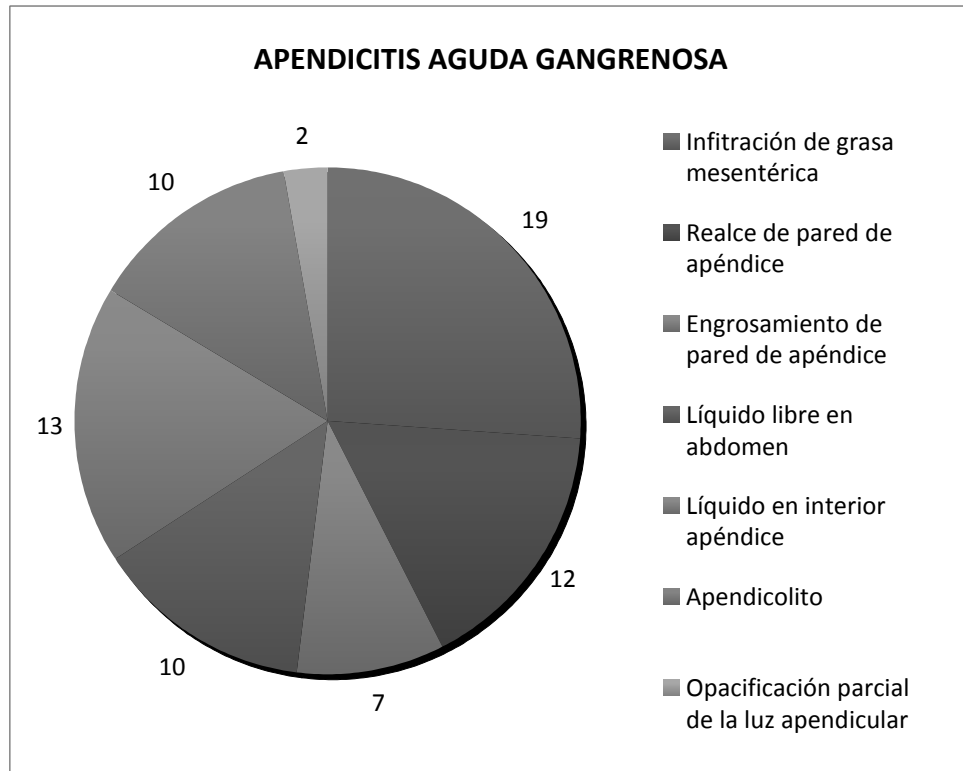
Correlacionando estos resultados con los hallazgos encontrados en tomografía computada pudimos llegar a las siguientes conclusiones: a) en apendicitis aguda fibrinopurulenta los cambios directos mas frecuentes fueron: el realce de la pared apendicular (34 casos), líquido en el interior del apéndice (32 casos), engrosamiento de pared del apéndice (21), opacificación parcial de la luz apendicular (10 casos) y presencia de apendicolito (7 casos); y los datos indirectos; infiltración de la grasa mesentérica (42 casos) y la presencia de líquido libre en cavidad abdominal (13 casos) (Gráfica XII); b) en apendicitis aguda gangrenosa, los cambios directos: líquido en el interior del apéndice (13 casos), realce irregular de la pared del apéndice (12 casos), presencia de apendicolito (10 casos), engrosamiento irregular de la pared de apéndice (7casos) y opacificación parcial de la luz apendicular (1 caso); los cambios indirectos fueron: infiltración de la grasa mesentérica (19 casos) y liquido libre en cavidad abdominal (10 casos) (Gráfica XIII) ; c) en la apendicitis aguda perforada los cambios directos fueron: líquido en interior del apéndice (9 casos), realce de pared de apéndice (5 casos), engrosamiento de pared del apéndice (4 casos), apendicolito (4 casos) y opacificación parcial de la luz apendicular (1 caso), los cambios indirectos fueron: infiltración de la grasa mesentérica (11 casos), liquido libre en cavidad abdominal (6

casos) (Gráfica XIV); d) en la apendicitis crónica el dato directo fue realce de pared del apéndice (1 caso) y como dato indirecto infiltración grasa mesentérica (1 caso); e) en la apendicitis aguda focal solo el dato indirecto de infiltración de la grasa mesentérica (1 caso) y f) en hiperplasia linfoide apendicular ningún hallazgo tomográfico.

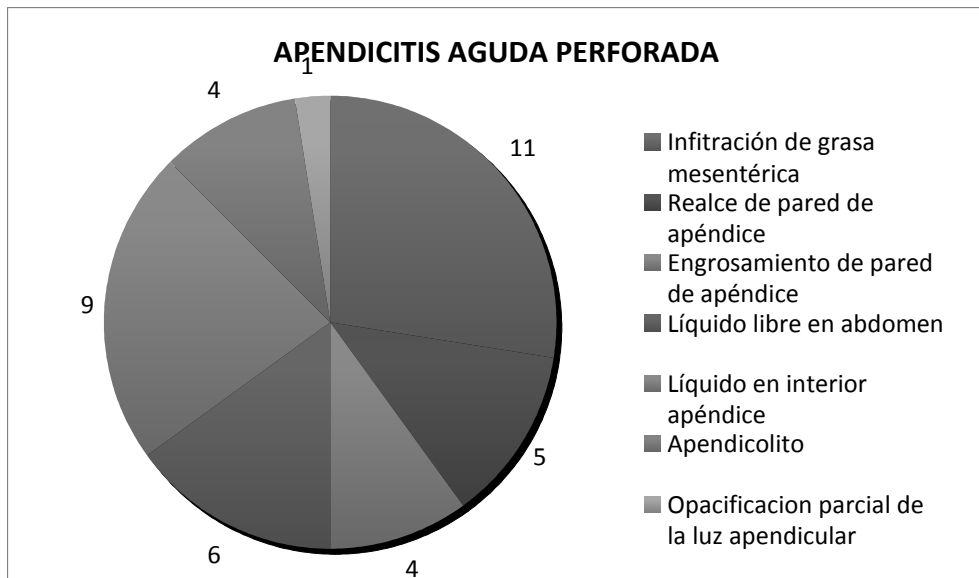
GRAFICA XII



GRAFICA XIII



GRAFICA XIV



DISCUSION:

El diagnóstico de apendicitis aguda tradicionalmente se basa en el cuadro clínico del paciente y los resultados de los estudios de laboratorio, sin embargo éstos pueden ser equívocos en algunos casos, por lo que en la actualidad se recurre a algunos métodos de imagen para ayudar a establecer el diagnóstico como son el US y la TC; el primero puede ser suficiente para establecer el diagnóstico si se logra identificar el apéndice dilatado, cambios inflamatorios en la grasa vecina y la presencia de un coprolito; en casos de duda está indicada la realización de una tomografía computada, sin permitir que el uso de este método se estandarice para el diagnóstico en todos los casos, esto debido principalmente a la exposición a la radiación ionizante en pacientes habitualmente jóvenes y a su alto costo.

La fisiopatología de la apendicitis aguda está relacionada con la obstrucción del lumen apendicular por la presencia de un fecalito, o como resultado de hiperplasia de los folículos linfoides de la submucosa, causada por una infección viral o bacteriana. A pesar de la obstrucción la secreción de la mucosa continúa, dando por resultado el acúmulo de material mucoide, con dilatación de la luz y aumento progresivo de la presión intraluminal; las bacterias situadas en la luz del apéndice proliferan en presencia de estasis y obstrucción causando un aumento adicional de la presión intraluminal, con edema de la pared, obstrucción linfática, ulceración y necrosis de la mucosa o de toda la pared, perforación y peritonitis focal o generalizada.

Los signos clásicos de apendicitis aguda en TC están descritos ampliamente en la literatura y en nuestra casuística no difirieron de lo establecido, cuando se les encuentra durante el estudio la certeza diagnóstica es alta, sin embargo en los casos tempranos con leve dilatación del apéndice o pobre realce de la pared apendicular, el diagnóstico puede ser equívoco, sobre todo si aún no se desarrollan cambios inflamatorios mesentéricos y no se demuestra la existencia de coprolitos.

Aunque se ha marcado un límite máximo normal de 6mm en el diámetro del apéndice, este puede ser rebasado en algunas condiciones sin que exista apendicitis, ya sea como variante normal, o como resultado de un cuadro de enterocolitis o de una obstrucción colónica. Igualmente, la presencia de gas en el interior de un apéndice de calibre normal o aún dilatado puede no tener un significado patológico o bien representar la existencia de necrosis, en estos casos es importante excluir o confirmar la presencia de alteraciones mesentéricas vecinas y coprolitos, para facilitar el diagnóstico; cabe recordar que la incidencia de coprolitos en apendicitis aguda es menor al 25% y que en ocasiones, aún cuando se encuentran presentes no están determinando una obstrucción luminal aguda. En cuanto a la falta de llenado de la luz apendicular con el contraste oral, debemos tener en cuenta que en condiciones normales el 76% de los apéndices no se llenan con el contraste oral o se llenan de forma parcial; aunque el llenado parcial de la luz apendicular puede ser un dato indirecto de apendicitis aguda, también puede ser equívoco, sobre todo si la porción distal del apéndice y el mesenterio no presentan cambios inflamatorios.

Con cierta frecuencia en los casos de apendicitis aguda predominan los signos indirectos de la enfermedad, como la infiltración del mesenterio y la presencia de líquido en la cavidad abdominal (principalmente en el hueco pélvico y corredera parietocólica), estos cambios, aunque sugieren la presencia de un proceso inflamatorio, no permiten especificar su naturaleza, sobre todo en las pacientes jóvenes en las que la diferenciación con enfermedad pélvica inflamatoria puede ser difícil.

Aunque un cuerpo sustancial de la literatura documenta la excelente precisión de la TC en el diagnóstico de apendicitis aguda, ésta es determinada principalmente por la presencia de inflamación periapendicular (78% de nuestra casuística), la identificación de estos cambios puede ser difícil de precisar, principalmente en aquellos pacientes con poca o nula grasa mesentérica, en

los que el propio apéndice es difícil de ubicar, sobre todo a los ojos del personal poco experimentado. Así mismo, la presencia de complicaciones severas por necrosis y perforación del apéndice pueden hacerla indistinguible dentro del contexto de una peritonitis generalizada.

CONCLUSION:

De acuerdo con todo lo anterior podemos resumir que: 1) la presencia de alteraciones en el calibre del apéndice (> 6mm) aunada al aumento en el espesor y realce de su pared, pueden ser suficientes para realizar el diagnóstico de apendicitis aguda, 2) la existencia de cambios inflamatorios mesentéricos y/o colecciones periapendiculares, agregadas a los cambios en el apéndice refuerzan el diagnóstico e indican mayor severidad, 3) la dilatación del apéndice y la presencia de gas, líquido o coprolito en su interior, en ausencia de alteraciones en la pared y en el mesenterio vecino no indica obstrucción e inflamación de la misma, 4) los cambios de inflamación ileocecales, adenomegalias pericecales y la presencia de líquido libre en cavidad abdominal, son inespecíficos y poco sensibles por sí solos para el diagnóstico de apendicitis aguda, 5) el hallazgo histológico que se relaciona mas con los distintos tipos de apendicitis es la infiltración de la grasa mesentérica, que también fue nuestro hallazgo mas frecuente en apendicitis, 6) la especificidad de este dato es variable, 7) la identificación de los diferentes hallazgos en TC simple, con contraste oral y/o IV, está relacionada con la severidad del cuadro, la constitución del paciente y la experiencia del observador, 8) consideramos que siempre que sea posible, para minimizar errores y secuencias múltiples se recurra de primera intención a una sola exploración con contraste oral y endovenoso.

Las limitaciones de nuestro estudio consistieron principalmente en las diferencias en cuanto a la técnica empleada (estudios simples, con contraste oral y/o intravenoso) y la población consistente en pacientes con dolor abdominal, con estudios de ultrasonido negativos para apendicitis aguda.

BIBLIOGRAFIA:

- 1) Kim H, Yang D, Jin W, Park S. Added Diagnostic Value of Multiplanar Reformation of Multidetector CT Data in Patients with Suspected Appendicitis. *RadioGraphics* 2008; 28:393–406.
- 2) Malone AJ, Wolf CR, Malmed AS, Melliore BF. Diagnosis of acute appendicitis: value of unenhanced CT. *AJRAmJ Roentgenol* 1993; 160:763–766.
- 3) Raman S, Lu DS, Kadell BM, Vodopich D, Sayre J, Cryer H. Accuracy of Nonfocused Helical CT for the Diagnosis of Acute Appendicitis: A 5-Year Review. *AJR*. 2002; 178:1319–1325.
- 4) Birnbaum B, Wilson S. Appendicitis at the Millennium. *Radiology* 2000; 215:337–348
- 5) Wagner JM, McKinney P, Carpenter JL. Does this patient have appendicitis?. *JAMA* 1996; 276:1589–1594.
- 6) Lane MJ, Katz DS, Ross BA, Clautice- Engle TL, Mindelzun RE, Jeffrey RB Jr. Unenhanced helical CT for suspected acute appendicitis. *AJR Am J Roentgenol* 1997; 168:405–409.
- 7) Rao PM, Rhea JT, Novelline RA, Mostafavi AA, Lawrason JN, McCabe CJ. Helical CT combined with contrast material administered only through the colon for imaging of suspected appendicitis. *AJR Am J Roentgenol* 1997; 169:1275–1280.
- 8) Pinto Leite N, Pereira JM, Cunha R, Pinto P, Sirlin C. CT evaluation of appendicitis and its complications: imaging techniques and key diagnostic findings. *AJR Am J Roentgenol* 2005; 185(2):406–417.
- 9) Dymock RB. Pathologic changes in the appendix: a review of 1,000 cases. *Pathology*. 1977; 9:331–339.
- 10) Balthazar EJ, Birnbaum BA, Yee J, Megibow AJ, Roshkow J, Gray C. Acute appendicitis: CT and US correlation in 100 patients. *Radiology* 1994; 190:31–35.
- 11) Balthazar EJ, Megibow AJ, Siegel SE, Birnbaum BA. Appendicitis: prospective evaluation with high-resolution CT. *Radiology* 1991; 180:21–24.
- 12) Mindelzun RE, Katz DS. Unenhanced helical CT for suspected acute appendicitis: experience in 300 consecutive patients. *AJR Am J Roentgenol* 1999; 172:114.

- 13) Taveras J, Cardoso JM, Stoopen M, Kimura K. Radiología e imagen diagnóstico y terapéutica abdomen. Lippincott Williams & Wilkins; 1998.
- 14) Temple CL, Huchcroft SA, Temple WJ. The natural history of appendicitis in adults: a prospective study. *Ann Surg* 1995; 221:278–281.
- 15) Balthazar EJ, Rofsky NM, Zucker R. Appendicitis: the impact of computed tomography imaging on negative appendectomy and perforation rates. *Am J Gastroenterol* 1998; 93:768–771.
- 16) Mun S, Ernst RD, Chen K, Oto A, Shah S, Mileski WJ. Rapid CT diagnosis of acute appendicitis with IV contrast material. *Emerg Radiol* 2006;12(3):99–102.
- 17) Birnbaum BA, Jeffrey RB Jr. CT and sonographic evaluation of acute right lower quadrant pain. *AJR Am J Roentgenol*. 1998; 170:361–371.
- 18) Rao PM, Rhea JT, Novelline RA, et al. Helical CT technique for the diagnosis of appendicitis: prospective evaluation of a focused appendix CT examination. *Radiology* 1997; 202:139–144.
- 19) Federle M, Jeffrey B, Woodward P, Ae Borhani A. Diagnóstico por Imagen abdomen. 2ª edición Madrid: Marban; 2011.
- 20) Lee KH, Kim YH, Hahn S, et al. Added value of coronal reformations for duty radiologists and for referring physicians or surgeons in the CT diagnosis of acute appendicitis. *Korean J Radiol* 2006; 7(2):87–96.
- 21) Schuler JG, Shortsleeve MJ, Goldenson RS, Perez-Rossello JM, Perlmutter RA, Thorsen A. Is there a role for abdominal computed tomographic scans in appendicitis? *Arch Surg* 1998; 133:373–376.
- 22) Rao PM, Rhea JT, Novelline RA. Distal appendicitis: CT appearance and diagnosis. *Radiology* 1997; 204:709–712.
- 23) Funaki B, Grosskreutz SR, Funaki CN. Using unenhanced helical CT with enteric contrast material for suspected appendicitis in patients treated at a community hospital. *AJR* 1998; 171:997–1001.
- 24) Stroman DL, Bayouth MD, Kuhn JA, et al. The role of computed tomography in the diagnosis of acute appendicitis. *Am J Surg* 1999; 178:485–488.
- 25) Lee SY, Coughlin B, Wolfe JM, Polino J, Blank FS, Smithline HA. Prospective comparison of helical CT of the abdomen and pelvis without and with oral contrast in assessing acute abdominal pain in adult emergency department patients. *Emerg Radiol* 2006; 12(4):150–157.