



**UNIVERSIDAD NACIONAL AUTÓNOMA DE MÉXICO FACULTAD
DE MEDICINA
HOSPITAL GENERAL DE MÉXICO DR. EDUARDO LICEAGA**

MORBIMORTALIDAD INTRAHOSPITALARIA EN PACIENTES CON ELEVACION DEL SEGMENTO ST EN
DERIVACIONES V1 – V2 EN FORMA AISLADA Y ASOCIADA A SIGNO DE KUSSMAUL EN EL INFARTO
AGUDO DEL MIOCARDIO INFERIOR CON EXTENSION A VENTRICULO DERECHO.

TESIS

PARA OBTENER EL TÍTULO DE ESPECIALISTA EN:

CARDIOLOGÍA

PRESENTA:

DR. CARLOS RAFAEL ESPINOZA ESPINAL

TUTOR DE TESIS:

DR. JAVIER GONZÁLEZ MACIEL
TITULAR DEL CURSO DE POSGRADO
JEFE DE HEMODINAMIA



DR. EDUARDO LICEAGA

MÉXICO, DF. FEBRERO DE 2015



Universidad Nacional
Autónoma de México

Dirección General de Bibliotecas de la UNAM

Biblioteca Central



UNAM – Dirección General de Bibliotecas
Tesis Digitales
Restricciones de uso

DERECHOS RESERVADOS ©
PROHIBIDA SU REPRODUCCIÓN TOTAL O PARCIAL

Todo el material contenido en esta tesis esta protegido por la Ley Federal del Derecho de Autor (LFDA) de los Estados Unidos Mexicanos (México).

El uso de imágenes, fragmentos de videos, y demás material que sea objeto de protección de los derechos de autor, será exclusivamente para fines educativos e informativos y deberá citar la fuente donde la obtuvo mencionando el autor o autores. Cualquier uso distinto como el lucro, reproducción, edición o modificación, será perseguido y sancionado por el respectivo titular de los Derechos de Autor.

INDICE

	PAGINA
ANTECEDENTES.....	2
PLANTEAMIENTO DEL PROBLEMA.....	7
JUSTIFICACION.....	8
HIPOTESIS.....	9
OBJETIVOS.....	10
DISEÑO DEL METODOLOGICO	11
RESULTADOS	13
DISCUSION.....	20
CONCLUSIONES.....	23
ANEXO	27

ANTECEDENTES

La frecuencia de extensión del infarto agudo de miocardio de localización inferior al ventrículo derecho, varía entre un 10 y un 50%, según el criterio diagnóstico utilizado (ecocardiografía, estudio hemodinámico invasivo o informes de autopsia) ⁽¹⁾

Los pacientes con infarto inferior del VI extendido a VD tienen un pronóstico más desfavorable en comparación con el infarto diafragmático aislado. Se ha descrito un aumento importante en la mortalidad, de hasta un 50%, un mayor tiempo de hospitalización y una incidencia mayor de arritmias ventriculares y de bloqueo auriculoventricular completo. ⁽²⁾

Cuando la extensión del infarto inferior al VD se asocia a choque cardiogénico, la mortalidad hospitalaria, que alcanza hasta un 53.0% en algunas series, es similar a la observada en pacientes con infarto del miocardio de localización anterior (60.8%) y muy superior a la del infarto miocárdico que afecta únicamente la cara posteroinferior, donde la mortalidad es cercana al 2%. ⁽²⁾

La mayor mortalidad observada en infartos diafragmáticos extendidos al VD guarda relación con diversos factores. La necrosis del VD produce una disfunción diastólica y sistólica de esta cavidad, lo que conduce a una disminución del volumen latido del VD con la subsiguiente reducción de la precarga ventricular izquierda y produce una disminución secundaria de la presión y del volumen telediastólico del VI. Dependiendo de la magnitud del compromiso sistólico se puede producir una situación de bajo gasto cardiaco sistémico que puede llevar a un estado de choque cardiogénico.

Entre los pacientes con afectación ventricular derecha, varios factores se asocian a un mayor compromiso hemodinámico como son la edad avanzada, la disfunción severa concomitante del VI, la pérdida de contribución auricular, ya sea por la coexistencia de bloqueo AV completo, frecuente en estos pacientes o por la presencia de un infarto auricular oculto. Además, la mayor incidencia de complicaciones mecánicas y de bloqueo AV completo en estos casos, contribuyen al empeoramiento pronóstico en estos pacientes. ⁽⁴⁾

Cabe destacar por otro lado que los infartos con extensión al VD son de mayor tamaño, ya que se producen por oclusión más proximal de una arteria coronaria derecha dominante, de tal modo que existe un mayor territorio miocárdico en riesgo. Se ha descrito además que la mortalidad en infartos extendidos a VD es mayor, independientemente de la función sistólica del VI. ⁽⁴⁾

El infarto de ventrículo derecho es una entidad de suma importancia, con características propias y con un tratamiento específico, diferente al del infarto ventricular izquierdo. El infarto aislado del VD es bastante raro y se observa sólo en 1.7 a 3% de los casos. Como ya se ha mencionado, el infarto VD se asocia usualmente al infarto diafragmático con afección de la masa muscular del VI.

En el 85 % de los corazones la coronaria derecha es responsable de la irrigación de la cara inferobasal del ventrículo izquierdo y del tercio posterior del tabique interventricular; esta arteria

es además la responsable del aporte de sangre al ventrículo derecho, lo que explica la frecuente asociación de infarto VD con necrosis del VI en las zonas referidas. (1)

Isner y Roberts establecieron una clasificación de IVD que está en función del grado anatómico de afectación del VD por la necrosis, en la que se reconocen cuatro grupos a los que Lopez-Sendon y colaboradores agregaron un quinto grupo (1,5)

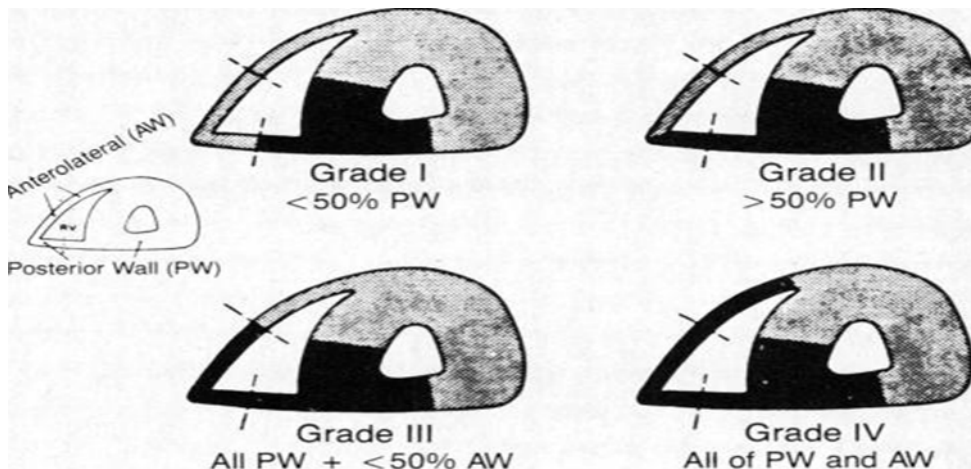
Necrosis menor del 50 % de la pared posterior del VD.

Necrosis mayor del 50 % de la pared posterior del VD.

Necrosis mayor del 50 % de la pared posterior del VD y menor del 50 % de la pared lateral de este ventrículo

Necrosis mayor del 50 % de la pared posterior del VD y mayor del 50 % de la pared lateral

Necrosis aislada de la pared lateral sin afectación de la cara posterior



Cuando el infarto de VD tiene repercusión hemodinámica, encontraremos usualmente los signos clínicos descritos como clásicos, desde que Sanders describió el primer caso en 1930. (1,5)

Plétora yugular; por estasis retrograda condicionada por una disminución del gasto sistólico del VD.

Hipotensión arterial; condicionada por la disminución de la precarga ventricular izquierda y la reducción subsiguiente del volumen latido del VI.

Pulmones limpios; lo que se relaciona con una disminución de la presión venocapilar pulmonar por disminución del gasto sistólico del VD.

Signo de Kussmaul: consiste en la aparición de plétora yugular inspiratoria, condicionada por una elevación de la presión venosa en el contexto de un aumento del retorno venoso hacia un ventrículo con alteraciones de la función ventricular diastólica. Se han descrito reportes con sensibilidad y especificidad elevada, sin embargo este signo puede estar presente en pericarditis constrictiva, taponamiento cardiaco, embolia pulmonar, insuficiencia biventricular crónica y EPOC con cor pulmonale, por lo que se deben descartar previamente estas patologías.

Bradicardia; altamente frecuente por la asociación del infarto VD con alteraciones variables de la conducción AV condicionadas por isquemia.

Pulso paradójico; una exageración del descenso de la presión arterial durante la inspiración (>10 mmHg).

Insuficiencia tricuspídea; por dilatación anular o por necrosis del aparato subvalvular.

Tercer y cuarto ruido de origen derecho.

Los criterios electrocardiográficos tradicionales para el diagnóstico de extensión al VD incluyen la detección de supradesniveles del segmento ST en precordiales derechas, específicamente en V3R y V4R, con una sensibilidad de 100 y 78.6%, respectivamente y una especificidad de 68.2% en ambos para ambas derivaciones. Si bien el comportamiento del segmento ST en las derivaciones mencionadas tiene utilidad demostrada para la detección de la extensión a VD es inusual que en el abordaje clínico inicial del paciente, se tengan disponibles de manera rutinaria los trazos precordiales derechos y por lo general se dispone sólo del ECG convencional de 12 derivaciones. Se han buscado por este motivo otros elementos de valor diagnóstico incluidos los supradesniveles del segmento ST, a menudo observados en V1 y V2 (es decir, V2R y V1R, respectivamente) por los vectores de lesión generados por el epicardio ventricular derecho. La sensibilidad y especificidad de estas derivaciones para la detección de infarto del VD es de 42.9 y 45.5 % en el caso de V1 y de 35.7 y 27.3 % para V2, respectivamente. (6, 7)

Además del comportamiento del ST en las derivaciones descritas, han sido estudiados otros marcadores diagnósticos incluidos el signo de Kussmaul o las alteraciones de la motilidad parietal del VD observadas en el ecocardiograma. Aunque la sensibilidad y especificidad de V1 y V2, usualmente disponibles en el abordaje inicial en la sala de urgencias, son menores que las descritas para V3R y V4R, es poco claro, si estos parámetros pueden incrementarse al ser asociados con la detección de signos clínicos como el de Kussmaul.

Es factible que la mayor sensibilidad y especificidad de V3R y V4R para la detección del infarto ventricular derecho, derive de la posición de estas derivaciones en relación con el vector de lesión generado por el ventrículo derecho, que apunta en forma directa hacia abajo y a la derecha. Cabe

suponer, al menos desde un punto de vista teórico que la presencia de supradesniveles, no sólo en V3 y V4R, sino en V1 y V2 convencionales, supongan un mayor territorio en riesgo en el VD o un mayor grado de compromiso isquémico. En este contexto y bajo esta perspectiva teórica, resulta de interés analizar el valor predictivo que tienen V1 y V2 en el pronóstico intrahospitalario de la extensión VD y en la posibilidad de complicaciones asociadas.

El hecho de que no todos los infartos del VD se asocian a los datos clínicos típicos de disfunción ventricular (hipotensión por bajo gasto y presiones elevadas derechas con plétora yugular) hace suponer que la extensión territorial del infarto en el VD pudiera ser un factor determinante del pronóstico más allá del grado de afección de la función del VI. Resulta interesante analizar si los supradesniveles del ST en V1 y V2 como expresión de una mayor afección territorial del VD, se asocian así con datos de disfunción del VD evidenciados por hipotensión o signo de Kussmaul

Se ha reportado en la literatura que la elevación del ST en V1 en pacientes con infarto inferior extendido a VD puede tener valor pronóstico en la mortalidad. Se observó de hecho que a mayor elevación del ST en V1, mayor mortalidad (9).

Cabe suponer efectivamente que una mayor extensión del daño isquémico ventricular derecho pueda asociarse a una morbimortalidad mayor. Los estudios actuales resaltan de hecho que el infarto extendido al ventrículo derecho no es una entidad benigna y que cursa con una tasa de mortalidad intrahospitalaria de más del 25 %, cifra muy superior a lo esperado actualmente en el curso del infarto inferior con elevación del ST. (8)

Algunos suponen que el pronóstico desfavorable en el infarto extendido al VD pudiera relacionarse en forma más exacta con el grado de afección de la función ventricular izquierda por el compromiso asociado de la porción posterolateral y no directamente por la disfunción del VD. Sin embargo, otros autores han observado que a igualdad de fracción de expulsión del VI, los pacientes con infarto inferior extendido a VD presentan per se una mayor morbimortalidad. (8)

Actualmente no se han identificados las variables que puedan predecir cuales de los pacientes con extensión eléctrica a ventrículo derecho van a presentar complicaciones (que corresponden al 5 – 10 %), por lo que es también de primordial importancia saber reconocer de forma temprana este grupo de alto riesgo a través de parámetros clínicos y electrocardiográficos fácilmente medibles en la primera valoración médica. De ahí nuestro interés en analizar si los supradesniveles en V1 y V2 convencionales en pacientes con infarto inferior (es decir, con supradesniveles en DII, DIII y aVF) como expresión de extensión del infarto al VD, que usualmente se tienen disponibles desde el encuentro inicial con el paciente en la sala de emergencias, tienen valor en la predicción de las complicaciones asociadas al infarto inferior extendido al VD (bloqueo AV, necesidad de marcapasos, choque cardiogenico, hipotensión severa y muerte intrahospitalaria). Cabe analizar

además si el valor de los supradesniveles del ST en V1 y V2 en este mismo marco, aumenta con el registro clínico del signo de Kussmaul.

PLANTEAMIENTO DEL PROBLEMA

Debido a la importancia y repercusiones que tiene la extensión del infarto inferior hacia el ventrículo derecho y considerando que en el abordaje inicial en la sala de emergencias no contamos usualmente con las derivaciones empleadas tradicionalmente en el diagnóstico de infarto ventricular derecho (V3R y V4R), resulta de interés analizar la sensibilidad y especificidad de los supradesniveles del segmento ST en las derivaciones V1 y V2 del electrocardiograma convencional para la detección de infarto del VD, como parámetros aislados y en asociación con la detección de signo de Kussmaul.

Ya que es factible además que la presencia de supradesniveles en V1 y V2 adicionales a los desniveles de V3R y V4R, traduzcan una mayor extensión territorial del infarto ventricular derecho, resulta de sumo interés analizar cuál es su valor en la estimación del pronóstico intrahospitalario evaluado como mortalidad intrahospitalaria y días de estancia hospitalaria y en la incidencia de complicaciones (bloqueo AV, necesidad de marcapasos transitorio, hipotensión severa, choque cardiogenico y necesidad de revascularización quirúrgica o intervencionista)

Cabe analizar finalmente si el valor de los supradesniveles del segmento ST en V1 y V2 en la determinación pronóstica de los pacientes con infarto inferior extendido a VD, mejora al combinarlos con la búsqueda de signo de Kussmaul, como dato de disfunción clínica del VD.

JUSTIFICACION

El infarto inferior del ventrículo izquierdo es una patología con baja morbi-mortalidad si se presenta de forma aislada, sin embargo su asociación con ventrículo derecho incrementa su mortalidad hasta en un 50 %, en aquellos pacientes que desarrollan choque cardiogenico.

Es claro que los pacientes con infarto inferior extendido al VD tienen una mayor incidencia de alteraciones hemodinámicas y se convierten así en un grupo de alto riesgo con un elevado costo para la vida y con un mayor número de complicaciones. En este contexto, resulta de suma importancia contar con variables fácilmente obtenibles en el abordaje inicial, como es caso de las derivaciones V1 y V2 del ECG convencional de 12 derivaciones o del signo de Kussmaul, para determinar no sólo la posibilidad de extensión del infarto a VD sino la posibilidad de que se desarrollen complicaciones o eventos que modifiquen el pronóstico de manera desfavorable.

Por lo que una vez concluido nuestro estudio pretendemos determinar si la elevación del ST ya sea de forma aislada o asociado al signo de Kussmaul, puede ser utilizado como complemento diagnóstico de extensión a ventrículo derecho en pacientes con infarto agudo de miocardio

inferior, así como permitirnos identificar aquellos pacientes que están en mayor riesgo de presentar complicaciones y muerte intrahospitalaria.

PREGUNTA DE INVESTIGACION

Con base en lo anteriormente expuesto nos planteamos las siguientes preguntas de investigación.

¿Cuál es la sensibilidad y especificidad de los supradesniveles del segmento ST en las derivaciones V1 y V2 del electrocardiograma convencional, es decir V2R y V1R respectivamente, para la detección del infarto del ventrículo derecho, cuando se usa como parámetro aislado y cuando se correlaciona con el hallazgo del signo de Kussmaul?

¿La aparición de supradesniveles del segmento ST en las derivaciones V1 y V2 (es decir V2R y V1R respectivamente) en pacientes con infarto inferior extendido a ventrículo derecho, se relaciona con una mayor morbimortalidad intrahospitalaria en comparación con quienes no muestran los supradesniveles?

¿La predicción de eventos adversos durante la hospitalización del paciente (muerte y complicaciones intrahospitalarias) mejora al considerar la presencia del signo de Kussmaul asociado a los supradesniveles del segmento ST de V1 y V2 del electrocardiograma convencional?

HIPOTESIS

El hallazgo de signo de Kussmaul mejora en un 20 % la sensibilidad y especificidad de los supradesniveles del segmento ST en derivaciones V1 y V2 para la detección de extensión al ventrículo derecho en pacientes con infarto inferior.

La aparición de supradesnivel del segmento ST en derivaciones V1 y V2 en pacientes con infarto inferior extendido al ventrículo derecho se asocia con una mayor morbimortalidad intrahospitalaria, especialmente cuando se asocia a signo de Kussmaul.

OBJETIVO GENERAL

Evaluar el valor de variables fácilmente obtenibles en el abordaje clínico inicial del paciente con infarto inferior extendido a ventrículo derecho, como los supradesniveles del ST en V1 y V2 del electrocardiograma convencional, aislados o en combinación con el signo de Kussmaul como pronósticos de una mayor morbilidad intrahospitalaria, así como del incremento en la sensibilidad y especificidad diagnóstica

OBJETIVOS ESPECÍFICOS

1. Determinar la sensibilidad y especificidad de V1 y V2 para el diagnóstico de afección a ventrículo derecho como variables aisladas y en asociación con el signo de Kussmaul.
2. Analizar la relación entre los supradesniveles del segmento ST en V1 y V2 en pacientes con infarto inferior extendido a ventrículo derecho y el pronóstico intrahospitalario evaluado como mortalidad y complicaciones intrahospitalarias como son incidencia de choque cardiogénico, desarrollo de bloqueo AV completo o avanzado, hipotensión arterial, días de estancia hospitalaria, necesidad de marcapaso transitorio y necesidad de procedimientos intervencionistas y quirúrgicos.
3. Evaluar las variables pronósticas ya mencionadas, analizando la combinación de supradesniveles del ST en V1 y V2 con el signo de Kussmaul.

DISEÑO METODOLÓGICO

Tipo de Estudio: Retrospectivo observacional.

Población de estudio: Pacientes ingresados en el servicio de cardiología con infarto agudo del miocardio de enero 2013 a Junio 2014.

Criterios de Selección.: Pacientes que ingresan al servicio de cardiología del hospital General de México con diagnóstico de infarto inferior, con datos de oclusión de CD (supradesnivel en DIII > DII e infradesniveles recíprocos en DI y/o aVL en el ECG de 12 derivaciones).

Criterios de Exclusión:

Paciente que ingresen con angina inestable o infarto sin elevación del segmento ST

Pacientes con infarto inferior que no reúnan criterios de oclusión de CD o de otras localizaciones.

Fuente de la información.

Primario a través del expediente clínico

Análisis de la Información

A través del programa estadístico SPSS 22, se realizara cálculo de sensibilidad, especificidad, valor predictivo positivo, valor predictivo negativo.

VARIABLES

VARIABLES	OPERACIONALIZACION DE VARIABLE	ESCALA
Edad	Tiempo que ha vivido una persona	Númérico continua
Sexo	Condición orgánica que distingue al hombre de la mujer.	Masculino Femenino
Signo de Kussmaul	Aumento de la ingurgitación yugular durante la inspiración.	Presente Ausente
Hipotensión	Presión arterial sistémica menor de 90/60 mmHg	Medición Presión arterial en mmHg
Choque cardiogenico	Hipotensión arterial y datos de congestión pulmonar (clase Killip Kimbal II – IV)	Si No
Elevación del ST en V1 y V2	Elevación del segmento ST en derivaciones V1 y V2	≥ 1 mm, 0.5 – 0.9 mm 00 mm
Extensión a ventrículo derecho	Elevación del segmento ST ≥ 1 mm en la derivaciones V3R y V4R	≥ 1 mm en V3R Y V4R
Bloqueo AV avanzado	Conducción AV 2:1, 3:1 o más, Frecuencia ventricular < auricular, ritmo auricular regular y el ventricular puede ser regular o irregular	Presente Ausente
Bloqueo AV completo	Total ausencia de la conducción a través nodo AV. Frecuencia ventricular de 40 – 60 < auricular Ritmo auricular regular o irregular Ritmo ventricular es regular (disociación AV)	Presente Ausente
Marcapaso Temporal	Estimulación cardiaca con generador externo	Si No
Días Estancia Hospitalaria	Número de días que permanece la persona hospitalizada (desde su ingreso hasta su egreso)	Número de días
Defunción	Fallecimiento de una persona	Si No

RESULTADOS

En el periodo de estudio de enero 2013 a Junio 2014 fueron admitidos a la unidad coronaria un total de 56 pacientes con infarto inferior que cumplían los criterios de ingreso para esta investigación. De esto el 61 % (34) presentaron extensión a ventrículo derecho, diagnosticado a través del supradesnivel del ST en V3R y V4R y son los que representan nuestro grupo de interés. La presencia de elevación del segmento ST en derivaciones V1 y V2 del electrocardiograma convencional y el signo de Kussmaul se presentó en el 32 % (18) de los pacientes (Figura 1)

EXTENSIÓN A VENTRÍCULO DERECHO, ELEVACION DEL ST EN V1, SIGNO DE KUSSMAUL EN PACIENTES CON INFARTO INFERIOR

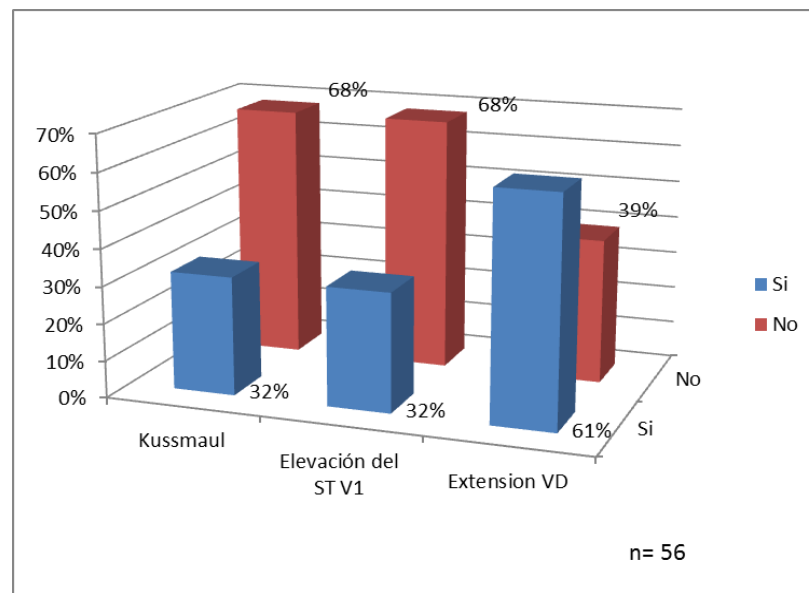


Figura 1

En la distribución de las características clínicas de los pacientes con infarto inferior y extensión a ventrículo derecho en el momento del ingreso se encontró que un 82 % (28) correspondía al sexo masculino (Figura 2), en relación a la edad se observó una media de 60 años (desviación estándar 12.) (Figura 3).

SEXO DE LOS PACIENTES CON INFARTO INFERIOR CON EXTENSION A VENTRICULO DERECHO

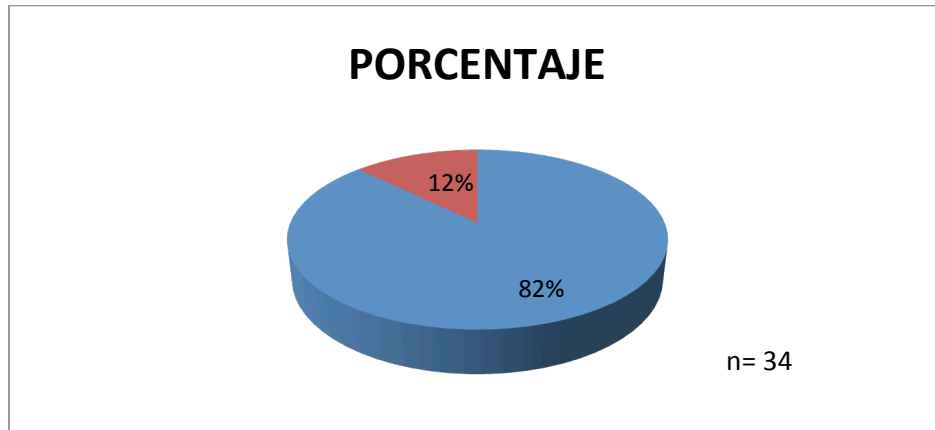


Figura 2

EDAD DE PACIENTES CON INFARTO INFERIOR EXTENDIDO A VENTRICULO DERECHO

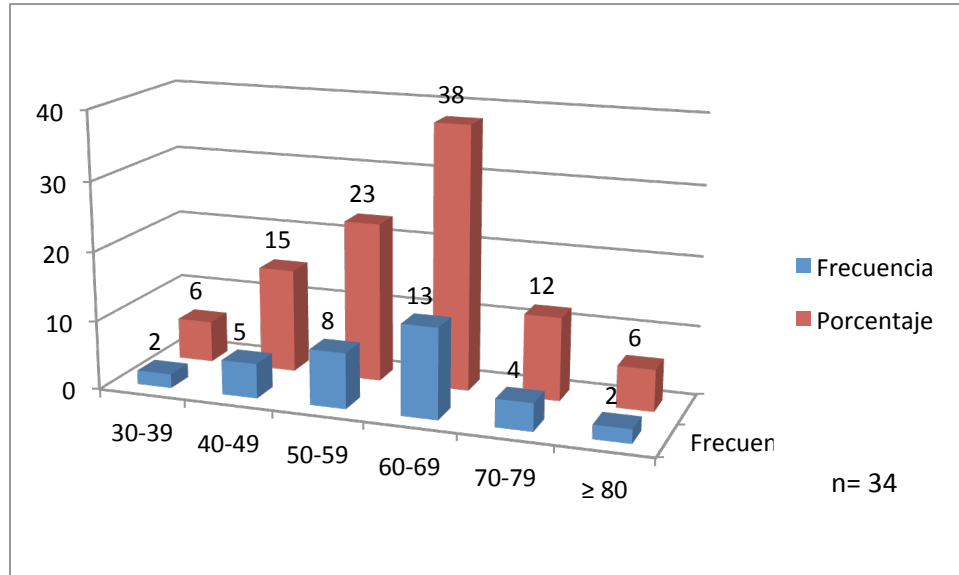


Figura 3

En relación a las comorbilidades se encontró dislipidemia en el 79 % (27) de los pacientes, hipertensión arterial sistémica en el 62 % (21), tabaquismo 53 % (18), diabetes mellitus 50 % (17), obesidad en el 47 % (16). (Figura 4)

COMORBILIDADES DE PACIENTES CON INFARTO INFERIOR EXTENDIDO A VENTRÍCULO DERECHO

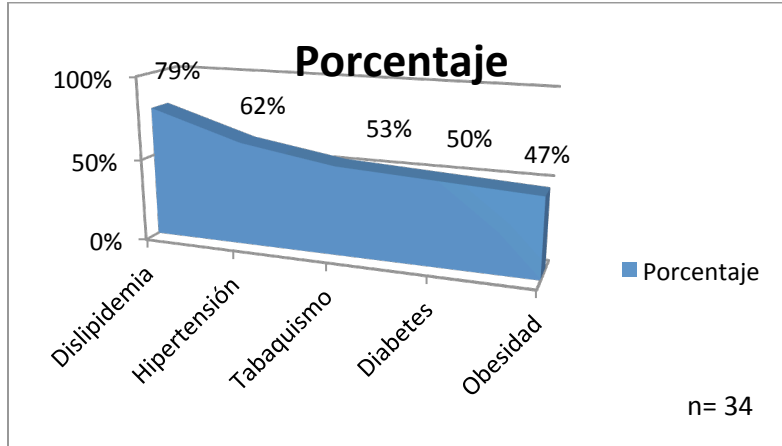


Figura 4

En relación a las morbilidades en pacientes con infarto inferior extendido a ventrículo derecho se observó uso de aminas en el 47 % (16) de los pacientes, bloqueos mayores (bloqueo AV completo o sinoatrial de III grado) 35.5 % (12), uso de marcapaso temporal 32.4 (11), choque cardiogenico 23.5 % (8) y muerte en el 12 % (4). (Figura 5)

MORBILIDAD PACIENTE CON INFARTO INFERIOR CON EXTENSION A VENTRÍCULO DERECHO

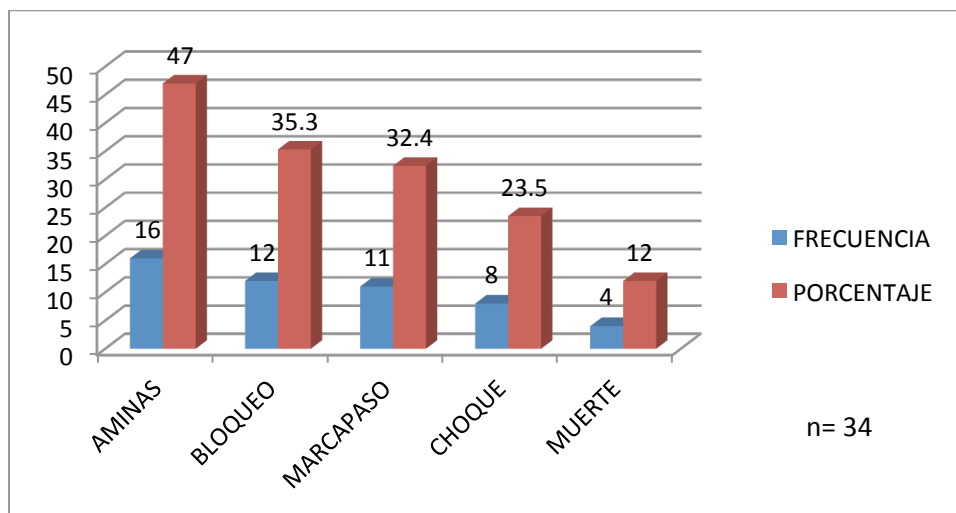


Figura 5

De los días de hospitalización se encontró una media de 8.8 días (desviación estándar 3.7), al agruparlos por días, el mayor porcentaje de pacientes permaneció hospitalizado de 8 – 14 días con un 53 % (18). (Figura 6)

DIAS DE HOSPITALIZACIÓN DE PACIENTES CON INFARTO INFERIOR EXTENDIDO A VENTRÍCULO DERECHO

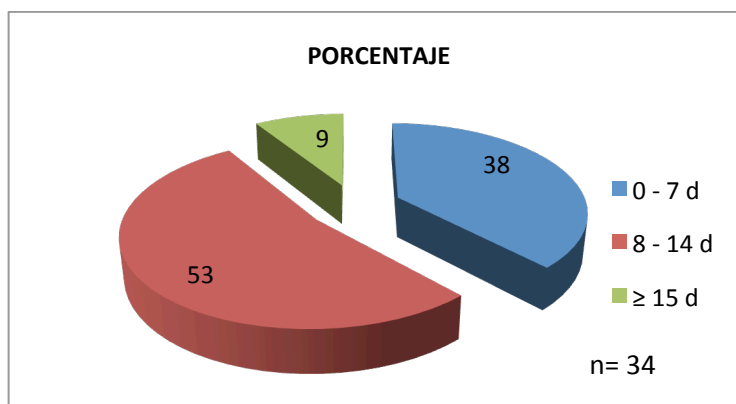


Figura 6

Al analizar la elevación del segmento ST en V1- V2 del electrocardiograma convencional como diagnóstico de extensión a ventrículo derecho en pacientes con infarto inferior, se encontró que el 32 % (18) de los pacientes presentaban elevación del segmento ST en V1 – V2 cuando existía extensión a ventrículo derecho, calculándose una sensibilidad de 53 %, especificidad 100 %, VPP 100 %, VPN 58 %. (Tabla 1)

EXTENSIÓN A VENTRÍCULO DERECHO Y ELEVACIÓN DEL SEGMENTO ST EN DERIVACIÓN V1 Y EN PACIENTES CON INFARTO INFERIOR

Elevación ST V1	Extensión a ventrículo derecho						S %	E %	VPP %	VPN %
	SI		NO		TOTAL					
	No	%	No	%	No	%				
SI	18	32	0	0	18	32	53	100	100	58
NO	16	29	22	39	22	68				
TOTAL	34	61	22	39	56	100				

Tabla 1. S: Sensibilidad, E: Especificidad, VPP: Valor Predictivo Positivo, VPN: Valor Predictivo Negativo.

Del total de los pacientes con extensión a ventrículo derecho, en relación a la morbilidad se documentó que el 17.6 % (6) de los pacientes con bloqueo mayor presentaban elevación del

segmento ST en V1 – V2 del electrocardiograma convencional y en el 17.6 % tenían bloqueo sin elevación del segmento ST. (S 50 %, E 45.5 %, VPP 33.3 %, VPN 62.5 %). El uso de marcapaso se representó en el 14.7 % de los pacientes con elevación del ST y en el 17.6 % sin elevación (S 45.5 %, E 43.4 %, VPP 27.7 %, VPN 62.5 %). El choque cardiogenico se documentó en el 17.6 % de los pacientes con elevación del ST en V1 y el 5.9 % sin elevación (S 75 %, E 54 %, VPP 33 %, VPN 87.5 %). (Tabla 2)

ELEVACIÓN DEL ST Y MORBILIDAD EN PACIENTES CON INFARTO INFERIOR EXTENDIDO A VENTRÍCULO DERECHO

Elevación ST V1	Bloqueos						S %	E %	VPP %	VPN %
	SI		NO		TOTAL					
	No	%	No	%	No	%				
SI	6	17.6	12	35.4	18	53	50	45.5	33.3	62.5
NO	6	17.6	10	29.4	16	47				
TOTAL	12	35.2	22	64.8	34	100				
Elevación ST V1	Uso de marcapaso temporal						45.5	43.4	27.7	62.5
	SI		NO		TOTAL					
	No	%	No	%	No	%				
SI	5	14.7	13	38.2	18	52.9	45.5	43.4	27.7	62.5
NO	6	17.6	10	29.5	16	47.1				
TOTAL	11	32.3	23	67.7	34	100				
Elevación ST V1	Choque Cardiogenico						75	54	33.3	87.5
	SI		NO		TOTAL					
	No	%	No	%	No	%				
SI	6	17.6	12	35.3	18	52.9	75	54	33.3	87.5
NO	2	5.9	14	41.2	16	47.1				
TOTAL	8	23.5	26	76.5	34	100				

Tabla 2. . S: Sensibilidad, E: Especificidad, VPP: Valor Predictivo Positivo, VPN: Valor Predictivo Negativo.

Se utilizó amins en el 29.4 % de los pacientes con elevación del segmento ST en V1 y en el 17.7 % sin elevación (S 62.5 %, E 55.5 %, VPP 55.5 %, VPN 62.5 %).

En relación a la mortalidad se presentó el 11.8 % de los pacientes con elevación del ST y en los pacientes sin elevación del ST la mortalidad fue del 0 % (S 100 %, E 53.3 %, 22.2 %, 100 %). (Tabla 3)

ELEVACIÓN DEL ST Y MORBIMORTALIDAD EN PACIENTES CON INFARTO INFERIOR EXTENDIDO A VENTRÍCULO DERECHO

Elevación ST V1	Uso de aminos						S	E	VPP	VPN
	SI		NO		TOTAL					
	No	%	No	%	No	%				
SI	10	29.4	8	23.5	18	52.9	62.5	55.5	55.5	62.5
NO	6	17.7	10	29.4	16	47.1				
TOTAL	16	47.1	18	52.9	34	100				
Elevación ST V1	Defunción						100	53.3	22.2	100
	SI		NO		TOTAL					
	No	%	No	%	No	%				
SI	4	11.8	14	41.1	18	52.9	100	53.3	22.2	100
NO	0	0	16	47.1	17	47.1				
TOTAL	4	11.8	30	88.2	34	100				

Tabla 3. . S: Sensibilidad, E: Especificidad, VPP: Valor Predictivo Positivo, VPN: Valor Predictivo Negativo

En los días de estancia hospitalaria se encontró que la mayoría de pacientes permanecieron de 8 – 14 días y de ellos el 29.5 % presentaban elevación del ST y el 23.6 % no presento elevación, seguido por los pacientes que permanecieron de 0 – 7 días donde el 20.6 % no se documentó elevación del ST y el 17.6 se presentaba elevación del segmento ST. (Tabla 4)

ELEVACIÓN DEL ST Y DIAS DE HOSPITALIZACIÓN EN PACIENTES CON INFARTO INFERIOR CON EXTENSION A VENTRÍCULO DERECHO.

Elevación del ST	Cuantos días fue hospitalizado el paciente							
	0 – 7		8 – 14		≥ 15		TOTAL	
	No	%	No	%	No	%	No	%
SI	6	17.6	10	29.5	2	5.8	18	52.9
NO	7	20.6	8	23.6	1	2.9	16	47.1
TOTAL	13	38.2	18	53.1	3	8.7	34	100

Tabla 4.

Al combinar la elevación del segmento ST y signo de Kussmaul para el diagnóstico de infarto inferior con extensión a ventrículo derecho se encontró una sensibilidad del 50 %, especificidad del 100 %, VPP 100 %, VPN 64.5 %. (Tabla 5)

ELEVACIÓN DEL SEGMENTO ST EN V1 Y SIGO DE KUSSMAUL EN PACIENTES CON INFARTO INFERIOR EXTENDIDO A VENTRÍCULO DERECHO

Elevación ST V1 y Kussmaul	Extensión a VD			S %	E %	VPP %	VPN %
	SI	NO	TOTAL				
SI	11	0	11	50	100	100	64.5
NO	11	20	31				
TOTAL	22	20	42				

Tabla 5. S: Sensibilidad, E: Especificidad, VPP: Valor Predictivo Positivo, VPN: Valor Predictivo Negativo.

En relación a la morbilidad y la combinación de elevación del ST en V1 y signo de Kussmaul se encontró que el 18.2 % de los pacientes con bloqueo mayor presentaban elevación del ST V1 y signo de Kussmaul y en el 13.6 % no tenían estos datos. (S 57 %, E 53.3 %, VPP 36.4, VPN 72.7 %). De los paciente que ameritaron colocación de marcapaso se encontró que no existía diferencia entre los que si presentaban combinación de elevación del ST en V1 y signos de Kussmaul positivo con los que no lo presentaban 13.6 % (S 57 %, E 53.3 %, VPP 36.4 %, VP 72.7 %). De los pacientes con choque cardiogenico el 27.3 % presentaban signo de Kussmaul positivo y elevación del ST en V1 contra el 4.5 % que no lo presentaba (S 86 %, E 67 %, VPP 55 %, VPN 91 %) (Tabla 6)

ELEVACIÓN DEL SEGMENTO ST EN V1 COMBINADO CON EL SIGNO DE KUSSMAUL COMO PREDICTORES DE MORBILIDAD EN PACIENTES CON INFARTO INFERIOR EXTENDIDO A VENTRÍCULO DERECHO

Elevación ST V1 y Kussmaul	Bloqueos						S %	E %	VPP %	VPN %
	SI		NO		TOTAL					
	No	%	No	%	No	%				
SI	4	18.2	7	31.8	11	50	57	53.3	36.4	72.7
NO	3	13.6	8	36.4	11	50				
TOTAL	7	31.8	15	68.2	22	100				
Elevación ST V1 y Kussmaul	Marcapaso						S %	E %	VPP %	VPN %
	SI		NO		TOTAL					
	No	%	No	%	No	%				
SI	3	13.6	8	36.4	11	50	50	50	27.3	72.7
NO	3	13.6	8	36.4	11	50				
TOTAL	6	27.2	16	72.8	22	100				
Elevación ST V1 y Kussmaul	Choque cardiogenico						S %	E %	VPP %	VPN %
	SI		NO		TOTAL					
	No	%	No	%	No	%				
SI	6	27.3	5	22.7	11	50	86	67	55	91
NO	1	4.5	10	45.5	11	50				
TOTAL	7	31.8	15	68.2	22	100				

Tabla 6. S: Sensibilidad, E: Especificidad, VPP: Valor Predictivo Positivo, VPN: Valor Predictivo Negativo.

En relación al uso de aminas se encontró que el 31.8 % de los pacientes que presentaban elevación del segmento ST y signo de Kussmaul necesitaron y solo el 13.2 % de los que no tenían elevación ST y Kussmaul requirieron de aminas (S 70 %, E 67 %, VPP 64 %, VPN 73 %)

En el análisis de la mortalidad se encontró que el 100 % de los pacientes fallecidos tenían elevación del segmento ST y Kussmaul que representa el 18.2 % del total de pacientes con infarto inferior y extensión a ventrículo derecho (S 100 %, E 61.1 %, VPP 36.2 %, VPN 100 %). (Tabla 7)

Elevación ST V1 y Kussmaul	Uso de aminas						S %	E %	VPP %	VPN %
	SI		NO		TOTAL					
	No	%	No	%	No	%				
SI	7	31.8	4	18.2	11	50	70	67	64	73
NO	3	13.6	8	36.4	11	50				
TOTAL	10	45.4	12	54.6	22	100				
Elevación ST V1 y Kussmaul	Defunción						100	61.1	36.2	100
	SI		NO		TOTAL					
	No	%	No	%	No	%				
SI	4	18.2	7	31.8	11	50	100	61.1	36.2	100
NO	0	0	11	50	11	50				
%	4	18.2	18	82.8	22	100				

Tabla 7. Sensibilidad, E: Especificidad, VPP: Valor Predictivo Positivo, VPN: Valor Predictivo Negativo.

En los días de hospitalización la mayoría permanecieron de 8 – 14 días donde el 31.8 % correspondía a los que presentaban Kussmaul y elevación del ST y el 18.2 % en los que estaba ausente. (Tabla 8)

ELEVACIÓN DEL SEGMENTO ST EN V1 COMBINADO CON EL SIGNO DE KUSSMAUL COMO PREDICTORES DE MORBIMORTALIDAD EN PACIENTES CON INFARTO INFERIOR EXTENDIDO A VENTRÍCULO DERECHO

Elevación ST V1 y Kussmaul	Cuantos días fue hospitalizado el paciente							
	0 – 7		8 – 14		≥ 15		TOTAL	
	No	%	No	%	No	%	No	%
SI	3	13.7	7	31.8	1	4.5	11	50
NO	6	27.3	4	18.2	1	4.5	11	50
TOTAL	9	41	11	50	2	9	22	100

Tabla 8

DISCUSION

En nuestro estudio, el infarto inferior con extensión a ventrículo derecho fue encontrado en un alto porcentaje de pacientes (61%), siendo superior a lo descrito previamente en la literatura, donde la extensión a ventrículo derecho ha variado entre un 10 y un 50 %, dependiendo del medio diagnóstico utilizado. En un estudio de Asif Iqbal y col, de infarto inferior y extensión a ventrículo derecho en el cual se utilizó como criterio de diagnóstico la presencia de supradesniveles del ST en al menos una de las derivaciones precordiales derechas, se encontró también un porcentaje inferior de extensión al VD (32%) al documentado en el presente estudio.

La elevación del ST en V1 se presentó en un porcentaje bajo y similar a lo ya descrito en estudios previos, lo cual sigue reafirmando la baja sensibilidad de esta prueba electrocardiográfica para ser utilizada como criterio diagnóstico de extensión a ventrículo derecho, sin embargo resulta de interés mencionar la alta especificidad y valor predictivo positivo de la elevación del segmento ST en V1 en relación a la extensión a ventrículo derecho, ya que todos los pacientes con esta alteración presentaron extensión a ventrículo derecho.

La presencia del signo de Kussmaul se identificó igualmente en un bajo porcentaje de los pacientes. Si bien este signo puede estar presente en patologías diferente a la isquemia del ventrículo derecho, una vez descartadas éstas, se ha descrito como un alto predictor de infarto de ventrículo derecho, lo que se explica por la incapacidad de este ventrículo para aceptar un mayor retorno venoso durante la inspiración ya que la reserva de precarga se encuentra a menudo agotada en presencia de isquemia.

La presencia de bloqueos en el contexto de un infarto inferior ha sido informada en porcentajes muy variables, desde muy bajos hasta en el 45 al 50 % de los pacientes y se ha descrito que se presenta en una mayor proporción en aquellos pacientes con extensión a ventrículo derecho, así como en aquellos pacientes con escasa presencia de circulación coronaria colateral. En cuanto a la elevación del segmento ST y la presencia de bloqueos, se logró documentar que no existía una relación importante entre los pacientes con bloqueos completos o avanzados y la presencia o ausencia de elevación del segmento ST en la derivación V1 del electrocardiograma convencional. De igual manera no se encontró una diferencia entre la necesidad de marcapasos temporal en los pacientes con y sin elevación del ST en V1. La elevación del segmento ST en V1 combinada con la presencia de signo de Kussmaul de los pacientes con infarto de ventrículo derecho, no mostró tampoco relación con los bloqueos completos o la necesidad de marcapasos temporal. Esta ausencia de relación puede ser explicada porque el factor más importante para que se presente este tipo de bloqueo y, por consiguiente, la necesidad de uso de marcapasos, es la presencia de una oclusión de la coronaria derecha previa al origen de la arteria del nodo AV, más que la cantidad de ventrículo derecho involucrado en el infarto.

La ocurrencia de muerte intrahospitalaria, de choque cardiogenico y la necesidad del uso de aminos, así como la duración de la estancia hospitalaria, fueron significativamente mayores en aquellos pacientes que tenían elevación del segmento del ST en la derivación V1 en comparación con aquellos en los que esta alteración electrocardiográfica no se encontraba presente.

Si bien es cierto que en investigaciones previas ya se ha determinado que los pacientes con infarto inferior y extensión a ventrículo derecho presentan mayor probabilidad de choque cardiogénico, de uso de aminos, mayor presencia de bloqueos AV, uso de marcapasos temporal y una mayor mortalidad intrahospitalaria, hasta el momento no existe un predictor que nos ayude a identificar cuáles de todos estos pacientes son los que tienen mayor probabilidad de desarrollar cualquiera de estas complicaciones en el contexto del infarto inferior con extensión a ventrículo derecho.

La elevación del segmento ST en V1 ya se ha identificado en un estudio previo como predictor de mayor mortalidad en los pacientes con infarto inferior con extensión a ventrículo derecho, sin embargo sólo se analizó la mortalidad en los 30 días posteriores al infarto, sin que hayan sido analizadas otras variables.

Con base en los resultados encontrados en este estudio, se puede establecer que la elevación del segmento ST en V1 alcanzo significancia estadística (valor de $p < 0.001$) para ser considerada como predictor de mayor mortalidad hospitalaria. Si bien la sensibilidad diagnóstica de V1 para la extensión ventricular derecha del infarto inferior es reducida debido a que el electrodo no enfrenta de manera directa la pared del VD, cabe suponer que la presencia de una elevación en esta derivación traduzca una mayor extensión del involucramiento derecho hacia la cara anterior del tórax, lo que supone una mayor afección miocárdica tisular con un riesgo asociado mayor de disfunción ventricular derecha y, consecuentemente una mayor probabilidad en el desarrollo de choque cardiogénico y muerte. Suponemos así que los pacientes con elevación del segmento ST en V1, muestran afección de la porción anterolateral del VD, lo que correspondería en la clasificación territorial de Isner y Robert a los tipos III y IV. Sería de gran interés llevar a cabo una correlación entre los desniveles del segmento ST en V1 y la extensión del daño territorial del VD evaluada mediante RM.

La frecuencia de choque cardiogenico, uso de aminos y días de estancia hospitalaria fue mayore cuando se combinó el hallazgo de supradesnivel del segmento ST en V1 con el signo de Kussmaul, en comparación con el hallazgo aislado de elevación del segmento ST en V1. Es así que el signo de Kussmaul aumenta el valor del supradesnivel del segmento ST en V1 como predictor de eventos adversos duros en etapas tempranas del infarto inferior extendido a VD. La importancia de este hallazgo radica en que estas variables pueden ser recogidas desde el primer contacto con el pacientes en el servicio de urgencias y no requieren registros electrocardiográficos adicionales con toma de derivaciones precordiales derechas. La detección temprana de pacientes con infarto inferior extendido a VD, con alto riesgo de eventos adversos graves como la muerte o el choque cardiogénico, tiene una importancia capital, debido a que estos pacientes podrían requerir un

manejo, más agresivo con abordaje intervencionista temprano o trombolisis urgente, que lleven a un rápido restablecimiento de la perfusión.

CONCLUSIONES

1. La sensibilidad de la elevación del segmento ST en V1 del electrocardiograma convencional como criterio diagnóstico de extensión a ventrículo derecho es baja, aun cuando se asocia a signo de Kussmaul positivo, sin embargo su especificidad y valor predictivo positivo fueron del 100 %.
2. No existe una asociación entre en elevación del segmento ST en V1 y la presencia de bloqueos completos o avanzados, ni con la necesidad de marcapasos temporal.
3. La elevación del segmento ST en V1 combinado con la presencia del signo de Kussmaul no mostro asociación con la presencia de bloqueos completos y avanzados o la necesidad de marcapasos temporal.
4. El choque cardiogenico, la necesidad de utilizar aminas y mayor tiempo de estancia hospitalaria mostro una tendencia a ser mayor en aquellos pacientes que presentan elevación del segmento ST en V1 del electrocardiograma convencional.
5. La mortalidad hospitalaria de los pacientes con infarto inferior extendido a ventrículo derecho es significativamente mayor en pacientes con elevación del segmento ST en V1 del electrocardiograma convencional.

SUGERENCIA:

Realizar una segunda investigación donde se correlacione la elevación del segmento ST en V1 con magnitud de afectación de ventrículo derecho a través de resonancia magnética o estudio histopatológico

BIBLIOGRAFIA

1. Jesús Vargas Barrón, Ángel Romero Cárdenas et al. Infarto agudo de aurícula y ventrículo derecho. *Revista Española de Cardiología* 2007; 60 (1): 51 – 66.
2. Manfred Zehender, Wolfgang Kasper et al. Right Ventricular infarction as an independent predictor of prognosis after acute inferior myocardial infarction. *The New England Journal of Medicine*, volume 328, april 8, 1993, number 14.
3. Cárdenas M, Díaz del Río A, González Hermosillo JA, et al. El infarto agudo del ventrículo derecho. *Archivos Instituto Cardiología Mexico*, 50: 295-311; 1P80.
4. Héctor Bueno. Predicción clínica del pronóstico precoz en el infarto agudo de miocardio. *Revista Española de cardiología*, volumen 50, número 9, septiembre 1997.
5. Dell'Italia, Starling MR. Right ventricular infarction, an important clinical entity. *Curr Prob Cardiol*, 9: 157; 1984.
6. José López Sendon, Isabel Coma Canella et al. Electrocardiographic finding in acute right ventricular infarction: Sensitivity and specificity of electrocardiographic alterations in right precordial leads V4R, V3R, V1, V2 y V3. *J Am Coll Cardiol* 1985; 6: 1273 – 9.
7. F: García Díaz, J I Sánchez Olmedo et al. El electrocardiograma en la estimación inicial del pronóstico inicial del paciente con infarto agudo de miocardio. *Medicina intensiva*, Vol 24, Numero 5, 2000.
8. Alberto Barón. Infarto del ventrículo. *Revista Colombiana de cardiología*, 2007; 14: 93-99.
9. Cheuck-Kit Wong, Wanzhen Gao Ralph A et al. Pronostic value of lead V1 ST elevation during acute inferior myocardial infarction. *Circulation*, august 3, 2010.
10. LUPI-HERRERA, Eulo et al. A proposed functional clinical classification predicts in-hospital and long-term survival in the setting of acute right ventricular infarction. *Archivos. Cardiología. México*. [online]. 2008, vol.78, n.4 [citado 2014-05-17], pp. 369-378.
11. Richard K. Root. L'Infartus du ventricule droit – right ventricular infarction in the 1980s. *West Journal of medicine* 1987, march; 146: 344-350.

12. Lupi Herrera Eulo. Infarto agudo de ventrículo derecho. Fisiopatología-tratamiento y pronóstico. Archivos de cardiología de México, volumen 71 suplemento 1/enero a marzo 2001. 111 – 113
13. Uwe Zeymer, Karl Ludwig N et al. Effects of thrombolytic therapy in acute inferior myocardial infarction with or without right ventricular involvement. Journal of the American College of Cardiology, vol. 32, No 4, October 1999: 876 – 81.
14. Shamir R. Mehta, John W. Eikelboom et al. Impact of right ventricular involvement on mortality and morbidity in patients with inferior myocardial infarction. Journal of the American College of Cardiology, vol. 37, No 1, January 2001: 37 – 43.
15. Inoue K, Matsuoka H, Kawakami H, Koyama Y, Nishimura K, Ito T. Pure right ventricular infarction. Circ J 2002; 66: 213-5.
16. Alice K. Jacobs., Jane A. Leopold et al. Cardiogenic shock caused by right ventricular infarction- Journal of the American College of Cardiology vol. 41, No 8, 2003 april 16, 2003: 1273-9.
17. Morgera T, Alberti E, Silvestri F, Pandullo C, Della Mea MT, Camerini F. Right precordial ST and QRS changes in the diagnosis of right ventricular infarction. Am Heart J 1984; 108:13–8.
18. Zalenski RJ, Rydman RJ, Sloan EP, Hahn KH, Cooke D, Fagan J, et al. Value of posterior and right ventricular leads in comparison to the standard 12 –lead electrocardiogram evaluation of ST-segment elevation in suspected acute myocardial infarction. Am J Cardiol 1997; 79: 1579-85.
19. Schuler G, Hofmann M, Schwarz F, et al. Effect of successful thrombolytic therapy on right ventricular function in acute inferior wall myocardial infarction. Am J Cardiol 1984; 54:951–7.
20. Croft CH, Nicod P, Corbett JR, Lewis SE, Huxley R, Mukharji J, et al. Detection of acute right ventricular infarction by right precordial electrocardiography. Am J Cardiol 1982; 50: 421-7
21. Verani Mario S, Tortoledo Francisco, Batty John et al. Effect of coronary artery recanalization on right ventricular function in patient with acute myocardial infarction. J Am J Cardiol 1985; 5: 1029-1035.

22. Coma Canella I, López Sendón J. Ventricular compliance in ischemic right ventricular dysfunction. *Am J Cardiol*, 1980; 45: 555-611.
23. Lorell B, Leinbach RC, Pohost GM, Gold HK, Dinsmore RE, Hutter AM, Jr, Pastore JO, Desanctis RW. Right ventricular infarction. Clinical diagnosis and differentiation from cardiac tamponade and pericardial constriction. *Am J Cardiol*. 1979 Mar;43(3):465-471.
24. Cohn JN, Guiha NH, Broder MI, Limas CJ. Right ventricular infarction. Clinical and hemodynamic features. *Am J Cardiol*. 1974 Feb; 33(2):209-214.
25. Medrano GA, De Micheli A. Infarto de la pared libre anterior del ventrículo derecho. Estudio experimental. *Archivos Instituto Cardiología Mexico*. 1980; 50:5-24.
26. Isner J, Roberts WC. Right ventricular infarction complicating left ventricular infarction secondary to coronary heart disease. *Am J Cardiol*. 1978; 42:885-94.
27. Rechavia E, Strasberg B, Kusniec J, Zafirir N, Sagie A, Mager A, et al. The impact of right ventricular infarction on the prevalence of ventricular arrhythmias during acute inferior myocardial infarction. *Chest*. 1990; 98:1207-9.
28. Mehta SR, Eikelboom JW, Natarajan MK, Diaz R, Yi C, Gibbons RJ, et al. Impact of right ventricular involvement on mortality and morbidity in patients with inferior myocardial infarction. *J Am Coll Cardiol*. 2001; 37: 37-43.
29. Moreyra AE, Porway MN, Kostisl JB. Rapid hemodynamic improvement in right ventricular infarction after coronary angioplasty. *Chest* 1988; 94: 197-9.
30. Hurst JW. Comments about the electrocardiographic signs of right ventricular infarction. *Clin Cardiol* 1998; 21: 289.

ANEXO

Ficha de Recolección de Datos

Nombre: _____ Edad: _____
 Sexo: _____ Expediente: _____
 Fecha de ingreso: _____ Fecha de Egreso: _____
 Días de estancia Hospitalaria: _____

HALLAZGOS CLINICOS

Tensión Arterial: _____ FC: _____
 Signo Kussmaul: Si: _____ No: _____
 Choque carcinogénico: Si: _____ No: _____

FACTORES RIESGO CARDIOVASCULAR

Diabetes Mellitus: Si: _____ No: _____ HTA: Si: _____ No: _____
 Tabaquismo: Si: _____ No: _____ Obesidad: Si: _____ No: _____
 Dislipidemia: Si: _____ No: _____

HALLAZGOS ELECTROCARDIOGRAFICOS

Elevación ST en V1: Si: _____ ≥ 1 mm _____ 0.5 – 0.9 mm: _____
 No: _____
 Extensión a VD: Si: _____ No: _____
 Bloqueo AV completo: Si: _____ No: _____
 Bloqueo AV avanzado: Si: _____ No: _____
 Bloqueo Sinoatrial: Si: _____ No: _____
 Marcapaso Temporal: Si: _____ No: _____
 Ventilación Mecánica: Si: _____ No: _____

TRATAMIENTO INDICADO

Trombolisis: Si: _____ Activador tisular del plasminogeno (tPA): _____ Tenecteplase: _____
 Streptoquinasa: _____
 No: _____
 Criterios de Reperusión Si: _____ No: _____
 Angioplastia Primaria: Si: _____ No: _____
 Estrategia farmacoinvasiva: Si: _____ No: _____
 Hallazgos agiográficos: _____
 Sin terapia de reperf: Si: _____ No: _____
 Uso de Aminas: Si: _____ No: _____
 DEFUNCION: Si: _____ No: _____