



UNIVERSIDAD NACIONAL AUTÓNOMA DE MÉXICO



FACULTAD DE ODONTOLOGÍA

OSTEONECROSIS MANDIBULAR SECUNDARIA AL
USO DE BIFOSFONATOS, PREVENCIÓN Y
TERAPÉUTICA COMO CIRUJANO DENTISTA. FO.
UNAM. 2014.

TESINA

QUE PARA OBTENER EL TÍTULO DE

CIRUJANO DENTISTA

P R E S E N T A:

MIGUEL ANGEL ZURITA MIRANDA

TUTORA: C.D. MARTHA CONCEPCIÓN CHIMAL SÁNCHEZ

MÉXICO, D.F.

2014



Universidad Nacional
Autónoma de México

Dirección General de Bibliotecas de la UNAM

Biblioteca Central



UNAM – Dirección General de Bibliotecas
Tesis Digitales
Restricciones de uso

DERECHOS RESERVADOS ©
PROHIBIDA SU REPRODUCCIÓN TOTAL O PARCIAL

Todo el material contenido en esta tesis esta protegido por la Ley Federal del Derecho de Autor (LFDA) de los Estados Unidos Mexicanos (México).

El uso de imágenes, fragmentos de videos, y demás material que sea objeto de protección de los derechos de autor, será exclusivamente para fines educativos e informativos y deberá citar la fuente donde la obtuvo mencionando el autor o autores. Cualquier uso distinto como el lucro, reproducción, edición o modificación, será perseguido y sancionado por el respectivo titular de los Derechos de Autor.

Agradecimientos

Me gustaría que estas líneas sirvieran para expresar mi más profundo y sincero agradecimiento a todas aquellas personas que con su ayuda han colaborado en la realización del presente trabajo, en especial a la Dra. Martha Concepción Chimal Sánchez, como tutora, por la orientación, el seguimiento y la supervisión continúa de la misma, pero sobre todo por la motivación y el apoyo recibido a lo largo de estos años. Gracias al seminario de Epidemiología y Salud Pública.

A todos mis amigos, a los nuevos, a los viejos, a los que veo frecuentemente y a los que no veo, pero sé que siempre estarán para mí. Gracias por ser parte de mi vida. ¡Los quiero mucho!

Y por último pero no menos importante, a mi familia gracias por su aliento a lo largo de este proceso, apoyándome en todo momento, por los valores que me han inculcado, y haberme dado la oportunidad de tener una excelente educación en el transcurso de mi vida.

Un agradecimiento muy especial merece la comprensión, paciencia y el ánimo recibidos de mi familia, amigos y doctores.

A todos ellos, muchas gracias.

“Solo existen dos días en el año en los que no se puede hacer nada. Uno se llama ayer y otro mañana. Por lo tanto hoy es el día ideal para amar, crear, hacer y principalmente vivir”

Dalai Lama



ÍNDICE

1. Introducción	5
2. Propósito.....	6
3. Objetivos	6
4. Antecedentes.....	7
5. Definición	10
5.1 Osteonecrosis por bifosfonatos	10
5.1.1 Fisiología del hueso.....	12
5.1.2 Mayor incidencia en mandíbula.....	15
5.2 Bifosfonatos	17
5.2.1 Química	17
5.2.2 Farmacocinética	18
5.2.3 Farmacodinamia.....	19
5.2.4 Indicaciones de uso.....	22
5.2.5 Bifosfonatos en México	24
5.2.5 Efectos adversos	30
6. Fisiopatología	31
7. Factores de Riesgo.....	32
7.1 Relacionados con el fármaco	33
7.2 Locales.....	34
7.3 Demográficos y sistémicos.....	36
7.4 Genéticos.....	37
7.5 Preventivos	38
8. Epidemiología	39
9. Manifestaciones Clínicas.....	44
10. Diagnóstico	46



10.1 Criterios de la American Association of Oral and Maxillofacial Surgeons (AAOMS)	46
11. Pruebas complementarias	49
12. Tratamiento	53
12.1 Avances en el tratamiento de la osteonecrosis asociada con bifosfonatos	55
13. Prevención	58
14. Conclusión	63
15. Glosario	65
16. Referencias bibliográficas	67



1. Introducción

En los últimos tiempos, un tipo especial de necrosis ha llamado la atención de los odontólogos y médicos especialistas de todo el mundo. Se manifiesta en pacientes a quienes se efectuaron procedimientos bucales y recibieron tratamiento con bifosfonatos.

La osteonecrosis ha sido asociada a una gran variedad de causas en pacientes con cáncer, incluyendo quimioterapia, radioterapia, corticoesteroides y recientemente a los bifosfonatos.

El número y la calidad de las publicaciones en todo el mundo sobre el mismo tema también está aumentando, y los autores consideran de interés reciente la osteonecrosis mandibular (ONM) asociada a estos medicamentos.

Estos medicamentos se utilizan en todo el mundo como un tratamiento exitoso para las personas con osteoporosis, que es la principal causa subyacente de fracturas en mujeres posmenopáusicas y adultos mayores.

Estos agentes tienen éxito en el aumento de la masa ósea y el grosor trabecular del hueso, la disminución del riesgo de fractura y la disminución del dolor óseo, permitiendo a los individuos tener una mejor calidad de vida. Los bifosfonatos también se utilizan para tratar el mieloma múltiple, metástasis ósea, Enfermedad de Paget, entre otras.

Es de suma importancia que los odontólogos conozcan los efectos secundarios negativos del tratamiento con bifosfonatos, que requiere especial consideración y análisis, para entender las causas y el alcance de la osteonecrosis mandibular así como la prevención y tratamientos disponibles para disminuir el riesgo de esta.



2. Propósito

El propósito de esta tesina es presentar lo más relevante y actualizado sobre el manejo de los bifosfonatos comúnmente prescritos y los efectos secundarios que se presentan en la cavidad oral, siendo la principal causa de osteonecrosis mandibular, en paciente.

3. Objetivos

Identificar el diagnóstico clínico y pruebas complementarias de la osteonecrosis secundaria al uso de bifosfonatos.

Establecer las medidas preventivas y el tratamiento más apropiado para limitar el número de casos de esta patología.

Describir los factores de riesgo y criterios de la *American Association of Oral and Maxillofacial Surgeons (AAOMS)*.



4. Antecedentes

La osteonecrosis fue vista por primera vez en trabajadores de la industria de los fósforos en el siglo XIX y principios del XX, causada por exposición crónica al fósforo y se denominaba fosfonecrosis, esto fue comunicado en 1845 por Lorinser, Estados Unidos. ¹⁻³

El primer bifosfonato fue sintetizado por químicos alemanes en 1865, quienes observaron su capacidad de inhibir la formación de depósitos de calcio en varias superficies. En 1944 Kennon y Hallem en Zurich, reportan afección de los maxilares, mayormente de la mandíbula por contacto con fósforo y se caracterizaba por necrosis extensa y supuración. ¹⁻⁴

En 1960 fue introducido el primer bifosfonato en el mercado con fines terapéuticos. Se observó una gran afinidad de la droga con el tejido óseo, inhibiendo la conversión de fosfato de calcio amorfo a hidroxiapatita, lo cual reducía la velocidad de disolución de los cristales óseos. ¹⁶

En Europa 1966 Fleisch descubrió que los pirofosfatos inorgánicos prevenían la calcificación de los fluidos corporales mediante su unión a los cristales de hidroxiapatita. También menciona que las formas orales de pirofosfato son inactivadas por las fosfatasas secretadas en la mucosa gastrointestinal. En un intento por encontrar análogos del pirofosfato para prevenir la resorción ósea en ciertos padecimientos del metabolismo óseo, se estudiaron drogas como los difosfonatos ahora llamados bifosfonatos que toleraron la ruta oral. ^{4,23,24}

La primera generación de bifosfonatos fue el etidronato, tiludronato y clodronato. ⁵ El etidronato, el más potente de los bifosfonatos, fue el



primero en ser utilizado en humanos para el tratamiento de la miositis osificante y para prevenir la formación de hueso hipertrófico después del reemplazo total de cadera. También se utilizó en pastas de dientes para prevenir el cálculo dental.^{6,7}

En 1990 se introducen en el mercado, como una alternativa a las terapias de reemplazo de hormonas para el tratamiento de la osteoporosis posmenopáusica y/o ciertas patologías osteolíticas. En la actualidad, los bifosfonatos son sumamente prescritos, en presentación oral para estabilizar la pérdida de masa ósea en mujeres postmenopáusicas con osteoporosis, y para corregir la reabsorción ósea o la hipercalcemia moderada a severa en casos de mieloma múltiple. La administración intravenosa se reserva para estos últimos pacientes o para casos de metástasis óseas, principalmente de mama y de próstata.⁸

En la clínica pediátrica se prescriben, satisfactoriamente, a pacientes con displasia fibrosa, osteogénesis imperfecta y leucemia mielomonocítica juvenil, para disminuir el riesgo de fracturas óseas. Es indiscutible el valor de los bifosfonatos en pacientes oncológicos con metástasis óseas: aumentan la supervivencia y reducen las complicaciones esqueléticas y el dolor asociado con éstas, por lo que mejora la calidad de vida. Sin embargo, los bifosfonatos no están exentos de complicaciones.⁹

El primer caso reportado de osteonecrosis en Cirugía Maxilofacial fue en 1995 por Starck, un fracaso de implantes osteointegrados en Estados Unidos.¹⁰ Marx fue el primero en identificar 36 casos de osteonecrosis de los maxilares en Estados Unidos 2003.¹¹ Ruggiero y colaboradores, investigaron 63 casos ambos asociados a bifosfonatos intravenosos en Estados Unidos 2004.¹² A partir de estos estudios se han mencionado números casos en la literatura mundial, especialmente de habla inglesa.¹³



Más de 2000 casos se han sido reportado por la *Food and Drug Administration* (FDA). ¹⁴

Otros términos de osteonecrosis mandibular que se mencionan en la literatura son necrosis avascular de los maxilares, fofonecrosis de los maxilares, osteomielitis por bifosfonatos, osteonecrosis por bifosfonatos, osteoquimionecrosis por bifosfonatos. ⁴



5. Definición

5.1 Osteonecrosis por bifosfonatos

El primer problema con que nos encontramos a la hora de estudiar la osteonecrosis asociada a bifosfonatos es la ausencia de una definición clara y universalmente aceptada. Son numerosos los profesionales expertos y las asociaciones multidisciplinarias que han proporcionado una descripción clínica de ésta patología: ^{19,20}

La *American Society for Bone and Mineral Research (ASBMR)*, define a la osteonecrosis de los maxilares asociada al uso de bifosfonatos como un área de hueso expuesto que persiste durante más de 8 semanas en ausencia de radiación previa y/o metástasis en la mandíbula. ⁶⁵

La *American Association of Oral and Maxilofacial Surgeons (AAOMS)*, utilizó criterios similares para su definición: ^{13,16,17}

- 1) Tratamiento actual o previo con bifosfonatos.
- 2) Presencia de hueso necrótico expuesto en la región maxilofacial que persiste más de 8 semanas (Fig. 1y 2).
- 3) Ausencia de radioterapia en los maxilares.

La elaboración de estos criterios es muy importante, ya que permite resolver uno de los principales problemas de la osteonecrosis relacionada con bifosfonatos: su identificación o diagnóstico. ^{19,20}

La osteonecrosis presenta una serie de manifestaciones que la caracteriza, siendo las pruebas complementarias una ayuda, pero no esenciales para el diagnóstico inicial. 18-20

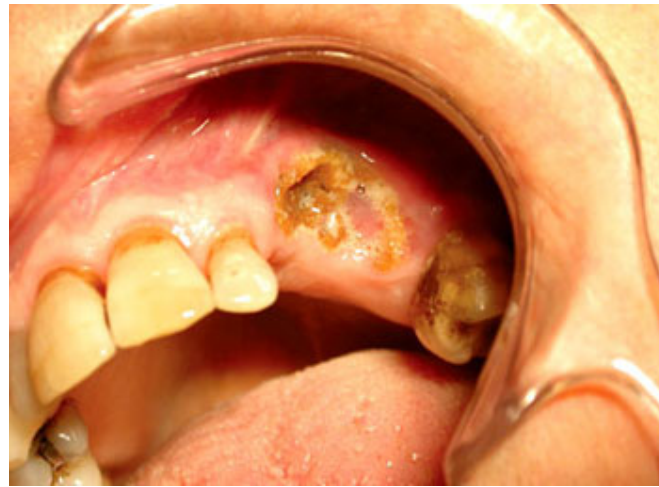

Fig.1 Osteonecrosis en el Maxilar.

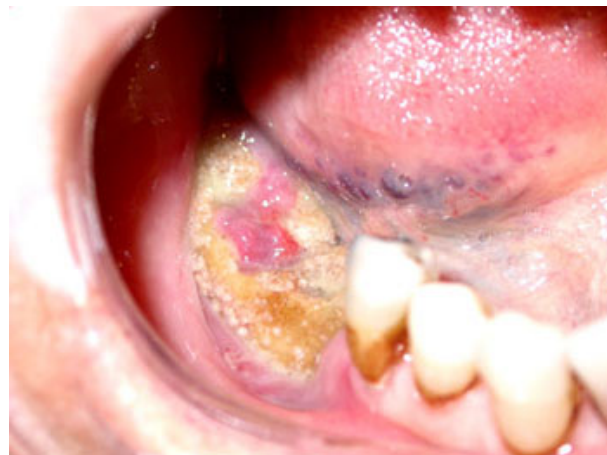

Fig.2 Osteonecrosis en la Mandíbula.



5.1.1 Fisiología del hueso

El hueso es un órgano complejo que contiene una matriz orgánica que sirve como estructura o andamiaje para el depósito de diversas sales de calcio y es el principal reservorio de minerales e iones del organismo. ²¹⁻²⁴

La conectividad trabecular (Fig.4) es el factor determinante para que el tejido óseo ejerza sus propiedades como la absorción de energía, tolerancia a la compresión, plasticidad y fuerza tensil. Para conservarse en estado pleno, el tejido óseo realiza un proceso dinámico a lo largo de toda la vida que implica remover, renovar y restaurarse a través del proceso de remodelado óseo que se lleva a cabo mediante las unidades de remodelado óseo compuestas por osteoblastos, osteoclastos y osteocitos. ^{21,22}

Los factores que modulan y regulan este complejo proceso incluyen diversas hormonas sistémicas, factores paracrinos locales y también variables físicas y mecánicas como la gravedad y la actividad física. ²²

Se ha estimado que el esqueleto se recambia por completo cada 10 años; y en este proceso las hormonas actúan directa o indirectamente alterando la activación, síntesis e interacción de los receptores con diversas proteínas reguladoras, enzimas, factores de crecimiento, citocinas, prostaglandinas y leucotrienos. ^{21,22}

En el mecanismo del metabolismo óseo normal, los osteoblastos son células óseas encargadas del depósito de matriz de colágeno e iones minerales para formar hidroxapatita y producir hueso mineralizado; al quedarse el osteoblasto atrapado en las lagunas

óseas se transforma en osteocito, este último es una célula terminal que solo vive 150 días en promedio. ^{11, 25,26}

Cuando este muere se activan los osteoclastos que reabsorben hueso no vital y liberan citoquinas tales como la proteína morfogénica y factores de crecimiento como el factor de crecimiento parecido a la Insulina (ILG1 e ILG2), los cuales estimulan a la célula madre pluripotencial a diferenciarse en osteoblastos, repitiéndose así el ciclo. (Fig.3) ^{11, 27,28}

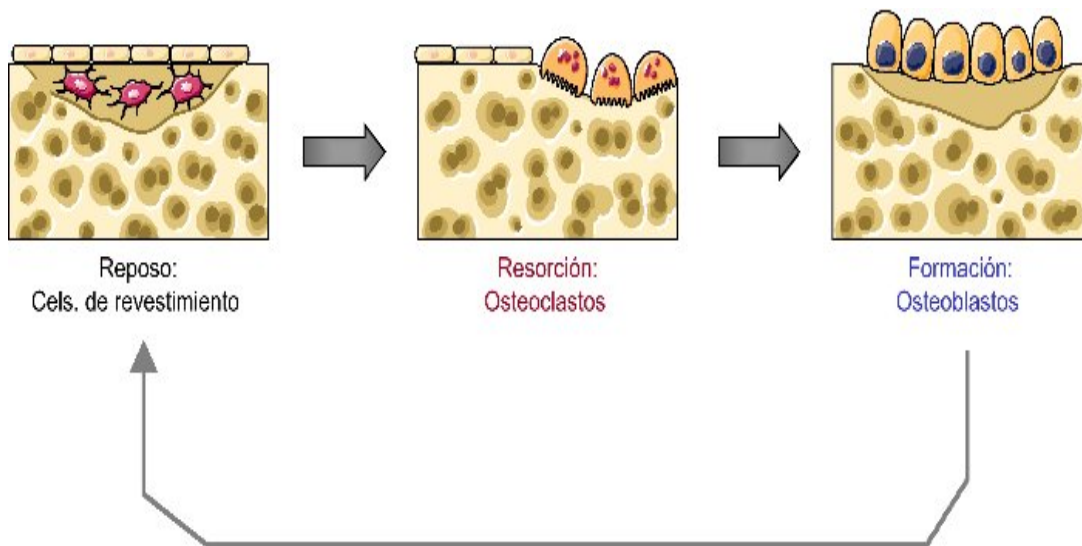


Fig.3 Esquema representativo del ciclo de remodelado óseo.



En la mujer, y especialmente después de la menopausia, la disminución progresiva de los estrógenos conduce a una pérdida del balance y acoplamiento de las unidades de remodelado óseo; y esto a su vez, a un incremento hasta de 10 veces en el recambio óseo (alto remodelado) en donde la hiperfunción de los osteoclastos conduce a una resorción acentuada y a una pérdida sobresaliente de masa ósea, sobre todo en los 5 a 7 años posteriores a la menopausia. En este contexto, el tratamiento con bifosfonatos se ha convertido en primera línea terapéutica de la osteoporosis.²²

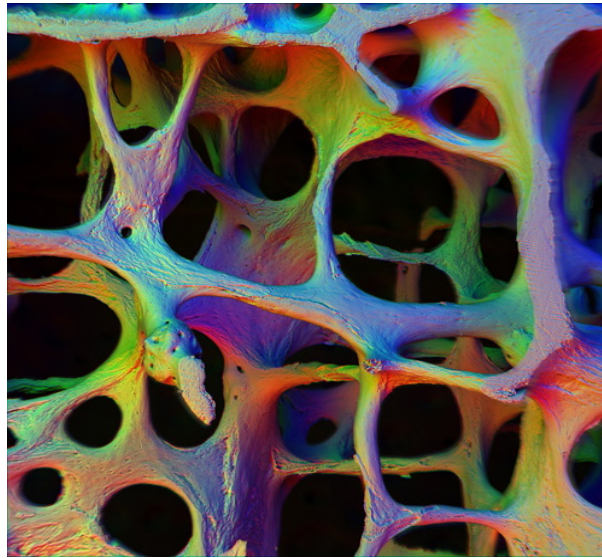


Fig.4 Esquema representativo del trabeculado del hueso.

5.1.2 Mayor incidencia en mandíbula

Esta afección es característica del hueso maxilar o mandibular. Los bifosfonatos tienen afinidad por este hueso debido a su aporte vascular profuso y a su elevado recambio celular.³⁰

La susceptibilidad del maxilar y la mandíbula a sufrir osteonecrosis puede deberse a que la tasa de recambio del hueso alveolar es 10 veces mayor que en los huesos largos. Además en la mandíbula la tasa de recambio en la cresta alveolar es 2 veces más que en la zona del canal mandibular y de 3 a 5 veces más que en el borde basal mandibular. (Fig.5)^{28,29}

Las zonas que están sometidas a una mayor compresión tienen por este estímulo un mayor recambio óseo, lo que las hace vulnerables al efecto antiosteoclástico de los bifosfonatos y por lo tanto muestran una susceptibilidad mayor a osteonecrosis.^{28,29}

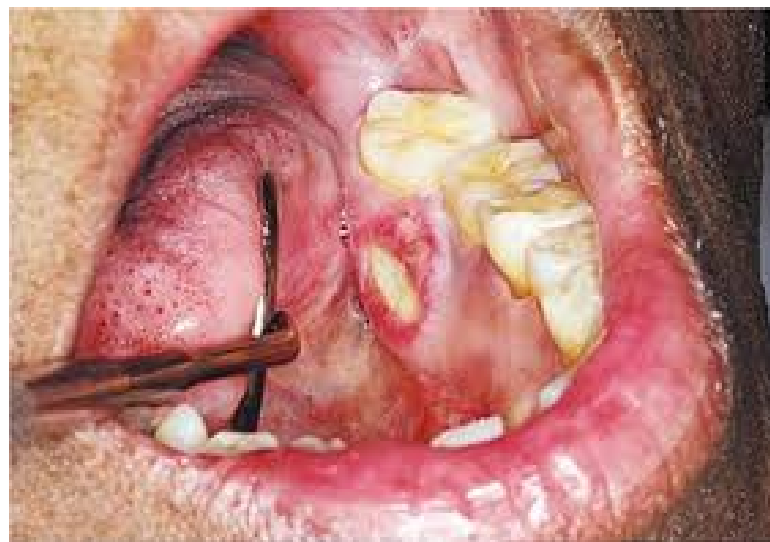

Fig.5 Osteonecrosis en la mandíbula.



La predilección de la osteonecrosis de la mandíbula ha sido adecuadamente resumida en un artículo de Landesburg y colaboradores 2009 Estados Unidos. (Fig.6) ^{27, 28}

En primer lugar, el hueso alveolar tanto de la mandíbula y el maxilar está cubierto por una fina capa de periostio y el epitelio. ²⁷

En segundo lugar, los tejidos en la cavidad oral son sometidos a diversas tensiones. Algunas pueden ser fisiológicas (la masticación), iatrogénicas (procedimientos dentales) o inflamatorias (enfermedad periodontal). Dado que la mucosa es delgada y fácilmente traumatizada, estas tensiones constantes puede dar lugar a la exposición de los huesos. ²⁷

Además, el maxilar y la mandíbula pueden ser expuestos fácilmente a una multitud de microorganismos a diferencia de otros sitios. La íntima relación de los dientes es una puerta de entrada para los microorganismos y productos inflamatorios al hueso subyacente. ²⁸

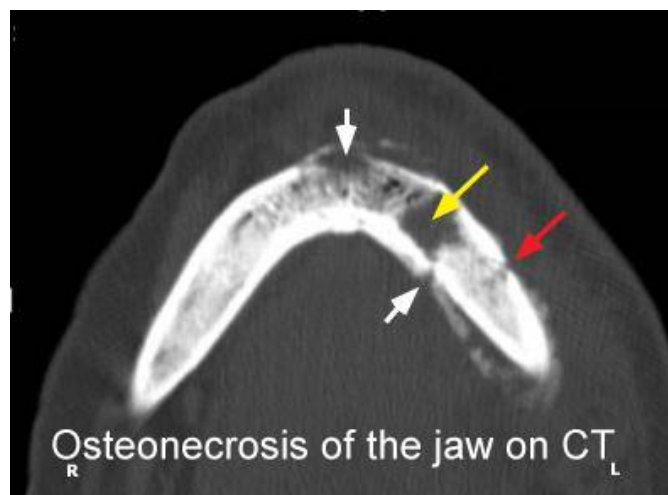


Fig.6 Osteonecrosis mandibular vista en una tomografía.



5.2 Bifosfonatos

Los bifosfonatos (BF) antes denominados difosfonatos, fueron sintetizados en el siglo XIX por químicos alemanes, los cuales buscaban prevenir el depósito industrial de carbonato de calcio en sus chimeneas. Se usaron en la industria química desde principios de siglo XX, como agente anticorrosivo y antisarro, por la capacidad de inhibir la formación de depósitos de calcio en varias superficies.^{30,31}

Como función biológica los bifosfonatos son un grupo de medicamentos que tienen un efecto biológico común antiosteoclástico y antirresortivo, permitiendo una inhibición irreversible de las células (apoptosis); tienen una afinidad por sitios donde existe recambio óseo activo y en los centros de crecimiento, por ello se usaron al principio como marcadores de escaneo óseo a manera de radionucleótidos específicos para hueso.³⁰

5.2.1 Estructura Química

Estos productos son estructuralmente análogos al pirofosfato inorgánico (Rogers, 2004). La molécula de pirofosfato se compone de dos átomos de fósforo y uno de oxígeno (P – O – P). Los bifosfonatos, por su parte, difieren en su estructura química con el pirofosfato. Éstos, a diferencia del anterior, presentan dos átomos de fósforo unidos entre sí por un átomo de carbono (P – C – P).³⁰⁻⁴⁴

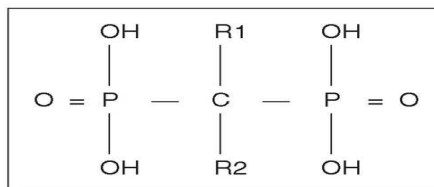


Fig.7 Estructura química de los bifosfonatos.



5.2.2 Farmacocinética

La alta selectividad de los bifosfonatos hacia el tejido óseo y eventualmente su rápida eliminación urinaria, han sido limitantes para estimar su penetración y concentración en diversos líquidos y tejidos corporales, por lo que los esquemas terapéuticos se han desarrollado con cierto empirismo, estudiando sus efectos sobre la densidad mineral ósea y los marcadores bioquímicos.²³⁻²⁴

A pesar de que se han utilizado en la clínica por más de tres décadas, el conocimiento sobre sus propiedades farmacocinéticas y farmacodinámicas aún es incompleto.

A través de técnicas especiales de cromatografía, fluorimetría y espectrometría se sabe que son compuestos pobremente absorbidos por el estómago e intestino (0.6 a 3%) y sólo el 50% de la dosis absorbida es incorporada al esqueleto, en donde inhiben de manera notable la resorción ósea y el resto es excretado sin cambios por vía urinaria. A pesar de esto, los bifosfonatos son capaces de suprimir el remodelado óseo entre un 40 a 80%, lo cual se traduce en cambios favorables detectables por densitometría en la densidad mineral ósea (DMO).²³⁻²⁴

Todos los bifosfonatos orales disminuyen notablemente su ya limitada absorción cuando se ingieren con alimentos y otros fármacos, por lo que los preparados orales siempre deben ingerirse en ayunas, de 45-60 minutos antes del desayuno.²³⁻²⁴



5.2.3 Farmacodinamia

Todos los bifosfonatos actúan a través de la unión de los radicales de fosfato a la hidroxiapatita, en donde el carbono y el fosfato dan el nombre a estos fármacos (fosfonatos); la presencia de dos radicales de fosfonato (bifosfonatos) sirve de conexión o «gancho» para el mecanismo de acción molecular de estos compuestos; y bajo este diseño el etidronato (Fig.8 y 9) fue el primer bifosfonato aprobado para su uso clínico hace más de 30 años. ^{24, 36,37}

Los bifosfonatos tienen dos radicales laterales: R1 y R2. El R1 es un hidroxilo común a todos los bifosfonatos utilizados y permite su fijación al tejido óseo. En contraparte, las diferencias estructurales en el R2 dan las características particulares en potencia y efectos clínicos a cada uno de los diferentes compuestos. (Fig.8) ^{36, 37}

Los bifosfonatos de segunda generación contienen un radical nitrogenado expresado como terminal «amino» que está ausente en los de primera generación. En la segunda generación, el pamidronato y alendronato contienen radicales amino libres; posteriormente, se desarrollaron moléculas más complejas con un anillo heterocíclico como risedronato y zolendronato (3^a generación) cuyo diseño fue para dar mayor eficacia y seguridad terapéutica. (Fig.8 y 9) ³⁶

Bifosfonatos no nitrogenados:

Etidronato, clodronato y tiludronato.

Bifosfonatos nitrogenados:

Alendronato, risedronato, pamidronato, ibandronato y zolendronato.


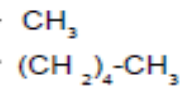
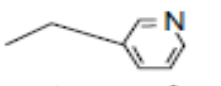
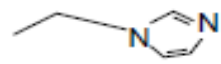
Agente	R1 cadena	R2 cadena
Etidronate	-OH	-CH ₃
Clodronate	-Cl	-Cl
Tiludronate	-H	-S- 
Pamidronate	-OH	-CH ₂ -CH ₂ -NH ₂
Neridronate	-OH	-(CH ₂) ₅ -NH ₂
Olpadronate	-OH	-(CH ₂) ₃ N(CH ₃) ₂
Alendronate	-OH	-(CH ₂) ₃ -NH ₂
Ibandronate	-OH	-CH ₂ -CH ₂ N 
Risedronate	-OH	
Zoledronate	-OH	

Fig.8 Bifosfonatos, diferencias en radicales y cadenas.

La mayor potencia de los bifosfonatos nitrogenados se debe a su capacidad para inhibir la enzima *farnesil pirofosfato sintetasa* (FPS) que participa de manera crítica en la síntesis de colesterol y diversos lípidos (isoprenoides) por la célula y en especial por osteoclastos, los cuales:

- Regulan la función y morfología de los osteoclastos.
- La estructura del citoesqueleto.
- La membrana con borde en «cepillo».
- El tráfico de lisosomas.
- El reclutamiento.
- Y la sobrevivencia de estas células. ³⁵⁻³⁷

Debido a estos efectos, no sólo se suprime el remodelado óseo; además, se induce apoptosis temprana de los osteoclastos cuando endocitan estos compuestos al citosol. La capacidad de fijación a la hidroxiapatita ósea determina la duración del efecto del fármaco y la intensidad en la inhibición de la enzima FPS está relacionada la potencia antirresortiva.³⁶

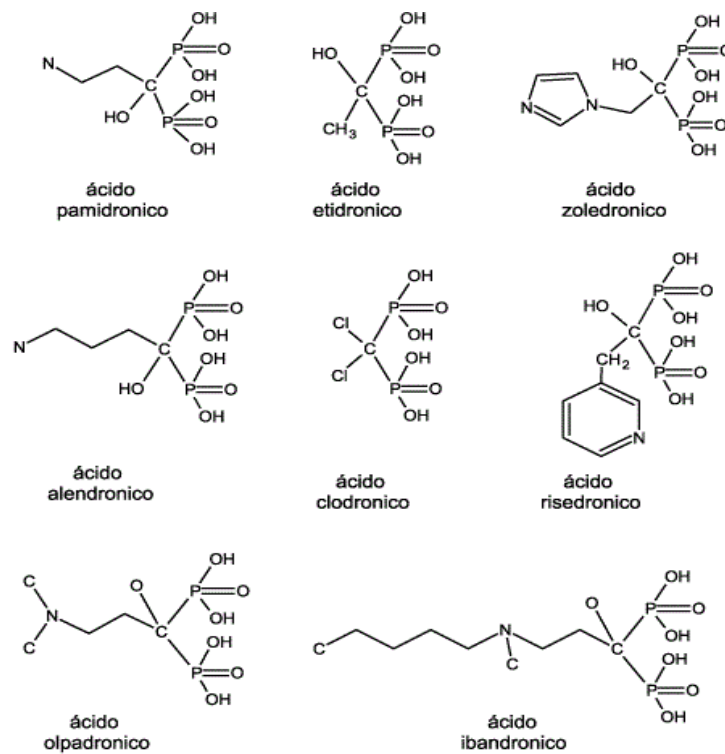


Fig.9 Bifosfonatos primera, segunda y tercera generación.

Estas dos propiedades explican los efectos sistémicos de cada fármaco; por ejemplo, el risedronato es un potente inhibidor de la FPS pero no se fija con tanta avidez a la hidroxiapatita como el alendronato y el zoledronato. El zoledronato y el pamidronato inhiben también la neoangiogénesis capilar.^{36,37}



Una vez fijados en el hueso se van acumulando con las dosis subsiguientes. La liberación de los bifosfonatos desde el hueso es multifásica, con una vida media muy larga, superior a 10 años. Por lo tanto, su toxicidad depende de la dosis y del tiempo transcurrido.^{36, 37}

Al respecto, debe mencionarse que la potencia misma del bifosfonato no implica que exista un beneficio similar o de la misma magnitud en cuanto al incremento en la densidad mineral ósea y su capacidad para disminuir la incidencia de nuevas fracturas.³⁵

5.2.4 Indicaciones de uso

Los bifosfonatos intravenosos como el pamidronato y zoledronato se utilizan para el tratamiento de la enfermedad de Paget, displasia fibrosa, osteogénesis imperfecta, mieloma múltiple y metástasis en hueso. Los bifosfonatos orales como el alendronato, risedronato y etidronato se utilizan en osteoporosis, osteopenia y necrosis avascular.⁴

El ibandronato se administra intravenoso u oral para el tratamiento de la metástasis ósea y osteoporosis. Se utilizan también como agentes quimioterapéuticos paliativos en pacientes con cáncer de mama, próstata y pulmón, los cuales son responsables del 80% de las metástasis a hueso. (Fig.10)⁴

El objetivo final de las intervenciones farmacológicas en osteoporosis es reducir el riesgo de sus complicaciones: las



fracturas vertebrales, de cadera y otras no vertebrales. La mayoría de los estudios controlados a gran escala establecen periodos de seguimiento a tres y cuatro años en los que estos compuestos han demostrado la disminución en la incidencia de nuevas fracturas por fragilidad ósea, por lo que se han constituido como la primera línea de tratamiento, en especial para la osteoporosis postmenopausia. ⁴

La capacidad de los bifosfonatos para prevenir nuevas fracturas ha sido más extensamente estudiada con el alendronato y con el risedronato. ^{4, 34}

Nombre genérico	Nombre comercial	Indicación	Vía de administración	Potencia relativa ^a
Etidronato	Osteum, Difosfén	Osteoporosis, enfermedad de Paget	Oral	1
Clodronato	Mebonat, Bonefos	Hipercalcemia y osteólisis en neoplasias malignas	Oral e iv	10
Tiludronato	Skelid	Enfermedad de Paget	Oral	10
Alendronato	Fosamax, Fosavance	Osteoporosis	Oral	1.000
Pamidronato	Aredia	Hipercalcemia maligna, metástasis óseas, enfermedad de Paget	iv	100
Risedronato	Actonel	Osteoporosis, enfermedad de Paget	Oral	5.000
Ibandronato	Bonviva	Osteoporosis, hipercalcemia maligna y metástasis óseas	Oral e iv	10.000
Zoledronato	Aclasta (5 mg) Zometa (4 mg)	Osteoporosis, enfermedad de Paget Hipercalcemia maligna, enfermedad metastásica	iv iv	100.000

iv: intravenosa.
^a Potencia relativa con respecto a etidronato.

Fig.10 Tabla de indicaciones, vía de administración, nombre comercial y potencia de los bifosfonatos.



5.2.5 Bifosfonatos en México

Alendronato

Es un compuesto de segunda generación, y fue el primero con el que se observó un claro efecto antifractura, ya que suprime el recambio óseo en seis a doce semanas, reduciendo los marcadores bioquímicos entre un 40 a 60%, lo que condiciona un incremento progresivo de la densidad mineral ósea y una reducción en la incidencia de fracturas vertebrales y no vertebrales entre el 48 y 57%.³⁷

A dosis de 10 mg/día por vía oral o 70 mg una vez cada semana, ha demostrado considerable eficacia en la prevención de fracturas vertebrales, no vertebrales y del cuello del fémur en osteoporosis con o sin fracturas previas. Así mismo, se ha demostrado su efectividad en el tratamiento de la enfermedad de Paget, la osteoporosis inducida por glucocorticoides y en la osteoporosis en el varón. (Fig.11)³⁷

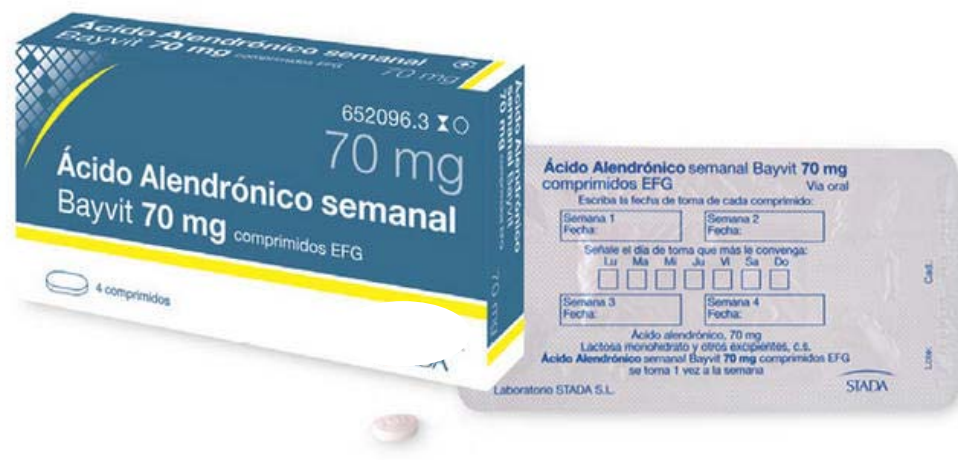

Fig.11 Presentación farmacéutica del Alendronato.



Los efectos indeseables que se han observado son escasos y el riesgo —aunque bajo—existe en relación a la esofagitis y ulceraciones esofágicas, por lo que debe considerarse en todos los casos, sobre todo en pacientes con hernia hiatal, reflujo gastroesofágico y sintomatología acidopéptica.^{37,38}

En México es el único de los bifosfonatos que está disponible combinado con 70 µg de colecalciferol (equivalentes de 2,800 UI de vitamina-D3). Se ha utilizado en conjunto con estrógenos, combinación que brinda un efecto ligeramente superior sobre la densidad mineral ósea, pero no mayor que la mono terapia en cuanto a la reducción de fracturas.³⁷⁻³⁹

Risedronato

Es un bifosfonato potente de tercera generación que también ha demostrado prevenir fracturas vertebrales y no vertebrales. Ha sido estudiado en casos de deformidades vertebrales prevalentes y en donde los marcadores se redujeron en más de un 40% desde el primer mes de tratamiento. (Fig.12)³⁸⁻⁴⁰

Ha demostrado incremento en la densidad mineral ósea y disminución significativa del riesgo de fracturas vertebrales y de cadera con dosis orales diarias de 5 mg o semanales de 35 mg y se ha estudiado en la prevención y el tratamiento de la osteoporosis inducida por glucocorticoides, tanto en hombres como mujeres, demostrando mejoría y/o preservación de la densidad mineral ósea y reducción del riesgo de nuevas fracturas.³⁸



En general es bien tolerado y con escasos efectos indeseables, en especial del tubo digestivo con una frecuencia considerablemente menor que la observada con otros compuestos.³⁹

Está aprobado por la *Food and Drug Administration* (FDA) para el tratamiento de la enfermedad de Paget, la osteoporosis postmenopáusica y la osteoporosis inducida por glucocorticoides. Este fármaco se ha estudiado especialmente en mujeres de edad avanzada mayores de 70 y hasta 80 años con osteoporosis en el cuello de fémur y fracturas vertebrales previas en donde demostró una reducción en la incidencia de fracturas del 39 al 58%.³⁸⁻⁴⁰

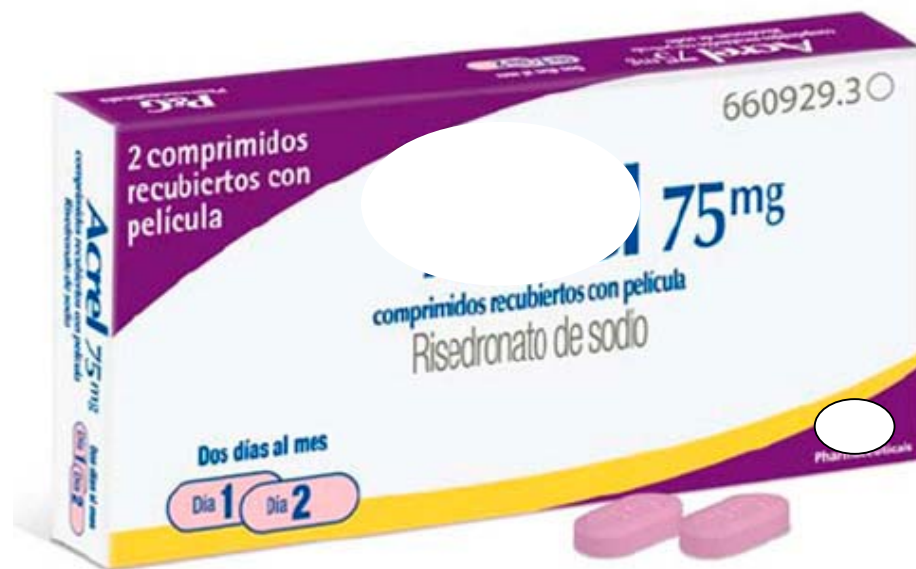

Fig.12 Presentación farmacéutica del Risedronato.



Ibandronato

Es un bifosfonato potente, nitrogenado y uno de los más recientes en México; es el único de los bifosfonatos disponibles, tanto para uso por vía oral como parenteral.³⁸⁻⁴⁰

El ibandronato oral también tiene una absorción gastrointestinal limitada, por lo que debe administrarse de la misma manera que otros bifosfonatos. Originalmente fue diseñado para uso por vía oral a una dosis 2.5 mg, demostrando una clara disminución de la resorción ósea durante tres años de tratamiento e incremento en la densidad mineral ósea axial. Posteriormente se estudió con dosis orales mensuales de 50, 100 y finalmente 150 mg; y también mostró capacidad para incrementar la densidad mineral ósea, mantener en niveles bajos los indicadores bioquímicos y disminuir la incidencia de nuevas fracturas, especialmente en nivel vertebral.³⁸⁻⁴⁰

En el diseño de los estudios con ibandronato se ha resaltado con frecuencia la importancia del apego al tratamiento y el monitoreo del tratamiento con estudios de laboratorio o marcadores bioquímicos. También se ha estudiado en el tratamiento de la enfermedad ósea metastásica, donde ha mostrado un efecto analgésico y antirresortivo.³⁸⁻⁴⁰

El ibandronato a una dosis mensual oral de 150 mg o de 3 mg (Fig.13) intravenoso cada tres meses, reduce significativamente la incidencia de fracturas vertebrales y en mujeres con baja densidad mineral ósea en fémur proximal, demostró una reducción significativa de la incidencia de fracturas no vertebrales.³⁸⁻⁴⁰



Es bien tolerado por vía oral y la frecuencia de efectos adversos es baja o similar al placebo. El ibandronato está indicado, en especial, en casos en los que se busca facilitar la adherencia al tratamiento a través de un esquema terapéutico simplificado o cuando se encuentran limitaciones para la administración oral de los fármacos. ³⁸⁻⁴⁰

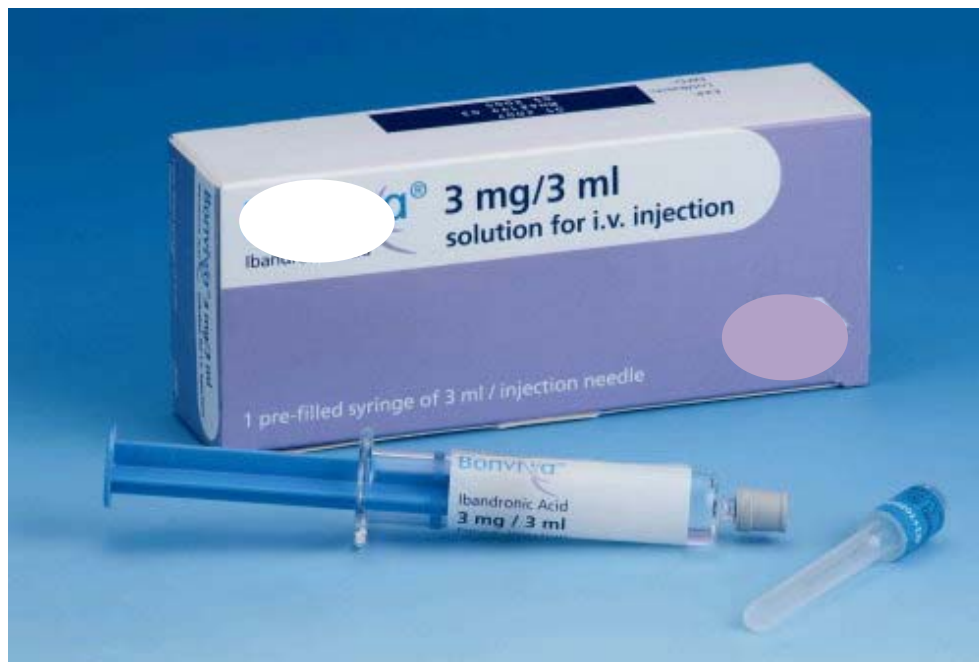

Fig.13 Presentación farmacéutica del Ibandronato por vía intravenosa.



Zolendronato

Es el bifosfonato más reciente introducido en México, y su diseño es únicamente para uso por vía intravenosa, el cual cuenta con un perfil de alta potencia y muy alta afinidad por el tejido óseo. Su utilidad se había validado con antelación en oncología ya que a dosis de 4 mg cada tres a seis meses se utilizó y utiliza para la prevención de fracturas patológicas en la enfermedad ósea metastásica o con lesiones líticas por cáncer de mama, próstata, riñón, pulmón, tiroides, además de las fracturas por mieloma múltiple y por su inherente efecto analgésico.³⁸

A dosis de 5 mg intravenosa como monoterapia anual fue aprobado para su uso en osteoporosis ya que demostró importante reducción de la frecuencia de nuevas fracturas vertebrales y de cadera en un estudio a gran escala realizado en 7,765 casos, así como en casos de ambos géneros que habían tenido fracturas previas de cadera.³⁷⁻⁴⁰

Por su forma de administración adolece de los efectos adversos gastrointestinales, aunque se ha enfatizado usarlo con cautela en pacientes con falla renal y además tener presente la posibilidad de osteonecrosis de mandíbula en aquellos que deberán someterse a tratamientos dentales agresivos o cursan con otras patologías sistémicas.³⁷⁻⁴⁰

5.2.5 Efectos adversos

Las reacciones adversas más frecuentes en el tratamiento vía oral corresponden a problemas de tipo digestivo: úlceras gástricas, molestias gastrointestinales o esofagitis. Cuando el tratamiento se realiza vía intravenosa se pueden añadir: síndrome pseudogripal (fiebre, escalofríos, artralgias, mialgias, dolor óseo), fatiga, flebitis, anemia, debilidad, edemas o disnea.⁴¹⁻⁴⁷

Una complicación menos frecuente pero potencialmente más grave es una afectación de la función renal, en forma de fallo renal o necrosis tubular aguda, que puede aparecer en casos en los que la administración del BF se produce de forma rápida.⁴¹⁻⁴⁷

En los últimos años han aumentado las publicaciones de casos de necrosis ósea localizada en los maxilares (Fig.14) en pacientes en tratamiento con bifosfonatos por patologías como el mieloma múltiple, la hipercalcemia maligna y las metástasis óseas asociadas al cáncer de mama o de próstata^{1, 11,17,48-51}

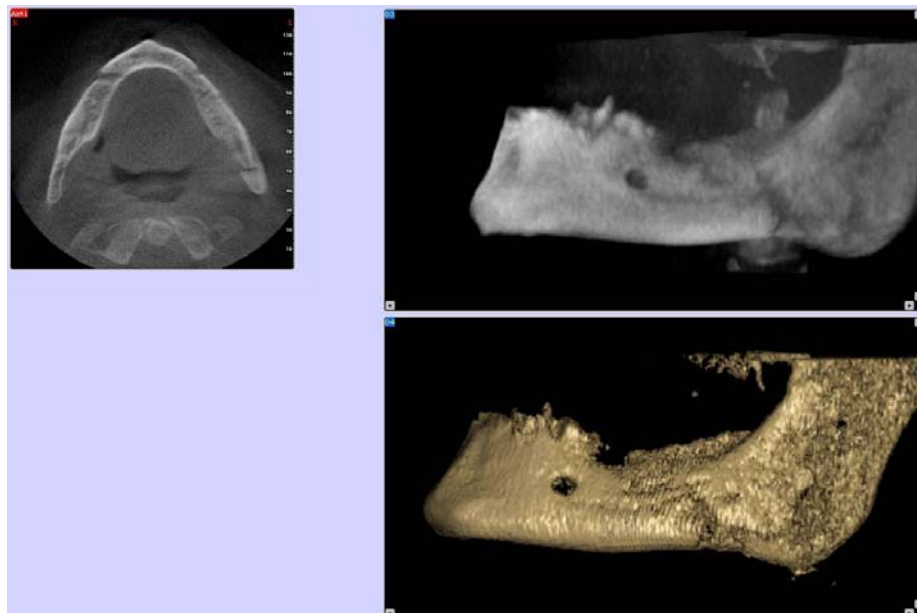


Fig.14 Osteonecrosis mandibular asociada a bifosfonatos, diferentes perspectivas.

6. Fisiopatología

Se desconoce el mecanismo exacto de los bifosfonatos, pero se ha demostrado que son potentes inhibidores de la actividad osteoclástica (Fig.15) alterando así la remodelación ósea, aumentan la apoptosis de los osteoclastos e inhiben el desarrollo de precursores de osteoclastos de la médula ósea. Asimismo, inhiben la angiogénesis al disminuir la mitosis de las células endoteliales e incrementar su apoptosis. ^{17, 24,26-28,45}

El principal problema en la osteonecrosis es la incapacidad de los osteoclastos para remover, reparar o contener áreas de hueso enfermo o que ah cumplido su vida útil, el inconveniente de los bifosfonatos es que altera la cantidad, calidad y vascularización del hueso esencial para reparar las microlesiones que se producen de forma fisiológica o patológica, produciendo necrosis y subsecuentemente infecciones principalmente en la mandíbula.^{17, 24,26-28,45}

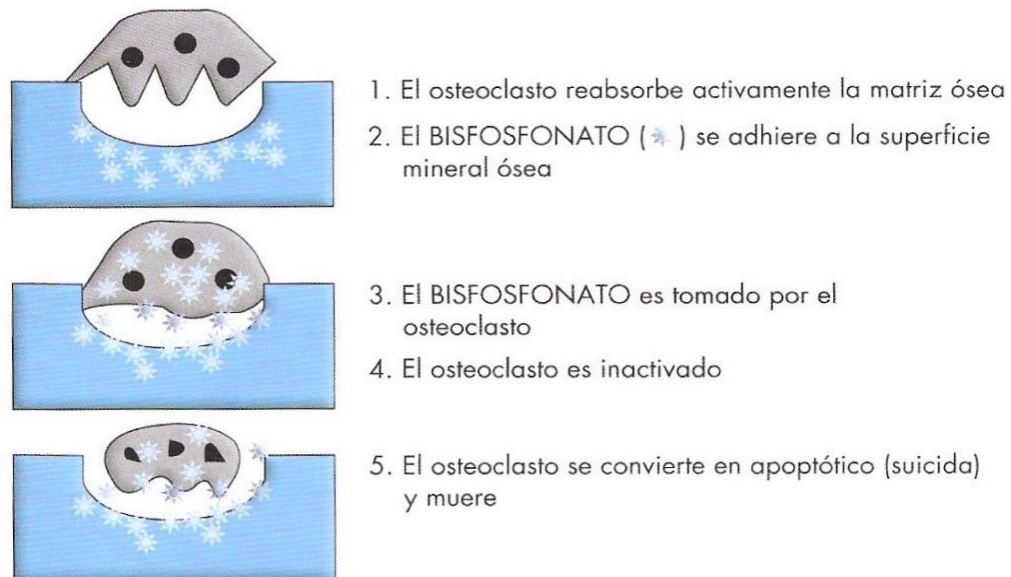


Fig.15 Representación esquemática de la acción inhibitoria de los bifosfonatos en osteoclastos de Russel y Rogers, 1999.



7. Factores de Riesgo ^{16, 56-63}

Los factores de riesgo para desarrollar una osteonecrosis mandibular pueden ser múltiples y en muchos casos no están establecidos; podemos hablar de los siguientes. (Fig.16)

<p>I. Relacionados con el fármaco</p> <ul style="list-style-type: none">A. Potencia del bifosfonatoB. Vía de administraciónC. Dosis acumuladaD. Duración de la terapia <p>II. Factores de riesgo locales</p> <ul style="list-style-type: none">A. Cirugía dentoalveolar<ul style="list-style-type: none">1. Exodoncias2. Colocación de implantes3. Cirugía periapical4. Cirugía periodontal que implique daño óseoB. Anatomía local<ul style="list-style-type: none">1. Mandíbula<ul style="list-style-type: none">a. Torus lingualb. Línea milohioidea2. Maxilar<ul style="list-style-type: none">a. Torus palatinoC. Enfermedad oral concomitante <p>III. Factores demográficos y sistémicos</p> <ul style="list-style-type: none">A. Edad avanzadaB. Raza caucásicaC. Diagnóstico de cáncerD. Diagnóstico concomitante de osteopenia/osteoporosis	<p>E. Otros posibles factores</p> <ul style="list-style-type: none">1. Corticoterapia2. Diabetes3. Tabaquismo4. Alcohol5. Quimioterapia6. Higiene oral deficiente7. Anemia y talasemia Diálisis renal8. Malnutrición9. Dislipemia10. Obesidad11. Enfermedades del tejido conjuntivo12. Coagulopatías13. Inmunodeficiencias14. Hipotiroidismo15. Enfermedad de Gaucher16. Lupus eritematoso sistémico17. Terapia con estrógenos18. Artrosis <p>IV. Factores genéticos</p> <ul style="list-style-type: none">A. Gen del citocromo P450-2C <p>V. Factores preventivos</p> <ul style="list-style-type: none">A. Intervenciones dentales preventivasB. Modificación de dosis de bifosfonato intravenoso
--	---

Fig.16 Tabla de factores de riesgo de la osteonecrosis relacionada con bifosfonatos.



7.1 Relacionados con el fármaco ^{16, 56}

- Potencia del bifosfonato. Los bifosfonatos nitrogenados son los más potentes. Incluyen: Zolendronato, Pamidronato, Alendronato, Risendronato e Ibandronato. Entre ellos el Zolendronato es el más potente.
- Vía de administración. La AAOMS, indica que aunque existe poca información sobre los bifosfonatos IV en Osteoporosis, basándose en la dosis y frecuencia menor de uso, piensan que el riesgo de desarrollar ONM podría ser equivalente e incluso menor al de la terapia oral para la osteoporosis.
- Dosis acumulada
- Duración de la terapia. Hay una relación exponencial entre el tamaño de la osteonecrosis ósea producida y la duración del uso del bifosfonatos.
- El tiempo durante el cual el paciente toma el bifosfonato, al determinar su acumulación ósea, es el factor crítico. Todos los pacientes que desarrollaron osteonecrosis tomaron el bifosfonato oral más de 3 años y se aprecia que, en la mayoría de los casos, se desarrollaron después de 5 años de exposición, por lo que la incidencia y severidad aumenta linealmente con exposiciones superiores a 3 años.⁵⁷
- Este marco temporal se debería acortar en presencia de determinadas comorbilidades como el uso crónico de



corticoesteroides. En el caso de la vía intravenosa se requiere una exposición media de 9.3 meses para ácido Zolendrónico y de 14.1 meses para pamidronato.

7.2 Locales ^{16, 56,57}

- Cirugía dentoalveolar incluyendo pero no limitado a: aumento de cresta ósea (la cresta es el reborde óseo de los maxilares), extracciones, colocación de implantes dentales, cirugía periapical (el ápice es el vértice de la raíz del diente, por él penetran vasos y nervios) y periodontal que implique daño óseo. En estos casos si el paciente está a tratamiento con bifosfonatos vía intravenosa la probabilidad de desarrollar osteonecrosis mandibular aumenta en 7 veces.
- Anatomía local. Las lesiones aparecen en maxilares y más en mandíbula. En los orales el 96.7% en mandíbula (41.2% en la región molar mandibular), en los intravenosos el 75% en mandíbula (93.1% en la zona molar de la mandíbula) y el 25% en el maxilar superior.

La causa de la predilección por estas zonas son varias.

- 1) Los huesos maxilares están más expuestos que los otros huesos del organismo pues sólo están separados de la cavidad bucal por el ligamento periodontal y un tejido conectivo denso periodontal de ≤ 0.5 mm. Esto hace posible que los mecanismos y vías de propagación de las infecciones de origen odontógeno y periodontal marginal sigan en muchos casos la vía ósea.



- 2) La delgada mucosa de revestimiento los hace susceptibles a variados factores traumáticos (Ej.: prótesis desajustada) provocando lesiones ulcerativas, a veces microscópicas, que suponen vías de comunicación entre el medio bucal y el hueso, estas vías de comunicación son consideradas como vías de entrada directa de microorganismos bucales hacia el hueso de maxilares superiores e inferiores, lo que podría ser un factor que facilitase los procesos de osteonecrosis mandibular en personas con prótesis dentales y con otros factores de riesgo para la misma.

- 3) La irrigación es abundante pero de tipo terminal.
Los requerimientos mecánicos de los maxilares implican un elevado recambio óseo, que llega a ser 10 veces el de otros huesos, como los largos. La tasa de recambio óseo es una de las causas directas de vulnerabilidad ósea al bifosfonato

- 4) La oclusión o la compresión durante la masticación en los maxilares en el hueso ocasiona un mayor requerimiento y un mayor recambio óseo, lo que puede suponer una mayor susceptibilidad a la osteonecrosis mandibular, en caso de cirugía ósea en la zona molar.
 - Las zonas anatómicas más prominentes también facilitan los traumatismos durante la cirugía, esto explica la mayor susceptibilidad a la osteonecrosis de la línea milohioidea (relieve óseo), y los torus linguales o palatinos (exostosis óseas en la zona interior o lingual de la mandíbula, o en la zona media del paladar).



- Enfermedad oral concomitante. En los pacientes con historia de enfermedad inflamatoria oral (Ej.: abscesos periodontales y dentales) se multiplica por 7 el riesgo de osteonecrosis mandibular. Se entiende por periodonto el conjunto de tejidos que rodean al diente, amortiguando su carga, y está formado por: encía, ligamento periodontal, hueso alveolar y cemento radicular es la continuación del esmalte de la corona del diente en la raíz.

7.3 Demográficos y sistémicos ¹⁶

- Edad. Por cada década, hay un incremento del 9% de riesgo de osteonecrosis mandibular en mieloma múltiple con bifosfonatos intravenosos. El pico general de incidencia es entre la 7^a- 8^a década.
- Raza: Caucásica
- Cáncer: Mieloma, cáncer de mama, cáncer de próstata, de pulmón.
- Osteopenia/osteoporosis.

Otros factores que pueden incrementar el riesgo aunque no están bien definidos como: ⁵⁶⁻⁵⁸

- Terapia corticoidea (embolias grasas, aumento de la médula grasa)
- Diabetes
- Tabaco



- Alcohol
- Higiene bucal deficiente
- Quimioterapia
- Anemia y Talasemia
- Malnutrición
- Dislipidemia
- Obesidad
- Coagulopatías
- Inmunodeficiencias
- Hipotiroidismo
- Enfermedad de Gaucher
- Lupus eritematoso sistémico
- Terapia con estrógenos
- Artrosis

7.4 Genéticos ^{16, 62, 63}

Gen del citocromo P450-2C

Define una superfamilia de hemoproteínas presentes en bacterias, hongos, insectos, plantas, peces y mamíferos que pueden ser consideradas oxigenasas universales (enzimas que utilizan oxígeno). Las proteínas del citocromo P450, son codificadas a su vez por una superfamilia compuesta por miles de genes y están involucradas en: la activación e inactivación de agentes terapéuticos, la conversión de compuestos químicos a moléculas altamente reactivas, la producción de hormonas esteroides, el metabolismo de ácidos grasos, prostaglandinas, leucotrienos y retinoides; y la inducción o inhibición enzimática resultante de la actuación de medicamentos en el organismo.



7.5 Preventivos ^{16,56}

Intervenciones dentales preventivas

Modificación de dosis de bifosfonato intravenoso



8. Epidemiología

Disponemos de cierta información sobre la epidemiología de la osteonecrosis mandibular (ONM) que hemos podido obtener por diferentes vías:

- a) descripción de casos y revisión de las series.
- b) estudios de prevalencia basados en la población.
- c) datos obtenidos de los estudios pivotaes.

Descripción y revisión de casos.

La primera publicación de casos de ONM se produjo en 2003 por Marx y colaboradores en Estados Unidos.¹¹ Estos autores recopilaron un total de 36 casos de ONM. Todos ellos recibieron bifosfonatos por vía i.v., pamidronato y/o zoledronato, a dosis elevadas. En todos los casos existía una neoplasia como enfermedad de base, con la excepción de un caso de osteoporosis (2,7%). Al tratarse de una carta al editor, no se especificó ni la dosis de bifosfonato ni el tiempo que lo recibió el paciente afecto de osteoporosis.¹¹

Un año después, en Estados Unidos 2004, Ruggiero y colaboradores,¹² recabaron un total de 63 casos de ONM, que hasta el momento constituye una de las series de pacientes más importantes. De estos 63 casos, la enfermedad de base fue la osteoporosis en 7 pacientes (11,1%), siendo los restantes pacientes oncológicos. Desde entonces, se ha publicado un gran número de artículos, la mayoría conteniendo descripciones de casos aislados o series más o menos cortas. ^{4,72,80,82-118}



En estas publicaciones, los factores de riesgo más frecuentemente encontrados son la presencia de una neoplasia de base, que se recoge en más del 95% de los casos, y la administración de bifosfonatos potentes por vía i.v.^{67,68}. El zoledronato es un bifosfonato de 3ª generación que se administra por vía i.v., siendo en estos momentos el bifosfonato más potente de que disponemos.¹¹³

Por ello, la mayor parte de casos de ONM se asocian a este fármaco, sobre todo después de su comercialización y empleo casi sistemático en los pacientes afectos de neoplasias en los que clínicamente existe un elevado riesgo de hipercalcemia y/o metástasis óseas, como ocurre en el mieloma múltiple, el cáncer de próstata, el cáncer de mama y los linfomas.⁶⁵

El grupo de trabajo en ONM de la *American Society for Bone and Mineral Research* (ASBMR) 2006, realizó una revisión de los casos de ONM publicados en el PubMed y Medline y encontraron un total de 57 casos de ONM en pacientes tratados con bifosfonatos para la osteoporosis y 7 casos en pacientes afectos de enfermedad de Paget. De los 57 casos de osteoporosis, la mayor parte de los pacientes habían recibido alendronato, 2 risedronato, 1 una combinación de alendronato y risedronato, y 2 pamidronato y/o zoledronato i.v. La conclusión del grupo de trabajo fue que el riesgo de ONM asociado a la terapia con bifosfonatos para la osteoporosis era de entre 1/10.000 y 1/100.000 pacientes/tratamiento y año.¹¹⁴



Estudios de prevalencia basados en la población.

Se han publicado dos amplios estudios en pacientes que reciben bifosfonatos y ambos han confirmado que el riesgo de sufrir una ONM en pacientes que no tienen cáncer es muy baja:

- En un estudio realizado en Alemania por Sambrook 2006, que incluyó a 780.000 pacientes que recibían bifosfonatos para la osteoporosis, se encontraron 3 casos de ONM, con una prevalencia estimada de 0,00038%, lo que equivale a un riesgo de 1 caso por cada 100.000 pacientes y año.¹¹⁵ Este estudio tiene la limitación de que los diagnósticos de ONM no pudieron ser verificados.
- Por otro lado, investigadores australianos en 2004 realizaron una encuesta postal buscando casos de ONM relacionados con los bifosfonatos. Obtuvieron 154 casos, de los cuales 114 tenían una neoplasia, 8 enfermedad de Paget y 36 osteoporosis. Todos los pacientes del grupo de osteoporosis habían recibido alendronato. Se estimó una frecuencia de ONM de entre el 0,04% y el 0,01% aumentando entre el 0,09% y el 0,34% entre los antecedentes al paciente se había realizado una exodoncia. El estudio tenía muchas limitaciones metodológicas, como, por ejemplo, que la información fuese facilitada por correo sin poderse confirmar la existencia o no de ONM, y sin poderse asimismo excluir la posibilidad de duplicación de casos; además, sólo se recogieron los casos de la medicina pública y ninguno de la medicina privada.^{116-118, 121-}



Estudios clínicos aleatorizados.

Dado que la ONM era una enfermedad que no se asociaba a ellos cuando se realizaron los estudios pivotaes con los diferentes bifosfonatos, no se dispone de información sobre casos que pudieran haberse producido en estos estudios ni con etidronato, alendronato, risedronato o ibandronato.¹²⁰ En su diseño tampoco se recogieron efectos secundarios adversos en la cavidad oral.

Por el contrario, en el estudio HORIZON 2006 Estados Unidos, que es el pivotal para el ácido zoledrónico, sí se recogieron los posibles casos de ONM. Este estudio fue realizado en 7.736 mujeres y se administraron 5 mg de zoledronato al grupo tratado y placebo al grupo control con un suplemento de calcio y vitamina D en ambos grupos. Al finalizar el estudio se recogieron 2 casos de ONM uno en cada grupo, por lo que se concluyó que el ácido zoledrónico a la dosis que se utiliza para el tratamiento de la osteoporosis (5 mg i.v. anuales) no incrementa el riesgo de ONM.¹¹⁹

La incidencia de la ONM en pacientes oncológicos que reciben BF intravenosos oscila entre el 0.8 y el 12%^{16-18,60} y con los BF orales entre el 0.01 y el 0.04%.^{17,60,80}

Aunque se ha descrito en una gran variedad de tumores, el mieloma múltiple es el más frecuente, seguido del cáncer de mama.^{58,61,62,80}

La edad media es de 65.5 años, encontrándose el pico de edad entre la séptima y octava década y la relación hombre/mujer es 2:2.6 e incluso 2:3.^{33,58,62}



Entre los factores de riesgo, los más importantes son los relacionados con el fármaco, los factores locales (exodoncias y prominencias óseas) y algunos factores demográficos y sistémicos como la edad avanzada, raza caucásica, diagnóstico de cáncer y osteoporosis.^{17,59,61}

La mandíbula se ha visto mayormente afectada con 63% a 68% de los casos, 24% a 28% el maxilar, y 4.2% ambos maxilares.

La región posterior de la mandíbula en el área de molares es el sitio más frecuente con 65% de los casos.^{4,29,58,62}

Se ha descrito que la osteonecrosis mandibular es mucho más frecuente en pacientes que reciben manejo con quimioterapia y radiación para mieloma múltiple o enfermedad metastásica ósea, que en muchos casos deben recibir dosis muy altas de bifosfonatos (12 a 15 veces mayores que las que reciben los pacientes con osteoporosis o con enfermedad de Paget).¹²⁴



9. Manifestaciones Clínicas

Ante complicaciones postquirúrgicas es fundamental diferenciar un retardo cicatrizal, un proceso infeccioso crónico u otra patología asociada a los maxilares, de una osteonecrosis mandibular secundaria al uso de bifosfonatos; para que se presente esta última deben existir los siguientes factores, los cuales no son excluyentes.^{24, 25,64}

- Que el paciente tenga un historial de haber sido tratado con bifosfonatos.
- Que exista hueso expuesto o necrosis ósea en la región maxilofacial, persistente por más de 8 semanas.
- Que no exista historia de radioterapia mandibular.^{25,64}

En pacientes que son asintomáticos es difícil llegar al diagnóstico porque la exposición ósea puede tardar semanas o meses y esto puede confundirse con algún otro padecimiento dental, sin embargo es importante considerar que la ONM no responde a terapéutica normalmente utilizada.^{24,25}

La osteonecrosis mandibular puede aparecer espontáneamente o luego de un procedimiento dental invasivo. (Fig.17) La edad promedio de manifestación de la enfermedad ocurre entre los 56 a 71 años.^{24,25}

Existen estudios que reportan que el síntoma más relevante para osteonecrosis mandibular, fue el dolor, presente en el 81.7 % de los casos; otros síntomas son adormecimiento, “sensación de mandíbula pesada” y disestesia. Como signos clínicos se encuentran:

- Cambios repentinos en la salud periodontal y de las mucosas.
- Úlceras que no cicatrizan y se acompañan de al menos 0.5 mm de exposición ósea.
- Procesos inflamatorios a nivel intra o extraoral.
- Pérdida de dientes.
- Infecciones de tejidos blandos y óseos, sin factores etiológicos aparentes.
- La presencia de fracturas patológicas, fístulas orales o cutáneas, (Fig.18) fístulas oroantrales o fistulas oronasales, pueden identificar a una osteonecrosis mandibular en estado avanzado.^{24,25,64}

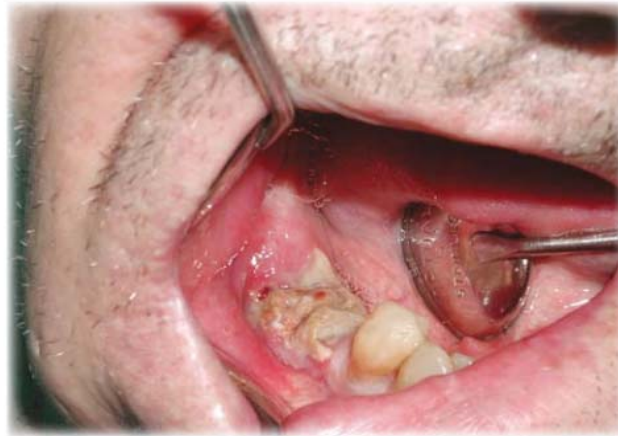

Fig.17 Osteonecrosis con exposición en mandíbula.

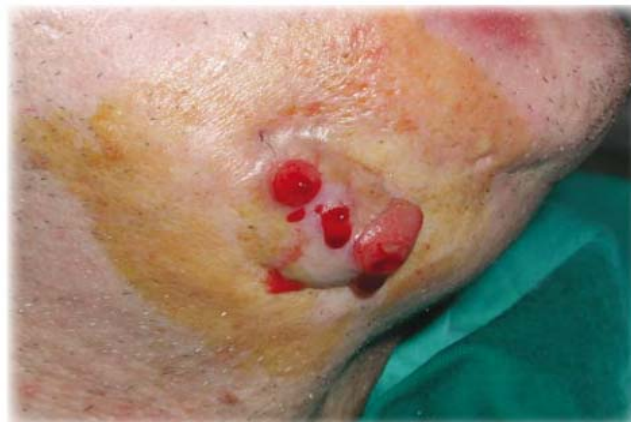

Fig.18 Fístula cutánea.



10. Diagnóstico

Con objeto de diferenciar a la osteonecrosis mandibular asociada con bifosfonatos de otras patologías que cursen con exposiciones óseas y retrasos en la cicatrización de los procesos alveolares,^{24,25,64} los pacientes deben cumplir los criterios de la *American Association of Oral and Maxillofacial Surgeons (AAOMS)*.^{13,16,17}

10.1 Criterios de la American Association of Oral and Maxillofacial Surgeons (AAOMS)

- 1) Tratamiento actual o previo con BF.
- 2) Hueso necrótico expuesto en la región maxilofacial que persiste más de 8 semanas.
- 3) No antecedentes de radioterapia en la región maxilofacial.

Las entidades que deben considerarse dentro del diagnóstico diferencial son: osteomielitis, osteítis alveolar, sinusitis, gingivitis y periodontitis, caries, patología periapical y alteraciones de la articulación temporomandibular.^{13,16,17}

La *American Association of Oral and Maxillofacial Surgeons* con el propósito de establecer unas guías de tratamiento de estos pacientes con osteonecrosis mandibular relacionada con bifosfonatos orales e intravenosos propone las siguientes categorías:^{13,16,17}



- Pacientes en riesgo: no existe necrosis ni exposición pero han sido tratados con BF orales o intravenosos.

- Pacientes con Osteonecrosis:

Estadio 1: hueso expuesto necrótico asintomático y sin evidencia de infección.

Estadio 2: hueso expuesto necrótico con dolor y evidencia clínica de infección.

Estadio 3: hueso expuesto y necrótico con dolor e infección y una o más de las siguientes patologías: fracturas patológicas, fístulas extraorales y osteólisis que se extiende al borde inferior.

Para estas categorías, las estrategias de tratamiento son las siguientes: ^{13,16,17}

- a) Pacientes en riesgo: no requieren ningún tratamiento, sólo deben ser informados de los riesgos.
- b) El tratamiento de pacientes en Estadio 1 (exposición de hueso necrótico asintomáticos, sin datos de infección) consiste en realizar enjuagues con gluconato de clorhexidina al 0.12%.
- c) El tratamiento en pacientes en Estadio 2 (exposición de hueso necrótico con dolor y evidencia de infección) consiste en administración de antibióticos y enjuagues.



También existen casos refractarios en que se aíslan actinomicas que necesitaran de tratamiento con antibióticos intravenosos durante un periodo más largo.

- d) El tratamiento en pacientes en Estadio 3 (exposición de hueso necrótico con dolor, infección, fractura patológica, fístula extraoral u osteólisis) consiste en desbridación quirúrgica, resección ósea, antibioticoterapia y extracción de órganos dentarlos sintomáticos.

En lo que refiere a la interrupción del tratamiento, en el caso de los BF intravenosos que benefician de sus efectos positivos relacionados con la disminución del dolor y las fracturas patológicas a pacientes oncológicos, su supresión no ofrece ventajas.¹⁸

Si las condiciones sistémicas lo permiten, la supresión a largo plazo beneficia estabilizando los sitios de necrosis y reduciendo el riesgo de aparición de necrosis en nuevas zonas. Sin embargo, esto sólo puede ser valorado por oncólogos.¹⁸

En lo que respecta a los BF orales la supresión del tratamiento proporciona un descenso gradual de la clínica, por tanto si las condiciones sistémicas del paciente lo permiten, la supresión de los BF orales durante 6- 12 meses pueden favorecer la desaparición espontánea de los secuestros previo al desbridamiento quirúrgico.^{17,18}

No obstante, necesitan más estudios para establecer juicios seguros de los riesgos, pronóstico, selección del tratamiento y resultados en pacientes con osteonecrosis.^{17,18}

11. Pruebas complementarias

Los hallazgos bacteriológicos reportan que en una osteonecrosis mandibular se puede encontrar flora anaerobia como *Actinomyces*, *Eikenella*, *Peptostreptococcus* y *Legionella*.⁶⁴

Los hallazgos histológicos (Fig.19-20) muestran pérdida del ondulado normal de las lagunas de Howship en su lado resortivo, alejándose de la superficie ósea permitiendo que el osteoclasto muera. Se observan también canales vasculares intactos, aun en aéreas con infiltrados inflamatorios mixto, severo y difuso, epitelio escamoso estratificado paraqueratinizado con edema intercelular, migración leucocitaria y también sobrecrecimiento bacteriano.^{24, 27,28}

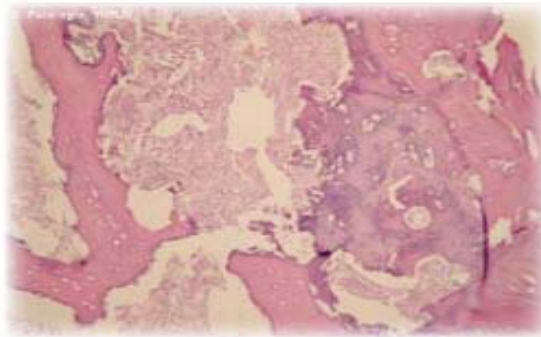


Fig.19 Histopatología con amplias zonas de necrosis en la osteonecrosis por bifosfonatos.

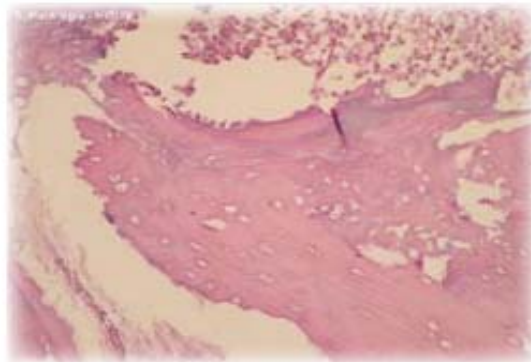


Fig.20 Áreas con hueso necrótico

Entre las imágenes más útiles para el diagnóstico de ONM se pueden mencionar la radiografía panorámica de la mandíbula, la radiografía periapical en lesiones pequeñas, la tomografía computarizada y la resonancia magnética. (Fig.21- 24) ^{25,67}

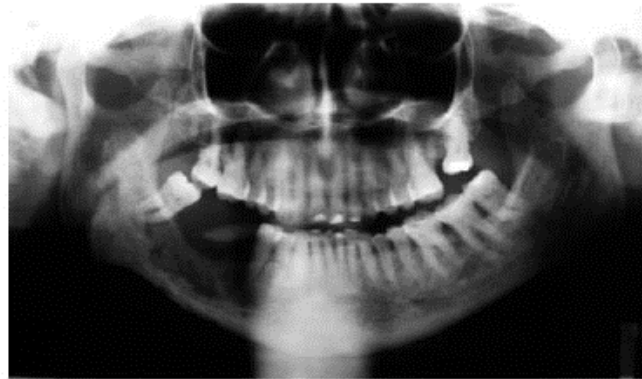


Fig.21 Radiografía panorámica que muestra un área de osteonecrosis en la rama mandibular del lado derecho.

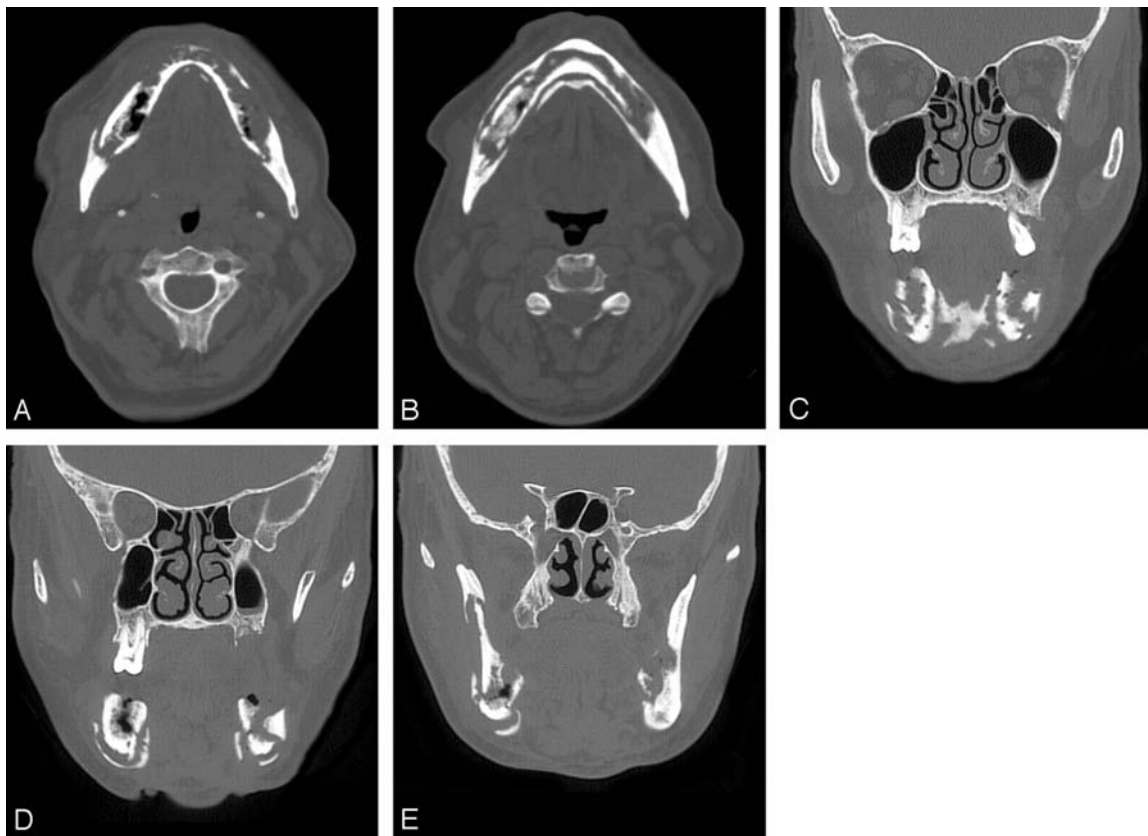


Fig.22 Tomografía axial computarizada que muestra áreas de osteonecrosis en la mandíbula.



En los estudios de medicina nuclear no se encontrará captación en el hueso comprometido debido a la necrosis y al bajo flujo sanguíneo de la zona afectada. Sin embargo, en las zonas aledañas puede presentar captación del radiotrazador debido al aumento de flujo y de la actividad metabólica por el proceso inflamatorio o infeccioso.^{25, 67}

Axial Computarizada, donde se podrán identificar cambios escleróticos en el canal mandibular, ensanchamiento del ligamento periodontal, la lámina dura muy esclerótica, secuestros, signos de osteólisis, cambios reabsortivos en el hueso y alrededor de las raíces de los dientes.^{25, 67}

Los marcadores bioquímicos de recambio óseo han sido de gran ayuda para identificar la actividad de la reabsorción ósea producida por la enfermedad inicial (osteoporosis, enfermedad de Paget, mieloma múltiple, etc.), la cual altera el metabolismo óseo, por ello tanto los marcadores de formación ósea (osteocalcina, fosfatasa alcalina, sialoproteína ósea) como los marcadores de reabsorción ósea (fragmentos de colágeno tipo I-C peptídico, telopeptidasa-N o deoxipiridinolina), ayudan al clínico a identificar la progresión o la remisión de estas enfermedades.⁶⁷

Cuando estas sustancias se encuentran dentro de los rangos normales indican un estado del metabolismo óseo en equilibrio, siendo este un parámetro para valorar el éxito de la terapia con BF, evaluar la suspensión temprana y oportuna de los mismos, identificar si existe un riesgo incrementado para padecer ONM, y también el progreso de la osteonecrosis en una ONM instaurada, así como a establecer de forma multidisciplinaria las estrategias de prevención y manejo de una osteonecrosis mandibular inducida por bifosfonatos.⁶⁷

Marx y Colaboradores 2007 Estados Unidos, reportan que pueden hacerse pruebas de laboratorio adicionales como la prueba rápida en suero de Telopectidasa C terminal (CTX) en la cual un valor aumentado puede revelar una función osteoclástica aumentada y por ende identifica a los pacientes con riesgo de padecer una OMIB. Valores inferiores a 150 pg/ml sugieren que el riesgo de ONM por un procedimiento quirúrgico es mínimo. ⁵⁷

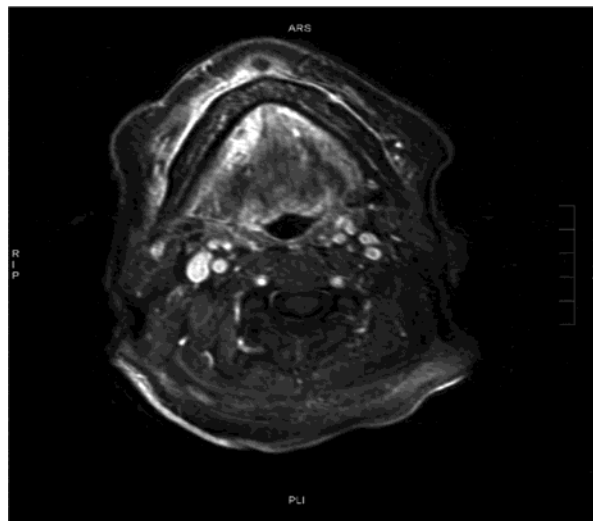


Fig.23 Imagen de una Resonancia Magnética que muestra osteonecrosis en la mandíbula.

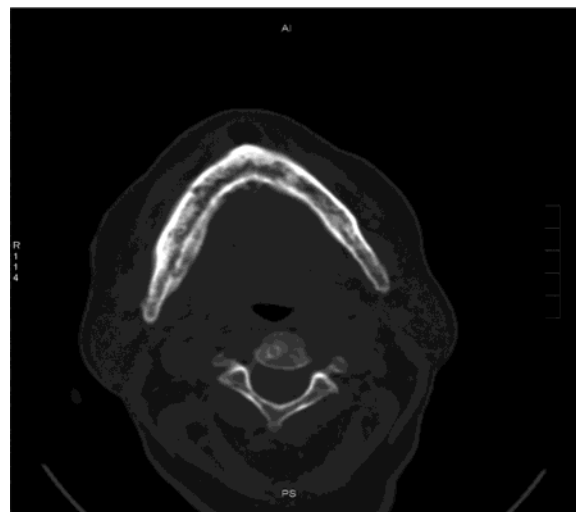


Fig.24 Imagen de una Tomografía que muestra osteonecrosis en la mandíbula.



12. Tratamiento

En la actualidad, no se dispone de un tratamiento eficaz y definitivo de la osteonecrosis asociada con bifosfonatos.^{68,69} El tratamiento de la osteonecrosis establecida es difícil, requiere largo tiempo, es invasivo y de pronóstico incierto.

Por lo tanto, es muy importante encaminar todos los esfuerzos a mejorar la prevención, comenzando por la identificación de aquellos pacientes con mayor riesgo de desarrollarla.^{68, 30}

Todas las medidas preventivas y terapéuticas serán discutidas posteriormente, teniendo en cuenta que no hay ensayos clínicos y que solo se basan en series de casos de pacientes y en opiniones de expertos.⁶⁸

Tratamiento de la osteonecrosis relacionada con los bifosfonatos.

Las pautas generales del tratamiento de la osteonecrosis se establecen siguiendo los criterios ya mencionados por la *American Association of Oral and Maxillofacial Surgeons* (AAOMS), que son: Higiene oral y colutorios con clorhexidina al 0,12%, tratamiento antibiótico de forma continua o intermitente (Fig.25) y evitar cirugía o desbridamiento amplio en la medida de lo posible, porque el área quirúrgica puede llevar a una nueva área de hueso necrótico expuesto.^{11,13,16,17,77}

Hasta el momento actual, no hay evidencias claras de que la suspensión del bifosfonato intravenoso mejore la evolución del cuadro clínico de la osteonecrosis.^{77,59}



<i>De primera elección</i>	Amoxicilina 500 mg/6 horas oral Penicilina V-K 500 mg/6 horas oral
<i>Alérgicos a la penicilina</i>	Ciprofloxacino 500 mg/12 horas oral Levofloxacino 500 mg/24 horas oral Eritromicina 400 mg/8 horas oral Azitromicina 250 mg/24 horas oral Clindamicina 300 mg/8 horas oral Doxiciclina 100mg/24 horas oral
<i>Si la infección es refractaria o muy sintomática</i>	Se añade al tratamiento previo Metronidazol 500 mg/8 horas oral
<i>Si la infección es severa (celulitis): paciente ingresado</i>	Amoxicilina-clavulánico 1000 mg/200mg cada 6 horas IV + Metronidazol 500 mg/8 horas IV
<i>En caso de alergia a penicilina</i>	Ciprofloxacino 500 mg/12 horas IV + Metronidazol 500 mg/8 horas IV Eritromicina 400 mg/8 horas IV + Metronidazol 500 mg/8 horas IV

Fig.25 Antibióticos utilizados en el tratamiento de osteonecrosis asociada al uso de bifosfonatos.

La suspensión del tratamiento con los bifosfonato intravenoso no ofrece beneficios a corto plazo.^{16,17} Sin embargo, si las condiciones sistémicas lo permiten, la interrupción a largo plazo puede ser beneficiosa en la estabilización de los sitios de osteonecrosis ya establecidos, en la reducción del riesgo de desarrollarla en nuevos sitios y en la reducción de los síntomas clínicos.^{13,16,17,59,77}



La *American Association of Oral and Maxillofacial Surgeons* (AAOMS) considera que la suspensión del bifosfonato oral en los pacientes con osteonecrosis se asocia a una mejoría clínica gradual de la misma.^{13,16,17}

La *International Myeloma Foundation* (IMF) recomienda suspender el bifosfonato por 2-4 meses para facilitar la recuperación de pacientes con osteonecrosis.^{25, 70}

12.1 Avances en el tratamiento de la osteonecrosis asociada con bifosfonatos

Otras modalidades terapéuticas utilizadas en algunos casos son: El oxígeno hiperbárico, plasma rico en plaquetas, proteína morfogenética ósea, hormona paratiroidea y laserterapia de bajo nivel.^{16,17,71-79}

■ Oxigenación hiperbárica

La terapia con oxígeno hiperbárico incrementa el oxígeno en la sangre y, por lo tanto, su entrega a los tejidos. Se ha utilizado en la prevención y tratamiento de la osteorradionecrosis de la mandíbula durante más de 30 años y ha dado buenos resultados como tratamiento concomitante en casos de osteonecrosis maxilar asociada con bifosfonatos.^{16,17, 71,72}

Puede ser de utilidad por su potencial angiogénico para mejorar la vascularización de las partes blandas y óseas, incrementa la cicatrización de las heridas, reduce el edema y la inflamación, favorece la movilización de las células madre y modera la



supresión del recambio óseo que producen los bifosfonatos.^{16,17,71,72}

■ Teriparatide

Este fármaco es un derivado de la hormona paratiroidea y se ha prescrito por más de una década en el tratamiento de la osteoporosis. Tiene un efecto anabólico y estimula el remodelado óseo, mientras que los bifosfonatos lo disminuyen.^{17,30,73}

Existen reportes de la utilidad de este fármaco en el tratamiento de la osteonecrosis maxilar asociada con bifosfonatos, aunque se necesitan más estudios que apoyen estos hallazgos.⁷³⁻⁷⁵

■ Aplicación local de plasma rico en plaquetas (Fig.26)

Es otra modalidad de tratamiento para pacientes con osteonecrosis maxilar asociada con bifosfonatos. El plasma rico en plaquetas contiene gran cantidad de citocinas que promueven la movilización de células mesenquimales con la formación de osteoblastos que generan hueso, además de favorecer la neovascularización y la cicatrización del área afectada. Se ha utilizado en un número reducido de casos por lo que deben realizarse otros estudios.^{17,30,76}

■ Proteína morfogenética ósea

La Proteína Morfogenética Ósea, también denominada Proteína Osteogénica, es una proteína formada por dos monómeros de 139¹⁷ aminoácidos unidos por un puente disulfuro. Es un potente

modulador de la osteogénesis y tiene propiedades osteoinductivas. Se encuentra en los tejidos óseos humanos en una proporción de 1

microgramo por kilogramo de tejido óseo, es importante para los huesos y el metabolismo del cartílago.¹⁷

■ El láser terapéutico, láser blando o de baja intensidad.(Fig. 26)

Se utiliza para múltiples intervenciones quirúrgicas, el láser terapéutico actúa como analgésico potente, antiinflamatorio, regenerador tisular (cicatrizante).⁵⁹

- Estimula la proliferación de células del sistema inmune (mejora de la respuesta inmune, aumento de la actividad de la bomba de sodio y potasio).
- Estimula la actividad linfática (drenaje).
- Mejora la micro-circulación (vasodilatación).
- Reduce la inflamación (reabsorción del edema y hematoma).⁵⁹

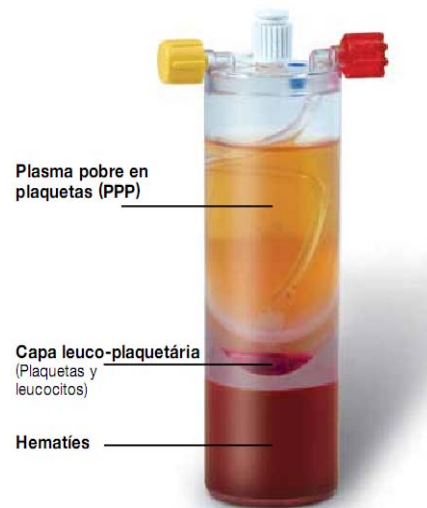
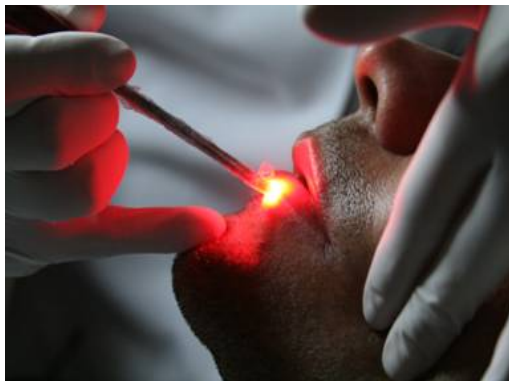

Fig.26 Tratamientos innovadores, láser y plasma rico en plaquetas.



13. Prevención

En los pacientes que inician tratamiento con bifosfonatos orales o por vía intravenosa, es substancial educar en estrategias de prevención de osteonecrosis.¹⁷

Inicialmente el paciente debe ser valorado y diagnosticado de forma integral. Es prioritario lograr que tenga un adecuado control y remoción de placa bacteriana, y establecer un protocolo preventivo de lesiones cariosas y periodontales eliminar lesiones cariosas presentes a través de procedimientos restauradores conservadores, e identificar dientes con mal pronóstico, los cuales debieran ser extraídos antes de iniciar el tratamiento con bifosfonatos.¹⁷

Es importante evaluar de forma interdisciplinaria (oncólogo, médico internista, cirujano maxilofacial, odontólogo), el estado sistémico del paciente porque si las condiciones de este lo permiten, el tratamiento con bifosfonatos deberá retrasarse hasta que se obtenga un estado de salud oral óptimo, de igual forma se tendrán unas consideraciones especiales antes, durante y después del tratamiento con bifosfonatos.¹⁷

■ Pacientes tratados con bifosfonatos intravenosos.

Dado que no se han publicado casos de ONM por debajo de los 6 meses de administración del bifosfonato intravenoso, hay autores⁸⁰ que proponen que no se contraindiquen los procedimientos invasivos que puedan ser necesarios durante los 3 primeros meses de tratamiento.



Antes y durante los 3 primeros meses de la administración del tratamiento intravenoso en pacientes asintomáticos.

El objetivo en este grupo de pacientes es minimizar el riesgo de desarrollar la ONM. Se debe retrasar el inicio de la terapia con BF hasta que la salud dental sea óptima.^{16,17}

Se debe informar al paciente de los riesgos relacionados con la cirugía dentoalveolar una vez que se ha instaurado el tratamiento y de la persistencia del riesgo un largo periodo de tiempo después del mismo.^{59,80} Se debe educar al paciente sobre la importancia del mantenimiento de la higiene bucal y acudir lo más pronto posible a su odontólogo ante cualquier síntoma.^{30,77,80}

Se deben realizar todos los tratamientos odontológicos no invasivos apropiados para alcanzar un buen nivel de salud oral, los cuales pueden realizarse durante la administración del bifosfonato.^{17,59,80}

Si el paciente presenta focos infecciosos, tanto dentoalveolares como periodontales, deben ser tratados de inmediato y deben ser extraídas todas las piezas dentales de pronóstico incierto.^{16-18,59}

Se recomienda esperar 14 a 21 días entre la exodoncia y el inicio del BF intravenoso para que se cure la misma.^{16,17,80}

La colocación de implantes intraóseos es un tema controvertido. No se recomienda la colocación de implantes antes de la administración intravenosa de BF si se espera que no haya finalizado el periodo de osteointegración en ese momento.^{12,26,68,79,81}



Si el paciente precisa una cirugía dentoalveolar debe ser completada en este momento.^{16,17,69}

Se debe evaluar y corregir la posible existencia de traumatismos protésicos.^{16-18,59,80}

Durante la administración del tratamiento intravenoso (después de los 3 primeros meses de tratamiento) en pacientes asintomáticos.

Se recomiendan revisiones odontológicas periódicas cada 3-4 meses según unos autores^{59,69} o cada 6 meses según otros^{18,69,80}. Es de suma importancia mantener una buena higiene oral para prevenir una enfermedad dental que pueda requerir cirugía dentoalveolar.^{16,17,69}

Debe evitarse la realización de cualquier tipo de cirugía oral que dañe el hueso.^{17,59,80} Ante la presencia de un foco infeccioso, el tratamiento de los conductos debe ser la primera indicación, procurando un mínimo traumatismo periapical y periodontal, con cobertura antibiótica.⁸⁰

Si hay piezas dentales inviábiles, debe extraerse la corona y tratar con endodoncia las raíces.^{16-18,69} No deben realizarse implantes dentales en los pacientes oncológicos expuestos a los BF intravenoso más potentes (zoledronato y pamidronato) o administrados con mucha frecuencia (4 a 12 veces al año).^{16,17}



Después del tratamiento intravenoso en pacientes asintomáticos.⁸⁰

Deberá evitarse la realización de cualquier tipo de cirugía oral, al menos, durante un periodo no inferior a los 10 años de la última administración del BF.

Aunque es cierto que se ha demostrado la presencia de zoledronato hasta 12 años después, no hay datos al respecto en la literatura médica, por lo que este punto permanece controvertido. El odontólogo deberá motivar y mantener un riguroso control de la salud oral del paciente durante largo tiempo.

■ Pacientes tratados con bifosfonatos orales.

Antes de la administración del bifosfonato oral.

Se debe informar y recomendar a los pacientes evaluar su salud oral y los especialistas en salud oral tienen 3 años para poder realizar el tratamiento que consideren necesario para alcanzar el óptimo estado de salud oral.^{16,17,80}

Pacientes asintomáticos con menos de 3 años de tratamiento con bifosfonato oral y sin factores de riesgo.

Se puede realizar cualquier tipo de tratamiento quirúrgico y rehabilitador, pero se deberá obtener un consentimiento informado que incluya el riesgo de desarrollar ONM y se deberá controlar periódicamente (al menos anualmente) el estado de salud oral.^{16,17,80}



Pacientes asintomáticos con menos de 3 años de tratamiento con bifosfonato oral y con factores de riesgo (glucocorticoides y edad por encima de 70 años).

Se recomienda la suspensión del BF oral durante, al menos 3 meses antes de la cirugía oral y no se debe reiniciar hasta que haya concluido la cicatrización de la herida quirúrgica,^{16,17,80} además del consentimiento informado y del control periódico, al menos anual, del estado de salud oral.⁸⁰

Pacientes asintomáticos con más de 3 años de tratamiento con bifosfonato oral, con o sin factores de riesgo (glucocorticoides y edad por encima de 70 años).

Las mismas recomendaciones que en el grupo precedente.^{16,17,80}



14. Conclusión

La osteonecrosis secundaria a bifosfonatos, es un cuadro clínico de importante repercusión para el paciente y para el odontólogo. Su incidencia aumentará en los próximos años, debido al aumento del consumo de estos fármacos. Las medidas preventivas y terapéuticas deben ser conocidas por los odontólogos y médicos especialistas que traten esta patología.

Debemos hacer hincapié en la prevención de la aparición de éstas lesiones, cuando el médico tratante decida que el paciente debe comenzar un tratamiento con éstos fármacos, es fundamental que sean remitidos al odontólogo, para comenzar con el protocolo preventivo.

En pacientes que reciben ésta medicación sobre todo por vía intravenosa, una vez establecida la osteonecrosis, siempre se intentará evitar toda cirugía oral. Los pacientes tratados con bifosfonatos que reciban terapias quirúrgicas, deberán ser exhaustivamente informados (Consentimiento Informado). Es importante conocer y tener en cuenta los factores de riesgo en los pacientes que se van a someter a un tratamiento con bifosfonatos.

Realizar un diagnóstico temprano de la osteonecrosis, puede evitar o reducir grandes lesiones destructivas del hueso.

Hasta el momento no se dispone de evidencia científica acerca de un tratamiento que asegure la remisión de esta patología.

El pronóstico y la severidad de las consecuencias son inciertos, debido a que la enfermedad de base puede hacer necesaria la continuación del tratamiento con bifosfonatos, provocando la extensión y duración del



efecto de los mismos, por lo cual uno de los objetivos fundamentales debe ser tener una mejor calidad de vida de las personas que utilicen estos tratamientos y evitar complicaciones.



15. Glosario

Apoptosis: Es una forma de muerte celular programada que está desencadenada por señales celulares controladas genéticamente.

DMO: (Densidad Mineral Ósea), mide la cantidad de calcio y otros tipos de minerales presentes en un área del hueso.

Enfermedad de Paget: Es un trastorno que involucra destrucción y regeneración anormal del hueso, lo cual causa deformidad.

Mieloma Múltiple: Es un cáncer que comienza en las células plasmáticas en la médula ósea. La médula ósea es el tejido suave y esponjoso que se encuentra en el interior de la mayoría de los huesos y ayuda a producir las células sanguíneas.

Dislipidemia: Son una serie de diversas condiciones patológicas cuyo único elemento común es una alteración del metabolismo de los lípidos, con su consecuente alteración de las concentraciones de lípidos y lipoproteínas en la sangre.

Hipercalcemia Maligna: Es un síndrome clínico caracterizado por la elevación anormal del calcio sérico como consecuencia de la síntesis y la secreción no regulada de un factor hormonal calcémico circulante por parte de un tumor maligno.

Talasemia: Es un tipo de anemia del grupo de anemias hereditarias en las que existe disminución de la síntesis de una o más de las cadenas polipeptídicas de la hemoglobina. Hay varios tipos genéticos con cuadros clínicos que van desde anomalías hematológicas difícilmente detectables hasta anemia severa y cuadros de enfermedad terminal.

Coagulopatías: Los trastornos hemorrágicos o coagulopatías, que se caracterizan por una tendencia a sangrar con facilidad, pueden ser causados por alteraciones en los vasos sanguíneos o por anomalías presentes en la sangre misma.



Enfermedad de Gaucher: Es un trastorno genético poco común en el cual una persona carece de una enzima llamada glucocerebrosidasa. La falta de la enzima glucocerebrosidasa hace que se acumulen sustancias dañinas en el hígado, el bazo, los huesos y la médula ósea. Estas sustancias impiden que células y órganos funcionen apropiadamente.

Estrógenos: Cuando los niveles del estrógeno disminuyen y comienza la menopausia, entonces los riesgos principales se convierten en osteoporosis y arteriosclerosis. Esta es la razón por la que los doctores tienden a prescribir productos basados en hormonas. El HRT fue creado para ser la droga de la maravilla que mejorara la calidad de vida durante la menopausia. Sin embargo, como las hormonas activas tienen otras funciones importantes en el cuerpo, es posible tener efectos indeseables, como varios cánceres, cáncer de mama.

Artrosis: Es una enfermedad producida por el desgaste del cartílago, tejido que hace de amortiguador al proteger los extremos de los huesos y que favorece el movimiento de la articulación. Es la enfermedad reumática más frecuente, especialmente entre personas de edad avanzada.



16. Referencias bibliográficas

1. Wang J, Goodger NM, Progel MA. Osteonecrosis of the jaws associated with cancer chemotherapy. *J Oral Maxillofac Surg* 2003; 61: 1104-1117.
2. Assael L. New foundations in understanding osteonecrosis of the jaws. *J Oral Maxillofac Surg* 2004; 62: 139-143.
3. Estilo CI, Poznack VC, Williams T. Osteonecrosis of the maxilla and mandible in patients treated with bisphosphonates: a retrospective study. *Proc Am Soc Clin Oncol* 2004; 22: 750-755.
4. Brooks JK, Gilson AJ, Sindier AJ, Ashman SG, Schwartz KG, Nikitakis NG. Osteonecrosis of the jaws associated with use of risedronato: report of 2 new cases. *Oral Surg Oral Med Oral Pathol Oral Radiol Endod* 2007; 103: 780-786.
5. Cizmeci SF, Saracoglu TU, Durmus A, Bagis B. severe osteomyelitis of the mandible associated with the use of non-nitrogen-containing bisphosphonate (disodium clodronate): report of a case. *J Oral Maxillofac Surg* 2007; 65: 562-565.
6. Gutta R, Louis PJ. Bisphosphonates and osteonecrosis of the jaws: science and rationale. *Oral Surg Oral Med Oral Pathol Oral Radiol Endod* 2007; 104: 186-193.
7. Hellstein JE, Marek CL. Bisphosphonate osteochemonecrosis (bisphossy jaw): It this phossy jaw of the 21 S` century? *J Oral Maxillofac Surg* 2005; 63: 682-689.
8. Assael LA. Oral bisphosphonates as a cause of bisphosphonaterelated osteonecrosis of the jaws: Clinical findings, assessment of risks, and preventive strategies, *J Oral Maxillofac Surg* 2009; 67:35-43.
9. García F, Torres E, Pereira M, Jiménez R, Torres D, Gutiérrez J. Osteonecrosis mandibular relacionada con bisfosfonatos. Protocolo de actuación y casos clínicos. *Rev SECIB* 2008;1:16-28.



10. Starck WJ, Epker BN. Failure of osteointegrated dental implants after disphosphonate therapy for osteoporosis: a case report. *Int J Oral Maxillofac Implants* 1995; 10: 74-78.
11. Marx RE. Pamidronate (Aredia) and zoledronate (Zometa) induced avascular necrosis of the jaws. A growing epidemic. *J Oral Maxillofac Surg* 2003; 61: 1115 1117.
12. Ruggiero SL—, Mehrotra B, Rosenberg TJ, Engroff SL—. Osteonecrosis of the jaws associated with the use of bisphosphonates. A review of 63 cases. *J Oral Maxillofac Surg* 2004; 62: 527-533.
13. American Association of Oral and Maxillofacial Surgeons position paper on bis phosphonate-related osteonecrosis of the jaws. *J Oral Maxillofac Surg* 2006; 65. 349-378.
14. American Dental Association council on scientific affairs: Dental management of patient receiving oral bisphosphonate therapy. *JADA* 2006; 137: 1144-1150.
15. Muñoz Torres M, Alonso G., Mezquita Raya P., Prevención y tratamiento de la osteoporosis. *Endocrinología y nutrición*, 2003; 50 (1): 1-7.
16. Advisory Task Force on Bisphosphonate-Related Osteonecrosis of the Jaws. American Association of Oral and Maxillofacial surgeons. Position Paper on Bisphosphonates-related Osteonecrosis of the Jaws. *J Oral Maxillofac Surg* 2007;65:369-776
17. Ruggiero SL, Dodson TB, Assael LA, Landesberg R, Marx RE, Mehrotra B. American Association of Oral and Maxillofacial Surgeons position paper on bisphosphonate-related osteonecrosis of the jaws-2009 update. *J Oral Maxillofac Surg*. 2009;67 (Suppl1):2---12.
18. Bagán JV, Diz-Dios P, Gallego L, Infante-Cossío P, Jiménez Y, Junquera LM et al. Recomendaciones para la prevención de la osteonecrosis de los maxilares (ONM) en pacientes con cáncer tratados con bifosfonatos intravenosos. *Med Oral Patol Oral Cir Bucal* 2008;13:161-7.



19. Sosa Henríquez M1,2, Gómez de Tejada Romero MJ2, Bagán Sebastián JV2, Díaz Curiel M2, Díez Pérez A2, Jódar Gimeno E2, Junquera Gutiérrez L2, del Pino Montes J2, Vicente Barrero M2. Osteonecrosis de los maxilares: Documento de consenso. *Rev Osteoporos Metab Miner* 2009 1;1:41-51
20. Lian JB, Coutts M, Canalis E. Studies of hormonal regulation of osteocalcin synthesis in cultured fetal rat calvariae. *J Biol Chem* 1985; 260(15): 8706-8713.
21. Marcus R, Kosek J, Pfefferbaum A, et al. Age-related loss of trabecular bone in premenopausal women. A biopsy study. *Calcif Tissue Int* 1983; 35: 406-412.
22. Fleisch H, Russell RGG, Francis MD. Diphosphonates inhibit hydroxyapatite dissolution *in vitro* and bone resorption in tissue culture and *in vivo*. *Science* 1969; 165 (899): 1262-1264.
23. Fleisch H. Biphosphonates: mechanisms of action. *Endocr Rev* 1998; 19(1): 80-100.
24. Carranza S .Osteonecrosis mandibular asociada a bifosfonatos. *Ginecol Obstet Mex* 2007;75(11):655-60.
25. Wang EP, Kaban LB, Incidence of osteonecrosis of the jaw in patients with multiple myeloma and breast or prostate cancer on intravenous Bisphosphonate therapy. *J Oral Maxillofac Surg* 2007; 65:1328-1331.
26. Marx RE, Sawatari Y. Bisphosphonate-induced exposed bone (osteonecrosis/osteopetrosis) of the jaws: Risk factors, recognition, prevention, and treatment. *J Oral Maxillofac Surg* 2005; 63:1567–75.
27. Papapoulos SE. Bisphosphonate actions: Physical chemistry revisited. *Bone* 2006;38 (5): 613–16.
28. Marx RE. Oral and intravenous bisphosphonate- induced oateonecrosis of the jaws: history, etiology, prevention and treatment. Hanover Park, IL, Quintessence Publishing Co, Inc; 2007; pp 1-65.



29. Barrientos Lezcano FJ, Peral Cagigal B, de la Peña Varela G, Sánchez Cuéllar LA, García Cantera JM, Serrat Soto A, et al. Osteonecrosis de los maxilares inducida por bisfosfonatos: prevención y actitud terapéutica. *Rev Esp Cir Oral Maxilofac.* 2007;29:309---17.
30. Yépez Guillén JV, Martínez de Páez N, Gottberg de Nogueira E. Osteonecrosis de los maxilares inducida por bifosfonatos. *Rev Odontol Andes.* 2009;4:43---54.
31. Jiménez Soriano Y, Bagan JV. Los bifosfonatos, nueva causa de osteonecrosis maxilar por fármacos: situación actual. *Med Oral Patol Oral Cir Bucal.* 2005;10 (Suppl 2):E88---91.
32. Saiz Cáceres F, Galea Martín T, Valentín Tovar R. Osteonecrosis maxilar asociada a bifosfonatos: a propósito de un caso. *MedPal (Madrid).* 2008;15:65---8.
33. Casal C, Someso E, Álvarez AM, Fariña J, Álvarez T. Osteonecrosis de maxilares relacionada con el uso de bifosfonatos. *Farmacéuticos Atención Primaria.* 2012;10:9---14.
34. Dunford JE, Thompson K, Coxon FP, et al. Structure-activity relationships for inhibition of farnesyl diphosphate synthase *in vitro* and inhibition of bone resorption *in vivo* by nitrogen-containing biphosphonates. *J Pharmacol Exp Ther* 2001; 296(2): 235-242.
35. Chapurlat RD, Delmas PD. Drug insight: Biphosphonates for postmenopausal osteoporosis. *Nat Clin Pract Endocrinol Metab* 2006; 2(4): 211-219.
36. Ridley AJ, Hall A. The small GTP-binding protein RHO regulates the assembly of focal adhesions and actin stress fibers in response to growth factors. *Cell* 1992 ; 70(3): 389-399.
37. Kanis JA, Burlet N, Cooper C, et al. European guidance for the diagnosis and management of osteoporosis in postmenopausal women. *Osteoporos Int* 2008; 19: 399-428.
38. Bock O, Felsenberg D. Biphosphonates in the management of the postmenopausal osteoporosis- optimizing efficacy in the clinical practice. *Clin Intereven Aging* 2008; 3(2): 279-97.
39. Coleman RE. Risks and Benefits of Biphosphonates. *Br J Cancer* 2008; 98(11): 1736-1740.



40. Russell RG, Watts NB, Ebetino FH, Rogers MG. Mechanisms of action of biphosphonates: similarities and differences and their potential influence on clinical efficacy. *Osteoporosis Int* 2008; 19(6): 733-759.
41. Watts NB, John P. Bilezikian JP, Camacho PM, Greenspan SL, Harris ST, Hodgson SF et al. AACE postmenopausal osteoporosis guidelines. *Endocrin Pract* 2010; 16 supl 3:1-36.
42. Pazianas M, Cooper C, Ebetino FH, Russell GGR. Longterm treatment with bisphosphonates and their safety in postmenopausal osteoporosis. *Ther Clin Risk Manag* 2010; 6: 325-343.
43. Dicuonzo G, Vincenzi B, Santini D, Avvisati G, Rocci L, Battistoni F et al. Fever after zoledronic acid administration is due to increase in TNF-*alpha* and IL-6. *J Interferon Cytokine Res* 2003; 23: 649-654.
44. Kennel KA, Drake MT. Adverse effects of bisphosphonates: implications for osteoporosis management. *Clin Proc* 2009; 84(7): 632-638.
45. Carvalho NNC, Voss LA, Almeida MOP, Salgado CL, Bandeira F. Atypical femoral fractures during prolonged use of bisphosphonates: short-term responses to strontium ranelate and teriparatide. *J Clin Endocrinol Metab* 2011; 96: 2675-2680.
46. Black DM, Kelly MP, Genant HK, Palermo L, Eastell R, Bucci-Rechtweg C et al. Bisphosphonates and fractures of the subtrochanteric or diaphyseal femur. *N Engl J Med* 2010; 362: 1761-71.
47. Strampel W, Emkey R, Civitelli R. Safety considerations with bisphosphonates for the treatment of osteoporosis. *Drug Safety* 2007; 30(9): 755-763.
48. Kwon YD, Kim DY, Ohe JY, Yoo JY, Walter C. Correlation between serum C-terminal cross-linking telopeptide of type I collagen and staging of oral bisphosphonate-related osteonecrosis of the jaws. *J Oral Maxillofac Surg* 2009; 67:2644-2648.
49. Khosla S, Burr D, Cualey J, Dempster DW, Ebeling PR, Felsenberg D et al. Bisphosphonate-associated osteonecrosis of the jaw: report of a task force of the American Society for bone and mineral research. *J Bone Miner Res* 2007; 22:1479-1491.



50. Migliorati CA. Bisphosphonates and oral cavity avascular bone necrosis. *J Clin Oncol* 2003; 21: 4253.
51. Malden NJ, Pai AY. Oral bisphosphonate associated osteonecrosis of the jaws: three case reports. *Br Dent J* 2007; 203: 93-97.
52. Martins CM, Saraceni IC, Henrique KD, Rocha AS, Feher O, Oliveira dM, Zardetto C. Treatment of avascular osteonecrosis of the mandible in cancer patients with a history of bisphosphonate therapy by combining bone resection and autologous platelet-rich plasma: report of 3 cases. *J Oral Maxillofac Surg* 2007; 65: 349-355.
53. Herbozo PJ, Briones DL, Ferres AJ, Torrealba RL. Severe spontaneous cases of bisphosphonate-related osteonecrosis of the jaws. *J Oral Maxillofac Surg* 2007; 65: 1650-1654.
54. Woo SB, Hellstein JW, Kalmar J. Bisphosphonates and osteonecrosis of the jaws. *Ann Intern Med* 2006; 144: 753-761.
55. Ruggiero SL, Fantasia J, Carlson E. Bisphosphonate-related osteonecrosis of the jaw: background and guidelines for diagnosis, staging and management. *Oral Surg Oral Med Oral Pathol Oral Radiol Endod.* Oct 2006; 102(4):433-41.
56. Bisphosphonates: Osteonecrosis of the jaw. *Drug Safety Update* November 2009. Vol 3, Issue 4:2-3
57. Marx RE, Cillo JE Jr, Ulloa JJ. Oral Bisphosphonates-induced Osteonecrosis: Risk Factors, Prediction of Risk using Serum CTX Testing, Prevention, and Treatment. *J Oral Maxillofac Surg* 2007; 65: 2397-2410
58. del Castillo Pardo de Vera JL, García de Marcos JA, Arroyo Rodríguez S, Galdeano Arenas M, Calderón Polanco J. Osteonecrosis de los maxilares asociada al empleo de bifosfonatos. *Rev Esp Cir Oral Maxilofac.* 2007;29:295---308.
59. Campisi G, Di Fede O, Musciotto A, Lo Casto A, Lo Muzio L, Fulfaro F, et al. Bisphosphonate-related osteonecrosis of the jaw (BRONJ): current dental management designs and issues in diagnosis. *Ann Oncol.* 2007;18 (Suppl 6):168---72.



60. Casal Llorente C, Someso Orosa E, Rey Rodríguez E, ÁlvarezCrucio AM, Fariña Rodríguez J. Osteonecrosis mandibular: un problema importante poco conocido de la terapia con bifosfonatos. *Cad Aten Primaria*. 2011;18:20---3.28.
61. Estilo CL, Van Poznak CH, Williams T, Bohle GC, Lwin PT, Zhou Q, et al. Osteonecrosis of the maxilla and mandible in patients with advanced cancer treated with bisphosphonates therapy. *The Oncologist*. 2008;13:911---20.29.
62. Escobar López EA, López López J, Marques Soares MS, Chimenos Küstner E. Osteonecrosis de los maxilares asociada a bifosfonatos: revisión sistemática. *Av Odontoestomatol*. 2007;23:91---101.30.
63. Sarasquete ME, García-Sanz R, Marín L, Alcoceba M, Chillón MC, Balanzategui A, et al. Bisphosphonate-related osteonecrosis of the jaw is associated with polymorphisms of the cytochrome P450 CYP2C8 in multiple myeloma: a genome-wide single nucleotide polymorphism analysis. *Blood*. 2008;112:2709---12.
64. Silverman SL, Landesberg R. Osteonecrosis of the jaw and the role of bisphosphonates: A critical review. *The American Journal of Medicine* 2009; 122, S33–S45.
65. Khosla S, Burr D, Cauley J, Dempster DW, Ebeling PR, Felsenberg D et al. Bisphosphonate-associated osteonecrosis of the jaw: report of a task force of the American Society for Bone and Mineral Research. *J Bone Miner Res* 2007;22:1479-91.
66. Compston J. Oral bisphosphonates and osteonecrosis of the jaw: are the MHRA recommendations appropriate? *Menopause Int* 2007;13:54-5.
67. Fantasia JE. Bisphosphonates. What the dentist needs to know: Practical considerations. *J Oral Maxillofac Surg* 2009; 67:53-60.
68. Bornstein MM. Osteonecrosis maxilar asociada a bifosfonatos. Nuevo factor de riesgo en la cirugía oral y la implantología oral. *Quintessence (ed esp)*. 2010; 23:232---7.
69. Jaimes M, Chaves Netto HDM, Olate S, Chaves MMGA, Barbosa AJR. Bifosfonatos y osteonecrosis de los maxilares. Consideraciones sobre su tratamiento. *Int J Morphol*. 2008; 26:681---8.



70. Hoff AO, Toth BB, Altundag K. Osteonecrosis of the jaw in patients receiving intravenous bisphosphonate therapy. *J Clin Oncol* 2006; 24:85.
71. Erkan M, Bilgi O, Mutluoğlu M, Uzun G. Bisphosphonate- Related Osteonecrosis of the Jaw in Cancer Patients and Hyperbaric Oxygen Therapy. *JO Pancreas* 2009;10:579- 580.
72. Freiburger J. Utility of hyperbaric oxygen in treatment of bisphosphonate-related osteonecrosis of the jaws. *J Oral Maxillofac Surg* 2009;67:96-106.
73. Grey A. Teriparatide for Bone Loss in the Jaw. *N Engl J Med* 2010; 363:2458-2459.
74. Cheung A, Seeman E. Teriparatide therapy for alendronate-associated osteonecrosis of the jaw. *N Engl J Med* 2010; 363:2473-2474.
75. Lau A, Adachi J. Resolution of osteonecrosis of the jaw after teriparatide [recombinant human PTH-(1-34)] therapy. *J Rheumatol* 2009; 36:1835-1837.
76. Lee C, David T, Nishime M. Use of platelet-rich plasma in the management of oral bisphosphonate associated osteonecrosis of the jaw: a report of 2 cases. *J Oral Implant* 2007;6:371-82.
77. Joshi Otero J, Rollón Mayrdomo A, Coello Suanzes J, Lledó Villar E, Lozano Rosado R, Sánchez-Moliní M, et al. Osteonecrosis de los maxilares asociada al uso de bifosfonatos: revisión de ocho casos. *Rev Esp Cir Oral Maxilofac.* 2011;33:15---21.20.
78. Vera-Sirera B, Pellín-Carcelen A, Vera-Sempere FJ. Osteonecrosis maxilar relacionada con bifosfonatos (OMRB): consideraciones patogénicas con posibles implicaciones terapéuticas. *RevEsp Cir Oral Maxilofac.* 2012;34:94---5.
79. Aspenberg P. Bisphosphonates and implants. An overview. *ActaOrthopaedica.* 2009;80:119---23.
80. Junquera LM, Acero J, Burgueño M, de Vicente JC, Martín-Granizo R, Santamaría J, et al. Diagnóstico, prevención y tratamiento de la osteonecrosis de los maxilares por bifosfonatos. Recomendaciones de la sociedad española de cirugía oral y maxilofacial (SECOM). *Cient Dent.* 2008;5:229---37.



81. Flichy-Fernández AJ, Balaguer-Martínez J, Peñarrocha-Diago M, Bagán JV. Bisphosphonates and dental implants: current problems. *Med Oral Patol Oral Cir Bucal*. 2009;14:355-60.
82. Aragon-Ching JB, Ning YM, Chen CC, Latham L, Guadagnini JP, Gulley JL et al. Higher incidence of Osteonecrosis of the Jaw (ONJ) in patients with metastatic castration resistant prostate cancer treated with anti-angiogenic agents. *Cancer Invest* 2009;27:221-6.
83. Badros A, Terpos E, Katodritou E, Goloubeva O, Kastiris E, Verrou E et al. Natural history of osteonecrosis of the jaw in patients with multiple myeloma. *J Clin Oncol* 2008;26:5904-9.
84. Barker K, Lowe D, Olujohungbe A, Low E, Rogers SN. Survey of members of myeloma UK on bisphosphonates associated jaw osteonecrosis. *Br J Haematol* 2007;139:626-8.
85. Borrás-Blasco J, Rosique-Robles D, Giner-Marco V, Galan-Brotos A, Casterá E, Costa S. Possible delayed onset of osteonecrosis of the jaw in association with zoledronic acid. *J Clin Pharm Ther* 2007;32:651-4.
86. Cetiner S, Sucak GT, Kahraman SA, Aki SZ, Kocakahyaoglu B, Gultekin SE et al. Osteonecrosis of the jaw in patients with multiple myeloma treated with zoledronic acid. *J Bone Miner Metab* 2009(PMID:19240969).
87. Fehm T, Beck V, Banys M, Lipp HP, Hairass M, Reinert S et al. Bisphosphonate-induced osteonecrosis of the jaw (ONJ): Incidence and risk factors in patients with breast cancer and gynecological malignancies. *Gynecol Oncol* 2009;112:605-9.
88. García Sáenz JA, López Tarruella S, García Paredes B, Rodríguez Lajusticia L, Villalobos L, Díaz Rubio E. Osteonecrosis of the jaw as an adverse bisphosphonate event: three cases of bone metastatic prostate cancer patients treated with zoledronic acid. *Med Oral Patol Oral Cir Bucal* 2007;12:E351-6.
89. Ibrahim T, Barbanti F, Giorgio-Marrano G, Mercatali L, Ronconi S, Vicini C et al. Osteonecrosis of the jaw in patients with bone metastases treated with bisphosphonates: a retrospective study. *Oncologist* 2008;13:330-6.
90. Kyrgidis A, Barbas A. Osteonecrosis of the jaw among bisphosphonate users. *Am J Med* 2008;121:e21; author reply e3.



91. Mehta RS, Chwistek M. Bisphosphonates and osteonecrosis of the jaw #196. *J Palliat Med* 2008;11:1039-40.
92. Montazeri AH, Erskine JG, McQuaker IG. Oral sodium clodronate induced osteonecrosis of the jaw in a patient with myeloma. *Eur J Haematol* 2007;79:69-71.
93. Mouri Y, Yoshida M, Nakano S, Yorozuya K, Fujii K, Fukutomi T et al. A case of osteonecrosis of the jaw in a breast cancer patient with bone metastases receiving longterm treatment with bisphosphonates. *Breast Cancer* 2009;16:147-50.
94. Naveau A, Naveau B. Osteonecrosis of the jaw in patients taking bisphosphonates. *Joint Bone Spine* 2006;73:7-9.
95. Ortega C, Montemurro F, Faggiuolo R, Vormola R, Nanni D, Goia F et al. Osteonecrosis of the jaw in prostate cancer patients with bone metastases treated with zoledronate: a retrospective analysis. *Acta Oncol (Stockholm, Sweden)* 2007;46:664-8.
96. Reilly MM. Osteonecrosis of the jaw in a patient receiving bisphosphonate therapy. *Oncol Nurs Forum* 2007;34:301-5.
97. Sedghizadeh PP, Stanley K, Caligiuri M, Hofkes S, Lowry B, Shuler CF. Oral bisphosphonate use and the prevalence of osteonecrosis of the jaw: an institutional inquiry. *J Am Dent Assoc* 2009;140:61-6.
98. Van Poznak C, Estilo C. Osteonecrosis of the jaw in cancer patients receiving IV bisphosphonates. *Oncol (Williston Park, NY)* 2006;20:1053-62; discussion 65-6.
99. Vannucchi AM, Ficarra G, Antonioli E, Bosi A. Osteonecrosis of the jaw associated with zoledronate therapy in a patient with multiple myeloma. *Br J Haematol* 2005;128:738.
100. Vieillard MH, Maes JM, Penel G, Facon T, Magro L, Bonnetterre J et al. Thirteen cases of jaw osteonecrosis in patients on bisphosphonate therapy. *Joint Bone Spine* 2008;75:34-40.
101. Vomvas D, Vassiliou V, Papavasileiou D, Kalogeropoulou C, Nicolatou-Galitis O, Kardamakis D. Osteonecrosis of the jaw in a patient treated with ibandronate. *J Buon* 2008;13:441-2.



102. Walter C, Al-Nawas B, Grotz KA, Thomas C, Thuroff JW, Zinser V et al. Prevalence and risk factors of bisphosphonate-associated osteonecrosis of the jaw in prostate cancer patients with advanced disease treated with zoledronate. *Eur Urol* 2008;54:1066-72.
103. Zarychanski R, Elphee E, Walton P, Johnston J. Osteonecrosis of the jaw associated with pamidronate therapy. *Am J Hematol* 2006;81:73-5.
104. Zervas K, Verrou E, Teleioudis Z, Vahtsevanos K, Banti A, Mihou D et al. Incidence, risk factors and management of osteonecrosis of the jaw in patients with multiple myeloma: a single-centre experience in 303 patients. *Br J Haematol* 2006;134:620-3.
105. Kubo N, Katayama K, Ishizaki A, Morinaga N, Negishi T, Kuwano H. A case of osteonecrosis of the lower jaw due to bisphosphonates in a breast cancer patient with bone metastasis. *Gan to Kagaku Ryoho* 2008;35:1973-5.
106. Landesberg R, Wilson T, Grbic JT. Bisphosphonate-associated osteonecrosis of the jaw: conclusions based on an analysis of case series. *Dent Today* 2006;25:52,4-7.
107. Langer CJ. Osteonecrosis of the jaw, a recently recognized sequela of bisphosphonate therapy: case report. *Support Cancer Ther* 2006;3:122-4.
108. Reiriz AB, De Zorzi Pde M, Lovat CP. Bisphosphonates and osteonecrosis of the jaw: a case report. *Clin (Sao Paulo, Brazil)* 2008;63:281-4.
109. Saussez S, Javadian R, Hupin C, Magremanne M, Chantrain G, Loeb I et al. Bisphosphonate-related osteonecrosis of the jaw and its associated risk factors: a Belgian case series. *Laryngoscope* 2009;119:323-9.
110. Wessel JH, Dodson TB, Zavras AI. Zoledronate, smoking, and obesity are strong risk factors for osteonecrosis of the jaw: a case-control study. *J Oral Maxillofac Surg* 2008;66:625-31.
111. Djulbegovic B, Wheatley K, Ross J, Clark O, Bos G, Goldschmidt H et al. Bisphosphonates in multiple myeloma. *Cochrane Database Syst Rev (Online)* 2002(3):CD003188.



112. Lipton A, Cook RJ, Major P, Smith MR, Coleman RE. Zoledronic acid and survival in breast cancer patients with bone metastases and elevated markers of osteoclast activity. *Oncol* 2007;12:1035-43.
113. Brown JE, Ellis SP, Lester JE, Gutcher S, Khanna T, Purohit OP et al. Prolonged efficacy of a single dose of the bisphosphonate zoledronic acid. *Clin Cancer Res* 2007;13:5406-10.
114. Felsenberg D. Osteonecrosis of the jaw--a potential adverse effect of bisphosphonate treatment. *Nat Clin Pract* 2006;2:662-3.
115. Sambrook P, Olver I, Goss A. Bisphosphonates and osteonecrosis of the jaw. *Aust Fam Physician* 2006;35:801-3.
116. Storm T, Thamsborg G, Steiniche T, Genant HK, Sorensen OH. Effect of intermittent cyclical etidronate therapy on bone mass and fracture rate in women with postmenopausal osteoporosis. *N Engl J Med* 1990;322:1265-71.
117. McClung MR, Geusens P, Miller PD, Zippel H, Bensen WG, Roux C et al. Effect of risedronate on the risk of hip fracture in elderly women. Hip Intervention Program Study Group. *N Engl J Med* 2001;344:333-40.
118. Chesnut IC, Skag A, Christiansen C, Recker R, Stakkestad JA, Hoiseth A et al. Effects of oral ibandronate administered daily or intermittently on fracture risk in postmenopausal osteoporosis. *J Bone Miner Res* 2004;19:1241-9.
119. Colon-Emeric CS, Caminis J, Suh TT, Pieper CF, Janning C, Magaziner J et al. The HORIZON Recurrent Fracture Trial: design of a clinical trial in the prevention of subsequent fractures after low trauma hip fracture repair. *Curr Med Res Opin* 2004;20:903-10.
120. Black DM, Delmas PD, Eastell R, Reid IR, Boonen S, Cauley JA et al. Once-yearly zoledronic acid for treatment of postmenopausal osteoporosis. *The N Engl J Med* 2007;356:1809-22.
121. Reginster J, Minne HW, Sorensen OH, Hooper M, Roux C, Brandi ML et al. Randomized trial of the effects of risedronate on vertebral fractures in women with established postmenopausal osteoporosis. Vertebral Efficacy with Risedronate Therapy (VERT) Study Group. *Osteoporos Int* 2000;11:83-91.



122. Harris ST, Watts NB, Genant HK, McKeever CD, Hangartner T, Keller M et al. Effects of risedronate treatment on vertebral and nonvertebral fractures in women with postmenopausal osteoporosis: a randomized controlled trial. Vertebral Efficacy With Risedronate Therapy (VERT) Study Group. JAMA 1999;282:1344-52.
123. Black DM, Cummings SR, Karpf DB, Cauley JA, Thompson DE, Nevitt MC et al. Randomised trial of effect of alendronate on risk of fracture in women with existing vertebral fractures. Fracture Intervention Trial Research Group. Lancet 1996;348:1535-41.
124. Pazianas M. Osteonecrosis of the jaw and the role of macrophages. J Natl Cancer Inst 2011; 103(3): 232-240.

Referencias Bibliográficas de Imágenes

- Fig.1** <http://www.scielo.cl/fbpe/img/rmc/v134n9/fig11-03.jpg>
Fig.2 <http://www.scielo.cl/fbpe/img/rmc/v134n9/fig11-02.jpg>
Fig.3 <http://zl.elsevier.es/imatges/12/12v58n07/grande/12v58n07-90026705fig1.jpg>
Fig.4 http://www.edicionesmedicas.com.ar/var/edicionesmedicas_com_ar/storage/images/media/images/osteoporosis_www.ucl.ac.uk11/72620-1-esl-AR/osteoporosis_www.ucl.ac.uk.jpg
Fig.5 <http://www.opcionmedica.com.uy/imagenes/zolen14.jpg>
Fig.6 http://www.aboutcancer.com/Osteonecrosis_of_the_jaw.jpg
Fig.7 <http://zl.elsevier.es/imatges/70/70v09n05/grande/70v09n05-10021799tab01.gif>
Fig.8 <http://www.gacetadental.com/wp-content/uploads/OLD/imagenes/cien17916.jpg>
Fig.9 <http://www.scielo.br/img/revistas/qn/v27n3/20174f3.gif>
Fig.10 <http://zl.elsevier.es/imatges/300/300v33n01/grande/300v33n01-90003082fig1.jpg>
Fig.11 <http://www.jano.es/ficheros/images/4/4v25n01/grande/4v25n01-13083618fig01.jpg>
Fig.12 <http://4.bp.blogspot.com/-Ofu94Srd0uE/UW5j1WezRbI/AAAAAAAR2M/acSbamyGTe0/s320/ACREL.jpg>
Fig.13 http://3.bp.blogspot.com/_Z5IQD98At0/UW5kDuN7ekI/AAAAAAAR2k/i7c3jLelmoA/s1600/BOVINA.jpg
Fig.14 <http://ortovic.com/consulta/wp-content/uploads/2010/10/2.jpg>



- Fig.15** [http://www.elsevier.es/eop/S1138-3593\(13\)00130-5.pdf](http://www.elsevier.es/eop/S1138-3593(13)00130-5.pdf)
Fig.16 <http://www.medicinaoral.com/libros/bisfosfonatos/capitulo.pdf>
Fig.17 <http://www.medicinaoral.com/libros/bisfosfonatos/capitulo.pdf>
Fig.18 <http://www.medicinaoral.com/libros/bisfosfonatos/capitulo.pdf>
Fig.19 <http://www.medicinaoral.com/libros/bisfosfonatos/capitulo>.
Fig.21 <http://www.learningradiology.com/caseofweek/caseoftheweekpix2011%20435-/cow446-2arr.jpg>
Fig.22 http://img.springerimages.com/Images/Springer/JOU=10006/VOL=2010.14/ISU=1/ART=2009_198/MediaObjects/WATER_10006_2009_198_Fig11_HTML.jpg
Fig.23 <http://www.linfomaymieloma.com/recursos/image/osteonecrosis%20mandibular.png>
Fig.24 <http://www.medicinaoral.com/libros/bisfosfonatos/capitulo.pdf>
Fig.25 <http://www.odontobase.com.br/upload/laserterapia.jpg>
Fig.26 <http://www.serviciosmediplan.com/images/userfiles/111.png>