



UNIVERSIDAD NACIONAL AUTÓNOMA DE MÉXICO



FACULTAD DE ESTUDIOS SUPERIORES ZARAGOZA

CARRERA:
CIRUJANO DENTISTA

UTILIDAD TERAPÉUTICA DE LOS CORTICOSTEROIDES EN CIRUGÍA
BUCAL Y MAXILOFACIAL PRESENTACIÓN DE CASOS CLÍNICOS

TESIS

*Para obtener el título de Licenciatura
Cirujano Dentista*

Presenta

GUZMÁN ALMANZA ORLANDO GABRIEL

DIRECTOR DE TESIS:

MAESTRA: BLANCA DELGADO GALINDEZ

México, D.F. 2013





Universidad Nacional
Autónoma de México

Dirección General de Bibliotecas de la UNAM

Biblioteca Central



UNAM – Dirección General de Bibliotecas
Tesis Digitales
Restricciones de uso

DERECHOS RESERVADOS ©
PROHIBIDA SU REPRODUCCIÓN TOTAL O PARCIAL

Todo el material contenido en esta tesis esta protegido por la Ley Federal del Derecho de Autor (LFDA) de los Estados Unidos Mexicanos (México).

El uso de imágenes, fragmentos de videos, y demás material que sea objeto de protección de los derechos de autor, será exclusivamente para fines educativos e informativos y deberá citar la fuente donde la obtuvo mencionando el autor o autores. Cualquier uso distinto como el lucro, reproducción, edición o modificación, será perseguido y sancionado por el respectivo titular de los Derechos de Autor.



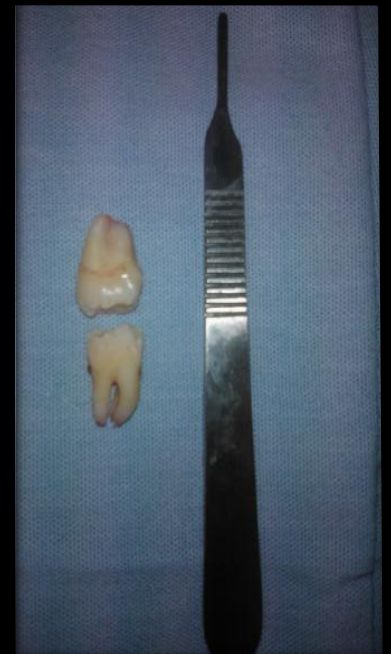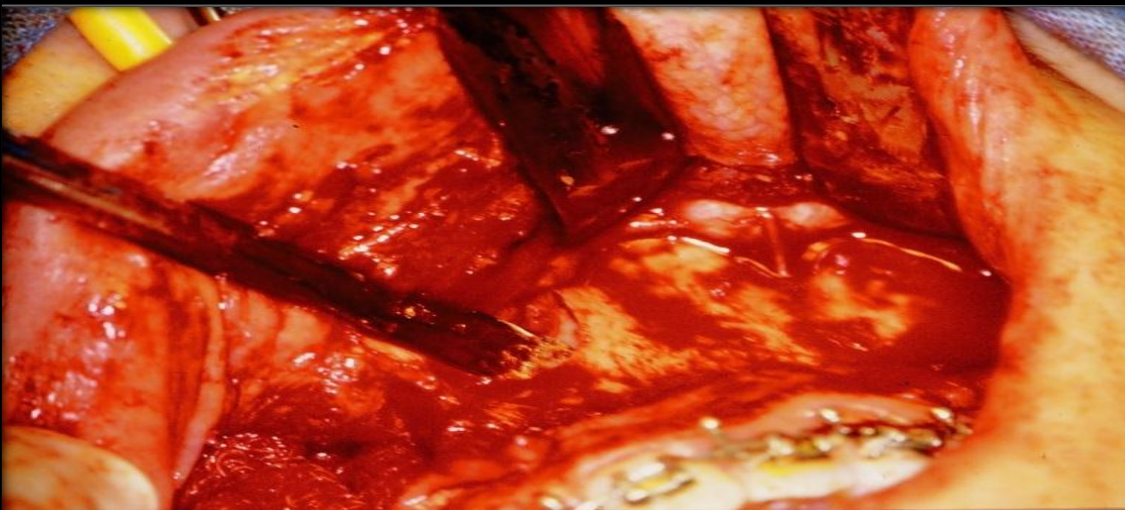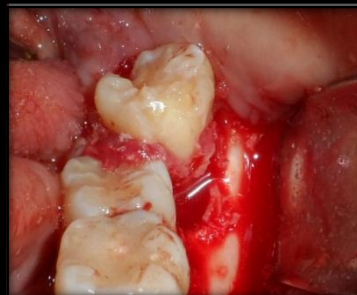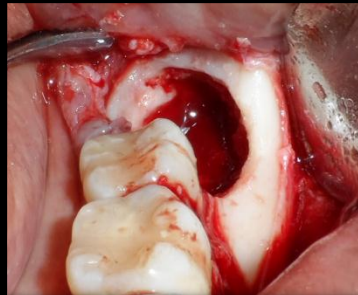
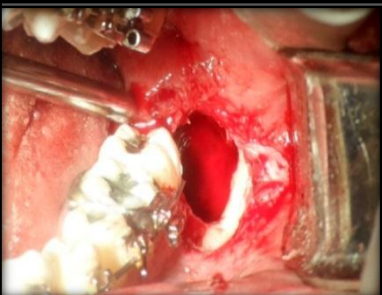UNIVERSIDAD NACIONAL AUTÓNOMA DE MÉXICO



UTILIDAD TERAPÉUTICA DE LOS CORTICOSTEROIDES EN CIRUGÍA BUCAL Y MAXILOFACIAL

PRESENTACIÓN DE CASOS CLÍNICOS

PRESENTA: ORLANDO GABRIEL GUZMÁN ALMANZA



FACULTAD DE ESTUDIOS SUPERIORES ZARAGOZA

AGRADECIMIENTOS

A MI FAMILIA:

Quiero agradecer a mi padre por mostrarme siempre el sentido de la responsabilidad y el significado del amor hacia la familia, a mi madre por enseñarme a ser paciente, tolerante y motivarme a ser mejor una mejor persona día a día, a ambos les agradezco infinitamente por el haberme guiado paso a paso por la vida, por el apoyo incondicional con mis estudios, por confiar en mí en todo momento al estar siempre conmigo y demostrarme el gran amor que me tienen con todo esto y más me han ayudado a ser una persona que ama la vida que ama lo que hace, que no desperdicia las oportunidades y tiene una gran ambición por seguir viviendo. Quiero agradecer a mis hermanos Andrea, David y Diana por hacer de estos días y en general, de mi vida, algo más divertido, por el apoyo que me brindan; Andrea gracias por hacer de mis ratos más amenos y por tener esa gran confianza en mí. David y Diana, gracias por estar conmigo cuando lo necesito, por apoyarme en mis trabajos y en mis problemas cuando lo necesito. A mis abuelos que simbólicamente me han apoyado y me han brindado su cariño, he de añadir que me siento muy afortunado por contar con el amor de los cuatro. A mis tías por darme siempre su cariño de manera incondicional, en especial a mi tía Alma que me ha demostrado su apoyo en múltiples ocasiones.

A MIS PROFESORES Y AMIGOS:

Quiero agradecer a mi mentora la Doctora Blanca Delgado por depositar su confianza y conocimientos en mí, por apoyarme en la realización de este trabajo, por recibirme en el servicio y mantenerme a su lado en los múltiples proyectos que desarrolla que me hacen crecer académica y personalmente.

A mis amigos porque a pesar del tiempo y la distancia sé que de alguna forma siempre están conmigo, y ese es el verdadero rostro de una relación fraterna.

A mis sinodales:

C.M.F. Ivonne Sánchez Fabián

C.M.F. Alfredo Calderón Durán

Mtra. Amparo García González

C.D. Christian Michel Colín Pérez

Por su tiempo, su importante aportación en este trabajo y por ser un ejemplo de profesionalidad

Orlando Gabriel

ÍNDICE

	Página
INTRODUCCIÓN	1
PLANTEAMIENTO DEL PROBLEMA	5
OBJETIVOS	5
MARCO TEÓRICO	6
Definición	6
Antecedentes	6
Corteza suprarrenal	6
➤ Clasificación de los corticoesteroides	7
➤ Mineralocorticoides	7
I. Efectos de los corticorticoides	8
II. Efectos adversos de los mineralocorticoides	8
III. Aplicaciones terapéuticas	8
➤ Glucocorticoides	8
I. Síntesis y liberación	8
II. Efectos de los glucocorticoides	9
➤ Glucocorticoides sintéticos	9
I. Usos clínicos y sistémicos	10
II. Indicaciones	11
III. Administración	11
IV. Metabolismo y excreción	11
V. Efectos adversos	11
VI. Suspensión del medicamento	12
VII. Propiedades de los glucocorticoides	12
➤ Comparaciones de los esteroides naturales y sintéticos	14
• Farmacocinética	14
I. Absorción y metabolismo	14
II. Dosis	14

• Contraindicaciones	14
• Efectos secundarios	15
• Interacciones medicamentosas	16
➤ Manejo de corticoesteroides en Cirugía bucal y Maxilofacial	17
➤ Dexametasona	19
➤ Estudios previos sobre dexametasna en cirugía bucal	20
DISEÑO METODOLÓGICO	22
➤ Recursos	22
PRESENTACIÓN DE CASOS CLÌNICOS	23
Caso clínico 1	24
Caso clínico 2	32
Caso clínico 3	42
Caso clínico 4	51
DISCUSIÓN	60
CONCLUSIONES	61
PROPUESTAS	62
REFERENCIAS BIBLIOGRÁFICAS	63
ANEXOS	66

INTRODUCCIÓN

El empleo de los corticoesteroides dentro de la odontología en cirugía bucal y maxilofacial es poco conocido por un gran número de Cirujanos Dentistas de práctica general debido a la existencia de un vacío de conocimiento en esta área farmacológica y terapéutica, lo que provoca un cuestionamiento respecto a su uso, por tales razones se dan a conocer las indicaciones y contraindicaciones de su empleo en pacientes que son sometidos a tratamientos quirúrgicos-odontológico con anestesia locoregional y general balanceada además de su utilidad como coadyuvantes para disminuir el proceso inflamatorio postquirúrgico.

Durante la práctica quirúrgica, tanto para su abordaje como para la medicación pre, intra y postquirúrgica, debe considerarse un manejo integral apoyado de un protocolo de estudio que incluya: historia médica completa, estudios de laboratorio, imágenes radiográficas y las interconsultas que sean necesarias en los casos de los pacientes con enfermedad sistémica agregada, para tener un control médico de los pacientes.

El empleo de técnicas que ayudan a minimizar el dolor y la inflamación durante la intervención dentro de los tratamientos de ámbito quirúrgico, obliga al profesional a buscar alternativas como la administración de los corticoesteroides, además de las convencionales como el empleo de los AINES, para el control del dolor y la inflamación postquirúrgica, la cual resulta molesta y limitante para el paciente.

Cuando los tejidos del cuerpo se lesionan, independientemente de la causa, la respuesta fisiológica normal deriva en una respuesta inflamatoria, la cual es acompañada de dolor. Es así con los pacientes que son sometidos a una intervención quirúrgica.

Dentro del campo de la cirugía bucal, la extracción de terceros molares impactados es el procedimiento quirúrgico más frecuente, como lo es así la cirugía ortognática en el campo de cirugía maxilofacial, por lo tanto al ser consideradas lesiones al organismo, causan una respuesta inflamatoria, razón por la cual fueron seleccionadas para esta investigación.

Las odontectomías por colgajo y la cirugía ortognática pueden producir algunos síntomas postoperatorios desagradables como consecuencia directa e inmediata a la intervención quirúrgica; entre las más comunes encontramos: edema, trismus y dolor, los cuales son relativos al proceso inflamatorio, lo que genera la constante queja de los pacientes debido a la sensación de discomfort producida durante el periodo postoperatorio. Estas manifestaciones son subjetivas y pueden ser influenciadas por diferentes factores como la edad, sexo, ansiedad y grado de dificultad del procedimiento quirúrgico. El control y manejo de esta sintomatología desagradable por cualquier medio le dará al paciente un periodo postoperatorio confortable.

En cirugía bucal, las recomendaciones hechas para el manejo antiinflamatorio se realizan habitualmente con base a la comparación en cirugía ortognática, siendo empleados principalmente los medicamentos de tipo esteroideo y AINES.

Uno de los métodos empleados para la reducción y control de los síntomas postoperatorios es el manejo de los corticoesteroides. Muchos estudios han demostrado, que el edema, trismus e inclusive el dolor postoperatorio pueden ser reducidos con el uso de estos medicamentos. Desde hace décadas los corticoesteroides han sido empleados masivamente por diversos especialistas debido a su alta eficacia y por producir diversos beneficios conocidos en numerosas situaciones clínicas.

El empleo de esteroides en cirugía bucal puede presentarse como un área de conocimiento ambiguo por muchos profesionales, su uso en odontología ha sido controversial debido a su saber de los efectos adversos. Muchos Cirujanos Dentistas han empleado corticoesteroides de manera rutinaria después de las cirugías dentoalveolares basados en generalidades y en recomendaciones inespecíficas sin tener conocimiento pleno sobre su manejo. Por tal motivo el presente estudio es de suma importancia para conocer la terapéutica, indicaciones y contraindicaciones sobre el manejo de los corticoesteroides y así poder eliminar los tabús que existen sobre este tipo de medicamentos; al recopilar información acerca de la interacción fisiológica, clínica y biológica como coadyuvante en el tratamiento del proceso inflamatorio de los procedimientos a realizar en cirugía bucal y maxilofacial.

Numerosas publicaciones en el campo de cirugía bucal y maxilofacial demuestran que la frecuencia y la gravedad de las reacciones adversas atribuidas al uso de corticoesteroides están íntimamente relacionadas con altas dosis y tiempos prolongados de administración. Ya que al ser utilizados para la prevención del edema en procedimientos quirúrgicos con posología adecuada no presenta tales inconvenientes.

En el área quirúrgica-odontológica los corticoesteroides más utilizados para el control de los síntomas postoperatorios son la dexametasona, metilprednisolona y la hidrocortisona. De los cuales la dexametasona ocupa el primer lugar como antiinflamatorio de tipo esteroideo en los procedimientos del campo de cirugía bucal y maxilofacial debido a sus propiedades, como mantener los niveles terapéuticos de plasma durante el periodo postoperatorio y poseer una actividad tóxica muy baja. Por lo tanto es considerada la mejor opción para estos procedimientos.

Esta investigación ofrece una amplia revisión documental del tema y una presentación de cuatro casos clínicos; dos correspondieron a el área de Cirugía Bucal, retención de terceros molares, atendidos en la Clínica Universitaria de Atención a la Salud Zaragoza (CUAS) y dos al servicio de Cirugía Maxilofacial sobre casos de ortognática, intervenidos en el Hospital General de Zona 2-A Troncoso. En ambos escenarios se tuvo acceso por medio de las rotaciones dentro del servicio social.

En dichos casos, se muestra el proceso quirúrgico y terapéutico para observar la amplitud del daño a los tejidos que se manejan en cada cirugía y dada su complejidad quirúrgica se manejaron corticoesteroides como antiinflamatorios. En este documento se da a conocer el manejo de este tipo de fármacos que utilizados de la manera correcta ofrecen una alternativa eficaz en el manejo del proceso inflamatorio postquirúrgico.

PLANTEAMIENTO DEL PROBLEMA

¿QUÉ UTILIDAD TIENE EL USO DE CORTICOESTEROIDES EN LOS PACIENTES SOMETIDOS A CIRUGÍA BUCAL COMPLEJA Y A CIRUGÍA ORTOGNÁTICA PROLONGADA?

¿EL EMPLEO DE CORTICOESTEROIDES COADYUVA EN EL MANEJO DEL PROCESO INFLAMATORIO POSTQUIRÚRGICO EN CIRUGÍA BUCAL Y MAXILOFACIAL DE ALTA COMPLEJIDAD?

OBJETIVOS

OBJETIVO GENERAL

- Realizar una investigación bibliográfica de los conceptos actuales del tema, para dar a conocer las indicaciones y la terapéutica de los corticoesteroides en Cirugía Bucal y Maxilofacial mediante la presentación de casos clínicos.

MARCO TEÓRICO

DEFINICIÓN

Las hormonas son sustancias naturales secretadas por células que se encuentran en las glándulas endocrinas (secreción interna) y producen efectos que son naturales en otros tejidos como son así los esteroides. Un esteroide es definido como miembro de una gran familia de sustancias químicas (hormonas y fármacos) que tienen una estructura similar a la cortisona (ciclopentano-alfa-fenantreno tetracíclico), teniendo como núcleo común al ciclopentanoperhidrofenantreno producidos en la corteza suprarrenal.^{1,2,3}

ANTECEDENTES HISTÓRICOS

La corteza suprarrenal fue descubierta por Eustaquio en 1563 y llamada como tal por Winslow en 1612, Brow por su parte en 1856 demostró que la corteza suprarrenal, más que la medula, es esencial para la vida.⁴ Pero es hasta 1920 cuando se comienza a valorar la vital importancia de la corteza suprarrenal y se distingue claramente entre las hormonas secretadas por cada una de las partes de la glándula suprarrenal.^{3,5,6}

El primer artículo publicado acerca del uso de esteroides en cirugía bucal es acerca de la hidrocortisona y data del año 1952.⁷

CORTEZA SUPRARRENAL

Las glándulas suprarrenales se localizan en la parte superior del riñón, estas son divididas en:

- Medula suprarrenal
- **Corteza suprarrenal**

La corteza suprarrenal rodea la circunferencia de la glándula suprarrenal y su función es la de regular varios componentes del metabolismo por medio de la liberación de glucocorticoides y mineralocorticoides, está compuesta por tres

capas tisulares separadas: Glomerular o externa, fasciculada o media y reticular o interna. Cada capa libera una o más hormonas con funciones diferentes e importantes: ^{1,2,8}

- Zona glomerular: encargada de secretar mineralocorticoides como lo es la aldosterona, liberada a la sangre formando parte del sistema renina angiotensina, que regula la concentración de electrolitos en la sangre como la natremia y la kalemia además de la regulación del metabolismo hidrosalino.
- Zona fasciculada: se encarga de la secreción de glucocorticoides como el cortisol y la cortisona, su principal función es regular el metabolismo de carbohidratos, proteínas; además de poseer potentes efectos antiinflamatorios y tener actividad en el metabolismo glucídico.
- Zona reticular: es la más interna y secreta pequeñas cantidades de hormonas sexuales y su funciones aún no están bien definidas. ^{5,6,9,10,11,12}

Clasificación (corticoides naturales)

Los corticoides naturales se definen biológicamente como hormonas secretadas por la corteza suprarrenal.⁵ Se aislaron dos tipos de hormonas, uno relacionado principalmente con el metabolismo intermediario de los carbohidratos, el catabolismo de proteínas, respuesta inmunitaria y la inflamación, denominados glucocorticoides. El otro se encarga de regular el metabolismo del agua y los electrolitos de sodio y potasio en los túbulos distales del riñón, a este se le conoce como mineralocorticoide.⁴

Mineralocorticoides

Son esteroides secretados en la capa externa de la corteza suprarrenal, regulan el balance de líquidos en el cuerpo es decir controlan el volumen del agua y concentración de electrolitos en el organismo. Su deficiencia es conocida como hipoaldosteronismo. ^{1,10,13}

Efectos fisiológicos de mineralocorticoides

El mineralocorticoide más importante es la aldosterona. Actúa en los túbulos distales. Participa en el proceso de intercambio de sodio potasio, mantiene el volumen sanguíneo normal. La activación del complejo aldosterona – receptor en el núcleo desencadena, probablemente, la síntesis de enzimas que, en último término, facilitan el transporte de sodio.^{1,2,11,14}

Efectos adversos de mineralocorticoides

El uso excesivo provoca retención de sodio, agua y pérdida de potasio. Los principales síntomas son edema, hipertensión, debilidad muscular, cefaleas e hipertrofia ventricular izquierda.^{1,6,11}

Aplicaciones terapéuticas

Se emplean en la insuficiencia suprarrenal global, aguda y crónica, en asociación con glucocorticoides.

Glucocorticoides

Desde el punto de vista farmacológico los esteroides más importantes son los glucocorticoides. Por su eficacia terapéutica en condiciones alérgicas e inflamatorias.¹ Estos se dividen en tres hormonas de las cuales la más importante es el cortisol, la corticoesterona que es menos activa y la cortisona que se considera totalmente inactiva hasta que se convierte en cortisol.^{9, 14,15}

La cantidad de cortisol secretada es mínima en las últimas horas de la tarde y máxima alrededor de las 8 am, la secreción es pulsátil no constante con unos picos que descienden exponencialmente.^{5,9,10,11} La secreción de cortisol está controlada por la hormona corticotrópica (ACTH), la cual es segregada por la adenohipófisis, regulada por los factores liberadores del hipotálamo.^{1,2,4,9}

Síntesis y liberación: La hormona adrenocorticotropica (ACTH) estimula la síntesis y la producción de esteroides en especial la secreción de cortisol.

La molécula de partida para la síntesis de glucocorticoides es el colesterol que se convierte a pregnenolona que limita la velocidad de la síntesis y es regulada por la ACTH.⁴

Receptores de esteroides: se unen a los receptores citosólicos, y los complejos que se forman se someten a desmineralización para poder ingresar al núcleo de la célula.¹⁶

Efectos de los glucocorticoides

Regulan el metabolismo de los carbohidratos y proteínas, particularmente durante los periodos de estrés, como las lesiones ya sean traumáticas o quirúrgicas y la demanda de glucosa aumenta, los tejidos que se encuentran en reparación y cicatrización utilizan casi exclusivamente glucosa. Los principales efectos fisiológicos de los glucocorticoides son producir y conservar reservas corporales de carbohidratos (glucosa) que se obtienen por dos principales procesos metabólicos, la gluconeogénesis y el catabolismo de proteínas.^{1,2,6,9,10,13}

Incrementa la resistencia al estrés, al elevar la concentración de glucosa en plasma, los glucocorticoides suministran al cuerpo la energía requerida para combatir el estrés causado por traumatismo, infección, hemorragia o enfermedad debilitante.¹

GLUCOCORTICOIDES SINTÉTICOS

Se han aislado un amplio grupo de compuestos esteroideos con diversas proporciones de propiedades. Se persiguen diversos objetivos: que sea más potente, que tenga mayor semivida que los naturales y que sea específico de un solo receptor.^{9,17}

Usos clínicos

Los usos más importantes son la terapia de reemplazo en enfermedades endocrinológicas como la enfermedad de Addison y en el tratamiento de reacciones inflamatorias.¹

- Tratamiento de reemplazo: los esteroides suprarrenales son esenciales para la vida. En la enfermedad de Addison existe deficiencia de ambos tipos de esteroides. Las dosis administradas son similares a los valores que normalmente existen en el cuerpo de 20 a 30mg por día. Se administra hidrocortisona que es similar al cortisol natural.^{1,4,6,9,10,11,13}
- Tratamiento antiinflamatorio: Los glucocorticoides son los agentes antiinflamatorios más potentes disponibles.¹⁸ Se producen por la inhibición de los signos clásicos de la inflamación. La inflamación se considera como el primer paso en el saneamiento de una herida, pero en ocasiones es demasiado intensa o prolongada. Los glucocorticoides sintéticos tienen modificaciones a nivel estructural lo que permite mayor eficacia antiinflamatoria.^{1,3,6,9,13,17,19}
- También influyen en la respuesta inflamatoria por su capacidad para reducir la cantidad de histamina liberada de los basófilos e inhibir la actividad de las cininas.¹⁰ Inhibe la síntesis de prostaglandinas a través de la inhibición de la ciclooxigenasa 2(COX-2) inducible y la fosfolipasa A.

Inhiben la bradicinina y sus efectos antiinflamatorios.¹⁷

Inhiben la formación de prostaglandinas, tromboxanos y leucotrienos, la migración de los neutrófilos a las áreas de inflamación, la permeabilidad capilar, el edema y la acumulación de mastocitos en sitios de la inflamación; así mismo, reducen la función de los fibroblastos y de los osteoclastos.¹⁹

- Efecto en reacción de shock: Produce una acción estabilizadora que disminuye la permeabilidad capilar a los líquidos y proteínas y, por tanto, reduce el edema. En los grandes vasos, esta acción puede evitar el colapso circulatorio por anafilaxia, endotoxemia y otros trastornos similares que se registran en las víctimas del shock. La administración en estos casos debe de ser por vía intravenosa y a dosis elevadas.^{5,11}

Indicaciones

- Insuficiencia suprarrenal cortical primaria o secundaria
- Artritis reumatoide
- Enfermedades de colágena
- Colitis ulcerativa específica
- Esclerosis múltiple
- Reacciones alérgicas graves (shock anafiláctico)
- **Reacciones inflamatorias (como el trauma quirúrgico)**²⁰

Administración

Los glucocorticoides pueden ser administrados por vía oral, intramuscular, intravenosa o tópica. La intravenosa se utiliza cuando se requiere una pronta acción, la intramuscular cuando la administración poco frecuente, en estas pueden inocularse preparaciones de depósito donde se libera lentamente y alarga su acción.^{1,17,21}

Metabolismo y excreción

Los glucocorticoides se metabolizan en el hígado y se excretan por los riñones en la orina, tras su reducción y formación de glucurónidos o sulfatos.^{1,9}

Efectos adversos

Por lo general se presentan en pacientes que reciben altas dosis o tratamientos de larga duración, las reacciones adversas, una exageración de los efectos normales de los esteroides, son parecidas a los síntomas de la enfermedad de Cushing.^{22,23,24,25,26,27,28} Puede producir reacciones tóxicas graves o incluso mortales.²⁹ Una reacción adversa importante que se asocia al uso

crónico de esteroides es la adicción, la cual puede causar cambios en el estado de ánimo (euforia), insomnio, cambios de personalidad y dependencia psicológica. Esto se conoce como psicosis esteroidea. Por lo general, su presencia se asocia a dosis esteroideas altas. La suspensión abrupta de los esteroides puede provocar depresión mental grave. Por esta razón, cuando se trata de un tratamiento prolongado o en altas dosis, su suspensión debe realizarse gradualmente y con supervisión médica, con pequeñas reducciones para evitar los síntomas de abstinencia y la depresión.^{1,3,5,6}

Suspensión de medicamento

Debe realizarse gradualmente (destete) y con supervisión médica, con pequeñas reducciones para evitar los síntomas de abstinencia y depresión. Además de evitar causar daño al eje hipotalámico hipofisario adrenal.¹ No siendo así en el caso de los esteroides de depósito que solo necesitan una sola dosis que se libera lentamente dentro del organismo. Los tratamientos de corta duración producen una supresión transitoria del eje H-H-A y es poco probable que su retirada tenga consecuencias clínicas.^{1,25,26}

PROPIEDADES DE LOS CORTICOESTEROIDES

Cuadro 1. Propiedades de los corticosteroides

<i>Fármaco</i>	<i>Dosis equivalente (mg)</i>	<i>Potencia metabólica</i>	<i>Potencia antiinflamatoria</i>	<i>Potencia de retención de sodio</i>
Glucocorticoides orales				
<i>Cortisol</i>	20	20	1	1
<i>Cortisona</i>	25	20	1	1
<i>Prednisona</i>	5	5	4	0,5
<i>Prednisolona</i>	5	5	4	0,5
<i>Dexametasona</i>	0,75	1	30	0,05
<i>Betametasona</i>	0,6	1-1,5	25-40	0,05
<i>Triamcinolona</i>	4	4	5	0,1
<i>Aldosterona</i>		0,3		3,000
<i>Fludrocortisona</i>	0,01	0,1		125-250

Todos los esteroides en la tabla excepto la aldosterona se pueden administrar vía oral

*Fuente *Rosenfeld G, Losse D. Temas Clave Farmacología. 4ª ed. España: Ed. Walters Kluwer; 2008*

Cuadro 2. Comparación de los esteroides naturales y sintéticos.

FÁRMACO	DOSIS ANTINFLAMATORIA EQUIVALENTE (mg)	RETENCIÓN DE SODIO	DURACIÓN DE LA ACCIÓN (HORAS)
Esteroides de acción corta:			
Cortisona *	25	Alta	12 a 24
Hidrocortisona *	20	Alta	12 a 24
Esteroides de acción intermedia:			
Metilprednisolona *	4	Ninguna	24 a 36
Prednisolona **	5	Leve	24 a 36
Prednisona **	5	Leve	24 a 36
Triamcinolona **	4	Ninguna	36 a 48
Esteroides de larga acción:			
Betametasona **	0.60	Ninguna	48 a 72
Dexametasona **	0.75	Ninguna	48 a 72
* Esteroides naturales			
** Esteroides sintéticos			

*Fuente Nagle B, Nagle H. *Introducción a la Farmacología*. 5ª ed. México: Ed. Mc Graw Hill; 2004.

Cuadro 2.1 Esteroides de larga duración

	Dexametasona de deposito	Betametasona de deposito
Metabolismo	Hígado	Hígado
Excreción	Orina	Orina 1% diario de la dosis
Vida media plasmática	350 min	300 min
Vida biológica	8-12 hras	8-12 hras
Absorción	Por tejido muscular - rápida	Por tejido muscular - rápida

*Fuente indirecta Vademecum International Medicam. *Media-Media*, S.A. Madrid 2003

FARMACOCINÉTICA

Absorción y metabolismo

Los corticoides y sus derivados se absorben con rapidez en el conducto gastrointestinal. Más del 90% de los glucocorticoides absorbidos se unen a las proteínas del plasma. Se metabolizan en los microsomas hepáticos y se excretan por la orina.¹⁰

Dosis y administración

Para determinar la dosis de los esteroides es necesario tomar en cuenta muchos factores, inclusive la actividad de los glucocorticoides en comparación con los mineralocorticoides, la duración de la acción, el tipo de preparación y la hora del día en el que se administra el esteroide.¹⁰

Los glucocorticoides pueden administrarse por vía oral, intramuscular, intravenosa o tópica. La vía intravenosa se utiliza en urgencias en las que se requiere una pronta acción. Las inyecciones intramusculares se emplean cuando es poco deseable la administración frecuente. Las preparaciones intramusculares pueden ser preparaciones de depósito en las que el glucocorticoide se libera lentamente desde el músculo y otorga mayor duración de la acción.¹

Se puede utilizar la medicación conocida como terapéutica de días alternos (*alternate-day therapy, ADT*) también es una forma de administración de esteroides. Su intención es reducir o eliminar los efectos adversos del tratamiento esteroideo prolongado. En la ADT se administra un esteroide de corta duración cada tercer día, por las mañanas.¹

CONTRAINDICACIONES

En pacientes con infecciones sistémicas por hongos e infecciones virales locales, los tópicos no se deben aplicar en los ojos y área peri orbitaria^{1,10}

En caso de escleroderma, osteoporosis, infecciones micóticas sistémicas, herpes ocular, insuficiencia cardiaca congestiva, hipertensión, sensibilidad a proteínas de origen porcino, tratamiento o condiciones de insuficiencia primaria corticosuprarrenal o hiperfunción corticosuprarrenal.²

EFECTOS SECUNDARIOS

Con el aumento del uso y los tratamientos prolongados de los corticoides, su toxicidad se ha hecho más evidente y, en algunos casos, puede superar los beneficios de su administración.⁵ Se ha observado que el límite de la aparición de efectos secundarios se sitúa en la administración en dosis superiores a 7,5-10mg/día de prednisona o equivalente durante una semana.¹⁷

- Síndrome de Cushing iatrogénico: Probablemente el más relevante de los efectos secundarios producidos. Entre sus manifestaciones clínicas figuran la obesidad, los edemas, el retraso de la curación de las heridas, el glaucoma, la hipertensión, la hiperglucemia, etc.
- Osteoporosis: La disminución de la masa ósea es un hallazgo común en los pacientes sometidos a tratamientos prolongados. Es más dañina la duración que la propia dosis.
- Necrosis avascular ósea: Los mecanismos fisiopatológicos exactos son todavía controvertidos, la mayoría de estudios sugiere que es consecuencia de una alteración en el aporte sanguíneo al hueso formado.
- Miopatía: Es un proceso simétrico y proximal asociado a una acusada atrofia muscular en la región pélvica.
- Infecciones: Incremento a susceptibilidad a infecciones puede ser la complicación más grave y potencialmente para la vida de los enfermos tratados con corticoides.
- Síndrome de supresión de los corticoides: La supresión del tratamiento con corticoides puede acompañarse de fatiga, malestar, mialgias y artralgias. Los pacientes también pueden acabar dependiendo psicológicamente del efecto euforizante de los corticoides. Si se hace de forma brusca este síndrome

puede ser letal si el paciente experimenta supresión hipótalamo-hipófisis-suprarrenal.

- Úlcera gastroduodenal por aumento de la secreción gástrica y disminución de la barrera de mucosa con riesgo de hemorragia digestiva alta.^{2,5,6,10,13,19}

INTERACCIONES MEDICAMENTOSAS

Se debe tener en cuenta las interacciones farmacológicas y las modificaciones de la acción terapéutica producidas por ciertas enfermedades. Se ha informado que los esteroides interactúan con una gran variedad de clases farmacológicas:

- La fenitónina, el fenobarbital, la efedrina y la rifampicina aceleran el metabolismo y disminuyen su acción biológica.
- Los antiácidos disminuyen la absorción intestinal.
- Clorpromazina disminuye la motilidad gastrointestinal, por lo que la absorción de los corticoides puede estar aumentada
- Los glucocorticoides antagonizan los efectos inhibidores de la colinesterasa y los bloqueadores ganglionares.⁵
- Cuando se sustituyen aminoácidos, los péptidos modificados actúan como antagonistas débiles o como compuestos inactivos.²
- Afectan el metabolismo de los carbohidratos, no sorprende que los diabéticos puedan aumentar su requerimiento de insulina o hipoglucemiantes orales mientras estén en tratamiento con esteroides.

CUADRO 3. INTERACCIONES FARMACOLÓGICAS

LOS GLUCOCORTICOIDES INTERACTÚAN CON	RESPUESTA
Anfotericina B, digitálicos, diuréticos	Refuerza la hipopotasemia (posible intoxicación por digitálicos)
Antibióticos, macrólidos	Aumenta la depuración de metilprednisolona en el plasma
Anticoagulantes cumarínicos	Inhibe la respuesta a estos anticoagulantes
Hormona del crecimiento	Disminuye el efecto promotor del crecimiento del <i>somatrem</i>
Insulina, hipoglucemiantes orales	Aumenta los requerimientos de insulina o hipoglucemiantes orales
Isoniacida	Aumenta los requerimientos de isoniacida
Anticonceptivos orales, estrógenos y ketoconazol	Aumenta la respuesta a esteroides
Fenobarbital, fenitoína, rifampicina	Aumenta los requerimientos de esteroides por incremento de la depuración de los mismos.

*Fuente *Nagle B, Nagle H. Introducción a la Farmacología. 5ª ed. México: Ed. Mc Graw Hill; 2004.*

MANEJO DE CORTICOESTEROIDES EN CIRUGÍA BUCAL Y MAXILOFACIAL

Dentro del ejercicio de la cirugía oral y maxilofacial, el uso de los medicamentos empleados rutinariamente no difiere en gran manera del resto de las especialidades medico odontológicas, sin embargo, durante la práctica de la cirugía, los pacientes presentan cuadros clínicos singulares distintos al resto de las especialidades, por el nivel de dificultad de los procedimientos que llegan a ser invasivos y en ocasiones mutilantes y que biológicamente son más agresivos lo que consecuentemente ocasionan dolor y una respuesta inflamatoria más intensa. Por esta razón el control de la inflamación es un apartado muy importante dentro de la odontología, el uso de agentes antiinflamatorios está ampliamente difundido en la práctica de la cirugía oral y maxilofacial.^{8,30,33,34}

Las odontectomías por colgajo de terceros molares bajo anestesia local son los procedimientos quirúrgicos, en el área odontológica, más comunes como la cirugía ortognática en el área de cirugía maxilofacial y están asociados con síntomas postoperatorios como dolor, inflamación y trismus, los cuales son causados por el trauma quirúrgico y la manipulación de los tejidos óseos y blandos. El uso de corticoesteroides como la dexametasona, la metilprednisolona

y la betametasona son utilizados como terapéutica preventiva para limitar el edema y trismus posquirúrgicos.^{35,36,37,38,39,40}

Estos síntomas postoperatorios son causados debido al trauma quirúrgico siendo desagradables para el paciente y motivo de discomfort. Estas manifestaciones son subjetivas e influenciadas por diferentes factores, como edad, sexo y grado de dificultad de la cirugía programada.^{7,18,41,42}

Los glucocorticoides más empleados en cirugía bucal y maxilofacial son la metilprednisolona y la dexametasona por poseer una actividad mineralocorticoide mínima y por mantener los niveles terapéuticos de plasma inmediatos al periodo postoperatorio.²⁰

Los corticoesteroides inhiben el desarrollo de la inflamación temprana, así como manifestaciones posteriores al interferir con múltiples etapas de proceso inflamatorio y la supresión de la respuesta inmune. Aspecto relevante para su empleo en procedimientos quirúrgicos.^{20,43}

En procedimientos de cirugía bucal las vías más empleadas son vía oral con esteroides que necesitan dosis de reducción y vía intramuscular en esteroides de depósito, el cual es un esteroide de acción prolongada y sólo necesita una dosis. En estas dosis únicas deben tomarse antes de las 9:00 am para que su distribución se asemeje a los niveles diurnos fisiológicos y no supriman la actividad corticosuprarrenal existente, se pueden tomar con alimentos o antiácidos para minimizar las molestias estomacales.¹ El efecto de la morbilidad postoperatoria y la duración del efecto de los corticoesteroides varía en cada cirugía.⁴³

Se ha visto que la terapia combinada entre un glucocorticoide y un analgésico surge mejores efectos en control, manejo de proceso inflamatorio y dolor.⁴⁴

Medición de edema: el edema postquirùrgico en cirugía de terceros molares ha sido evaluado y medido de maneras distintas como lo son:

- Clínica: es de acuerdo al criterio del investigador y se califica como leve, moderado y severo
- Referencias anatómicas: medición entre distancias de puntos anatómicos específicos: desde el ángulo externo del ojo al ángulo gonial y desde el ala de la nariz hasta el tragus, mediante la utilización de una regla milimetrada flexible.
- Sistemas computarizados: Mediante la toma de fotografías digitales, colocando al paciente en un cefalostato con guías auditivas y frontal, con ayuda de programas como el Adobe Photo se trazan puntos de acuerdo al grado del edema.⁴⁴

DEXAMETASONA

Glucocorticoide con elevada acción antiinflamatoria e inmunosupresora, de larga duración de acción, con mínimo efecto mineralcorticoide. Inhibe la síntesis de prostaglandinas y leucotrienos, sustancias que median en los procesos vasculares y celulares de la inflamación, así como en la respuesta inmunológica. Esta indicado en diversos tratamiento como alergias, lupus, manifestaciones inflamatorias, como es el caso del trauma quirùrgico.⁴⁵

Como glucocorticoide, la dexametasona es unas 25 veces más potente que la hidrocortisona. A igualdad de peso, es aproximadamente equivalente a la betametasona, cuatro a seis veces más potente que la metilprednisolona y unas 35 veces más potente que la cortisona.⁴⁶ Posee las acciones y efectos de otros glucocorticoides básicos y es uno de los miembros más activos de su clase.⁴⁰

Los corticoesteroides antiinflamatorios en general interrumpen los mecanismos de la inflamación a distintos niveles. Inhiben los efectos vasculares (vasodilatación, formación del edema, migración leucocitaria), así como el fenómeno de depósitos de fibrina, colágeno y proliferación de fibroblastos.⁴⁷

Los glucocorticoides libres cruzan fácilmente las membranas de las células y se unen a unos receptores citoplasmáticos específicos, induciendo una serie de respuestas que modifican la transcripción y, por tanto, la síntesis de proteínas. Estas respuestas son la inhibición de la infiltración leucocitaria en el lugar de la inflamación, la interferencia con los mediadores de la inflamación y la supresión de las respuestas inmunológicas. La acción antiinflamatoria de los glucocorticoides implica proteínas inhibidoras de la fosfolipasa A2, las llamadas lipocortinas. A su vez, las lipocortinas controlan la biosíntesis de una serie de potentes mediadores de la inflamación como son las prostaglandinas y los leukotrienos. Algunas de las respuestas de los glucocorticoides son la reducción del edema y una supresión general de la respuesta inmunológica.^{33,46,47}

CUADRO 4. DEXAMETASONA - PRESENTACIONES

FORMULACIÓN	DOSIS	VÍA	PRESENTACIÓN
Fosfato de dexametasona	8mg	Intramuscular Intravenosa	Solución inyectable
Dexametasona	0.5mg 0.75	Oral	Tabletas
21-Isonicotinato de dexametasona	8mg	Intramuscular	Solución inyectable

**Fuente indirecta Vademecum International Medicam. Media-Media, S.A. Madrid 2003*

ESTUDIOS PREVIOS SOBRE DEXAMETASONA EN CIRUGÍA BUCAL

Bamgose y cols. realizaron un estudio para valorar los efectos de la coadministración de dexametasona y diclofenaco en cirugía de terceros molares con respecto al dolor, inflamación y trismus. Se administraron 8mg de dexametasona de manera profiláctica, 4mg IV postoperatoriamente y 50 mg de diclofenaco antes y después de la cirugía y diclofenaco solo en el grupo control, el grupo de estudio fue significativamente superior al control del dolor e inflamación, sin embargo no hubo diferencia significativa en cuanto al trismus.¹⁸

Mushtaq y cols. Realizaron un estudio sobre el efecto de la dexametasona con respecto a la inflamación, dolor y trismus en cirugía de terceros molares; el grupo de estudio recibió 8mg intramuscular de dexametasona 1 hora antes de la cirugía y el grupo control no recibió la dexametasona, el edema se evaluó mediante la medición de la distancia desde el ángulo de la boca a la unión del lóbulo de la oreja después de la protuberancia de la mejilla, y la distancia desde el canto exterior del ojo, el trismus fue medido por la distancia interincisal y el dolor por medio de EVA (escala visual análoga). Los resultados arrojan una reducción en la inflamación con significancia estadística al segundo y quinto día en el grupo de dexametasona, el trismus solo tuvo significancia en el segundo día y en el caso del dolor también mostró significancia estadística en el grupo de dexametasona comparado al grupo control.²²

Deepak y Kapil. Realizaron un estudio donde se administraron dos glucocorticoides diferentes en el mismo paciente por rutas diferentes y se comparó la acción antiinflamatoria en cirugías de terceros molares; del lado derecho se administraron 4mg intramuscularmente después de la cirugía y del lado izquierdo se administró metilprednisolona 1.5mg/kg I.V. una hora antes de la cirugía, los resultados se observaron que los signos postoperatorios redujeron significativamente en cuanto edema y trismus en el grupo de metilprednisolona más que en el grupo de dexametasona.²⁸

Neupert y cols. Evaluaron el tratamiento con dexametasona para la reducción de las secuelas postoperatorias de la exodoncia quirúrgica de terceros molares administrando dosis de 4mg de dexametasona en el grupo de estudio y placebo en el grupo control, por el dolor global y el trismus fueron afectados significativamente por el esteroide. Los autores no observaron complicaciones en el lado de los esteroides.³²

DISEÑO METODOLÓGICO

Tipo de estudio: Descriptivo

N=4 casos clínicos

RECURSOS

Humanos:

Recurso	Grado	Función
Guzmán Almanza Orlando Gabriel	Tesista	-Investigación y realización de tesis. -Operador y auxiliar en el servicio de cirugía bucal en CUAS Zaragoza. -Asistente y circulante en cirugía maxilofacial en Hospital General de Zona 2ª Troncoso, elaboración de notas médicas y registro de pacientes.
Mtra. Delgado Galindez Blanca Felicitas	Directora de tesis	Asesor especialista del área de Cirugía Bucal y Maxilofacial, encargada de la valoración y supervisión de cirugía bucal de CUAS Zaragoza. Cirujana encargada de la realización de los procedimientos de Cirugía Maxilofacial.

Físicos:

- Clínica Universitaria de Atención a la Salud Zaragoza, área de Cirugía Bucal zona de quirófanos.
- Departamento de Cirugía Maxilofacial de Hospital General de Zona 2ª Troncoso, zona de quirófanos y de hospitalización.

Materiales

- ⌘ Equipo para cirugía bucal
- ⌘ Equipo para cirugía maxilofacial
- ⌘ Equipo para venoclisis para la administración de dexametasona IV
- ⌘ Dexametasona intravenosa
- ⌘ Dexametasona intramuscular
- ⌘ Jeringa hipodérmica
- ⌘ Laptop
- ⌘ Cámara fotográfica

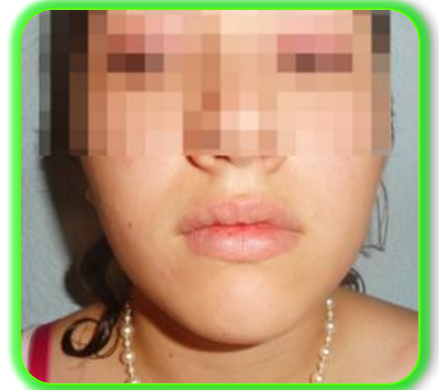

PRESENTACIÓN DE CASOS CLÍNICOS

PRESENTACIÓN DE CASO CLÍNICO 1 CIRUGÍA BUCAL

FICHA DE IDENTIFICACIÓN

Sexo: Femenino
Estado civil: Soltera
Edad: 20 años
Lugar de nacimiento: Chiapas
Lugar de residencia: Distrito Federal
Escolaridad: Universidad Medicina
Ocupación: Estudiante



**Figura 1. Paciente de Cirugía Bucal.
Caso N° 1**

MOTIVO DE CONSULTA

Dolor en zona retromolar de lado izquierdo.

ANTECEDENTES HEREDO FAMILIARES

Abuela y tía paternas con hipertensión arterial bajo tratamiento médico.

ANTECEDENTES PERSONALES NO PATOLÓGICOS

Casa habitación propia con todos los servicios intra y extra domiciliarios, baño y cambio de ropa diario, alimentación suficiente en calidad y cantidad, esquema de vacunación completo, niega toxicomanías, menarca a la edad de 11 años.

ANTECEDENTES PERSONALES PATOLÓGICOS

Presentó Varicela a la edad de 4 años bajo tratamiento médico y sin complicaciones.

INTERROGATORIO POR APARATOS Y SISTEMAS

Interrogados y negados.

ESTADO GENERAL DE SALUD

Aparentemente sano.

EXPLORACIÓN FÍSICA

Paciente femenino con edad cronológica similar a la aparente, integra, bien conformada, orientada en sus tres esferas, marcha simétrica y balanceada, buena coloración e hidratación de tegumentos, presenta cicatriz en región temporal de 2cm secuela de traumatismo durante la infancia.

EXPLORACIÓN Y ESTADO DEL APARATO ESTOMATOGNÁTICO

A la exploración de ATM presenta crepitación bilateral a la apertura sin dolor, tegumentos con buena coloración e hidratación, labios gruesos y rosados, gingiva de color rosa coral, lengua y orofaringe sin datos patológicos, con apertura bucal de 44mm. Dentición permanente completa con desviación de línea media mandibular 5mm y apiñamiento de incisivos inferiores, manchas color café retentivas en órganos dentarios 15, 26 y 47; sin presencia clínica de terceros molares.

PADECIMIENTO ACTUAL

Lo inició hace 7 días con dolor de intensidad moderada en zona retromolar del lado izquierdo, con ritmo intermitente y que aumenta con la masticación, sin terapéutica inicial.

EXAMENES DE LABORATORIO Y/O GABINETE

Biometría hemática completa, química sanguínea 3 elementos, TP, TPP, se encuentran dentro de parámetros normales. (Valores en anexo N° 2) Radiografía panorámica donde se observan los cuatro terceros molares retenidos sin alteración en otras estructuras. (Ver anexo N° 3).

SIGNOS VITALES

Se encuentran dentro de los parámetros normales

SIGNOS VITALES	
Tensión arterial	118/78 mm/Hg
Frecuencia Respiratoria	17 x minuto
Pulso	68 x minuto
Frecuencia Cardíaca	66 x minuto
Temperatura	36.5°C

DIAGNÓSTICO

Disfunción de articulación temporomandibular, caries de segundo grado en órganos dentarios 15, 26 y 47. Retención de los cuatro terceros molares con la siguiente clasificación:

ÓRGANO DENTARIO	PELL Y GREGORY	WINTER
18	Clase II, posición C	Vertical
28	Clase II, posición B	Distoangular
38	Clase II, posición A	Horizontal
48	Clase II, posición A	Mesioangular.

PRONÓSTICO

Favorable

PLAN DE TRATAMIENTO

- ⌘ Operatoria dental por parte del área de diagnóstico
- ⌘ Odontectomía por colgajo de los órganos dentarios: 38, 28, 18 y 48 bajo anestesia local, seleccionados en ese orden por ser el lado donde inició la molestia, con manejo antimicrobiano, analgésico y antiinflamatorio.
- ⌘ Se remite al área de ortodoncia para su valoración y tratamiento de disfunción de ATM.

DESARROLLO DE CASO CLÍNICO

FASE PREOPERATORIA:

Se realizó valoración diagnóstica y preoperatoria del paciente para extracción quirúrgica de terceros molares, con estudios preoperatorios dentro de los valores normales, historia médica completa y consentimiento informado autorizado (Formato en anexo 6), se programa para ser intervenido bajo anestesia local. Se anexan fotos preoperatorias del paciente de perfil izquierdo y frontal para observar los tejidos extraorales en su condición normal antes de la cirugía (Figura 2, 3).

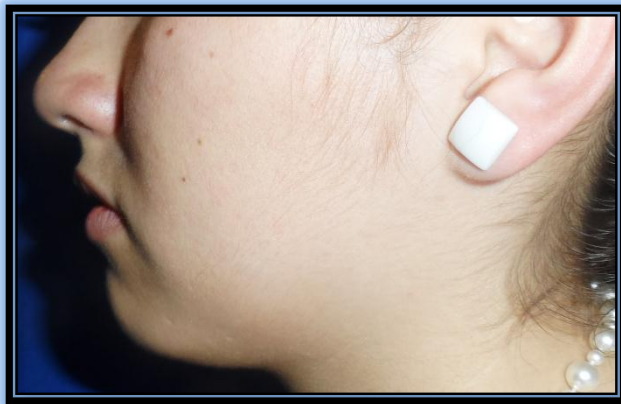

Figura 2. Vista lateral izquierda, no se observa inflamación prequirúrgica por retención de terceros molares.

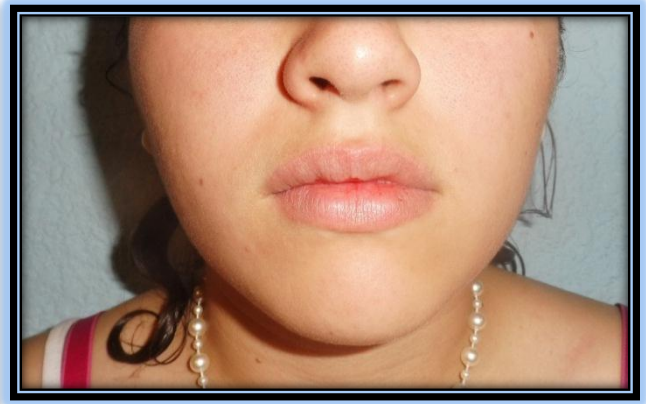

Figura 3. Vista anterior tercio medio e inferior, no se observa inflamación prequirúrgica por retención de terceros molares.

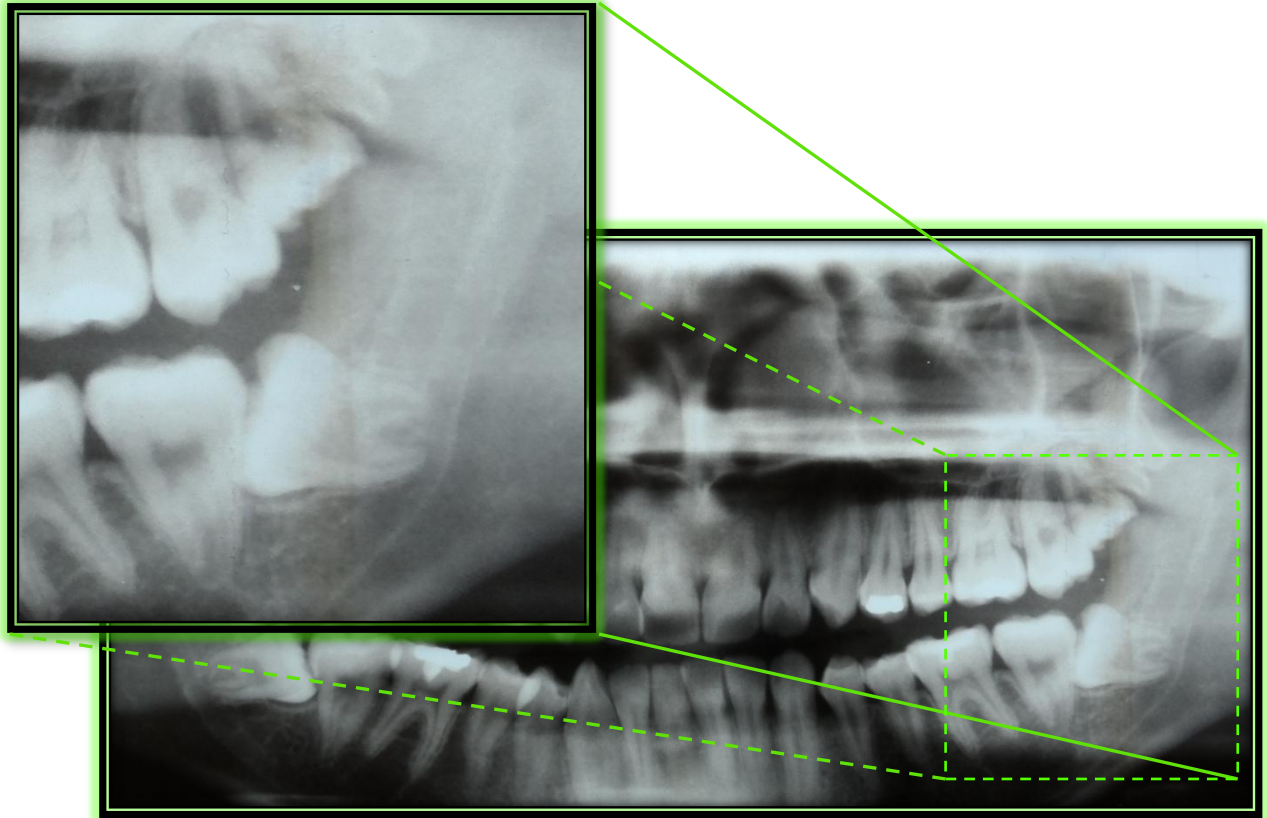


Figura 4. Radiografía panorámica, aumento de la imagen de zona a intervenir donde se observan el órgano dentario 28, clase II posición B de Pell y Gregory, distoangular según Winter; órgano dentario 38, clase II posición A de Pell y Gregory, horizontal según Winter. (Radiografía completa en Anexo 3).

FASE OPERATORIA:

Se ingresó paciente a quirófano, previa asepsia, antisepsia y colocación de campos de la manera habitual, infiltración de lidocaína con epinefrina al 2% con fines anestésicos y hemostáticos en el área a intervenir (Figura 5). Los paquetes neurovasculares bloqueados fueron nervio dentario inferior y nervio bucal para órgano dentario 38. Se realizó incisión angular en el borde anterior de la rama al trígono retro-molar con incisión de descarga en el ángulo mesio-vestibular del segundo molar (Figura 6). Se levantó colgajo mucoperiostico con periostotomo de Freer en porción vestibular con dirección a la rama ascendente mandibular, con fresa quirúrgica 702-L se realizó osteotomía sobre la cortical que cubre la corona y la porción mesial al órgano dentario (Figura 7), una vez creado el espacio se realizó la avulsión del órgano dentario 38 con elevador recto (Figura 8).

Finalmente se realizó hemostasia con gasa impregnada en agua oxigenada, curetaje y lavado del alveolo con solución fisiológica (Figura 9) y se procedió a suturar la herida quirúrgica con vicryl 3-0 (Figura 10) dando por terminada la cirugía sin complicaciones.

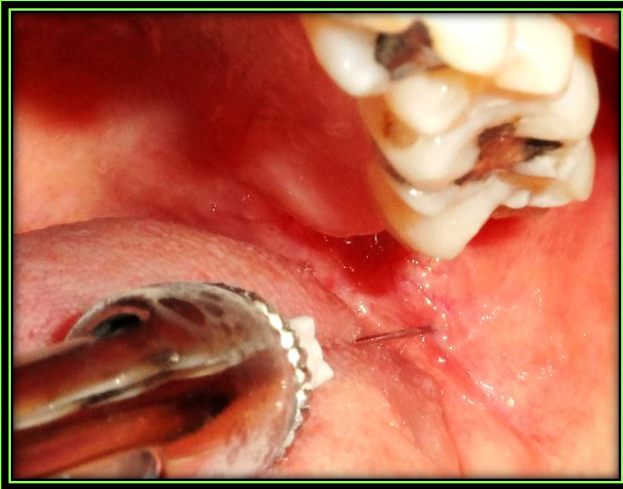


Figura 5. Anestesia nervio dentario inferior.

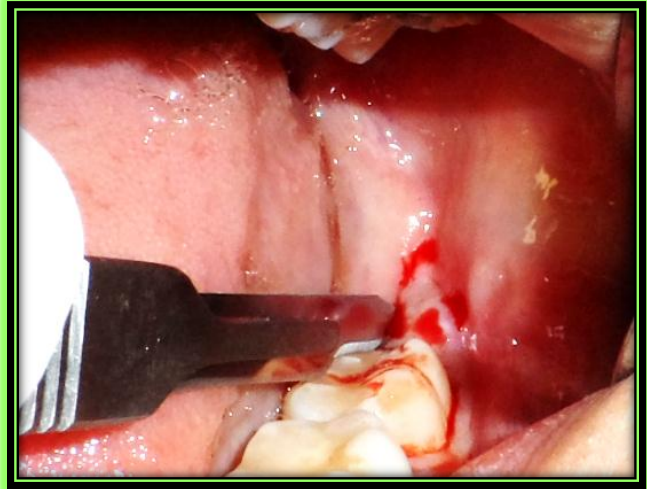


Figura 6. Diéresis Angular en borde anterior de la rama mandibular.

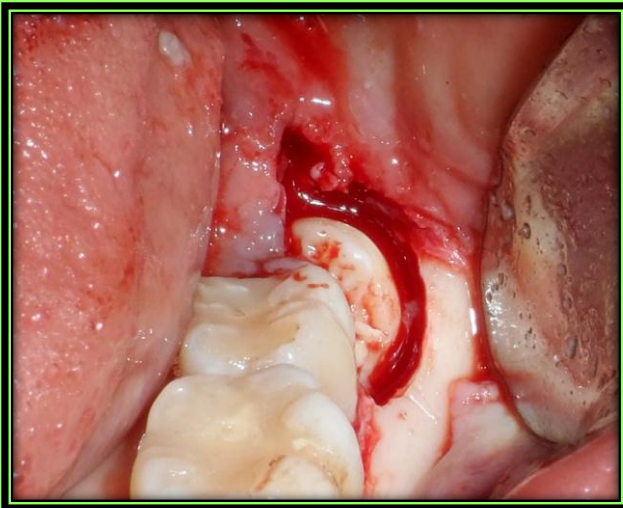


Figura 7. Osteotomía del órgano dentario 38 con corona clínica descubierta.

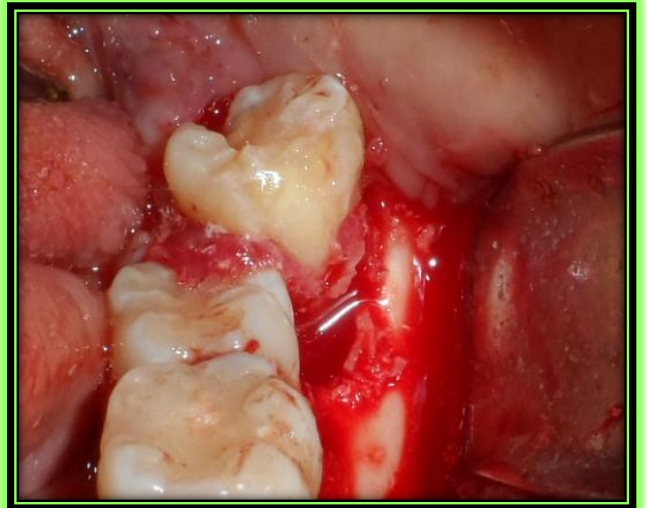

Figura 8. Avulsión del órgano dentario 38 con elevador recto apoyado en el canal realizado.

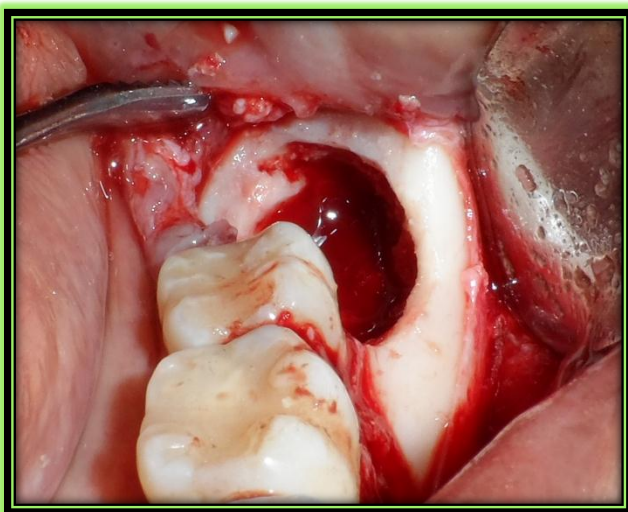


Figura 9. Curetaje y lavado del alveolo.

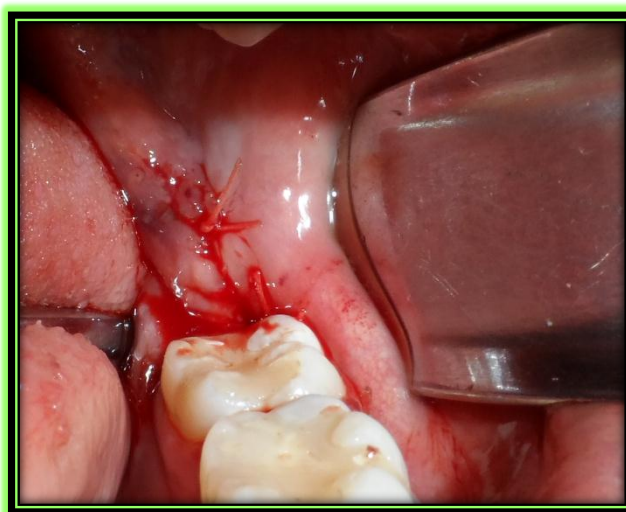


Figura 10. Sutura con vicryl 3-0, puntos simples.

FASE POSTOPERATORIA

La paciente se dio de alta a su domicilio el mismo día de la cirugía, con indicaciones por escrito (Anexo 7) y receta médica con el siguiente esquema de medicación:

- Clindamicina 300mg cápsulas Vía oral
 1 cada 8 hrs durante 7 días
- Ketorolaco 10mg tabletas Vía oral
 1 cada 8hrs durante 3 días
- Dexametasona 4mg/ml 2ml Ampolleta Intramuscular
 Aplicar una ampolleta de 8mg/2ml inmediata al término de la cirugía (única dosis).

SEGUIMIENTO

Se estableció comunicación con el paciente vía telefónica a las 24 horas para conocer su condición postoperatoria. Se revisó a las 48 y 72 horas, a los 5 y 15 días para su revisión y control. Pasadas las 48 horas presentó un edema leve con apertura bucal de 35mm, con remisión del edema a las 72 horas (Figuras 12,13) con una apertura bucal de un 95% - 42 mm, evidenciándose completa a los 15 días. La herida quirúrgica evolucionó satisfactoriamente (Figura 14).

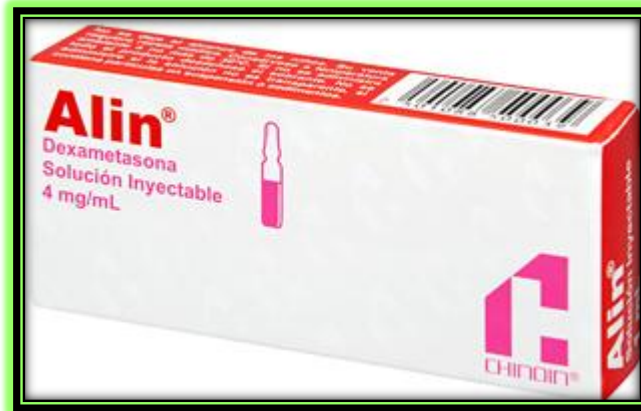

Imagen 11. Fosfato de Dexametasona 4mg/ml - 2ml

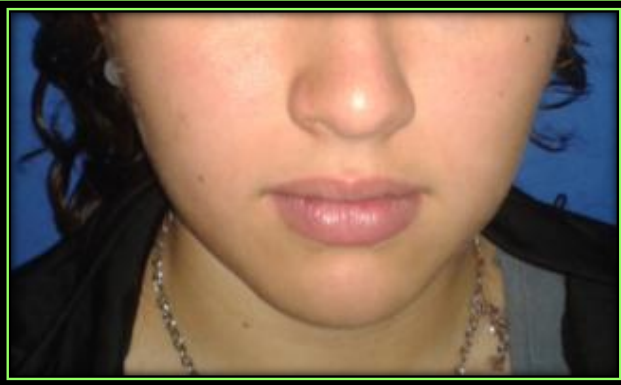

Imagen 12. Postoperatorio, vista anterior a las 72 horas con edema remitido.

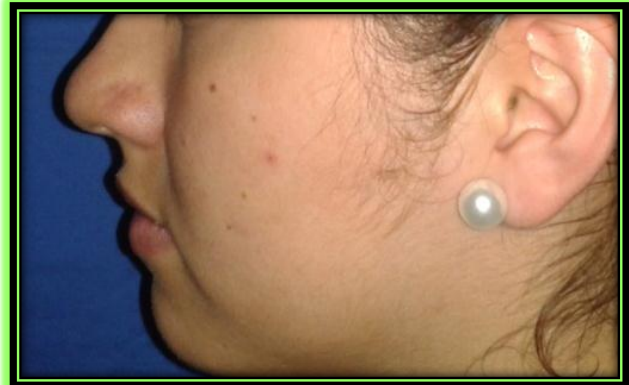

Imagen 13. Postoperatorio, vista lateral izquierda a las 72 horas con edema remitido.

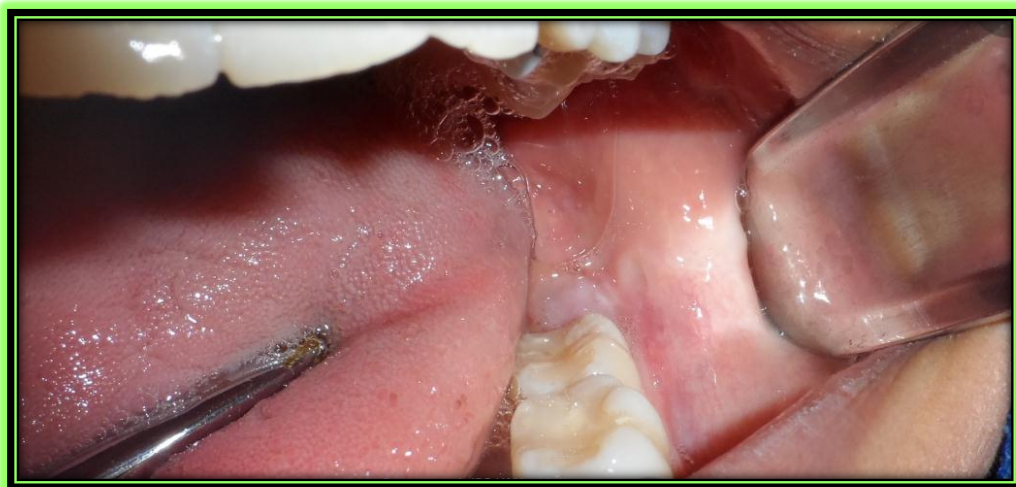

Imagen 14. Postoperatorio. La herida quirúrgica evoluciono satisfactoriamente.

PRESENTACIÓN DE CASO CLÍNICO 2 CIRUGÍA BUCAL

FICHA DE IDENTIFICACIÓN

Sexo: Masculino

Estado civil: Soltero

Edad: 18 años

Lugar de nacimiento: Distrito Federal

Lugar de residencia: Estado de México

Escolaridad: Preparatoria

Ocupación: Estudiante



Figura 15. Paciente cirugía bucal. Caso N° 2

MOTIVO DE CONSULTA

Referido del área de ortodoncia de CUAS Zaragoza por presentar dolor en zona retromolar de lado izquierdo.

ANTECEDENTES HEREDO FAMILIARES

Sin datos patológicos.

ANTECEDENTES PERSONALES NO PATOLÓGICOS

Casa habitación propia con todos los servicios intra y extra domiciliarios, alimentación suficiente en calidad y cantidad, hábitos higiénicos con baño y cambio de ropa diario, esquema de vacunación completo, deporte activo: atletismo 4 veces a la semana, niega toxicomanías.

ANTECEDENTES PERSONALES PATOLÓGICOS

Padeció sarampión a la edad de 4 años sin complicaciones.

INTERROGATORIO POR APARATOS Y SISTEMAS

Interrogados y negados

ESTADO GENERAL DE SALUD

Aparentemente sano

EXPLORACIÓN FÍSICA

Paciente masculino con edad cronológica similar a la aparente, integro y bien conformado, orientado en sus tres esferas, marcha simétrica y balanceada, buena coloración e hidratación de tegumentos.

EXPLORACIÓN Y ESTADO DEL APARATO ESTOMATOGNATICO

A la exploración de ATM no se encuentran alteraciones, tegumentos con buena coloración e hidratación, labios delgados y rosados, gingival de color rosa coral con pigmentación melanica normal, lengua y orofaringe sin datos patológicos; con apertura bucal de 45mm. Dentición permanente completa, se observa aparatología ortodontica con trampa palatina.

PADECIMIENTO ACTUAL

Lo inicia hace diez días con dolor espontáneo de intensidad leve en zona retromolar de lado izquierdo, referido y bajo tratamiento del área de ortodoncia de Clínica Universitaria de Atención a la Salud Zaragoza para su valoración y extracción de terceros molares.

EXAMENES DE GABINETE Y/O LABORATORIO

Biometría hemática, química sanguínea 3 elementos, TP y TPP, se encuentran dentro de parámetros normales (Valores en anexo 4). Radiografía panorámica donde se observan los cuatro terceros molares retenidos sin alteración en otras estructuras. (Ver anexo N° 5).

SIGNOS VITALES

SIGNOS VITALES	
Tensión arterial	118/76 mm/Hg
Frecuencia Respiratoria	15 x minuto
Pulso	64 x minuto
Frecuencia Cardíaca	63 x minuto
Temperatura	36.5°C

DIAGNÓSTICO

Terceros molares impactados con la siguiente clasificación:

O.D.	PELL Y GREGORY	WINTER
18	Clase I, posición C	Distoangular
28	Clase I, posición C	Distoangular
38	Clase II, posición A	Mesioangular
48	Clase II, posición A	Mesioangular

PRONÓSTICO

Favorable

PLAN DE TRATAMIENTO

Odontectomía por colgajo de los órganos dentarios 28, 38, 18 y 48 bajo anestesia local abordando dos órganos dentarios por sesión, en ese orden por ser el lado izquierdo el que presentó dolor, con manejo antimicrobiano, analgésico y antiinflamatorio.

DESARROLLO DE CASO CLÍNICO

FASE PREOPERATORIA:

Se realizó valoración diagnóstica y preoperatoria de paciente para extracción de terceros molares con estudios preoperatorios dentro de los parámetros normales, con historia médica completa y consentimiento informado autorizado (formato en anexo 6), se programa para ser intervenido bajo anestesia local, odontectomía por colgajo de órganos dentarios 28 y 38. Se anexan fotos lateral izquierda (Figura 16) y frontal (Figura 17) donde se observan la condición de los tejidos extraorales bajo su condición normal pre quirúrgica.

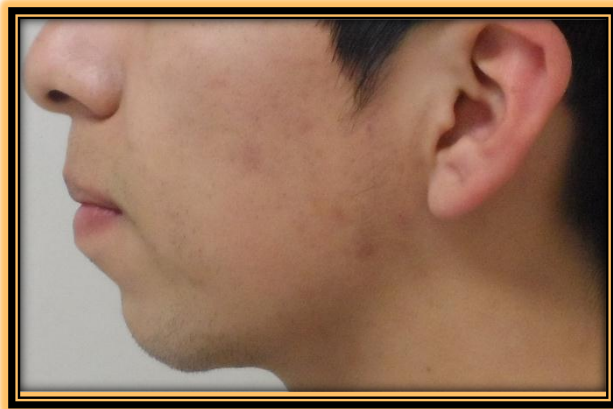

Figura 16. Vista lateral izquierda no se observa inflamación prequirúrgica por retención de terceros

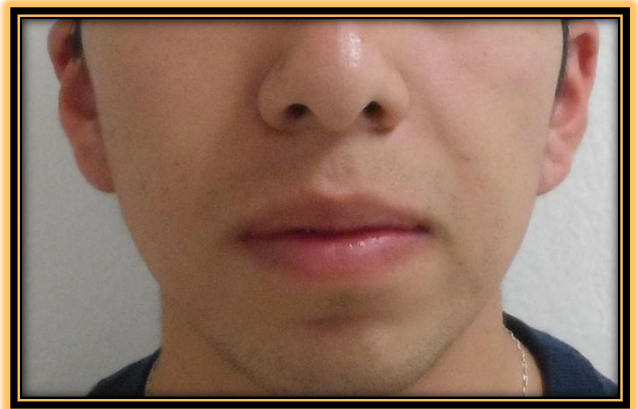

Figura 17. Vista anterior no se observa inflamación prequirúrgica por retención de terceros molares.

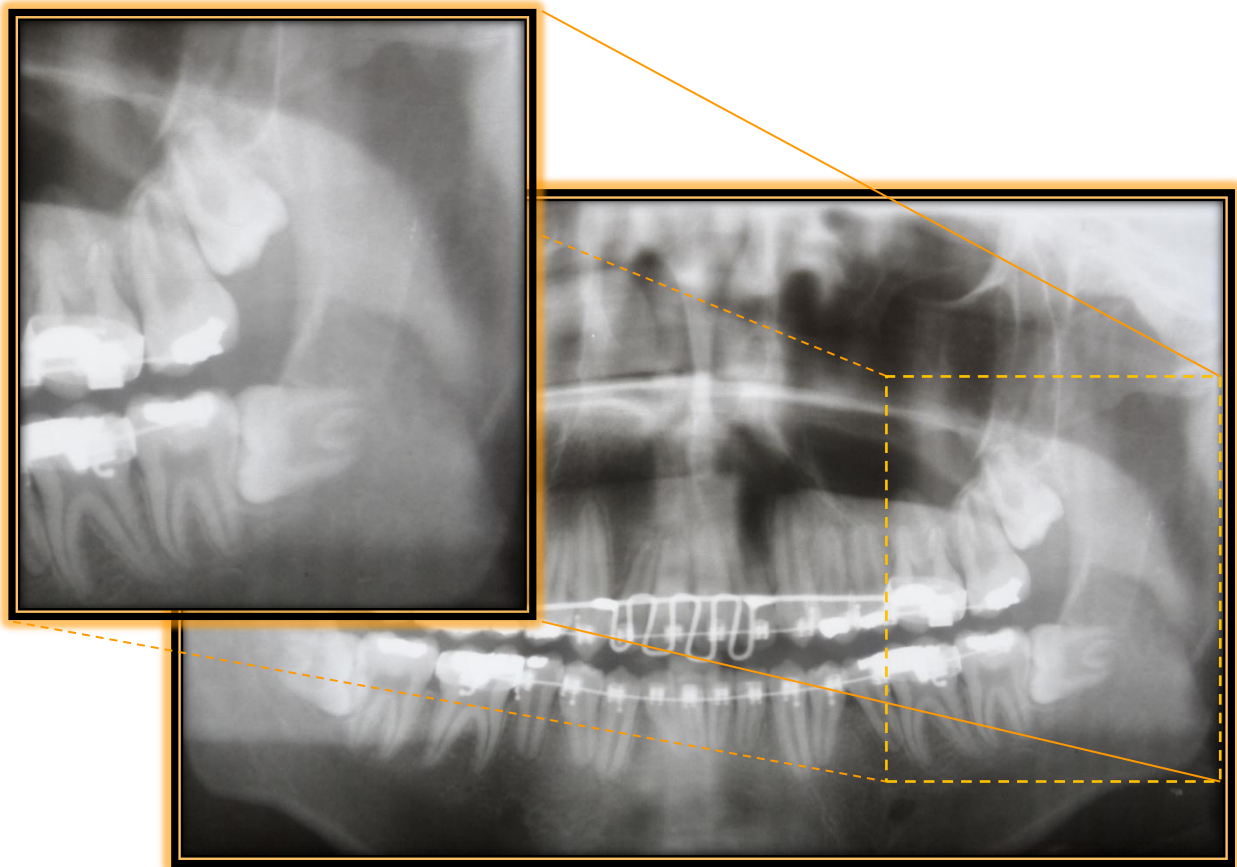


Figura 18. Radiografía panorámica, aumento de la imagen de zona a intervenir donde se observan el órgano dentario 28, clase I posición C de Pell y Gregory, distoangular según Winter; órgano dentario 38, clase II posición A, horizontal según Winter. (Radiografía completa en Anexo 5).

FASE OPERATORIA:

Se ingresó paciente a quirófano, previa asepsia, antisepsia y colocación de campos de la manera habitual se procedió a infiltrar lidocaína con epinefrina al 2% con fines anestésicos y hemostáticos en el área a intervenir. Los paquetes neurovasculares bloqueados fueron nervio dentario inferior y nervio bucal para órgano dentario 38 (Figura 19).

Se realizó incisión angular en el borde anterior de la rama ascendente mandibular al triángulo retro-molar con incisión de descarga en el ángulo mesio-vestibular del segundo molar (Figura 20). Con periostotomo de Freer se levantó colgajo mucoperiostico (Figura 21), se procedió a osteotomía con fresa 702-L

sobre la cortical que cubre la corona y la porción mesial al órgano dentario (Figura 22). Una vez creado el espacio se luxó y avulsiono órgano dentario 38 con elevador recto (Figuras 23 y 24).

Tras haber eliminado el tercer molar se hizo hemostasia con una gasa impregnada de agua oxigenada, curetaje, lavado del alveolo con solución fisiológica y la regularización del hueso alveolar (Figura 25), se afrontaron los bordes de la herida y se suturo con vicryl 3-0 puntos simples (Figura 26).

Se anestesió nervio dentario posterior y palatino anterior para órgano dentario 28 (Figura 27), se realizó incisión lineal en zona distal del segundo molar superior siguiendo la línea media dirigido a vestibular con descarga hacia arriba y adelante (Figura 28), con periostotomo de Freer se levantó colgajo (Imagen 29), se realizó osteotomía para descubrir la corona y el espacio mesial (Figura 30), para realizar avulsión con elevador recto (Figura 31). Finalmente se realiza hemostasia, curetaje, lavado del lecho quirúrgico y regularización de hueso alveolar; se suturó la mucosa con vicryl 3-0 (Figura 32) dando por terminada la cirugía sin complicaciones con ambos órganos dentarios fuera y completos (Figura 33).

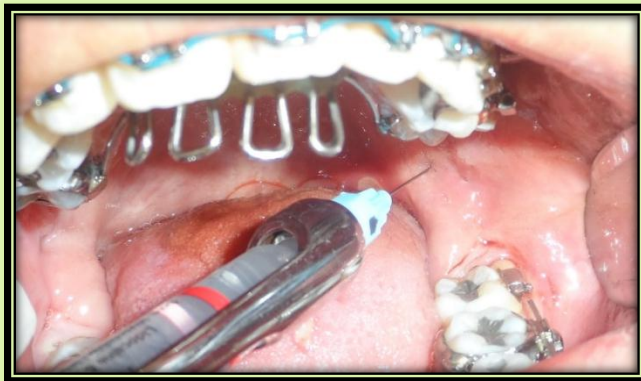


Figura 19. Anestesia nervio dentario inferior.

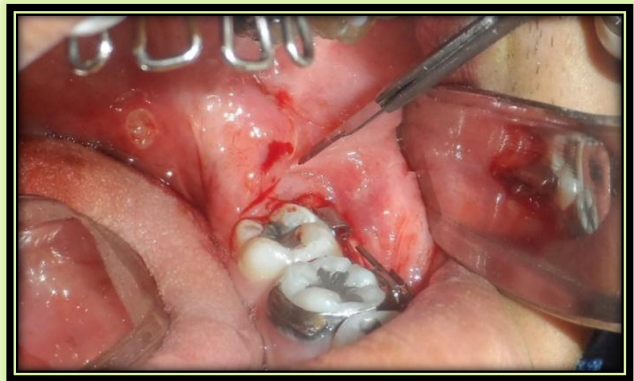

Figura 20. Diéresis Angular en rama ascendente mandibular.

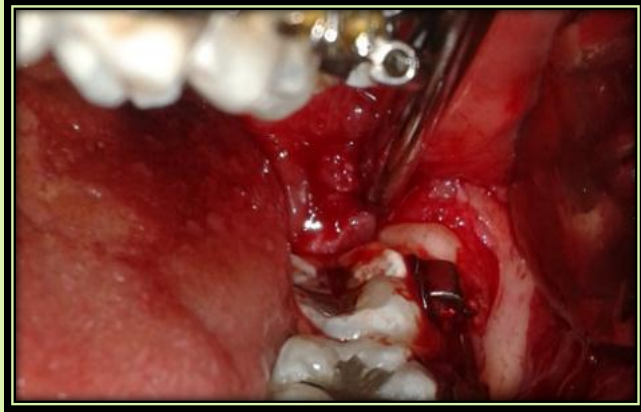

Figura 21. Desprendimiento de colgajo mucoperiostico con periostotomo de Freer.

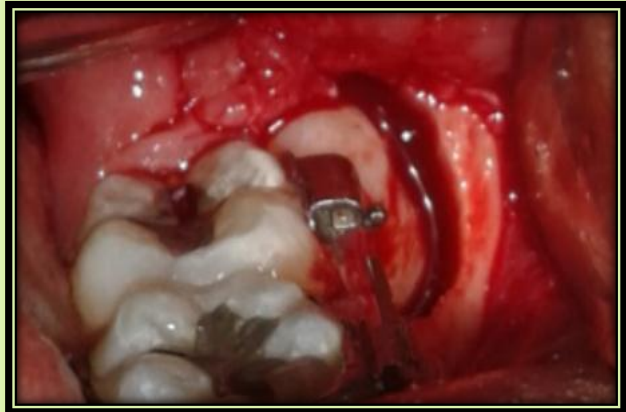

Figura 22. Osteotomía para descubrir la corona y crear espacio de apoyo para el elevador.

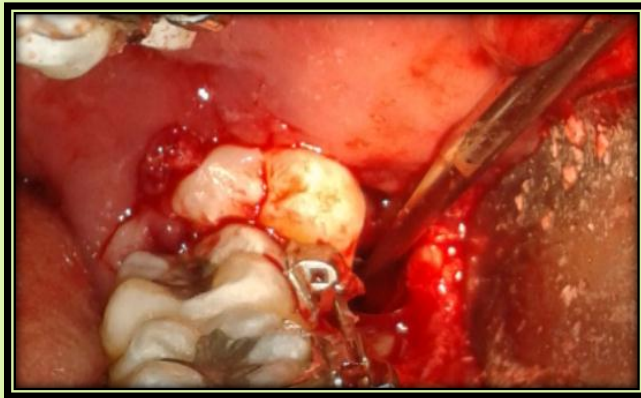


Figura 23. Luxación de órgano dentario con elevador recto.

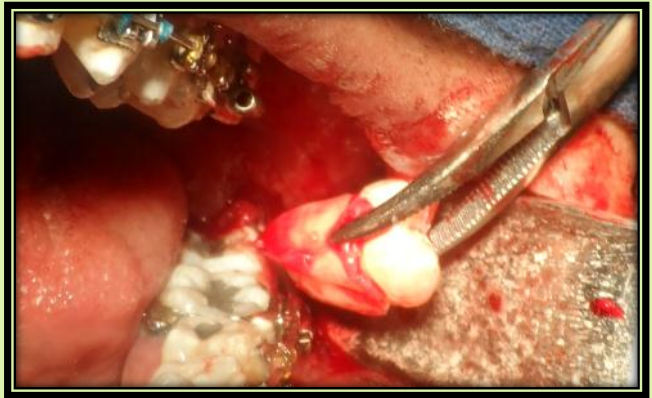

Figura 24. Avulsión de órgano dentario

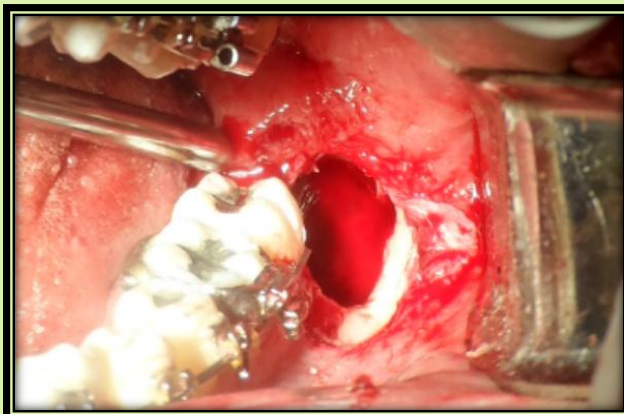


Figura 25. Curetaje y limpieza del alveolo.

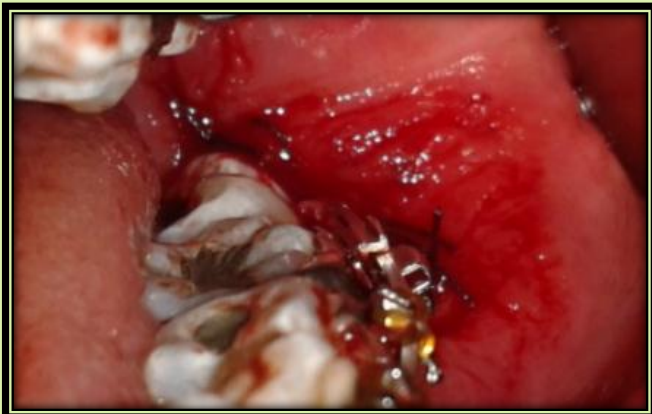

Figura 26. Sutura con vicryl 3-0 puntos simples.

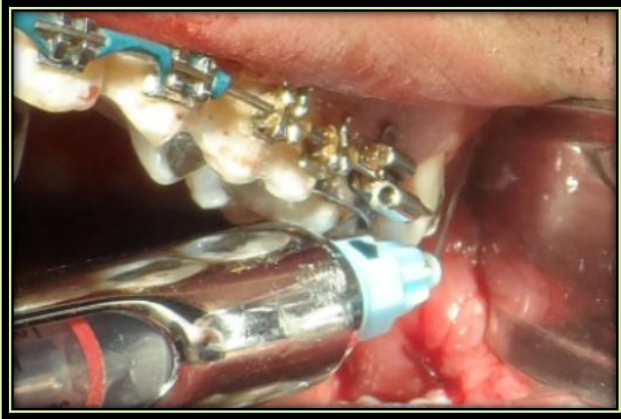


Figura 27. Anestesia dentario posterior.

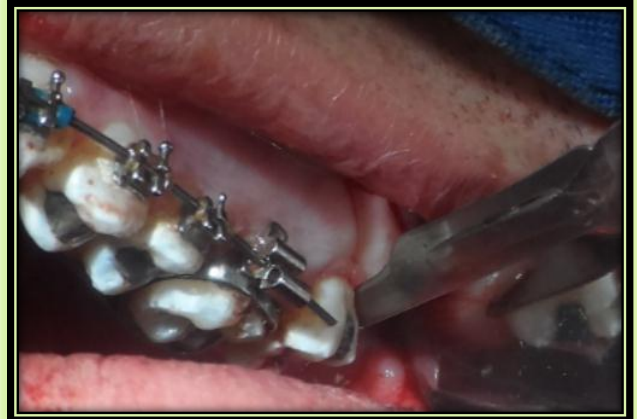

Figura 28. Incisión lineal con descarga en segundo molar.

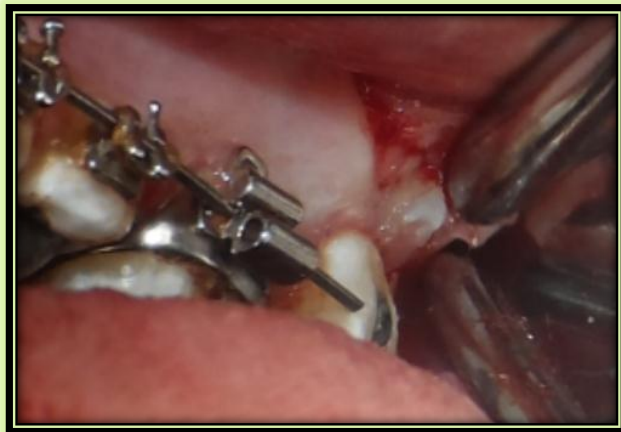

Figura 29. Levantamiento de colgajo con periostotomo de Freer.

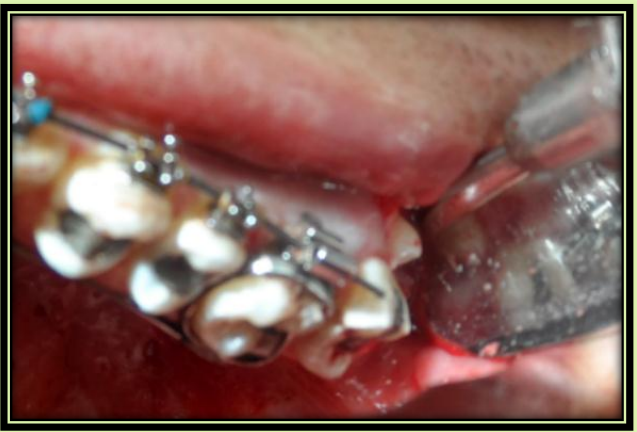

Figura 30. Osteotomía con fresa quirurguca 702-L.

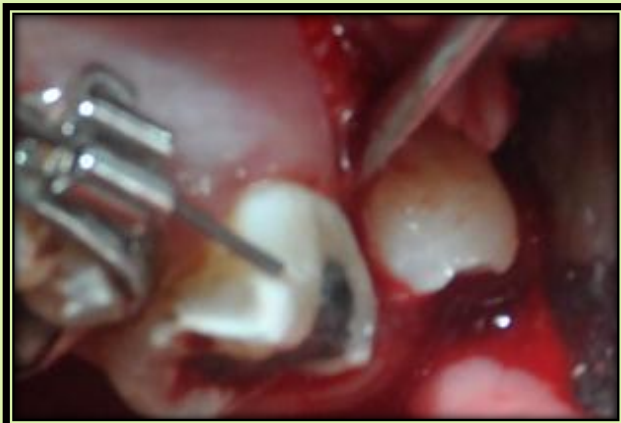

Figura 31. Avulsión del órgano dentario 28 con elevador recto.

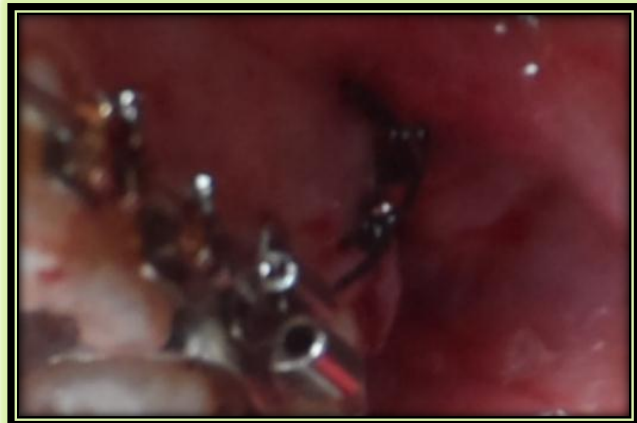

Figura 32. Sutura con vicryl 3-0 puntos simples.

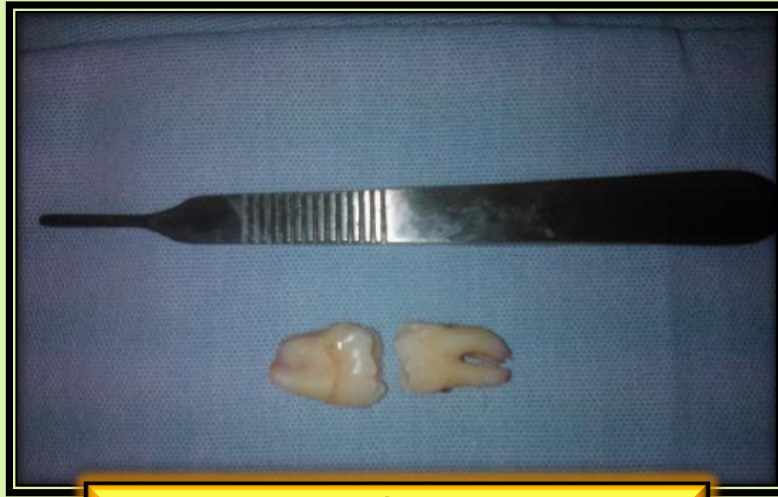

Figura 33. Paciente N° 2. Órganos dentarios extraídos.

FASE POSTOPERATORIA

Salió de alta a su domicilio con indicaciones por escrito (Anexo 7) y receta médica con el siguiente esquema y medicación:

- Clindamicina 300mg Cápsulas V.O.
 Tomar 1 cada 8 hrs durante 7 días
- Ketorolaco 10mg Tabletas V.O.,
 Tomar 2 cada 8hrs durante 3 días
- Dexametasona 4mg/ml 2ml Ampolleta I.M.
 Aplicar una ampolleta de 8mg/2ml inmediata al término de la cirugía (única dosis presentación figura 34).

Se estableció comunicación con el paciente vía telefónica a las 24 horas para conocer su condición postquirúrgica y se revisó a las 48 y 72 horas, 5, 7 y 15 días para su revisión y control. Presentó edema leve con apertura bucal de 38mm a las 48 horas, remisión del edema al 5° día (Figura 35 y 36) con una apertura bucal de más del 95% - 43mm, evidenciándose completa a los 15días. La herida quirúrgica evolucionó satisfactoriamente (Figura 37).

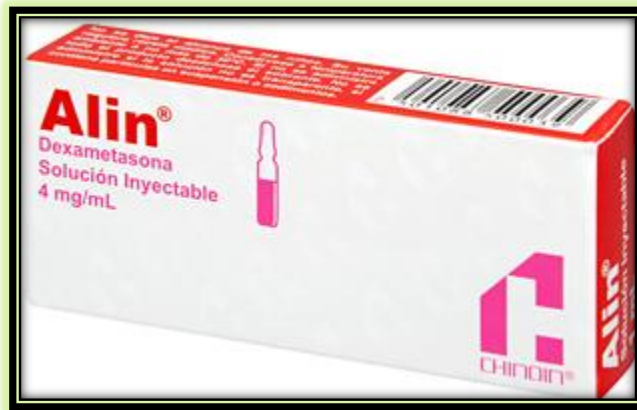

Figura 34. Fosfato de Dexametasona 4mg/ml - 2ml

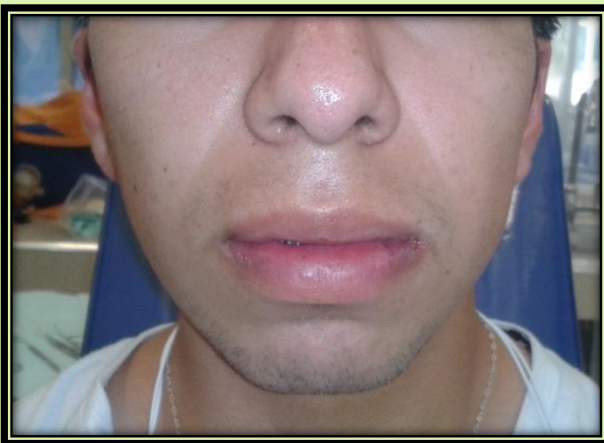

Figura 35. Postoperatorio, vista anterior con edema remitido al 5º día.

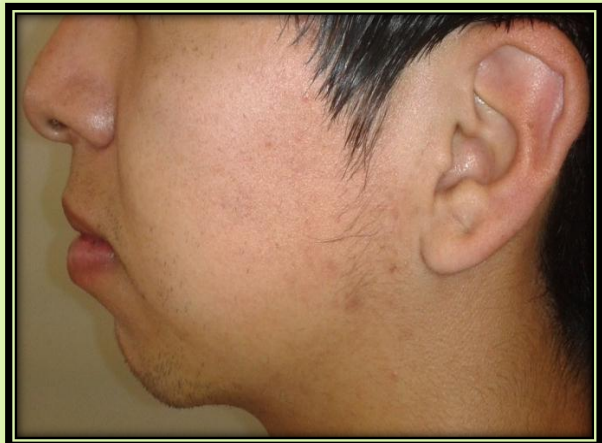

Figura 36. Postoperatorio, vista lateral izquierda con edema remitido al 5º día.

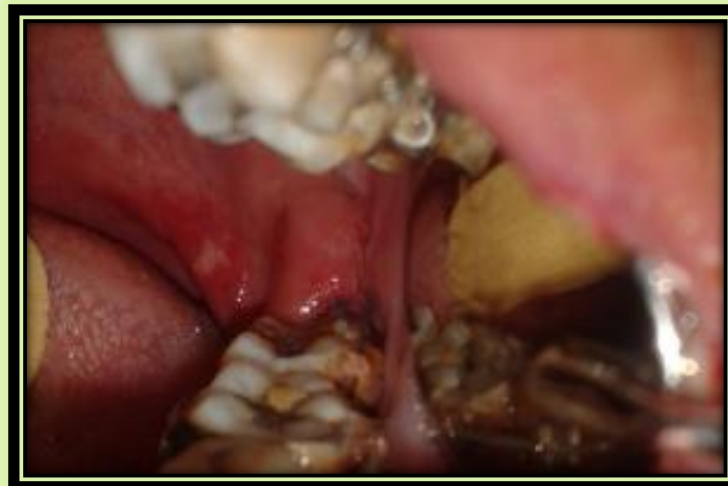

Figura 37. La herida quirúrgica evoluciona satisfactoriamente.

PRESENTACIÓN DE CASO CLÍNICO 3 CIRUGÍA MAXILOFACIAL

FICHA DE IDENTIFICACIÓN

Sexo: Masculino

Estado civil: Soltero

Edad: 22 años

Lugar de nacimiento: Pachuca, Hidalgo

Lugar de residencia: Estado de México

Escolaridad: Preparatoria

Ocupación: Obrero

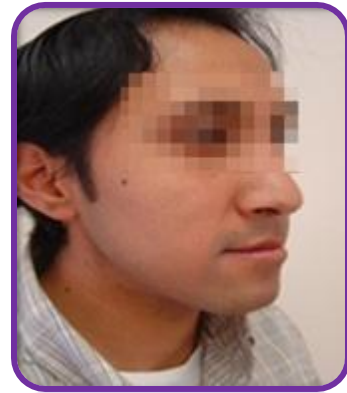

Foto 38. Paciente N° 3. Cirugía Maxilofacial

ANTECEDENTES HEREDO FAMILIARES

Abuelo materno finado por cáncer, padres con hipertensión arterial, bajo control y tratamiento médico.

ANTECEDENTES PERSONALES NO PATÓLOGICOS

Casa habitación propia con todos los servicios intra y extra domiciliarios, alimentación suficiente en calidad y cantidad, hábitos higiénicos con baño cada tercer día y cambio de ropa diario, esquema de vacunación completo, niega toxicomanías, deporte activo: caminata 3 veces a la semana.

ANTECEDENTES PERSONALES PATOLÓGICOS

Padeció sarampión a la edad 3 años y varicela a la edad de 14 años sin complicaciones, bajo control y tratamiento médico.

INTERROGATORIO POR APARATOS Y SISTEMAS

Interrogados y negados

ESTADO GENERAL DE SALUD

Aparentemente sano

EXPLORACIÓN FÍSICA

Paciente masculino con edad cronológica similar a la aparente, íntegro y bien conformado, orientado en sus tres esferas, marcha simétrica y balanceada, buena coloración e hidratación de tegumentos.

EXPLORACIÓN Y ESTADO DEL APARATO ESTOMATOGNÁTICO

A la exploración de ATM no presenta alteraciones, tegumentos con buena coloración e hidratación, labios delgados y rosados, gingiva de color rosa coral, lengua y orofaringe sin datos patológicos, con apertura bucal de 44mm. Dentición permanente completa, se observa aparatología ortodóntica, con restauraciones a base de amalgamas en órganos dentarios 16,17, 25, 26 y 36, presenta mordida cruzada anterior, con clase III de Angle en molares y caninos.

PADECIMIENTO ACTUAL

Lo inicia con el desarrollo y crecimiento al notar crecimiento excesivo en cuerpo mandibular con dificultad para cortar alimentos.

EXAMENES DE GABINETE Y/O LABORATORIO

Biometría hemática, química sanguínea, TP y TTP, se encontraron dentro de los valores normales (**Ver valores en anexo 8**), pruebas cruzadas, grupo Sanguíneo y RH. Cefalograma, cefalometría, radiografía posteroanterior y lateral de cráneo con técnica de tejidos blandos.

SIGNOS VITALES

SIGNOS VITALES	
Tensión arterial	116/78 mm/Hg
Frecuencia Respiratoria	17 x minuto
Pulso	65 x minuto
Frecuencia Cardíaca	63 x minuto
Temperatura	37.0 °C

DIAGNÓSTICO

Prognatismo mandibular horizontal

PRONÓSTICO

Favorable

PLAN DE TRATAMIENTO

Osteotomía sagital bilateral de rama mandibular con Técnica de Obwegeser modificación Dalpont. Con medicación antimicrobiana, analgésica, antiemética y antiinflamatoria (Ver en periodo postoperatorio).

DESARROLLO DE CASO CLÍNICO

FASE PREOPERATORIA:

Se realizó valoración preoperatoria del paciente, con estudios de laboratorio dentro de los valores normales, expediente clínico completo, consentimiento informado y hoja de intervención quirúrgica autorizados (Ver formatos en anexos 9 y 10). Se programa para cirugía con anestesia general e intubación nasotraqueal con valoración ASA I. Se anexan fotos preoperatorias del paciente de perfil y forma de oclusión evidenciando prognatismo (Figura 39 y 40).

Cirugía programada: Osteotomía sagital de rama mandibular bilateral.

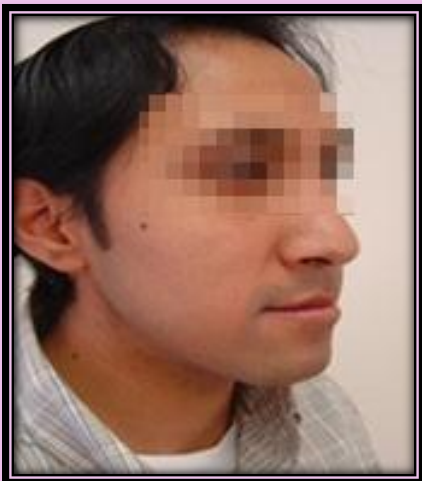

Figura 39. Perfil del paciente preoperatorio

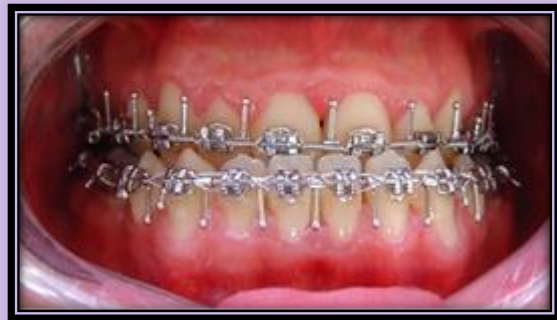

Figura 40. Mordida del paciente evidenciando prognatismo

FASE OPERATORIA:

Se ingresó paciente a quirófano, previa asepsia, antisepsia y colocación de campos de la manera habitual. Infiltración de mucosa a nivel de la línea oblicua externa y la rama ascendente de la mandíbula con lidocaína al 2% con epinefrina al 1: 100 000 con fines hemostáticos.

Se realizó una incisión de aproximadamente 2 cm sobre la parte media del borde anterior de la rama mandibular, desde la mucosa hasta el periostio. Con periostotomo se disecó la hamaca pterigo maseterina descubriendo la tabla externa hasta el borde inferior mandibular, con separador de cuerpo se permitió cargar la mandíbula (Figura 41), evitando accidentes y lesión vascular. Disección del borde anterior, desprendiendo cuidadosamente las inserciones tendinosa del musculo temporal, pared medial (tabla interna) se realiza subperióticamente alrededor de la línula y por debajo del foramen mandibular, casi hasta el borde posterior de la mandíbula, creando un túnel para permitir el corte del mismo con la disección medial y con un elevador de Selding se retrae el tejido para insertar cuidadosamente el separador de rama.

Colocados los separadores, se inicia osteotomía con sierra recíproca, la osteotomía horizontal se extiende dos tercios de la dimensión anteroposterior de la rama. Y la vertical en el cuerpo de la mandíbula hasta el borde inferior. Una vez realizados y confirmados los cortes, se procede a realizar la fractura y separación de las tablas óseas (Figura 43).

Se remarca osteotomía, con cincel de 4 mm y entre las dos ramas se introduce un cincel recto de 6 mm a nivel del cuerpo para la separación de ambas tablas y se realizó mismo procedimiento del lado contralateral de la mandíbula. Terminadas las osteotomías, se reposicionó la mandíbula y se colocó férula oclusal, para tracción interdental se colocaron alambres de acero inoxidable, una vez que la mandíbula está en la posición correcta se realiza el corte del segmento óseo excedente (Figura 44). Realizados los cortes de los segmentos óseos, las tablas óseas se recolocaron, fijando y estabilizando los segmentos. Una vez realizado esto se colocó la férula oclusal con la oclusión proyectada, por último se colocó fijación interna rígida con mini placas de titanio (Figura 45 y 46) y cierre de las heridas quirúrgicas con sutura reabsorbible técnica de sujeción continua (Figura 47).

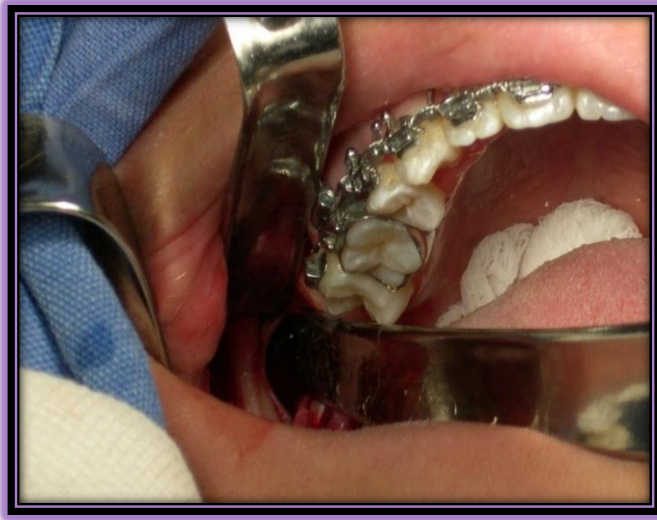

Figura 41. Colocación de los separadores de cuerpo de la mandíbula.

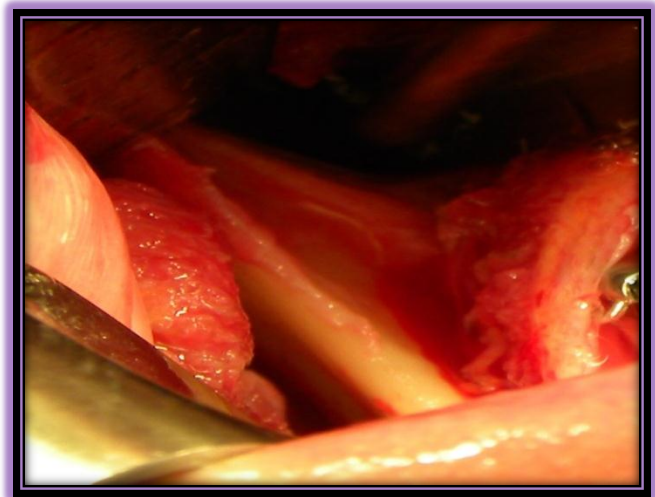


Figura 42. Exposición de la rama mandibular al completar la disección

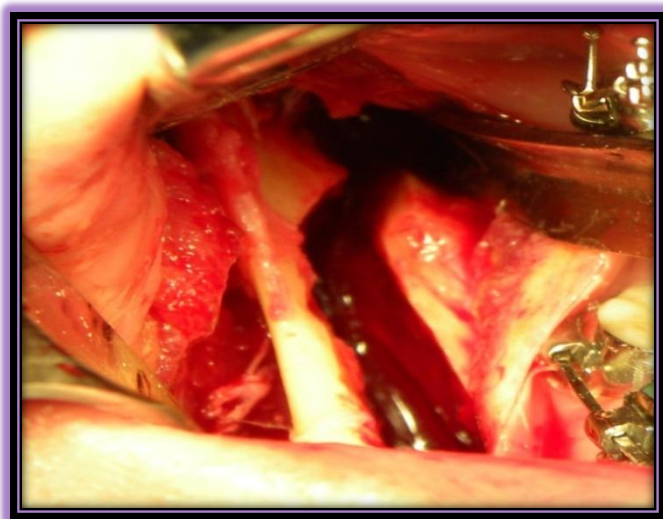


Figura 43. Corte y separación de las tablas óseas

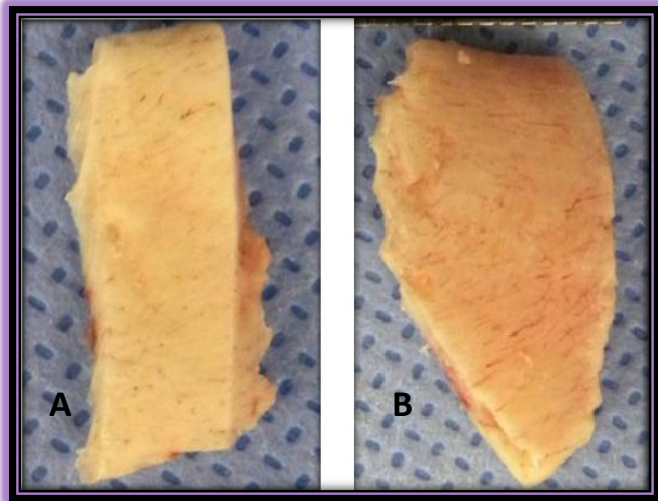


Figura 44. Segmentos óseos excedentes del cuerpo mandibular (A segmento lado derecho, B segmento lado izquierdo) modificación Dalpont.

Figura 45. Coaptación de segmentos óseos y fijación interna rígida con mini placas de titanio.

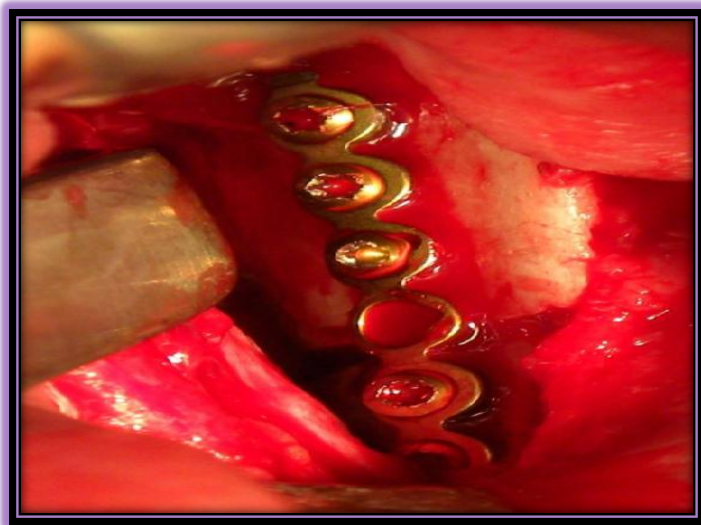



Figura 46. Mini placas de titanio adosadas a los segmentos óseos.

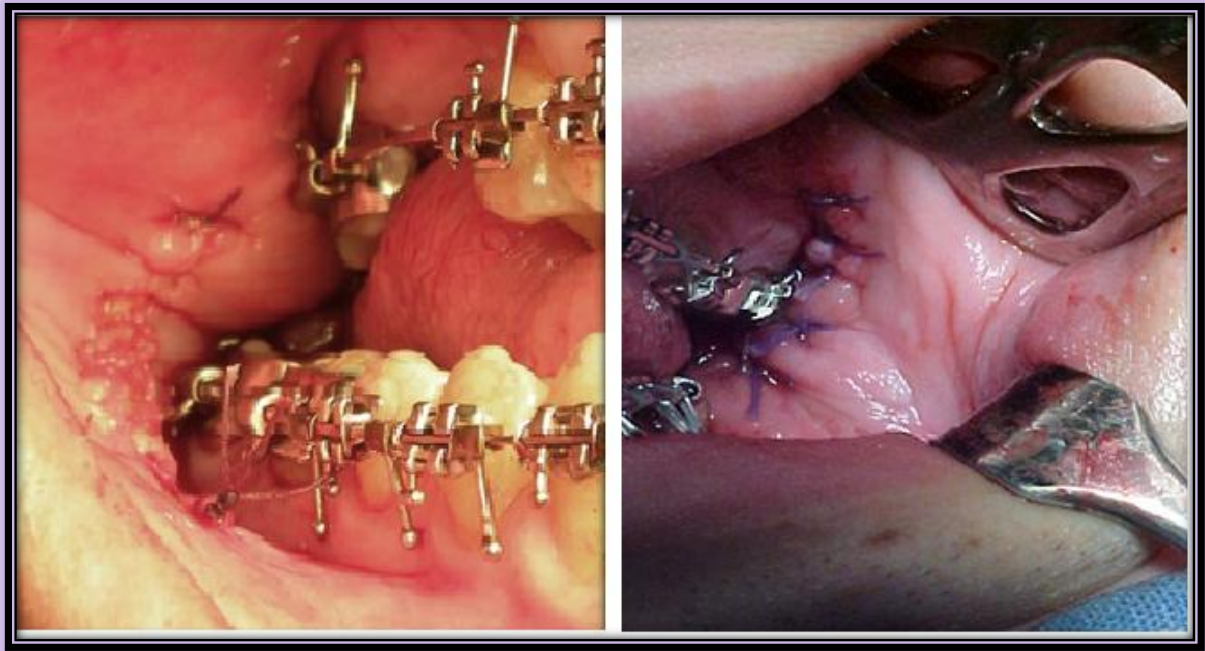


Figura 47. Sutura de las heridas quirúrgicas con sutura reabsorbible 3 ceros técnica sujete continuo.

FASE POSTOPERATORIA

El paciente pasó a zona de recuperación para los efectos residuales de anestesia y es pasado a piso de cirugía, con la siguiente medicación e indicaciones:

- 1) **Dexametasona** **16mg** **IV** **a dosis de reducción al 50%**
cada 12 hrs.

- 2) Penicilina sódica cristalina
1 000,000 - 5 000,000 cada 24 hrs. IV
- 3) Metoclopramida 10mg IV
- 4) Ranitidina 150mg IV
- 5) Metamizol 500mg PRN (Por razón necesaria)

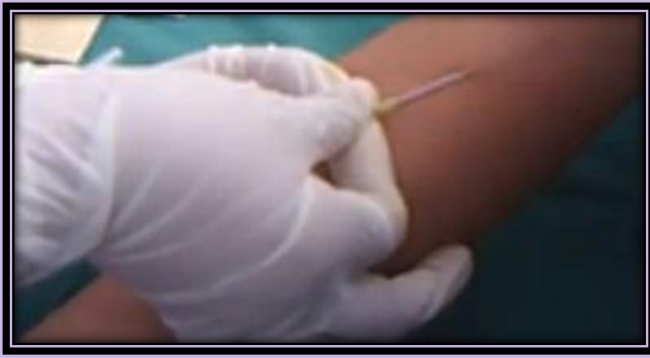

Figura 48. Venoclysis para la administración de medicamentos posoperatorios como la dexametasona.

Cirugía programada: Osteotomía sagital de rama mandibular bilateral

Cirugía realizada: la misma

Complicaciones: ninguna

El paciente fue dado de alta de hospitalización al tercer día una vez que toleró medicamentos vía oral y no existió sangrado ni otra complicación postquirúrgica.

A las 24, 48 y 72 horas presentó un edema moderado el cual fue disminuyendo gradualmente durante los próximos 8 días.

El paciente es manejado en consulta externa para su revisión y control.

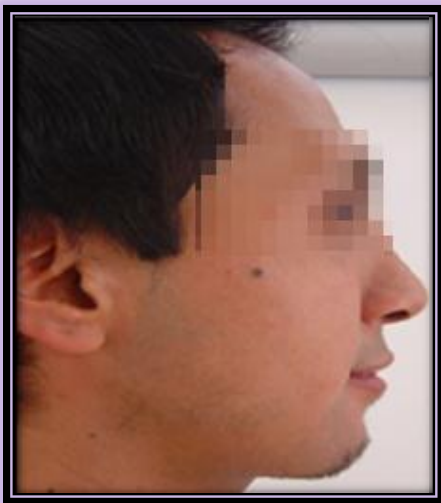

Figura 49. Perfil del paciente postoperatorio al mes de ser intervenido.

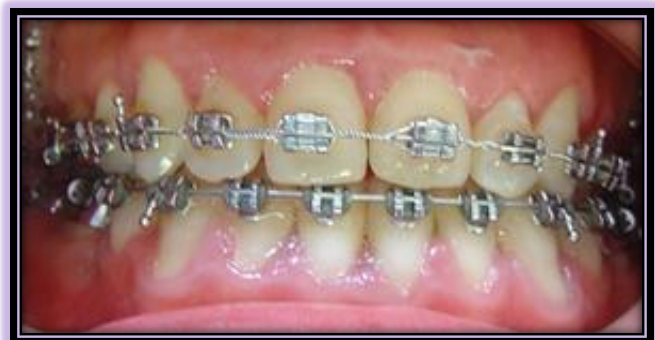

Figura 50. Oclusión del paciente postoperatorio al primer mes de ser intervenido.

PRESENTACIÓN DE CASO CLÍNICO 4 CIRUGÍA MAXILOFACIAL

FICHA DE IDENTIFICACIÓN

Sexo: Femenino

Estado civil: Soltero

Edad: 27 años

Lugar de nacimiento: Distrito Federal

Lugar de residencia: Estado de México

Escolaridad: Secundaria

Ocupación: Empleada

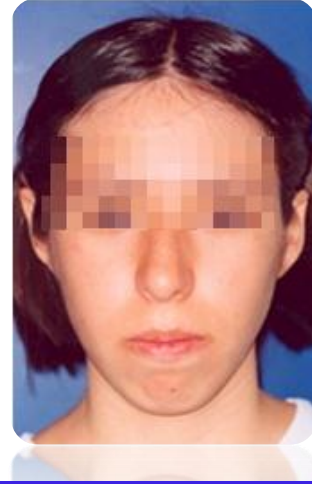

Foto 51. Paciente N° 4. Cirugía Maxilofacial

MOTIVO DE CONSULTA

No poder sellar bien los labios al cierre de la boca.

ANTECEDENTES HEREDO FAMILIARES

Abuela materna finada por diabetes mellitus.

ANTECEDENTES PERSONALES NO PATOLOGICOS

Casa habitación propia con todos los servicios intra y extra domiciliarios, hábitos dietéticos buenos en calidad y cantidad, hábitos higiénicos con baño y cambio de ropa diario, esquema de vacunación completo, toxicomanías negadas, presenta menarca a la edad de 12 años.

ANTECEDENTES PERSONALES PATOLOGICOS

Interrogados y negados.

INTERROGATORIO POR APARATOS Y SISTEMAS

Interrogados y negados.

ESTADO GENERAL DE SALUD

Aparentemente sano

EXPLORACIÓN FÍSICA

Paciente femenino con edad cronológica similar a la aparente, integro y bien conformada, orientado en sus tres esferas, marcha simétrica y balanceada, buena coloración e hidratación de tegumentos.

EXPLORACIÓN Y ESTADO DEL APARATO ESTOMATOGNATICO

A la exploración de ATM no presenta alteraciones, tegumentos con buena coloración e hidratación, labios delgados y pálidos, gingiva de color rosa coral, lengua y orofaringe sin datos patológicos. Se observa dentición permanente completa, con apertura bucal de 46mm. Dentición permanente completa, se observa aparatología ortodóntica, con restauraciones de amalgamas en órganos dentarios 16, 25, 26, 45 y 46, presenta clase I de Angle en molares y caninos, sonrisa gingival y exceso maxilar vertical.

PADECIMIENTO ACTUAL

Lo inicia con el desarrollo y crecimiento al notar crecimiento excesivo vertical del maxilar.

EXAMENES DE GABINETE Y/O LABORATORIO

Biometría hemática, química sanguínea, TP, TPP se encuentran de los valores normales (ver valores en anexo 8), pruebas cruzadas, grupo sanguíneo y RH. Cefalograma, cefalometría, radiografía posteroanterior y lateral de cráneo con técnica de tejidos blandos.

SIGNOS VITALES

SIGNOS VITALES	
Tensión arterial	124/80
Frecuencia Respiratoria	15 x minuto
Pulso	67 x minuto
Frecuencia Cardíaca	65 x minuto
Temperatura	36.8 °C

DIAGNÓSTICO:

Exceso maxilar vertical, sonrisa gingival y déficit mentoniano.

PRONOSTICO

Favorable

PLAN DE TRATAMIENTO

Osteotomía Lefort I de ascenso y mentoplastía de avance. Con medicación antimicrobiana, analgésica, antiemética y antiinflamatoria (Ver en periodo postoperatorio).

DESARROLLO DE CASO CLÍNICO

FASE PREOPERATORIA:

Se realizó valoración preoperatoria del paciente, con estudios de laboratorio dentro de los valores normales, expediente clínico completo, consentimiento informado y hoja de intervención quirúrgica autorizados (**Ver formatos en anexos 9 y 10**). Se realiza historia clínica completa, evaluación pre quirúrgica con una valoración de ASA I. Se anexan fotos preoperatorias del paciente de perfil y forma de oclusión evidenciando prognatismo (Figura 52).

Cirugía programada: Osteotomía Lefort I de ascenso y mentoplastía de avance.

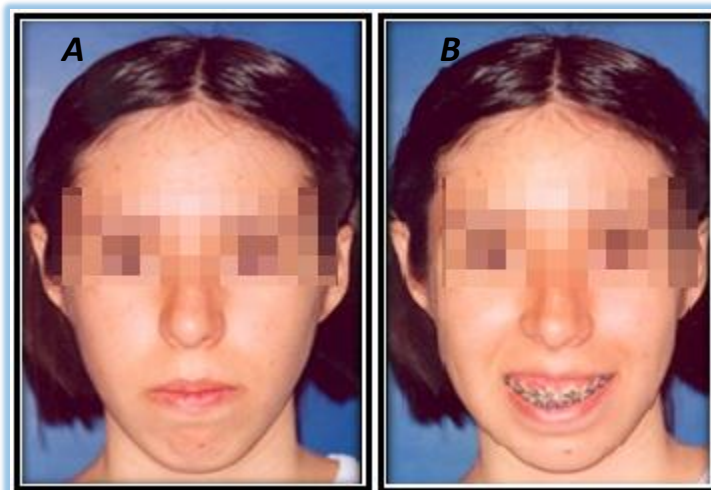

Figura 52. Fotos preoperatorias. A donde se muestra dificultad para sellar los labios. B se observa sonrisa gingival y exceso vertical maxilar.

FASE OPERATORIA:

Ingreso de paciente a quirófano, previa asepsia, antisepsia y colocación de campos de la manera habitual. Por fines hemostáticos se infiltra lidocaína con epinefrina al 2% en fondo de saco, se realizó incisión unilateral vestibular desde la línea media hasta el primer molar superior. Se procede a disección subperióstica (Figura 54) exponiendo el reborde piriforme de la apertura nasal, el

nervio infraorbitario y el área posterior del maxilar hasta la tuberosidad. Osteotomía en pared lateral del maxilar con sierra recíproca (Figura 55), continuando por la pared lateral de la nariz, se retrae mucosa nasal y periostio protegiéndolos con un periostotomo. Se levantó el mucoperiostio, el septum cartilaginoso, y se hace disección para separar el surco vomeriano y cresta nasal del maxilar, la separación definitiva se llevó a cabo después de remover la cresta nasal anterior del maxilar con un osteotomo, confirmados los cortes, con presión manual se realizó la fractura inferior (Figura 58), se disecó el mucoperiostio nasal remanente y completamos los cortes en las suturas palatinas maxilares, siempre preservando el paquete neurovascular palatino. En la zona pterigomaxilar se hizo el corte a nivel del área retromolar, por detrás del segundo molar.

Se realizó movilización anterior definitiva del maxilar con un fórceps de Rowe y se colocó pasivamente el maxilar dentro de la guarda oclusal. La separación mediopalatina se llevó a cabo, con un osteotomo recto de 4 a 6 mm, comenzando entre los alveólos de los incisivos centrales y continuando posteriormente a través de la sutura medio palatina. Ambos segmentos maxilares se movilaron transversalmente. Ya realizados ambos movimientos avance y expansión, se colocó la férula la cual se fija con alambrado diente por diente. Se procede a realizar la fijación interna rígida, con miniplacas de titanio 2 cerros en L derecha e izquierda y tornillos autoroscantes de titanio 2x5mm.

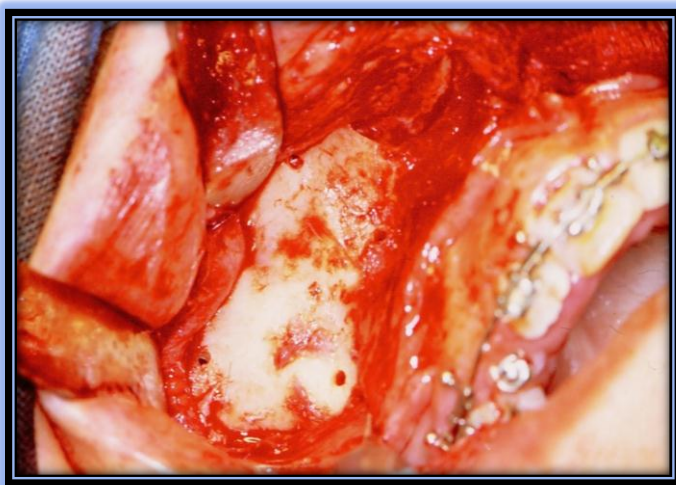


Figura 53. Perforaciones guías para reposición de maxilar

Figura 54. Disección mucoperiostica de maxilar para osteotomías.

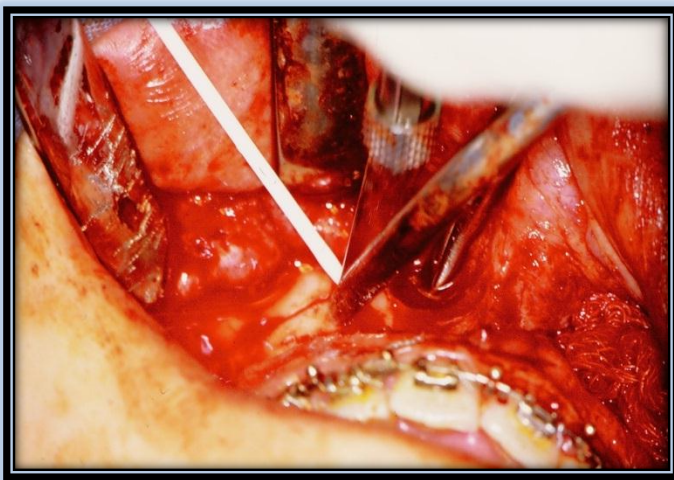
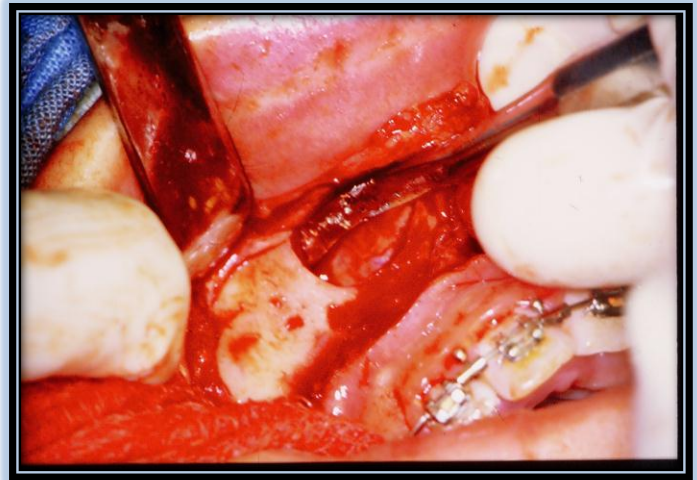
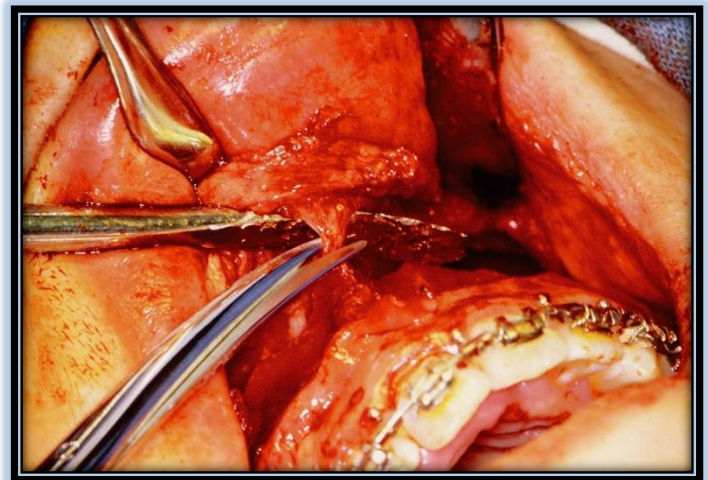

Figura 55. Se Realiza osteotomía paralela al plano oclusal.

Figura 56. Sección de ligamento septopremaxilar, musculo nasal transverso y exposición de espina nasal anterior.



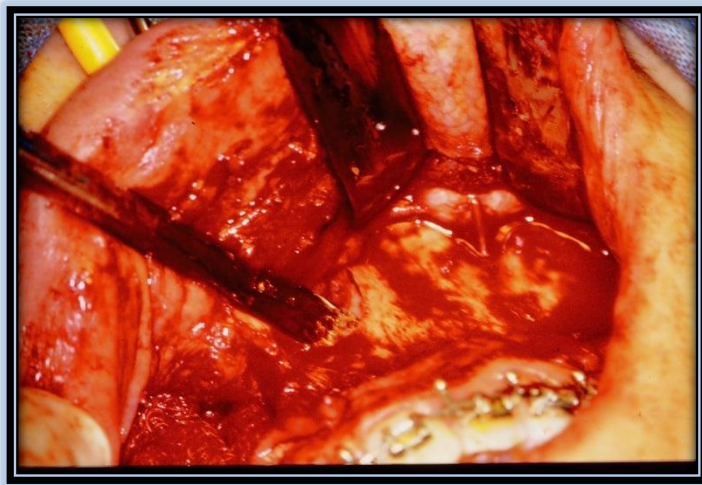

Figura 57. Reflexión y disección de la mucosa nasal

Figura 58. Fractura inferior del maxilar.

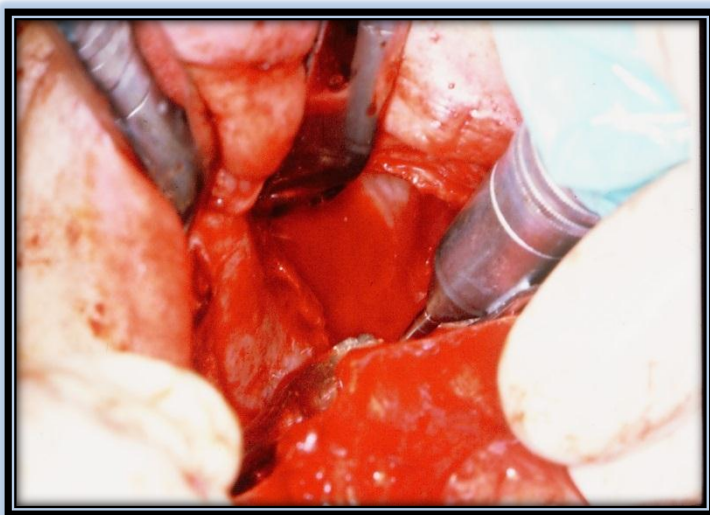
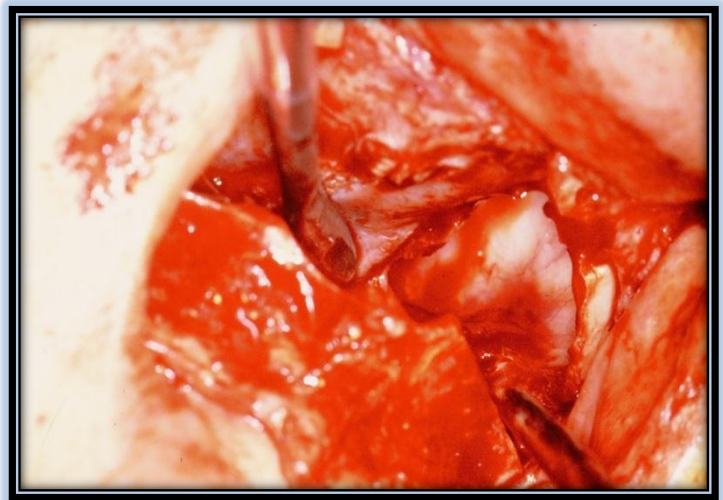

Figura 59. Remodelación de piso nasal remanente

FASE POSTOPERATORIA

El paciente pasa a área de recuperación para los efectos residuales de la anestesia, posteriormente es pasado a piso, con la siguiente medicación e indicaciones:

- 1) ***Dexametasona 16mg IV a dosis de reducción al 50% cada 12 hrs.***
- 2) Penicilina sódica cristalina
1 000,000 - 5 000,000 cada 24 hrs. IV
- 3) Metoclopramida 10mg IV
- 4) Ranitidina 150mg IV
- 5) Metamizol 500mg PRN (Por razón necesaria)

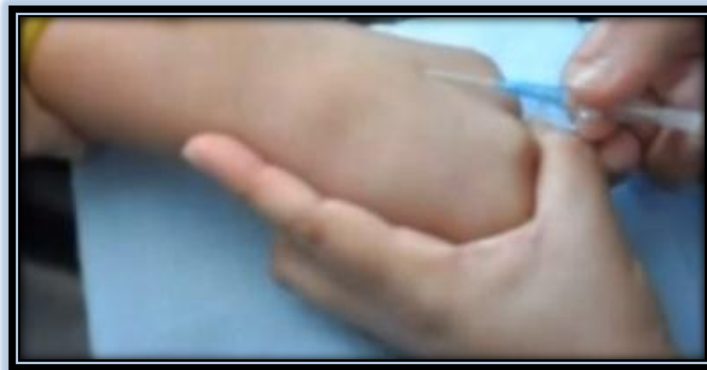

Figura 60. Venoclysis para la administración de los medicamentos postoperatorios entre ellos la dexametasona

El paciente fue dado de alta de hospitalización al tercer día una vez que toleró medicamentos vía oral y no existió sangrado ni otra complicación postquirúrgica.

Cirugía programada: Osteotomía Lefort I de ascenso

Cirugía realizada: la misma

Complicaciones: ninguna

A las 24, 48 y 72 horas presentó un edema moderado el cual fue disminuyendo gradualmente durante las próximas 3 semanas.

El paciente es manejado en consulta externa para su revisión y control.

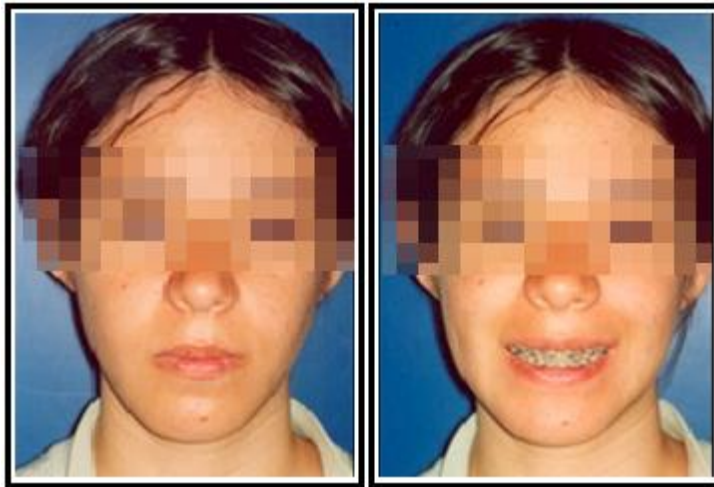

Figura 61. Fotos postoperatorias. A donde se muestra el sellado de los labios . B se observa sonrisa.

DISCUSIÓN

Los procedimientos quirúrgicos en cirugía bucal y maxilofacial condicionan en el paciente edema, inflamación, dolor y trismus. A pesar de que las técnicas quirúrgicas que se lleven a cabo de manera adecuada y en tiempo planeado, así como la complejidad de los casos tales como profundidad, tamaño, posición, forma de las raíces y el porcentaje del hueso que recubre a los órganos dentarios retenidos y/o incluidos, agrava de manera significativa esta signo sintomatología.

El número de procedimientos realizados en una sola sesión (exodoncia quirúrgica de dos, tres o cuatro órganos dentarios) también contribuye de manera significativa y condicionante al edema postquirúrgico.

En cirugía ortognática habitualmente se realizan dobles o triples procedimientos (osteotomía lefort I, sagital de rama mandibular bilateral y mentoplastias de reducción y avance); esto aunado a la colocación de una sonda nasotraqueal durante el acto quirúrgico contribuye de manera significativa en la gravedad del proceso inflamatorio. Considerando estos aspectos diagnósticos y terapéuticos es necesario el uso de corticoesteroides como medida preventiva en la farmacología de primera elección. Por supuesto acompañado de la prescripción de un analgésico y antimicrobiano.

La literatura revisada reporta que la dexametasona y la metilprednisolona son los corticoesteroides comúnmente utilizados en estos procedimientos en virtud de sus propiedades y baja toxicidad. Esta terapia farmacológica contribuyó en los casos presentados en este trabajo a su pronta recuperación y disminución significativa del proceso inflamatorio y del edema presente. Con un bajo riesgo y porcentaje de manifestaciones secundarias no deseables como la inmunodepresión.

CONCLUSIONES

El empleo de los corticoesteroides en odontología, con los pacientes que son intervenidos en el área de cirugía bucal y maxilofacial son un coadyuvante muy eficaz para la reducción de los síntomas postoperatorios, como: el edema, trismus e inflamación; en virtud de sus propiedades antiinflamatorias y la rapidez con la que actúan, logrando así una pronta recuperación y de una manera menos molesta para el paciente.

Los prejuicios y temores en el manejo de los corticoesteroides y sus efectos adversos pueden cambiar, siempre y cuando se tengan los fundamentos teórico-clínicos y en presencia de casos clínicos registrados; ya que estos efectos adversos están asociados más a altas dosis y su empleo por largos periodos de tiempo, lo que ocasiona depresión del sistema inmune entre otras manifestaciones. Por lo tanto el porcentaje de efectos adversos en este tipo de terapéutica es muy bajo no representando un alto riesgo como los consideran muchos cirujanos dentistas.

El consentimiento informado es indispensable en toda terapéutica utilizada con los pacientes. Se debe ser consciente sobre las necesidades de cada paciente y no estandarizar su empleo en todos los casos, cuando se utilizan de manera juiciosa y fundamentada son de gran ayuda. Los casos deben ser manejados de manera individual asegurándonos de ofrecer la mejor alternativa en cada uno de ellos así evitando posible complicaciones en cualquier parte del tratamiento.

PROPUESTAS O RECOMENDACIONES

Se recomienda hacer uso de este trabajo como base para continuar una amplia gama de investigación sobre los usos, beneficios y ventajas que tienen los corticoesteroides dentro de la odontología además de que es exportable para investigaciones con otros esquemas, medicación y tratamientos.

Se recomienda el empleo de corticoesteroides en procedimientos complejos de cirugía bucal y maxilofacial ya que está documentado que dichos fármacos son eficaces y efectivos en el manejo y control del proceso inflamatorio postquirúrgico dadas sus propiedades benéficas que resultan ser de amplia ayuda para tratamientos quirúrgico odontológicos y no representan un riesgo para el paciente con la terapéutica correcta.

Dentro de las actividades clínicas y programas académicos de la FES Zaragoza, se recomienda la integración de temas ampliamente desarrollados sobre farmacología y sus aplicaciones tanto en el área de cirugía bucal como en otras ramas de la odontología como lo es así la patología bucal, para así poder ampliar nuestra área de conocimiento con respecto al área farmacológica. Se propone específicamente en el área clínica abordar seminarios con temas sobre el manejo de los corticoesteroides, y sus diferentes aplicaciones sobre la odontología y así poder erradicar tabús, miedos y prejuicios sobre el manejo y empleo de este fármaco que resulta ser seguro y de amplia utilidad en manos de personas con el conocimiento sobre su uso.

REFERENCIAS BIBLIOGRÁFICAS

1. Nagle B, Nagle H. Introducción a la Farmacología. 5ª ed. México: Ed. Mc Graw Hill; 2004.
2. Rubio C, Skromne D, Krauzov J, Altagracia M. Farmacología Modular. México: Ed. Mc-Graw Hill; 2005.
3. Rodríguez C. Farmacología Clínica. México: Ed. Mc Graw Hill; 2005.
4. Mendoza N. Farmacología Médica. México: Ed. Editorial Médica Panamericana; 2008.
5. Cervera R, Font J. Los Corticoides en Medicina. JANO. 2005; 58(1565): 1637-46.
6. Lüllman H, Hein L, Mohr K. Farmacología Texto y Atlas. 6ª ed. España: Ed. Editorial Panamericana; 2008
7. Ata-Ali J, Ata-Ali F, Peña Rocha-Oltra D, Peñarocha M. Corticosteroids use in controlling pain. Swelling and trismus after lower third molar surgery. J Clin Exp Dent. 2011; 3 (5); e469-75
8. J.C. Galofré. Manejo de los corticoesteroides en la práctica clínica. Rev Med Univ Navarra. 2009; 53 (1):9-18.
9. Rosenfeld G, Loosse D. Temas clave Farmacología. 4ª ed. España: Ed. Wolters Kluwer; 2008.
10. Harvey R, Champe P. Farmacología. 2ª ed. México: Ed. Mc Graw Hill; 2004.
11. Flores J, Armija J, Mediavilla A. Farmacología Humana.
12. Rang H, Dale M. Farmacología. 6ª ed. México: Ed. Elsevier; 2008
13. Katzung B, Trevor A. USMLE ROAD MAP para Farmacología. México: Ed. Mc Graw Hill; 2006
14. Océano Mosby. Diccionario de medicina.. Ed. Océano, Mexico; 2008.
15. Khan A, Khitab U, Tarikqhan M. Impacted Mandibular Third Molars: Pattern of Presentation and Postoperative Complications. 2010; 30 (2): 307-312
16. Osunde OD, Adebola RA, Omeje UK, Management of inflammatory complications in third molar surgery: A review of the literature. African Health Sciences. 2011; 11 (3): 530-37
17. Velázquez L. Farmacología básica y clínica. 18ª ed. México: Ed Médica Panamericana; 2008.
18. Bamgbose O, Akinwande A, Adeyemo L, Ladeinde A, Arotiba G, Ogunlewe O. Effects of co-administered dexamethasone and diclofenac potassium on pain, swelling and trismus following third molar surgery. Head & Face Medicine. 2005; 1 (11).
19. Rodríguez R, Vidrio H, Campos A. Guía de farmacología y Terapeutica. 2ª ed. México: Ed. Mc Graw Hill; 2002

20. Deepak Kulkarni, Kapil Kshirsagar. Comparison of the Efficacy of Dexamethasone and Methylprednisolone During Post-operative and Surgical Removal of Impacted Mandibular Third Molar – A Clinical Study. *JIDA, JIDA*. 2011; 5 (6): 683-86
21. Laurence L, Bruce A, Björn C, Goodman y Gilman. *Las Bases Farmacológicas de la terapéutica*. 12ª ed. México: Ed. Mc Graw Hill; 2011.
22. Mushtaq M, Khan A, Hussain A. Effect of Dexamethasone on Swelling, Pain and Trismus Following Third Molar Surgery. *GJMS*. 2011; 9 (1): 74-77
23. Susarla S, Blaser B, Magalnick D. Third molar surgery and associated complications. *Oral Maxillofacial Surg Clin N Am*. 2003; 15; 177-86
24. Salerno A, Hermann R. Current Concepts Review Efficacy and Safety of Steroid Use for Postoperative Pain Relife. *J. Bone Joint Surg Am*. 2006; 88 (6):1361-72.
25. Rodrigues J, Maurette P, Allais M, Cotinho, Fernandes Caio. Clinical comparative study of effectiveness of two dosages of dexamethasone to control postoperative swelling, trismus and pain after the surgical extraction of mandibular impacted third molars. *Med. Oral. Patol Oral. Cir Bucal*. 2008; 13 (2): e129-32
26. Mushtaq M, Khan A, Hussain A. The Effect of Dexamethasone on Neuropraxia Following Third Molar Surgery. *Br J Surg Oral Maxillofac. PODJ*. 2011; 31 (1): 48-50.
27. Kim K, Brar P, Jakubowski J, Kaltman S, López E. The use of corticosteroids and nonsteroidal anti-inflammatory medication for the management of pain and inflammation after third molar surgery: A review of the literature. *Oral Surg Med Oral Patol Oral Endod Radiol*. 2009;107 (5): 630-40.
28. Roger E. Alexander, Roger R. Thronson. A review of perioperative corticosteroid use in dentoalveolar surgery. 2000; 90 (4): 406-15.
29. Neidle E, Kroeger D. Yagiela J, Smudski J. *Farmacología y Terapéutica en Odontología*. México: Ed. Nueva Editorial Interamericana; 2000.
30. Omer Waleed Majid. Submucosal Dexamethasone Injection Improves Quality of Life Measures After Third Molar Surgery: A Comparative Study. *J Oral Maxillofac Surg*. 2011; 69 (9): 2289-97.
31. Schmelzeisen R, Frölich JC. Prevention of postoperative swelling and pain by dexamethasone after operative removal of impacted third molar teeth. *Eur J Clin Pharmacol*. 1993; 44 (3): 275-7
32. Neupert E.A, Lee J.W, Philput C.B. Evaluation of dexamethasone for reduction of postsurgical sequelae of third molar removal. *J Oral Maxillofac Surg*. 1992; Nov; 50 (11) 1182-3.
33. Troullos ES, Hargreaves KM, Butler DP, Dionne RA. Comparison of nonsteroidal anti-inflammatory drugs, ibuprofen and flurbiprofen, with

- methylprednisolone and placebo for acute pain, swelling, and trismus. *J Oral Maxillofac Surg.* 1990; 48 (9): 945-52.
34. Espinoza M. *Farmacología y terapéutica en Odontología. Fundamentos y Guía Práctica.* México: Ed. Médica Panamericana; 2012.
 35. Mohammad Hosein Kalantar Motamedi. A technique to manage gingival complications of third molar surgery. *Oral Surg Med Oral Patol Oral Endod Radio.* 2000; 90 (2): 140-43.
 36. Dionne R. A, Gordon S. M, Rowan J, Kent A, Brahim J.S. Dexamethasone suppresses peripheral prostanoid levels without analgesia in a clinical model of acute inflammation. *J Oral Maxillofac Surg.* 2003; 61 (9): 997-1003.
 37. Moore PA, Brar P, Smiga ER, Costello BJ. Preemptive rofecoxib and dexamethasone for prevention of pain and trismus following third molar surgery. *Oral Surg Oral Med Oral Pathol Oral Radiol Endod.* 2005; 99 (2): E1-7
 38. Graziani F, D' Aiuto F, Arduino PG, Tonelli M, Gabriele M. Perioperative dexamethasone reduce post-surgical sequelae of wisdom tooth removal. A split-mouth randomized double-masked clinical trial. *Int J Oral Maxillofac Surg.* 2006; 35 (3):241-6.
 39. Grossi GB, Maiorana C, Garramone RA, Borgonovo A, Beretta M, Farronato D, et al. Effect of submucosal injection of dexamethasone on postoperative discomfort after third molar surgery: a prospective study. *J Oral Maxillofac Surg.* 2007; 65 (11) 2218-26.
 40. Zandi M. Comparison of corticosteroids and rubber drain for reduction of sequelae after third molar surgery. *Oral Maxillofac Surg.* 2008; 12 (1):29-33.
 41. Silvestri AR, Jr. Singh I. The unresolved problem of the third molar would people be better off without it? *J. Am. Dent. Assoc.* 2003; 134.
 42. Prieto I, Prieto – Fechech A, Bascones A. Corticoesteroides y Cirugía del Tercer Molar Inferior. Revisión de la literatura. *Av. Odontostomatol.* 2005; 21 (5): 251-58
 43. Markiewicz M, Brady M, Ding E, Dodson T. Corticosteroids Reduce Postoperative Morbidity After Third Molar Surgery: A Systematic Review and Meta-Analysis. *J Oral Maxillofac Surg.* 2008; 66 (9): 1881-94
 44. Orellana A, Salazar E. Evaluación Clínica de la Terapia con Dexametasona e Ibuprofeno en la Cirugía de Terceros Molares Retenidos. *Acta odontol. Venez.* 2007; 45 (1). 54-60
 45. Cosmelli R, Cifuentes J, Sepúlveda P. Dolor Postoperatorio en Cirugía Ortognatica. *Dental Chile.* 2008; 99 (2) 17-22
 46. *Vademecum International Medicam. Media-Media, S.A. Madrid 2003*
 47. Laforé E. Evaluación de la combinación de dexametasona fosfato con dexametasona acetato (Duo Dexalong) en la resolución de dermatitis alérgicas y dolores articulares. *Agravet.* 2005:1-5.

ANEXOS

ANEXO I CRONOGRAMA

ACTIVIDADES A REALIZAR	2012				2013											
	SEPTIEMB RE	OCTUBRE	NOVIEMB RE	NOVIEMB RE	ENERO	FEBRERO	MARZO	ABRIL	MAYO	JUNIO	JULIO	AGOSTO	SEPTIEMB RE	OCTUBRE	NOVIEMB RE	
Selección del tema	X															
Aprobación de tema	X															
Investigación bibliográfica	X															
Análisis de la información	X															
Integración de la información	X															
Elaboración de anteproyecto	X															
Elaboración de proyecto		X	X													
Primera revisión por dictaminador				X	X	X										
Corrección de primera revisión							X									
Integración de Casos clínicos						X	X									
Segunda Revisión por dictaminador								X								
Análisis y elaboración de conclusiones									X							
Integración de informe										X						
Revisión de informe por directora de tesis											X	X	X			
Presentación de informe final														X		
Presentación de Tesis																X

ANEXO 2 VALORES PREOPERATORIOS DE CASO CLÍNICO 1**BIOMETRIA HEMATICA**

CONCEPTO	RESULTADO	CONCEPTO	RESULTADO
ERITROCITOS	$5.7 \times 10^6 \text{ mm}^3$	EOSINOFILOS	0%fl
HEMOGLOBINA	17.9g/dl	BASÓFILOS	1%
HEMATOCRITO	52%	LINFOCITOS	45%
CMHC	34 %	MONOCITOS	3%
LEUCOCITOS	$7450 \times 10^3 \text{ mm}^3$	BANDAS	1%fl
NEUTROFILOS	50%		

QUÍMICA SANGUÍNEA 3 ELEMENTOS

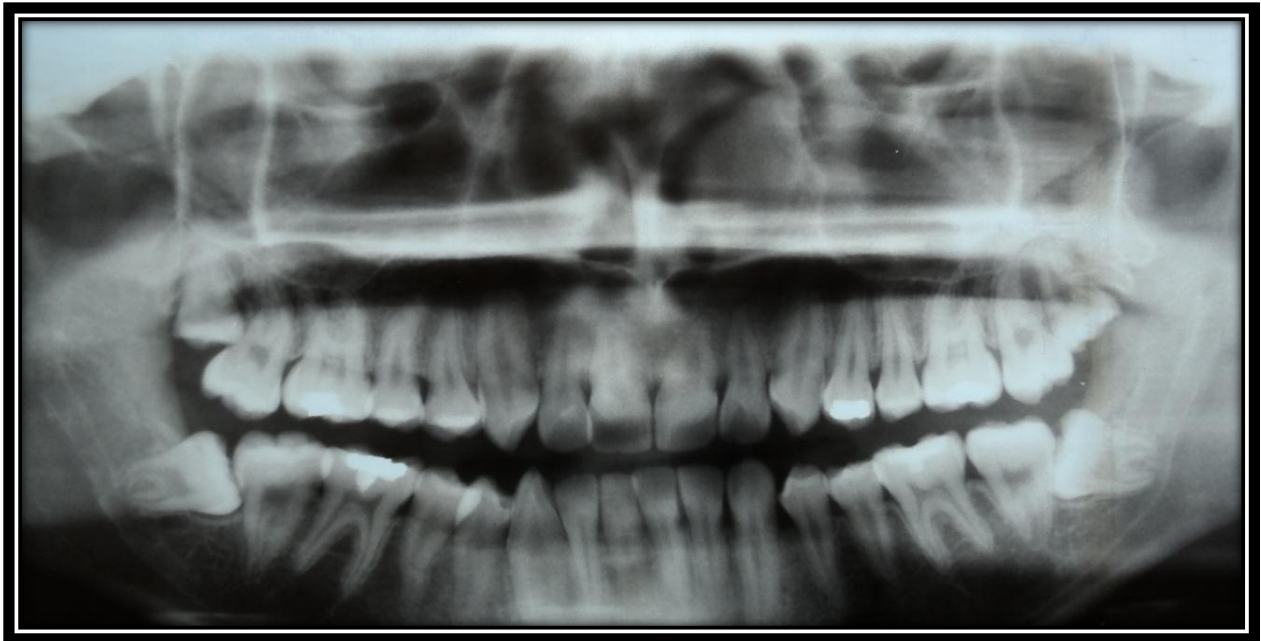CONCEPTO	RESULTADO	VALOR REFERENCIAL
Glucosa	88.0	55-110 mg/dl
Urea	22.0	10-50 mg/dl
Creatinina	0.8	0.7-1.4 mg/dl

TIEMPOS DE SANGRADO Y COAGULACIÓN

CONCEPTO	RESULTADO	VALOR REFERENCIAL
TP (Tiempo de protrombina)	13.5 seg	11-14 seg.
TPT (Tiempo parcial de tromboplastina)	34 seg.	20-50 seg.
Ts	1:00 min	
Tc	4:00 min	

- *ESTUDIOS REALIZADOS EN CLINICAS UNIVERSITARIAS DE ATENCIÓN A LA SALUD*

ANEXO 3 RADIOGRAFÍA PANORAMICA DE CASO CLÍNICO I



ANEXO 4. VALORES PREOPERATORIOS CASO CLÍNICO 2

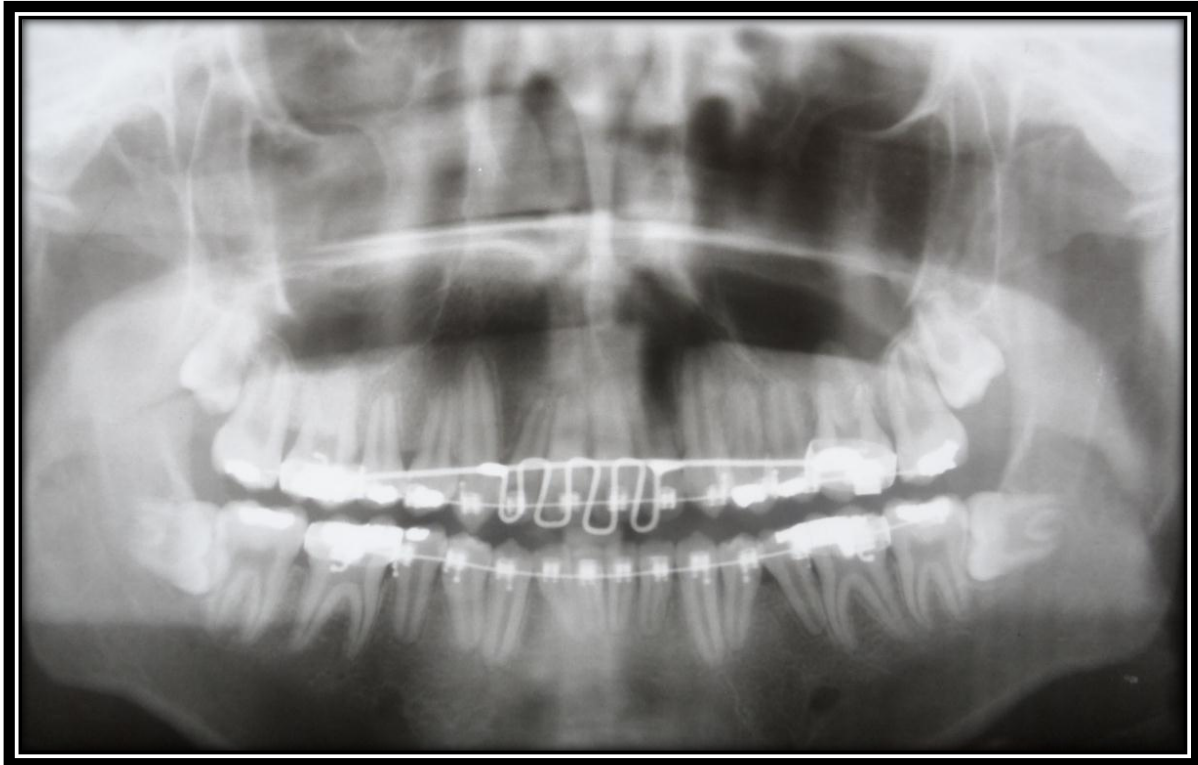
BIOMETRIA HEMATICA			
CONCEPTO	RESULTADO	CONCEPTO	RESULTADO
LEU	5.4 $10^3/mm^3$	CCMH	32.3% g/dl
ERI	5.95 $10^6/mm^3$	IDE	13.0 %
HB	15.6 g/dl	VPM	8.6 fl
HTC	48.2 %	IDP	14.6%
PLT	227 $10^3/mm^3$	%LIN	26.6%
PTC	.196%	%MON	5.8%
VCM	81 fl	%GRA	26.6%
HCM	26.2 pg		

QUÍMICA SANGUÍNEA 3 ELEMENTOS		
CONCEPTO	RESULTADO	VALOR REFERENCIAL
Glucosa	88.0	55-110 mg/dl
Urea	22.0	10-50 mg/dl
Creatinina	0.8	0.7-1.4 mg/dl
Ácido úrico	6.5	Hombre 3.4-7.0 mg/dl
Triglicéridos	195.0	35-160 mg/dl
Colesterol total	183.0	140-180 mg/dl


COAGULACIÓN		
CONCEPTO	RESULTADO	VALOR REFERENCIAL
TP (Tiempo de protrombina)	13.5 seg. 82%	11-14 seg.
TPT (Tiempo parcial de tromboplastina)	45 seg.	20-50 seg.

*Estudios realizados por: Laboratorios de Análisis Clínicos y Especialidades Médicas GOLEMAR, S.C.

ANEXO 5. RADIOGRAFÍA PANDORAMICA DE CASO 2



ANEXO 6. CONSENTIMIENTO INFORMADO CUAS FES ZARAGOZA

	UNIVERSIDAD NACIONAL AUTÓNOMA DE MÉXICO FACULTAD DE ESTUDIOS SUPERIORES ZARAGOZA	Unidad de atención Clínica: CUAS ZARAGOZA
	CARTA DE CONSENTIMIENTO INFORMADO	
CON FUNDAMENTO EN REGLAMENTO DE LA LEY GENERAL DE SALUD EN MATERIA DE PRESTACIÓN DE SERVICIOS DE ATENCIÓN MÉDICA. ARTICULOS 80, 81, 82, 83 Y A LA NORMA OFICIAL MEXICANA NOM-168-SSAI-1998. DEL EXPEDIENTE CLÍNICO FRACCIONES 10.1.1.1. A LA 10.1.1.4.		Nombre Paciente : Número de folio de Historia clínica: Edad:
Servicio CIRUGIA BUCAL		Fecha de nacimiento

Yo _____

Nombre (s) del paciente o responsable en caso de ser menor de edad

Expreso mi libre voluntad para autorizar el procedimiento o intervención quirúrgica señalada en este documento después de haberme proporcionado la información completa sobre el padecimiento y estado actual de mi salud, la cual fue realizada en forma amplia, precisa y suficiente en un lenguaje claro y sencillo, informándome sobre los posibles riesgos, complicaciones y secuelas, de igual forma los beneficios.

El médico tratante me informó sobre el derecho a cambiar mi decisión en cualquier momento y manifestarla antes del procedimiento o intervención. Con el propósito de que mi atención sea adecuada, me comprometo a proporcionar información completa y veraz, así como seguir las indicaciones médicas.

Otorgo mi autorización al personal de salud para la atención de contingencias y urgencias derivadas del acto médico señalado, atendiendo al principio de libertad prescriptiva.

Procedimiento o intervención quirúrgica	Electiva ()	Urgente ()
Diagnóstico previo al procedimiento o intervención quirúrgica :		
Procedimiento o intervención quirúrgica proyectada:		
Riesgos más frecuentes inherentes al procedimiento o intervención quirúrgica y a las condiciones actuales del paciente: RESULTADO INSATISFACTORIO, REACCIÓN ALÉRGICA A LA ADMINISTRACIÓN DE SUSTANCIAS ANESTÉSICAS LOCAL, PROCESO INFECCIOSO AGREGADO, HEMORRAGIA TRANS Y POSTOPERATORIA		
Beneficios: ELIMINACIÓN DE LA LESIÓN, FUNCIONAL		
Nombre completo y firma del paciente, familiar, tutor o persona legalmente responsable	Nombre completo y firma del testigo	
Nombre completo, matrícula y firma del médico responsable	Nombre completo y firma del testigo.	

ANEXO 7. INDICACIONES POSTQUIRÚRGICAS**INDICACIONES POSTQUIRÚRGICAS**

- Morder la gasa durante 30 minutos posteriores a la cirugía.
- Cumplir con la toma de medicamentos con la dosis y en el horario que se especifica en la receta.
- Durante las primeras 24 horas aplicar frío en la zona donde se efectuó la cirugía.
- Al segundo día aplicar fomentos húmedos calientes 3 veces al día.
- Higiene Bucal con lavado de dientes sin lastimar el área afectada
- En caso de sangrado de la herida colocar una gasa en el sitio y morder durante 10 minutos
- No debe enjuagarse o escupir porque podría desalojar el coagulo y provocar sangrado.
- No utilizar popotes.
- Evitar la ingesta de grasas, condimentos y picante.
- No consumir tabaco ni bebidas alcohólicas.
- Evitar exponerse al sol ni a lugares calurosos.
- No hacer ejercicio ni cargar cosas pesadas.

En caso de que el sangrado no pare comunicarse al teléfono: _____ con el Dr. _____.

ANEXO 8. VALORES PREOPERATORIOS CASO CLÍNICO 3

PARÁMETRO	RESULTADO	UNIDAD	VAL. REF.
QUÍMICA CLÍNICA			
GLUCOSA	80.0	mg/dl	70.00-115.00
CREATININA EN SUERO	1.1	mg/dl	0.60-1.30
COLESTEROL	192	mg/dl	50.00-200.00
TRIGLICERIDOS	104	mg/dl	30.00-150.00
BIOMETRÍA HEMÁTICA			
LEUCOCITOS	6.5	$\times 10^3$	5.00-10.00
ERITROCITOS	*5.09	$\times 10^6$	3.50-5.00
HEMOGLOBINA	16.00	g/dl	11.50-16.50
HEMATOCRITO	51.5	%	37.00-54.00
MCV VOLUMEN CORPUSCULAR MEDIO	84.6	fL	80-100
Hgb. CORPUSCULAR MEDIO	30.5	pg	27.00-34.00
CONT. MED. Hgb. Corpuscular	36	g/dl	32.00-34.00
PLAQUETAS	239	$\times 10^3$	150.00-450.00
LINFOCITOS %	37.2	%	24.00-38.00
NEUTROFILOS %	52.7	%	45.00-65.00
LINFOCITOS #	2.6	$\times 10^3$	1.20-3.40
NEUTROFILOS #	3.4	$\times 10^3$	1.40-6.50
EOS. BASO. MONO %	7	%	
VOLUMEN PLAQ. MEDIO	9.9	fL	7.40-11.0
EOS. BASO. MONO #	1		
HEMATOLOGÍA			
RH	Positivo		
Grupo Sanguíneo	"A"		
COAGULACIÓN			
TP	12.5	s	11-14
TTP	40.00	s	20-50

Por normativas institucionales y jurídicas solo se anexan los valores de los estudios

ANEXO 9 VALORES PREOPERATORIOS CASO CLÍNICO 4

PARÁMETRO	RESULTADO	UNIDAD	VAL. REF.
QUÍMICA CLÍNICA			
GLUCOSA	75.0	mg/dl	70.00-115.00
CREATININA EN SUERO	0.90	mg/dl	0.60-1.30
COLESTEROL	181	mg/dl	50.00-200.00
TRIGLICERIDOS	90	mg/dl	30.00-150.00
BIOMETRÍA HEMÁTICA			
LEUCOCITOS	6.0	$\times 10^3$	5.00-10.00
ERITROCITOS	4.07	$\times 10^6$	3.50-5.00
HEMOGLOBINA	15.00	g/dl	11.50-16.50
HEMATOCRITO	49.5	%	37.00-54.00
MCV VOLUMEN CORPUSCULAR MEDIO	84.6	fL	80-100
Hgb. CORPUSCULAR MEDIO	29.5	pg	27.00-34.00
CONT. MED. Hgb. Corpuscular	33	g/dl	32.00-34.00
PLAQUETAS	230	$\times 10^3$	150.00-450.00
LINFOCITOS %	37.0	%	24.00-38.00
NEUTROFILOS %	50.5	%	45.00-65.00
LINFOCITOS #	2.2	$\times 10^3$	1.20-3.40
NEUTROFILOS #	3.0	$\times 10^3$	1.40-6.50
EOS, BASO, MONO %	6	%	
VOLUMEN PLAQ. MEDIO	8.6	fL	7.40-11.0
EOS, BASO, MONO #	1		
HEMATOLOGÍA			
RH	Positivo		
Grupo Sanguíneo	"O"		
COAGULACIÓN			
TP	11.5	s	11-14
TTP	35.00	s	20-50

Por normativas institucionales y jurídicas solo se anexan los valores de los estudios

ANEXO 10. CONSENTIMIENTO INFORMADO HOSPITAL GENERAL DE ZONA A-2 TRONCOSO

	INSTITUTO MEXICANO DEL SEGURO SOCIAL DIRECCIÓN DE PRESTACIONES MÉDICAS	Unidad Médica Hospital General de Zona 2-A Troncoso
	CARTA DE CONSENTIMIENTO BAJO INFORMACION	Nombre PESO FECHA DE NACIMIENTO
CON FUNDAMENTO EN REGLAMENTO DE LA LEY GENERAL DE SALUD EN MATERIA DE PRESTACIÓN DE SERVICIOS DE ATENCIÓN MÉDICA. ARTICULOS 80, 81, 82, 83 Y A LA NORMA OFICIAL MEXICANA NOM-168-S SA1-1998. DEL EXPEDIENTE CLÍNICO FRACCIONES 10.1.1.1. A LA 10.1.1.4.		Número de Seguridad Social
		Edad
		Lugar y fecha
Servicio CIRUGIA MAXILOFACIAL	Cama No.	
Yo _____ <p style="text-align: center;">Nombre (s) del paciente</p> Expreso mi libre voluntad para autorizar el procedimiento o intervención quirúrgica señalada en este documento después de haberme proporcionado la información completa sobre mi enfermedad y estado actual, la cual fue realizada en forma amplia, precisa y suficiente en un lenguaje claro y sencillo, informándome sobre los posibles riesgos, complicaciones y secuelas, de igual forma los beneficios. El médico me informó la existencia de procedimientos alternativos, el derecho a cambiar mi decisión en cualquier momento y manifestarla antes del procedimiento o intervención. Con el propósito de que mi atención sea adecuada, me comprometo a proporcionar información completa y veraz, así como seguir las indicaciones médicas. Otorgo mi autorización al personal de salud para la atención de contingencias y urgencias derivadas del acto médico señalado, atendiendo al principio de libertad prescriptiva.		
Procedimiento o intervención quirúrgica Electiva () Urgente ()		
Diagnóstico previo al procedimiento o intervención quirúrgica:		
Procedimiento o intervención quirúrgica proyectada:		
Riesgos mas frecuentes inherentes al procedimiento o intervención quirúrgica y a las condiciones actuales del paciente:		
Beneficios:		
Nombre completo y firma del paciente, familiar, tutor o persona legalmente responsable _____		Nombre completo y firma del testigo _____
Nombre completo, matrícula y firma del médico tratante _____		Nombre completo y firma del testigo. _____

ANEXO II. SOLICITUD Y REGISTRO DE INTERVENCIÓN QUIRÚRGICA

 <p>INSTITUTO MEXICANO DEL SEGURO SOCIAL SUBDIRECCIÓN GENERAL MÉDICA</p> <p>AUTORIZACIÓN, SOLICITUD Y REGISTRO DE INTERVENCIÓN QUIRÚRGICA</p>		SEXO- PESO: TALLA: HB: TP: TTP: GLUCOSA: CREAT PLAQUETAS: FECHA DE NAC- MATRICULA _____
SERVICIO CIRUGÍA MAXILOFACIAL I	CAMA NUMERO _____	
FECHA DE SOLICITUD _____	FECHA SOLICITADA _____	HORA DESEADA A PRIMERA HORA _____
AUTORIZACIÓN DEL PACIENTE		MATRICULA _____
AUTORIZO A LOS MÉDICOS DEL INSTITUTO MEXICANO DEL SEGURO SOCIAL PARA QUE EFECTÚEN LAS INTERVENCIÓNES QUIRÚRGICAS QUE SEAN NECESARIAS PARA EL ALIVIO O CURACIÓN DE MI PADECIMIENTO, EN LA INTELIGENCIA DE QUE NO DESCONOZCO LOS RIESGOS A QUE QUEDO SUJETO POR EL PROCEDIMIENTO QUIRÚRGICO Y ANESTÉSICO		
_____ FIRMA DEL PACIENTE		PADRE: _____ _____ FIRMA DEL PERSONAL LEGALMENTE RESPONSABLE
SOLICITUD DE OPERACIÓN		
Diagnostico Preoperatorio: _____ _____ _____		
Operación Planeada: _____ _____ _____		
ELECTIVA URGENCIA ()		
Agudantes: 1° 2° 3°		
Sangre: Tipo Grupo En Quirófano ml. En Reserva ml		
Anestesia Sugerida: local Regional General		
_____ Firma Del Jefe de Servicio		
PROGRAMACIÓN DEL QUIRÓFANO		
Día Hora Sala		
_____ Firma del Jefe Encargado del Quirófano		
REGISTRO DE OPERACIÓN		
Diagnostico postoperatorio: _____ _____ _____		
Operación Efectuada: _____ _____ _____		
Examen Histopatológico Transoperatorio Solicitado e Informe _____ _____		
Anestesia Administrada: Anestesiólogo		
Cuenta de Gasas y Canalizaciones Realizada Por: _____ _____		
_____ Firma del Cirujano:		
AUTORIZACIÓN, SOLICITUD Y REGISTRO DE INTERVENCIÓN QUIRÚRGICA		4-30-59/72

ANEXO II INDICACIONES POSTOPERATORIAS EN CIRUGÍA ORTOGNÁTICA**INDICACIONES POSTQUIRÚRGICAS**

- **Dormir en posición semifowler.**
- **Durante las primeras 24 horas aplicar frío en la zona donde se efectuó la cirugía.**
- **Dieta hipercalórica e hiperproteica licuada.**
- **Higiene Bucal con lavado de dientes sin lastimar el área afectada.**
- **No debe enjuagarse o escupir.**
- **Evitar la ingesta de grasas, condimentos y picante.**
- **No consumir tabaco ni bebidas alcohólicas.**
- **Evitar exponerse al sol ni a lugares calurosos.**
- **No hacer ejercicio ni cargar cosas pesadas.**
- **Guardar reposo.**
- **Acudir a fisioterapia**

En caso de alguna complicación comunicarse al teléfono: _____ con el Dr. _____.