

UNIVERSIDAD WESTHILL

FACULTAD DE MEDICINA



UNIVERSIDAD WESTHILL

VESTIGIA NULLA RETRORSUM

**ESTUDIO COMPARATIVO DE LA CIRUGÍA MUTILANTE
DE LA ÓRBITA Y SUS ANEXOS, EN EL HOSPITAL
FUNDACIÓN NUESTRA SEÑORA DE LA LUZ I.A.P. DEL
AÑO 2006 AL 2011**

**TRABAJO DE TESIS
QUE PARA OBTENER EL TÍTULO DE
MÉDICO CIRUJANO
PRESENTA :**

ZAIDE MARÍA DÍAZ BARROSO

**TUTOR: DRA. MARÍA VERÓNICA ESCALANTE GÓMEZ
2011-2012**



Universidad Nacional
Autónoma de México

Dirección General de Bibliotecas de la UNAM

Biblioteca Central



UNAM – Dirección General de Bibliotecas
Tesis Digitales
Restricciones de uso

DERECHOS RESERVADOS ©
PROHIBIDA SU REPRODUCCIÓN TOTAL O PARCIAL

Todo el material contenido en esta tesis esta protegido por la Ley Federal del Derecho de Autor (LFDA) de los Estados Unidos Mexicanos (México).

El uso de imágenes, fragmentos de videos, y demás material que sea objeto de protección de los derechos de autor, será exclusivamente para fines educativos e informativos y deberá citar la fuente donde la obtuvo mencionando el autor o autores. Cualquier uso distinto como el lucro, reproducción, edición o modificación, será perseguido y sancionado por el respectivo titular de los Derechos de Autor.

ÍNDICE

Resumen (español).....	3
Resumen (inglés).....	3
Antecedentes.....	4
Introducción.....	6
Planteamiento del problema.....	18
Objetivos.....	18
Hipótesis.....	19
Metodología.....	19
Resultados	20
Discusión.....	35
Conclusión.....	38
Bibliografía.....	39

Estudio comparativo de la cirugía mutilante de orbita y sus anexos, en el Hospital Fundación Nuestra Señora de la Luz I.A.P. del año 2006 al 2011

Díaz Barroso Zaide María

Escalante Gómez María Verónica *

*Médico adscrito al departamento de órbita, párpados y vías lagrimales del Hospital Fundación Nuestra Señora de la Luz I.A.P. México D.F.

Resumen:

La pérdida de globo ocular trae consigo no solo la pérdida de la visión, sino, también grandes repercusiones biológicas, psíquicas y sociales.

Se realizó un estudio descriptivo de tipo retrospectivo longitudinal de pacientes con pérdida del globo ocular atendidos en el Hospital Fundación Nuestra Señora De La Luz I.A.P. del año 2006 al 2011.

Se revisaron los agentes causantes de la pérdida del globo ocular, el ojo afectado, el año en que sucedió, la edad, el sexo, el tratamiento de urgencia aplicado y el tratamiento a medio y largo plazo que, en nuestra serie, siempre incluyó enucleación, evisceración, vaciamiento orbitario y rehabilitación.

Abstract:

Loss of eyeball brings not only loss of vision, but also a great biological, psychological and social impact.

We performed a retrospective descriptive longitudinal study of patients with loss of the eye treated at the HOSPITAL FUNDACIÓN NUESTRA SEÑORA DE LA LUZ IAP from 2006 to 2011.

We reviewed the agents that caused the loss of the eyeball, age, sex, emergency treatment and the treatment applied to medium and long term, that in our series always included enucleation, evisceration, dissection of the eyeball and rehabilitation.

Antecedentes

Principios históricos de la cirugía mutilante de órbita y sus anexos

En relación a la historia de la cirugía mutilante de la órbita y sus anexos, podemos mencionar que en la Odisea de Homero se detalla la primera evisceración (del ojo) realizada al gigante cíclope Polifemo.

Se sabe también que en la antigüedad existió la extracción de los ojos (enucleación), como castigo o venganza en diversos pueblos. La «técnica», tanto en la oftalmorrexis autoinflingida o como castigo, era de lo más atroz y para ello se usaban los dedos, con o sin participación de las uñas, o utensilios cortantes o incluso algunos romos. Claro que, en brutalidad, nada que envidiar a los procedimientos «lege artis» empleados por los oftalmólogos hasta mediados del s. XIX. Bartolini, para humanizar la técnica, traccionó el globo con ganchos diseñados *ad-hoc*: y el paciente fallecía después de tres días de horribles convulsiones. Los chinos fueron los primeros en realizar una enucleación propiamente dicha hace 2 600 años a. C., y el primer informe formal de dicho procedimiento lo emitió Johannes Lange en 1555.

En relación al vaciamiento orbitario podemos señalar que en 1583 Georg Bartisch (1535-1606), en Alemania fue el primero en realizarlo, a él, se le considera el fundador de la oftalmología moderna y quien fuera un experto cirujano. Si bien ideó instrumentos para mejorar la técnica (fig. 1) los intentos para mitigar la atrocidad no fueron fáciles. El texto y las ilustraciones que aparecen en su libro titulado en alemán Augedienst describen este tipo de cirugía que consistía en pasar una aguja enhebrada con hilo de seda a través del globo ocular, traccionar fuertemente hacia adelante y seccionar todas las adherencias del ojo y tejidos vecinos, con un instrumento cortante y luego se irrigaba la cavidad con agua fría con el fin de controlar la hemorragia, debemos señalar que este procedimiento se realizaba sin anestesia. Este texto hace de él una de las obras más importantes de la época del renacimiento.

Como es bien sabido con el paso de los años se van perfeccionando las técnicas quirúrgicas de tal manera que en 1646, Fabrici de Hilden describió la peritomía en estos procedimientos y en 1841 Ferrall (Dublín), Bonnet (París) y Stoeber, sugieren la técnica de desinserción de los músculos extraoculares del globo ocular y la conservación de la cápsula de Tenon.

Debemos resaltar que James Baer en 1817 hizo la primera evisceración con justificación médica como consecuencia de una hemorragia expulsiva durante una iredectomía por glaucoma agudo.

En 1846 se introduce la anestesia general. Con el prelude de la anestesia con cloroformo se da un gran avance en las técnicas quirúrgicas en la oftalmología. En 1874 Noyes publicó una serie de casos en los que realizaba la evisceración en ojos con supuración incorporando a la técnica la extirpación de la córnea antes de vaciar el contenido ocular.

En relación a la rehabilitación cosmética, la primera descripción de un ojo artificial para sustituir a un ojo perdido por un accidente o cualquier enfermedad fue realizada por Ambroise Paré en 1579. Estas prótesis oculares tenían forma de cascarilla y estaban fabricadas de metal con la superficie pintada.

Los artesanos venecianos encontraron la forma de fabricar prótesis de cristal, pero no fue hasta principios de siglo XIX que se desarrolló y mejoró la técnica de fabricación de ojos de cristal en Francia y se extendió por otros países.

En 1885, el oftalmólogo inglés P.H. Mules describe y establece la evisceración ocular como una manera de evitar la contracción del tejido orbitario, aportando numerosos pasos a la técnica quirúrgica como: la peritomía 360°, curetaje del contenido ocular hasta la papila y plantea la realización de cortes en forma de triángulo de la esclerótica para facilitar el cierre y evitar la retracción del tejido orbitario pues cree que los mejores resultados se obtienen cuando la esclerótica se sutura verticalmente y la conjuntiva horizontalmente, *es el primero en colocar un implante orbitario al introducir una bola de cristal en la bolsa escleral y preconiza esta técnica como tratamiento profiláctico en pacientes con retracción orbitaria, a este implante le denominó “ artificial vitreous”*. En cinco de las nueve intervenciones practicadas hubo extrusión. Por su parte, Virrey corroboró la eficacia de la técnica de Mules al presentar una serie de 343 intervenciones en donde solo el 21.3% presentó extrusión.

Un año más tarde en 1887, Adams Frost insertó una bola de cristal dentro de la cápsula de Tenon y cerró con una sutura y más tarde ello fue modificado por Lang. Desde entonces se han utilizado muchos materiales para estos implantes: metales, cartílagos, huesos, sólidos de polimetil metacrilato o silicona e hidroxapatita. Las innovaciones fueron evolucionando con el empleo de materiales biocompatibles como el implante de hidroxapatita, introducido en 1985 por el doctor Arthur Perry, y posteriormente, en 1994, Karesh Dresnes empleó el polietileno poroso de alta densidad con gran aceptación en casi todo el mundo. Recordemos que el implante ideal debe cumplir varias condiciones como son: seguridad, bio-compatibilidad, reposición de volumen y ser además integrable (este último punto dependerá del material del implante).

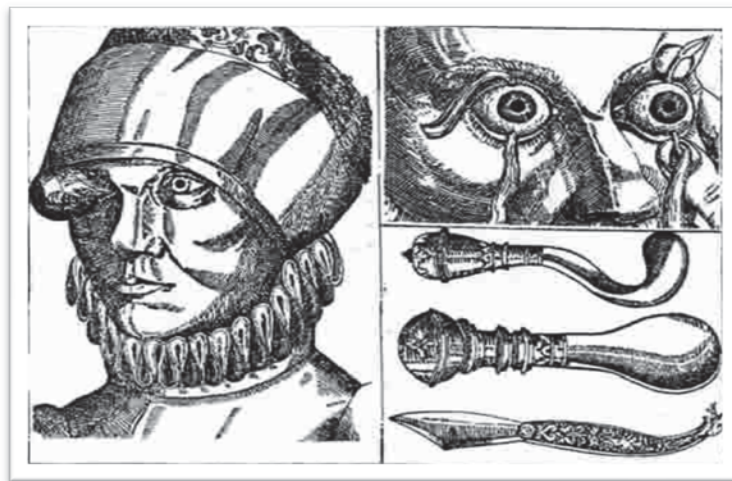


Fig. 1.- Material y método empleado en el S. XIX por Bartolini para realizar evisceraciones

Introducción

La órbita es la parte del esqueleto facial que alberga al ojo, además contiene tejido graso, estructuras musculares, nerviosas y vasculares entre otras. El volumen aproximado de la órbita es de 30 ml, de los cuales, 7 ml son ocupados por el globo ocular y esto da la armonía facial que conocemos.

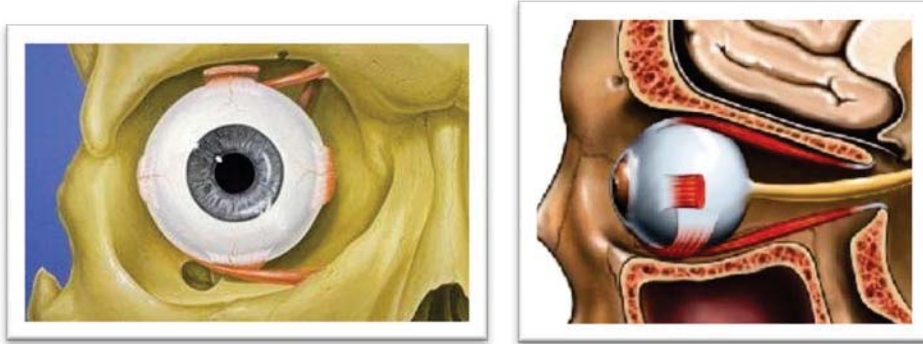

Fig. 2.- Relación entre el globo ocular y órbita

La pérdida del globo ocular puede ser congénita (anofthalmos), misma que es un defecto de nacimiento muy raro, o adquirida, después de la remoción quirúrgica (evisceración, enucleación o vaciamiento), debida a diversas condiciones, como trauma ocular, tumores intraorbitarios, estadio final del ojo ciego doloroso, o por cuestiones cosméticas en un ojo no funcional. La remoción del globo ocular crea un espacio de aproximadamente 7 ml en la órbita y la necrosis grasa puede agregar la pérdida de otros 2 a 3 ml. lo que altera el aspecto cosmético de estos pacientes.

La cavidad orbitaria debe estar en equilibrio con todos sus componentes, pues al ocurrir la pérdida del globo ocular se pierde la relación entre contenido–conteniente y se afecta la armonía facial.

Para elegir el procedimiento quirúrgico mutilante apropiado a cada paciente, debemos conocer de cada uno de ellos sus indicaciones, técnica quirúrgica y contraindicaciones.

Evisceración ocular

La evisceración es una técnica quirúrgica en la cual el contenido del globo ocular es extraído, conservándose el nervio óptico, la esclera, la capsula de Tenon, la conjuntiva y los músculos extraoculares. Generalmente se coloca un implante para tratar de restablecer el volumen perdido en la cavidad orbitaria.

Indicaciones para la evisceración

La evisceración se realiza en las siguientes circunstancias:

- 1) Endoftalmitis, en este caso, no se coloca implante por tratarse de un proceso infeccioso.
- 2) (fig. 3)
- 3) Ojos ciegos dolorosos, en los que pueda obviarse la causa tumoral. (fig.4)
- 4) Traumatismo ocular grave, que pueda reconstruirse y sin posibilidad alguna de recuperar la función visual.
- 5) Glaucoma absoluto doloroso, siempre que no exista tumor intraocular.
- 6) *Ptisis bulbi*
- 7) Cosméticas como en el buftalmos significativo.

Ventajas:

1. Máxima conservación de la cápsula de Tenón
2. Mínima manipulación de los músculos
3. Facilidad para la colocación del implante
4. Mayor movilidad del muñón y de la prótesis
5. Gran utilidad en los implantes integrados (hidroxiapatita,medport)

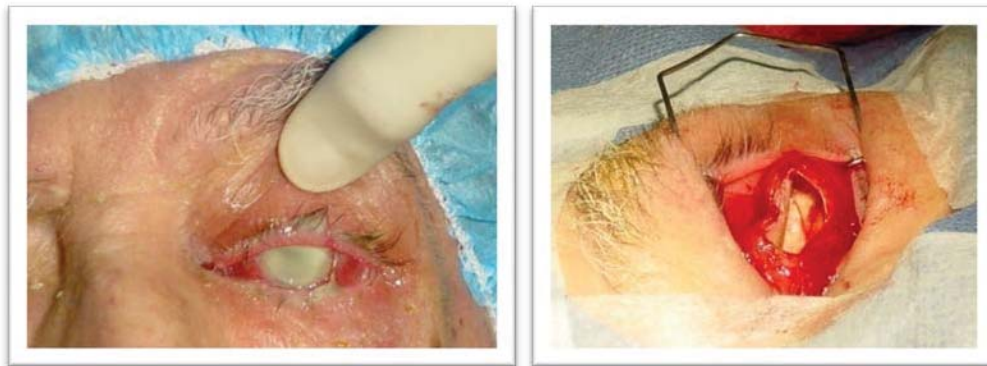

Fig. - 3 Paciente con endoftalmitis y posterior a la evisceración

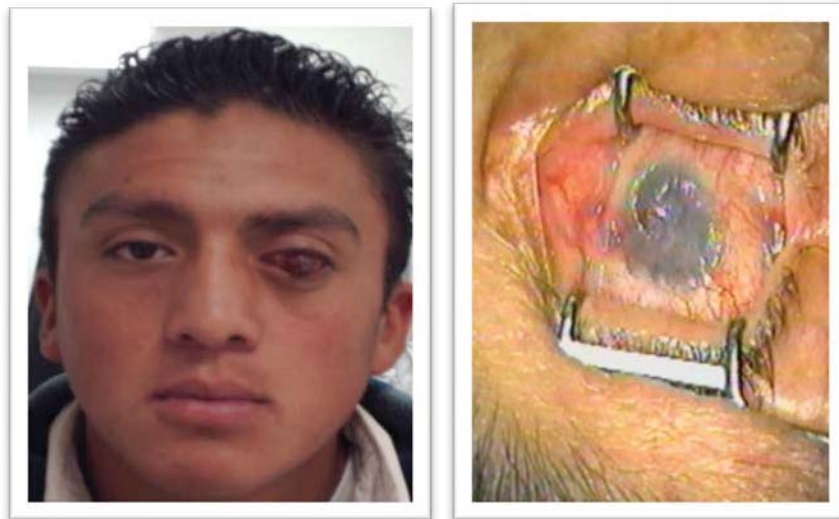

Fig.4.- paciente con ojo ciego doloroso

El procedimiento puede ser: con queratectomía o sin ella y con implante o sin él.

Evisceración con queratectomía e implante (generalmente la más utilizada)

Se realiza disección de la conjuntiva, a 3 milímetros del limbo esclerocorneal, y se profundiza con tijera curva hasta los fondos de saco; se siguen los cuadrantes entre los músculos rectos y se ejecuta queratectomía a 2 milímetros del mencionado limbo para limpiar mejor el cuerpo ciliar. Con la cucharilla para evisceraciones, de bordes cortantes, se legra toda la úvea y se deja la esclerótica libre de restos de coroides. Todas estas maniobras deben efectuarse con sumo cuidado.

Posteriormente se coloca el implante y se sutura la esclera de borde a borde con 4 ó 6 puntos sueltos de material reabsorbible de tipo Mersilene o Vicryl 5/0; se recortan los extremos de la esclerótica para evitar deformidades y se deja una cicatriz horizontal paralela a la hendidura palpebral.

Finalmente se cierran la conjuntiva y la cápsula de Tenon en 2 planos, con sutura continua y en la misma dirección que la de la esclera, a fin de obtener una mayor fibrosis durante la cicatrización, lo cual garantiza la no dehiscencia de las puntadas.

Una vez cerrada la conjuntiva, se debe colocar un conformador adecuado y delgado, por estas 3 razones: para evitar la retracción de los fondos del saco conjuntival o la cicatrización viciosa (simbléfaron), impedir el roce de las suturas con los párpados y procurar más comodidad al paciente, y finalmente el habituarle desde el principio a la sensación de portar una prótesis ocular, con lo cual se obtiene una buena y rápida adaptación.

Enucleación ocular

La enucleación es la cirugía que consiste en la extracción de globo ocular respetando la conjuntiva, la capsula de Tenon, los músculos extraoculares y el nervio óptico. (fig.5)

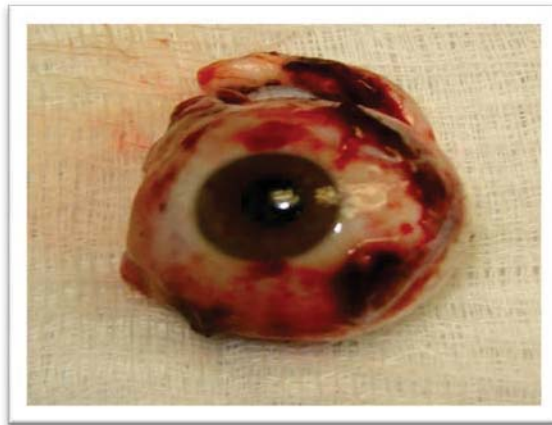

Fig.5. Ojo enucleado

Indicaciones para la enucleación

1. Traumatismo con agudeza visual de no percepción de luz y daño escleral irreparable (fig.6)
2. Tumor con necesidad de confirmación histológica de un diagnostico de sospecha de malignidad por ejemplo melanoma en adulto y retinoblastoma en niños. (fig.7)
3. Ojo ciego doloroso
4. Razones estéticas por ejemplo escleromalasia (adelgazamiento escleral, con riesgo de perforación) 360 grados

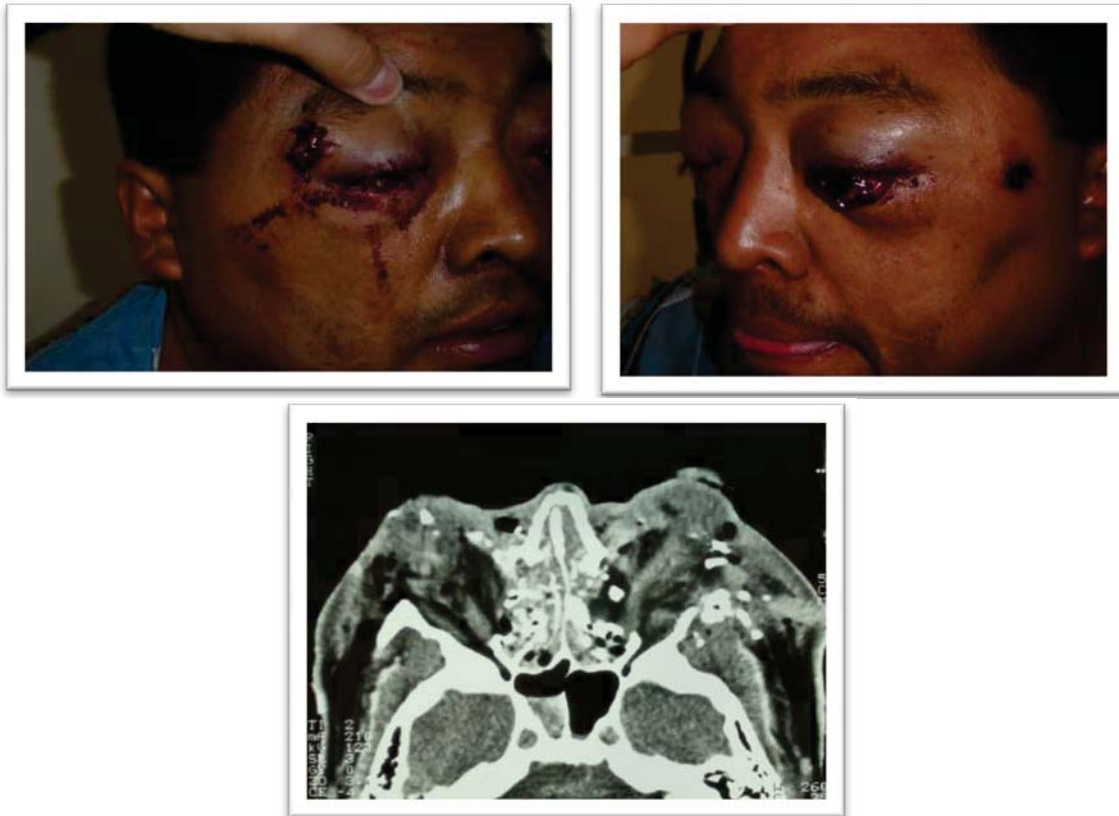

Fig.6.- Paciente con traumatismo por arma de fuego, tac que muestra trayecto de bala con destrucción de pared lateral y medial de ambas órbitas así como así como ambos globos oculares y nariz

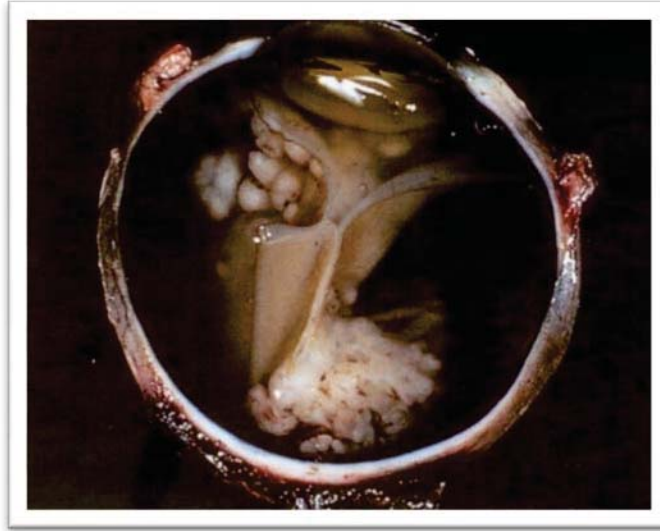


Fig.7 Retinoblastoma intraocular

En el caso de tumores malignos intraoculares, la cirugía contemporánea ha proporcionado técnicas que permiten, en determinadas condiciones, tratar pequeñas masas tumorales sin tener que extraer el bulbo ocular; por ejemplo: la termoterapia transpupilar aplicada a diminutos melanomas de coroides. La terapia con placa de radiación (braquiterapia) es más comúnmente utilizada en pacientes con melanoma corioideo y del iris para conservar el ojo; al morir las células cancerosas, el tumor disminuye de tamaño, pero no suele desaparecer por completo.

Cuando se trata de ojo ciego y doloroso, el desarrollo tecnológico y terapéutico actual muestra que esta indicación no es absoluta, salvo que se sospeche la presencia de un tumor intraocular; sin embargo, cuando se desconoce la causa de la inflamación, debe recordarse que los tumores pueden presentarse de esta manera.

En las grandes heridas con destrozo de la esclera ocular, han de evaluarse la extensión y gravedad de las lesiones y solo realizarla cuando la pérdida sea de tal magnitud, que resulte imposible su reconstrucción.

Concepto y tipos de enucleación

La enucleación puede ser: con y sin implante, dependiendo de la causa de la misma.

Enucleación con implante

La enucleación con implante se basa fundamentalmente en aprovechar la musculatura extrínseca para que los músculos, unidos entre sí y sujetos a un implante, puedan darle movimiento a este, de modo tal que la porción o el plano anterior, al moverse, transmita esa acción a la pieza protésica.

Vaciamiento orbitario

El vaciamiento orbitario es un procedimiento que consiste la remoción del ojo junto con los músculos extraoculares y de los tejidos blandos de la órbita (fig. 8)

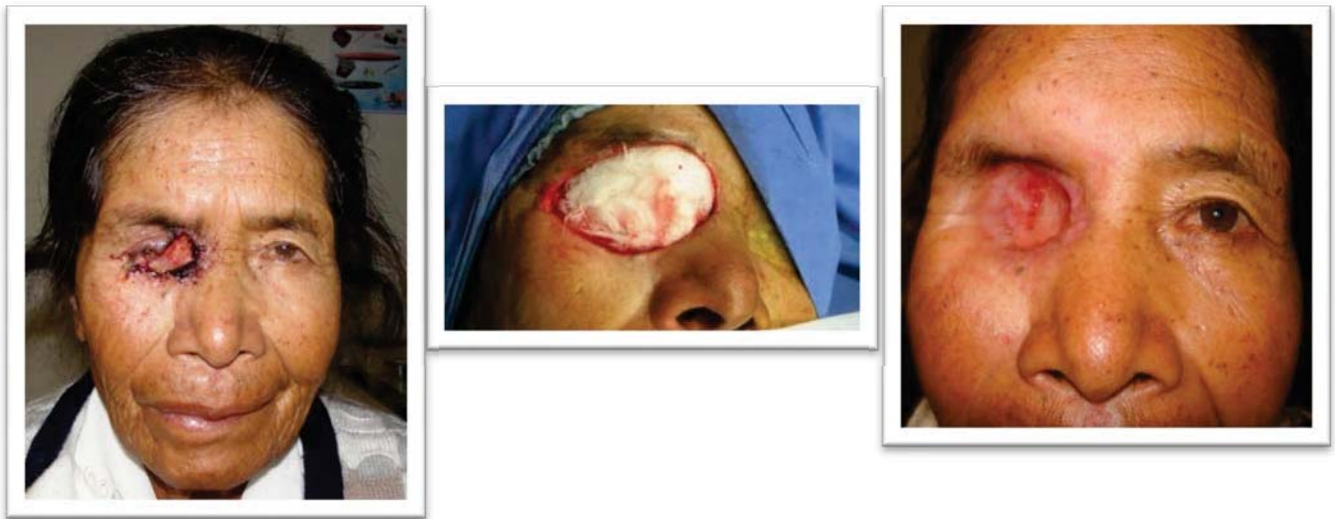

Fig. 8 Paciente con diagnóstico de carcinoma basocelular con invasión orbitaria, y vaciamiento de la misma.

Las indicaciones para realizar este procedimiento son:

- 1) Tumores malignos de párpados que se extienden a la órbita y que tienen mala respuesta a la radioterapia (Ej. Carcinoma epidermoide, CBC, Glándula sebácea, melanoma, etc.)
- 2) Tumores del globo ocular que se extienden a tejidos orbitarios. (Ej. Carcinoma epidermoide, melanoma de conjuntiva, etc.)
- 3) En cáncer de glándula lagrimal, si existe invasión ósea, el vaciamiento debe acompañarse de resección ósea en bloque amplia.
- 4) Recidiva orbitaria de un tumor con potencial maligno que se agrava si se extiende a paredes óseas o senos paranasales
- 5) Infecciones por hongos en pacientes inmunodeprimidos. (Ej. Mucormicosis)

Rehabilitación cosmética

La cirugía mutilante es el último paso que hemos de dar cuando hemos agotado todas las posibilidades de rehabilitación funcional en nuestro paciente.

Cuando se habla de prótesis oculares (fig. 9) se piensa en la lesión, en la apariencia física, en el temor de ser usuario y lo que ello significa; en este sentido la visión, la mirada, las lágrimas, la luz, la expresión y todo lo demás que viene ligado al proceso de restaurar, cobra vital importancia al evocar nuestra identidad. Por el contrario, otras personas perciben en las prótesis la posibilidad de transformación y el regreso a una condición de aceptación (propia) y a una percepción de integridad.

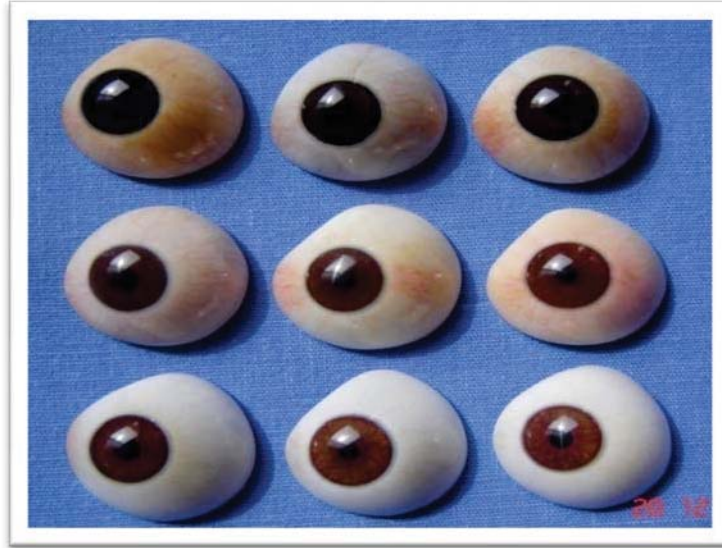

Fig. 9.-. Muestrario de prótesis oculares

Y es precisamente lo que estos dispositivos deben proyectar a la comunidad afectada: la posibilidad de una corrección estética, anatómica y en parte funcional, como solución terapéutica, basada en sus requerimientos individuales, ya que el éxito de la prótesis es permitir la rehabilitación del paciente en sociedad con una apariencia normal

Un papel primordial después de que un globo ocular ha sido eviscerado o enucleado es el implante (fig.10)

El volumen de la órbita es de aproximadamente 30 ml. El ojo tiene un volumen de 7 a 7,5 ml. El volumen del ojo se debe sustituir con el volumen proporcionado por la combinación del implante (esfera) y la prótesis.

- Esfera de 16mm= 2ml de volumen
- Esfera de 20 mm= 4 ml de volumen
- Esfera 20mm con cubierta escleral= 5ml
- Prótesis= 2.5 ml de volumen

Cualquier pérdida de volumen orbitario por enucleación o evisceración que no sea sustituida, creara un aspecto enoftálmico de la prótesis, que se manifiesta con hundimiento del surco superior. Una prótesis mayor que la media solo proporciona una solución temporal, puesto que el párpado inferior no puede soportar el peso adicional y acaba por hundirse.



Fig 10.- Implantes de polimetilmetacrilato y medport

Los materiales empleados para la construcción del implante pueden ser:

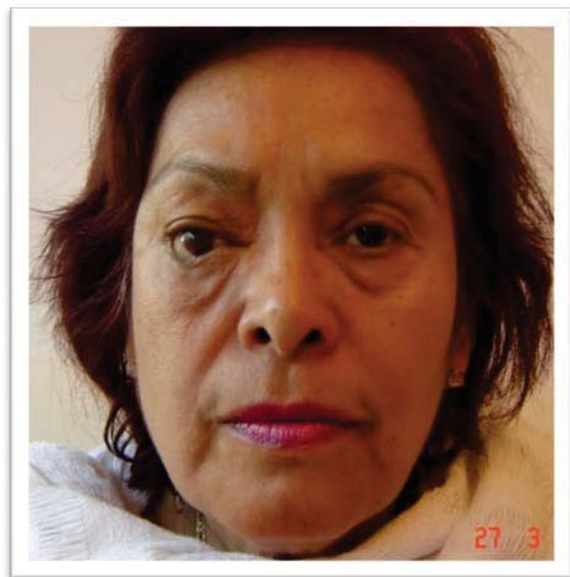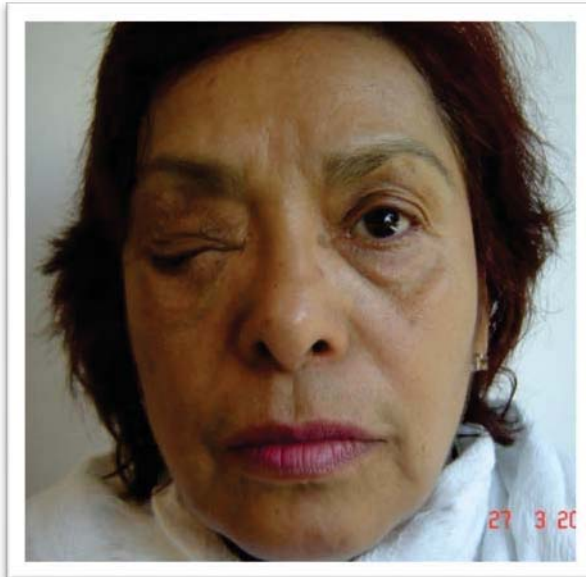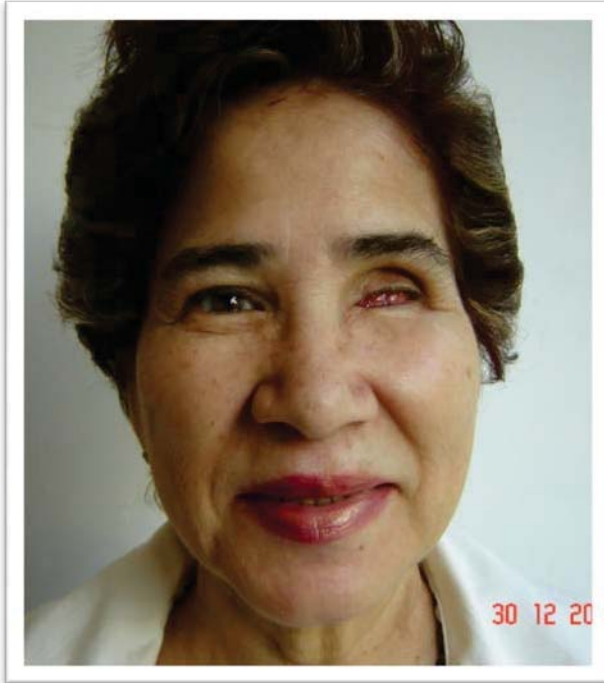No porosos aloplásticos:

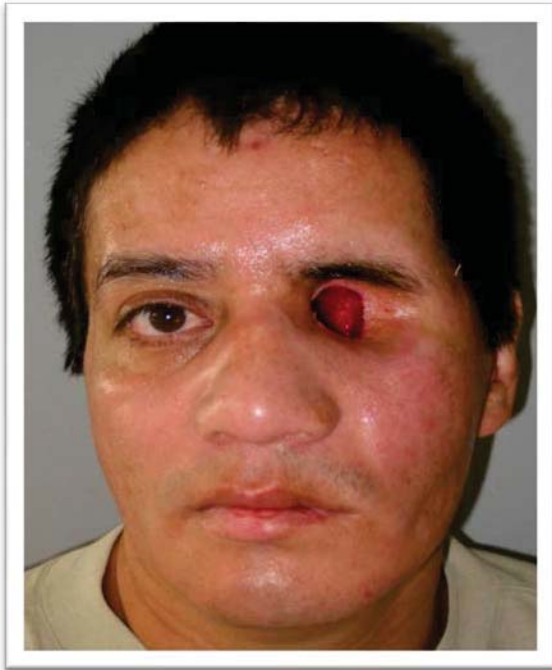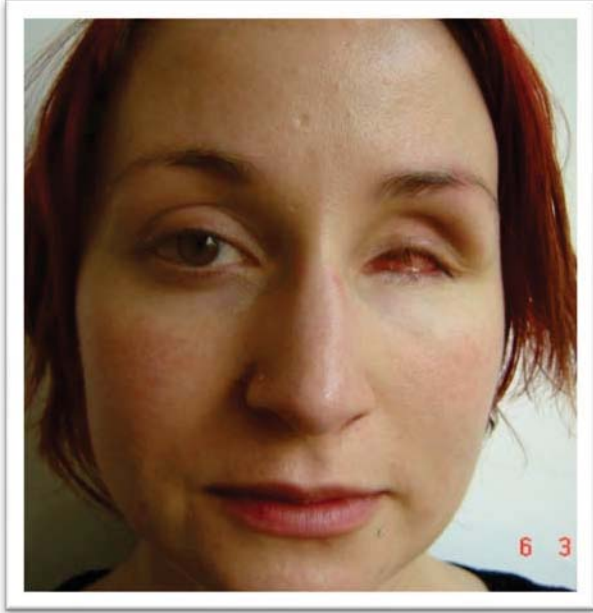
- Acrílico (PMMA)
- Silicona

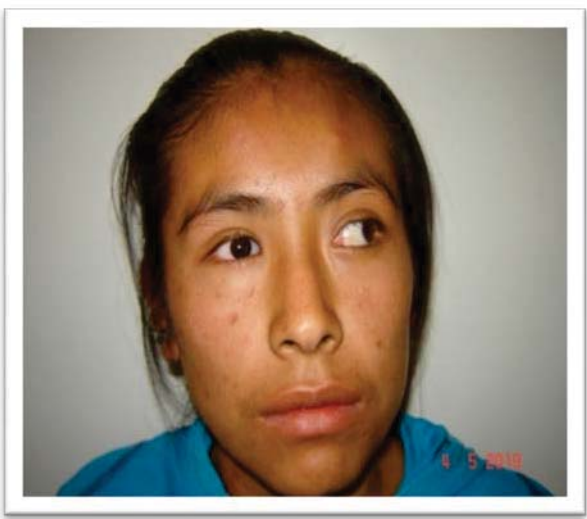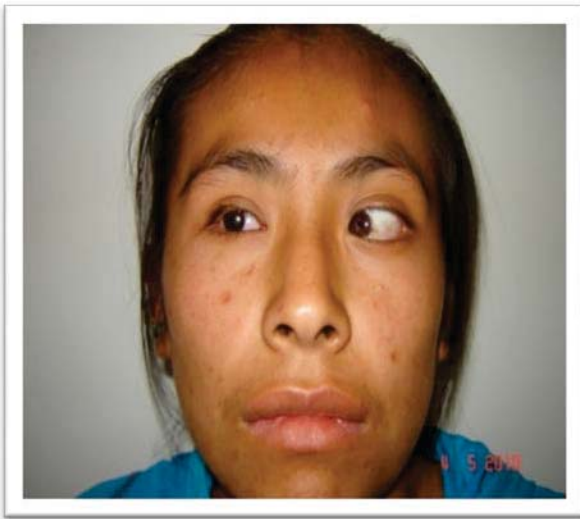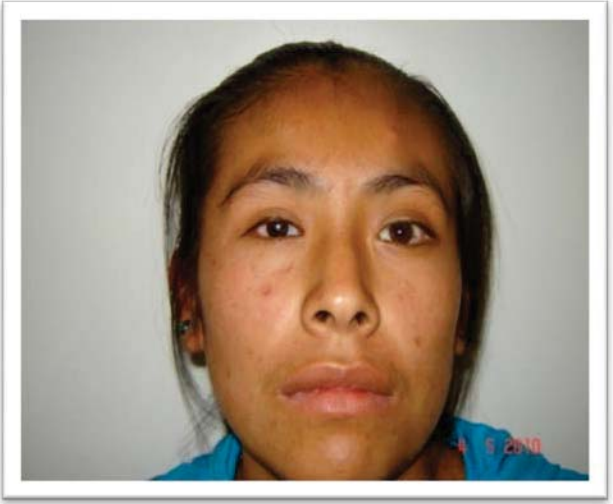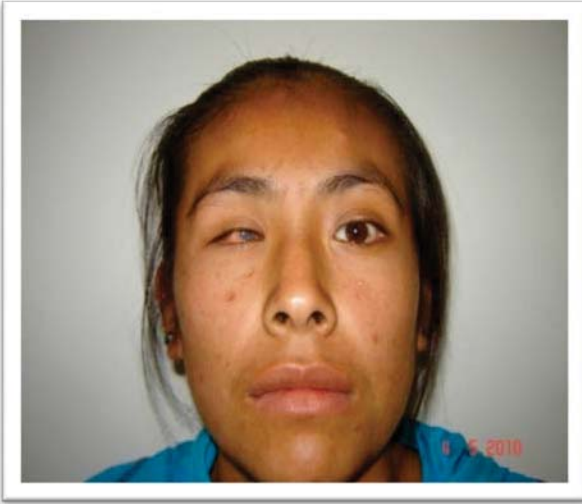Porosos:

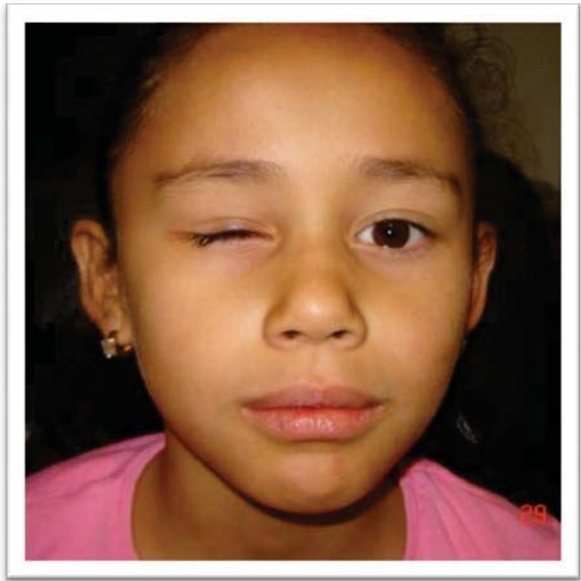
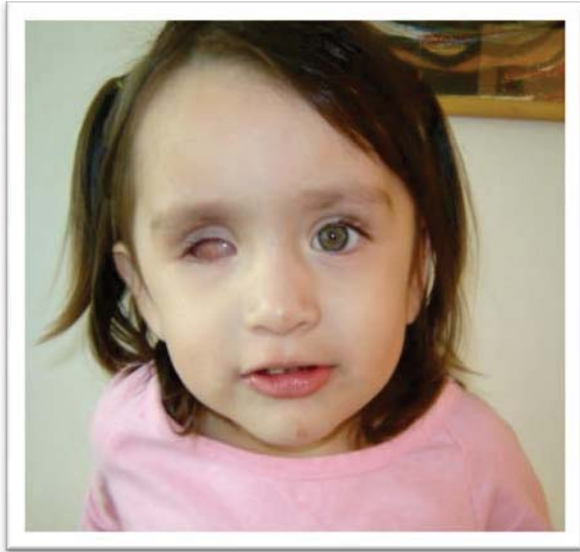- Coralline ha (bio-eye)
- Synthetic ha (fci3)
- Aluminium oxide (bioceramic)
- (HDPP) high-density porous polyethylene (medpor- porex surgical)

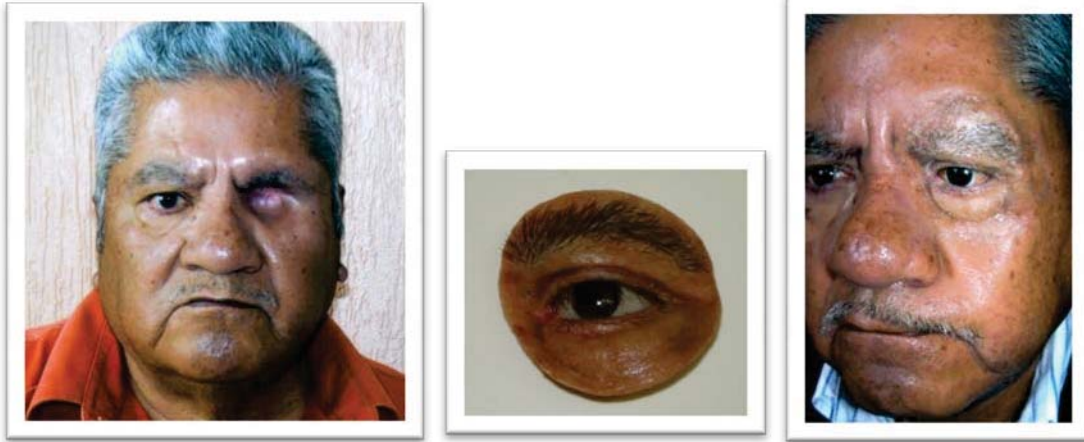Pacientes rehabilitados con prótesis ocular y oculoplapebral











Planteamiento del problema

En relación a la cirugía mutilante de la órbita y el globo ocular, ¿Cuál es el porcentaje de evisceración, enucleación y vaciamiento orbitario realizado en el Hospital Fundación “Nuestra Señora de La Luz” I. A. P. del año 2006 al 2011?

¿Qué porcentaje de pacientes sometidos a cirugía mutilante ocular y orbitaria, son rehabilitados cosméticamente?’

La pérdida ocular, sea cual sea su causa, es una situación dramática y devastadora, no solo para el paciente, sino también para sus familiares ya que, en relación a las mutilaciones que puede sufrir el cuerpo humano, la pérdida ocular es especial por dos motivos fundamentales, el primero es la importancia que en relación con el mundo que nos rodea tiene el órgano de la visión y el segundo es el papel cosético que desempeñan los ojos en la armonía del centro de la cara y su importancia entre la normalidad y la mutilación que, a diferencia de otras zonas del cuerpo, solo puede ocultarse mediante un parche que hace más evidente su pérdida. Por tal motivo una cirugía mutilante de la órbita o el globo ocular conlleva un impacto enorme no solo en repercusión de la calidad de vida de estos pacientes, sino en su economía, por ello al conocer la casuística de esta entidad, sabremos también si han cambiado las causas que generan esta misma y veremos las ventajas de realizar una rehabilitación cosética adecuada y su impacto en nuestra sociedad

Objetivo

1. Conocer el porcentaje y las causas por las cuales los pacientes fueron sometidos a evisceración, enucleación o vaciamiento orbitario en la Hospital Fundación “Nuestra Señora De La Luz” I. A. P. Del año 2006 al 2011.
2. Conocer si la ocupación es un factor de riesgo importante y saber si existe alguna correlación con la etiología
3. Conocer el porcentaje de pacientes que se sometieron a rehabilitación cosética

Hipótesis

La mayoría de los pacientes pierden el globo ocular por traumatismos e infecciones; el abordaje mas empleado es la evisceración para obtener una mejor rehabilitación.

La mayoría de los pacientes que se someten a una evisceración les es colocado el implante orbitario como una opción para mejorar su apariencia estética.

Metodología

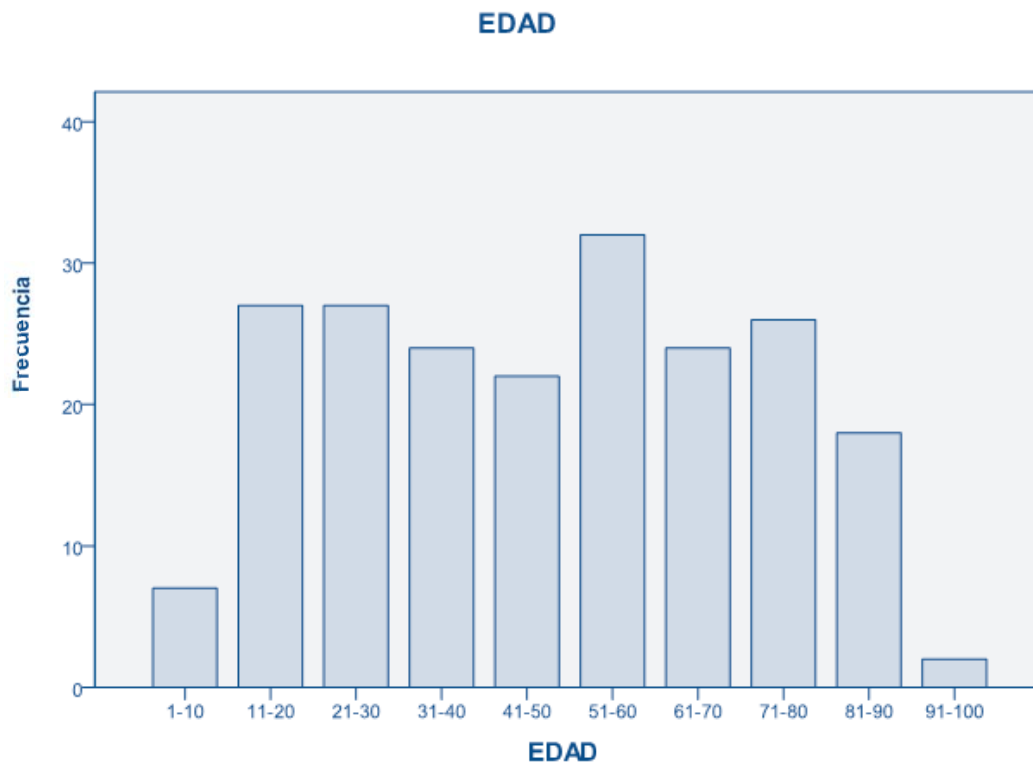
Se realizó un estudio retrospectivo, observacional, descriptivo y transversal en 209 pacientes. Se incluyeron a pacientes que hubieran sido sometido a cirugía mutilante (enucleación, evisceración y vaciamiento orbitario) de enero de 2006 a diciembre del 2011 del departamento de orbita, párpados y vías lagrimales de la Hospital Fundación Nuestra Señora De La Luz, I.A.P.

Se revisaron los expedientes de los pacientes sometidos a evisceración, enucleación o vaciamiento ocular, para un análisis posterior. Se excluyeron aquellos pacientes cuyos expedientes se encontraran incompletos.

Se eliminaron aquellos pacientes que no se sometieron a tratamiento quirúrgico dentro del hospital.

La información recopilada en la revisión de los expedientes comprendió el nombre del paciente, número de expediente, edad y sexo del paciente; cavidad orbitaria afectada, ocupación del paciente, etiología por la cual se realizo el procedimiento quirúrgico, y complicaciones postoperatorias

Resultados



Grafica 1.- Frecuencia de edad

EDAD				
		Frecuencia	Porcentaje	Porcentaje acumulado
EDAD	1-10	7	3.3	3.3
	11-20	26	12.9	16.3
	21-30	26	12.9	29.2
	31-40	24	11.5	40.7
	41-50	22	10.5	51.2
	51-60	32	15.3	66.5
	61-70	24	11.5	78.0
	71-80	26	12.4	90.4
	81-90	18	8.6	99.0
	91-100	2	1.0	100.0
	Total	207	100.0	

Tabla 1.- Edad

SEXO				
		Frecuencia	Porcentaje	Porcentaje acumulado
Válidos	Femenino	76	36,7	36,7
	Masculino	131	63,3	100,0
	Total	207	100,0	

Tabla 2.- Sexo

De un total de 207 pacientes con una media de edad de 44.94 años (Con un rango de edad de los 3 años -100 años) se encontraron (grafica 1, tabla 1)

- 131 casos (63.3%) del sexo masculino (tabla 2)
- 76 casos (36.7%) del sexo femenino

PROCEDENCIA				
		Frecuencia	Porcentaje	Porcentaje acumulado
Válidos	Distrito Federal	43	20,8	20,8
	Edo de México	94	45,4	66,2
	Guadalajara	2	1,0	67,1
	Guanajuato	2	1,0	68,1
	Guerrero	6	2,9	71,0
	Hidalgo	18	8,7	79,7
	Jalisco	1	,5	80,2
	Michoacán	4	1,9	82,1
	Morelos	5	2,4	84,5
	Oaxaca	12	5,8	90,3
	Puebla	6	2,9	93,2
	Querétaro	1	,5	93,7
	San Luis Potosí	2	1,0	94,7
	Tabasco	1	,5	95,2
	Tlaxcala	2	1,0	96,1
	Veracruz	7	3,4	99,5
	Zacatecas	1	,5	100,0
	Total	207	100,0	

Tabla 3.- Procedencia del paciente

En cuanto a la procedencia (tabla 3)

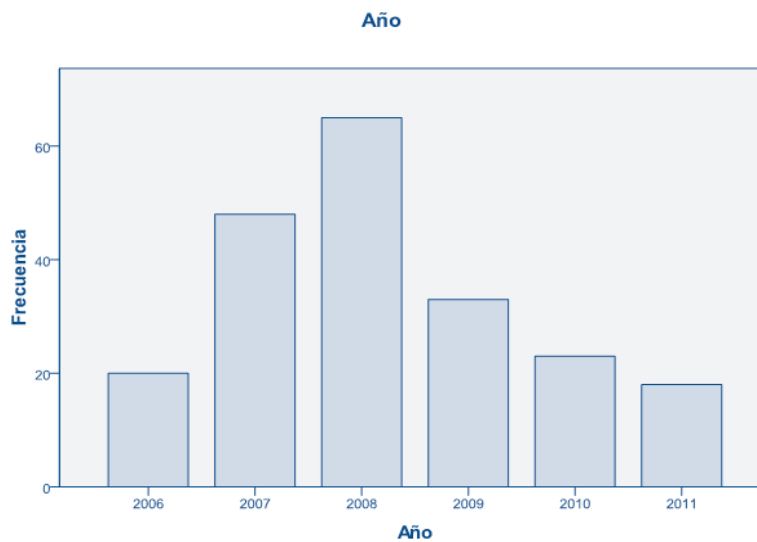
- 94 casos (45.4%) Estado de México
- 43 casos (20.8%) Distrito Federal
- 18 casos (8.7%) Hidalgo
- 12 casos (5.8%) Oaxaca
- 40 casos (19.3%) otros estados

OCUPACIÓN				
		Frecuencia	Porcentaje	Porcentaje acumulado
Válidos	Hogar	59	28,5	28,5
	Estudiante	21	10,1	38,6
	Campesino	28	13,5	52,2
	Comerciante	12	5,8	58,0
	Desempleado/jubilado	31	15,0	72,9
	Profesionistas	6	2,9	75,8
	Otros oficios	50	24,2	100,0
	Total	207	100,0	

Tabla 4.- Ocupación del paciente

En cuanto a ocupación (tabla 4)

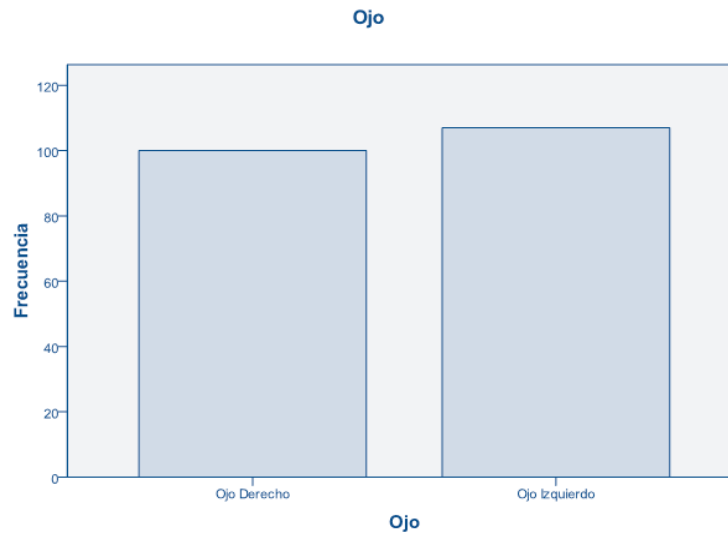
- 59 casos (28.5%)Hogar
- 50 casos (24.2%)Oficios
- 31 casos (15.0%)Desempleados y Jubilados
- 28 casos (13.5%)Campesinos
- 21 casos (10.1%) Estudiantes
- 12 casos (5.8%)Comerciantes
- 6 casos (2.9%)Profesionistas



Grafica 2.- número de pacientes por año

En cuanto al número de pacientes por año (grafica 2)

- 65 casos (31.4%) en 2008
- 48 casos (23.2%) en 2007
- 33 casos (15.9%) en 2009
- 23 casos (11.1%) en 2010
- 20 casos (9.7%) en 2006
- 18 casos (8.7%) en 2011



Grafica 3.- frecuencia de ojo mutilado

En cuanto a la frecuencia de cual ojo se mutilaba más frecuentemente (grafica 3).

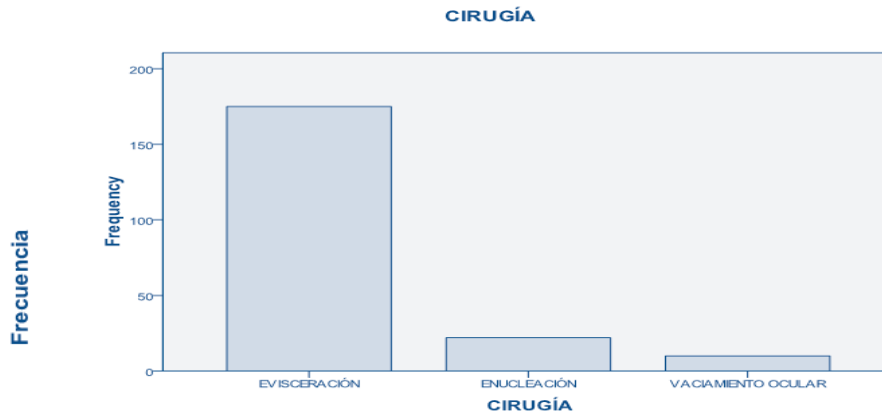
- 100 casos (48.3%) ojo derecho
- 107 casos (51.7%) ojo izquierdo

ETIOLOGÍA				
		Frecuencia	Porcentaje	Porcentaje acumulado
Válidos	Traumatismo	78	37,7	37,7
	Ojo ciego doloroso	43	20,8	58,5
	Endoftalmitis	29	14,0	72,5
	Tumor	24	11,6	84,1
	Otros	33	15,9	100,0
	Total	207	100,0	

Tabla 5.- etiologías más comunes por las cuales se realiza la mutilación orbitaria

En relación a etiología (tabla 5)

- 78 casos (37.7%) trauma ocular
- 43 casos (20.8%) ojo ciego y doloroso
- 29 casos (14.0%) infección intraocular
- 24 casos (11.6%) tumores
- 33 casos (15.9%) otras etiologías



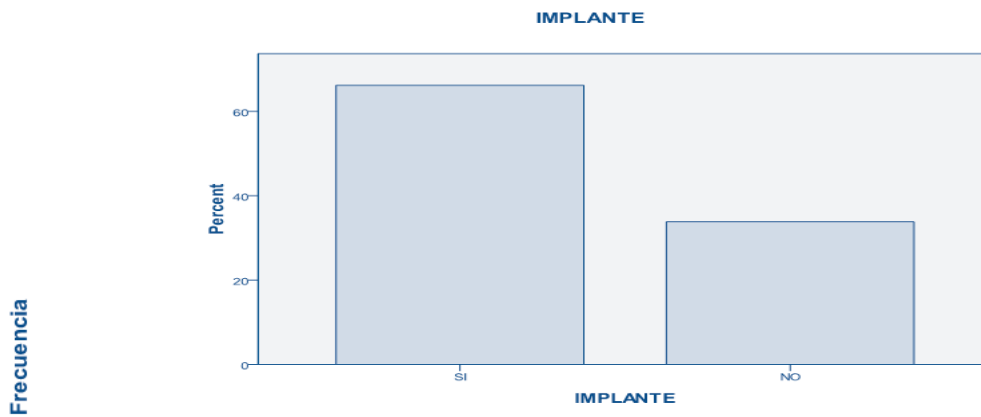
Gráfica 4.- frecuencia del tipo de procedimiento quirúrgico más usado

En relación a la cirugía del procedimiento quirúrgico (grafica 4)

- 175 casos (84.5%) ojos fueron eviscerados
- 22 casos (10.7%) enucleados
- 10 casos (4.8%) fueron sometidos a vaciamiento orbitario

IMPLANTE				
		Frecuencia	Porcentaje	Porcentaje acumulado
Válidos	SI	137	66.2	66.2
	NO	70	33.8	100.0
	Total	207	100.0	

Tabla 6.- frecuencia del uso de implantes



Grafica 5.- frecuencia del uso de implantes

En cuanto al uso de implantes (tabla 6) (grafica 5)

- 137 casos (66.2%) si se utilizo implante
- 70 casos (33.8%) no se utilizo implante

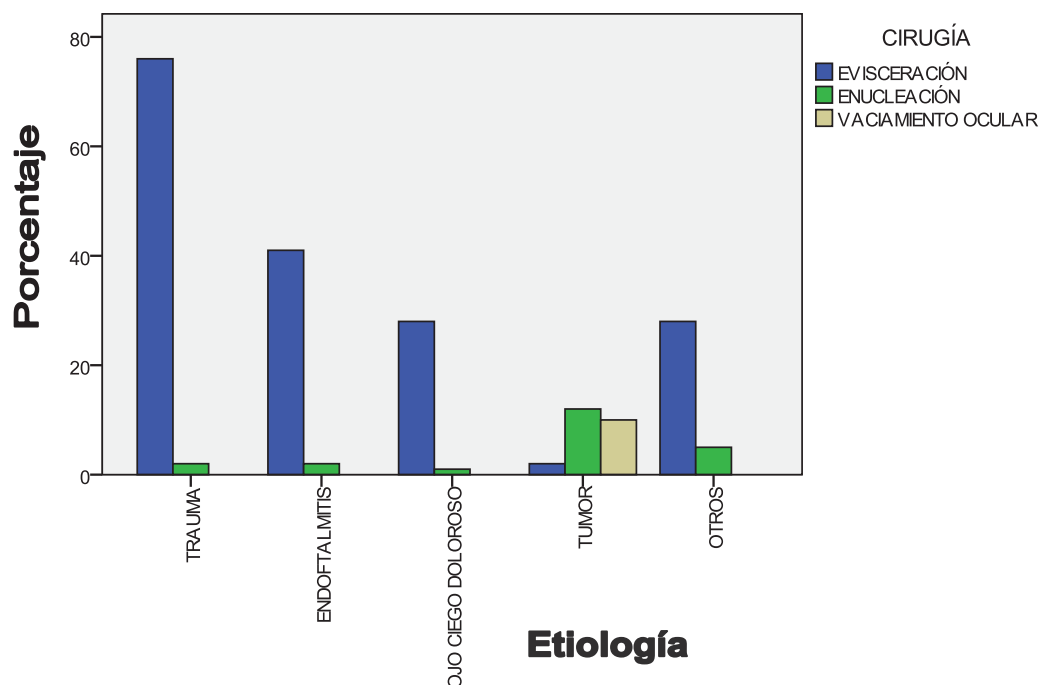
PRÓTESIS					
		Frecuencia	Porcentaje	Porcentaje válido	Porcentaje acumulado
Válidos	Si	159	76,8	76,8	76,8
	No	48	23,2	23,2	100,0
	Total	207	100,0	100,0	

Tabla 7.- rehabilitación cosmética

En cuanto a la rehabilitación cosmética (tabla 7)

- 159 casos (76.8%) pacientes aceptaron la colocación de prótesis cosméticas
- 48 casos (23.3%) no acepto la prótesis ocular

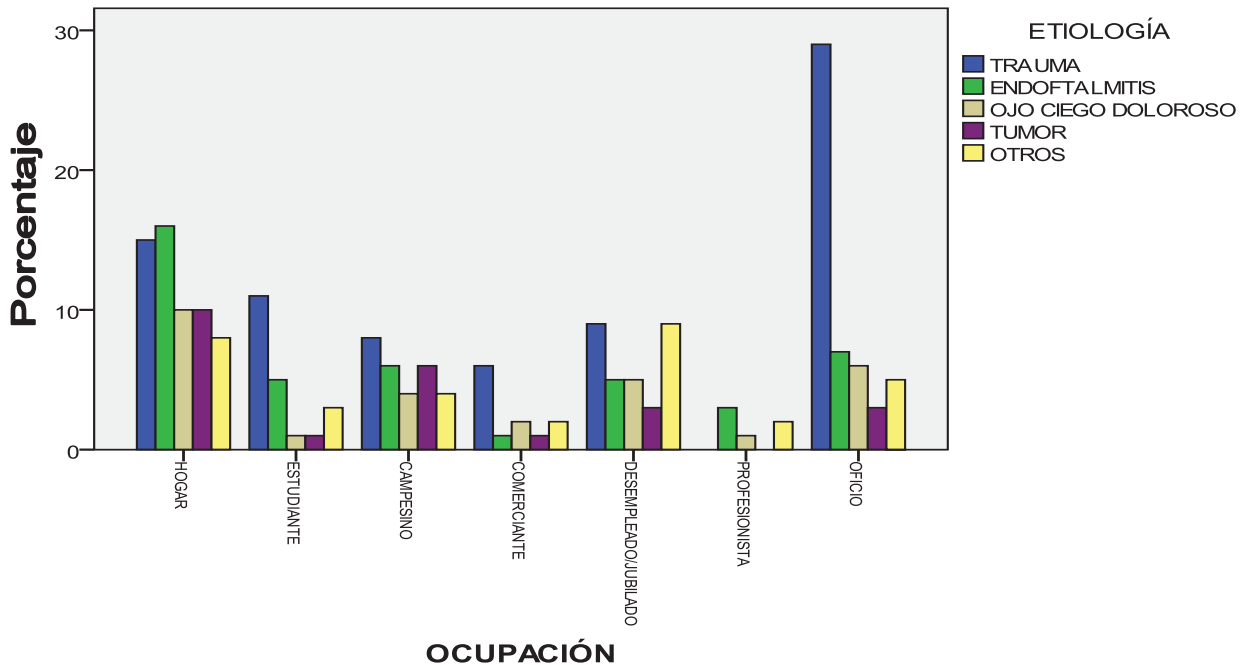
ETIOLOGÍA * CIRUGÍA					
		CIRUGÍA			Total
		EVISPERACIÓN	ENUCLEACIÓN	VACIAMIENTO ORBITARIO	
		casos	casos	casos	caso
ETIOLOGÍA	TRAUMA	76	2	0	78
	ENDOFTALMITIS	41	2	0	43
	OJO CIEGO DOLOROSO	28	1	0	29
	TUMOR	2	12	10	24
	OTROS	28	5	0	33
Total		175	22	10	207



Correlación de datos etiología/cirugía

Dentro de la cirugía mutilante, la evisperación ocupa el primer lugar, seguida de enucleación y vaciamiento. La principal causa de evisperación fue trauma en un 97.4% con 76 casos. Los tumores fueron la principal causa de enucleación en un 50% con 12 casos y vaciamiento orbitario en un 41.7% con 10 casos.

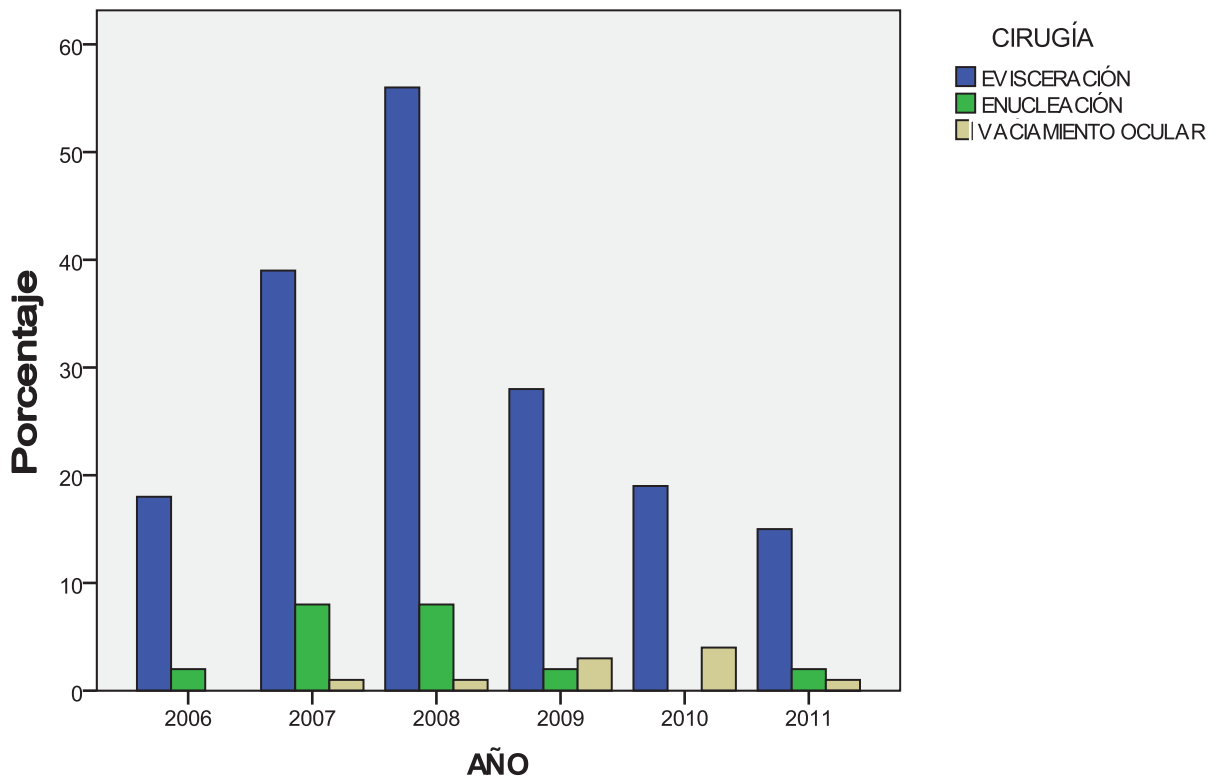
OCUPACIÓN * ETIOLOGÍA							
		ETIOLOGÍA					Total
		TRAUMA	ENDOFTALMITIS	OJO CIEGO DOLOROSO	TUMOR	OTROS	
		# casos/porcentaje	# casos/porcentaje	# casos/porcentaje	# casos/porcentaje	# casos/porcentaje	# casos/porcentaje
OCUPACIÓN	HOGAR	15	16	10	10	8	59
		25.4%	27.1%	16.9%	16.9%	13.6%	100.0%
	ESTUDIANTE	11	5	1	1	3	21
		52.4%	23.8%	4.8%	4.8%	14.3%	100.0%
	CAMPEÑO	8	6	4	6	4	28
		28.6%	21.4%	14.3%	21.4%	14.3%	100.0%
	COMERCIANTE	6	1	2	1	2	12
		50.0%	8.3%	16.7%	8.3%	16.7%	100.0%
	DESEMPLEADO /JUBILADO	9	5	5	3	9	31
		29.0%	16.1%	16.1%	9.7%	29.0%	100.0%
PROFESIONISTA	0	3	1	0	2	6	
	.0%	50.0%	16.7%	.0%	33.3%	100.0%	
OFICIO	29	7	6	3	5	50	
	58.0%	14.0%	12.0%	6.0%	10.0%	100.0%	
Total	78	43	29	24	33	207	
	37.7%	20.8%	14.0%	11.6%	15.9%	100.0%	



Correlación de datos ocupación/etiología

En la población que practica alguna clase de oficio el trauma es la causa más frecuente de la mutilación orbitaria en un 58% con 29 casos, la endoftalmitis o infección intraocular se presentó en un 27.1% en actividades del hogar con 16 casos.

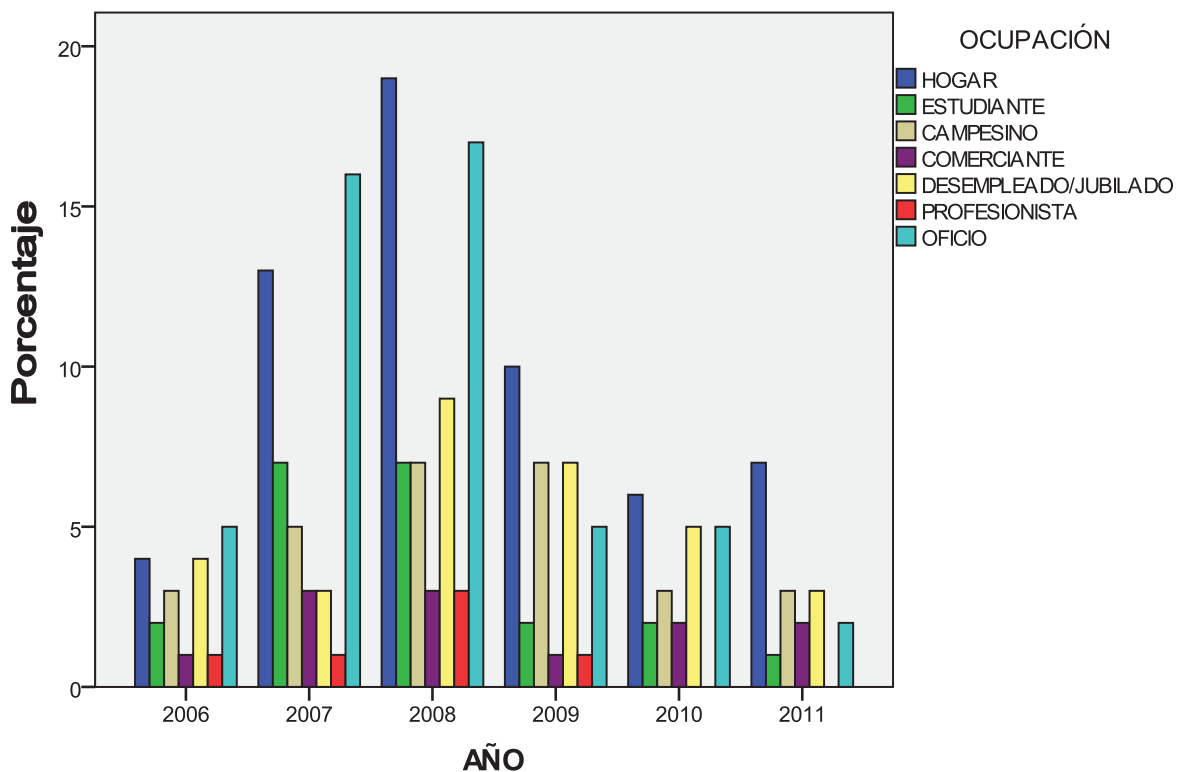
AÑO * CIRUGÍA					
		CIRUGÍA			Total
		EVISCERACIÓN	ENUCLEACIÓN	VACIAMIENTO ORBITARIO	
AÑO	2006	18	2	0	20
	2007	39	8	1	48
	2008	56	8	1	65
	2009	28	2	3	33
	2010	19	0	4	23
	2011	15	2	1	18
Total		175	22	10	207



Correlación de datos año/cirugía

Se percibe un incremento de cirugías en el periodo 2008 con 56 evisceraciones y 8 enucleaciones, el cual va decreciendo hacia el 2011 con 15 evisceraciones y 2 enucleaciones. Encontramos que en el 2010 es el periodo en que mas vaciamentos oculares se realizaron (4 casos).

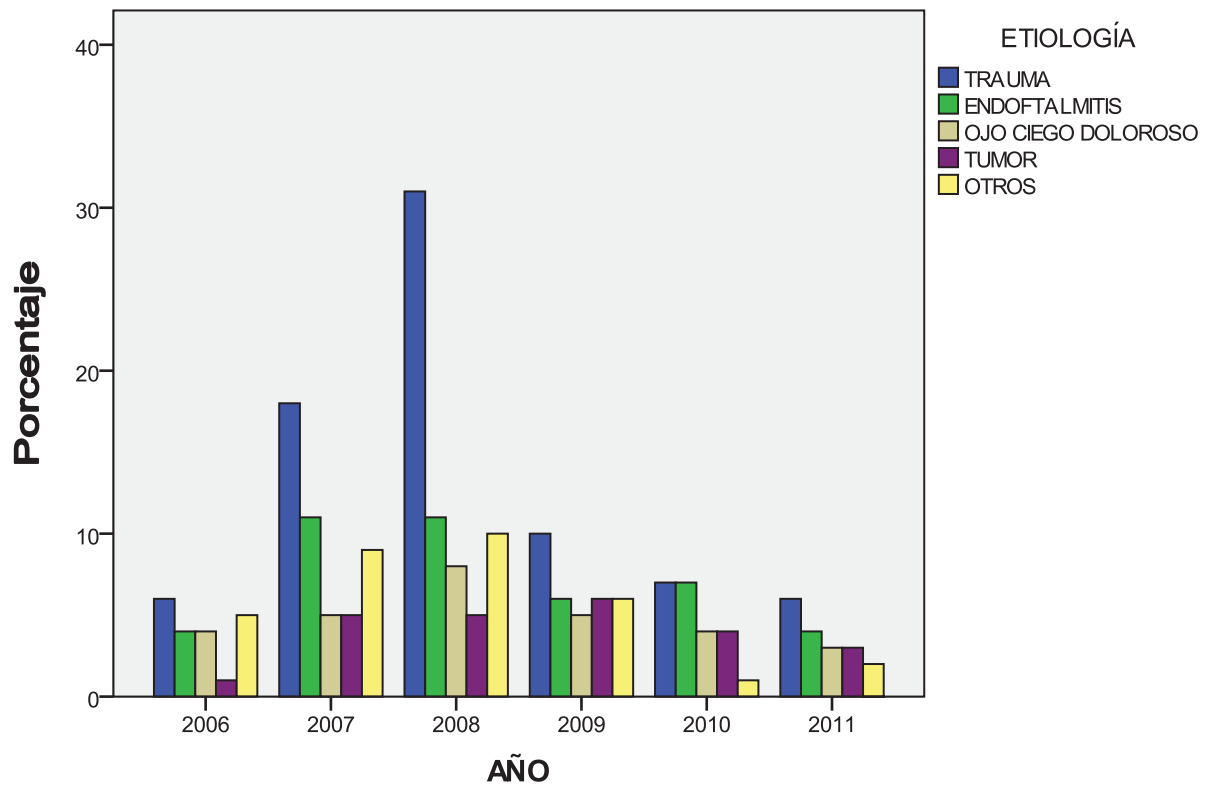
AÑO * OCUPACIÓN									
		OCUPACIÓN							Total
		HOGAR	ESTUDIANTE	CAMPESINO	COMERCIANTE	DESEMPLEADO/JUBILADO	PROFESIONISTA	OFICIO	
AÑO	2006	4	2	3	1	4	1	5	20
	2007	13	7	5	3	3	1	16	48
	2008	19	7	7	3	9	3	17	65
	2009	10	2	7	1	7	1	5	33
	2010	6	2	3	2	5	0	5	23
	2011	7	1	3	2	3	0	2	18
Total		59	21	28	12	31	6	50	207



Correlación de datos año/ocupación

Esta correlación nos indica que la ocupación de mayor riesgo a partir del 2008 se encuentra en las actividades del hogar con 19 casos, y del 2007 al 2008 el mayor riesgo se presentó en los oficios con 16 y 17 casos respectivamente

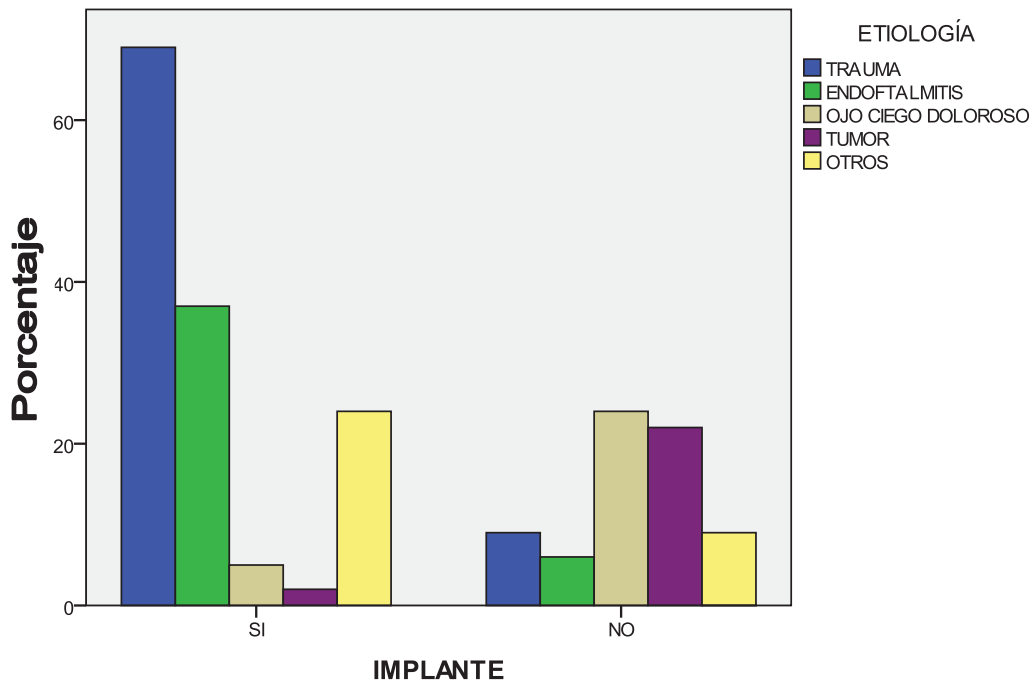
AÑO * ETIOLOGÍA							
		ETIOLOGÍA					Total
		TRAUMA	ENDOFTALMITIS	OJO CIEGO DOLOROSO	TUMOR	OTROS	
A Ñ O	2006	6	4	4	1	5	20
	2007	18	11	5	5	9	48
	2008	31	11	8	5	10	65
	2009	10	6	5	6	6	33
	2010	7	7	4	4	1	23
	2011	6	4	3	3	2	18
Total		78	43	29	24	33	207



Correlación de datos año/etiología

En el 2008 se presentó el mayor número de traumas (31 casos) siendo el 2006 y 2011 los años con menor número de casos por trauma

IMPLANTE * ETIOLOGÍA							
		ETIOLOGÍA					Total
		TRAUMA	ENDOFTALMITIS	OJO CIEGO DOLOROSO	TUMOR	OTROS	
		# casos/porcentaje	# casos/porcentaje	# casos/porcentaje	# casos/porcentaje	# casos/porcentaje	# casos/porcentaje
IMPLANTE	SI	69 88.5%	37 86.0%	5 17.2%	2 8.3%	24 72.7%	137 66.2%
	NO	9 11.5%	6 14.0%	24 82.8%	22 91.7%	9 27.3%	70 33.8%
Total		78 100.0%	43 100.0%	29 100.0%	24 100.0%	33 100.0%	207 100.0%

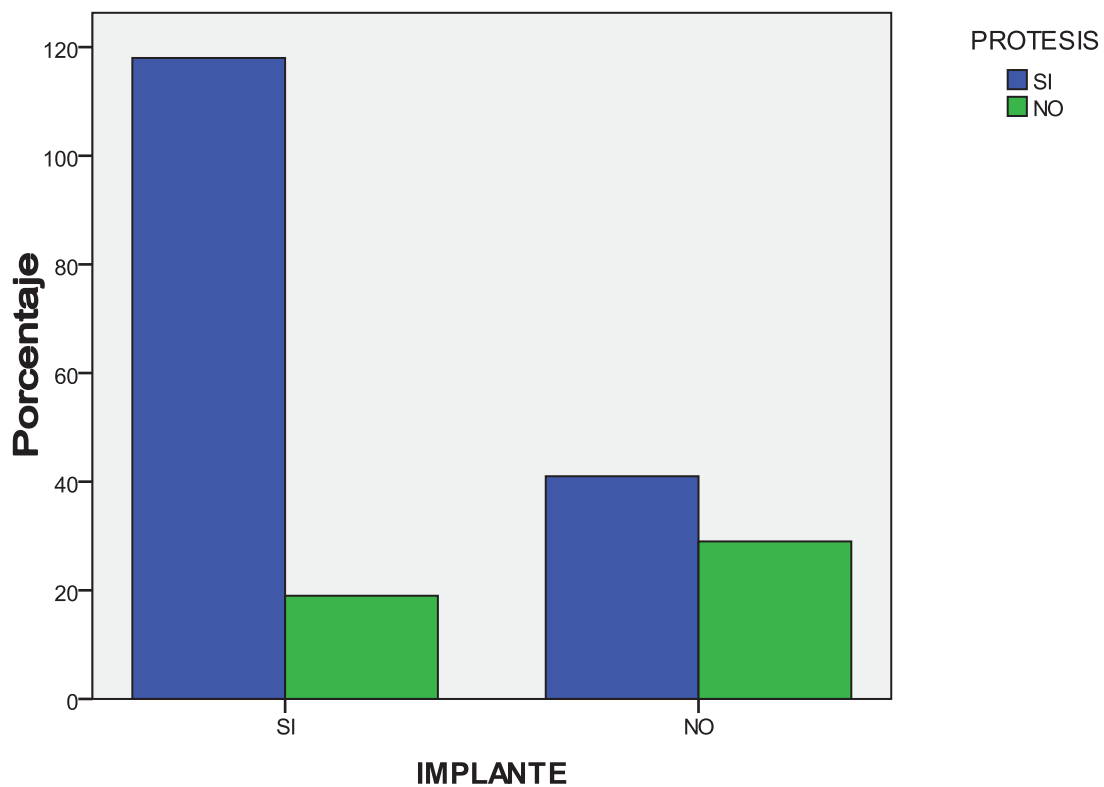


Correlación de datos uso de implante/etiología

Aquí se demuestra que el mayor número de implantes se utilizó en los casos de trauma en un 8.5% con 69 casos, siendo en ojo ciego doloroso en donde menos se emplearon implantes con un 82.8% con 24 casos.

A pesar de que la literatura menciona que en los casos de endoftalmitis no es conveniente utilizar implantes se encontró que se utilizaron implantes en un 86% con 37 casos.

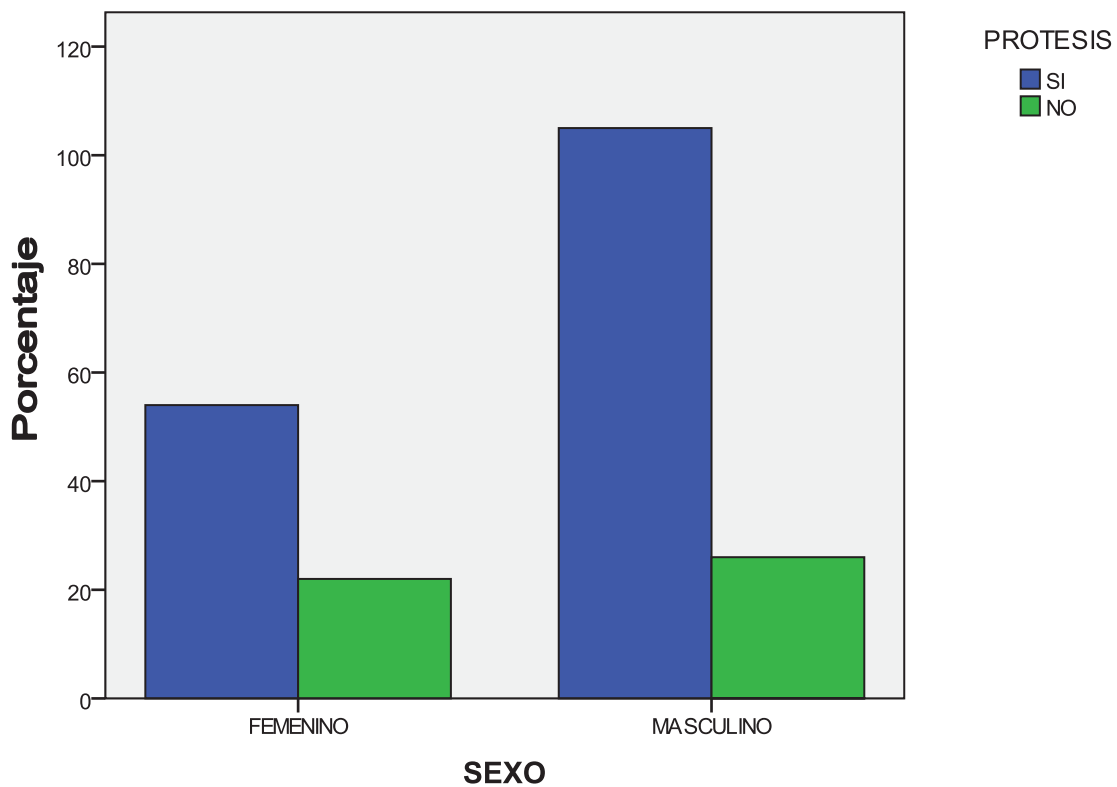
IMPLANTE * PROTESIS				
		PROTESIS		Total
		# casos/porcentaje		
		SI	NO	
IMPLANTE	SI	118	19	137
		74.2%	39.6%	66.2%
	NO	41	29	70
		25.8%	60.4%	33.8%
Total		159	48	207
		100.0%	100.0%	100.0%



Correlación de datos uso de implante/colocación de prótesis

En un 74.2% con 118 casos se optó por la colocación del implante/prótesis para una mejor rehabilitación cosmética y para reducir el impacto biológico, psicológico y social en el paciente.

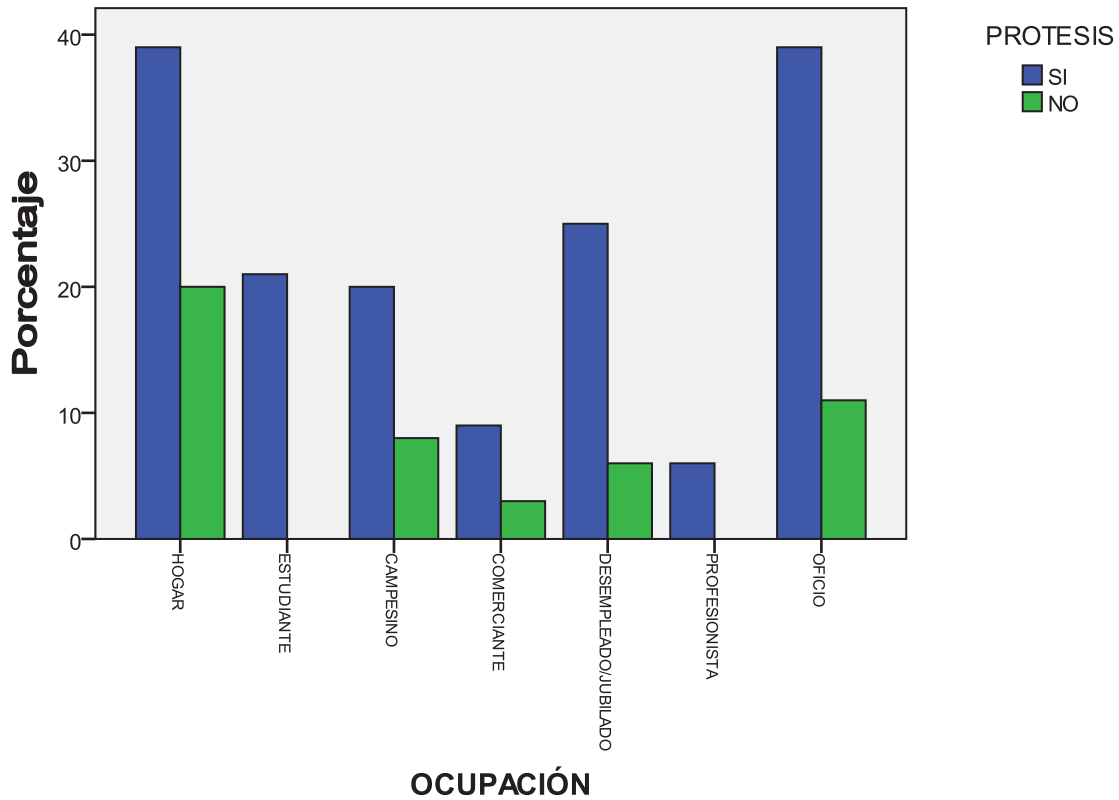
SEXO * PROTESIS				
		PROTESIS		Total
		SI	NO	
SEXO	FEMENINO	54	22	76
	MASCULINO	105	26	131
Total		159	48	207



Correlación de datos sexo/colocación de prótesis

A diferencia de lo esperado, se manifiesta un mayor porcentaje de rehabilitación cosmética en el sexo masculino con 105 casos de 207

OCUPACIÓN * PROTESIS				
OCUPACIÓN		PROTESIS		Total
		SI	NO	
	HOGAR	39	20	59
	ESTUDIANTE	21	0	21
	CAMPESINO	20	8	28
	COMERCIANTE	9	3	12
	DESEMPLEADO/JUBILADO	25	6	31
	PROFESIONISTA	6	0	6
	OFICIO	39	11	50
Total		159	48	207



Correlación de datos uso de ocupación/colocación de prótesis

El 100% de los profesionistas y estudiantes que sufren pérdida del globo ocular se rehabilitan cosméticamente con el uso de prótesis

Discusión

La fundación hospital “Nuestra Señora de la Luz” I.A.P. es el primer hospital oftalmológico no solo en México, sino en América latina, data de 1876.

Es importante señalar que a pesar de su larga trayectoria y habiendo dado lugar gran cantidad de oftalmólogos no había realizado este estudio en relación a la cirugía mutilante que en el se realiza. De ahí la importancia de esta información.

En este estudio 6 años se realizaron 207 procedimientos mutilantes, de los cuales 175 fueron evisceración (84.5%), 22 enucleación (10.6%) y 10 vaciamiento (4.8%).

La controversia sobre las ventajas y desventajas de la enucleación frente a la evisceración no ha disminuido. En el pasado, la enucleación fue preferida por el temor de oftalmía simpática tras evisceración. Hay algunos estudios recientes que han demostrado la alta seguridad de la evisceración y bajo riesgo de oftalmía simpática.

Tanuj et al 13, realizaron una revisión electrónica de 52 pacientes que se sometieron a evisceración. Los pacientes femeninos superaron al sexo opuesto [29 (55,8%) frente a 23 (44,2%)]. A diferencia de los hombres que estaban involucrados predominantemente en el estudio de Babar et al 13. Del mismo modo, en nuestro estudio, el sexo masculino fue predominante, siendo 131 pacientes (63.2%), frente a 76 pacientes femeninos (36.71%).

La edad media de la cirugía fue de $52,8 \pm 24,0$ años en el estudio de Tanuj et al 13 mas atrás, mientras que en el estudio de Babar et al 14 la edad más común fue arriba de 60 años en el 52%. El nuestro estudio el promedio de edad en el grupo de evisceración fue de $46,4 \pm 23,3$ años, con un rango de 3 y 100 años de edad, mostrando una distribución muy heterogénea. En el grupo de enucleación el promedio de edad fue $45,5 \pm 24,35$, con un rango de 3 y 77 años, de igual forma mostrando distribución de edad heterogénea. Sin embargo dentro del grupo de vaciamiento, la edad promedio fue $80,4 \pm 8,7$, con un rango de 68 a 91, lo cual se correlaciona con el tipo de patología como indicación de esta cirugía, que son los tumores, con una mayor frecuencia melanoma coroideo y cáncer epidermoide de conjuntiva. Comparando este grupo con los de enucleación y evisceración, en cuanto a la edad, existe una diferencia estadísticamente significativa ($p < 0.0001$).

Tariq Farooq Babar et al 13, presentan como principal indicación de evisceración, endoftalmitis traumática en el 54,5%. Ojo ciego doloroso fue la segunda indicación común para la evisceración en un 18%. Esto fue seguido por la endoftalmitis postoperatoria después de cirugía de cataratas en el 14%, úlcera corneal perforada en 7,7%. Cuatro casos (5,1%) presentaron endoftalmitis endógena. Tanuj et al 13, realizaron un estudio de comparación entre enucleación y evisceración, las indicaciones más comunes de evisceraciones eran ojo ciego doloroso en 58%, 21% trauma, endoftalmitis 20% y hemorragia supracoroidea en 2%. En el estudio de Babar et al 14 la endoftalmitis postquirúrgica fue la indicación más común para la evisceración en 46,3% de los casos, seguido por trauma en el 28,3% y úlcera corneal en un 25,4%. Shah Desai et al estudiaron la efectividad de enucleación o evisceración en el alivio del dolor de ojos ciegos dolorosos y

llegó a la conclusión de que ambos son excelentes para aliviar el dolor. Sin embargo, las complicaciones de la cirugía y los implantes orbitarios pueden causar dolor recurrente.

En el presente estudio la principal indicación de cirugía de evisceración fue el trauma (43.4%) siendo esta la más significativa estadísticamente ($p < 0.0001$) comparada con las otras causas tales como: endoftalmitis (23.4%), y ojo ciego doloroso (16%). Si bien la endoftalmitis postquirúrgica es común, al igual que los ojos ciegos dolorosos, y las úlceras perforadas, este análisis es alarmante en cuanto a la mayor frecuencia de cirugías mutilantes a causa de trauma tanto laboral como accidental en nuestra población, lo cual se correlaciona directamente con el aumento en la inseguridad que actualmente prevalece

Dentro de la causa traumática, el tipo estallamiento es sin duda el más frecuente, seguido del penetrante, perforante, y mixto y cuerpo extraño intraocular, en menor porcentaje de los anteriores. Esto se correlaciona con el tipo de agresión, como accidente automovilístico, juegos pirotécnicos y contusión directa por terceras personas, entre otros.

El melanoma de coroides es un tumor maligno, poco frecuente, de crecimiento lento y silente. El 95% de las metástasis se localizan en hígado, muchas de ellas luego de varios años de tratado el tumor primitivo. La enucleación está indicada en el caso de melanomas de más de 10 mm de altura y 15 mm de base. En nuestro estudio la enucleación fue indicada en todos los casos de melanoma corioideo y en un caso de retinoblastoma, como está descrito en la literatura, este tipo de cirugía se reserva en los casos en los que se amenaza la metástasis de tumores malignos, y consecuentemente la vida del paciente. Es decir la etiología de la enucleación en el 10% de los casos fue por tumor maligno.

El vaciamiento, la mayoría de las veces representa el fallo de la medicina, siendo una cirugía mutilante donde el objetivo es la remoción completa de las estructuras orbitarias para así extraer una lesión maligna que no puede ser controlada o extraída individualmente y cuya extensión al sistema nervioso central o a tejidos adyacentes o distantes tiene que ser evitada.

El vaciamiento se indicó en el cien por ciento de cáncer epidermoide, en este estudio.

En cuanto a las complicaciones la encuesta de P Viswanathan et al¹⁴, dice que el 14% de los encuestados reportaron casos de exposición después de enucleación (22/161) o evisceración (18/128), y el 4% (7/161) informaron extrusión después de la enucleación y el 3% (4/128) después de evisceración.

Nuestro estudio muestra una estadística similar ya que las complicaciones presentadas con mayor frecuencia fueron la extrusión de implante (4 pacientes), seguida de simblefaron (4 pacientes) y recolocación del implante (4 pacientes), solo 2 presentaron dolor y un paciente presentó quiste de inclusión.

Las complicaciones mencionadas se dieron sobre todo en el grupo de evisceración, requiriendo corrección quirúrgica.

El estudio de P Viswanathan et al¹⁴, encontró que la gran mayoría de los encuestados colocan implante orbitario después de enucleación y después de evisceración en casos de no endoftalmitis. La inserción de un implante en el momento de la evisceración después de endoftalmitis recientemente se ha informado que en su mayoría son exitosas, y la meningitis después de la enucleación por endoftalmitis es prácticamente inexistente en la era moderna de los antibióticos sistémicos.

Comparado con los estudios previos, en el presente, los pacientes a los cuales se les puso implante fueron 139 (66.5%), esto debido a la segunda causa más frecuente que fue endoftalmitis, en los cuales se prefiere colocar en un segundo acto quirúrgico. Finalmente debemos de recordar que estas técnicas quirúrgicas representan muchas veces el final de una larga lucha del paciente y el oftalmólogo ante diversas patologías oculares, traumáticas, degenerativas, infecciosas o neoplásicas, por lo que conllevan una carga psicológica añadida a cualquier indicación o técnica quirúrgica y que la rehabilitación cosmética con el uso de una prótesis ocular le va a proporcionar los siguientes beneficios

1. Estético
2. Previene el colapso palpebral
3. Previene la pérdida de la función palpebral
4. Protege la cavidad de cuerpos extraños y polvo
5. Restaura la secreción lagrimal
6. Mantiene el tono muscular periocular
7. Estimula el crecimiento facial en niños
8. Brinda apoyo emocional

Afortunadamente los pacientes comprenden las ventajas que representa el uso de una prótesis y este estudio se observó que los pacientes que tienen implante ocular el 74% cuenta con su prótesis contra el 25% de los pacientes con prótesis y sin implante, creemos que esto es así dado que cuando no se coloca implante en la mayoría de los casos es porque la causa de la cirugía mutilante fue por tumor maligno y requieren un seguimiento más estrecho que representa más gastos a futuro.

Conclusión

Dentro de la cirugía mutilante, la evisceración ocupa el primer lugar, seguida de enucleación y vaciamiento. En este estudio hubo predominio por el sexo masculino, aunque no hubo una diferencia estadísticamente significativa. El ojo más afectado fue el izquierdo, lo cual no es estadísticamente significativo. La distribución de edad de acuerdo a cada grupo de cirugía se comporto de manera heterogénea, en los grupos de evisceración y enucleación. En los casos de vaciamiento se mostro una afección en edad avanzada, lo cual se correlaciona directamente con los tumores como causa principal.

La causa principal de evisceración fue trauma, y de este el tipo estallamiento. El melanoma corioideo fue la causa principal de indicación de enucleación. Los casos de vaciamiento fueron debido a cáncer epidermoide.

Las complicaciones más frecuentes fueron; extrusión de implante, simblefaron y recolocación de implante. Dolor, ectropión y quiste de inclusión fueron otras complicaciones con menor frecuencia. Dentro del grupo de evisceración se presentaron todas las diferentes complicaciones a excepción del ectropión, sin embargo por el número de pacientes intervenidos el porcentaje de complicaciones en este grupo es bajo.

El vaciamiento aún está indicado en algunos casos de enfermedades de la órbita, a pesar de las indicaciones han reducido en las últimas décadas como resultado de un diagnóstico temprano y el desarrollo de tratamientos alternativos.

La evisceración de endoftalmitis postoperatoria todavía persiste incluso en el nuevo milenio. Recordar que se puede colocar implante en un segundo tiempo quirúrgico.

La cirugía mutilante ocular y orbitaria, ha aumentado y evolucionado considerablemente durante la última década, la enucleación se realiza en los casos de tumores malignos intraoculares o trauma ocular irreparable, por su parte la evisceración que tiene indicaciones precisas, además, con esta técnica la frecuencia de extrusión del implante es menor y se consigue una mayor motilidad, con un mejor resultado cosmético. El vaciamiento orbitario está indicado en lesiones malignas que involucran los tejidos orbitarios.

En la actualidad se cuenta con diversas técnicas de manejo de la órbita anoftálmica, todas ellas buscan un equilibrio entre un buen resultado del complejo implante-prótesis y el menor número de complicaciones.

Bibliografía

- 1.- Joan Prat Bartomeu. Evisceración Ocular Con Colgajos Esclerales. Tesis Doctoral. Barcelona, España. Universidad Autonoma De Barcelona, Facultad De Medicina. 2003. 323 H.
- 2.- Esteban García-Alcolea E. Primeros Textos Impresos Sobre Oftalmología. Archivos De La Sociedad Española De Oftalmología. 1(1): Feb. 2009.
- 3.- Ortiz Silveira M, García Galí M, Reborido Fernández M, Díaz García M, Torres Ortiz H. Consideraciones Generales Sobre Las Técnicas De Evisceración Y Enucleación Del Globo Ocular. Medisan 13(4): ,2009.
- 4.- Irene Rojas Rondón; Ileana Agramonte Centelles; Susana Rodríguez Masó; Pedro Luis Pacheco Ledesma; Annelise Roselló Leyva; Yanis Vásquez Adán. Evisceración En Estafiloma Escleral Anterior Gigante. Revista Cubana De Oftalmología. Pp. 641-648: ,2010.
- 5.- Long, J.A. Cirugía Oculoplástica. España, Elsevier, 2010. 196 P.
- 6.- Álvaro Bengoa González, Esperanza Gutiérrez Díaz, Eugenio Pérez Blázquez. Atlas Urgencias En Oftalmología. Barcelona. Editorial Glosa, S.L., 2003. 249 P.
- 7.- Ortiz Silveira M, García Galí M, Reborido Fernández M, Díaz García M, Torres Ortiz H. Consideraciones Generales Sobre Las Técnicas De Evisceración Y Enucleación Del Globo Ocular. Medisan. 13(4); 2009.
- 8.- Raúl Servando Caracheo Rodríguez, Carlos Arturo Zetina Mejía. Colgajo Libre Antebraquial Radial Para La Reconstrucción De La Órbita Anoftálmica. Reporte De Un Caso. Cirugía Plástica 2009; 19 (1-3)
- 9.- Arruga, A. La Mutilación Deliberada De Los Ojos. Arch Soc Esp Oftalmol [Online]. 2003, Vol.78, N.6 [Citado 2012-10-24], Pp. 339-340
- 10.- Paulo Enrique Vargas-Morales, Humberto López-García, Gpe. Miriam Tejeda-Rojas, Bonfilio Dominguez-Cuevas. Comportamiento De Implantes Orbitarios En Relación A La Etiología De La Evisceración. Tomo Lxi, • Num. 224. Julio-Septiembre 2009. 29-33 P.
- 11.- Msc. Marlenys Ortiz Silveira, Msc. Madeline De Jesús García Galí, Dr. Julio César Arias Soto, Dra. Madeline Díaz García Y Al. Héctor Torres Ortiz. Rehabilitación Quirúrgico-Protésica De Pacientes Con Cavidades Anoftálmicas Atípicas. Medisan 2012; 16(1):75
- 12.- Gomez, Paola Milena. Próteses Oculares: "Uma Olhada Às Próteses Oculares". *Investig. Andina* [Online]. 2010, Vol.12, N.20
13. Babar TF, Masud Z, Iqbal A, et al. Should Ophthalmologist ever opt for mutilating operations like evisceration, enucleation and exenteration. Pak J Ophthalmol. 2003; 19: 113-7.

14. Tariq Farooq Babar, Mahfooz Hussain, Mir Zaman. Clinical Indications for Evisceration and Orbital Implant Trends. Pak J Ophthalmol 2009, Vol. 25 No. 2

15. Shah-Desai SD, Tyers AG, Manners RM. Painful blind eye: efficacy of enucleation and evisceration in resolving ocular pain. Br J. Ophthalmol. 2000; 84: 437-8.