



UNIVERSIDAD NACIONAL AUTÓNOMA DE MÉXICO

FACULTAD DE MEDICINA

DIVISIÓN DE ESTUDIOS DE POSTGRADO E INVESTIGACIÓN

INSTITUTO DE SEGURIDAD Y SERVICIOS SOCIALES PARA LOS
TRABAJADORES DEL ESTADO

SUBDIRECCION GENERAL MÉDICA

SUBDIRECCION DE REGULCIÓN Y ATENCIÓN HOSPITALARIA

CENTRO MEDICO NACIONAL 20 DE NOVIEMBRE

SERVICIO DE CIRUGÍA PLÁSTICA, ESTÉTICA Y RECONSTRUCTIVA

COLGAJO DE PERFORANTES GLUTEAS EN V-Y CON MÍNIMA DISECCIÓN PARA EL TRATAMIENTO DE ÚLCERAS SACRAS; REPORTE DE CASOS.

T E S I S D E P O S G R A D O

PARA OBTENER EL DIPLOMA DE:
ESPECIALISTA EN CIRUGÍA PLÁSTICA Y
RECONSTRUCTIVA

P R E S E N T A

Dr. Saúl Alejandro Arjoná Rodríguez



INVESTIGADOR RESPONSABLE: Dr. Ignacio Lugo Beltrán

MÉXICO, D.F., 2010



Universidad Nacional
Autónoma de México

Dirección General de Bibliotecas de la UNAM

Biblioteca Central



UNAM – Dirección General de Bibliotecas
Tesis Digitales
Restricciones de uso

DERECHOS RESERVADOS ©
PROHIBIDA SU REPRODUCCIÓN TOTAL O PARCIAL

Todo el material contenido en esta tesis esta protegido por la Ley Federal del Derecho de Autor (LFDA) de los Estados Unidos Mexicanos (México).

El uso de imágenes, fragmentos de videos, y demás material que sea objeto de protección de los derechos de autor, será exclusivamente para fines educativos e informativos y deberá citar la fuente donde la obtuvo mencionando el autor o autores. Cualquier uso distinto como el lucro, reproducción, edición o modificación, será perseguido y sancionado por el respectivo titular de los Derechos de Autor.

REGISTRO No. 394.2009

DR. MAURICIO DI SILVIO LOPEZ _____

Subdirector de Enseñanza e Investigación

DR. RAMON CUENCA GUERRA _____

Jefe Del Servicio y Profesor Titular

Del Curso de Posgrado em Cirugía

Plástica Estética y Reconstructiva

DR. IGNACIO LUGO BELTRAN _____

Médico Adscrito Del Servicio de

Cirugía Plástica Estética y Reconstructiva

Asesor de Tesis

DR. SAUL ALEJANDRO ARJONA RODRIGUEZ _____

Autor y Médico Residente Del Curso de Posgrado

En Cirugía Plástica Estética y Reconstructiva

AGRADECIMIENTOS

-A mi Padre por haberme dado el ejemplo en esta profesión tan difícil pero tan gratificante.

-A mi Madre por todo el apoyo, cariño y dedicación que ha tenido conmigo desde pequeño.

-A mi Hermano Gary, mi mejor Amigo y uno de mis mas grandes orgullos.

-A mi Hermana Yoali, por darme su cariño y soportarme siempre.

-A mi Tío Mario, por haberme inculcado el gusto por la Cirugía.

-A mi Tío Toño y mi Tía Mati por haberme brindado apoyo, cariño y oportunidades durante toda mi residencia.

-A mi tía Sara y mi tío Beto por ser mis padrinos y apoyarme siempre.

-A todas mis tías, mis tíos y mis primos, que siempre confiaron en mi.

-A mis Maestros de Cirugía General, en especial al Dr. Albarrán.

-A mis Maestros de Cirugía Plástica Dr. Cuenca, Dr. Lugo, Dr. Rivas, Dr. Shturman, Dr. Duarte y Dra. Herrán, gracias por su paciencia y todas sus enseñanzas.

-A todos mis compañeros de la Residencia.

-Finalmente a mi luz, mi bisturí, mis lupas, mi tijera, mi liposuctor, mi precisión, mi habilidad, mi arte, mi pasión, mi apoyo, mi ejemplo, mi máximo orgullo, mi amor, mi esposa, mi amiga, mi TODO.... a ti Marcela, TE AMO.

C O N T E N I D O

	Página
I. DEFINICIÓN DEL PROBLEMA	5
II. MARCO TEÓRICO Y DESCRIPCIÓN DE TÉCNICA	6
III. JUSTIFICACIÓN	9
IV. OBJETIVOS	10
A. Objetivo general	
B. Objetivos específicos	
V. MATERIAL Y MÉTODOS	11
A. Muestra y unidades de observación	
B. Criterios de selección	
Inclusión	
Exclusión	
Eliminación	
C. Definición de variables y unidades de medida	
D. Fuentes, métodos y técnicas de recolección de información	
VI. RECURSOS Y LOGÍSTICA	12
VII. ASPECTOS ÉTICOS Y DE BIOSEGURIDAD	12
VIII. RESULTADOS	13
IX. CONCLUSIONES	20
X. BIBLIOGRAFÍA	22

I. DEFINICIÓN DEL PROBLEMA

Las úlceras por presión en la región sacra son un problema común en los hospitales de grandes concentraciones; el manejo de esta complicación es generalmente quirúrgico, sobre todo cuando las úlceras son profundas.

En el manejo quirúrgico, existen diversas técnicas, dentro de tal diversidad, en el Centro Médico Nacional 20 de noviembre, se ha aplicado recientemente una técnica utilizando para cubrir las lesiones los colgajos basados en vasos perforantes de glúteo mayor realizando una disección mínima, ésta técnica es una alternativa para resolver esta complicación.

Con base en lo anterior, se realiza la siguiente pregunta de investigación:

“¿Cuál es el resultado de la aplicación de la técnica basada en la utilización de colgajos de perforantes glúteos en V-Y con mínima disección utilizada en el tratamiento de úlceras sacras?”

II. MARCO TEÓRICO

A finales de 1970 y durante 1980 los colgajos musculocutáneos en forma pediculada se hicieron populares (1), posteriormente la necesidad de una menor morbilidad llevó al diseño de los colgajos fasciocutáneos. Los colgajos de perforantes surgen como una necesidad de mejorar los colgajos fasciocutáneos y musculocutáneos en 1980 (2).

Estos colgajos que son muy útiles en algunas ocasiones son muy voluminosos y ofrecen un resultado estético inadecuado; aunque existen técnicas para adelgazar los colgajos como filetearlos, esto puede denervar los músculos y estos sufren atrofia a un grado impredecible conduciendo a un resultado igualmente impredecible, además de que se debe considerar que en el sitio donador existe una pérdida importante de la función.

Como parte del propósito de la cirugía plástica de encontrar soluciones individualizadas para problemas complejos, surgieron los trabajos iniciales de Koshima y Soeda(3), así como de Kroll y Rosenfield(2) a finales de 1980 quienes introducen un nuevo tipo de colgajos quirúrgicos basados en arterias perforantes musculocutáneas compuestas exclusivamente de piel y grasa subcutánea. Estos cirujanos demostraron en sus estudios iniciales que la exclusión del transportador muscular pasivo es posible si las perforantes musculares son preservadas disecándose en forma meticulosa.

Otro tipo de úlceras que representan un problema común al que se enfrenta el cirujano reconstructivo son las úlceras por presión; éstas pueden ocurrir en diferentes localizaciones, aunque en nuestro medio las úlceras sacras son las más comunes.

Las úlceras de presión se clasifican de la siguiente manera, según Darrel Shea (3):

- I.- Confinada a la epidermis y dermis superficial
- II.-Se extiende por toda la piel y dentro de la grasa subcutánea
- III.-Se extiende por todo el músculo
- IV.-Invade hueso y estructuras de unión

Los colgajos perforantes de arteria glútea superior han sido utilizados también para reconstrucción de mama(4) quienes reportan 142 casos reconstruidos con este método, así también como para cobertura de úlceras por presión. Ochioka en 2004 (5) describió una combinación de colgajo de perforantes con avance en V-Y, pero con una técnica muy compleja. También desde hace ya casi 20 años se ha utilizado el Ultrasonido Doppler como apoyo para la localización preoperatoria de vasos perforantes al planear un colgajo, ya que la variabilidad anatómica vascular puede complicar técnicamente la cirugía(6).

Aunque se han utilizado colgajos musculocutáneos y fasciocutáneos, éstos últimos con avance de tipo V-Y para la cobertura de estas úlceras y con la opción de hacerlo bilateral para defectos mas grandes(8,9), la excelente irrigación y durabilidad de los colgajos de perforantes en esta zona dan una excelente opción no sólo para cobertura de úlceras sacras, sino de cualquier defecto en la región de espalda baja y cintura pélvica posterior (10,11). Además de poderse utilizar colgajos basados tanto en arteria glútea superior como en la inferior (12); aunado a la menor morbilidad en el sitio donador, hacen que estos sean la mejor opción para la cobertura de estos defectos.

DESCRIPCIÓN DE LA TÉCNICA

En el Hospital 20 de Noviembre, ha sido de utilidad no sólo el uso de una sólo técnica para el manejo quirúrgico de las úlceras sacras, sino que se ha visto la utilidad de combinar las técnicas: colgajo fasciocútaneo de avance en V-Y y colgajo de perforantes glúteas, dando como resultado la técnica que describiremos a continuación llamada **COLGAJO DE PERFORANTES GLUTEAS EN V-Y CON MÍNIMA DISECCIÓN**

Se marcan los límites de restricción de tejido alrededor de la ùlcera, se procede al diseño del colgajo en forma triangular con la base en los límites de la úlcera y dando cierta altura para formar el triangulo isósceles, se procede a realizar rastreo por USG Doppler de perforantes(mayores a 0.5mmde3 diámetro). Dentro del diseño del colgajo triangular, una vez identificadas dos o tres perforantes (Fig. 1), se marcan y se procede a iniciar la cirugía bajo anestesia general y con el paciente en decúbito dorsal.

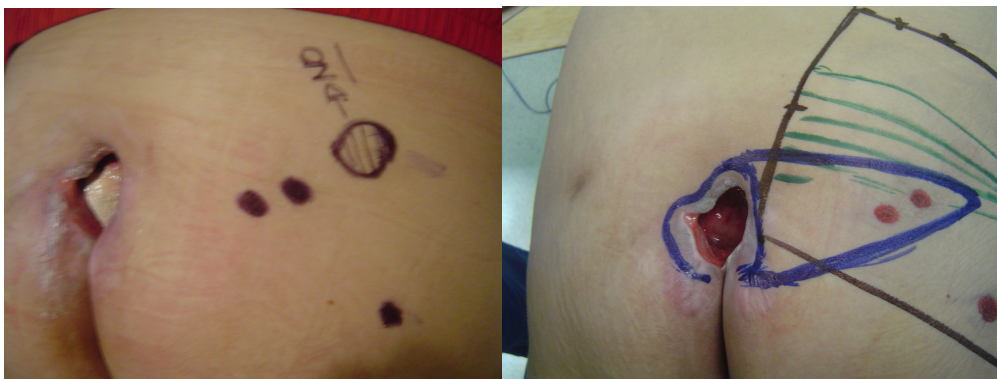

Fig. 1.- Identificación de Perforantes y diseño del colgajo

Se realiza resección del tejido alrededor de la úlcera con margen de aproximadamente 1 cm; se reseca toda la bolsa de tejido dentro de la úlcera hasta la saliente ósea, la cual a su vez se reseca para disminuir el sitio de presión, se realiza aseo quirúrgico exhaustivo y hemostasia, se procede a incidir el colgajo triangular hasta la fascia glútea (Fig. 2) y se inicia disección cuidadosa suprafacial hasta identificar las perforantes marcadas, las cuales se disecan en sentido longitudinal de los vasos hasta lograr la longitud necesaria para que el colgajo se pueda avanzar sin ninguna tensión en los vasos (Fig. 3); si es necesario se puede abrir la fascia y disecar las perforantes subfascialmente para lograr la longitud necesaria para el avance del colgajo sin tensión, se avanza el colgajo cubriendo el defecto (Fig. 4), se colocan puntos del colgajo hacia el sitio receptor para disminuir espacios muertos, se coloca drenaje de succión por debajo del colgajo, se cierra por planos en forma de Y (Fig. 5). Se da por terminado el acto quirúrgico y se dejan drenajes por 2 o 3 semanas.

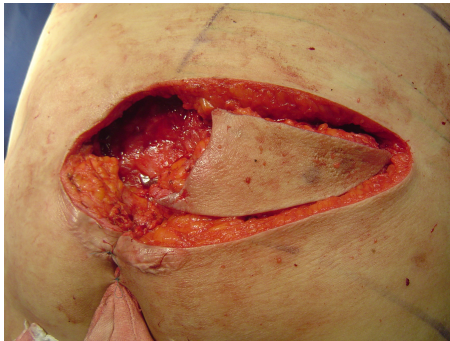


Fig.2.-Disección del Colgajo hasta La fascia

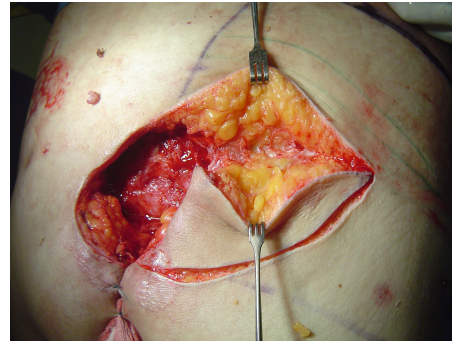


Fig. 3.- Se identifican y disecan perforantes marcadas

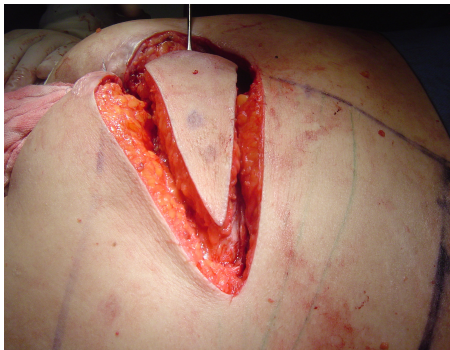

Fig. 4.- Avance del Colgajo

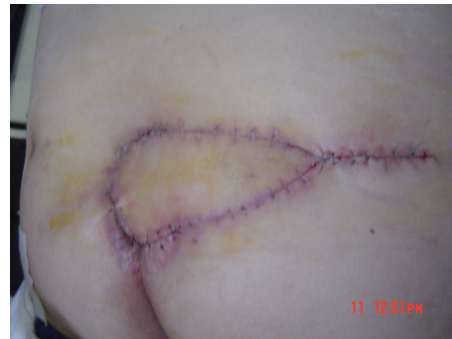

Fig. 5.- Resultante del avance V-Y

III. JUSTIFICACIÓN

Los colgajos de perforantes glúteas están indicados en úlceras por presión en área sacra, siendo este tipo de colgajos el que puede dar mejor calidad de cobertura con una menos secuelas en el sitio donador, al igual que se tiene mejor avance del colgajo con menor tensión de tejidos y se reduce el riesgo de complicaciones que en otras técnicas quirúrgicas de cobertura para úlceras.

Realizando mínima disección, se obtiene además como ventaja la disminución de tiempo quirúrgico y el riesgo de dañar los vasos perforantes nutricios del colgajo, con excelentes resultados si se lleva a cabo con un avance tipo V-Y.

IV. OBJETIVOS

A. Objetivo general

Describir la evolución de los pacientes con úlceras sacras por presión, en quienes fué utilizado como tratamiento de cobertura los colgajos basados en vasos perforantes de glúteo avanzados en V-Y y con mínima disección.

B. Objetivos específicos

1.-Analizar los expedientes de los pacientes que durante 2008 hayan sido diagnosticados con úlceras sacras por presión y a quienes se les haya tratado mediante la técnica con colgajos V-Y basados en perforaciones glúteas.

2.-Valorar los resultados quirúrgicos mediante los datos disponibles desde los puntos de vista clínico y fotográfico, pre y postoperatorio.

3.-Identificar complicaciones posoperatorias y posibles secuelas en los pacientes tratados mediante la técnica descrita.

4.-Valorar la efectividad de la técnica con colgajos V-Y basados en perforaciones glúteas a través de los siguientes parámetros:

- Profundidad y tamaño de la úlcera sacra
- Número de perforantes glúteas en el colgajo
- Calidad de la cobertura de la úlcera postoperatoria
- Complicaciones y Secuelas

V. MATERIAL Y MÉTODOS

A. Tipo de estudio

Se realizó un estudio, observacional y descriptivo, mediante la revisión de expedientes de pacientes que cumplieron los criterios de selección para a revisión documental.

B. Muestra y unidades de observación

Fueron estudiados los pacientes diagnosticados con úlcera sacra e intervenidos con la técnica V-Y del 01 de enero del 2008 al 01 de enero del 2009, en el Hospital 20 de Noviembre, ISSSTE.

C. Criterios de selección

i. Inclusión

Fueron incluidos para la revisión los expedientes de aquellos pacientes con las siguientes características:

- 1.-Aquellos con úlcera sacra grado III y IV de la clasificación Darrel Shea.
- 2.-Que no hubieran tenido cirugías previas en los glúteos.
- 3.-Aquellos cuyos familiares apoyaron con cuidados estrictos postoperatorios.

ii. Exclusión

Del mismo modo, se excluyeron de la revisión, los expedientes de aquellos pacientes con:

- 1.-Úlceras infectadas o con fístulas.
- 2.-En etapa terminal o con mal pronóstico.
- 3.-Con enfermedades de alto Riesgo quirúrgico.
- 4.-Pacientes menores de 18 y mayores de 70 años de edad.

iii. Eliminación

Fueron eliminados aquellos que:

- 1.-No observaron un adecuado apego al tratamiento
- 2.-Los que fallecieron

D. Definición de variables y unidades de medida

Las variables de interés para la revisión de cada caso serán:

- 1.-Profundidad y tamaño de la úlcera sacra
- 2.-Número de perforantes glúteas en el colgajo
- 3.-Calidad de la cobertura de la úlcera postoperatoria
- 4.-Complicaciones y Secuelas
- 5.-Tiempo quirúrgico

E. Fuentes, métodos y técnicas de recolección de información

Fueron recabados los expedientes de todos los pacientes operados con esta técnica en el periodo de estudio; se analizaran las características de la úlcera, la patología de base, los hallazgos ultrasonográficos del ultrasonido Doppler preoperatorio de perforantes glúteas, tiempo quirúrgico, resultados posoperatorios (calidad de coberturas y complicaciones).

VI. RECURSOS Y LOGÍSTICA

En cuanto a recursos, este trabajo fue realizado en el Servicio de Cirugía Plástica y Reconstructiva del hospital CMN 20 de Noviembre ISSSTE, utilizando los expedientes clínicos y fotográficos; la revisión fue realizada por el tesista y supervisada por un Médico adscrito del servicio.

VII. ASPECTOS ÉTICOS Y DE BIOSEGURIDAD

Debido a que este estudio fue realizado con base en la revisión de expedientes, no implicó ningún riesgo y por lo tanto tampoco requirió el consentimiento de los pacientes.

VIII. RESULTADOS

En el periodo de estudio, fueron realizados 8 colgajos en 6 pacientes, en virtud de que a dos de ellos se les realizaron colgajos dobles.

A continuación, se realizará la descripción de cada uno de los casos.

CASO 1.

Paciente femenino de 62 años de edad, quien presentó un EVC, misma que se encontraba en tratamiento.

Características de la úlcera.

A su ingreso al servicio, la paciente se encontraba con una úlcera de 6 X 7 cm, grado III, con 3 perforantes, detectados mediante Doppler.

Para el cierre de la úlcera, se decidió aplicar la técnica V-Y, realizando un colgajo, cuyas dimensiones fueron: base:8 cm, altura 15 cm; la duración de la cirugía fue de 3 hrs.

Calidad de la Cobertura de la úlcera.

Se logró una cobertura de excelente calidad, sin defecto en sitio donador, no hubo datos de sufrimiento de los colgajos, lo que evidencia una buena irrigación de estos; hubo adecuada cicatrización (Fig. 6).

Complicaciones y Secuelas:

La paciente desarrolló un seroma, mismo que fue tratado en la forma convencional y resuelto adecuadamente.

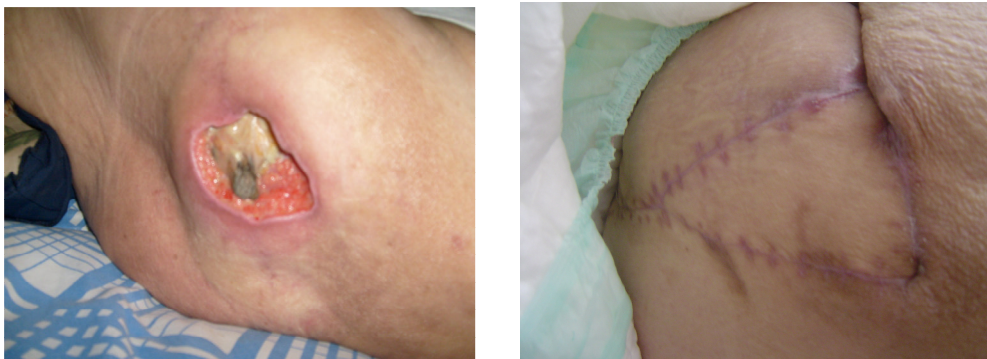


Fig. 6.- Pre y Postoperatorio

CASO 2.

Paciente femenino de 70 años de edad, quien sufrió una sección medular.

Características de la úlcera.

A su ingreso al servicio, la paciente se encontraba con una úlcera de 5 X 5 cm, grado III, con 3 perforantes, detectados mediante Doppler.

Para el cierre de la úlcera, se decidió aplicar la técnica V-Y, realizando un colgajo, cuyas dimensiones fueron: base:7 cm, altura 14 cm;; la duración de la cirugía fue de 2 hrs.

Calidad de la Cobertura de la úlcera.

Se logró una cobertura de excelente calidad, sin defecto en sitio donador, no hubo datos de sufrimiento de los colgajos, lo que evidencia una buena irrigación de estos; hubo adecuada cicatrización (Fig. 7).

Complicaciones y Secuelas:

No se presentaron complicaciones ni secuelas durante el tratamiento.

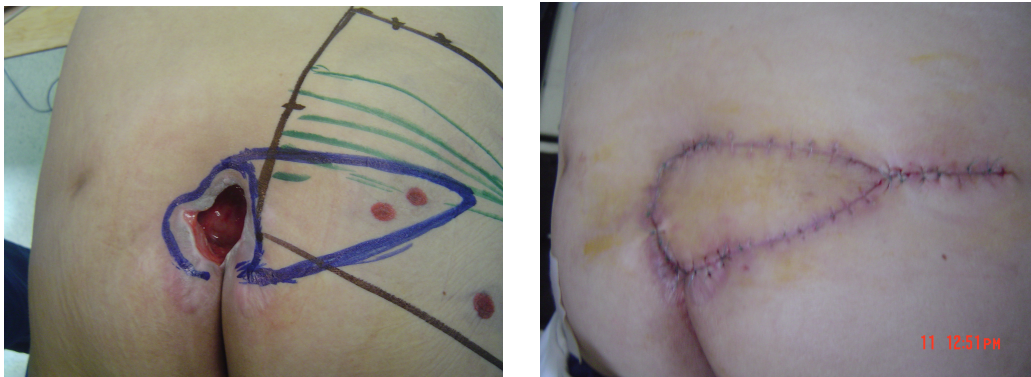


Fig. 7.- Pre y Postoperatorio

CASO 3.

Paciente masculino de 65 años de edad, quien sufrió una sección medular.

Características de la úlcera.

A su ingreso al servicio, el paciente se encontraba con una úlcera de 10 X 12 cm, grado IV, con 3 perforantes, detectados mediante Doppler.

Para el cierre de la úlcera, se decidió aplicar la técnica V-Y, realizando dos colgajos cuyas dimensiones fueron: base:12 cm, altura 26 cm; la duración de la cirugía fue de 4 hrs.

Calidad de la Cobertura de la úlcera.

Se logró una cobertura de excelente calidad, sin defecto en sitio donador, no hubo datos de sufrimiento de los colgajos, lo que evidencia una buena irrigación de estos; hubo adecuada cicatrización (Fig. 8).

Complicaciones y Secuelas:

No se presentaron complicaciones ni secuelas durante el tratamiento.

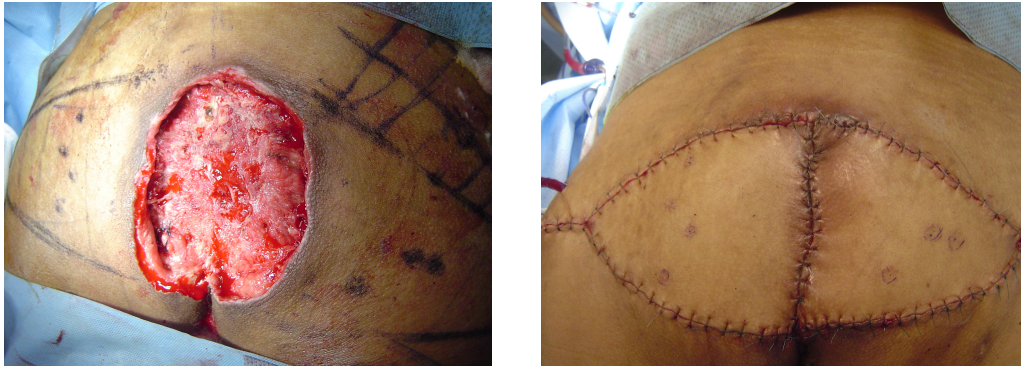


Fig. 8.- Pre y Postoperatorio

CASO 4.

Paciente femenino de 58 años de edad, quien sufrió una sección medular,

Características de la úlcera.

A su ingreso al servicio, la paciente se encontraba con una úlcera de 8 X 8 cm, grado III, con 2 perforantes, detectados mediante Doppler.

Para el cierre de la úlcera, se decidió aplicar la técnica V-Y, realizando un colgajo cuyas dimensiones fueron: base:10 cm, altura 20 cm; la duración de la cirugía fue de 2 hrs.

Calidad de la Cobertura de la úlcera.

Se logró una cobertura de excelente calidad, sin defecto en sitio donador, no hubo datos de sufrimiento de los colgajos, lo que evidencia una buena irrigación de estos; hubo adecuada cicatrización (Fig. 9).

Complicaciones y Secuelas:

No se presentaron complicaciones ni secuelas durante el tratamiento.

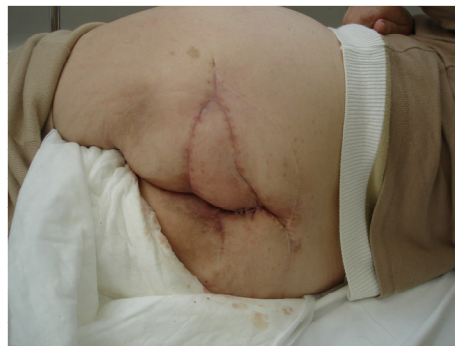
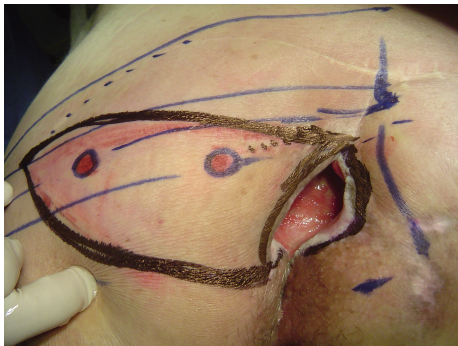
Fig. 9.- Pre y Postoperatorio

CASO 5.

Paciente femenino de 61 años de edad, quien presentó un EVC, misma que se encontraba en tratamiento y bajo control.

Características de la úlcera.

A su ingreso al servicio, la paciente se encontraba con una úlcera de 8 X 9 cm, grado IV, con 3 perforantes, detectados mediante Doppler.

Para el cierre de la úlcera, se decidió aplicar la técnica V-Y, realizando un colgajo cuyas dimensiones fueron: base:10 cm, altura 21 cm; la duración de la cirugía fue de 2.30 hrs.

Calidad de la Cobertura de la úlcera.

Se logró una cobertura de excelente calidad, sin defecto en sitio donador, no hubo datos de sufrimiento de los colgajos, lo que evidencia una buena irrigación de estos; hubo adecuada cicatrización (Fig. 10).

Complicaciones y Secuelas:

No se presentaron complicaciones ni secuelas durante el tratamiento.

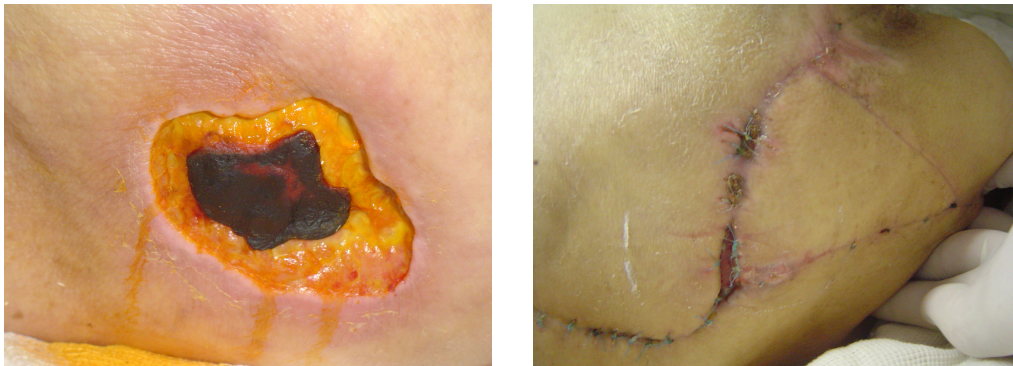


Fig. 10.- Pre y Postoperatorio

CASO 6.

Paciente masculino de 51 años de edad, quien sufrió una sección medular.

Características de la úlcera.

A su ingreso al servicio, el paciente se encontraba con una úlcera de 12X 12 cm, grado IV, con 2 perforantes, detectados mediante Doppler.

Para el cierre de la úlcera, se decidió aplicar la técnica V-Y, realizando un colgajo doble, cuyas dimensiones fueron: base:13 cm, altura 27 cm; la duración de la cirugía fue de 3.30 hrs.

Calidad de la Cobertura de la úlcera.

Se logró una cobertura de excelente calidad, sin defecto en sitio donador, no hubo datos de sufrimiento de los colgajos, lo que evidencia una buena irrigación de estos; hubo adecuada cicatrización (Fig. 11)

Complicaciones y Secuelas:

No se presentaron complicaciones ni secuelas durante el tratamiento.

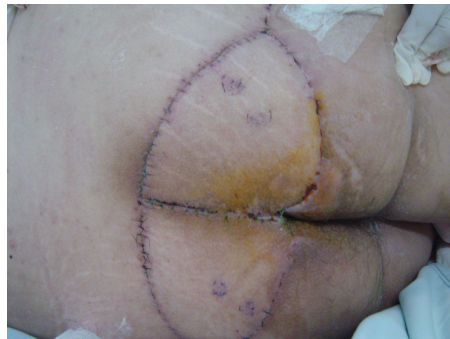
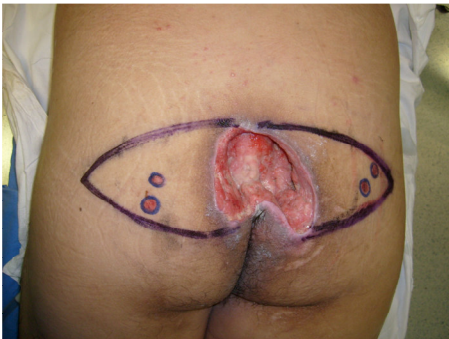
Fig. 11.- Pre y Postoperatorio

CASO 7.

Paciente femenino de 72 años de edad, quien sufrió una sección medular.

Características de la úlcera.

A su ingreso al servicio, la paciente se encontraba con una úlcera de 17X18 cm, grado III, con 3 perforantes, detectados mediante Doppler.

Para el cierre de la úlcera, se decidió aplicar la técnica V-Y, realizando un colgajo, cuyas dimensiones fueron: base:9 cm, altura 19 cm; la duración de la cirugía fue de 2 hrs.

Calidad de la Cobertura de la úlcera.

Se logró una cobertura de excelente calidad, sin defecto en sitio donador, no hubo datos de sufrimiento de los colgajos, lo que evidencia una buena irrigación de estos; hubo adecuada cicatrización (Fig. 12)

Complicaciones y Secuelas:

No se presentaron complicaciones ni secuelas durante el tratamiento.

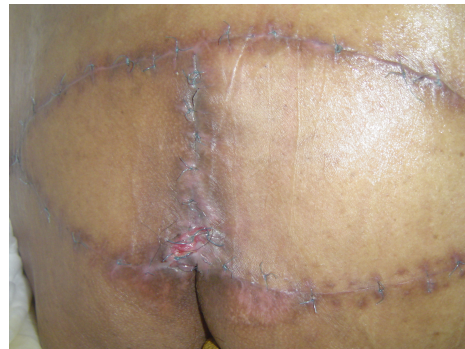
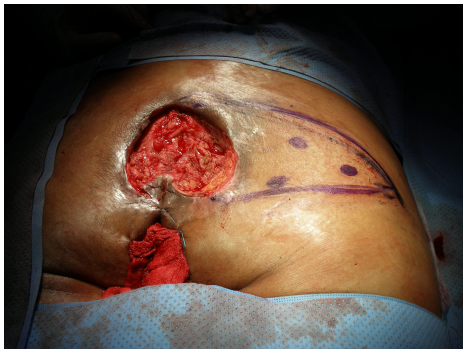
Fig. 12.- Pre y Postoperatorio

IX. CONCLUSIONES

1.-Los colgajos perforantes glúteos en V-Y, son una buena opción para el tratamiento quirúrgico de las úlceras, independientemente del grado de extensión.

2.-La técnica quirúrgica es relativamente sencilla, ya que no se requiere un entrenamiento microquirúrgico avanzado y el tiempo quirúrgico que se requiere para realizar el procedimiento no es prolongado.

3.-Al término del tratamiento quirúrgico se obtiene la cobertura total de la lesión sin defectos en el sitio donador.

4.-Las complicaciones postquirúrgicas son mínimas debido a la poca tensión existente en las heridas, tanto en las del sitio donador como en la del sitio de la lesión original.

5.-Por su parte, el hecho de llevar a la lesión tejido bien vascularizado de características compatibles, es un factor a favor de que no se presente la infección como complicación.

6.-Ese mismo tejido, presenta las características adecuadas en cuanto a grosor y composición, mismas que son compatibles con el sitio receptor.

6.-Esta técnica es una modificación de dos técnicas actuales en uso que son:

- a) el avance en V-Y de colgajo fasciocutáneo
- b) el colgajo de perforantes glúteos;

La combinación de ambas técnicas en la técnica que se describe en este trabajo y es actualmente usada en este hospital, potencializa los beneficios de ambas, con la ventaja de que permite un avance más adecuado de las dimensiones de la lesión, dejando además menor tensión de los tejidos; en el caso de que la lesión a cubrir sea muy extensa, esta técnica permite además realizar la cobertura con doble colgajo, a fin de dejar mínima secuela en el área de donde fue tomado el colgajo.

Con respecto a la segunda técnica mencionada, la propuesta requiere menor tiempo quirúrgico, tiene menor grado de complejidad y el cirujano no requiere un entrenamiento quirúrgico avanzado.

7.-Esta técnica está recomendada para lesiones o úlceras en el área sacra, o cualquier lesión o úlcera en la que esté indicado el tratamiento quirúrgico (úlceras grados III-IV)

8.-Una vez realizado este reporte de casos que constituye un primer acercamiento a los resultados de la técnica en este hospital, se sugiere realizar un estudio comparativo de las técnicas, a fin de integrar las evidencias que permitan evaluar la efectividad de una u otra en favor del mejor resultado para el paciente en términos de:

- La solución del problema
- La exposición al menor riesgo quirúrgico
- Y el menor índice de complicaciones.

X BIBLIOGRAFÍA

- 1.-The total gluteus maximus rotation and other gluteus maximus musculocutaneous flaps in the treatment of pressure ulcers.
Parkash S, Banerjee S.
Br J Plast Surg. 1986 Jan;39(1):66-71.
- 2.- Perforator-based flaps for low posterior midline defects.
Kroll SS, Rosenfield L.
Plast Reconstr Surg. 1988 Apr;81(4):561-6.
- 3.- The gluteal perforator-based flap for repair of sacral pressure sores.
Koshima I, Moriguchi T, Soeda S, Kawata S, Ohta S, Ikeda A.
Plast Reconstr Surg. 1993 Apr;91(4):678-83.
- 4.- Pressure sores: classification and management.
Shea JD.
Clin Orthop Relat Res. 1975 Oct;(112):89-100.
- 5.-Breast reconstruction with gluteal artery perforator (GAP) flaps: a critical analysis of 142 cases.
Guerra AB, Metzinger SE, Bidros RS, Gill PS, Dupin CL, Allen RJ.
Ann Plast Surg. 2004 Feb;52(2):118-25.
- 6.-Distal perforator-based fasciocutaneous V-Y flap for treatment of sacral pressure ulcers.
Ichioka S, Okabe K, Tsuji S, Ohura N, Nakatsuka T.
Plast Reconstr Surg. 2004 Sep 15;114(4):906-9
- 7.-The Doppler probe for planning flaps: anatomical study and clinical applications.
Taylor GI, Doyle M, McCarten G.
Br J Plast Surg. 1990 Jan;43(1):1-16.
- 8.-Gluteal fasciocutaneous V-Y advancement flap.
Wechselberger G, Schoeller T, Otto A, Papp C.
Plast Reconstr Surg. 1997 Dec;100(7):1938-9. No abstract available
- 9.- The gluteus maximus V-Y Advancement flap.
Vaubel, E. M.D.
Plastic & Reconstructive Surgery. 101(4):1157,1158, April 1998.
- 10.- Gluteal Perforator Flaps for Coverage of Pressure Sores at Various Locations.
Lee, Jui-Tien M.D.; Hsiao, Hung-Tao M.D.; Tung, Kwang-Yi M.D.; Ou, Shan-Yuan M.D.
Plastic & Reconstructive Surgery. 117(7):2507-2508, June 2006.
- 11.- Gluteal Perforator Flaps for Coverage of Pressure Sores at Various Locations.
Coskunfirat, O. Koray M.D.; Ozgentas, H. Ege M.D.
Plastic & Reconstructive Surgery. 113(7):2012-2017, June 2004.
- 12.- Muscle-Splitting Approach to Superior and Inferior Gluteal Vessels: Versatile Source of Recipient Vessels for Free-Tissue Transfer to Sacral, Gluteal, and Ischial Regions.
Park, Sanghoon M.D.
Plastic & Reconstructive Surgery. 106(1):81-86, July 2000.