



UNIVERSIDAD NACIONAL AUTÓNOMA DE MÉXICO

**FACULTAD DE MEDICINA
DIVISIÓN DE ESTUDIOS DE POSGRADO
PETRÓLEOS MEXICANOS
HOSPITAL CENTRAL SUR DE ALTA ESPECIALIDAD**

**“DERIVACIONES BILIODIGESTIVAS SECUNDARIAS
A LESIÓN DE VÍA BILIAR POR COLECISTECTOMÍA
LAPAROSCOPICA CASUISTICA DE 10 AÑOS EN EL
HCSAE PEMEX”**

T E S I S

Q U E P R E S E N T A

DR. JORGE CERECEDO RODRÍGUEZ

PARA OBTENER LA ESPECIALIDAD EN

CIRUGÍA GENERAL

**TUTOR DE TESIS:
DR. JAVIER LUNA MARTINEZ.
CIRUJANO GENERAL
JEFE DE SERVICIO DE CIRUGÍA GENERAL**



MÉXICO, D. F. MARZO 2009.



Universidad Nacional
Autónoma de México



UNAM – Dirección General de Bibliotecas
Tesis Digitales
Restricciones de uso

DERECHOS RESERVADOS ©
PROHIBIDA SU REPRODUCCIÓN TOTAL O PARCIAL

Todo el material contenido en esta tesis esta protegido por la Ley Federal del Derecho de Autor (LFDA) de los Estados Unidos Mexicanos (México).

El uso de imágenes, fragmentos de videos, y demás material que sea objeto de protección de los derechos de autor, será exclusivamente para fines educativos e informativos y deberá citar la fuente donde la obtuvo mencionando el autor o autores. Cualquier uso distinto como el lucro, reproducción, edición o modificación, será perseguido y sancionado por el respectivo titular de los Derechos de Autor.

Dr. Carlos Fernando Díaz Aranda

Director HCSAE

Dra. Judith López Zepeda

Jefe del Servicio de Enseñanza e Investigación

Dr. Javier Luna Martínez

Jefe del Servicio de Cirugía General

Dr. Andrés Lupian Sánchez.

Médico Especialista En Medicina Interna y Gastroenterología, Asesor Metodológico

No podría continuar sin agradecer primero a todos ellos que han estado conmigo desde que empecé en este increíble mundo de la medicina.

A Dios, por demostrarme su existencia a través de mi profesión, que me da la fortaleza física y espiritual para enfrentar los retos en mi carrera.

A mi Pa, mi Ma y Jarvis, que me otorgan su apoyo total e incondicional, sin su apoyo no estaría aquí.

A mis maestros, excelentes Doctores, a todos y a cada uno de los que se involucraron en mi formación profesional. Gracias por darme algo que me hace mejor en lo que hago.

A mis familias que han creído en mí, y que de uno u otra forma me alientan a seguir adelante.

A mis amigos, los Kakos.

I'm not afraid of the game any time will do I don't mind....

D. Gilmour

Pao, tu sabes que no podría haber llegado hasta acá sin tu apoyo, por eso quisiera dedicarte este trabajo. Por estar conmigo en las buenas y en las malas, por escucharme, apoyarme y regañarme. Por siempre estar allí cuando las cosas no van bien y sobre todo cuando las cosas son... mejor!

Tristes a fuerza de esperar

Sus ojos parecen brillar

JMS

INDICE

1 -	Introducción	2
2 -	Definiciones	3
3 -	Antecedentes Históricos	4
4 -	Aspectos Anatómicos	5
5 -	Incidencia	9
6 -	Etiopatogenia	9
7-	Consecuencias Anatómo-patológicas	15
8 -	Diagnóstico	16
9 -	Estudios Auxiliares Diagnósticos	18
10 -	Tratamiento Quirúrgico	22
11-	Tratamiento No Quirúrgico	33
12-	Justificación	37
13-	Objetivo	37
14-	Clasificación de la Investigación	37
15-	Definición de Universo	38
16-	Criterios de Inclusión	38
17-	Criterios de Exclusión	38
18-	Descripción del Método	38
19-	Resultados	40
20-	Discusión	46
21-	Conclusiones	49
22-	Anexos	50
23-	Bibliografía	54

INTRODUCCION

Las lesiones de la vía biliar (VB) son una complicación poco común, con repercusiones clínicas, económicas, judiciales, laborales y sociales trascendentales¹. Esto hace imperativo tener conceptos claros sobre la presentación clínica, el diagnóstico, las clasificaciones, la complejidad y los posibles tratamientos adecuados; pero sobre todo, la manera de prevenirlas. En esta patología las decisiones y tratamientos inadecuados pueden desencadenar resultados desastrosos repercutiendo en el pronóstico y sobrevida del paciente. Esta complicación puede presentarse en el transcurso de múltiples procedimientos, siendo el más común la colecistectomía laparoscópica (CL). Desde hace dos décadas con la difusión de la colecistectomía laparoscópica se ha presentado un incremento importante en la incidencia de esta lesión. En los últimos tiempos ha cambiado de manera notable su diagnóstico, mas aun el tratamiento y por lo tanto su pronóstico.

El objetivo de este trabajo es revisar la casuística del Hospital Central Sur de Alta Especialidad en el manejo quirúrgico de lesiones de la vía biliar secundaria a colecistectomía laparoscópica (LVBSCL) desde 1997 a 2007, describir los resultados y las complicaciones producidas por las derivaciones bilio-digestivas (DB) en la resolución de la LVBSCL, y comparar los resultados con lo reportado en la literatura mundial.

DEFINICIONES

La lesión de la VB se define como la obstrucción (ligadura, clipado o estenosis cicatrizal) sección parcial o total de la vía biliar principal o de conductos aberrantes que drenan un sector o segmento hepáticos.

Algunos autores la definen como la interrupción de las mismas en algún punto de su recorrido⁹. Muy seguramente es la complicación más importante de la cirugía biliar que se presenta, sobre todo durante la colecistectomía tanto en su modalidad abierta como laparoscópica. Dada la complejidad del tema, y sabiendo además que este procedimiento es la causa en más del 80% de las lesiones de vía biliar principal^{2,8} nos limitaremos a las lesiones que han ocurrido durante la colecistectomía laparoscópica.

La lesión iatrogénica de la VB después de la colecistectomía representa un problema complejo para el cirujano y el paciente. Diez años posteriores a la introducción de la colecistectomía laparoscópica se ha aceptado de forma general el incremento de estas lesiones de un 0.3 a un 0.6%. La lesión de la vía biliar ocurre de manera más frecuente durante una colecistectomía laparoscópica, en otras ocasiones sucede durante intervenciones quirúrgicas del hígado, páncreas, estómago y duodeno. Agentes externos como radioterapia, trauma contuso y penetrante son causas raras de lesión de la vía biliar.

La DB es el grupo de procedimientos quirúrgicos por medio del cual se intenta re- establecer la continuidad entre la VB y el tubo digestivo. Como la mayoría de los procedimientos quirúrgicos, existen varias técnicas descritas, que dependen de múltiples factores que van desde el sitio de la lesión hasta la experiencia del cirujano que la va a realizar.

DEFINICIONES

La lesión de la VB se define como la obstrucción (ligadura, clipado o estenosis cicatrizal) sección parcial o total de la vía biliar principal o de conductos aberrantes que drenan un sector o segmento hepáticos.

Algunos autores la definen como la interrupción de las mismas en algún punto de su recorrido⁹. Muy seguramente es la complicación más importante de la cirugía biliar que se presenta, sobre todo durante la colecistectomía tanto en su modalidad abierta como laparoscópica. Dada la complejidad del tema, y sabiendo además que este procedimiento es la causa en más del 80% de las lesiones de vía biliar principal^{2,8} nos limitaremos a las lesiones que han ocurrido durante la colecistectomía laparoscópica.

La lesión iatrogénica de la VB después de la colecistectomía representa un problema complejo para el cirujano y el paciente. Diez años posteriores a la introducción de la colecistectomía laparoscópica se ha aceptado de forma general el incremento de estas lesiones de un 0.3 a un 0.6%. La lesión de la vía biliar ocurre de manera más frecuente durante una colecistectomía laparoscópica, en otras ocasiones sucede durante intervenciones quirúrgicas del hígado, páncreas, estómago y duodeno. Agentes externos como radioterapia, trauma contuso y penetrante son causas raras de lesión de la vía biliar.

La DB es el grupo de procedimientos quirúrgicos por medio del cual se intenta re- establecer la continuidad entre la VB y el tubo digestivo. Como la mayoría de los procedimientos quirúrgicos, existen varias técnicas descritas, que dependen de múltiples factores que van desde el sitio de la lesión hasta la experiencia del cirujano que la va a realizar.

ANTECEDENTES HISTORICOS

La primera colecistectomía programada la realizó Carl Langenbuch, el 15 de julio de 1882³. Es hasta 70 años después cuando en 1891 Sprangel comunica la primera anastomosis colédoco-duodenal para tratar una sección de vía biliar a nivel del colédoco; un año después Doyen repara en forma termino-terminal otra sección de colédoco²⁰. En esa época el tratamiento quirúrgico de la litiasis biliar era excepcional, prácticamente confinado a casos muy seleccionados. Posteriormente en 1899 y 1905 Kehr describe dos reparaciones cabo a cabo sin férula, con buenos resultados³. Kocher en su libro de "Operaciones Quirúrgicas" publicado en 1907, alerta sobre la necesidad de una técnica minuciosa para la colecistectomía¹⁹. Negri pone énfasis en las distintas variedades anatómicas que se observan en el pedículo hepático y enumera por separado las distintas formas que adoptan los conductos cístico, hepático común y colédoco. Couinaud (1954) describió la placa hiliar y la trayectoria de conductos biliares extra hepáticos, aspectos de gran importancia en la cirugía de las vías biliares, validos en la cirugía de vía biliar actual. La primera reparación biliar utilizando el conducto hepático izquierdo fue realizada en el Hospital Bichat en 1956 y fue comentada en un informe por Hepp y Couinaud¹. Los aportes de Terblanche⁴⁴ sobre el riego arterial al árbol biliar fueron básicos al momento del manejo quirúrgico de la misma para la realización de diferentes procedimientos. En 1965 Hallenbeck⁴⁴ propuso una nueva técnica para el tratamiento de las estenosis biliares, basado en estudios animales, creando un estoma cutáneo del asa de yeyuno en Y de Roux como acceso para el manejo de la anastomosis hepático-yeyunal.

El primer informe de la colecistectomía asistida con laparoscopio fue presentado en una reunión quirúrgica alemana en abril de 1986 por Eric Muhe, de Boblingen quien la había realizado en septiembre de 1985. La comunidad científica acepta los informes de Philippe Mouret de marzo de 1987⁴ como la primera descripción oficial de la realización de la colecistectomía por vía laparoscópica. Hoy en día este procedimiento se ha convertido en la primera elección para el manejo de la patología vesicular. Sin embargo el incremento en la realización de la CL se ha visto asociada a un aumento de lesiones de vía biliar extra hepática debido a múltiples factores que se contemplaran mas adelante.

ASPECTOS ANATÓMICOS

Es imprescindible el conocimiento de la anatomía de las vías biliares y sus variantes para llevar la cirugía a un bajo riesgo. Debe recordarse el desarrollo embriológico, pues de él derivan las alteraciones anatómicas.

Desarrollo Embriológico:

Tanto el hígado como la vía biliar se originan a partir de una evaginación sólida en forma de un rudimento situado en la pared ventral del intestino anterior primitivo, próximo a la entrada en el tallo vitelino. El esbozo hepático (*pars hepatis*) aparece en la cuarta semana de gestación como un divertículo duodenal. La porción craneal sólida del divertículo hepático acaba desarrollando el tejido hepático glandular y conductos hepáticos intra hepáticos; la porción caudal (*pars cystica*) se convierte en la vesícula biliar, conducto cístico y el colédoco. Este proceso de desarrollo origina la mayoría de las veces las anomalías de la anatomía adulta en los diversos estadíos.

Algunas variantes son extremadamente raras como puede ser el conducto hepático que desemboca directamente en la vesícula, continuándose el conducto cístico como colédoco. Lo cual se acompaña en la mayoría de los casos durante el acto quirúrgico de la sección del conducto hepáticos. Conductos accesorios persistentes (fetal) entre el hígado y la vesicular que se presentan entre un 8.7 - 28 % de los seres humanos⁷. Las variaciones en la anatomía de la vía biliar extra hepática y arteria hepática ocurren en más del 50% de los casos⁸. Kurumi en su revisión reporta conductos cisto-hepáticos o colecisto-hepático en 3- 5.2% de las autopsias⁷.

La anatomía de la vía biliar extra hepática puede considerarse en 3 niveles (figura 1):

1- Superior: La convergencia biliar en la placa hiliar. El conducto hepático derecho resulta de la confluencia del conducto paramediano que drena los segmentos V y VIII y del conducto lateral que drena los sectores distales VI y VII. El conducto hepático izquierdo representa un tronco común que reúne los conductos de los segmentos II y III. Sobre este tronco convergen casi en ángulo recto los conductos de los segmentos I y IV. La reunión de los hepáticos derecho e izquierdo se realiza en el hilio hepático, lo

que constituye la confluencia biliar superior. El hepático izquierdo se dispone horizontalmente, siendo este el de mejor accesibilidad quirúrgica. En cambio el derecho es corto y se dispone verticalmente en el eje del conducto hepático común.

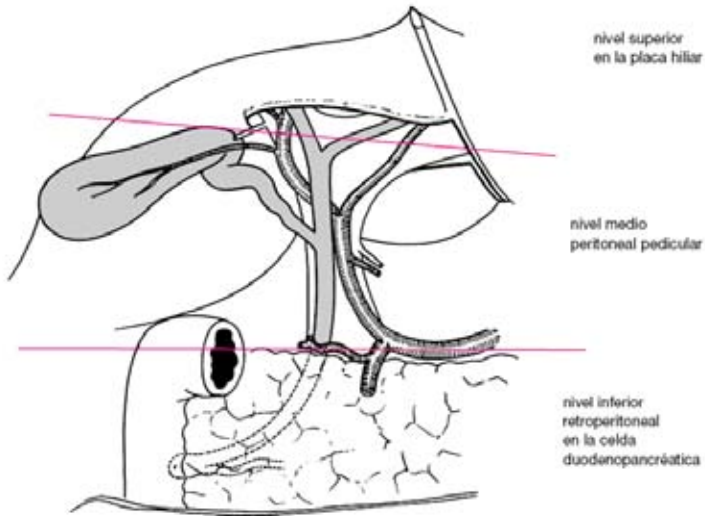


Figura 1 Tomado del Capítulo **Anatomía de las vías biliares extrahepáticas** ENCICLOPEDIA MÉDICO-QUIRÚRGICA – 40-900®

La constitución de la confluencia biliar es muy variable: solo en un 57 % es modal. En un 40% de los casos el conducto derecho está ausente: los dos sectoriales derechos se reúnen en el conducto izquierdo, denominado trifurcación biliar o bien un conducto sectorial aboca aisladamente en el conducto hepático común o hepático izquierdo. En un 3 % los sectoriales forman directamente la convergencia. Con respecto a las relaciones vasculares cabe destacar la vinculación con la rama derecha de la arteria hepática, que cruza la vía biliar por detrás. Pero debemos tener en cuenta que en un 13 % este cruce se realiza por delante (figura 2).

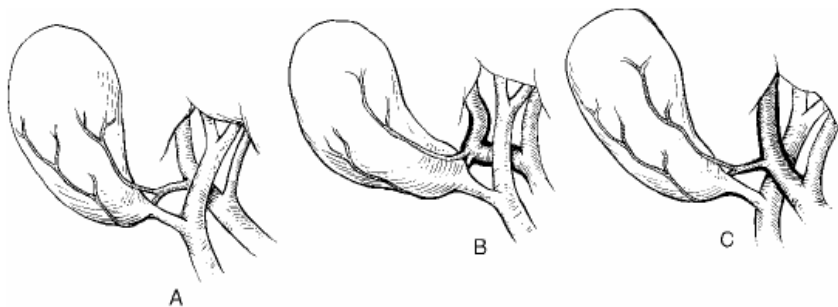


Figura 2 Relaciones de la arteria cística con la vía biliar.

2- Medio: Es representada por la vía biliar accesoria que desemboca en la vía biliar principal. Las modalidades de desembocadura del cístico son variables, pudiendo desembocar en cualquier lugar de la vía biliar principal. Lo más frecuente es su desembocadura formando un ángulo agudo con la vía biliar principal, lo cual nos permite describir el triángulo de la colecistectomía, descrito por Calot en 1891 conformado por el cístico, el borde derecho del conducto hepático y la arteria cística. Budde describió otro triángulo conformado por la cara visceral del hígado, la vesícula biliar del conducto hepático derecho y el hepático común y el conducto cístico. El mismo contiene el pedículo cístico (Figura 3).

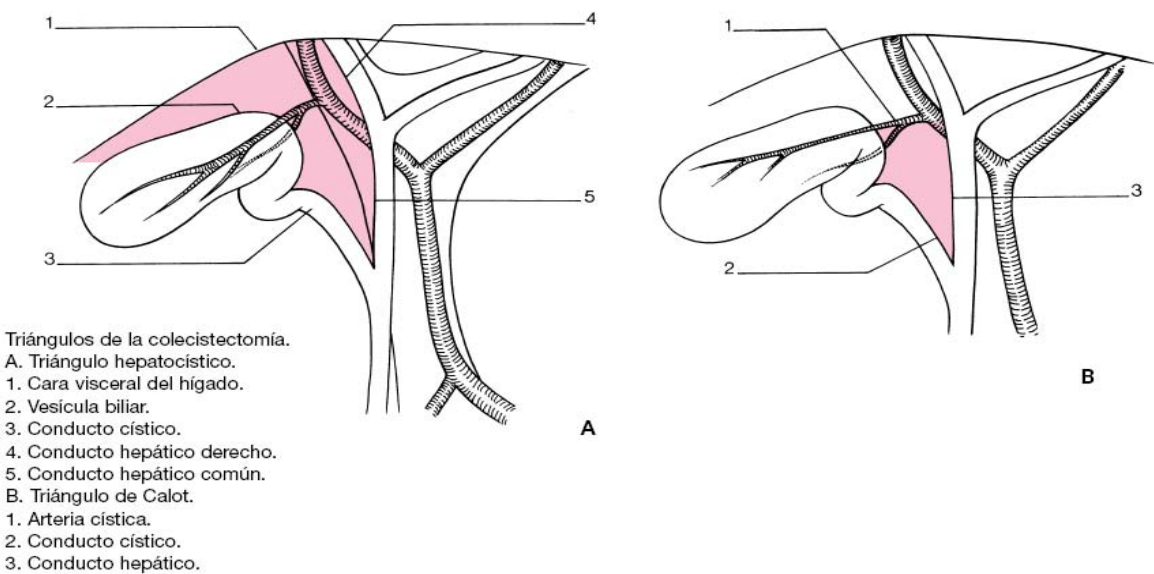


Figura 3 Tomado del Capítulo **Anatomía de las vías biliares extrahepáticas** ENCICLOPEDIA MÉDICO-QUIRÚRGICA – 40-900®

Goor clasifica 11 tipos de anomalías en la terminación del conducto cístico⁷. En ocasiones la desembocadura se produce en un sector más abajo del aparente presentando un trayecto adosado, en “cañón de escopeta”. En raras ocasiones el cístico rodea la vía biliar principal por detrás o por delante para desembocar en su borde izquierdo. Cerca del 2% de los casos el cístico desemboca en el conducto hepático derecho o en el conducto lateral derecho, constituyendo conductos hepato-císticos que drenan la totalidad del hígado derecho o el sector lateral derecho. Excepcionalmente existe ausencia del conducto cístico, en donde el cuello vesicular se abre directamente en la vía biliar principal. Así como también su duplicación.

La disección innecesaria alrededor de los conductos biliares principales durante la colecistectomía puede seccionar o lesionar sus arterias principales, que corren en las posiciones de las tres y las nueve del reloj, estas arterias axiales aportan sangre a los conductos supra-duodenales, proveniente en un 60% de la arteria gastro-duodenal, y en un 38% de la arteria hepática (Figura 4).

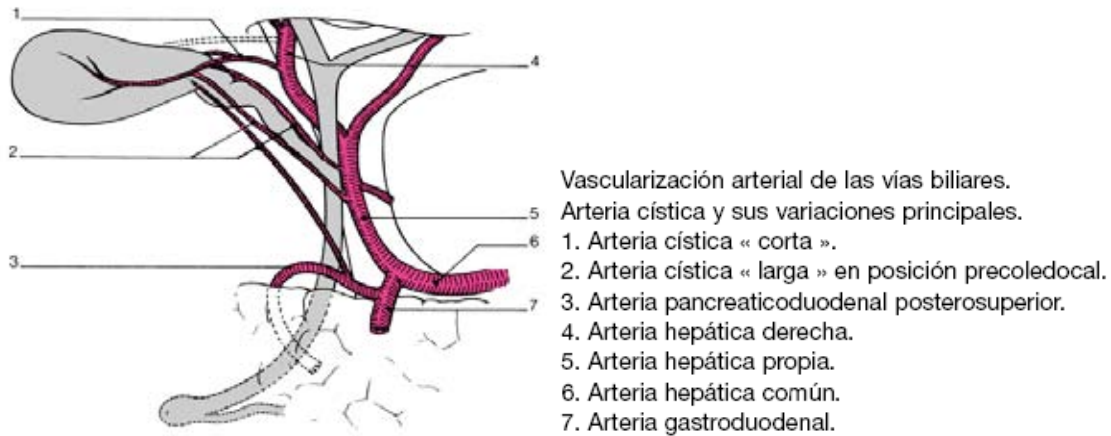


Figura 4 Tomado del Capítulo **Anatomía de las vías biliares extrahepáticas ENCICLOPEDIA MÉDICO-QUIRÚRGICA – 40-900®**

3-Inferior: Dado por una porción retro-duodenal y la porción pancreática. En un 60 % de los casos desemboca en la parte media de la segunda porción duodenal. A su vez la desembocadura común del colédoco con el Wirsung en un solo conducto se da en un 60% de los casos. Como doble cañón a nivel de la carúncula mayor en un 38% y por separado en un 2% (Figura 5).

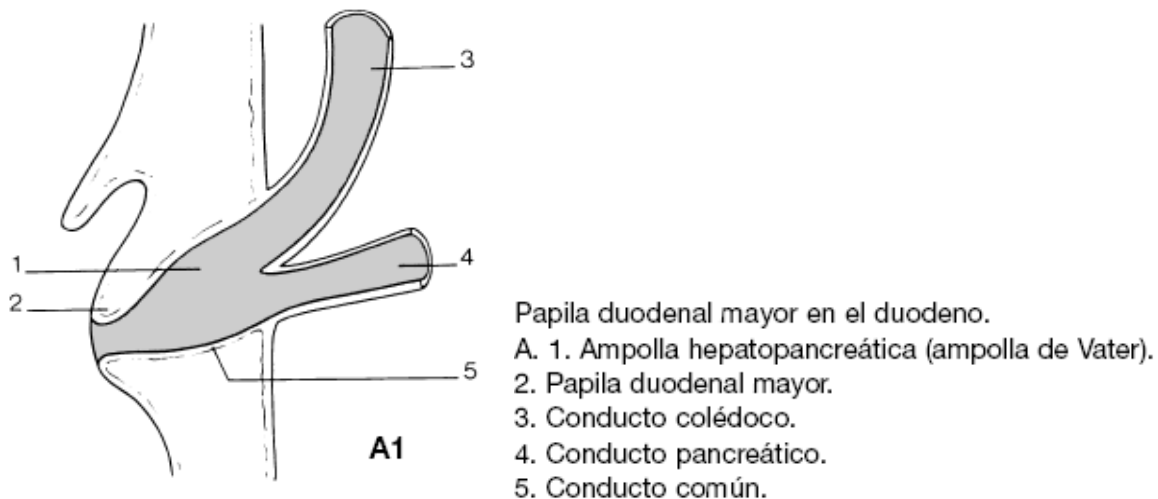


Figura 5 Tomado del Capítulo **Anatomía de las vías biliares extrahepáticas ENCICLOPEDIA MÉDICO-QUIRÚRGICA – 40-900®**

INCIDENCIA

En forma global la frecuencia de lesiones de vía biliar oscila entre un 0.1 a 0.6 %². Estas lesiones son entre tres a cuatro veces más frecuentes durante la colecistectomía laparoscópica (0,3-0,6%) que la colecistectomía abierta (0,1-0,3%). A esto se suma el hecho de su mayor complejidad, al tratarse de lesiones más altas en su localización, con afectación de conductos biliares intra-hepáticos y con frecuente resección de porciones de la estructura¹⁰. En una revisión realizada en el Reino Unido la prevalencia de lesiones de la VBP en 66.163 colecistectomías vía abierta fue de 0,2% mientras que en 11.978 colecistectomías laparoscópicas fue del 0,3%¹¹.

Son varios los estudios que han sugerido el aumento de la frecuencia desde la introducción de la colecistectomía laparoscópica. Uno de los primeros estudios multicéntricos publicados en la literatura médica informó 7 lesiones en 1518 pacientes con un porcentaje de 0,5%.

La revisión de Strasberg es de las más significativas, ya que en 124.433 pacientes estudiados en 22 series de casos se informa un porcentaje de 0,52 con un rango de 0 – 2,35%¹². Shea en 1998 realiza un metanálisis que comparó 78747 colecistectomías laparoscópicas contra 12973 abiertas y encuentra también diferencia estadísticamente significativa; 0,36-0,47 contra 0,19 – 0,29%¹³.

ETIOPATOGENIA

Tanto la naturaleza como las consecuencias de las lesiones durante la colecistectomía varían ampliamente, así como su pronóstico. Catell encuentra que en el 75% de sus casos la lesión fue debida a fallas técnicas durante la colecistectomía²⁰.

Mecanismo de las Lesiones:

Las causas descritas de la lesión de VB son muchas, a continuación se describirán las más frecuentes. Lo que nos podrá ayudar a identificar donde se puede generar el problema para intentar evitarlo, teniendo como objetivo principal el tratar de anular la morbi-mortalidad del paciente sometido a esta cirugía.

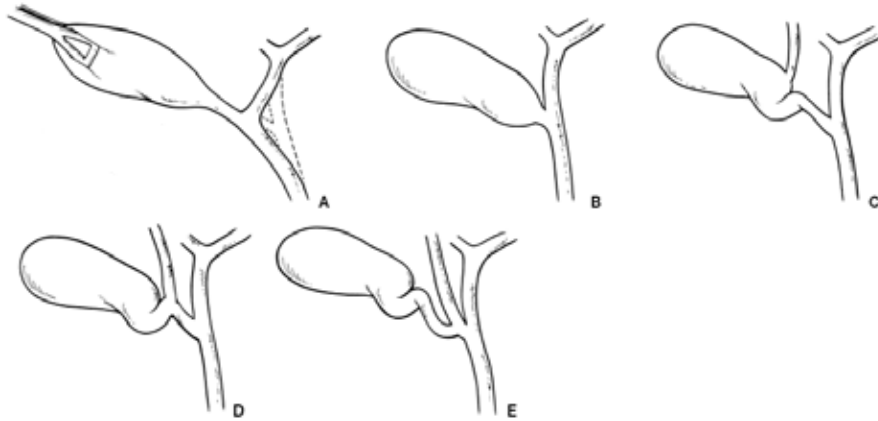
Las causas se pueden clasificar de la siguiente manera:

- 1- Las asociadas a la disposición anatómica.
- 2- Las condicionadas por la patología local.
- 3- Los factores técnicos puros dependientes del cirujano y su equipo.

El primero ya ha sido tocado en el apartado anterior de aspectos anatómicos.

En segundo lugar los factores patológicos que condicionan alteraciones de la estructuras y de la visualización, tales como la colecistitis aguda que enmascara tanto los elementos biliares como los vasculares, lipomatosis, vesícula esclero-atrónica, síndrome de Mirizzi, hemorragia local, fístulas colecisto-digestivas, cirrosis hepática, hipertensión portal, etc. Las dificultades de la hemostasia de la arteria cística que pueden llevar a las mismas consecuencias, en el intento de engrapar el elemento que sangra generando las lesiones de la VB.

En tercer lugar los factores técnicos. Según Maingot "la colecistectomía fácil y un cirujano carente de adecuado entrenamiento quirúrgico, constituyen una combinación siniestra"⁹. La mayoría de las lesiones durante la colecistectomía se produce por confundir la vía biliar principal con el conducto cístico. Sobre todo cuando la vía biliar principal es fina, es traccionada en forma excesiva y cuando hay un conducto cístico corto. Esta confusión puede llevar a las múltiples modalidades de lesión: la sección parcial, ligadura, laceraciones, quemaduras térmicas y su ulterior evolución a la estenosis así como a la resección parcial de la VBP (Figura 6).



- Factores anatómicos que favorecen los traumatismos biliares en el transcurso de la colecistectomía.
- A. Tracción excesiva sobre la vesícula.
 - B. Conducto cístico corto o ausente.
 - C. Conducto segmentario derecho desembocando en la vesícula.
 - D. Conducto segmentario derecho desembocando en el conducto cístico.
 - E. Conducto cístico desembocando en un conducto sectorial derecho.

Figura 6 Tomado del Capítulo **Anatomía de las vías biliares extrahepáticas ENCICLOPEDIA MÉDICO-QUIRÚRGICA – 40-900®**

Con el concepto de la cirugía laparoscópica como el “Gold Standard” para la colecistectomía varios reportes como el de Moosas valoran las circunstancias de iatrogenia de la VBP. En un grupo de 81 pacientes ha encontrado diversos factores como son: acceso inadecuado, exposición, iluminación, carencia de ayudantes, ausencia de colangiografía, obesidad, disección inadecuada del triángulo de Calot y colecistitis aguda. Causas más específicas: sangrado cístico y/o hepático, excesiva aplicación de ligaduras o clips en área hilar. Sin embargo esta es aceptada en la literatura mundial que el incremento en la incidencia de lesiones, es condicionado principalmente por la inexperiencia del cirujano dentro de la curva normal de aprendizaje¹⁴. La máxima incidencia de lesiones se da en las primeras 15 colecistectomías (2,2%), descendiendo al mínimo después de la número 50 (0,1%)^{16,17}. (Figura 7)

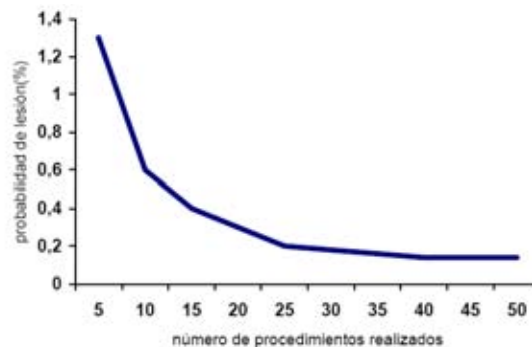


Figura 7 Tomado de **Moore MJ et al. The learning curve for laparoscopic cholecystectomy. Am J Surg 1994; 167:27-34**

No solo es evidente la frecuencia sino que también se asocia a lesiones de mayor gravedad, al tratarse de localizaciones altas, con afectación de los conductos intra-hepáticos y resecciones completas de la VB. Esto genera grandes dificultades en el diagnóstico, pero sobre todo, en el tratamiento.

La forma clásica de lesión implica confundir la vía biliar principal por el conducto cístico, por lo cual el colédoco es clipado y seccionado y el hepático común reseca. A lo que se le suma en un número no despreciable la lesión de la arteria hepática derecha. Davidoff describe la “lesión clásica” cuando el colédoco es confundido con el cístico, colocándose por tal motivo tres clips en el colédoco: uno proximal y dos distales, cortándose entre ambos²⁰ (Figura 8).

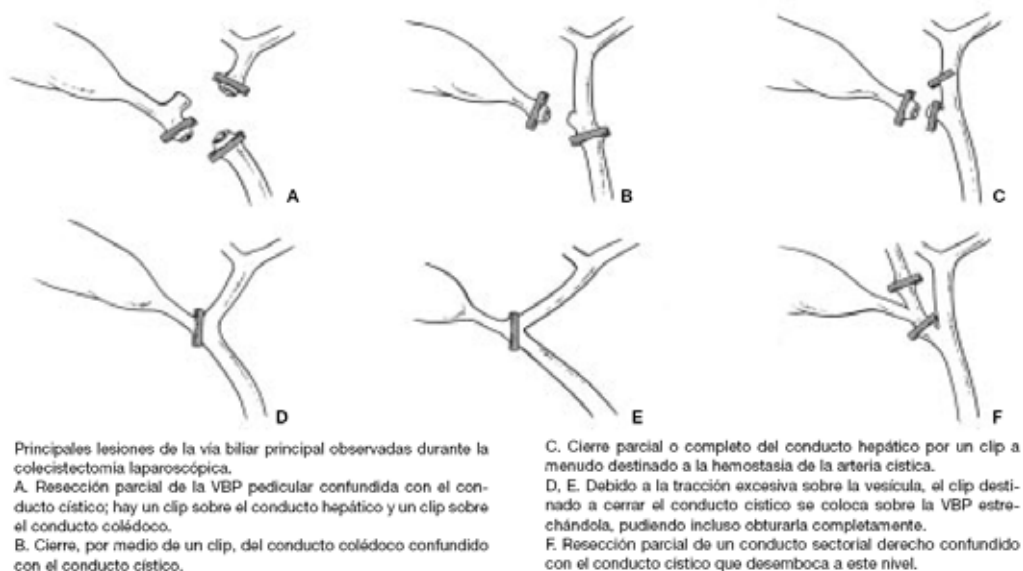


Figura 8 Tomado del Capítulo **Anatomía de las vías biliares extrahepáticas ENCICLOPEDIA MÉDICO-QUIRÚRGICA – 40-900®**

Otra causa de lesión es la quemadura de la vía biliar principal con electro bisturí que resulta del uso inadecuado del electrocauterio durante la disección del Triángulo Hepatocístico. La lesión térmica está dada por la lesión directa así como la interrupción del flujo sanguíneo del área contactada. Siempre es importante considerar la posibilidad de corrientes transmitidas por instrumentos no aislados o por los clips metálicos. Una quemadura del hepático o el colédoco puede manifestarse inmediatamente por una fuga biliar o necrosis con peritonitis o estenosis por isquemia varios meses después de la cirugía 4,14,19. Otros mecanismos se vinculan a: la pobre visualización de la unión cístico-coledociana con mala técnica de colocación de los clips.

Las causas se facilitan debido a la carencia de visión tridimensional, colocación inadecuada de trocares, falta de neumoperitoneo.asi como la tracción inadecuada del fondo vesicular que cierra el triángulo de Calot.

CLASIFICACIONES

Por lo general difieren en grado considerable en la topografía, extensión, clínica, técnica quirúrgica y pronóstico. Bismuth en 1982 propuso una clasificación para las estenosis benignas de la VBP, que se basa en el patrón anatómico de la lesión. Se clasifican en 5 grados según la relación que adquieren con la confluencia de los conductos hepáticos derecho e izquierdo.

Esta clasificación no solo define las estrecheces postoperatorias de manera específica, sino además permite realizar comparaciones de distintas modalidades terapéuticas con respecto a la extensión del conducto biliar afectado.

Clasificación de Bismuth (Figura 9).

Se observa la incidencia según el tipo de lesión.

TIPO	DESCRIPCIÓN	INCIDENCIA
I	A más 2 cm de la confluencia hepáticos	18-36%
II	A menos de 2 cm	27-38%
III	Coincide con la confluencia	20-33%
IV	Destrucción de la confluencia	14-16%
V	Afección de la rama hepática derecha o con el colédoco con rama accesoria	0 – 7%

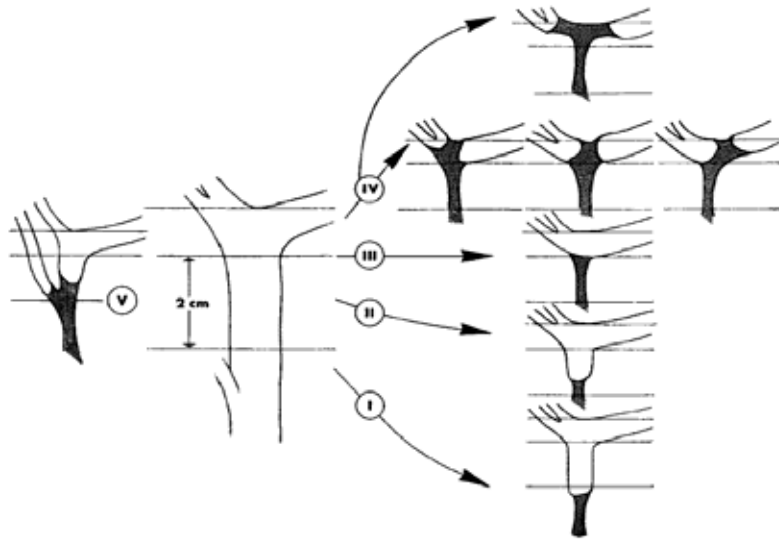


Figura 9 Tomada de *World J. Surg.* Vol. 25, No. 10, October 2001

Teniendo esto, repercusión directa en la terapéutica como en el pronóstico, Strasberg propuso una clasificación para las lesiones laparoscópicas de la VBP misma que puede aplicarse en el manejo de dichas lesiones (Figura 10).

Tipo A: fuga biliar en pequeño conducto en continuidad con el hepático común. En conducto cístico o canal de Luschka.

Tipo B: oclusión parcial del árbol biliar. Este conducto unilateral es casi siempre el resultado de un canal hepático derecho aberrante.

Tipo C: fuga de un conducto en comunicación con el hepático común. También es debido a un hepático derecho aberrante.

Tipo D: lesión lateral de conductos extra hepáticos. Por canulación inadvertida del hepato-colédoco durante la realización de la colangiografía.

Tipo E: lesión circunferencial de conductos biliares mayores. Corresponde a la clasificación de Bismuth de estenosis de la VB (tipo 1 a 5).

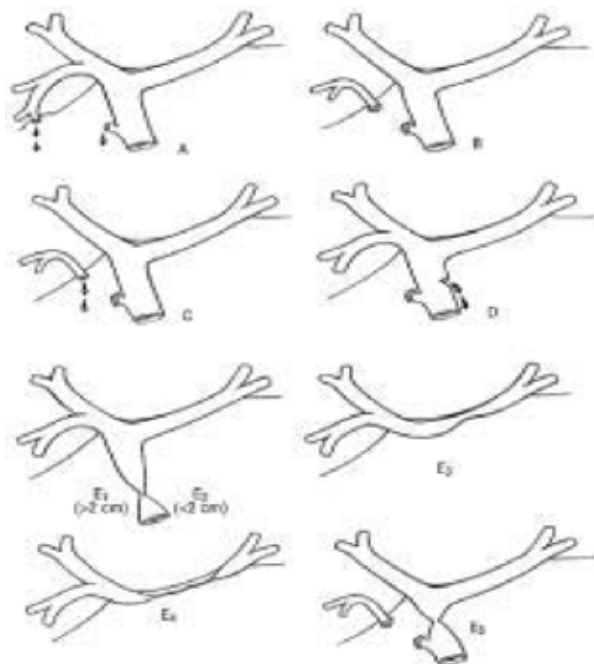


Figura 10 Esquema grafico de la clasificación de Strasberg

CONSECUENCIAS ANATOMOPATOLOGICAS

La obstrucción biliar inicialmente propicia la formación de un exudado inflamatorio, que origina el depósito de colágeno y finalmente fibrosis con formación de cicatrices alrededor de los conductos biliares. Dicha fibrosis se acompaña de hiperplasia celular hepática. Esto puede condicionar la evolución en 4 a 5 años hacia la cirrosis biliar secundaria. Aunque puede alcanzarse antes, de existir, atrofia hepática concomitante. Hautefuielle²⁰ en base al estudio histológico hepático de la obstrucción biliar por biopsias tomadas durante la cirugía, clasifica al estado del parénquima hepático en 4 estadios:

Estadio	Hallazgo histológico
0	Hígado sano
I	Sobrecarga de pigmentos biliares, infiltración inflamatoria
II	Fibrosis peri-portal
III	Cirrosis

También los conductos extra hepáticos sufren alteraciones por la fibrosis lo que determina la retracción, acompañado de atrofia de la mucosa, metaplasia escamosa, fibrosis a nivel sub epitelial de los conductos fundamentalmente en obstrucciones de larga duración^{2, 9}. Trabajos en animales evidencian cambios morfológicos, ultra estructurales y bioquímicos posteriores a la lesión. La ligadura de la vía biliar determina hiperplasia ductal, peri colangítica y colangitis. Al mes de la ligadura, se observaron cambios histológicos, evidenciados en la pared del conducto biliar, que presentan un espesor 5 veces al normal, con reducción importante de la mucosa⁵². Análisis bioquímicos del tejido conectivo demuestran que a 2 semanas de la ligadura existe un aumento de la síntesis de colágeno así como la actividad de la hidroxilasa²¹. La obstrucción crónica determina la dilatación de canaliculos centro lobulillares, sumado a la presencia de exudado inflamatorio con depósito de colágeno y fibrosis peri ductal. Esto se acompaña de hiperplasia celular hepática, lo que lleva a la hipertensión portal. Esto se observa ya a los 2 años de obstrucción^{2, 22}.

La fibrosis presente en la cirrosis biliar secundaria es responsable de la hipertensión portal y se asocia a una hiperplasia, pero en raras ocasiones adquiere un patrón cirrótico, concepto sumamente importante pues el cuadro anatomo-patológico y clínico pueden revertirse luego de una reparación adecuada.

DIAGNOSTICO

Las lesiones de VB deben de reconocerse durante la colecistectomía y de ser posible ser reparadas en el mismo acto quirúrgico, lo que permite obtener los mejores resultados y disminuir la morbi-mortalidad ²³. El diagnóstico puede realizarse trans-operatorio, lo que ocurre en un porcentaje entre 12 – 46%^{22, 85}. De realizado en el postoperatorio, el tratamiento será mucho más complejo.

El uso de la colangiografía sistemática sigue siendo controversial. Si bien no reduce claramente su incidencia, el diagnóstico lo realiza precozmente. Los que defienden la colangiografía selectiva mencionan como argumentos: baja incidencia de litiasis residual, no efectiva en la prevención de lesión de VB, riesgo de lesión del conducto cístico o de la VB principal por el catéter, sumado al aumento de los costos^{44, 61, 90}.

Sin embargo los defensores de la realización sistemática jerarquizan no solo la prevención sino también el diagnóstico temprano, permitiendo una reparación oportuna con disminución de la morbimortalidad. La lesión se debe sospechar en el intra operatorio por la presencia de bilis durante la revisión del campo operatorio, complementado con el examen de la vesícula al encontrar un fragmento de VB, descrito como “dos bocas” una correspondiente a al cístico la otra a la vía biliar principal. Pero en caso de obstrucción es generalmente la colangiografía la que nos ayuda a la realización del diagnóstico, tanto por la imagen radiológica, como la existencia de fuga de contraste por el sitio de inserción de la sonda. En el postoperatorio solamente en un 10 % de los casos se sospechan en la primera semana. Pero en un 70% se encuentran en los primeros 6 meses y 80% al año^{1, 2, 8}. Según Caroli “la ictericia postoperatoria inmediata es debida salvo excepciones muy raras, a una falla quirúrgica”

Diferentes series demuestran que las lesiones durante la colecistectomía laparoscópica se reconocen usualmente durante el procedimiento o más comúnmente en el postoperatorio inmediato^{25, 42, 50}. En el postoperatorio inmediato la presencia de fuga biliar ya sea a través de un drenaje o la presencia de signos peritoneales nos debe poner ante la posibilidad de una lesión biliar. La acumulación localizada de bilis puede producir un biloma estéril, un absceso sub hepático o sub frénico.

La presencia de ictericia en el postoperatorio inmediato como tardío debe sospecharse siempre la presencia de lesión de VB. En la evolución la presencia de colangitis recidivantes es otra forma de presentación. Solo en pocos casos, el paciente tiende a manifestar cirrosis avanzada e hipertensión portal, como los datos iniciales de la lesión de la VB.

En estas series se observa diferentes formas de presentación clínica con su frecuencia en diferentes épocas. Destacándose en la de Warren en 1971 por su alta incidencia de hipertensión portal. En series más recientes como las de Blumgart y Pitt predomina la presencia de ictericia, colangitis, fiebre

8, 23. (Tabla 1)

Warren		Blumgart		Pitt	
Fiebre	64 %	Sepsis	45 %	Ictericia – colangitis	77%
Dolor abdominal	49 %	Peritonitis abscesos	24%	Fiebre	44 %
Ictericia	44 %	Ictericia	13 %	Fístulas ext	14 %
Fistulas ext	24 %	Fístulas	13 %	Dolor abdominal	7 %
Hipertensión portal	19 %				

Tabla 1 Datos clínicos iniciales en los pacientes con Lesión de Vía Biliar no advertida en el procedimiento quirúrgico.

ESTUDIOS AUXILIARES EN EL DIAGNOSTICO

Se debe de tener en cuenta que grados severos de estenosis en las colangiografías pueden asociarse con pocos síntomas y pruebas funcionales hepáticas normales.

Pruebas de Función Hepática: suelen manifestar signos de colestasis, con bilirrubina elevada, aunque puede ser normal. En cambio la fosfatasa alcalina tiende a estar elevada^{1, 2, 9}. Es característica la presencia de un patrón de colestasico disociado con cifras de bilirrubina normales y aumento de fosfatasa alcalina⁸⁵.

Ultrasonido Abdominal (USG): es un excelente medio de diagnóstico, permite valorar diferentes factores como lo son la dilatación de la vía biliar intra como extra hepática, hasta el nivel de la lesión. También se pueden visualizar colecciones peri hepáticas incluso guiar tratamientos percutáneos. Además de valorar la evolución posterior al manejo (Figura 11).

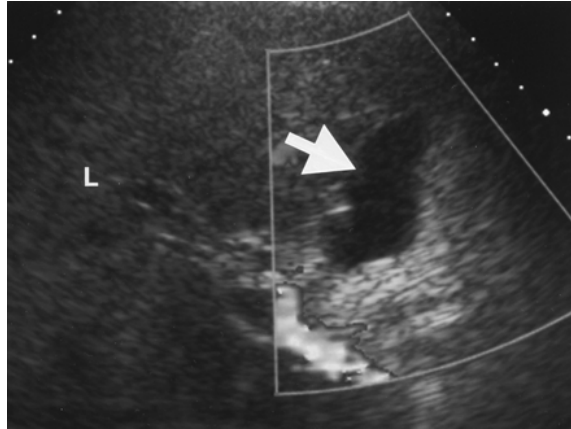


Figura 11 La flecha muestra la presencia de líquido libre sub hepático, compatible con bilis. Tomado del *Am. J. Roentgenol.* Kapoor et al. 182 (2): 451.

Tomografía Axial Computada (TAC): de abdomen puede visualizar dilatación de la vía biliar intra como extra hepática, colecciones, atrofia hepática así como la valoración del pedículo hepático. (Figura 12)

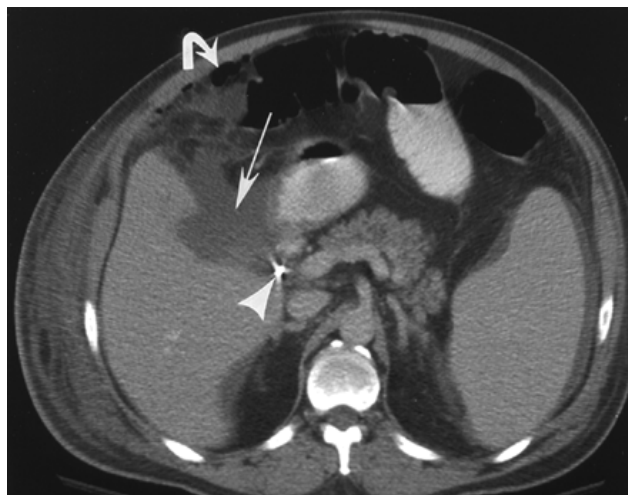


Figura 12 La flecha muestra la presencia bilis en el espacio sub hepático. Tomado del *Am. J. Roentgenol.* Kapoor et al. 182 (2): 451.

Colangiografía Percutánea (CP): Si bien es un método invasivo, se le considera seguro, rápido y con baja incidencia de complicaciones. Permite visualizar todo el árbol biliar en un 98% de los pacientes que presentan dilatación de los conductos biliares y en un 75% de aquellos que no la presentan. Debido al empleo de la colangiopancreatografía retrógrada endoscópica y actualmente de la colangioresonancia magnética sus indicaciones han disminuido reservada para lesiones biliares con obstrucción completa así como el drenaje temporal de la bilis antes del procedimiento quirúrgico definitivo, ante fracasos o imposibilidad de realizar estudios anteriores. De gran valor para visualizar la vía biliar proximal a la lesión y así poder planificar la terapéutica. Más adelante desarrollaremos sus aplicaciones terapéuticas.

Colangiopancreatografía Retrógrada Endoscópica (CPRE): Desde su introducción en los años 60's, ha contribuido tanto en el diagnóstico así como la terapéutica de estos pacientes. Nos permite realizar el diagnóstico, determinar el tipo de lesión y evaluar la anatomía. Es importante mencionar la desventaja en el valor para el diagnóstico preciso de estenosis altas completas, debido a que la interrupción del colédoco, impide visualizar el sector proximal e intra hepático. Pero cobra valor en estenosis incompletas. Desarrollaremos más adelante su rol en la terapéutica. (Figura 13)

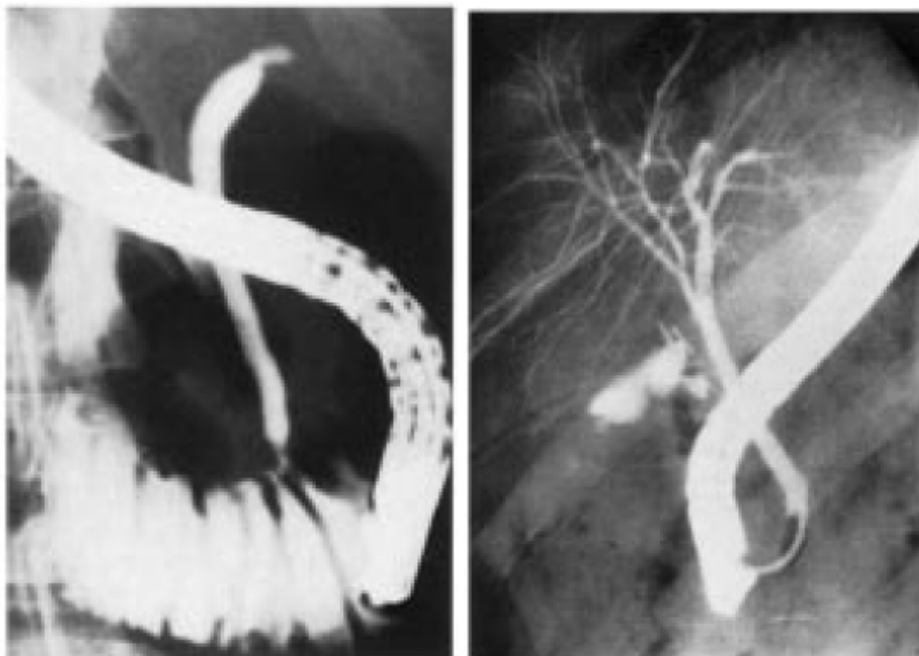


Figura 13 1) CPRE que muestra estenosis biliar postoperatoria del tercio superior de la VB. 2) Muestra la fuga del medio de contraste a través del muñón del conducto cístico. **Tomado del Capítulo Anatomía de las vías biliares extrahepáticas**

Medicina Nuclear con Radioisótopos puede utilizarse en la valoración de estenosis biliar, en particular en la evaluación funcional de estenosis incompleta y anastomosis en tratamientos previos. Particular importancia tiene el gamma grama con ácido imino-diacético (HIDA) en casos de estenosis incompleta, re estenosis con VB no dilatada. También se puede tener en cuenta en el seguimiento de pacientes luego de la reparación debido a que no es invasivo, detecta permeabilidad y funcionalidad de la anastomosis, así como cambios cuantitativos en la funcionalidad hepática con el transcurso del tiempo.

Colangiopancreatografía por Resonancia Nuclear Magnética (CPRM): Su introducción por Wallner en 1991 ha permitido generar imágenes de alta resolución. Las imágenes del árbol biliar en relación con T2 se obtienen gracias a la señal de alta intensidad de los líquidos estáticos o con bajo flujo como el biliar. Simultáneamente los tejidos adyacentes presentan baja intensidad en esta fase tardía. Presenta las siguientes ventajas: no invasivo, corto tiempo (15 minutos), no utiliza contraste y sin riesgos para el paciente. En las siguientes series se observa la sensibilidad y especificidad⁶³. (Tabla 2)

Series	Sensibilidad (%)	Especificidad (%)
Guibaud 1995	91,1	100
Reinhold 1996	90,4	100
Chan 1996	95,2	85,6
Fulcher 1998	98,2	---

Tabla 2 Distintas series que comparan sensibilidad y especificidad de la CRM

Presenta la limitante de que la bilis no tiene exclusividad de resonar con estas características. Cualquier fluido corporal estático o con un bajo flujo, como lo son: el líquido intestinal, el líquido de ascitis, los quistes y las colecciones presentan en la etapa de relajación de T2 igual intensidad que la bilis, disminuyendo la sensibilidad del estudio. A su vez la presencia de sangre, proteínas, aire o detritus podrán simular una estenosis. Cuando se la compara con los métodos invasivos tiene como limitante la imposibilidad de realizar en el mismo acto el tratamiento de la patología en estudio, sin embargo su realización presenta un riesgo mínimo para el paciente. (Figura 14)

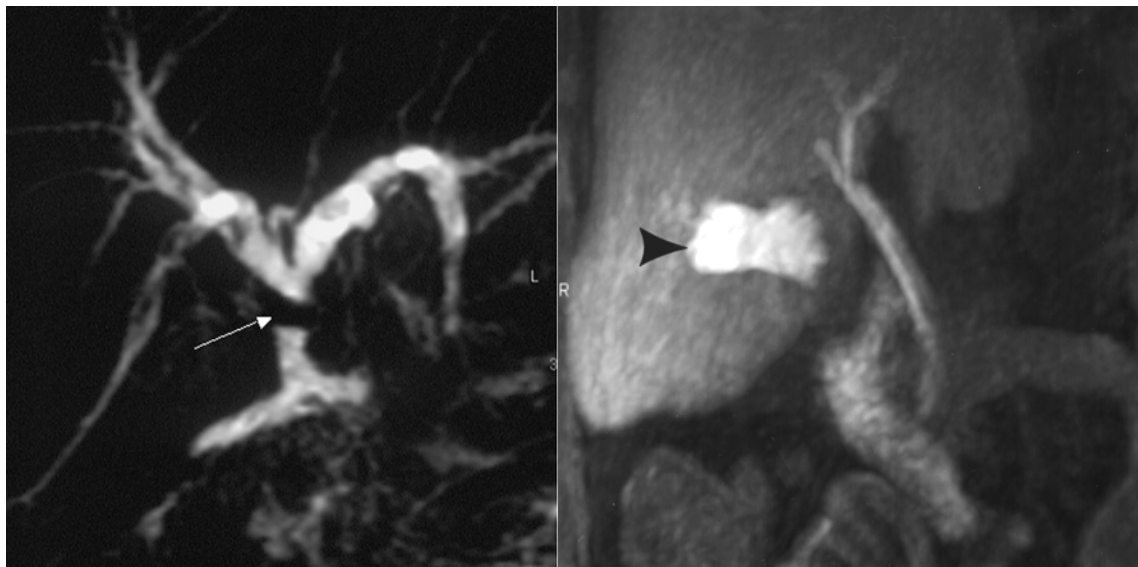


Figura 14 1) La flecha muestra la pérdida de la continuidad de la vía biliar. 2) Se indica la fuga de bilis fuera de la vía biliar.

Tomado *de Am. J. Roentgenol.* Kapoor et al. 182 (2): 451.

TRATAMIENTO QUIRURGICO

Es de vital importancia el tratamiento con un equipo multidisciplinario, encabezado por cirujanos con experiencia en cirugía hepato-biliar, endoscopistas, radiólogos, anestesiólogos e intensivistas; lo cual implica que el manejo debe de realizarse en un centro de referencia. En ellos se han producido avances significativos en los últimos años lo que ha mejorado el pronóstico y los resultados de la reparación.

Clásicamente se dice que el fracaso de una reparación acorta la vida del paciente, en la misma medida que disminuye la longitud y calidad del cabo proximal de la vía biliar lesionada²⁹. El éxito del primer procedimiento es fundamental para obtener un buen resultado a largo plazo, de allí el interés por el desarrollo del tema. Pero se debe de tener en cuenta que la reparación inicial puede no ser la restauración definitiva, teniendo como objetivos: prevención de la colangitis así como formación de litiasis, re estenosis y cirrosis biliar. Es importante “no instituir el tratamiento en función de estudios de imagen.” Se debe remarcar que el descubrimiento de un área de estenosis o estrechamiento incompleto no es indicación inmediata de cirugía.

El tratamiento quirúrgico de las lesiones de vía biliar principal depende de múltiples factores, pero uno de los más importantes es el momento del diagnóstico: en el intra operatorio, en el postoperatorio inmediato o tardío²⁰.

Lesiones diagnosticadas en el período intra operatorio.

El cirujano debe de considerar inmediatamente su experiencia y competencia para manejar la situación. De sospecharse una lesión de VB, el primer paso es documentarla por medio de una colangiografía para delinear la anatomía existente⁸. La terapéutica se deberá ajustar en forma individual según tipo, nivel, extensión de la lesión, etapa del diagnóstico, condiciones generales del paciente. Siempre es deseable la reparación inmediata lo que se asocia a mejor pronóstico. **Desafortunadamente en un bajo porcentaje de las lesiones se reconocen en este período. (12-46%)²²** y el número de cirujanos entrenados en el manejo de dicha situación es pequeño. De producirse durante la cirugía laparoscópica, la conversión es lo indicado, pero existen cirujanos muy capacitados que pueden solucionarlo por esta vía.

Cuando la lesión ocurre en conductos segmentarios o sub segmentarios menores a 3 mm (2mm para otros autores)⁹, la ligadura simple está indicada^{1, 21}. Por el contrario cuando la lesión se presenta en conductos mayores a 4 mm, se requiere la reparación². Desafortunadamente, la lesión generalmente compromete el diámetro completo y/o resección de un sector de la VB. En ocasiones ocurre la lesión de un conducto sectorial derecho (Bismuth 5). Lo importante a determinar será: si la vía biliar está dilatada, la presencia de buen pasaje duodenal y si existe resección de vía biliar.

Generalmente las lesiones acontecen en vías biliares de calibre fino, lo que aumenta las dificultades de reparación. Las lesiones laterales pueden repararse con sutura directa sobre tubo de Kehr a través de una coledocotomía inferior o superior, que se mantendrá por 3-4 semanas¹⁹. También se menciona que secciones parciales que involucran menos de 180° de la circunferencia de la vía biliar pueden repararse con cierre primario sobre tubo de Kehr. En secciones mayores a 180° de la circunferencia el tubo de Kehr debe exteriorizarse cefálica a la anastomosis²¹. En las ligaduras parciales

o circunferenciales se seccionará la misma y se colocará tubo de Kehr a través de una coledocotomía inferior, de manera que la rama superior del tubo en T pase por la zona del conducto involucrado.

Si el conducto biliar fue seccionado totalmente y los extremos pueden aproximarse sin tensión, puede ser adecuada una anastomosis termino-terminal, tal como lo preconiza Cattell^{27, 28, 29}. El duodeno y la cabeza pancreática deben movilizarse completamente mediante maniobra de Kocher-Vautrin²⁰. Para estos casos se debe contar con drenaje de Kehr, realizar la sutura con puntos separados de hilo monofilamento reabsorbible (no absorbible), 6-0, bajo magnificación. Con respecto al material de sutura en el trabajo de Stewart y Lawrence se mencionan que el uso de material no absorbible predispone a la precipitación e incrustación de pigmentos biliares, contribuyendo a la formación de estenosis y litiasis postoperatoria³⁰.

En la reparación de la vía biliar no es imprescindible si la sutura hermética, pero a menudo es aconsejable colocar una sonda tipo Kehr, exteriorizada lejos de la anastomosis. Esta debe permanecer por 6-8 semanas. (Figura 15)

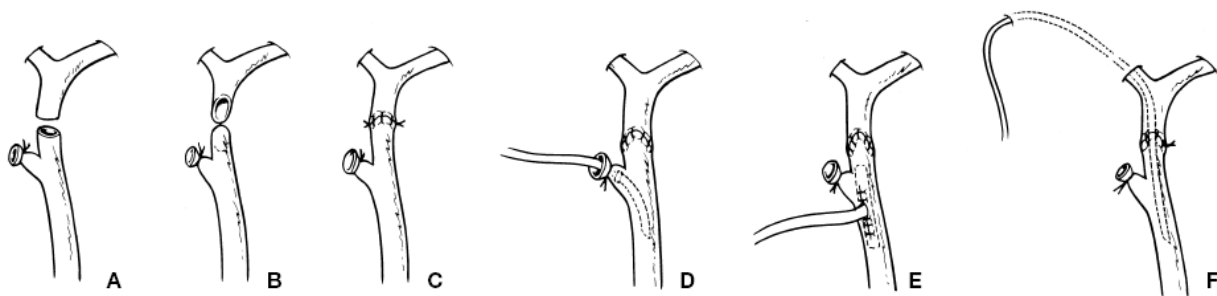


Figura 15 Reparación termino-terminal en lesiones de vía biliar. Tomado del Capítulo Anatomía de las vías biliares extrahepáticas ENCICLOPEDIA MÉDICO-QUIRÚRGICA – 40-900®

Debido a que en el 50 – 60% de los casos sobreviene la estenosis acompañada de cierta pérdida de longitud, en lesiones altas se prefiere la realización de una hepato-yeyuno anastomosis en Y de Roux ya que es más probable que ofrezca mejores resultados a largo plazo⁹. La anastomosis hepato-yeyunal en asa diverticular; ya sea Y de Roux o Hivet-Warren-Praderi, con la modificación de Barker que agrega la colocación del asa yeyunal subcutánea con un punto de referencia metálico para permitir el

acceso a la anastomosis también se han descrito, sin embargo la Y de Roux es la técnica más realizada^{32, 46}. En nuestro hospital la Y de Roux es la técnica de disposición intestinal más utilizada, pero la anastomosis de la mucosa intestinal a la biliar se realiza con sutura absorbible 4-0 o 5-0 en súrgete continuo. (Figura 16)

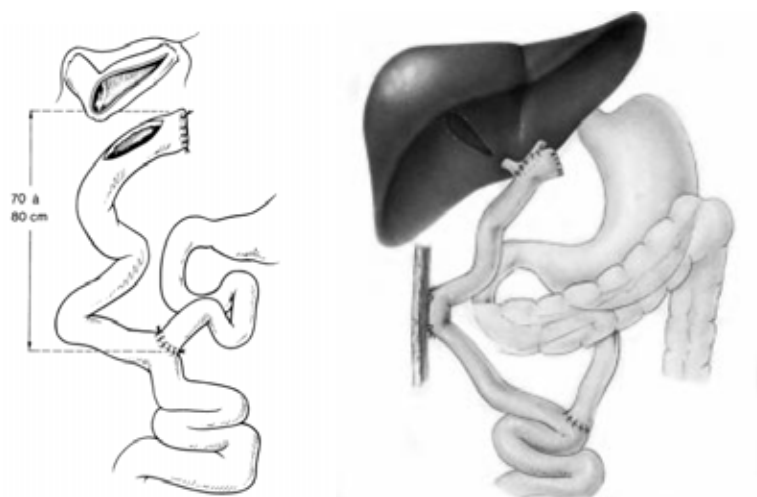


Figura 16 1) Derivación Bilio-digestiva en Y de Roux 2) Derivación Bilio-digestiva en Y de Roux con modificación de Barker Tomado del Capítulo **Tratamiento de las complicaciones de la colecistectomía** ENCICLOPEDIA MÉDICO-QUIRÚRGICA – 40-960®

Esta reparación está indicada cuando la sutura término-terminal no es factible, si existe pérdida de sustancia por resección de un fragmento de la VB o la lesión se localiza en la convergencia de los hepáticos. Ya que se menciona en algunas series de hasta 100% de estenosis²⁰. Se pueden obtener buenos resultados en alrededor del 80% de los pacientes.

Si la pérdida de pared coledociana es importante se puede recurrir a distintas variantes técnicas:

- a) colocación de un parche venoso, como lo publicara Mainetti,
- b) realizar un colgajo tapando el defecto con muñón cístico.
- c) usar como parche seroso un colgajo pediculado de yeyuno, y colocar un tubo en T a través del defecto, método preconizado por Blumgart.
- d) realización de anastomosis bilio-digestiva y e)
- otra opción publicada por Hepp al igual que Mercadier, aconseja la ligadura del cabo proximal hasta conseguir la dilatación de la vía biliar, procedimiento de controvertidos resultados^{1, 27, 28, 33}.

Si por distintos motivos el cirujano considera que no puede resolver la complicación en ese mismo acto quirúrgico, debe colocar un drenaje biliar externo y derivar al paciente a un centro capacitado para solucionar tan grave complicación³¹. Teniendo como ventaja la fácil localización de la vía biliar en la re intervención, pero con el inconveniente de impedir la dilatación secundaria por arriba de la lesión.

Lesiones diagnosticadas en el postoperatorio inmediato.

De presentarse bajo la forma de fístula biliar, nunca se debe apresurar la re intervención ya que la mayor parte de las mismas se cierran de forma espontánea. Algunos centros han publicado la colocación de stents vía endoscópica y otros proponen la papilotomía endoscópica precoz para aumentar el flujo biliar y así acelerar el cierre de la fístula. Si la presentación clínica ocurre bajo la forma de peritonitis biliar, entonces está indicada la cirugía. El tratamiento de estos casos dependerá de las condiciones del paciente así como del equipo quirúrgico. Abarcando desde el drenaje externo por vía intervencionista hasta la reparación directa de la lesión. Hepp en los años 60 ya mencionaba que las reparaciones precoces se realizan en peores condiciones, por lo que la reparación diferida presenta mejor pronóstico.

En la actualidad se considera que en la lesión realizada por cirugía laparoscópica, las modificaciones anatómicas serían menos severas y por lo tanto la disección del extremo biliar superior más sencilla. Esto indicaría una re intervención temprana ²⁴.

Lesiones diagnosticadas en el postoperatorio tardío

Los principios que rigen el tratamiento quirúrgico de las estenosis biliares son los siguientes:

- Exposición de conductos biliares proximales sanos.
- Preparación de un segmento de mucosa distal para la anastomosis.
- Sutura de anastomosis mucosa-mucosa de los conductos biliares con la mucosa intestinal.

Anastomosis Terminal-terminal: puede efectuarse este procedimiento previa resección de la estenosis. Cattell y Braasch publicaron estas anastomosis, incluso para estenosis altas, con movilización del duodeno y colédoco inferior. Sin embargo este procedimiento se usa solamente con extremos biliares cercanos, para realizar una anastomosis sin tensión. Debe de considerarse que en la reparación en diferido el cabo biliar superior se encuentra generalmente retraído sobre el hilio biliar, así como el sector inferior. Por lo tanto se generan enormes dificultades para este procedimiento^{20, 21, 24}.

Procedimientos Bilio-entéricos: para estenosis de la porción retro-pancreática del colédoco; colédoco-duodeno-anastomosis latero-lateral o termino-lateral es un procedimiento a tener en cuenta. El tratamiento de las estenosis que afectan el conducto hepático común es más difícil, sobre todo con estenosis en las cercanías del hilio hepático. El procedimiento de elección es una hepato-yeyuno-anastomosis. El punto esencial y más importante es la identificación del conducto biliar proximal a la estenosis. Además de la altura y extensión de la estenosis, otros factores que complican el procedimiento son la fibrosis secundaria hepática y la presencia de conductos de pequeño calibre por falta de distensibilidad. El abordaje, basado en los estudios de Couinaud, ha sido bien descrito por Hepp y más recientemente por Blumgart⁸⁵. En algunos casos como en estenosis de tipo IV de Bismuth, puede ser necesaria la extirpación del lóbulo cuadrado. Smith describió un método para tratar las estenosis altas, procedimiento de injerto mucoso, utilizando una sonda trans-hepática para llevar la mucosa yeyunal hasta dentro de los conductos hepáticos, permitiendo la aposición para la subsecuente cicatrización sin fibrosis. Suturando la capa seromuscular del yeyuno con el conducto a nivel hiliar. La sonda se deja colocada durante 2 a 6 meses. Generalmente se recomienda la realización de una hepato-yeyuno-anastomosis sobre una sonda trans-yeyunal, que luego es llevada al exterior a través del asa yeyunal²⁰. Esta asa se deja larga y subcutánea, permitiendo el acceso endoscópico y radiológico a la anastomosis. Se puede encontrar con atrofia hepática segmentaria o lobar e hipertrofia compensadora de otras partes del hígado. Esto conduce a la distorsión y dificultades en la disección y anastomosis. La situación que más frecuente se encuentra es una hipertrofia del lóbulo izquierdo acompañada de atrofia del lóbulo derecho. En un 14 – 20% puede verse hipertensión portal en pacientes con estenosis biliar y puede asociarse con el desarrollo de fibrosis hepática secundaria o daño directo de la vena porta.

(Figura 18)

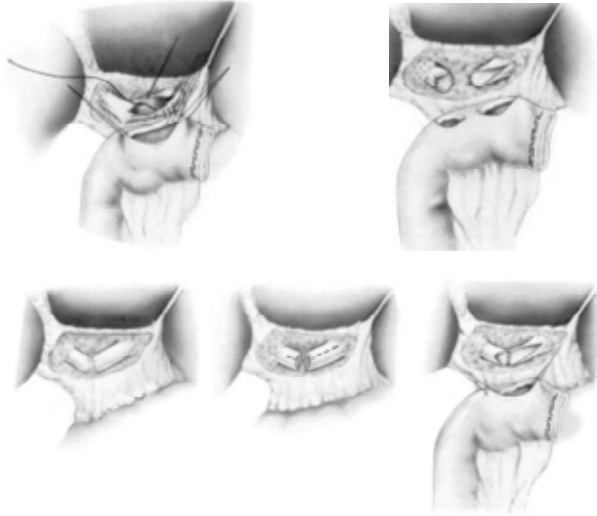
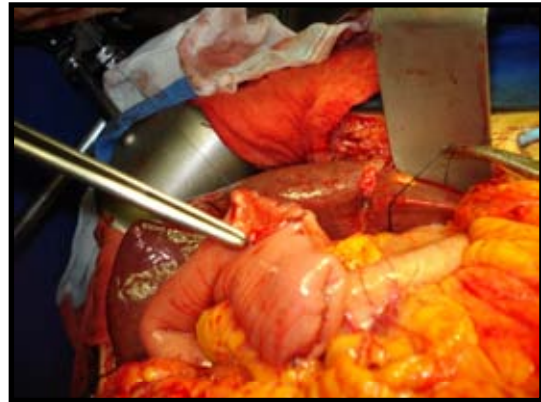
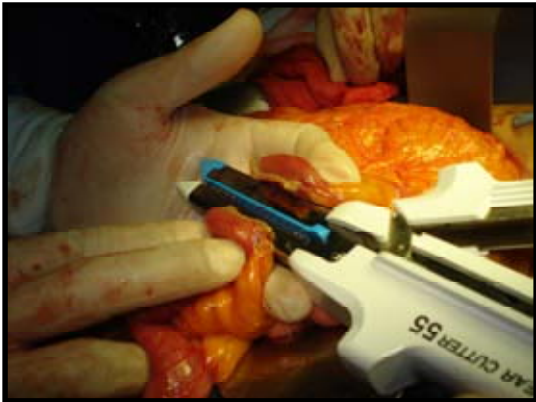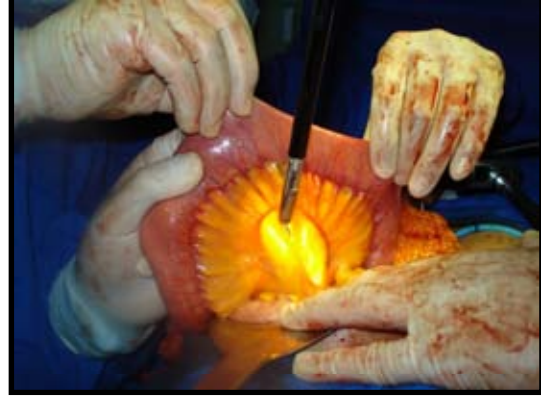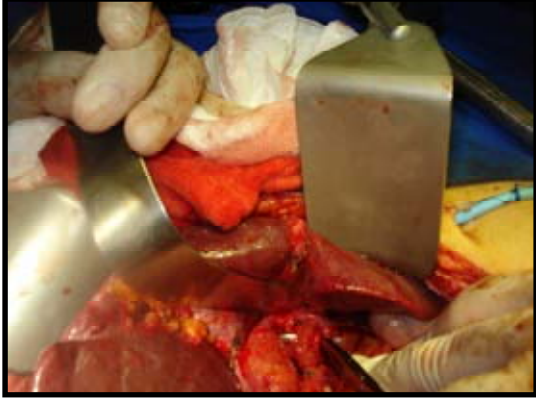
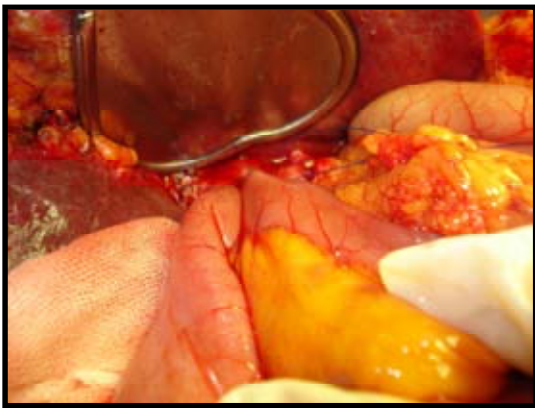
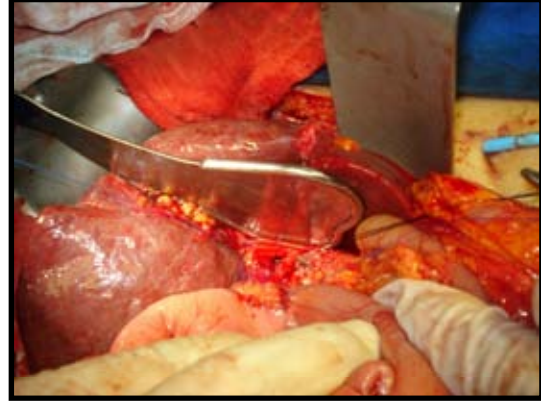
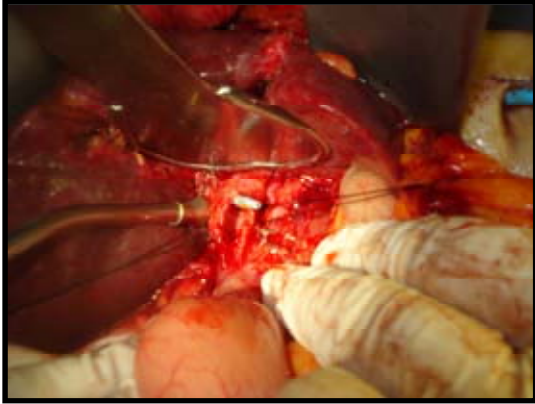


Figura 18 Variantes de la anastomosis bilio-digestiva de acuerdo al nivel y tipo de la lesión de la VB Tomado del Capítulo Tratamiento de las complicaciones de la colecistectomía ENCICLOPEDIA MÉDICO-QUIRÚRGICA – 40-960

La técnica realizada en el servicio de cirugía en este hospital se describe a continuación:

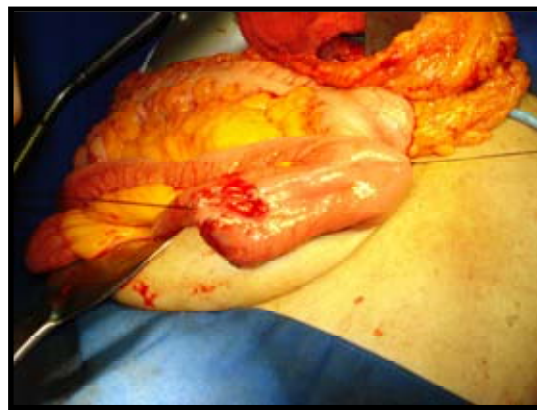
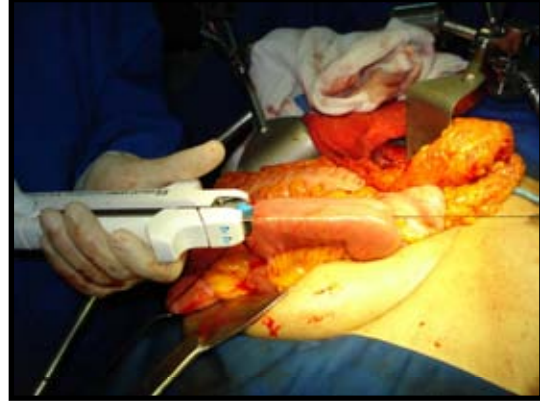
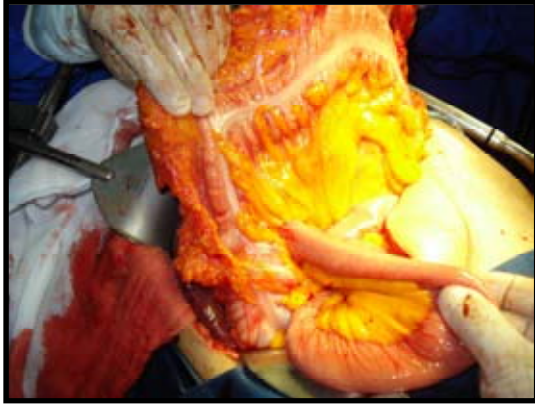


La foto superior izquierda muestra la identificación y disección de la vía biliar principal en el hilio hepático. Al mismo nivel a la derecha y en la foto inferior izquierda se puede ver como se disfunciona el asa que será anastomosada al vía biliar en su porción proximal y al resto del intestino en su cabo distal para formar la Y de Roux a 70cm. del ligamento de Treitz. En la foto inferior derecha, la mucosa intestinal del asa disfuncional se expone y se prepara para unirla a la mucosa biliar.



En la foto superior izquierda se observa la vía biliar (hepático común) dilatado y ferulizado con un catéter percutáneo que facilita la localización de la estructura. En el recuadro superior derecho se inicia la anastomosis en súrgete continuo evirtiendo la mucosa tanto del intestino como de la vía biliar para unirlos.

En las dos fotos inferiores se puede observar cómo queda la anastomosis ya terminada. En la mayoría de los casos cuando es posible se deja el catéter percutáneo ferulizando la anstomosis.



Por último se pasa el asa disfuncional que conectara a la vía biliar con el resto del intestino por el meso colon (retro cólica) y con engrapadora automática se unen el cabo distal con el resto del intestino en una anastomosis latero-lateral a 70cm del ángulo de Treitz.

Colangioyeyunoanastomosis Intrahepática: Indicada fundamentalmente en casos con estenosis Bismuth IV. Técnicas preconizadas por Champeau y Couinaud, realizando un abordaje de la vía biliar a través de la apertura del hígado por la vía cisura anterior, o mediante resección parenquimatosa limitada y cuneiforme en el territorio del segmento IV. Como alternativa final en pacientes con múltiples cirugías previas a nivel hiliar, se describe el procedimiento de Longmire y Sanford en 1949. Esta técnica implica movilización del lóbulo izquierdo hepático y abordaje del conducto del segmento III y ocasionalmente del segmento II. Realizándose la anastomosis con un asa en Y de Roux con asa defuncionalizada³⁵.

Tubos trans-anastomóticos: La tendencia a estenosarse de las anastomosis biliares ha llevado al uso de los mismos. Sullivan en el año 1900 empleó un tubo de goma para tal uso, pasando luego por diferentes etapas; tan popularizados y mejorados por autores como Praderi y Mercado con sus diferentes modalidades y aplicaciones.

Presentando como principales ventajas:

- 1- Proporcionar drenaje biliar, evitando filtraciones.
- 2- Permitir lavados disminuyendo la incidencia de colangitis.
- 3- Realizar colangiografías de control.
- 4- Impedir estenosis, mientras se realiza la cicatrización.
- 5- Cubrir al paciente de una falla de sutura.

Mencionando como posibles desventajas:

- 1- Colocarlos puede ser técnicamente difícil.
- 2- Complicaciones, sobre todo hemorrágicas.
- 3- Estenosis posterior al retiro.
- 4- Vía de entrada de agentes patógenos.

También sabemos que existen series importantes con anastomosis hepato-yeyunal, como en la de Tochi, en las que no se usaron tubos trans-anastomóticos, obteniendo igualmente buenos resultados³⁵.

TRATAMIENTO NO QUIRURGICO

Actualmente se lo considera como un tratamiento válido, con indicaciones precisas, que ofrece baja morbi-mortalidad. A su vez debe ser complementario con la cirugía, para obtener mejores resultados. En centros de referencia y con experiencia en estas complicaciones, se obtienen buenos resultados a largo plazo, diferentes reportes lo sitúan entre 55 – 93%⁴¹.

Los progresos técnicos en los campos de la radiología y la endoscopia, a nivel terapéutico han permitido esta opción de manejo¹. Como condición indispensable para que una lesión pueda ser tratada vía percutánea y/o endoscópica, es necesaria la continuidad del árbol biliar. Los reportes demuestran que en pacientes seleccionados y bien estudiados se obtienen excelentes resultados³⁶.

Radiología Intervencionista

Procedimiento mínimamente invasivo, que requiere solo de anestesia local y sedación. La utilidad diagnóstica de este estudio se centra en la definición topográfica de la lesión, determinar la causa y el tipo de lesión, el drenaje percutáneo de colecciones peri hepáticas y de forma trans-hepática el drenaje de la bilis por encima del sitio de obstrucción. Todas estas de enorme importancia previa al manejo quirúrgico definitivo. Las cualidades terapéuticas permiten mediante una punción trans-hepática el acceso a la parte proximal del árbol biliar, se atraviesa la lesión con una guía bajo fluoroscopia, realizando la dilatación de la misma con balón, colocando posteriormente sondas trans-hepáticas obteniendo así un acceso al árbol biliar para la realización de colangiografías y dilataciones. En la mayor parte de las series se señala la necesidad de varias dilataciones¹. En diferentes series con seguimiento entre 28 y 59 meses, se obtuvieron buenos resultados en 55 – 93% de los casos. Si bien esta tasa es alta, se sabe que existe una selección adecuada de pacientes. Ya que la mayor parte de las estenosis no responden de manera permanente a la dilatación. Se usan balones entre 5 – 8 mm para estenosis del conducto hepático común, y de 8 – 12 mm para estenosis de anastomosis bilio-entéricas. (Tabla 3)

Series	Pacientes	Éxito	Seguimiento (meses)
Mueller 1986	61	70	36
Willams 1987	64	78	28
Moore 1987	18	83	33
Pitt 1989	20	55	59
Canon 1991	28	93	38
Lillemoe 1997	25	64	28

Tabla 3 Series publicadas de manejo con dilatador de balón por punción percutánea para estenosis benigna de la vía biliar.

Mueller en un estudio multicéntrico con seguimiento de 3 años muestra buenos resultados en 70%, del 76% en caso de estenosis primarias iatrogénicas y del 67% en caso de estenosis anastomóticas. La permeabilidad se basó en la ausencia de síntomas así como bilirrubina y fosfatasa alcalina. Las complicaciones que se mencionan son: colangitis, hemobilia, fuga biliar hasta en un 20% de los casos⁹¹. También se menciona sangrado a nivel parénquima hepático, que generalmente responde al tratamiento conservador¹². Otras más raras: sepsis, pancreatitis, perforación duodenal^{1,42}.

Tratamiento Endoscópico:

Depende básicamente de: tipo de lesión, tiempo transcurrido al diagnóstico y la existencia de colecciones biliares acompañantes. Los pacientes con estenosis parciales se deben tratar inicialmente con prótesis endo-biliares para determinar luego si son candidatos a la resolución quirúrgica. El drenaje endoscópico de las vías biliares se basa en dos procedimientos: la colocación de prótesis endo-biliares y la del catéter naso-biliar, previa esfinterotomía del Oddi. Ya que existe un gradiente de presión de 10mmHg entre el árbol biliar y la luz duodenal. Dicho gradiente puede ser suficiente para mantener una fístula²⁴. El catéter naso-biliar es un tratamiento que se utiliza durante un período breve, entre 3 a 7 días. Tiene la desventaja de ocasionar molestia en la fosa nasal, e impedir una movilidad adecuada del paciente. Las endoprótesis han acortado el tiempo de estadía hospitalaria, con menos efectos colaterales. La colocación de una endoprótesis biliar plástica de 10 Fr es la mejor opción para el

tratamiento de las fístulas biliares²⁴. La mayoría de las fístulas se cierran a los 7 – 21 días y la prótesis puede retirarse al cabo de 3 – 6 semanas.

Cualquiera sea la técnica endoscópica utilizada, esfinterotomía y/o prótesis en el 89 – 100% de los casos se produce el cierre de las fístulas biliares simples. La mayoría de las fístulas biliares postoperatorias pueden ser manejadas endoscópicamente con papilotomía y/o endoprótesis. **(Recomendación Grado C)**^{79, 92, 100}.

En el caso de estenosis biliares, la colocación de endoprótesis ha resultado poco alentador. La mayoría de los fracasos se deben a imposibilidad de cateterizar la estenosis. No obstante en los casos que es posible la colocación de la prótesis, los resultados son similares con la cirugía. Las prótesis se dejan por varios meses y se cambian periódicamente^{24,77}. El manejo de las estenosis benignas de la vía biliar por vía endoscópica, dilatando y colocando endoprótesis es una buena alternativa a la cirugía. Esta especialmente indicada en pacientes en malas condiciones y en aquellos con complicaciones concomitantes como las fístulas biliares. **(Recomendación Grado C. Evidencia Nivel III)**^{78, 100}.

Los stents permanentes pueden causar litiasis intrahepática, colangitis, migración fuera de la vía biliar en el parénquima hepático o estructuras venosas portales. La migración del stents es generalmente producida por el pequeño calibre, por lo que deben usarse stents entre 10 – 12Fr. En la serie de Tochi se encontró un 35% de colangitis en pacientes tratados con endoprótesis³⁵. Encontrando como variables causantes de obstrucción: colonización bacteriana, viscosidad biliar y las características de la endoprótesis. Por lo cual el uso de antibióticos periódicos, stents de grueso calibre de teflón, disminuirían las chances de obstrucción y colangitis. Los stents metálicos presentan una vida útil menor que la expectativa de vida del paciente y resultan de difícil extracción vía percutánea o endoscópica cuando se obstruyen, por lo que su uso se desaconsejan. El grupo de Netherlands presenta los siguientes resultados con la dilatación endoscópica con balón en estenosis biliares⁷⁷.(Tabla 4)

Series	Pacientes	Éxito	Seguimiento (meses)
Foutsch 1985	9	55%	6
Huibrégtse 1986	21	83%	17
Geenen 1989	25	88%	48
David 1993	46	83%	48

Tabla 4 Series publicadas de manejo con dilatador de balón por endoscopia para estenosis benigna de la vía biliar.

JUSTIFICACION

La lesión de la vía biliar es una complicación poco común, pero que se ha incrementado a partir de los años 80 con la introducción de la colecistectomía laparoscópica. Es compleja, de difícil manejo y con un alto índice de morbilidad. El servicio de cirugía del HCSAE, que es un centro de tercer nivel, capta pacientes referidos de otras unidades con LVBSCL y realiza las reparaciones bilio-digestivas, sin embargo es importante comparar nuestros resultados con lo publicado en otras series tanto nacionales como internacionales.

OBJETIVO

El objetivo de este trabajo es revisar la casuística del Hospital Central Sur de Alta Especialidad en el manejo quirúrgico de lesiones de la vía biliar secundaria a colecistectomía laparoscópica (LVBSCL) desde 1998 a 2008, describir los resultados y las complicaciones producidas por las derivaciones bilio-digestivas (DB) en la resolución de la LVBSCL, y comparar los resultados con lo reportado en la literatura mundial.

CLASIFICACION DE LA INVESTIGACION

Se trata de un estudio observacional, retrospectivo, descriptivo y transversal.

MATERIAL Y METODOS

Definición del Universo

Pacientes con lesión de la vía biliar atendidos en Hospital Central Sur de Alta Especialidad de 1998-2008 que cumplan con los criterios de inclusión y exclusión referidos en la sección correspondiente.

Criterios de Inclusión

- Edad mayor de 18 años.
- Cualquier género.
- Diagnóstico de lesión de biliar post quirúrgica en Hospital Central Sur de Alta Especialidad o fuera de esta unidad.

Criterios de Exclusión

- Pacientes con lesión de la vía biliar con intento fallido de reparación, ya sea al momento del incidente o en un segundo tiempo quirúrgico, fuera del Hospital central Sur de Alta Especialidad.

Descripción del Método

1. Se investigaron los registros de expedientes de los pacientes con lesión de la vía biliar en el Hospital Central Sur de Alta Especialidad en el periodo comprendido entre 1998-2008, previa autorización por el comité de ética del Departamento de Investigación y Enseñanza.

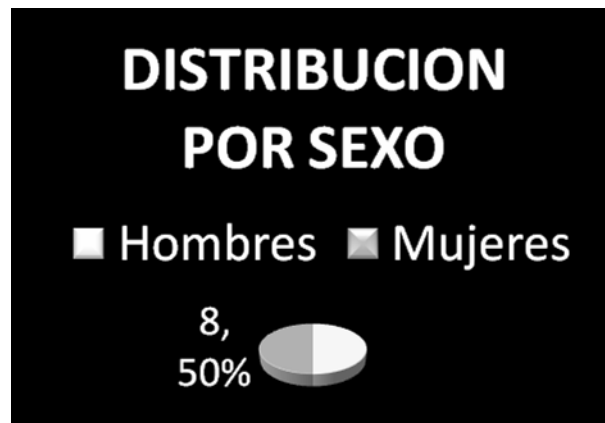2. Se revisaron los expedientes a investigar y se anotará: registro del expediente, edad, sexo, presentación clínica, antecedente de cirugía previa de reparación de la lesión fallida, estudios de laboratorio y gabinete, tipo de lesión, tiempo transcurrido entre la lesión y el tratamiento quirúrgico definitivo, técnica quirúrgica utilizada, complicaciones post quirúrgicas y, calidad de vida de los pacientes. Por el tipo de estudio, no fue necesaria la aplicación de consentimientos informados a los pacientes para la realización de esta base de datos, sin embargo siguiendo lo establecido por la Ley General de Salud dicho procedimiento si fue realizado para autorizar el manejo medico desde el ingreso a esta unidad. Se anexan hojas de captura de dato y consentimiento informado

3. El análisis estadístico de las variables continuas se resumieron con medias y desviaciones estándar y se analizaron según su distribución con prueba de *t* de Student o *U* de Mann-Whitney. Las variables categóricas se evaluaron con *chi* cuadrada.

RESULTADOS

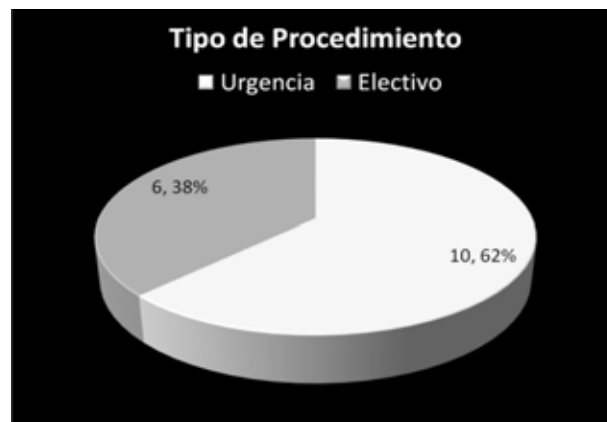
En el periodo comprendido entre Enero del 1998 y Diciembre del 2008 se incluyeron 16 pacientes para conformar este grupo. Con el fin de facilitar el manejo de la información se ha dividido la evolución de los pacientes en un periodo pre operatorio, trans-operatorio y post operatorio.

Distribuyéndose de forma equitativa 50% hombres, 50% mujeres, la edad promedio de 54.3, el mínimo 33 años, el máximo 85. (Grafica 1)



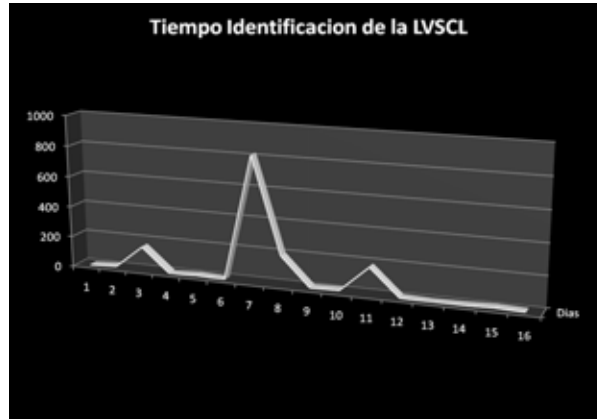
Grafica 1 Distribución por sexo de la LVSC.

10 (62.5%) de los procedimientos fueron realizados como urgencia médica mientras que los 6 (37.5%) restantes fueron realizados como cirugía electiva. (Grafica 2)



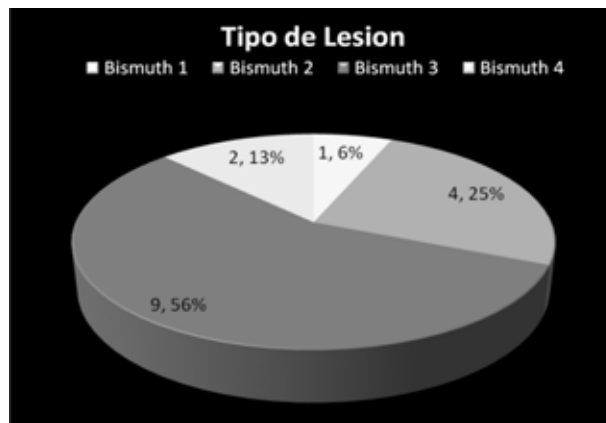
Grafica 2 Tipo de procedimiento que condiciona la LVSC.

Solo 3 (18.75%) de las lesiones fueron identificadas en la cirugía inicial, mientras que el resto fueron identificadas posteriormente, el promedio en días de la identificación es de 88.6 días. (Grafica 4)



Grafica 4 Tiempo de identificación de la LVSCL

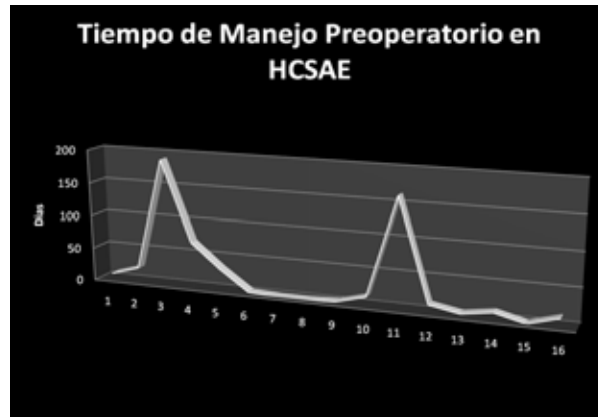
De acuerdo a la clasificación de Bismuth la distribución del tipo de lesión se da Bismuth I 1(6.25%), Bismuth II 4(25%), Bismuth III 9(56.25%), Bismuth IV 2 (12.5%) y Bismuth V 0(0%). (Grafica 5)



Grafica 5 Tipo de lesión de VB

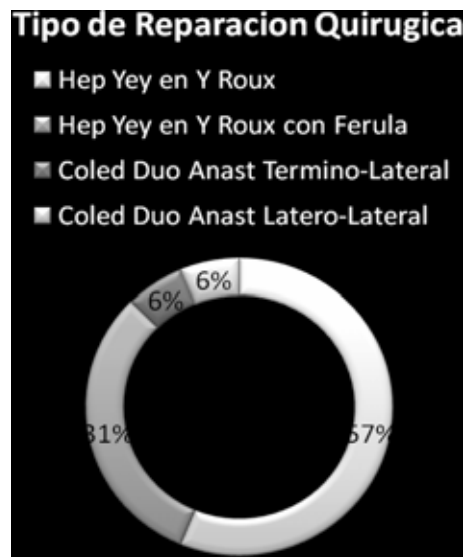
Solo 1 (6.25%) de las lesiones que fue reconocida al momento de la Colectomía Laparoscópica fue convertida a cirugía abierta, de igual forma solo se corroboró el hallazgo, se colocó un drenaje percutáneo y fue referida a nuestra unidad. El resto de los procedimientos fueron concluidos en forma laparoscópica, incluso los 2 restantes que se identificaron al momento.

Con respecto a los resultados trans-operatorios el tiempo promedio para la realización de la cirugía a partir del momento de la LVSC el promedio es de 104 días, sin embargo el tiempo previo a la cirugía dentro de nuestro hospital es de 34 días. (Grafica 6)



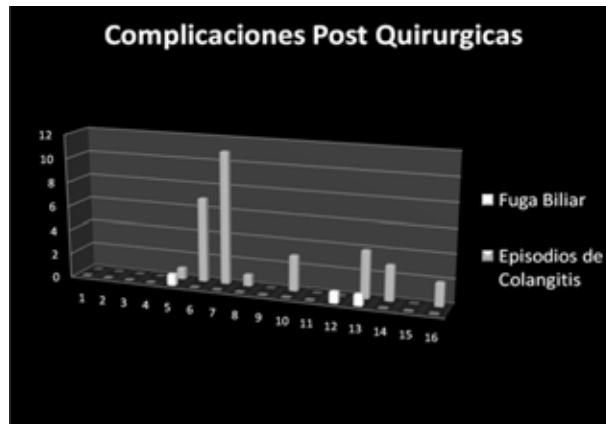Grafica 6 Tiempo de manejo pre-operatorio en el HCSAE

Los procedimientos realizados en nuestros pacientes fueron básicamente dos, la hepato-yeyuno anastomosis en Y de Roux en su variante sin férula 9 (56.25%) y con anastomosis ferulizada 5 (31.25%) y la colédoco duodeno anastomosis termino-lateral 1 (6.25%) y latero-lateral 1 (6.25%). (Grafica 7)



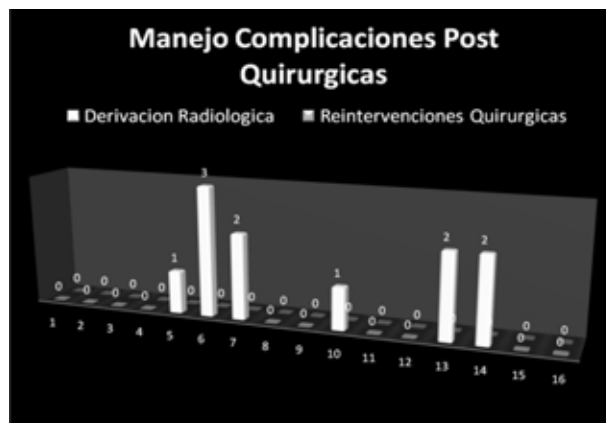
Grafica 7 Tipo de cirugía realizada en los pacientes con lesión de VB

Por ultimo los resultados post operatorios 5 pacientes evolucionaron favorablemente y sin complicaciones, por otro lado 3 (18.75%) de los pacientes presentaron fuga biliar (1 episodio por paciente), 8 (50%) de los pacientes presentaron uno o más episodios de colangitis posterior a la cirugía (4 episodios de colangitis por paciente). (Grafica 8)



Grafica 8 Complicaciones posteriores a la derivación de la VB

El 37.5%(6) de los pacientes requirieron de derivación radiológica percutánea (1.8 derivaciones por paciente). Al momento del corte ningún paciente ha sido sometido a alguna reintervención quirúrgica. Nuestra mortalidad fue de 0%. (Grafica 9)

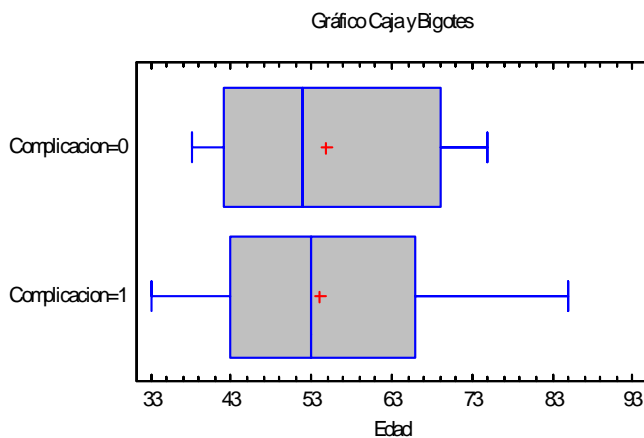
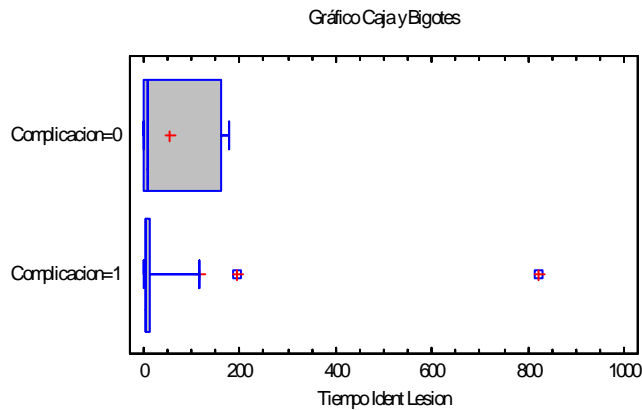


Grafica 9 Manejo de las complicaciones posteriores a la derivacion de la VB

Una vez realizado el analisis estadistico de nuestra base de datos hemos determinado que en los pacientes que han sufrido complicaciones la edad media es de 54 años \pm 16.4 mientras que el la edad media de los pacientes que no han sufrido complicaciones es de 54.7 años \pm 13.5 diferencia que estadisticamente no es significativa.

El tiempo que ha transcurrido para identificar la presencia de LVSCl en los pacientes que posterior a la reconstruccion de la via biliar han sufrido complicaciones es de 116.4 dias \pm 271, mientras que en el grupo de pacientes que han cursando sin complicaciones es de 52.8 dias \pm 803. (p ns)

(Grafica 10)



Grafica 10 1) Relación Complicaciones posteriores a la derivación de la VB / Tiempo Identificación de la LVSCl
 2) Relación complicaciones posteriores a la derivación de la VB / Edad.

Así pues en el grupo de pacientes que han sufrido complicaciones posteriores la reparación de la vía biliar, el numero de episodios de colangitis por genero muestra que en las mujeres se han presentado 2.6 episodios \pm 4.1 mientras que en los hombres 1.5 episodios \pm 1.7 ($p=0.9$)

La presencia de de patologías de base (Diabetes Mellitus, Hipertensión Arterial Sistémica etc.) se asocio con la ocurrencia complicaciones peri operatorias con una razón de momios de 1.5 (0.19-11.5)

Es importante establecer el porcentaje de pacientes que han evolucionado con complicaciones según el tipo de lesión de vía biliar que han sufrido de acuerdo a la clasificación de Bismuth. (Tabla 5)

Clasificación Bismuth	Número de Pacientes	Pacientes Complicados	Porcentaje Relativo
Bismuth I	1	0	0%
Bismuth II	4	3	75%
Bismuth III	8	5	62.5%
Bismuth IV	3	1	33.3%

Tabla 5 Complicaciones posteriores a la derivación de la VB de acuerdo al tipo de lesión según Bismuth

Los pacientes sometidos a colecistectomías laparoscópicas de urgencia en los que se lesiono la vía biliar tuvieron mayor asociación a complicaciones posteriores a la reparación de la vía biliar con una razón de momios de 1.5. El tiempo promedio de identificación de la lesión de vía biliar en los pacientes operados como urgencia fue de 104.9 días \pm 258, mientras que el los pacientes que fueron operados de manera electiva el tiempo promedio para la detección de la lesión de vía biliar fue de 61.5 días \pm 84 días ($p=0.6$)

DISCUSION

La edad y el sexo del paciente, en nuestro estudio, no se muestran como factores que predispongan a complicaciones posteriores a la reparación de la vía biliar.

Los estados comorbidos como la Diabetes Mellitus y la Hipertensión Arterial presentan una tendencia hacia la evolución complicada, aunque esto no fue estadísticamente significativo, pero por la fisiopatología y consecuencias de estos padecimientos, parecería lógica la correlación. Se sabe que estas enfermedades crónicas degenerativas si son factores de riesgo para que el paciente presente patología biliar que requiere manejo quirúrgico de urgencia sin embargo el tamaño de la muestra no nos permite determinar si la evolución complicada es secundaria a la comorbilidad o al manejo quirúrgico urgente.

El porcentaje de LVSCL reconocidas en el mismo acto quirúrgico, según la literatura, es del 12% al 46%²², en nuestra serie 3 (18.75%) fueron identificadas en la colecistectomía laparoscopia. Es importante mencionar que la única lesión realizada en esta unidad fue advertida en el tiempo quirúrgico. El intervalo de tiempo para la identificación de la LVSCL fue de 0 hasta 820 días, en un promedio de 78 días. 13 (81.25%) pacientes fueron identificados en el intervalo < 1 mes, 0 pacientes en el intervalo 1 a 12 meses y solo 3 (18.75%) en el intervalo mayor a 12 meses.

El tipo de lesión de vía biliar según la clasificación de Bismuth, que en nuestro estudio muestra un distribución diferente a la documentada y aceptada en la literatura mundial, sin embargo coincide con algunas series importantes realizadas en nuestro país en centros de tercer nivel (Perez¹⁴⁵ CMNV y Mercado INNCMSZ), con predominio de la lesión Bismuth III, no así con series internacionales, como la publicada por Lillemo^{e136} en Johns Hopkins y la serie de Valsangiacomo¹⁴⁶ en Chile, en las que predominan las lesiones Bismuth II. En nuestro estudio, no podemos determinar si algún tipo de lesión predispone más a las complicaciones postoperatorias.

Otro dato que arroja este estudio es la correlación directa entre el tiempo de detección de la LVSC y la aparición de complicaciones. De tal forma que mientras más tiempo transcurra para detectar la lesión más son las posibilidades de evolucionar con complicaciones. Los pacientes en los que la lesión de vía biliar fue identificada en forma más tardía tendieron a ser más propensos a operarse como urgencia que el grupo en el que la lesión fue detectada en forma más temprana. Sería interesante tratar de determinar si en el grupo de pacientes que son sometidos a cirugía de urgencia el clínico es más tolerante, y por lo tanto menos agresivo en tratar de detectar datos iniciales de las complicaciones, ante una evolución tórpida comparándolo contra el grupo de pacientes en los que la cirugía se realiza de forma electiva.

A diferencia de las series consultadas en nuestro grupo de pacientes no ha sido necesaria la reintervención quirúrgica (0%), por lo que podemos decir que nuestra falla terapéutica es nula, sin embargo no es cierto que nuestra tasa de éxito es del 100%. Solo en 6 pacientes (37.5%) ha sido necesaria la realización de algún procedimiento derivativo no quirúrgico, 3 han evolucionado de forma satisfactoria. Lo que nos lleva a una tasa de éxito del 78%. Según los reportes de Lillemoen¹³⁶ en EUA (95%) y Gonzales¹⁴⁴ en España (90%) nuestra cifra es menor, aunque es similar a series como la de Perez¹⁴⁵ en el Centro Médico Nacional de Veracruz (79.8%). Resalta el hecho de que nuestra muestra se limita solamente a pacientes con lesiones producidas durante la Colecistectomía Laparoscópica, mientras que las demás series involucran lesiones producidas en prácticamente cualquier situación quirúrgica e incluso trauma.

Hay que considerar que este hospital es un centro de tercer nivel que además de tener un servicio de cirugía con especialistas en vía biliar y residentes, cuenta con servicios como gastroenterología, endoscopia, radiología, radiología intervencionista y terapia intensiva que complementan el estudio y el manejo integral del paciente, desde que es enviado con el diagnóstico de LVSC hasta que es egresado en el post operatorio mediato. Todo esto hace que cada paciente este en las mejores condiciones posibles y se convierta en un mejor candidato a la cirugía.

El resultado final es que al corte de 66.6 meses ningún paciente ha fallecido por las complicaciones de este procedimiento. Esto no implica que la cirugía realizada sea implacable sino que el paciente continua bajo revisiones periódicas en esta unidad, por lo que en caso de presentar complicaciones, es manejado de forma inmediata.

CONCLUSIONES

La lesión de la vía biliar es una complicación grave de la colecistectomía, devastadora tanto para el paciente como para el cirujano. Su incidencia se ha incrementado con la disponibilidad de la laparoscopia. Afortunadamente continua siendo poco frecuente (0.6%). Es importante familiarizar al cirujano con esta patología, con la forma de disminuir los riesgos, la detección temprana, la planeación del evento quirúrgico y las técnicas quirúrgicas, así como la necesidad real de solicitar apoyo a los demás servicios que formaran parte del manejo integral del paciente.

Según este análisis podemos afirmar que los resultados a largo plazo obtenidos en los pacientes post operados de derivaciones bilio-digestivas en el afán de reparar lesiones de vía biliar secundaria a colecistectomía laparoscópica se comparan positivamente con los publicados en series nacionales e internacionales.

Consentimiento Informado



Fecha:

Forma: CI-001

HOSPITAL CENTRAL SUR DE ALTA ESPECIALIDAD

CONSENTIMIENTO INFORMADO

Nombre del Paciente: de años de edad,

y domicilio en y No. de Ficha:

Nombre del representante legal, familiar o allegado: de ... años de edad, con domicilio en

.....

en calidad de

DECLARO:

Que el/la Doctor/a: _____ me ha explicado que es conveniente proceder, en mi situación, al tratamiento quirúrgico

Protocolo de Investigación Clínica “Derivaciones Biliodigestivas Secundarias a Lesión de Vía Biliar por Colecistectomía Laparoscopica Casuística de 10 años”

Todo acto médico diagnóstico o terapéutico, sea quirúrgico o no quirúrgico, lleva implícito una serie de complicaciones mayores y menores, a veces potencialmente serias, que incluyen cierto riesgo de mortalidad y que pueden requerir tratamientos complementarios, médicos o quirúrgicos, que aumenten su estancia hospitalaria. Dichas complicaciones unas veces son derivadas directamente de la propia técnica, pero otras dependerán del procedimiento, del estado previo del paciente y de los tratamientos que esté recibiendo o de las posibles anomalías anatómicas y/o de la utilización de los equipos médicos.

La realización del procedimiento puede ser filmada con fines científicos o didácticos.

El médico me ha advertido que el procedimiento requiere la administración de anestesia y que es posible que durante o después de la intervención sea necesaria la utilización de sangre y/o hemoderivados, de cuyos riesgos me informarán los servicios de anestesia y de hematología.

El médico me ha explicado que el tratamiento de la lesión de la vía biliar es quirúrgico y que implica la unión de esta con una porción del intestino (anastomosis) además de la unión de intestino con otra asa de intestino con el fin de derivar la bilis a la luz intestinal. Y que a pesar de el éxito de la cirugía es posible que sea necesario utilizar medidas diagnosticas y/o terapéuticas por parte de los servicio de radiología, gastroenterología y endoscopia posteriores a la cirugía y en un tiempo indefinido. Asi mismo comprendo que en este protocolo es descriptivo que no soy sujeto de decisiones terapéuticas en funciones de un tercero, y que estas se tomaran en función de los hallazgos, la evolución y mi situación particular basandose en diagramas de manejo bien definidos.

La técnica consiste en el abordaje de la cavidad abdominal, e identificación de las lesiones de cualquier componente de la vía biliar. La intervención quirúrgica para la reparación de las lesiones y anastomosis intestinales se realizará con material especial, denominados adhesivos titulares, engrapadoras mecánicas y material de sutura. Entiendo que en casos en que técnicamente o por hallazgos intraoperatorios no sea posible concluir la cirugía con estos métodos se procederá a realizar la técnica habitual.

Comprendo que a pesar de la adecuada elección de la técnica y de su correcta realización pueden presentarse efectos indeseables, tanto los comunes derivados de toda intervención y que pueden afectar a todos los órganos y sistemas, como otros específicos del procedimiento; poco graves y frecuentes: persistencia de fuga aérea. El médico me ha explicado que estas complicaciones habitualmente se resuelven con tratamiento médico (medicamentos, sueros, etc.) pero pueden llegar a requerir una reintervención, generalmente de urgencia, incluyendo un riesgo mínimo de mortalidad.

También me ha indicado la necesidad de advertir de mis posibles alergias medicamentosas, alteraciones de la coagulación, enfermedades cardiopulmonares, existencia de prótesis, marcapasos, medicaciones actuales o cualquier otra circunstancia.

Por mi situación vital actual (diabetes, obesidad, hipertensión, anemia, edad avanzada...) puede aumentar la frecuencia o la gravedad de riesgos o complicaciones.

He comprendido las explicaciones que se me han facilitado en un lenguaje claro y sencillo, y el facultativo que me ha atendido me ha permitido realizar todas las observaciones y me ha aclarado todas las dudas que le he planteado.

También comprendo que, en cualquier momento y sin necesidad de dar ninguna explicación, puedo revocar el consentimiento que ahora presto.

Por ello, manifiesto que estoy satisfecho con la información recibida y que comprendo el alcance y los riesgos del tratamiento.

Y en tales condiciones

CONSIENTO

Que se me realice tratamiento quirúrgico.

Firma del Medico.

Firma del Paciente.

Firma de Testigo.

Firma del representante legal, familiar o allegado.

En caso de no aceptar:

REVOCACIÓN

Nombre del Paciente: de años de edad,

y domicilio en y No. de Ficha:

Nombre del representante legal, familiar o allegado: de ... años de edad, con domicilio en
.....

en calidad de

REVOCO el consentimiento prestado en fecha, y no deseo proseguir el tratamiento, que doy con esta fecha por finalizado.

En (Lugar y fecha)

Firma del Medico.

Firma del Paciente.

Firma de Testigo.

Firma del representante legal, familiar o allegado.

BIBLIOGRAFIA

1. Lillemoe DK, Pitt HA, Cameron JL, **Postoperative strictures of the Bile Duct.** Clin. Quir Nort Am. 1992, 1373-1399.
2. Lillemoe K, **Biliary strictures and sclerosing cholangitis.** Greenfield Surgery: Scientific Principles and Practice. Lippincott Williams & Wilkins. 2001.
3. Praderi RC, **Cien años de cirugía biliar.** Cir Uruguay.1982;52(1):1-18.
4. Gatti A, Rodríguez G, Balboa O. **Complicaciones de la colecistectomía laparoscópica.** En: Video Cirugía. Montevideo. El País. 2003: 101-122.
5. Borges JF, Berlangieri C, Mesa G, **Aspectos Medicolegales de la enfermedad iatrogénica.** En: **Medicina Legal. Montevideo.** Oficina del libro.(2) 1993: 289-293.
6. Hashmonai M, Kopelman D, **An anomaly of extrahepatic biliary system.** Arch surg. 1995;130:673-675.
7. Kurumi Y, Tani T, Hanasawa K, et al, **The prevention of bile duct injury during laparoscopic cholecystectomy from the point of view of anatomic variation.** Surg Laparosc endosc. 2000;10:192-199.
8. Lillemoe K, Pitt H, Cameron J, **Current Management of Benign Bile Duct Strictures** Adv Surg 1992; 25:119-169.
9. Matthews JB. Blumgart LH. **Estenosis biliares benignas.** En: Maingot. Operaciones Abdominales. Ed. Panamericana. Buenos Aires 1998: 1691-1721.
10. Lage Laredo A., Robles Campos R, Fernández Hernandez J A, **Reparación de la iatrogenia biliar poscirugía laparoscópica en centros con experiencia en cirugía hepatobiliar.** Cir Esp. 2001; 70: 242-246.
11. McMahon AJ, Fullarton G, Baxter JN, O'Dwyer. **Lesiones de la vía biliar y fuga biliar en la colecistectomía laparoscópica.** Br J Surg (Ed.esp) 1995;13:461-7.
12. Aguirre R ,Castañeda P, Garcia J, et al, **Lesión de la via biliar en 1126 colecistectomías laparoscópicas en un hospital de enseñanza.** Cir Gen 2001; 23:87-91
13. Shea JA, Berlin JA, Bachwich PR, et al. **Indications for and outcomes of cholecystectomy. A comparison of the pre and post laparoscopic eras.** Ann Surg. 1998;227:343-350.
14. Barreiro C, Delbene R, Moure L, et al. **Complicaciones de la colecistectomía laparoscópica.** Cir Uruguay. 200;70:45-55.
15. Andrén-Sandberg A, Alinder G, Bengmark S. **Accidental lesions of comon bile duct at cholecystectomy: Pre and perioperative factors of importance.** Ann Surg 1985; 201:875-80.
16. The Southern Surgeons Club, Moore MJ, Bennett CL. **The learning curve for laparoscopic cholecystectomy.** Am J Surg 1994;167:27-34.
17. Davidoff AM, Pappas TN, Murray EA, et al. **Mechanisms of major biliary injury during laparoscopic cholecystectomy.** Am J Surg 1991;215(3): 195-202.
18. Perez-Torres E, Garcia-Guerrero A, Bernal-Sahagún F. et al, **Tratamiento de las lesiones quirúrgicas de las vías biliares.** Cir Ciruj 2000;68:189-193.
19. Gonzales Seco A, Martin Gomez M, Morales C, **Lesión por electrobisturí de la vía biliar principal durante la colecistectomía laparoscópica.** Cir Esp 2000;67:217-218.
20. Wilks A. Berri R: **Lesiones quirúrgicas de las vías biliares.** Relato 49º Congreso Argentino de Cirugía., Rev Argent. Cirug. Nº Extraordinario.

21. Melton GB, Lillemoe KD, **The current management of postoperative bile duct strictures.** *Adv Surg* 2002;36:193-221.
22. Lillemoe KD, Melton GB, Cameron JL, et al. **Postoperative bile duct strictures: management and outcome in the 1990s.** *Ann Surg* 2000;232:430-441.
23. Negi SS, Sakhuja P, Malhotra V, et al. **Factors predicting advanced hepatic fibrosis in patient with postcholecystectomy bile duct strictures.** *Arch Surg.* 2004;139(3):299-303.
24. Moreaux J. **Tratamiento de las complicaciones de la colecistectomía.** *Encycl. Méd. Chir. (Elsevier, Paris-France), Técnicas quirúrgicas aparato digestivo.* 40-960. 2002, 18p.
25. Moreno González S, González Acosta MA, Vazquez Sanders JH, et al, **Manejo y perspectiva de las lesiones de la vía biliar por colecistectomía laparoscópica.** *Asoc Mex Cir Endosc.* 2002;3(1):6-12.
26. Mazzariello RM, **Actualización y progresos en el tratamiento de las lesiones de las vías biliares.** *Rev Argent Cir* 1990;58:28-32.
27. Perera SG, De Santibañez E, Sendín R, **Lesiones quirúrgicas de la vía biliar secundarias a colecistectomía laparoscópica.** *Encuesta Nacional. Rev Argent cirug* 1997;72:168-78.
28. Kaplan J, Serafini V, Nespral EJ, et al. **Complicaciones de la colecistectomía laparoscópica.** *Rev Argent Cirug.* 1993;65:44-51.
29. Facciuto E, Ruiz P, Verduna g, Facciuto M. **Lesiones quirúrgicas de las vías biliares a proposito de la actual era de la colecistectomía videolaparoscópica.** *Rev Argent Cirug.* 1993;64:116-121.
30. Stewart L, Lawrence W., **Bile duct injuries during laparoscopic cholecystectomy: factors that influence the results of treatment.** *Arch Surg.* 1995; 130: 1123-1129.
31. Cisar N, Ruppert S, **Bile duct injuries in Laparoscopic Cholecystectomy: Nursing perspective.** *Advanced Practice in Acute Critical Care.* 1999; 10:442-454.9
32. Piazze A, Henderson E, Cagno C, Valiñas R. **Estenosis neoplásica de hepaticoyeyunostomía con técnica de Barker modificada.** *Cir Uruguay* 1997;67(1):47-50.
33. Sívori JA, Santibañes E, Pekolj J, Campi O. **Lesiones quirúrgicas de la vía biliar.** *Rev Argent Cirug,* 1992;63:118-127.
34. Adkins RB, Chapman WC, Reddy VS, **Embriología, anatomía y aplicaciones quirurgicas del sistema biliar extrahepático.** *Clin Quir Nort Am* 2000:365-81.
35. Tochi A, Costa G, Lepre L, et al, **The long-term outcome of hepaticojejunostomy in the Treatment of benign bile duct strictures.** *Ann Surg* 1996;224(2): 162-167.
36. Mirsa S, Melton GB, Geschwind JF, Venbrux AC, Cameron JL, Lillemoe KD. **Percutaneous management of bile duct strictures and injuries associated with laparoscopic cholecystectomy: a decade of experience.** *J Am Coll Surg* 2004;198:218-226.
37. Tochi A, Mazzoni G, Liotta G, et al, **Management of benign biliary strictures: biliary enteric anastomosis vs endoscopic stenting.** *Arch surg.* 2000; 135:153-157.
38. Chapman WC, Halvey A, Blumgart LH, et al. **Postcholecystectomy Bile Duct Strictures: Management and Outcome in 130 patients.** *Arch Surg:* 1995;130:597- 604.
39. Boerma D, Rauws E, Keulemans Y, et al, **Impaired quality of life 5 years after bile duct injury during laparoscopic cholecystectomy: a prospective analysis.** *Ann Surg* 2001;234(6):750-7.
40. Dubois F. **Cholécystectomie et exploration de la voie biliaire principale par coelioscopie.** *Encycl. Méd. Chir. (Elsevier, Paris-France), Techniques chirurgicales-Appareil digestif,* 40-950, 1993, 18p
41. Braasch JW, Rossi RL. **Reoperations on the biliary tract.** *Probl Gen Surg* 1985; 2:481-489.

42. Lillemoe KD, Martin SA, Cameron JL, et al, **Major bile duct injuries during Laparoscopic Cholecystectomy: follow-Up after combined surgical and radiologic management.** Ann Surg. 1997; 225: 459-71.
43. Zhi-Quiang H, Xiao-Quiang H, **Changing patterns of traumatic bile duct injuries: a review of forty years experience.** World J. Gastroenterol 2002;8(1): 5-12.
44. Deziel DJ. **Complicaciones de la colecistectomía. Incidencia, manifestaciones clínicas y diagnóstico.** Clin Quir Norte Am, 1994;4:853-68.
45. Veirano G, Morelli R, Bermúdez J. **Nuestra experiencia en cirugía laparoscópica.** Cir Uruguay 1992;62:121-4.
46. Praderi R, Mazza M, Gomez Fossati C, Estefan A, **Tratamiento de las lesiones iatrogénicas de la vía biliar.** Cir Uruguay. 1978;48:108-119.
47. Ramos E, Montano D, Ciruello R, Praderi R, **Saco ciego (blind pouch) y asa ciega (blind loop) yeyunales sintomáticos.** Cir Uruguay 1994; 64:149-151.
48. Campos Pierrri N, Leal JJ, Mascari JL, et al. **Colecistectomía laparoscópica. Análisis de 300 casos.** Cir Uruguay 1997;67:75-9.
49. Delikaris PG, **Choledochoduodenostomy** Ann Surg. 1989;21:181-199.
50. Fernández Santiesteban L, Díaz Calderín JM, Silveira Garcia JR, et al. **Lesiones de la vía biliar en cirugía laparoscópica. Análisis de 10 años de trabajo.** Rev Cubana Cir. 2003;42(4):1-5.
51. Moreno Ruiz FJ, Bandía Navarro J, Santoya MA, et al, **Lesiones iatrogénicas de la vía biliar principal tras colecistectomía abierta, experiencia personal.** Cir Esp. 1998;63:258-63.
52. Maia ELC, Guimaraes SB, Maia ACS, et al, **Repercussões temporais da ligadura do ducto biliar principal em ratas wistar.** Acta Cirúrgica Brasileira 2003;18(1):45-50
53. Zinner MJ, **Surgical management of bile duct strictures. Advances in Hepatic, Biliary and Pancreatic Surgery.** 2002. Minnesota. Mineapolis.
54. Viaggio JA, Trigo ER, Pardo R, et al. **Lesiones quirúrgicas de la vía biliar.** Rev Argent Cirug. 1987;53:230-236.
55. Bouchet Y, Passagia JG, Lopez JF, **Anatomía de la vía biliares extrahepáticas.** Encycl. Méd. Chir. (Elsevier, Paris-France), Techniques chirurgicales-Appareil digestif, 40-900, 2002, 16p.cipal em ratas wistar. Acta Cir Bras 2003;18(1):45-50.
56. Cavalcanti JS, Oliveira EL, Santos LDF, et al. **Estudo anatomotopográfico das vias biliares extra-hepáticas e do trigono cistohepático.** Acta Cir Bras. 2002 17(1).
57. Martínez A, Ferrara A, Sarela A, Habib N. **Lesiones de la vía biliar tras cirugía abierta y laparoscópica.** Cir Esp 1998; 63: 264-267.
58. Boldó E, Artigas V, Allende L, Rius X. **Lesiones quirúrgicas de la vía biliar tras colecistectomía laparoscópica.** Cir Esp 1997; 62: 376-379.
59. Paredes JP, Puñal JA, Beiras A. **1000 colecistectomías laparoscópicas: indicaciones y resultados.** Cir Esp. 2001;70:195-99
60. Bravo J, Serralta A, Planells, et al. **Colecistectomía laparoscópica y sus complicaciones: nuestra experiencia en nueve años.** Cir Esp. 2001;69:467-72.
61. Castro Perez R, Delgado Fernandez J, Dopico Reyes E, et al, **colangiografía transoperatoria en colecistectomía laparoscópica. ¿sistemática o selectiva?.** Rev Cubana Cir. 2000;39(1):61-67.
62. Busel DM, Perez LM, Arrollo A, et al, **Colangiorresonancia vs ultrasonido focalizado en pacientes con ictericia o sospecha de obstrucción de la vía biliar. Resultados preliminares.** Rev Chil Radiol. 2003;9(4):
63. Rocha MS, Ueda SK, Machado MC. **Colangiopancreatografía pro ressonancia magnética: uma nova forma de avaliar as vias biliares e pancreáticas.** Rev Assoc Med Bras. 1998;44(3):226-28.

64. Taylor MC, Hart R, Canadian Association of General Surgeons Evidence Based Reviews in Surgery. **Quality of life after bile duct injury during laparoscopic cholecystectomy.** J Can Chir. 2003; 46(5):380-382.
65. Richardson MC, Bell G, Fullarton GM and the West of Scotland Laparoscopic Cholecystectomy Audit Group. **Incidence and nature of bile duct injuries following laparoscopic cholecystectomy: an audit of 5913 cases.** Br J Surg 1996; 83: 1356-60
66. Strasberg SM, Hertl M, Soper NJ. **An analysis of the problem of biliary injury during laparoscopic cholecystectomy.** J Am Coll Surg 1995; 180: 101-25.
67. Bergman JJGHM, van den Brink GR, Rauws EAJ, de Wit L, Obertop H, Huibregtse K et al. **Treatment of bile duct lesions after laparoscopic cholecystectomy.** Gut 1996; 38: 141-7.
68. Gouma DJ, Obertop H, **Quality of life repair of bile duct injury.** Br J Surg. 2002;89(4):385-86.
69. Rituerto C, **Complicaciones de la cirugía biliar.** Cir Esp. 2001; 69: 261-68.
70. Moraca R, Lee F, Rayan J, Traverso LW. **Long-term biliary function after reconstrucción of major bile duct injuries with hepaticoduodenostomy or hepaticojejunostomy.** Arch Surg. 2002;137(8):889-94.
71. Buell J, Cronin D, Funaki B, et al, **Devastating and fatal complications associated with combined vascular and bile duct injuries during cholecystectomy.** Arch Surg. 2002;137(6):703-10.
72. Jarnagin W, Blumgart L, **Operative repair of bile duct injuries involving the hepatic duct confluence.** Arch Surg. 1999;134(7):769-75.
73. Melton G, Lillemoe K, Cameron JL. Et al, **Major bile duct injuries associated with laparoscopic cholecystectomy: efect of surgical repair on quality of life.** Ann Surg. 2002;235(6):888-95.
74. Keulemans YC, Bergman JJ, Th de Wit L, et al, **Improvement in the management of bile duct injuries?** J Am Coll Surg. 1998; 187:246-254.
75. Flum D, Cheadle A, Prella C, et al, **Bile duct injury during cholecystectomy and survival in medicare beneficiaries.** JAMA. 2003;290(16):2168-73.
76. Ros A, Gustafsson L, Krook H, et al, **Laparoscopic cholechystectomy versus minilaparotomy cholecystectomy.** Ann Surg. 2001;234(6):741-49.
77. Davids P.H.P., Tanka A.K.F., Rauws E.A.J., et al. **Benign Biliary Strictures. Surgery or Endoscopy?** Ann Surg 1993; 217(3): 237-43.
78. Du Vall A., Haber G., Kortan P., et al. **Long Term Follow-up of Endoscopic Stenting for Benign Postoperative Bile Duct Strictures.** Gastrointest Endosc 1997;45:129-33.
79. Davids P.H., Rauws E.A. Tygat G.N., Huibregtse K. **Postoperative Bile Leakage:Endoscopic Management.** Gut 1992;33(8): 1118-22.
80. Bergalli LE, Piacenza G, Chifflet J, Gateño N, Priario JC, Praderi R. **Estenosis postoperatoria de la vía biliar intermedia.** Cir Uruguay. 1975;45(3):189-91.
81. Sutherland F, Launois B, Stanescu M, Campion JP, Spiliopoulos Y, Stasik C. **A refined approach to the repair of postcholecystectomy bile duct strictures.** Arch Surg. 1999;134:299-302.
82. Sarmiento JM, Farnell MB, Nagomery DM, et al, **Quality of life assessment of surgical reconstruction after laparoscopic cholecystectomy induced bile duct injury: what happens at 5 years and beyond?** Arch Surg 2004;139(5): 483-89.
83. Murr MM, Gigot JF, Nagomey DM, **Long term results of biliary reconstruction after laparoscopic bile duct injury.** Arch Surg. 1999;134(6):604-10.
84. More DE, Feurer ID, Holzman MD, et al, **Long term detrimental effect of bile duct injury on health related quality of life.** Arch Surg. 2004;139(5):476-82.

85. Matthews JB, Blumgart LH, **Benign biliary strictures** In: Leslie Blumgart: Surgery of the Liver and Biliary Tract 2nd ed. Edinburgh: Churchill-Livingstone; 1994.
86. Collins P G, Gorey T F. **Iatrogenic biliary stricture: presentation and management.** British Journal of Surgery 1984;(71):900–902
87. Savader SJ, Cameron JL, Lillemoe KD, et al. **The biliary manometric perfusion test and clinical trial: long-term predictive value of success after treatment of bile duct strictures: 10-year experience.** J Vasc Interv Radiol 1998; 9:976 –985.
88. Kern KA. **Malpractice litigation involving laparoscopic cholecystectomy. Cost, cause, and consequences.** Arch Surg 1997;132:392-397.
89. Shea JA, Healey MJ, Berlin JA, et al. **Mortality and complications associated with laparoscopic cholecystectomy.** Ann Surg 1996; 224:609–20.
90. Flum DR, Dellinger EP, Cheadle A, Chan L, Koepsell T. **Intraoperative cholangiography and risk of common bile duct injury during cholecystectomy.** JAMA. 2003;289:1639-1644.
91. Mueller PR, Van Sonnenberg E, Ferrucci Jr T, et al. **Biliary stricture dilatation: multicenter review of clinical management in 73 patients.** Radiology 1986;160:17.
92. Csendes A, Navarrete C, Burdiles P, Yarmuch J. **Treatment of common bile duct injuries during laparoscopic cholecystectomy: endoscopic and surgical management.** World J Surg. 2001;25:1346-1351.
93. Gottlieb S, **Injury to bile duct during cholecystectomy nearly triples risk of death.** JAMA. 2003; 290:2168-73.
94. Khalid TR, Casilla VJ, Montalvo BR, et al. **Using MR cholangiopancreatography to evaluate iatrogenic bile duct injury.** AJR. 2001;177:1347-52.
95. Ward J, Shervidon B, Guthrie JA, et al. **Bile duct strictures after hepatobiliary surgery: assessment with MR cholangiography** Radiology. 2004;231(1):101-08.
96. Romagnuolo J, Bordou M, Rohme E, et al. **Magnetic Resonance Cholangiopancreatography: A Meta-Análisis of test performance in suspected biliary disease.** Ann Int Med. 2003; 138(7): 547-57.
97. Pitt HA, Kaufman SL, Coleman J, et al. **Benign postoperative biliary strictures: operate or dilate?** Ann Surg 1989; 210: 417.
98. Xiao-Peng Ch, Shu-You P, Cheng-Hong P, et al. **A ten- year study on non- surgical treatment of postoperative bile leakage.** World J Gastroenterol 2002;8:937-42.
99. De Masi E, Fiori E, Lamazza A, et al, **Endoscopy in the Treatment of bening Biliary Strictures.** Ital J Gastroenterol Hepatol 1998;30.
100. Liguory C, Vitale GC, Lefebvre JF, Bonnel D, Cornud F, **Endoscopic Treatment of Postoperative Biliary Fistulae.** Surgery 1991;110:779-83.
101. Monés J, **¿Se puede medir la calidad de vida? ¿Cuál es su importancia?** Cir Española 2002;76:71-7
102. Russell JC, Walsh SJ, Mattie AS, et al. **Bile Duct Injuries. 1989-1993 : A State wide experience.** Arch Surg. 1996 ; 131 :382-88.
103. Neidich R, Soper N, Edmundowicz S, et al. **Endoscopic Management of bile duct leaks after attempted laparoscopic cholecystectomy: an audit of 5913 cases.** Br J Surg 1996;6:348-54.
104. Mc Mahon A, Fullarton G, Boxter JN, et al, **Bile duct injury and bile leakage in laparoscopic cholecystectomy.** Br J Surg 1995;82:307-13.
105. Barish MA, Kent Yucel E, Ferrucci JT, **Magnetic Resonance Cholangiopancreatography.** N Engl J Med 1999; 341:258-64.

106. Vincent LO, Viviane N, Gilles S, et al. **Biliomas developing after laparoscopic biliary surgery: percutaneous management with embolization of biliary leaks.** J. Vasc Interv Radiol. 1997; 8:469-73.
107. Blasco J, Real MI, Montaña X, et al. **Percutaneous repair of iatrogenic laceration of the left bile duct with a covered stent.** J Vasc Interv Radiol 2001;12:1112-15.
108. Aguilo LJ, Perió Moreno S, Viciano V, et al. **Factores asociados a complicaciones, reingresos y otros episodios adversos en cirugía biliar.** Cir Esp 2001;69:560.
109. Keulemans YC, MD, Bergman JJ, MD, deWit LT, Rauws EA. **Improvement in the Management of Bile Duct Injuries?** J Am Coll Surg 1998;187:246–254
110. Gazzaniga GM, Filauro M, Mori L. **Surgical Treatment of Iatrogenic Lesions of the Proximal Common Bile Duct.** World J. Surg. 2001;25:1254–1259
111. 15. Jarnagin WR, Blumgart LH. **Operative Repair of Bile Duct Injuries Involving the Hepatic Duct Confluence.** Arch Surg. 1999;134:769-775
112. Mercado MA, Orozco H, De la Garza L, López-Martínez LM, Contreras A, Guillén-Navarro E. **Biliary Duct Injury. Partial Segment IV Resection for Intrahepatic Reconstruction of Biliary Lesions.** Arch Surg. 1999;134:1008-1010
113. Bismuth H, Majno PE. **Biliary Strictures: Classification Based on the Principles of Surgical Treatment.** World J. Surg. 2001;25:1241–1244
114. Sutherland F, Launoids B, Stanescu M, Champion JP, Spiliopoulos, Stasik C. **A Refined Approach to the Repair of Postcholecystectomy Bile Duct Strictures.** Arch Surg. 1999;134:299-302
115. Francoeur JR, Wiseman K, Buczkowski AK, Chung SW, Scudamore CH. **Surgeons' anonymous response after bile duct injury during cholecystectomy.** Am J Surg 2003;185:468-75
116. Hugh TB. **New strategies to prevent laparoscopic bile duct injury—surgeons can learn from pilots.** Surgery 2002;132:826-35
117. Walsh RM, Vogt DP, Ponsky JL, Brown N, Mascha E, Henderson JM. **Management of Failed Biliary Repairs for Major Bile Duct Injuries after Laparoscopic Cholecystectomy.** J Am Coll Surg 2004;199:192–197
118. Mercado MA, Chan C, Orozco H, Cano-Gutierrez G, Chaparro JM, Galindo E, Vilatobá M, Samaniego-Arvizu G. **To Stent or Not to Stent Bilioenteric Anastomosis After Iatrogenic Injury.** Arch Surg. 2002;137:60-63
119. Csendes A, Navarrete C, Burdiles P, Yarmuch J. **Treatment of Common Bile Duct Injuries during Laparoscopic Cholecystectomy: Endoscopic and Surgical Management.** World J. Surg. 2001;25:1346-1351
120. Misra S, Melton GB, Geschwind JF, Venbrux AC, Cameron JL, Lillemoe KD. **Percutaneous Management of Bile Duct Strictures and Injuries Associated with Laparoscopic Cholecystectomy: A Decade of Experience.** J Am Coll Surg 2004;198:218–226
121. Ahrendt SA, Pitt HA. **Surgical Therapy of Iatrogenic Lesions of Biliary Tract.** World J. Surg. 2001;25:1360–1365
122. Johnson SR, Koehler A, Pennington LK, Hanto DW. **Long-term results of surgical repair of bile duct injuries following laparoscopic cholecystectomy.** Surgery 2000;128:668-77.
123. Gouma DJ, Obertop DJ. **Quality of life after repair of bile duct injury.** Br J Surg 2002;89:385-386
124. Bender JS, Duncan. **Increased laparoscopic Experience Does Not Lead to Improved Results With Acute Cholecystitis.** Am J Surg 2002;184:591-594
125. Beinger-Casey J. **Reasons for Conversion from Laparoscopic to Open Cholecystectomy: a 10 Year Review.** J Gastrointest Surg 2002;6: 800-805.
126. Johansson M. **Management of Acute Cholecystitis in the Laparoscopic Era: Results of a Prospective, Randomized Clinical Trial.** J Gastrointest Surg 2003;7:642-645

127. Strasberg SM **Avoidance of Biliary Injury During Laparoscopic Laparoscopic Cholecystectomy.** J Hepatobiliary Pancreat Surg 2002;9:543-547
128. Alves A Farget. **Incidence and Consequence of an Hepatic Injury in Patients with Postcholecystectomy Bile Duct Strictures** Ann Surg 2003;238:93-96.
129. Flum DR **Bile Duct Injury During Cholecystectomy And Survival in Medicare Beneficiaries.** JAMA 2003;290:2168-2173
130. Martin RF **Bile Duct Injury Spectrum, Mechanism of Injury and Their Prevention.** Surg Clin North Am 1994;74:781-803
131. Mercado MA **Acute Bile Duct Injury.** Surgical Endoscopy 2003; 17:1351-1355
132. Regoly Mery **Biliary Tract Complications in Laparoscopic Cholecystectomy.** Surg Endosc 1998;12:294-300
133. Savader SJ, **Laparoscopic Cholecystectomy RElated Bile Duct Injury: A Health and Finanacial Disaster** Ann Surg 1997;225:268-273
134. Strasberg SM **An Analysis of the Problem of Biliary Injury During Laparoscopic Cholecystectomy** J Am Coll Surg 1995;180:101-125.
135. Way LW **Causes and Prevention of Bile Duct Injuries.** Ann Surg 2003; 237:460-469
136. Lillemoe KD **Postoperative Bile Duct Strictures, Management and Outcomes in the 1990's.** Ann Surg 2000;232:430-441
137. Rosch T. **A Prospective Comparison of Diagnostic Accuracy of ERCP, MRCP, CT and EVS in Biliary Strictures.** Gastrointest Endosc 2002;55:870-876
138. Strasberg SM **Results of a New Strategy for Reconstruction of Biliary Injuries Having an Isolated Right-Sided Component** J Gastrointest Surg 2001;5:266-273
139. Mercado MA **Iatrogenic Injury of the Bile Duct. Experience with Repair in 180 Patients.** Rev Gastroenerol Mex 2002;67;245-249.
140. Moraca RL. **Long Term Biliary Function After Reconstruction of Major Bile Duct Injuries With Hepaticoduodenostomy or Hepaticojejunostomy.** Arch Surg 2002;137:889-893
141. Dawson SL **Interventional Radiology in Bile Duct Injuries** Surg Clin North Am 1994;74:865-874.
142. Jenkins MA **Treatment of Bile Leaks From Cystohepatic Ducts After Laparoscopic Cholecystectomy** Surg Endosc 1994;8: 193-196.
143. Kozared RA. **Endoscopic Techniques in Management Of Biliary Tract Injuries** Surg Clin North Am 1994;74:883-893.
144. Gonzales R. FJ **Lesiones Iatrogénicas de la Vía Biliar. Mecanismos de Produccion y Tratamiento** HOSPITAL CLINICO UNIVERSITARIO SANTIAGO DE COMPOSTELA
145. Pérez Morales **Resultados del tratamiento quirúrgico de la iatrogenia de las vías biliares. Experiencia de 25 años** Cirujano General Volumen 27, Núm. 1 Enero-Marzo 2005
146. Valsangiacomo P. **LESIONES QUIRURGICAS DE VIA BILIAR MONOGRAFIA DE GRADUACION EN CIRUGIA** Universidad de la República de Chile, Facultad de Medicina, Hospital Maciel 2004