



**UNIVERSIDAD NACIONAL AUTÓNOMA DE
MÉXICO**



FACULTAD DE ODONTOLOGÍA

**BIOLOGÍA DEL DESARROLLO DEL COMPLEJO
ARTICULAR TEMPOROMANDIBULAR,
PRESENTACIÓN EN TERCERA DIMENSIÓN.**

T E S I N A

QUE PARA OBTENER EL TÍTULO DE

C I R U J A N A D E N T I S T A

P R E S E N T A:

LESLIE VIRIDIANA SERRA ROSAS

TUTOR: MTRO. ISRAEL MORALES SÁNCHEZ

MÉXICO, D.F.

2008



Universidad Nacional
Autónoma de México



UNAM – Dirección General de Bibliotecas
Tesis Digitales
Restricciones de uso

DERECHOS RESERVADOS ©
PROHIBIDA SU REPRODUCCIÓN TOTAL O PARCIAL

Todo el material contenido en esta tesis esta protegido por la Ley Federal del Derecho de Autor (LFDA) de los Estados Unidos Mexicanos (México).

El uso de imágenes, fragmentos de videos, y demás material que sea objeto de protección de los derechos de autor, será exclusivamente para fines educativos e informativos y deberá citar la fuente donde la obtuvo mencionando el autor o autores. Cualquier uso distinto como el lucro, reproducción, edición o modificación, será perseguido y sancionado por el respectivo titular de los Derechos de Autor.

*Mami y papi, gracias por permitirme llegar a este momento apoyándome con su amor, comprensión y sacrificios; juntos hemos construido un sueño ahora hecho realidad.
Los Amo.*

Jesús, Génesis, Roció, Jorge y Daniel, gracias por su confianza y colaboración en este sueño.

Christian gracias por ser mi mejor amigo y compañero durante todo este tiempo, por estar a mi lado y siempre creer en mí.

Amanda gracias por tu amistad incondicional, tu apoyo en el transcurso de esta travesía, y estar juntas en los buenos y malos momentos.

Yolis, Adrian, Danovan, gracias por la amistad brindada

C. D. Ana Claudia Gracias por su apoyo y comprensión que me ha brindado durante este tiempo.

*Mtro. Israel Morales y Dra. Santa Ponce.
Gracias por darme la oportunidad de
colaborar con ustedes en este proyecto,
brindarme su tiempo y amistad.*

*Abraham Mendoza y Emanuel Vásquez
gracias por su ayuda y colaboración para la
realización de este proyecto y su amistad.*

*Gracias a la máxima casa de estudios Universidad Nacional Autónoma de
México por abrir sus puertas al estudio.*



ÍNDICE

I.-INTRODUCCIÓN	1
II.-JUSTIFICACIÓN Y PLANTEAMIENTO DEL PROBLEMA	2
III.-MARCO TEÓRICO	
<u>Embriología.</u>	3
Gametogénesis.	3
Fecundación.	4
Segmentación.	5
Gastrulación.	9
Periodo embrionario.	11
Periodo fetal.	12
<u>Desarrollo de la región facial.</u>	13
Formación de los arcos faríngeos.	14
Estructuras derivadas de los arcos faríngeos.	16
Cefalización.	19
<u>Complejo articular temporomandibular.</u>	
Definición.	21
Origen embrionario.	24
Desarrollo de la mandíbula.	24
Desarrollo del cartílago condilar.	30
Desarrollo del disco articular.	33
Desarrollo de las cavidades articulares.	34
Desarrollo del tejido capsular.	35
Desarrollo de la fosa articular del temporal.	36
Desarrollo de la vascularización e inervación.	36



Etapa avanzada en el desarrollo del complejo articular temporomandibular prenatal	36
<u>Anatomía y Crecimiento posnatal.</u>	37
Mandíbula.	38
Hueso temporal.	39
Superficies articulares.	39
Disco articular.	41
Ligamentos.	42
Membrana sinovial.	44
Líquido sinovial.	44
Vascularización e innervación.	45
<u>Alteraciones del desarrollo.</u>	45
IV.-ANEXOS	47
V.-CONCLUSIONES	49
VI.-BIBLIOGRAFÍA	50



ÍNDICE DE IMÁGENES

Imagen 1.-Secuencia en 3D de la espermatogénesis. Fuente propia.**Pag.3**

Imagen 2.-Representación de la ovogénesis en 3D. Fuente propia. **Pag.4**

Imagen3.-Fotomicrografía por microscopía de barrido donde se aprecia la diferencia de tamaño entre el espermatozoide y el óvulo, así como sus diferentes morfologías características. Tomada de www.fcnym.unlp.edu.ar.**Pag.4**

Imagen 4.-a) y b) Esquematización mediante computadora del momento de la fecundación, donde se acercan los espermatozoides a la corona radiada del ovocito. c) fotomicrografía del proceso in vitro. Tomada de www.advancedfertility.com. **Pag.5**

Imagen 5.-a) Secuencia generada por computadora correspondiente a las subsecuentes divisiones hasta la etapa de compactación y mórula. b) Fotomicrografía del cigoto en el momento de la primera división en donde el volumen de la célula inicial es repartido a manera proporcional en las células hijas las cuales se encuentran dentro de la zona pelúcida. c) Imagen de barrido de la masa celular exterior. Tomada de www.advancedfertility.com.**Pag.6**

Imagen 6.-Representación de la formación del citotrofoblasto y el sincitiotrofoblasto. Fuente propia.**Pag.7**

Imagen 7.-Esquematización de la inclusión del cigoto en el estroma endometrial. Fuente propia.**Pag.7**

Imagen 8.-a) Se observa el disco embrionario bilaminar. Visualización de la línea primitiva. Fuente propia.**Pag.8**

Imagen 9.-a) esquematización de la trayectoria de migración de las células encargadas de la formación del mesodermo generando a partir del nodo y línea primitiva. b) Fotografía en útero de un embrión en el periodo correspondiente a principios de la cuarta semana de gestación. Tomada de www.kalipedia.com.**Pag.10**

Imagen 10.-Representación de la formación de el disco trilaminar originado de ectodermo y endodermo embrionario. Fuente propia.**Pag.10**



Imagen 11.-donde se aprecia un feto en la octava semana de gestación. Tomada de www.kalipedia.com. **Pag.12**

Imagen 12.-Fotografía de un feto a término. Tomada de www.kalipedia.com. **Pag.13**

Imagen 13.-Representación en 3D arcos faríngeos y cada uno de los elementos, de azul la barra cartilaginosa, de rojo el elemento muscular, de verde el nervio craneal específico y de morado la arteria. **Pag.15**

Imagen 14.- (Izquierda) Fotografía de barrido donde se observan los arcos faríngeos, los cuales han sido delimitados por colores verde, anaranjado, amarillo, violeta en orden creciente. (Derecha) corte sagital donde se puede observar las prominencias de los cuatro arco faríngeos (flechas). Fuente tomada de: <http://www.virtual.unal.edu.co/cursos/veterinaria/2003897/lecciones/cap3/3-3cabeza.html>. **Pag.16**

Imagen 15.-En 3D Representativa de arcos faríngeos, donde el primer arco es de color azul, el segundo violeta, el tercero verde y el cuarto rosado. En la cuarta semana de gestación. Fuente propia. **Pag.18**

Imagen 16.-Formación de la cara, en donde se observa el inicio en la cuarta semana la formación de los procesos que al desarrollarse terminan en la octava semana por fusionarse. **Pag.20**

Imagen 17.-Fotografía lateral de cráneo humano donde a mayor detalle (inferior) se pueden apreciar las diversas estructuras comprendidas en la CATM. Tomado de <http://www.step.es/~jlarena/fotos2y3.htm>. **Pag.22**

Imagen 18.-En 3D representativa de los elementos anatómicos e histológicos del complejo articulo temporomandibular. Fuente propia. **Pag.23**

Imagen 19.-a) Esquematación de la correcta posición del disco articular (rojo) en relación a las estructuras mandibulares (cóndilo-amarillo) y temporales (verde) Tomada de www.afisionate.com/video/biomecanica b) imagen representativa de la relación entre cóndilo, disco y fosa glenoidea. Fuente propia de la posición correcta. **Pag.24**



Imagen 20.-a) Representativa de la migración de las células mesenquimáticas de la cresta neural al primer y segundo arco braquial. b) Esquema que representa los tejidos óseos derivados del cartílago de Meckel. Fuente propia.**Pag.25**

Imagen 21.-Fotomicrografías en donde se aprecia la relación entre el cartílago de Meckel y el proceso de osificación. Laminillas histológicas tomadas gracias al laboratorio de patología experimental en posgrado.**Pag.26**

Imagen 22.-Imágenes de la anatomía mandibular en una vista oblicua y frontal, donde se pueden distinguir las partes derivadas de los dos procesos de osificación involucrados en su generación. Imágenes tomadas de <http://images.google.com.mx>.**Pag.26**

Imagen 23.-Diagrama de las distintas unidades cartilaginosas que componen la mandíbula, a) Cartílago condilar, b) cartílago coronoides, c) cartílago angular, y d) cuerpo mandibular, e) Procesos alveolares y f) cartílago mentoniano. Fuente propia.**Pag.29**

Imagen 24.-Fotomicrografía de zona de CATM donde se observa la zona del Blastema embrionario en donde se describe el cóndilo mandibular (C), Cartílago de Meckel (M), Disco articular (D), Músculo pterigoideo lateral (PL), Nervio auriculo-temporal (A) y ligamento disco maleolar (LD). Tomada de Ferraris5.**Pag.29**

Imagen 25.-Esquematación en 3D de las zonas del cartílago condilar: a) zona superficial, b) zona proliferativa y c) zona de condroblastos y condrocitos. Fuente propia.**Pag.31**

Imagen 26.-Fotomicrografía de un complejo articular con tricrómica de Masson en donde se observa en a) imagen a baja resolución donde se ven las estructuras comprendidas en dicha articulación (cóndilo, disco articular y fosa articular), b) Imagen del cóndilo articular donde se pueden distinguir diversos grupos isógenos en la zona condroblastica, c) magnificación donde se observa la interacción de los condroblastos con el tejido óseo, d) zona de inserción del ligamento a tejido óseo, e) se pueden ver algunos condroblastos inmersos en una rica matriz fibrosa. Laminillas histológicas tomadas gracias al laboratorio de patología experimental en posgrado. Programa PAPIME.**Pag.32**



Imagen 27.-Fotomicrografía de la zona superficial del cóndilo articular donde se puede apreciar el limite, b) observación a 100X de un grupo isógeno, el cual se caracteriza por su crecimiento en “espejo”. Laminillas histológicas tomadas gracias al laboratorio de patología experimental en posgrado. Programa PAPIME. **Pag.33**

Imagen 28.-a) Sección lateral a nivel de CATM donde se pueden identificar tejido conectivo en el disco (flecha) y superficie articular condilar, así como cavidades supradiscal e infradiscal conformando el CATM Tomada de <http://images.google.com.mx> b) Imagen representativa de las superficies articulares. 3D. Fuente propia. **Pag.34**

Imagen 29.-Se observan las fibras musculares insertadas en la pared lateral del cóndilo en osificación. Tricrómica de Masson, 250X. Tomada de Ferraris5. **Pag.35**

Imagen 30.-a) Se observa la posición de la mandíbula respecto al cráneo b) se observa la relación ósea entre el temporal y el cóndilo mandibular. Tomada de Nakazawa¹³. **Pag.38**

Imagen 31.-En la que se percibe la escama del hueso temporal la cual se pone en contacto con el cóndilo para formar el CATM, llamada fosa glenoidea. Tomada de Nakazawa¹³. **Pag.39**

Imagen 32.-Fotografía de las superficies articulares. Tanto en contacto como de forma independiente. Tomada de Nakazawa¹³. **Pag.40**

Imagen 33.-a) Se logra observar la porción supradiscal b) Se observa la porción infradiscal Tomada de Nakazawa¹³. **Pag.42**

I.-INTRODUCCIÓN

Para poder entender la biología del desarrollo del complejo articular temporomandibular, es necesario estudiar la ontogenia del ser humano (el origen y desarrollo del individuo desde la fase de embrión hasta la de adulto). Por ello es que antes de entrar en el tema principal se presentan los eventos previos más importantes relacionados con el desarrollo del complejo articular temporomandibular y posteriormente una revisión rápida de la anatomía normal de el complejo articular en el adulto.

Permitiendo así entender que el complejo articular temporomandibular es un elemento importante del sistema masticatorio, el cual tiene como principal objetivo desempeñar un adecuado funcionamiento al realizar los movimientos mandibulares y que al trabajar en forma conjunta y armónica con los demás elementos que constituyen al sistema masticatorio, con un fin específico, ejercer acciones básicas para el ser humano como es la masticación, deglución y fonación entre otras.

II.-JUSTIFICACIÓN Y PLANTEAMIENTO DEL PROBLEMA

Al iniciarse en el estudio del sistema masticatorio para poder comprender la biología desarrollo del complejo articular temporomandibular es necesario de un estudio detallado del desarrollo del cuerpo humano, que puede llegar a ser confuso principalmente para quienes no tienen conocimientos científicos previos sobre el tema.

El objetivo principal de este trabajo es que el aprendizaje sea facilitado mediante la adquisición de los conocimientos básicos sobre la biología del desarrollo y la visualización esquematizada en imágenes en 3D, permitiendo así que el estudiante pueda relacionar la información con la imagen. Lo anterior debido a que el complejo articular temporomandibular es una parte fundamental del sistema masticatorio al facilitar la comprensión de los eventos que comprenden la biología del desarrollo del complejo articular temporomandibular, permite a su vez comprender su anatomía, adecuada función, relevancia en relación a otras estructuras y sus posibles alteraciones.

III.-MARCO TEÓRICO

Embriología.

En el desarrollo y crecimiento durante la formación del ser humano participan los siguientes eventos temporales:

Gametogénesis.

Como preparación para la fecundación, las células germinales masculinas y femeninas llevan a cabo la gametogénesis que incluye la meiosis y la citodiferenciación. Durante la meiosis I se produce el apareamiento de los cromosomas homólogos y el intercambio de material genético; Durante la meiosis II las células no replican su DNA y de esta forma cada célula es provista de un número haploide de cromosomas y la mitad de la cantidad de DNA de una célula somática normal. Por lo tanto los gametos maduros masculinos contienen 22 autosomas más un cromosoma sexual X o Y, los gametos femeninos 22 autosomas más un cromosoma X. (Imagen 1, 2 y 3)^{1,2,3.}

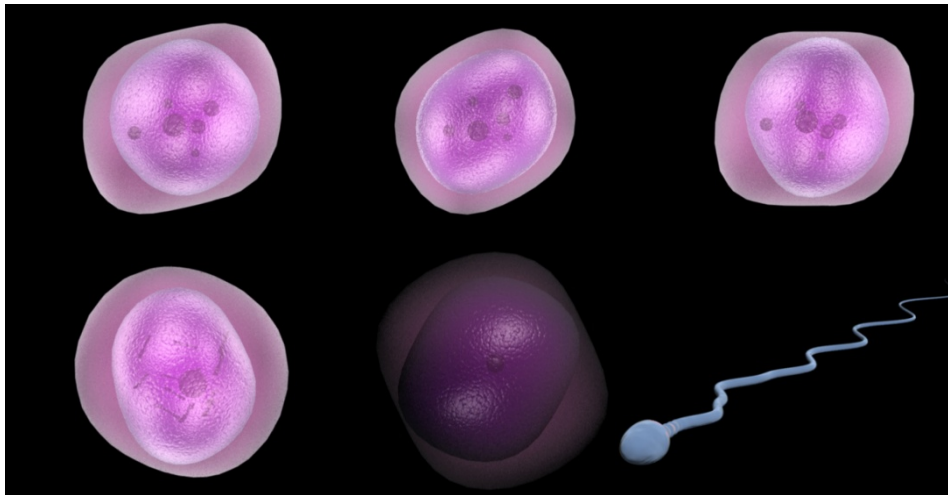


Imagen 1. Secuencia en 3D de la espermatogénesis

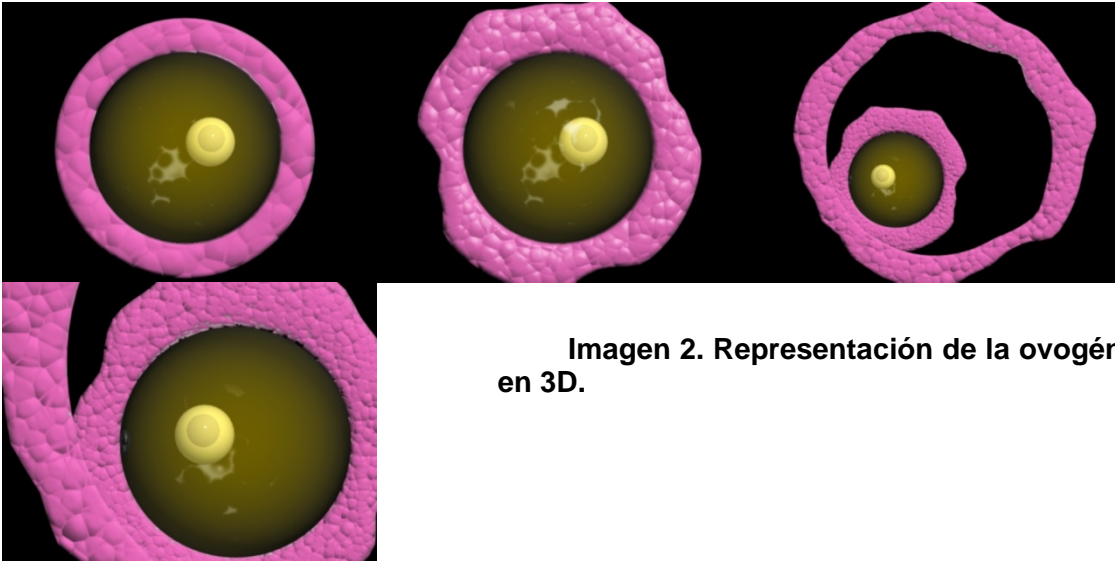


Imagen 2. Representación de la ovogénesis en 3D.

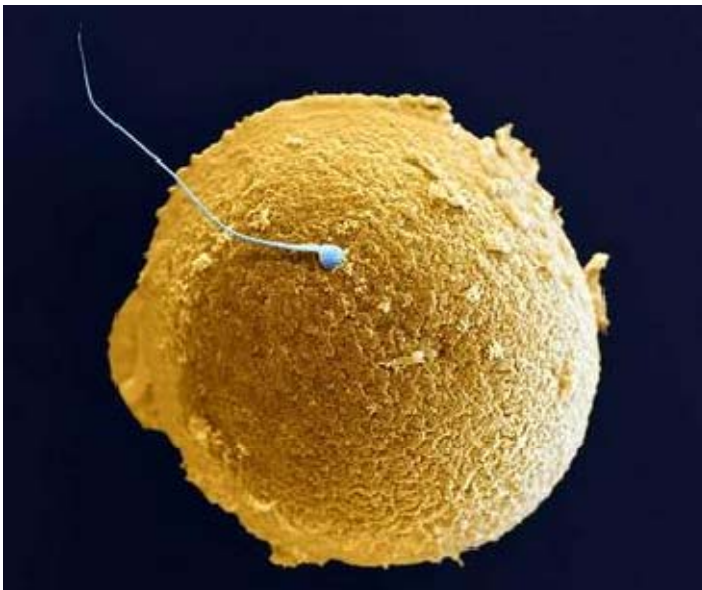

Imagen3. Fotomicrografía por microscopía de barrido donde se aprecia la diferencia de tamaño entre el espermatozoide y el óvulo, así como sus diferentes morfologías características. Tomada de www.fcnym.unlp.edu.ar

Fecundación.

Durante la fecundación el espermatozoide debe atravesar la corona radiada, la zona pelúcida y membrana celular del ovocito. Una vez que el espermatozoide ha penetrado en el ovocito este completa su segunda división meiótica y forma el pronúcleo femenino, así como la zona pelúcida se torna impenetrable para otros espermatozoides y la cabeza del espermatozoide se separa de la cola iniciando la formación del pronúcleo masculino. Una vez que ambos pronúcleos han replicado

su DNA, se entremezclan los cromosomas paternos y maternos, se dividen longitudinalmente y experimentan una división mitótica que da origen a la etapa bicelular. (Imagen 4) ^{1,2,3}.

Los resultados de la fecundación son el restablecimiento del número diploide de cromosomas, la determinación del género y el inicio de la segmentación. ^{1,2}.

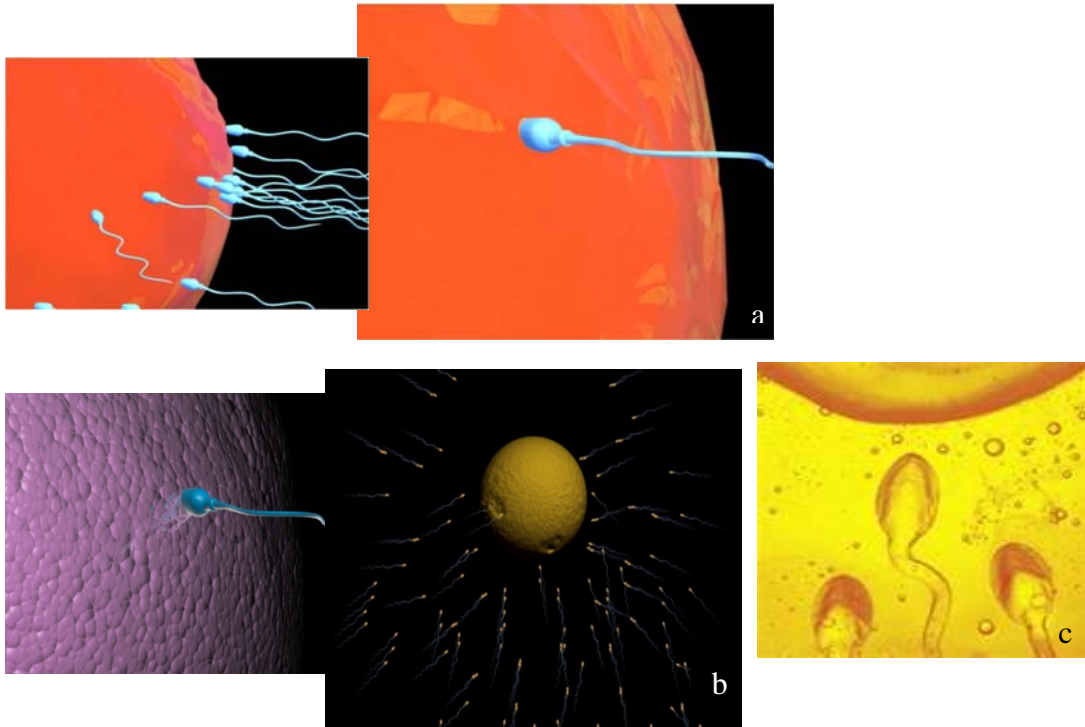


Imagen 4. a) y b) Esquematización mediante computadora del momento de la fecundación, donde se acercan los espermatozoides a la corona radiada del ovocito. c) fotomicrografía del proceso in vitro. Tomada de www.advancedfertility.com

Segmentación.

Comprende una serie de divisiones mitóticas que provoca el aumento de número de células, denominada *blastomera* (Imagen 5). Después de tres divisiones, la blastomera entra en el proceso de compactación y forman un conjunto de células, una capa interna y otra externa. La blastomera compactada se divide para formar un conglomerado celular cuya similitud con las mórulas determinan su nombre en esta etapa. Cuando la mórula ingresa en la cavidad uterina, 3 o 4 días después de la fecundación, comienza a formarse una cavidad y se constituye un blastocisto.

La masa celular interna formada en el momento de la compactación se sitúa en un polo del blastocisto. La masa celular externa que rodea a las células internas y a la cavidad del blastocisto formara el trofoblasto. (Imagen 6) ^{1,2,3.}

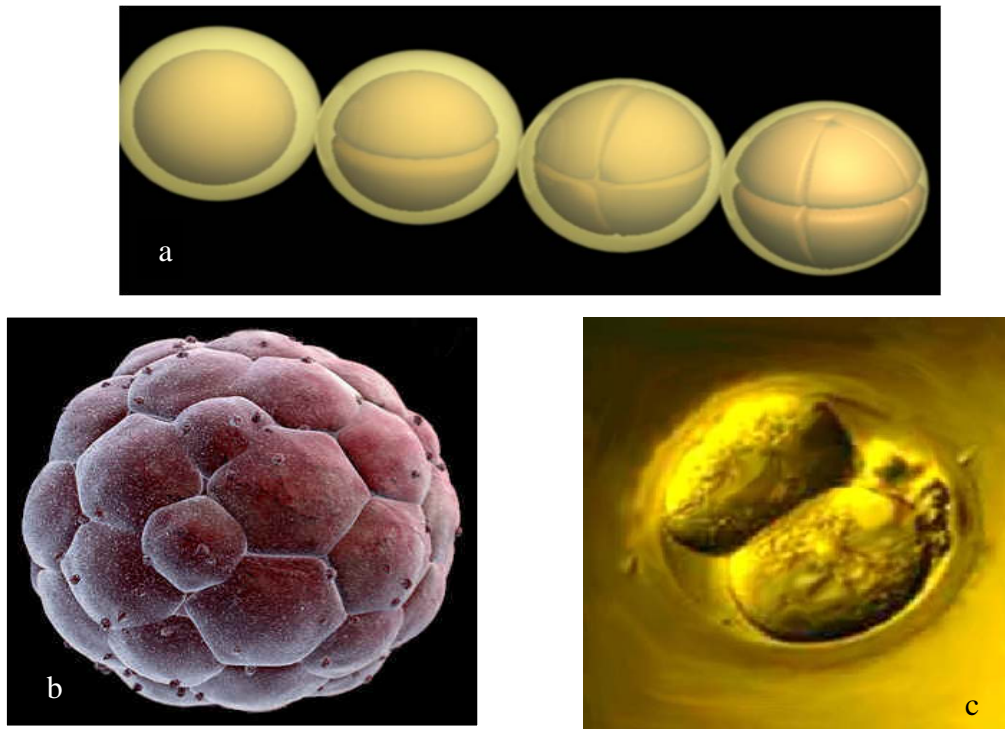


Imagen 5. a) Secuencia generada por computadora correspondiente a las subsecuentes divisiones hasta la etapa de compactación y mórula. b) Fotomicrografía del cigoto en el momento de la primera división en donde el volumen de la célula inicial es repartido a manera proporcional en las células hijas las cuales se encuentran dentro de la zona pelúcida. c) Imagen de barrido de la masa celular exterior. Tomada de www.advancedfertility.com

A la segunda semana el blastocisto está parcialmente incluido en el estroma endometrial. El trofoblasto se diferencia en una capa interna el citotrofoblasto y una capa externa el sincitiotrofoblasto Hacia el noveno día se desarrollan lagunas en el sincitiotrofoblasto ocasionado una erosión de los sinusoides de la madre, la sangre de esta pasa a la red lagunar y al término de la segunda semana se inicia la circulación uteroplacentaria primitiva. (Imagen 7) ^{1,2,3.}

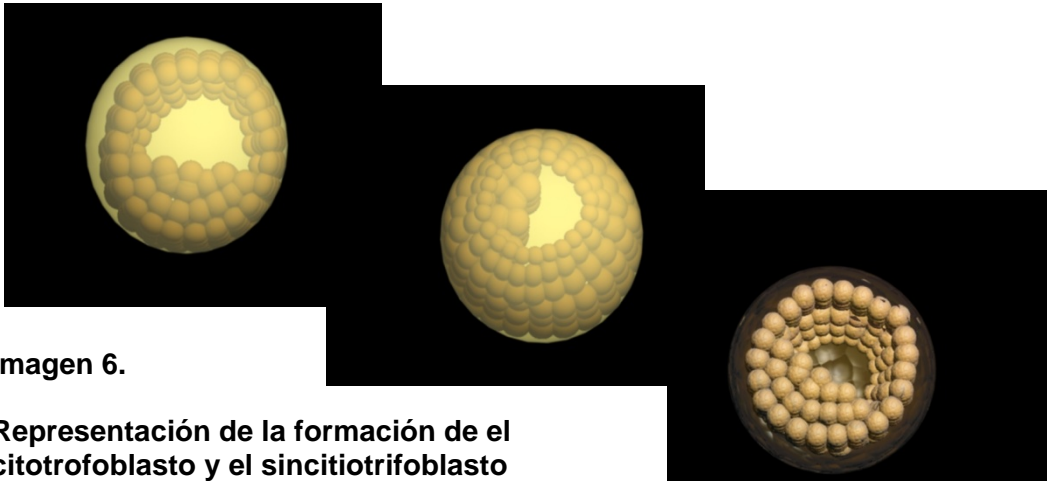


Imagen 6.

Representación de la formación de el citotrofoblasto y el sincitiotrofoblasto

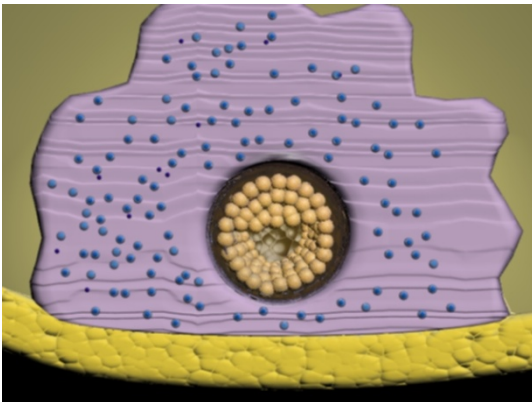
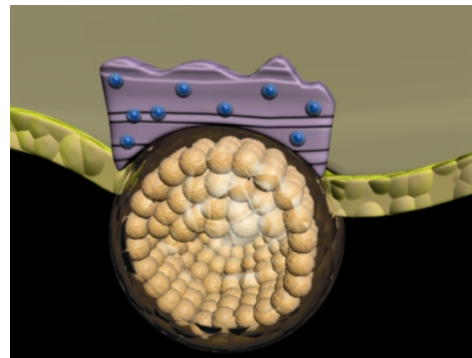
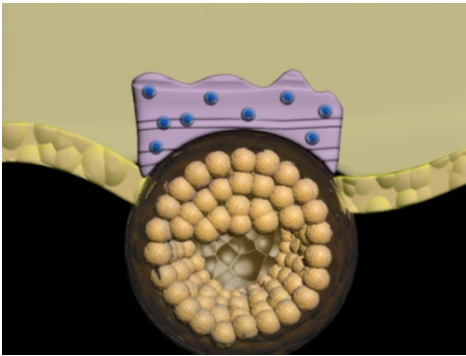


Imagen 7. Esquematización de la inclusión del cigoto en el estroma endometrial

La masa celular externa el sincitiotrofoblasto formará la placenta y el citotrofoblasto la masa celular interna formara al embrión. En esta porción, las células del embrioblasto se organizan para formar un disco germinativo bilaminar aplanado que consta de ectodermo embrionario, epitelio cilíndrico externo y endodermo embrionario, epitelio cilíndrico interno. (Imagen 8^a)^{1,2,4.}

Durante esta etapa alrededor del décimo cuarto día se puede identificar el primer signo del desarrollo de la boca como un engrosamiento endodérmico de forma oval conocido como lamina procordal que va a continuar posteriormente con la membrana bucofaríngea (Imagen 8^b) Esta membrana formada por ectodermo y endodermo marca el límite entre la boca primitiva revestida de ectodermo y el intestino anterior embrionario revestido en endodermo. ⁴.




Imagen 8.
a) Se observa el disco Embrionario bilaminar
b) Visualización de la línea Primitiva



Gastrulación.

Durante la segunda semana de desarrollo el disco bilaminar se hace trilaminar como resultado de un proceso conocido como gastrulación. (Imagen 8^a) Durante ésta, se forma el engrosamiento caudal del ectodermo en la línea media. Esta línea se conoce como línea primitiva y se extiende en dirección caudal del nódulo primitivo (nódulo de Hensen) a la membrana cloacal (Imagen 8^b).⁴

Durante la gastrulación se forma un nuevo estrato de células, esta nueva capa que se deriva casi por completo del ectodermo, es el mesodermo intraembrionario o simplemente mesodermo, localizado entre el ectodermo y el endodermo y derivado gracias a la interacción de las capas germinativas previas.⁴

Al terminar la gastrulación, el disco germinativo está formado por tres capas germinales primarias. **Ectodermo, Mesodermo y Endodermo**. Las células mesodérmicas o mesenquimatosas de forma estrellada emigran hacia delante y hacia los lados entre el ectodermo y el endodermo. La organización laxa de células indiferenciadas y pluripotenciales es una característica del tejido embrionario llamado mesénquima, que se origina del ectodermo la línea primitiva. En la línea media hay un cordón de células mesodérmicas que se extienden en dirección craneal a partir del nodo primitivo para terminar en la membrana bucofaríngea. Esta estructura es la notocorda y representa en el momento al esqueleto axial primitivo.^{1,3,4}

Parte del mesodermo se extiende alrededor de la membrana bucofaríngea para formar el mesodermo cardíaco, que dará origen al corazón y estructuras relacionadas con él, iniciando la diferenciación tisular, la cual deriva por completo de las tres capas germinativas. (Imagen 9)⁴

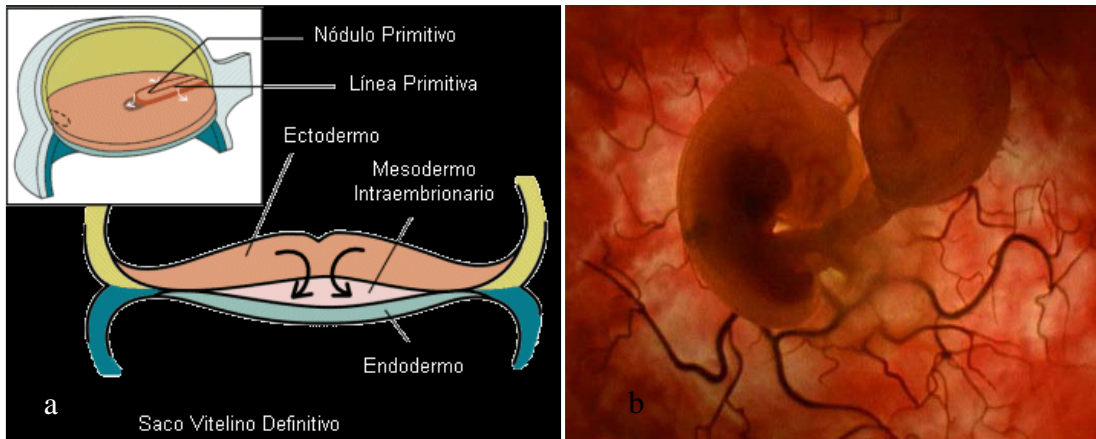


Imagen 9 a) esquematización de la trayectoria de migración de las células encargadas de la formación del mesodermo generando a partir del nodo y línea primitiva. b) Fotografía en útero de un embrión en el periodo correspondiente a principios de la cuarta semana de gestación. Tomada de www.kalipedia.com

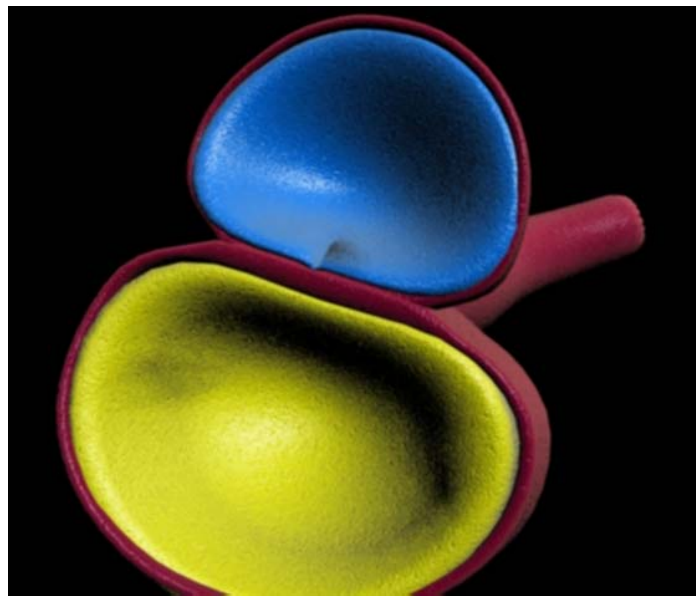


Imagen 10. Representación de la formación de el disco trilaminar originado de ectodermo y endodermo embrionario.

Periodo embrionario.

Durante la tercera a octava semana de desarrollo tiene lugar la etapa de organogénesis, en el que cada una de las hojas germinativas ectodermo, mesodermo y endodermo, da origen a varios tejidos y órganos específicos.

Siendo generados cada uno de los siguientes:

- I. La hoja germinativa ectodérmica da origen a los órganos y estructuras que mantienen el contacto con el mundo exterior. El sistema nervioso central, sistema nervioso periférico, el epitelio sensorial del oído, nariz y ojos, además de la piel, pelo y uñas, glándulas mamarias, sudoríparas hipófisis y el esmalte dental.¹
- II. Los componentes importantes de la hoja germinativa mesodérmica son el mesodermo paraxial, el intermedio y el de la lámina lateral. El mesodermo paraxial forma somitmeros, que dan origen al mesénquima de la cabeza y se organizan en somitas en los segmentos occipitales y caudales. Las somitas dan origen al tejido muscular, al esclerotoma (cartílago y huesos), y al dermatoma (tejido subcutáneo de la piel) Los cuales son todos tejidos de sostén del cuerpo. El mesodermo también da origen al sistema vascular, compuesto por el corazón, las arterias, las venas, los vasos linfáticos y todas las células sanguíneas y linfáticas. Además origina el sistema urogenital, riñones, gónadas y sus conductos (con excepción de la vejiga). Por último genera el bazo y la corteza de las glándulas sudoríparas.¹
- III. La hoja germinativa endodérmica proporciona el revestimiento epitelial del sistema gastrointestinal, el aparato respiratorio y la vejiga urinaria. Forma el parénquima de la glándula tiroidea y la paratiroides, el hígado y el páncreas. El tejido epitelial que reviste la cavidad del tímpano y la tuba auditiva.¹

Como resultado de la formación de los sistemas orgánicos y el rápido crecimiento del sistema nervioso central, el disco embrionario en un comienzo aplanado empieza a plegarse cefalocaudalmente, para formar de esta manera los pliegues

cefálicos y caudales. El disco también se pliega transversalmente, lo que da lugar a la forma redonda del cuerpo. La conexión del saco vitelino y la placenta se mantienen a través del conducto vitelino y el conducto umbilical respectivamente. (Imagen 11) ¹

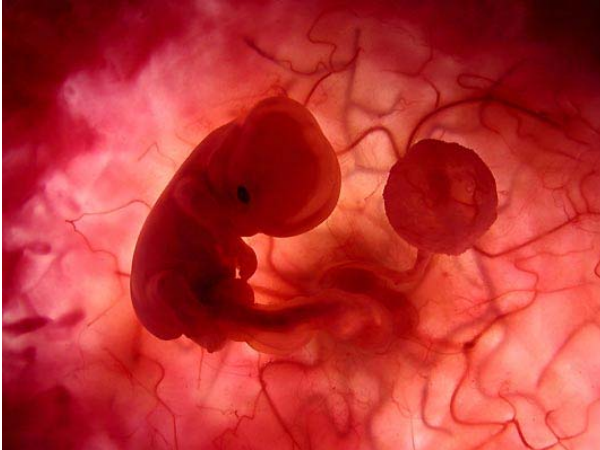

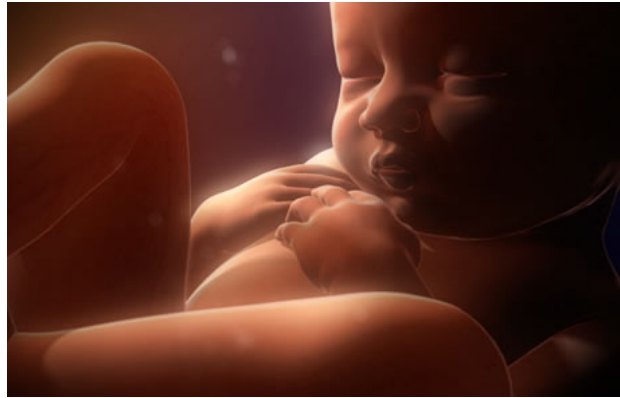Imagen. 11 donde se aprecia un feto en la octava semana de gestación. Tomada de www.kalipedia.com

Periodo fetal.

El periodo que se extiende desde el comienzo de la novena semana hasta el nacimiento se llama periodo fetal, se caracteriza por la maduración de los tejidos y órganos y el rápido crecimiento del cuerpo. La longitud del cuerpo suele expresarse como longitud vértice/nalga o longitud vértice/talón. Estas medidas expresadas en centímetros se correlacionan con la edad del feto expresado en semanas o meses. Durante el tercero, cuarto y quinto mes el crecimiento es longitudinal y el incremento de peso se observa más en los últimos meses de la gestación. (Imagen12) ¹.

En general se considera que la duración de la gestación es de 280 días o 40 semanas después del comienzo de la última menstruación o de manera exacta de 266 días o 38 semanas después de la fecundación. ^{1,3}.

Imagen 12. Fotografía de un Feto a término. Tomada de www.kalipedia.com



Una parte relevante del desarrollo humano es el desarrollo de la región facial dentro del cual está localizado el complejo articular temporomandibular, estructura de suma importancia para el desarrollo humano, ya que de esta depende el movimiento mandibular el cual se ve reflejado en el proceso de masticación que permite la vía de entrada de nutrientes para la sobrevivencia del organismo.

Desarrollo de la región facial.

EL desarrollo de la cabeza comienza en las etapas iniciales de la vida embrionaria y continúa hasta el cese del crecimiento postnatal, al final de la adolescencia, comprende el desarrollo de:

La porción neurocraneana: que morfológicamente es la más visible del embrión y a partir de ella se forman:

- ☀ Las estructuras óseas de sostén (calota craneal)
- ☀ El sistema nervioso cefálico.
- ☀ Los ojos, oídos y la porción nerviosa de los órganos olfatorios.

La porción visceral: es visible en la etapa fetal y postnatal y da origen:

1. La porción inicial de los aparatos:
 - ☀ Digestivo la boca y sus anexos.
 - ☀ Respiratorio: la nariz y las fosas nasales
2. Las estructuras faciales que se forman a partir de los arcos faríngeos.⁵

Formación de arcos faríngeos

El desarrollo craneofacial se caracteriza por que las células y los tejidos experimentan una serie de migraciones y desplazamientos. Las células de la cresta neural son las primeras en migrar, entre los 18 y 32 días después de la fecundación, desde el sistema nervioso de una región comprendida entre el prosencéfalo y los dos primeros rombomeros, para constituir poblaciones celulares denominadas ectomesenquimáticas, que al situarse ventralmente, contribuyen a formar la mayor parte de las estructuras de cara y órganos dentarios.^{3,5.}

El mesodermo craneal primitivo se compone sobretodo del mesodermo precordial y paraaxial. Las células mesenquimáticas que se originan en el mesodermo paraaxial (somitómeros) forman el tejido conjuntivo y los elementos esqueléticos de la pared caudal de el cráneo y de la región dorsal del cuello. Las células miogénicas derivadas de los somitómeros del mesodermo paraaxial migran en grandes cantidades para formar los músculos de la región craneal.^{3.}

En el embrión de un mes de edad, la porción faríngea del intestino anterior contiene cuatro pares de bolsas laterales revestidas de endodermo, denominadas bolsas faríngeas, así como el primordio tiroideo. Siguiendo el contorno del ectodermo que cubre la región faríngea se observan pares bilaterales de hendiduras denominadas hendiduras branquiales, que casi contactan con la extensión más lateral de las bolsas faríngeas. Alternando con los surcos y las bolsas se encuentran células mesenquimatosas condensadas en pares, el mesénquima de la musculatura de origen mesodérmico, en concreto de los somitómeros, y la gran parte del resto derivan de la cresta neural, denominados arcos faríngeos.³

Los arcos faríngeos son seis histológicamente están constituidos por un núcleo mesenquimatoso que contiene una barra cartilaginosa, un elemento muscular, una arteria (arcoaortica), y un nervio craneal específico. (Imagen13,14,15) Además una masa de células ectomesenquimáticas provenientes de la cresta neural. Los arcos

están recubiertos por ectodermo en la parte exterior y revestidos por ectodermo o endodermo según sea este.⁴

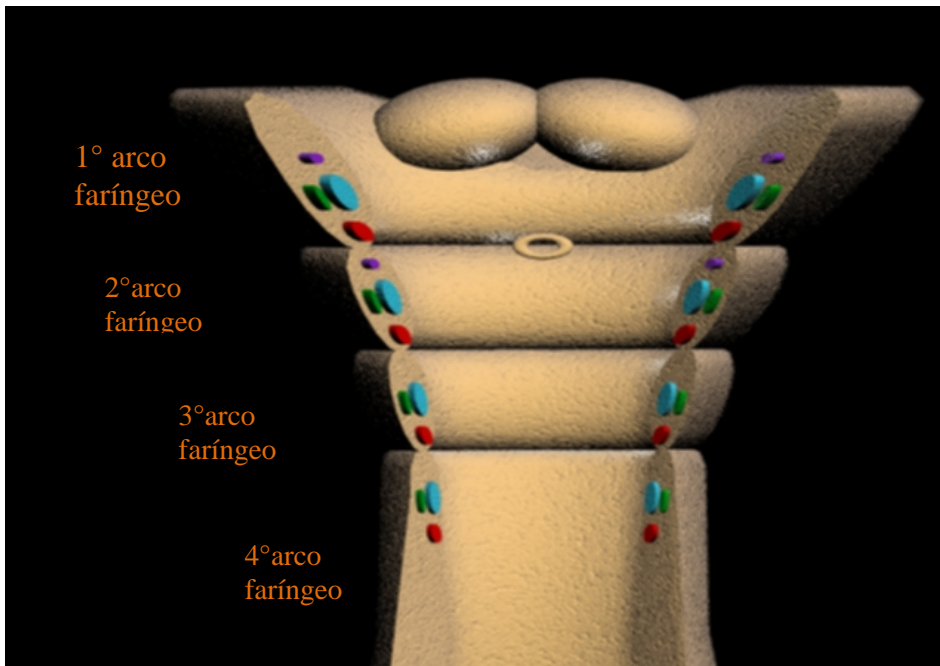


Imagen 13. Representación en 3D arcos faríngeos y cada uno de los elementos, de azul la barra cartilaginosa, de rojo el elemento muscular, de verde el nervio craneal específico y de morado la arteria.

Entre uno y otro arco el ectodermo de la faringe primitiva sufre evaginaciones formando las bolsas faríngeas. En la superficie el ectodermo invagina y da lugar a depresiones conocidas como surcos faríngeos.⁵

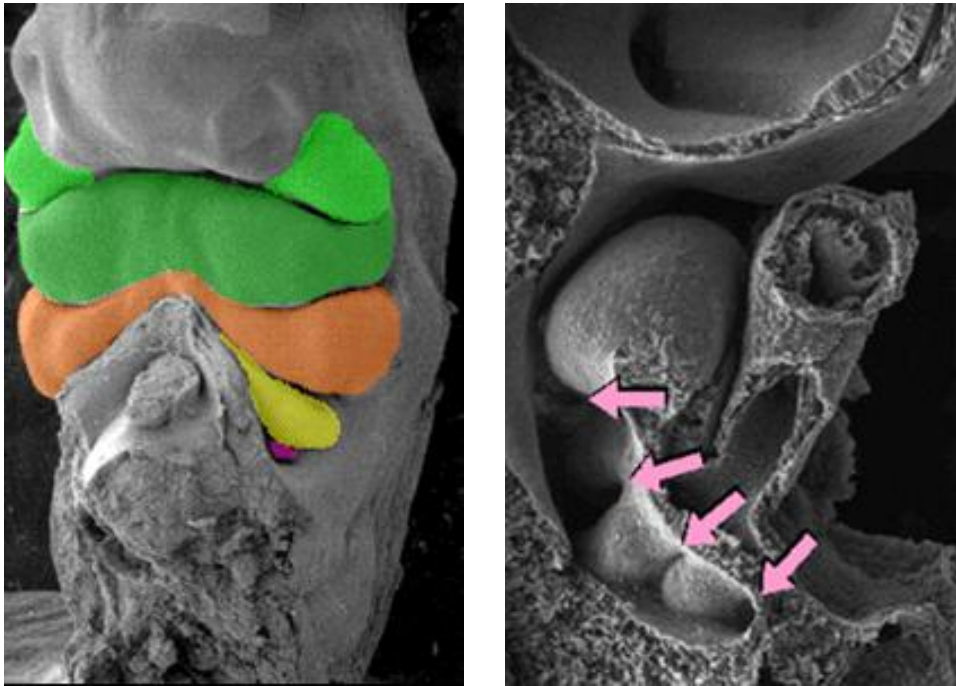


Imagen 14 (Izquierda) Fotografía de barrido donde se observan los arcos faríngeos, los cuales han sido delimitados por colores verde, anaranjado, amarillo, violeta en orden creciente. (Derecha) corte sagital donde se puede observar las prominencias de los cuatro arco faríngeos (flechas).

Fuente tomada de:

<http://www.virtual.unal.edu.co/cursos/veterinaria/2003897/lecciones/cap3/3-3cabeza.html>

Estructuras derivadas de los arcos faríngeos

Primer arco faríngeo. Da origen a dos salientes

- ☀ El proceso maxilar que dará origen al maxilar, paladar secundario, el zigomático y porción escamosa del temporal.
- ☀ El proceso mandibular que contiene el cartílago de Meckel cuya porción distal formara la plantilla transitoria alrededor de la cual se osifica la mandíbula, parte del mismo dará origen al primordio para dos osículo auditivos el martillo y el yunque y el pericardio del cartílago de Meckel constituye el ligamento esfenomandibular, la mayor parte del cartílago restante se reabsorbe.^{5,6.}

A partir del mesénquima del primer arco se desarrollan los músculos de la masticación, el vientre anterior del digástrico, el músculo periestafilino externo, el milohioideo y el músculo del martillo, que son inervados por el quinto par craneal el trigémino.^{5,6}

La primera bolsa y surco faríngeo contribuye a la formación del conducto auditivo externo, la tuba auditiva, el oído medio y dan origen al tímpano. Acumulo de mesénquima entre el primero y segundo arco dan origen a la oreja.^{5,6}

Segundo arco faríngeo o hioideo.

Contiene el cartílago de Reichert que origina el tercer osículo auditivo para formar al estribo. El resto origina la apófisis estiloides del cráneo, el ligamento estilohioideo y una porción del cuerpo hioideo. Del mesénquima se desarrollan los músculos de la expresión facial, el estilohioideo, el músculo del estribo, el vientre posterior del digástrico y los auriculares, inervados por el séptimo par craneal el facial.^{5,6}

La segunda bolsa faríngea esta revestida por endodermo que cubre al mesénquima y forma las amígdalas palatinas invadidas por elementos linfoides.⁶

Tercer arco faríngeo.

De éste, el cartílago da origen al hasta mayor del hioides y cuerpo, el mesenquima según autores como Donal solo da origen al músculo estilofaríngeo, aunque otros como Velayos mencionan además el constrictor superior de la faringe. El noveno par craneal glossofaríngeo es el encargado de inervar al tercer arco.^{6,7}

El endodermo de la tercera bolsa dará origen a las glándulas paratiroides inferiores y el timo fetal.

Cuarto arco faríngeo.

En él, el cartílago contribuye a la formación del cartílago tiroideos de la laringe y otros cartílagos laríngeos, los músculos derivados son el cricoides, constrictor de la laringe, el palatogloso y los músculos de la úvula. Todos ellos inervados por el décimo par craneal, el vago. ⁶

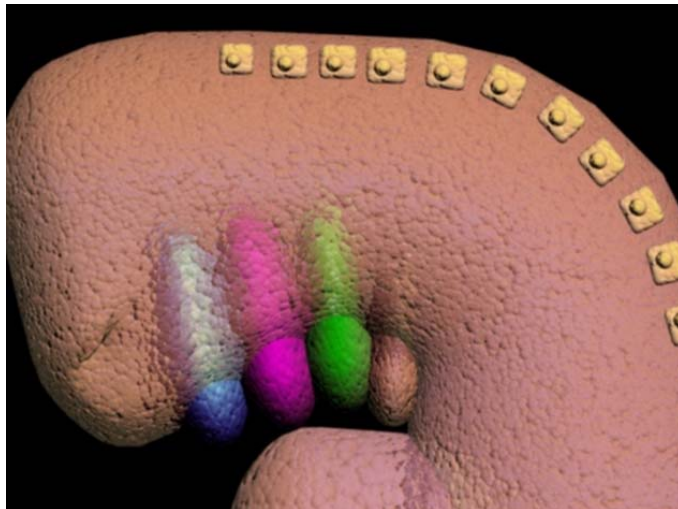
La cuarta bolsa faríngea forma a las glándulas paratiroides superiores. ⁶

Quinto arco faríngeo.

El cartílago de este arco forma a los cartílagos laríngeos, cricoides y artenoides. El mesodermo forma los músculos intrínsecos de la laringe con excepción del cricoideo y se inerva por el vago. ⁶

La quinta Bolsa faríngea forma la glándula ultimobranquial. ⁶

Imagen 15 En 3D Representativa de arcos faríngeos, donde el primer arco es de color azul, el segundo violeta, el tercero verde y el cuarto rosado. En la cuarta semana de gestación.



Cefalización

La cefalización se inicia con la rápida expansión del extremo dorsal de la placa neural, por debajo del cerebro, la cara, está representada por el estomoideo, una depresión pequeña, que en etapa inicial se encuentra separado del intestino primitivo por una membrana orofaríngea, la cual desaparece el primer mes de vida embrionaria. Alrededor del estomoideo se encuentran varias prominencias que constituyen el tejido a partir del cual se desarrollara la cara. En la línea medio rostral se encuentra la prominencia frontonasal, compuestas de células mesenquimátosas del prosencéfalo y algo de cresta neural del mesencéfalo, a cada lado las placodas ectodérmicas nasales, originadas a partir de la cresta neural anterior, las cuales se transformaran en una estructura en forma de herradura y el proceso nasolateral, derivado de la cresta neural mesencefálica.^{3,5.}

En dirección mas caudal el estomoideo se encuentra rodeado por los procesos maxilares y mandibulares que comprenden el primer arco branquial, en cuya composición se integra el mesénquima derivado de la cresta neural. Al existir la fusión entre estos procesos queda establecida la estructura básica de la cara entre la cuarta y la octava semana, y los cambios continúan hasta la vida postnatal. (Imagen16)^{3,5.}

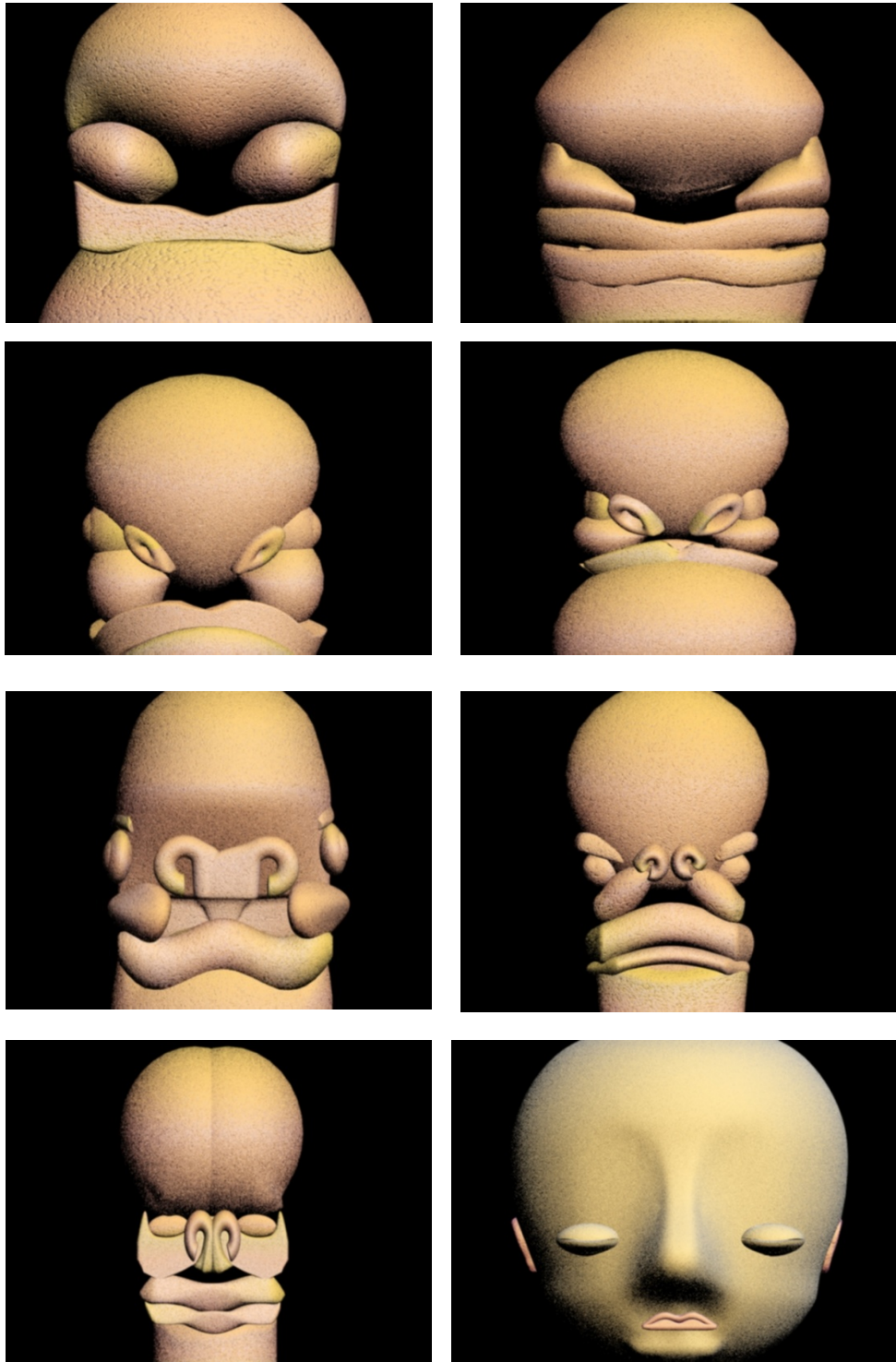


Imagen 16. Formación de la cara, en donde se observa el inicio en la cuarta semana la formación de los procesos que al desarrollarse terminan en la octava semana por fusionarse.

Complejo articular temporomandibular.

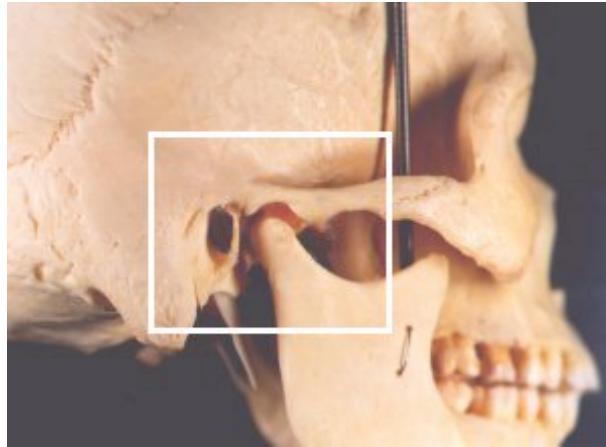
Definición.

Una de las estructuras de gran importancia cuyos componentes derivan de los arcos faríngeos es el complejo articular temporomandibular (CAMT) el cual forma parte del sistema masticatorio, ⁵ Este último considerado como la unidad funcional del organismo la cual fundamentalmente se encarga de la masticación, el habla y la deglución. Sus componentes también desempeñan un importante papel en el sentido del gusto y la respiración, se encuentra formado por huesos, articulaciones, ligamentos, dientes y músculos, además de existir un intrincado sistema de control neurológico que regula y coordina a todos los componentes estructurales.(Imagen17)⁸.

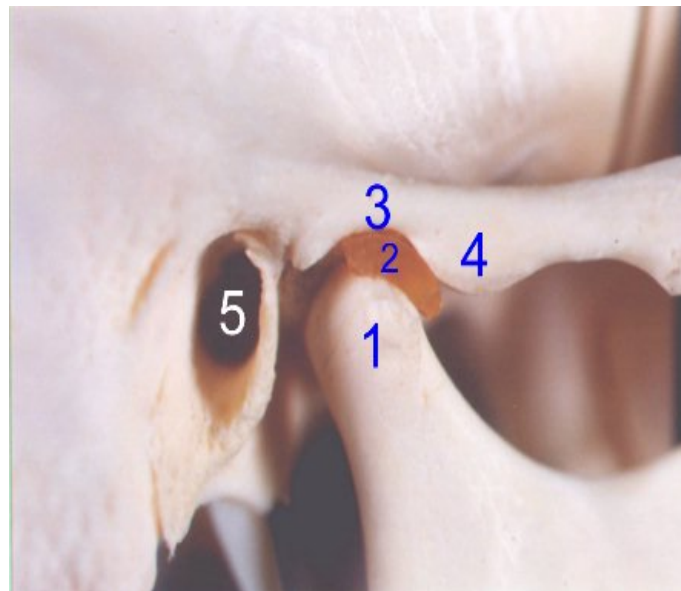
El área en el que se produce la conexión cráneo mandibular se denomina articulación temporomandibular (ATM), término que solo alude a los dos huesos que constituyen la articulación, el cóndilo mandibular y la porción articular del temporal. ⁵ Esta estructura fue nombrada por Bermejo Fenoll como CATM el cual describe que la mandíbula se pone en contacto con el cráneo por medio de la cadena cinemática cráneo mandibular (CCC), pues señala que cada CATM, está formada a su vez por dos articulaciones: una temporodiscal y otra condilea o discocondilar. Es decir, que la mandíbula se vincula con el cráneo a través de cuatro articulaciones sinoviales (derecha e izquierda), las cuales actúan en conjunto formando la CCC. Este nuevo concepto de CATM se sustenta en la anatomía funcional (biomecánica) y el doble desarrollo embriológico de la articulación. ⁵

Imagen 17.

Fotografía lateral de cráneo humano donde a mayor detalle (inferior) se pueden apreciar las diversas estructuras comprendidas en la CATM. Tomado de <http://www.step.es/~jlarena/fotos2y3.htm>



1. **Cóndilo mandibular.**
2. **Menisco o disco articular.**
3. **Cavidad glenoidea del temporal.**
4. **Eminencia o tubérculo del temporal.**
5. **Conducto auditivo externo**



Desde el punto de vista funcional, el CATM se clasifica como una hiartrrosis bicondílea, ya que articula dos huesos cuyas superficies convexas se encuentran limitando una cavidad, que contiene un disco articular y esta lubricada por el flujo sinovial. (Imagen 18,19) ⁸

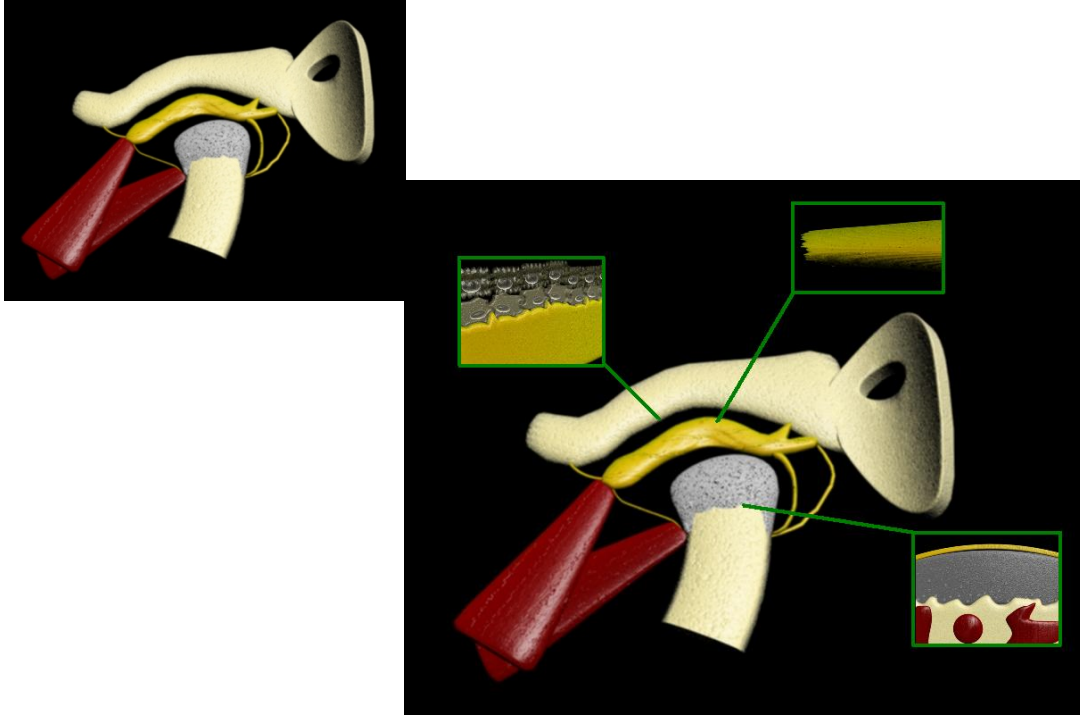


Imagen 18 en 3D representativa de los elementos anatómicos e histológicos del complejo articulo temporomandibular

La dinámica de la ATM permite el movimiento de bisagra en un plano y puede considerarse por lo tanto una articulación gínglimoide, sin embargo, al mismo tiempo permite también movimientos de deslizamiento, lo cual la clasifica como artrodial, técnicamente se le considera como una articulación gínglimoartrodial.⁸

Funcionalmente permite movimientos:

1. Ascenso y descenso mandibular, apertura máxima de 45-50mm.
2. Propulsión y protrusión (desplazamiento hacia delante hasta 1.5 cm.).
3. Retropulsión y retrusión (desplazamiento hacia atrás de los cóndilos en la parte más posterior de la porción articular de la cavidad glenoidea)
4. Lateralidad centrífuga y centrípeta (movimiento lateral combinado)^{8,5}.

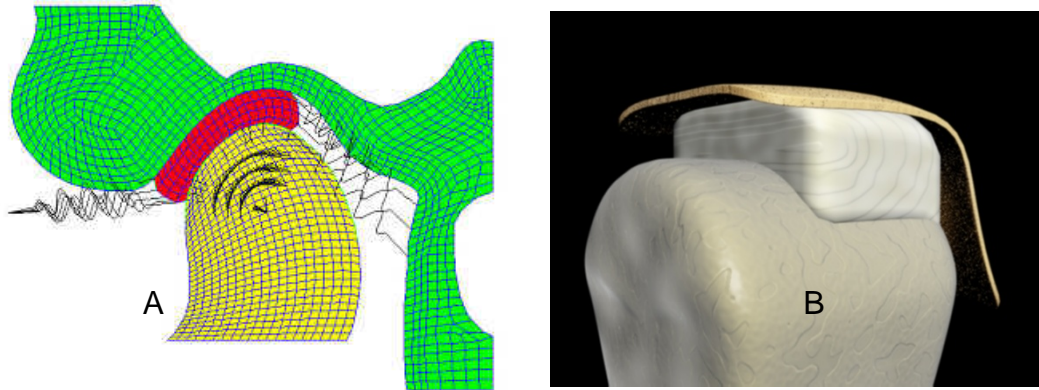


Imagen 19 a) Esquematación de la correcta posición del disco articular (rojo) en relación a las estructuras mandibulares (cóndilo-amarillo) y temporales (verde) Tomada de www.afisionate.com/video/biomecnica b) Imagen representativa de la relación entre cóndilo, disco y fosa glenoidea. Fuente propia.

Origen embrionario.

Desarrollo de la mandíbula.

El desarrollo de la cara y la región mandibular, componente de esta última el CATM, es un complejo proceso tridimensional que implica la formación, el crecimiento y el modelado de una gran variedad de tejidos.

El desarrollo del maxilar inferior mejor conocido como mandíbula posee la característica de ser precedido por una guía cartilaginosa o sostén el cual no interviene en la osificación, ofrece un mecanismo de osificación llamado yuxtaparacondral en el que el denominado cartílago primario, o de Meckel, en honor a su descubridor efectúa la osificación en forma de una estructura paralela y ubicada al lado del cartílago, por lo que su nombre yuxta = a lado; para = paralelo; condro= cartílago. Es a partir del arco cartilaginoso originado de la migración de células mesenquimáticas de la cresta neural al primer arco braquial (Imagen 20), que comienza la formación de la mandíbula, aproximadamente seis semanas después de la fecundación. Iniciando con una condensación mesenquimática en sentido lateral al cartílago de Meckel donde se observa el desarrollo intramembranoso de los centros de osificación denominados osteoides.^{5,9.}

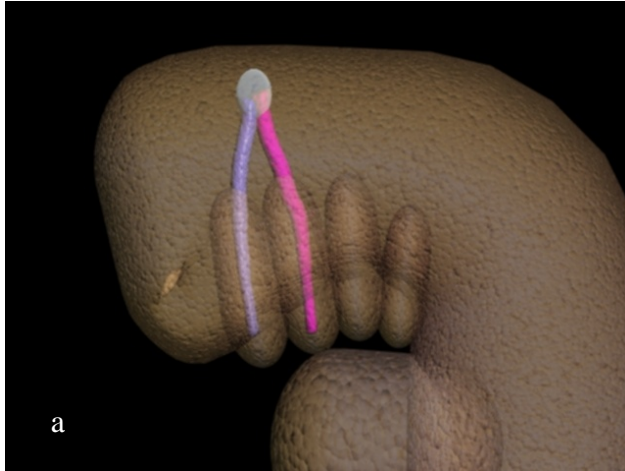
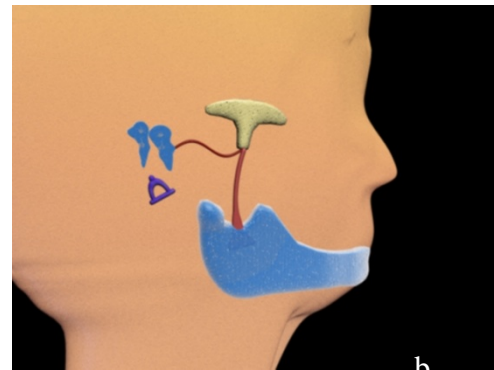


Imagen 20 a) Representativa de la migración de las células mesenquimáticas de la cresta neural al primer y segundo arco braquial. b) Esquema que representa los tejidos óseos derivados del cartílago de Meckel.



Los osteoides crecen y se fusionan con otros aumentando rápidamente así el tamaño de la mandíbula a medida de que progresa hacia tras en el cráneo y a lo ancho. Se inicia como un anillo óseo alrededor del nervio mentoniano y, luego las trabéculas se extienden hacia atrás y hacia delante en relación externa el cartílago de Meckel. El hueso embrionario del cuerpo del maxilar, tiene el aspecto de un canal, donde se aloja el paquete vasculonervioso y los gérmenes dentarios en desarrollo. Mientras el cartílago involuciona excepto en la sínfisis mentoniana. La formación del cuerpo de la mandíbula finaliza en la región donde el paquete vasculonervioso se desvía hacia arriba. La fusión de los arcos de la mandíbula ocurre en la séptima semana de vida intrauterina. (Imagen 21)⁹.

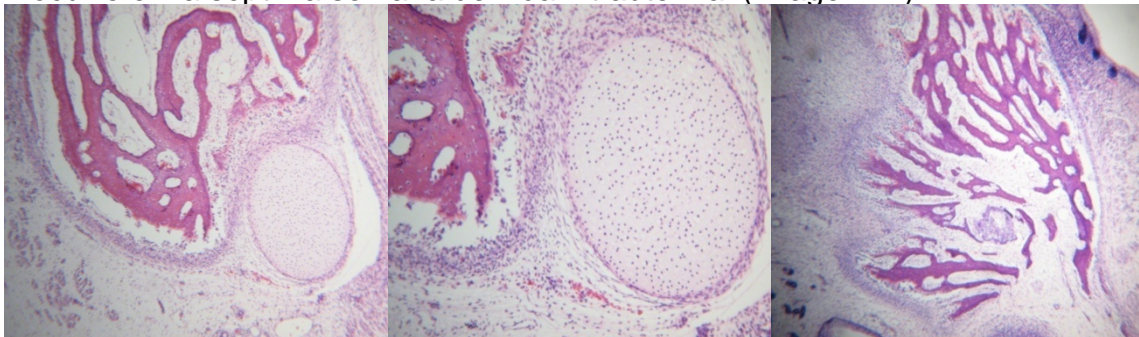
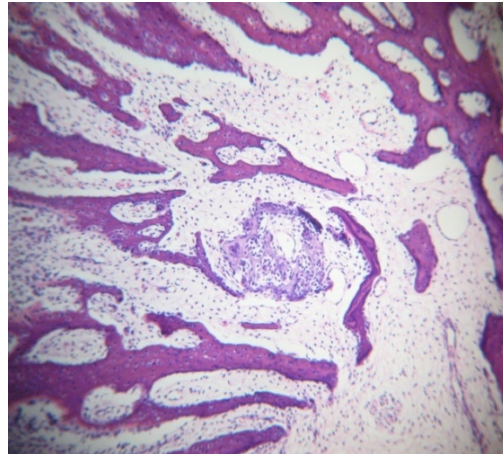


Imagen 21. Fotomicrografías en donde se aprecia la relación entre el cartílago de Meckel y el proceso de osificación. Laminillas histológicas tomadas gracias al laboratorio de patología experimental en posgrado.



Toda la mandíbula (cuerpo, rama ascendente, apófisis corónoides y cóndilo) se desarrolla por osificación intramembranosa. Solo la cabeza y el cuello del cóndilo se desarrollan por osificación endocondrial. Con lo cual se convierte en la única estructura ósea en originarse a partir de ambos procesos.⁹

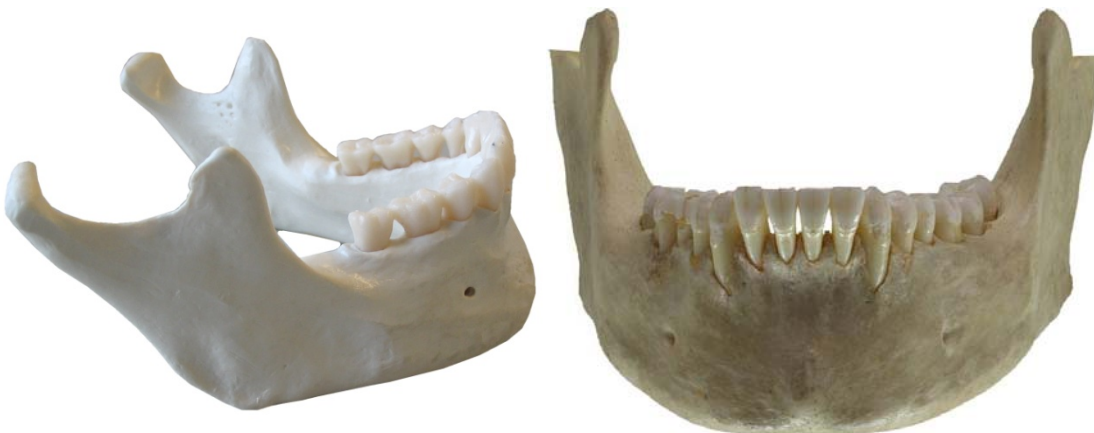

Imagen 22. imágenes de la anatomía mandibular en una vista oblicua y frontal, donde se pueden distinguir las partes derivadas de los dos procesos de osificación involucrados en su generación. Imágenes tomadas de <http://images.google.com.mx>

Así, al comprender el hecho de que la mandíbula es la única estructura con los dos tipos de osificación, es necesario conocer estos.

Al finalizar el periodo embrionario (10-12 semanas) cuando la conformación y organización de los tejidos blandos se encuentra muy avanzada comienza el mecanismo de formación y mineralización de tejidos duros.⁵

La formación de los huesos involucra dos procesos muy complejos que tienen lugar casi en forma simultánea:

A) La histogénesis del tejido óseo, la cual se inicia a partir de células osteoprogenitoras, derivadas de las células mesenquimáticas, que al ser estimuladas por distintos factores, entre ellos la proteína morfogenética ósea (BMP), se transforman en osteoblastos. Estas células comienzan a sintetizar la matriz ósea que conformará las trabéculas osteoides en las que después se depositarán las sales minerales óseas.

B) El desarrollo del hueso, como órgano por un mecanismo de osificación:

- ✿ Intramembranosa
- ✿ Endocondrial

Osificación intramembranosa: se realiza a expensas del mesénquima. Los centros de osificación se caracterizan por poseer abundantes capilares, fibras colágenas y osteoblastos que elaboran sustancia osteoide, que se dispone formando trabéculas las cuales constituyen una red tridimensional esponjosa. En los espacios intertrabeculares el mesenquima se transforma en médula ósea. El tejido mesenquimatoso circundante externo a las zonas osificadas se diferencia en periostio, estructura a partir de la cual se originan las nuevas trabéculas. A este tejido primario no laminar lo sustituye después del nacimiento un tejido óseo secundario laminar. En las zonas periféricas del hueso el tejido óseo se dispone como tejido compacto formando las tablas externa e interna. En la zona intermedia el tejido óseo es de variedad esponjosa y se denomina diploe o aerolar. Es el tipo de osificación característico de huesos planos.⁵

Osificación endocondral o molde cartilaginosa: el modelo de cartílago hialino es el que guía la formación ósea por remoción del cartílago, quien experimenta numerosos cambios histológicos previos: proliferación e hipertrofia celular, calcificación de la matriz cartilaginosa, erosión (invasión vascular), formación de tejido osteoide y posterior mineralización.⁵

El tipo de osificación está estrechamente relacionado con la función, el mecanismo de osificación intramembranosa tolera mejor la tensión pues crece solo por aposición. En cambio en la osificación endocondral, el cartílago por ser rígido y flexible soporta mejor la presión y el crecimiento es de tipo aposicional e intersticial.⁵

A las doce semanas aparece en el mesénquima otros centros de cartílago independiente del cartílago de Meckel. (Imagen 24) Existen tres centros cartilaginosos secundarios: el coronoideo, el mentoniano y el condileo. Así también existiría un cuarto cartílago llamado angular. (Imagen 23) En los sitios en los que aparecen estos cartílagos secundarios, tomaran inserciones los músculos masticadores. Los cartílagos coronoideo y angular desaparecen en el feto a término.^{5,9.}

A las doce semana de gestación, se identifican los blastemas condilar y glenoideo en el interior de una banda de ectomesenquima condensado, que se desarrolla por detrás al cartílago de Meckel y a la mandíbula en formación. Estos blastemas crecen en un ritmo diferente y se desplazan uno hacia otro hasta enfrentarse. Nombrados también como cartílagos accesorios de centros de osificación endocondral.^{5,9.}

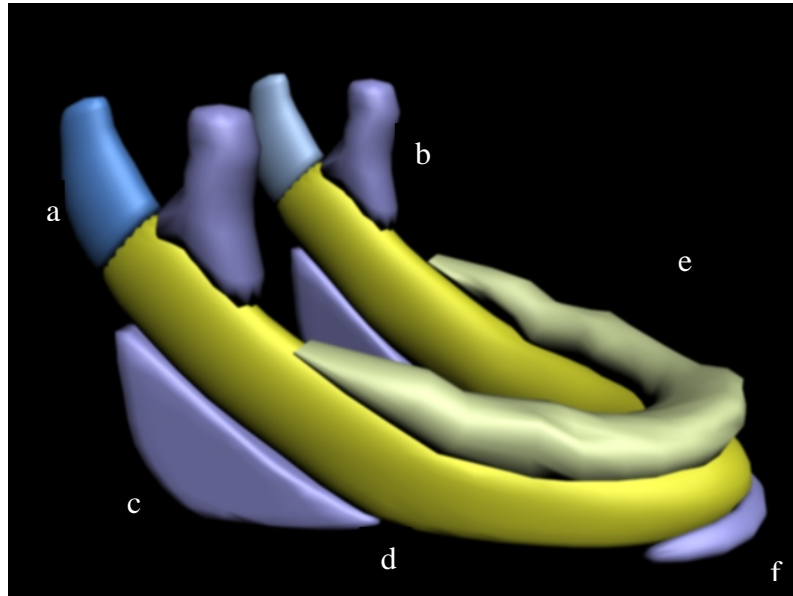


Imagen 23. Diagrama de las distintas unidades cartilaginosas que componen la mandíbula, a) Cartílago condilar, b) cartílago coronoides, c) cartílago angular, y d) cuerpo mandibular, e) Procesos alveolares y f) cartílago mentoniano.

- ☀ El blastema condilar da lugar a la formación del cartílago condilar, porción inferior del disco y cápsula articular.
- ☀ A partir del blastema glenoideo se forma la eminencia articular, región posterosuperior del disco y porción superior de la cápsula.⁵

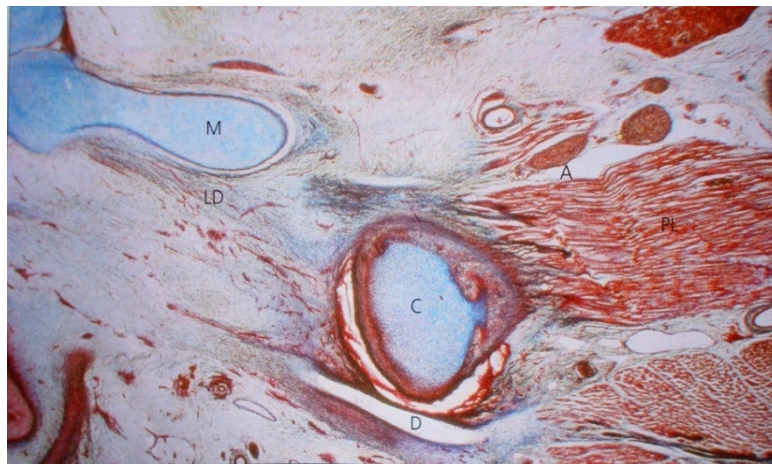


Imagen.24 Fotomicrografía de zona de CATM donde se observa la zona del Blastema embrionario en donde se describe el cóndilo mandibular (C), Cartílago de Meckel (M), Disco articular (D), Músculo pterigoideo lateral (PL), Nervio auriculo-temporal (A) y ligamento disco maleolar (LD). Tomada de Ferraris⁵

- ☀ Del tejido ectomesenquimatoso situado entre ambos blastemas se originan las cavidades supra e infradiscal, la membrana sinovial y los ligamentos intraarticulares ⁵

Desarrollo del cartílago condilar.

El desarrollo del cartílago condilar se observa a partir de la décima semana, actualmente considerado como un “sitio de crecimiento” controlado por factores de crecimiento contenidos en los tejidos blandos que rodean a la mandíbula siendo esta la guía para la forma de crecimiento condilar. ⁵

El cartílago condilar se encuentra unido a la parte posterior de la rama ascendente del cuerpo de la mandíbula. Formado por cartílago hialino cubierto por una delgada capa de tejido mesénquimatoso fibroso. ⁵

Durante el reemplazo óseo del cartílago están presentes las diversas zonas asociadas con la osteogénesis endocondral. ^{5,10}

- ☀ **ZONA SUPERFICIAL:** formada por una cubierta mesenquimática, cuya organización celular se asemeja a una membrana epiteloide (carece de lamina basal), sin embargo, su estructura es típicamente fibrosa con capilares en su interior.
- ☀ **ZONA PROLIFERATIVA:** es de mayor tamaño que la anterior, está constituida por células inmaduras que se encuentran incluidas en una densa red de fibras argirófilas (afinidad a tinción argéntica o de sales de plata) y fibras colágenas. Estas células expresan la vimentina, (marcador específico del citoesqueleto de células mesenquimáticas indiferenciadas).
- ☀ **ZONA DE CONDROBLATOS Y CONDROCITOS:** Está constituida por células cartilaginosas que se distribuyen a azar y que se encuentran inmersas en una matriz extracelular rica en proteoglicanos.

- ☀ **ZONA DE EROSIÓN:** se caracteriza por la presencia de condrocitos hipertróficos, matriz extracelular calcificada, células necróticas y condroclastos. En esta región se observa también, espículas óseas delgadas en formación, con un patrón de distribución no paralelo al eje del hueso en crecimiento, como ocurre en la osificación de los huesos largos. (Imagen 25,26,27)^{5,10}

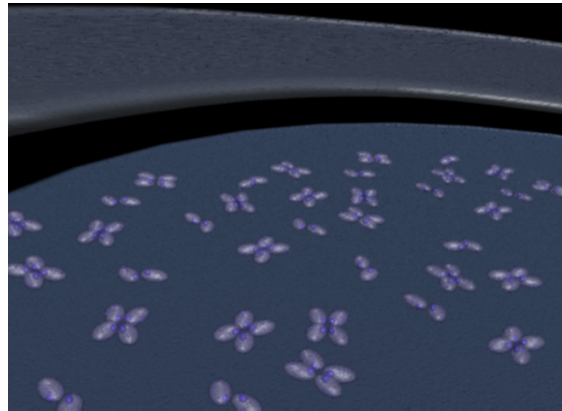

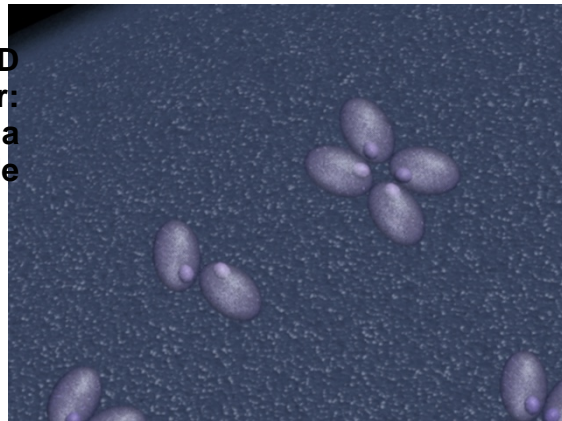


Imagen 25. Esquematización en 3D de las zonas del cartílago condilar: a) zona superficial, b) zona proliferativa y c) zona de condroblastos y condrocitos.



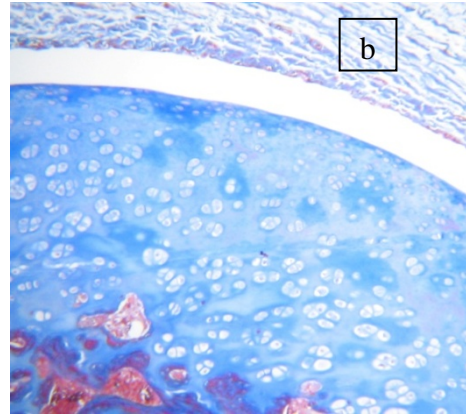
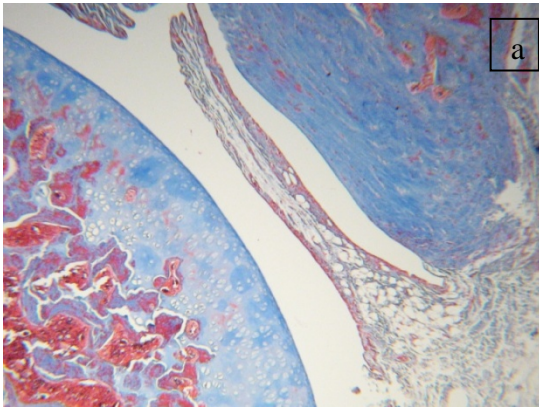
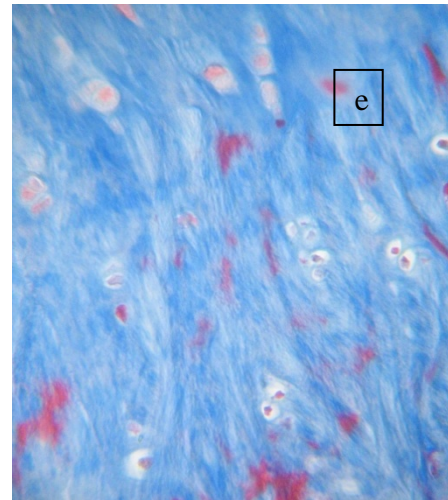
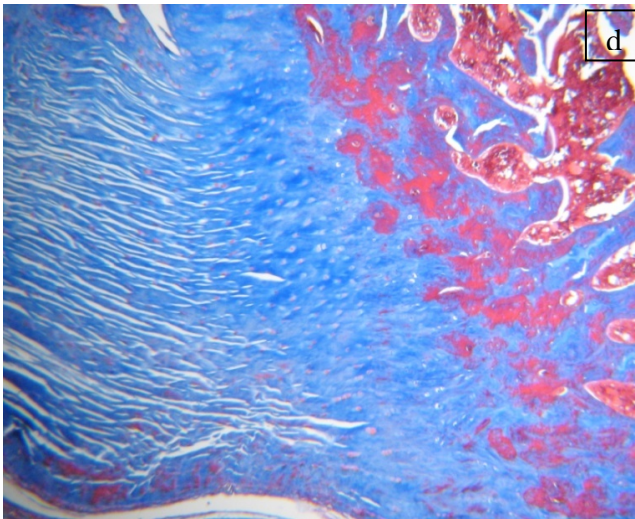
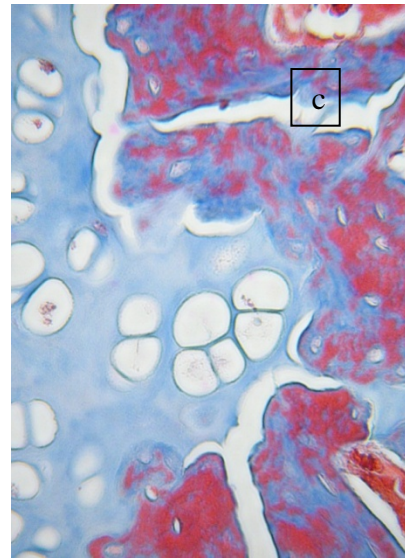


Imagen 26. Fotomicrografía de un complejo articular con tricrómica de Masson en donde se observa en a) imagen a baja resolución donde se ven las estructuras comprendidas en dicha articulación (cóndilo, disco articular y fosa articular), b) Imagen del cóndilo articular donde se pueden distinguir diversos grupos isógenos en la zona condroblastica, c) magnificación donde se observa la interacción de los condroblastos con el tejido óseo, d) zona de inserción del ligamento a tejido óseo, e) se pueden ver algunos condroblastos inmersos en una rica matriz fibrosa. Laminillas histológicas tomadas gracias al laboratorio de patología experimental en posgrado. Programa PAPIME.



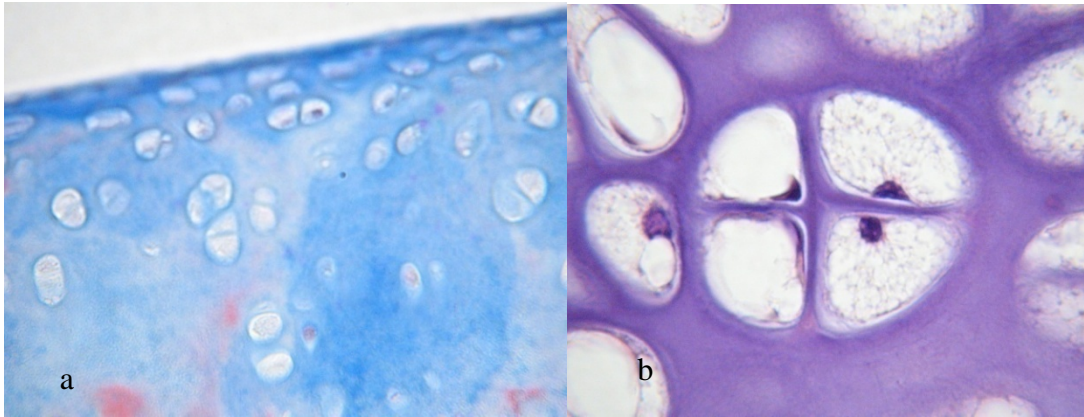


Imagen 27. Fotomicrografía de la zona superficial del cóndilo articular donde se puede apreciar el limite, b) observación a 100X de un grupo isógeno, el cual se caracteriza por su crecimiento en “espejo”. Laminillas histológicas tomadas gracias al laboratorio de patología experimental en posgrado. Programa PAPIME.

A partir de la decimoquinta semana los condrocitos están tan diferenciados que el cartílago ya muestra estructura organizativa típica posnatal. Y a partir de la vigésima semana prenatal solamente la parte superficial del proceso condilar está constituido por cartílago.^{5,11.}

Desarrollo del disco articular.

El disco articular se reconoce hasta las siete semanas y media. En fetos el disco está formado por una banda delgada de tejido ectomesénquimático con células semejantes a fibroblastos inmensas en una matriz rica en fibras arquiófilas y escasas fibras colágenas.^{5,11.} Su estructura bilaminar se hace evidente en el área retrodiscal, caracterizada por la presencia de abundantes y grandes vasos sanguíneos y nervios. El incremento en la cantidad y en el espesor de las fibras se observa durante el cuarto mes de vida intrauterina donde también se produce una orientación en sentido anteroposterior, siguiendo la orientación del fascículo superior del músculo pterigoideo externo. Sobre el quinto mes se diferencia tanto el polo anterior como el polo posterior del disco articular, lo que le da la forma bicóncava observándose esta distribución hasta el nacimiento.^{9,11.}

Desarrollo de las cavidades articulares superior e inferior.

Aproximadamente alrededor de la decima semana se identifica la cavidad infradiscal que aparece como una hendidura en el ectomesénquima por encima de la cabeza del cóndilo durante el proceso de cavitación en el cual es posible involucrar mecanismos de apoptosis o muerte celular programada a partir de movimientos condilares y de tejidos conectivos adyacentes, y mediante procesos similares se origina la cavidad supradiscal o compartimiento temporal, un poco más tarde alrededor de la semana doce y se extiende en contorno a la futura fosa. A partir de la decimocuarta semana ambas cavidades articulares están formadas completamente y alrededor de la decimosexta y vigésimo segunda semana se amoldan a las porciones óseas de el complejo articulotemporomandibular.(28)⁹

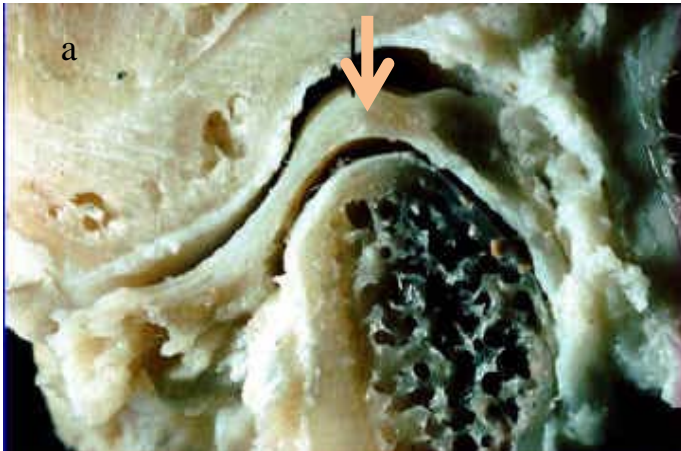
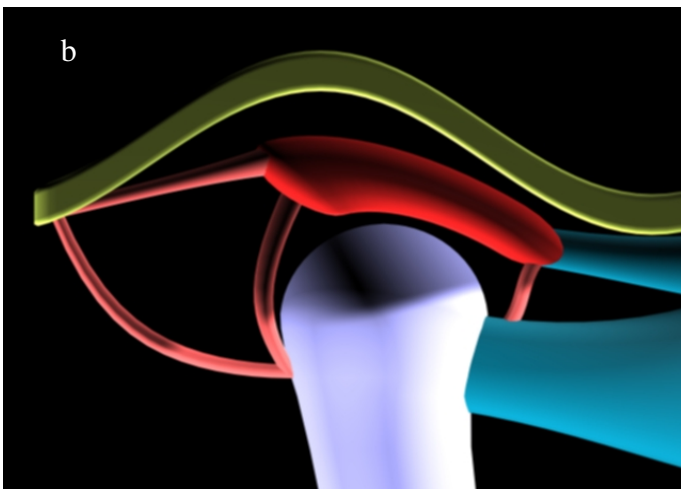


Imagen 28.

a) Sección lateral a nivel de CATM donde se pueden identificar tejido conectivo en el disco (flecha) y superficie articular condilar, así como cavidades supradiscal e infradiscal conformando el CATM Tomada de <http://images.google.com.mx>



b) Imagen representativa de las superficies articulares. 3D

Desarrollo del tejido capsular

Entre la semana novena y undécima el tejido capsular se muestra como una delgada franja que rodea a toda la articulación, se extiende por delante hacia los haces musculares del pterigoideo y en la región posterior se une al revestimiento mesenquimatoso de la superficie del cóndilo. En el interior de las cavidades articulares, el tejido conectivo de la superficie envía proyecciones que forma pliegues con pequeños capilares denominados vellosidades sinoviales.⁵

Tras las diecisiete semanas, la capsula es claramente reconocible y después de veintisiete semanas ya está completamente diferenciada con todas sus porciones celulares y sinoviales.¹¹

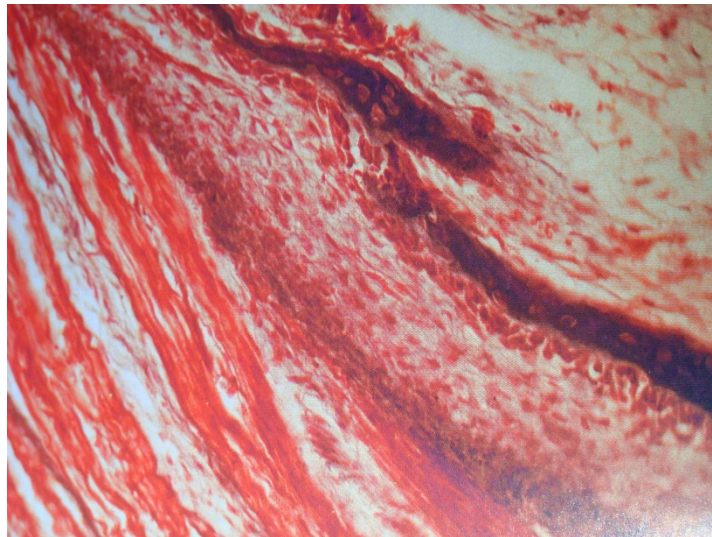


Imagen 29. Se observan las fibras musculares insertadas en la pared lateral del cóndilo en osificación. Tricrómica de Masson, 250X. Tomada de Ferraris⁵

Los mioblastos que dan lugar a las fibras musculares del músculo pterigoideo externo se forman a partir del mesenquima, al rededor de la novena semana de vida intrauterina, mas tarde las fibras musculares configuran dos haces uno inferior que se fijara en él cóndilo y otro superior que se unirá al disco en formación.(Imagen 29)⁵

Desarrollo de la fosa articular del temporal.

La fosa articular es la primera estructura en el marco del desarrollo de la articulación temporomandibular y se reconoce en la séptima u octava semana, en la semana decima y undécima comienza la osificación de la fosa. El desarrollo de la cortical y del trabeculado óseo se produce antes en la fosa que en el cóndilo. La fosa se desarrolla como una protrusión en el origen del arco cigomático y crece en dirección interna anterior. Al mismo tiempo comienza el desarrollo de la eminencia.

¹¹ Por su parte Ferraris maneja la semanas doce como el inicio del desarrollo de gruesas trabéculas óseas por osificación intramembranosa. EL tejido óseo se continúa formando más allá de las veintidós semanas de vida intrauterina y paralelamente la fosa glenoidea desarrolla una pared media y otra lateral.⁵

Desarrollo de la Vascularización e inervación.

En la decima semana se organizan los primeros vasos sanguíneos alrededor de la articulación. El disco muestra pequeños vasos sanguíneos únicamente en su periferia, mientras que en su interior es avascular. Las ramas del nervio trigémino y del nervio aurículotemporomandibular son claramente visibles en la duodécima semana.¹¹

Etapa avanzada del complejo articular temporomandibular.

A partir de la décimo cuarta de vida prenatal los componentes del CATM quedan establecidos, aunque histológicamente son inmaduros, a partir de este momento el desarrollo se relaciona con la diferenciación de tejidos articulares, el aumento en dimensión y la adquisición de capacidad funcional. De esta semana hasta la semana veinte se observa la maduración neuromuscular bucofacial, para alcanzar los reflejos de succión y deglución, de los cuales se produce la maduración condilar y diferenciación muscular de la articulación así como los llamados músculos de la masticación.⁵

En los últimos meses de desarrollo los cambios están principalmente relacionados con el aumento de tamaño en el cóndilo más por factores de crecimiento presentes en tejido vecino a diferencia de la mandíbula relacionado íntimamente

con la diferenciación de los músculos de la masticación.⁵ Durante la vida prenatal, la región bucomaxilofacial es la primera del organismo que experimenta la maduración del sistema neuromuscular, ya que la boca tiene relación con diversos reflejos vitales, que deben haberse completado al nacer como lo es la respiración, la succión y la deglución.

Todos estos reflejos se desarrollan de manera progresiva entre las 14 y 32 semanas de vida intrauterina. Por lo tanto existe una relación estrecha entre la función neuromuscular sobre el normal crecimiento y desarrollo facial.⁵

Anatomía y Crecimiento posnatal.

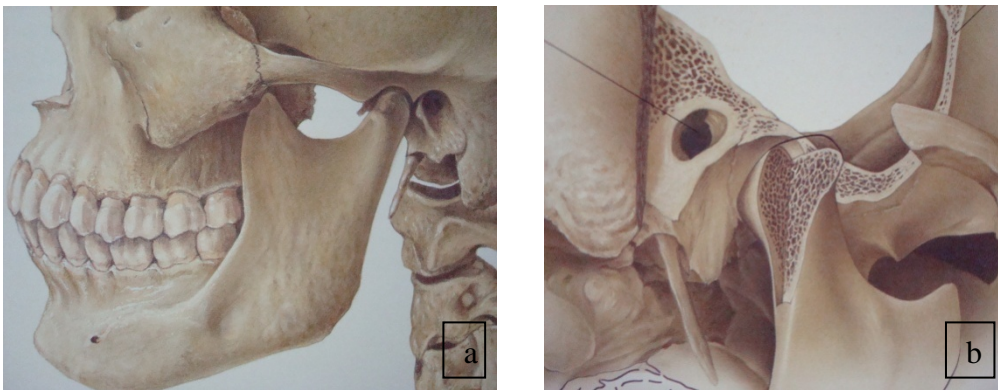
El crecimiento del CATM se continúa hasta la segunda década de vida postnatal. La morfología del cóndilo, la eminencia articular y de las fosas mandibulares del temporal, adquieren su arquitectura típica después de la erupción de los elementos dentarios. La fosa mandibular se profundiza y la eminencia articular se agranda a medida que crecen los huesos laterales del cráneo y aparecen los dientes primarios acentuándose con la dentición permanente.⁵

Histológicamente el cóndilo experimenta modificaciones con la edad, entre los diecisiete y diecinueve años la zona cartilaginosa se mineraliza y en sus capas profundas predominan los osteoclastos, alrededor de los veintinueve años la amplitud de la capa proliferativa se reduce lo que indica una disminución en la tasa de crecimiento de la cabeza condilar y con la edad ocurre un cese definitivo de la actividad.⁵

El complejo articular temporomandibular en el adulto y los elementos que lo constituyen presentan las siguientes características y funciones:

Mandíbula.

Es un hueso en forma de U, constituye el esqueleto facial inferior que está suspendida en el espacio y unida al cráneo mediante músculos, ligamentos, y otros tejidos blandos que le proporcionan la movilidad necesaria para su función. La parte superior de la mandíbula consta del espacio alveolar de los dientes. El cuerpo de la mandíbula se extiende en dirección posteroinferior para formar el ángulo mandibular y en dirección posterosuperior para formar la rama ascendente. Está formada por una lamina vertical del hueso que se extiende hacia arriba en forma de dos apófisis. La anterior es la corónides y la posterior el cóndilo el cual es la porción de la mandíbula que se articula con el cráneo alrededor de los cuales se producen los movimientos. La longitud mediolateral total del cóndilo es de 20mm. Y la anchura anteroposterior tiene entre 8 y 10 mm. (Imagen 30) Esta superficie es convexa en sentido anteroposterior y presenta una leve convexidad en sentido mediolateral.^{5,8,12}



**Imagen 30 .a) se observa la posición de la mandíbula respecto al cráneo
b) se observa la relación ósea entre el temporal y el cóndilo mandibular.
Tomada de Nakazawa¹³**

Hueso temporal.

El cóndilo mandibular se articula en la base del cráneo con la porción escamosa del hueso temporal. Esta porción está formada por una fosa mandibular cóncava en la que se sitúa el cóndilo y que recibe el nombre de fosa glenoidea o articular. La cual en edad temprana es menos cóncava, y al paso del tiempo su concavidad se va acentuando por los procesos de crecimiento en el complejo articulo

temporomandibular. Delante de la fosa se encuentra una prominencia ósea convexa denominada eminencia articular. La inclinación de esta superficie dicta el camino del cóndilo cuando la mandíbula se proyecta hacia delante. (Imagen31)^{8,12}.

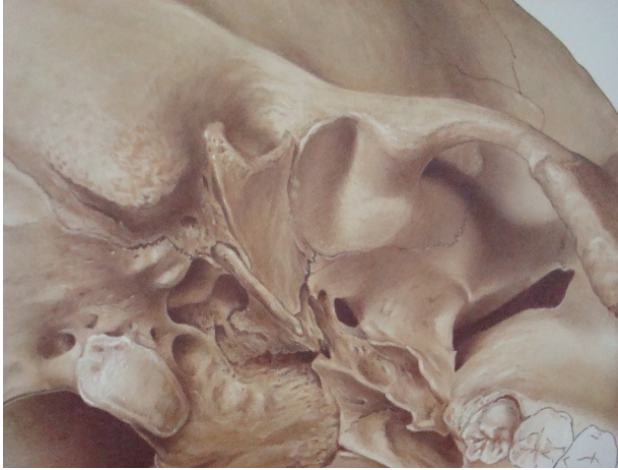

Imagen 31 En la que se percibe la escama del hueso temporal la cual se pone en contacto con el cóndilo para formar el CATM, llamada fosa glenoidea. Tomada de Nakazawa¹³

Superficies articulares.

A la serie de superficies articulares destinadas a soportar las fuerzas mecánicas durante los movimientos mandibulares, se denominan superficies funcionales. Estas están recubiertas por tejido fibroso de mayor espesor localizado por un ruidito en la vertiente posterior del cóndilo temporal, donde alcanza un grosor de 0.50 mm y a nivel de la carilla articular del cóndilo mandibular presenta un espesor de 2 mm, su función consiste en amortiguar y distribuir las presiones sobre las superficies óseas.^{5,8,12} Por debajo del tejido conectivo existe una zona proliferativa delgada, donde se puede encontrar tejido mesenquimatoso indiferenciado responsable de la proliferación de cartílago articular⁸, que en el adulto mayor suministra los fibroblastos para renovar el tejido fibroso articular, subyacente a esta zona proliferativa. Se observan una zona de fibrocartílago donde la zona de colágeno se disponen en haces cruzados formando una maya tridimensional que confiere resistencia contra las fuerzas laterales y de compresión y otra zona de cartílago calcificado formado por condrocitos y condroblastos distribuidos por todo el cartílago articular en esta zona los condrocitos se hipertrofian, mueren y pierden su citoplasma dando lugar a células óseas desde el interior de la cavidad medular, tanto a nivel mandibular como temporal.(Imagen32)^{5,8,12}

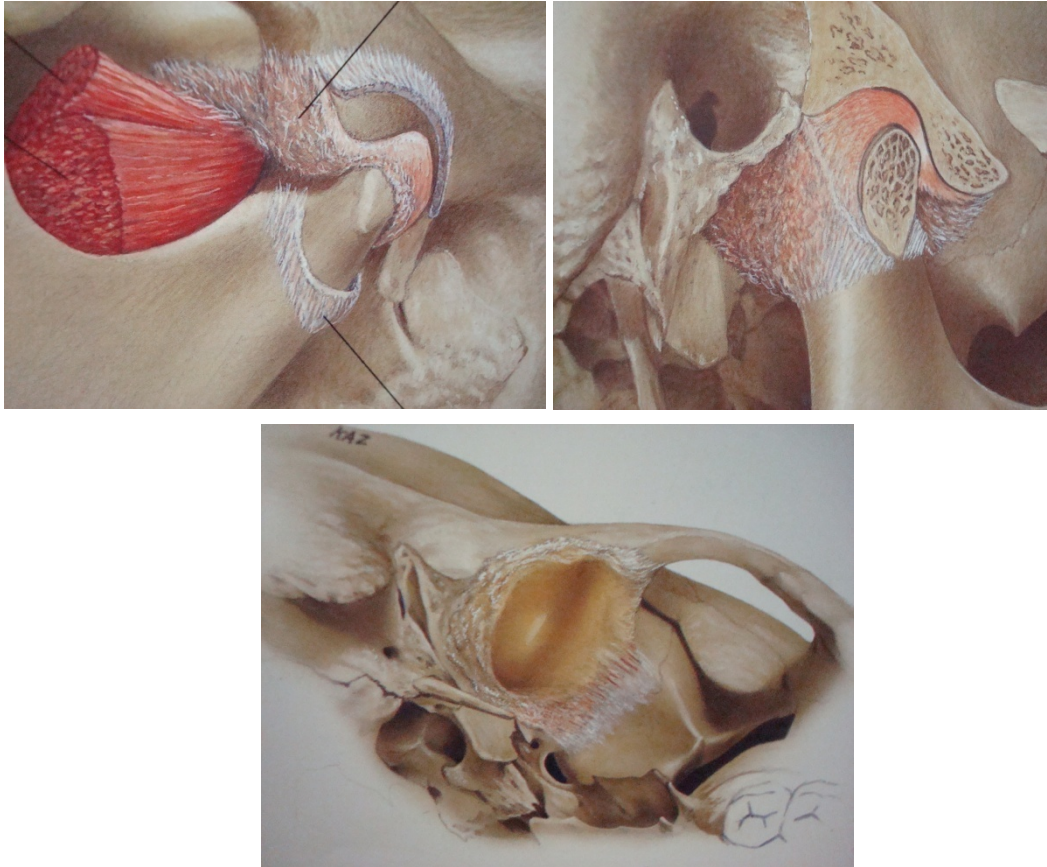


Imagen 32. Fotografía de las superficies articulares. Tanto en contacto como de forma independiente. Tomada de Nakazawa¹³

Disco articular.

El disco articular es un medio de adaptación que tiene por función establecer una armonía entre las superficies articulares convexas. Morfológicamente está constituido por una cara anterosuperior que es cóncava por delante y convexa en la parte posterior, una cara posteroinferior que es cóncava y cubre el cóndilo mandibular por completo. El borde anterior se continua con el músculo pterigoideo externo y recibe fibras de la capsula articular. El borde posterior proyecta algunas fibras hacia la zona posterior y otras hacia el cuello del cóndilo, lo cual permite que el disco acompañe al cóndilo en los movimientos.^{5,8}

En la periferia, el disco se conecta con el tejido que forma la capsula articular que divide a la articulación en dos cavidades sinoviales, supra e infradiscal. El disco en el tercio anterior mide de 0.5 a 2 mm aprox. de espesor y en los bordes periféricos de 2.5 a 3mm aprox., la región mas delgada es la zona central con 1mm aprox. de espesor compuesto por fibras de colágeno ordenadas en forma paralela en la superficie articular, en la cual existe escasos fibroblastos y ocasionales fibras elásticas. El disco y el cóndilo forman una especie de unidad estructural y funciona donde el borde anterior del disco se haya unido a la fascia y al tendón del pterigoideo lateral, y el disco se continua en la periferia con el tejido capsular.(imagen 33) ^{5,8}.

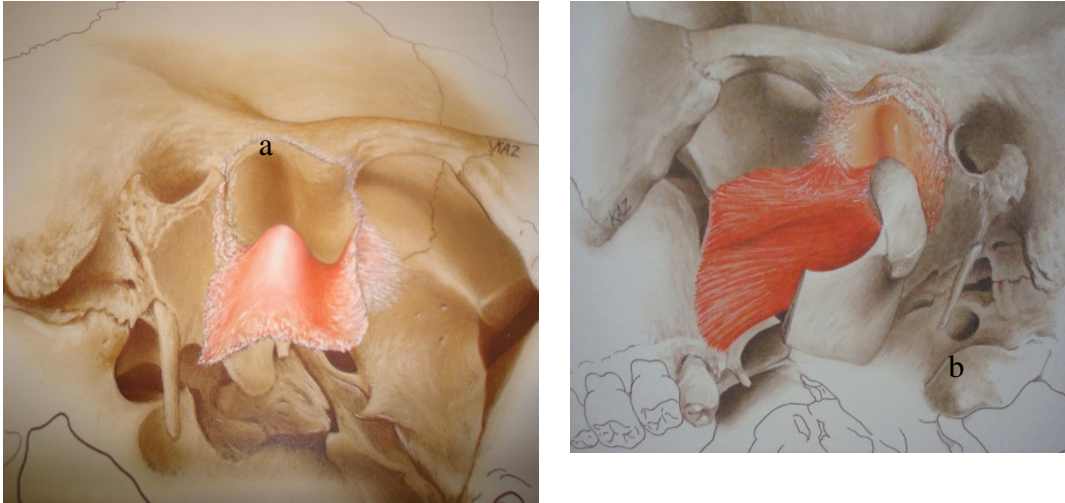


Imagen 33

a) Se logra observar la porción supradiscal

b) Se observa la porción infradiscal Tomada de Nakazawa¹³

Ligamentos.

Los ligamentos desempeñan importante papel en la protección de las estructuras, están compuestas por tejido conectivo colágeno, los ligamentos no intervienen activamente en articulación, sino que constituyen un dispositivo de limitación pasiva para restringir los movimientos articulares.

La articulación cuentan con ligamentos funcionales de de sostén:

- ✦ Ligamentos colaterales llamados comúnmente ligamentos discales, los cuales fijan los bordes internos y externos del disco articular a los polos del cóndilo son dos: Ligamento discal medial, Ligamento discal lateral, el ligamento discal interno fija el borde interno del disco al polo interno del cóndilo, el ligamento discal externo fija el borde externo del disco al polo externo del cóndilo. Actúan limitando el movimiento de alejamiento del disco respecto al cóndilo, permiten una rotación del disco en sentido anterior y posterior sobre la superficie articular, en consecuencia estos ligamentos son responsables de los movimientos de bisagra de la mandíbula.

- ✿ Ligamento capsular. Este rodea a toda la articulación y está insertado en la parte superior en el hueso temporal a lo largo de los bordes de las superficies articulares de la fosa mandibular de la eminencia articular. Por la parte inferior las fibras del ligamento capsular se unen al cuello del cóndilo, dicho ligamento actúa oponiendo resistencia ante cualquier fuerza interna, externa o exterior que tienda a luxar la superficie articular, una función importante es envolver la articulación y retener al líquido sinovial, así como permite la propiocepción respecto a la posición del movimiento de la articulación.
- ✿ Ligamento temporomandibular. La parte lateral del ligamento temporomandibular está reforzada por fibras tensas y resistentes que forma el ligamento temporomandibular el cual tiene dos partes, una porción oblicua externa que se extiende desde la superficie externa del tubérculo articular y la apófisis zigomática en dirección posteroinferior hasta la superficie externa del cuello del cóndilo y otra horizontal interna que se extiende desde el tubérculo articular y la apófisis zigomática, en dirección posterior y horizontal hasta el polo externo del cóndilo y la parte posterior del disco articular. Este se caracteriza por limitar la apertura rotacional.
- ✿ Ligamento esfenomandibular. Es uno de los ligamentos accesorios que tiene su origen en la espina del esfenoides y se extiende hacia abajo hasta la lingula.

- ☀️ **Ligamento estilomandibular.** Ligamento accesorio que se origina en la apófisis estiloides y se extiende hacia abajo y hacia delante hasta el ángulo y el borde posterior de la rama de la mandíbula, limita los movimientos de protrusión excesiva. ^{5,8,13.}

Membrana sinovial

La superficie interna de la capsula esta tapizada por la membrana sinovial, la cual produce el liquido sinovial. La membrana sinovial representa los medios de deslizamiento de la articulación y está formada por dos capas: la sinovial intima, que limita con los espacios de la articulación, y la sinovial unida al tejido conectivo fibroso de la capsula. Esta membrana reviste por completo la capsula articular del CATM adulto, pero está ausente en el tercio medio del disco. La membrana sinovial contiene células con actividad fagocítica y células con capacidad de acido hialuronico. Existen dos tipos de células sinoviales tipo A con actividad fagocítica, las tipo B que producen una secreción rica en glucoproteinas y glicosaminoglicanos, entre los que se destaca el acido hialuronico y la lubrican. La matriz extracelular de la membrana sinovial contiene fibrillas de colágeno inmersas en un material amorfo electrodenso. Las células sinoviales están ausentes en las zonas articulares funcionales. ^{5,8}

Liquido sinovial

Tiene la función de lubricar y nutrir la articulación. El liquido sinovial es producido como un ultrafiltrado del plasma sanguíneo a partir de la rica red vascular de la membrana sinovial, posee una coloración amarillenta clara, contiene acido hialuronico y mucinas que le otorgan la viscosidad, también presenta células descamadas y macrófagos. Además de lubricar, nutrir los condorcitos y por la capacidad fagocítica de los sinoviocitos A, degradar y eliminar las sustancias de desecho. ^{5,8}

Vascularización e innervación

El CATM se encuentra vascularizado por el plexo vascular procedente de las arterias temporal superficial, timpánica anterior y faríngea ascendente (ramas terminales de la carótida externa), que llega hasta la cápsula articular. Estas arterias se distribuyen en la periferia del disco, siendo la zona central avascular.
5,8,11

Esta inervada por ramificaciones nerviosas de los nervios auriculotemporal, masetero y temporal profundo, ramas del nervio trigémino, que pueden penetrar en la capsula, disco y vellosidades sinoviales. En la capsula existen terminaciones libres nerviosas y encapsuladas (corpúsculos de Ruffini, Pacini y Meissner). En el disco se observan terminaciones libres (nociceptores) en la zona periférica, mientras que en la zona central carece de fibras y por lo tanto de sensibilidad dolorosa.
5,8,11

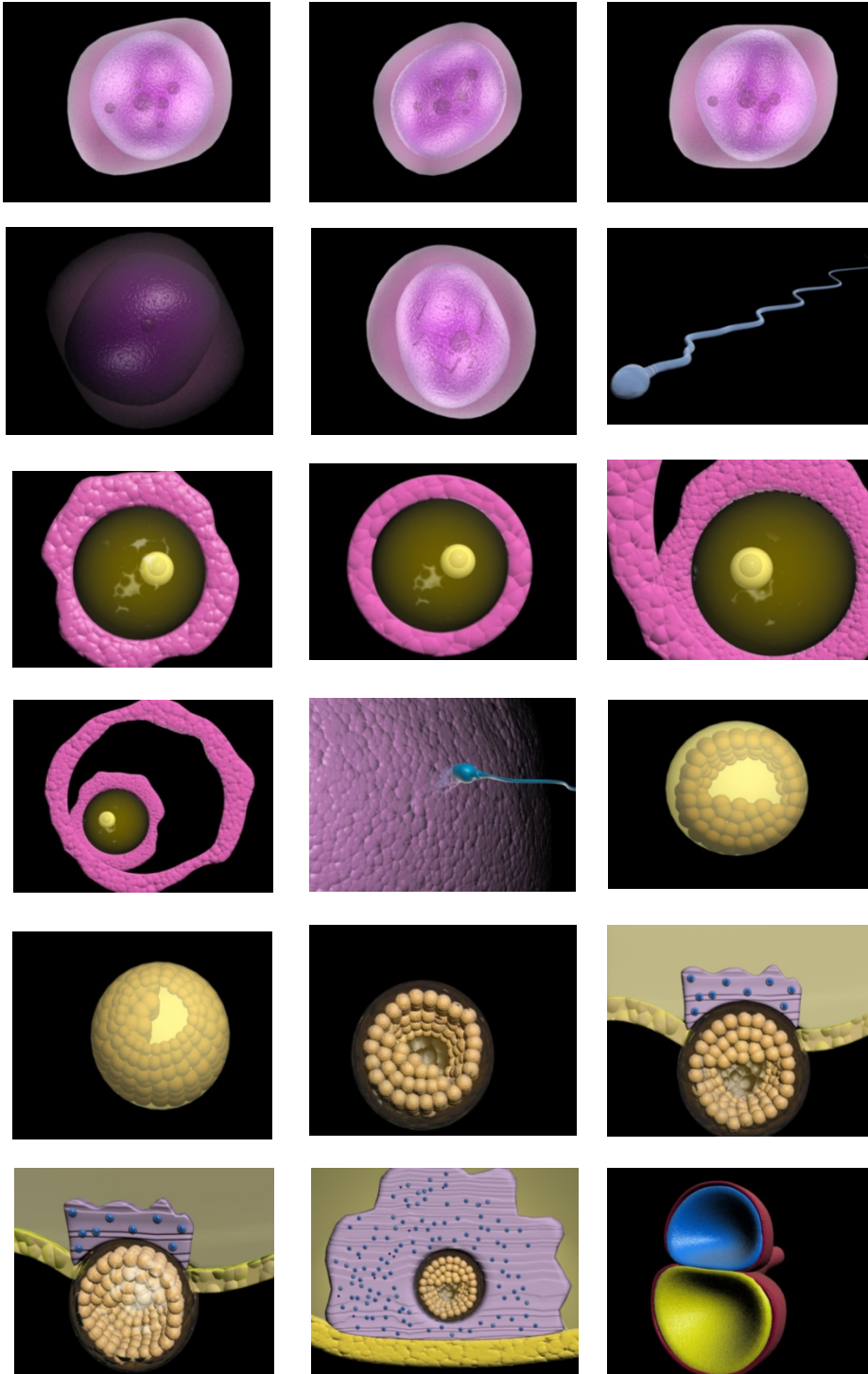
Alteraciones del desarrollo.

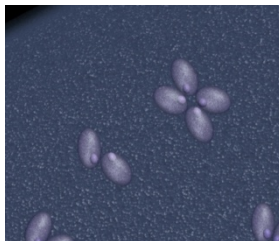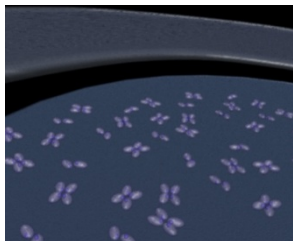

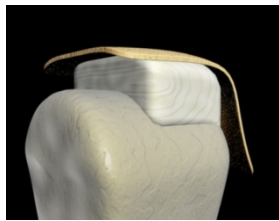
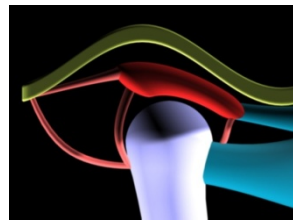
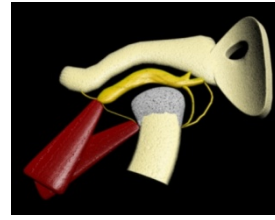
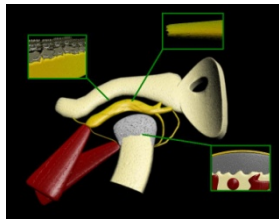
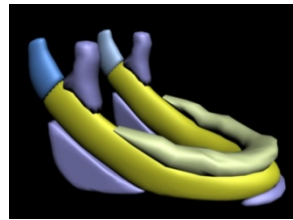
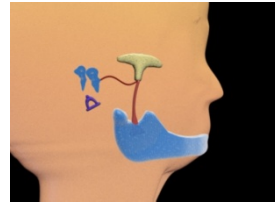
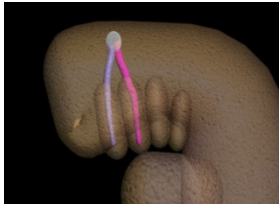
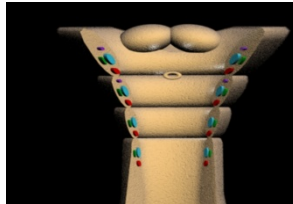
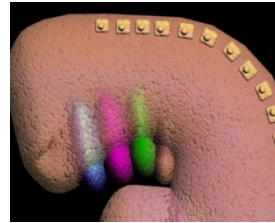
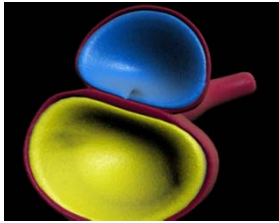
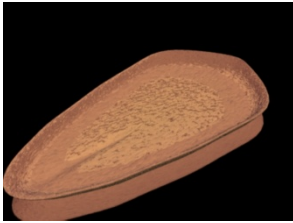
Las modificaciones del CATM en el desarrollo se ve afectado por carencia de piezas dentarias tanto en etapa lactante como en la etapa adulta, la alimentación predominante líquida o semisólida, alteraciones funcionales y tisulares por envejecimiento.

La agenesia o la aplasia condilar uni o bilateral, es una alteración congénita poco frecuente, generalmente asociada a otros defectos anatómicos presentes en anomalías del primer arco branquial. Estas anomalías pueden deberse a alteración en la migración de las células de la cresta neural (que invaden al mesénquima cefálico) o a las diferencias vasculares en las primeras semanas de desarrollo.⁵

Cóndilo hipoplásico de origen adquirido, caracterizada por un menor desarrollo, pudiendo o no estar relacionado al alteraciones de la rama montante, las causas pueden ser mecánicas, metabólicas o infecciosas.⁵

IV.-ANEXOS





V.-CONCLUSIONES

Podemos concluir que la biología del desarrollo del complejo articular temporomandibular comprende eventos específicos previos a su formación, y que en conjunto los diferentes elementos que hacen posible durante el periodo embrionario forman un complejo articular construyen una unidad funcional, la cual permitirá mantener un adecuado desempeño en actividades vitales para un crecimiento ideal del ser humano, en el periodo embrionario y posparto hasta llegar a una edad adulta.

El poder esquematizar en imágenes 3D los eventos más importantes en el desarrollo del complejo articular mandibular y relacionarlos con la información recabada permite facilitar la comprensión sobre el tema descrito. Esperando que para todos sea de gran utilidad así como lo fue para mí en el transcurso del desarrollo del mismo permitiendo ampliar mis conocimientos y reafirmarlos, y que se siembre una idea para futuros proyectos.



VI.-BIBLIOGRAFÍA

1. Sadler T.W. Ph. D. Lagman Embriología médica con orientación clínica. Editorial Médica Panamericana, 9ºed, 2004. Buenos Aires Argentina. 1-123,209-218.
2. Moore K. Persavd T.V. Embriología clínica el desarrollo del ser humano. Editorial El sevier, 7ºed; 2004.España. Pag.16-118,202-238.
3. Bruce C. M. Embriología humana y biología del desarrollo. Editorial El sevier, 3ºed, 2005. Madrid. 317-351.
4. Walter L. Davis, B, S., M.S Ph. D Histología y Embriología Bucal. Editorial Interamericana Mac Graw- Gill; 1988. México.7-219.
5. Gómez de Ferraris M. E, Campos M. Histología y Embriología Bucodental Bases estructurales de la patología, el diagnostico, la terapéutica y la prevención odontológica. Editorial Médica Panamericana; 1999. Madrid.48-80,191-208
6. Enlow. D. H. Crecimiento Maxilofacial. Editorial Interamericana Mac Graw-Hill; 3ºed, 1992. México.155-169,312-341.
7. Velayos J. Anatomía de la cabeza con enfoque estomatológico. Editorial Panamericana, 3ºed, 2001. España. 2-26.
8. Okeson. J. P DMD. Tratamiento de la oclusión y afecciones temporomandibulares. Editorial El sevier; 5ºed, 2003. Madrid.5-26.
9. Learreta J. A; Arellano J. C; Yavich L.G. Compendio sobre diagnóstico de las patologías de la ATM. Latinoamérica. Editorial Artes Médicas; 2004. 3-18.
10. Proveza D.V. Histología y Embriología Odontológicas. Editorial Interamericana. 1974. México. 241-252.
11. Bumann A, Lotzmann U. Atlas de diagnostico funcional y principios terapéuticos en odontología. Editorial Masson; 2000. Barcelona.11-39.
12. Isber Annika. Disfunción de la Articulación Temporomandibular una Guía Práctica. Latinoamérica. Editorial Artes Médicas; 2003. 3-11.
13. Nakazawa K, Kamimura K, Anatomical Atlas of The Temporomandibular Joint. Editorial Quintessence Publishing; 199. Tokyo.