

11227

Universidad Nacional Autónoma de México

División de Estudios de Posgrado
Facultad de Medicina
Instituto Mexicano del Seguro Social
Delegación Suroeste del Distrito Federal
UMAE Hospital de Especialidades CMN Siglo XXI

SECRETARÍA DE SALUD
SECRETARÍA DE ECONOMÍA

Trombofilia

Mujer de 43 años de edad con deterioro funcional, disnea de reposo, y dolor transitorio de hemitórax derecho

Tesis que presenta:
Dra. Lorenza Martínez Gallardo Prieto
Para obtener el diploma de Medicina Interna

Asesor: Dr. José Halabe Cherem

México D.F. Febrero del 2005



Universidad Nacional
Autónoma de México

Dirección General de Bibliotecas de la UNAM

Biblioteca Central




UNAM – Dirección General de Bibliotecas
Tesis Digitales
Restricciones de uso

DERECHOS RESERVADOS ©
PROHIBIDA SU REPRODUCCIÓN TOTAL O PARCIAL

Todo el material contenido en esta tesis esta protegido por la Ley Federal del Derecho de Autor (LFDA) de los Estados Unidos Mexicanos (México).

El uso de imágenes, fragmentos de videos, y demás material que sea objeto de protección de los derechos de autor, será exclusivamente para fines educativos e informativos y deberá citar la fuente donde la obtuvo mencionando el autor o autores. Cualquier uso distinto como el lucro, reproducción, edición o modificación, será perseguido y sancionado por el respectivo titular de los Derechos de Autor.

Hoja de recolecta de firmas



Dra Norma Leticia Juárez Díaz González
Dirección de Educación e Investigación
UMAE Hospital de Especialidades CMN Siglo XXI



Dr. José Halabe Cherem
Medicina Interna
Médico de base
UMAE Hospital de Especialidades CMN Siglo XXI



SUBDIVISIÓN DE ESPECIALIZACIÓN
DIVISIÓN DE ESTUDIOS DE POSGRADO
FACULTAD DE MEDICINA
U.N.A.M.



INSTITUTO MEXICANO DEL SEGURO SOCIAL

DIRECCIÓN DE PRESTACIONES MÉDICAS
UNIDAD DE ATENCIÓN MÉDICA
COORDINACIÓN DE UNIDADES MÉDICAS DE ALTA ESPECIALIZACIÓN
U.M.A.E. HOSPITAL DE ESPECIALIDADES "DR. BERNARDO SEPÚLVEDA G."
CENTRO MÉDICO NACIONAL SIGLO XXI
DIRECCIÓN DE EDUCACIÓN E INVESTIGACIÓN EN SALUD

13 de julio, 2005

ACTA DEL COMITÉ LOCAL DE INVESTIGACIÓN

A las 12:00 horas del día hoy se reunieron en sesión extraordinaria en la Sala de Juntas de la Dirección de Educación e Investigación en Salud del hospital, los doctores: Ramón Paniagua Sierra, Francisco Suárez Núñez, Diana Ménez Díaz, los miembros del Comité Local de Investigación, para evaluar el Proyecto de Investigación intitulado:

0136/2005 MUJER DE 43 AÑOS DE EDAD CON DETERIORO
FUNCIONAL, DISNEA DE REPOSO Y DOLOR
TRANSFICTIVO DE HEMITÓRAX DERECHO

Este proyecto queda registrado con el número de registro U.M.A.E.. Hospital de Especialidades " Dr. Bernardo Sepúlveda Gutiérrez " Centro Médico Nacional Siglo XXI. 3601-0136-2005

DICTAMEN: ACEPTADO

DR. JORGE ALBERTO CASTAÑÓN GONZÁLEZ
PRESIDENTE DEL COMITÉ

JACG, NJDC, RPS tbb.

Dedicatoria

A mis niños: Hugh, Alec, Patrick y Joaquin

Coordinador: Dr. Manuel de la Llata-Romero
Colaboradores: Dr. Juan Urrusti-Sanz
Dr. Jesús Aguirre-García
Dr. Roberto Sánchez-Ramírez

Mujer de 43 años de edad con deterioro funcional, disnea de reposo y dolor transictivo de hemitórax derecho

Lorenza Martínez Gallardo-Prieto,* Roberto Arriaga-Nava,** Eusebio Espinosa-Poblano,***
Bernardo Cruz-Alonso,**** José Halabe-Cherem*****

Mujer de 43 años de edad con disnea de reposo y dolor transictivo de una semana de inicio. Además con fatiga, astenia, adinamia, disnea de medianos esfuerzos y tos con expectoración blanquecina de dos meses de evolución. Presentó, una semana antes de su ingreso, disnea de pequeños esfuerzos acompañada de dolor torácico derecho, de tipo transictivo, 7/10 en intensidad, que aumentaba con la inspiración. Acudió con un médico particular quien le indicó un antiinflamatorio no esteroideo con lo que disminuyó parcialmente su sintomatología, razón por la que acudió a Urgencias del Hospital de Cardiología del Centro Médico Nacional Siglo XXI, Instituto Mexicano del Seguro Social.

Entre los antecedentes de importancia destacan los siguientes:

- Aborto espontáneo hace 20 años.
- Insuficiencia venosa periférica (IVP) desde hace 16 años, en tratamiento con Acenocumarina.
- Trombosis venosa profunda (TVP) hace 16 años.
- Evento de tromboembolia pulmonar (TEP) hace 3 años con centellograma perfusorio confirmatorio.

En vigilancia por el servicio de Neumología del Hospital de Cardiología del Centro Médico Nacional Siglo XXI desde el 2002 por TEP, IVP, TVP e insuficiencia respiratoria tipo I. Pendiente el estudio de coagulación en su Hospital General de Zona.

A su llegada al hospital TA 90/60, FC 98x' y FR 31x', tinte icterico, ingurgitación yugular grado II, campos pulmonares con ausencia de murmullo vesicular en base derecha, ruidos cardíacos con aumento en frecuencia, rítmicos, de buena intensidad, sin fenómenos agregados; no hay hepatomegalia.

Extremidades hipotróficas, con cianosis periférica 3+, y uñas en vidrio de reloj. Miembros inferiores distales con úlceras varicosas en región anterior, piel de coloración ocre (Figura 1). Pulsos disminuidos en intensidad. Llenado capilar, seis segundos.

Estudios de laboratorio a su ingreso: creatinina 1.4, hemoglobina 16.2 g/dL, hematocrito 51.8%, leucocitosis 12,400/uL, plaquetas 51,900, tiempo de trombina 16 segundos y protrombina 92 segundos. Gasometría con pH de 7.39, PCO₂ 27.3, PO₂ 27, HCO₃ 16.7 y saturación de O₂ de 52.4%.

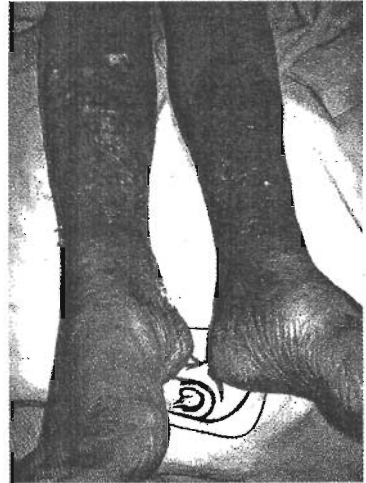

Figura 1. Miembros inferiores distales con úlceras varicosas.

*R4 de Medicina interna, Hospital de Especialidades.

**Médico de base del Servicio de Urgencias, Hospital de Cardiología.

***Médico de base del Servicio de Neumología, Hospital de Cardiología.

****Médico de base del Servicio de Radiología, Hospital de Especialidades.

*****Departamento de Medicina Interna, Hospital de Especialidades.

Todos adscritos al Centro Médico Nacional Siglo XXI, Instituto Mexicano del Seguro Social.

Correspondencia y solicitud de sobretiros: Dra. Lorenza Martínez Gallardo-Prieto. R4 de Medicina interna, Hospital de Especialidades, Centro Médico Nacional Siglo XXI, Instituto Mexicano del Seguro Social. Av. Cuauhtémoc 330, Col. Doctores, 06725 México D. F.




Figura 2. EKG: Ritmo sinusal, FC de 100x', Eje eléctrico de -150 grados, hipertrofia del ventrículo derecho con Rs en V1 y datos de sobrecarga sistólica del ventrículo derecho. QR en AVR.

Electrocardiograma a su ingreso con ritmo sinusal, FC de 100x', Eje eléctrico de -150 grados, hipertrofia del ventrículo derecho con Rs en V1 y datos de sobrecarga sistólica del ventrículo derecho. QR en AVR (Figura 2).

La radiografía de tórax mostró cardiomegalia grado II, y zona de oligohemia parahiliar derecha.

Se realizó ecocardiograma transtorácico que mostró dilatación de cavidades derechas y del anillo pulmonar, insuficiencia tricuspídea moderada y movimiento paradójico tipo A del septum. Presión de la arteria pulmonar de 105 mmHg, fracción de eyección del ventrículo izquierdo 77%.

La tomografía helicoidal reveló imagen hipodensa de 79UH localizada en la porción proximal de la arteria pulmonar derecha, con diámetro aproximado de 75mm, así como trombosis parcial de la arteria pulmonar izquierda. Dimensión del tronco de la arteria pulmonar de 31mm, el de la rama derecha de 24mm y el de la izquierda de 21mm. El cayado de la vena ácigos ectásico y cardiomegalia a expensas del ventrículo derecho (VD).

El pulmón derecho mostró 2 imágenes densas, amorfas, de localización subpleural, situadas en el lóbulo superior. El pulmón izquierdo sin alteraciones. (Figuras 3 a 6).

Se decide su ingreso a la Unidad Coronaria (UC) del mismo hospital.

En la UC se solicita interconsulta al servicio de Hematología del HE quien solicitó pruebas de coagulación especial (PCE1), anticardiolipina (ACC) y anticoagulante lúpico (AL) (Cuadro I).

Cuadro I. Pruebas de coagulación

| Coagulación | | | |
|---|---|-------|-------------------------|
| Tiempo de protrombina | | | |
| Resultado | * 14.9 | seg. | 11.0 - 14.0 |
| Testigo | 12.70 | seg. | |
| Tiempo de tromboplastina parcial | | | |
| Resultado | * 59.5 | seg. | 22.0 - 40.0 |
| Testigo | 30.4 | seg. | |
| Tiempo de trombina | | | |
| Resultado | 18.5 | seg. | 18.0 - 22.0 |
| Testigo | 16.8 | seg. | |
| Fibrinógeno | | | |
| Resultado | *480 | mg/mL | 200-400 |
| Testigo | 345.0 | mg/dL | |
| Productos de degradación | | | |
| Fibrina/fibrinógeno | Mayor o igual que 5 | µg/mL | Menor de 5.0 |
| Dimero-D | pero menor de 20 | | |
| | Mayor o igual de 0.5 | µg/mL | Menor de 0.5 |
| | pero menor de 3 | | |
| Lisis de euglobulinas | Negativa a los 120 minutos | min | Negativa a los 120 min. |
| Diluciones y correcciones de coagulación | | | |
| Dilución con salina TP 1:2 | 21.0 | seg. | |
| Dilución con salina TP 1:4 | 34.0 | seg. | |
| Dilución con salina TTP 1:2 | 53.9 | seg. | |
| Dilución con salina TTP 1:4 | 79.2 | seg. | |
| Dilución con salina TTP 1:8 | Imagen de presencia de inhibidor de alta potencia | | |
| Corrección con plasma TP 1:2 | 14.2 | seg. | |
| Corrección con plasma TTP 1:2 | 51.4 | seg. | |
| Corrección con plasma TTP 1:4 | 45.7 | seg. | |
| Corrección con plasma TTP 1:8 | 40.1 | | |
| Pool con salina TP 1:2 | 17.8 | seg. | |
| Pool con salina TP 1:4 | 29.1 | seg. | |
| Pool con salina TTP 1:2 | 44.0 | seg. | |
| Pool con salina TTP 1:4 | 81.4 | seg. | |

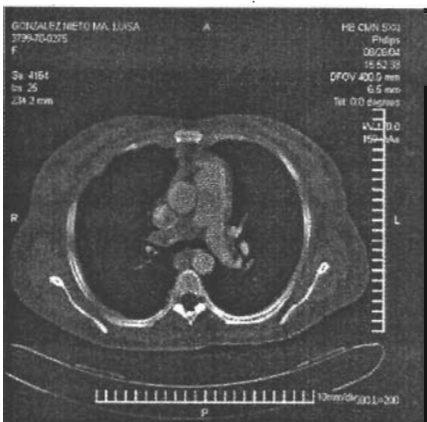


Figura 3.

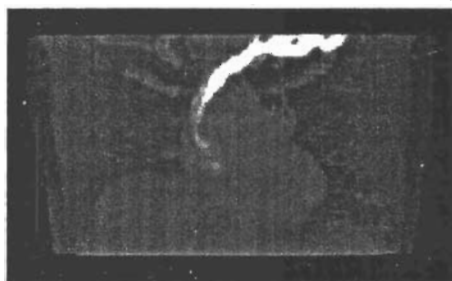


Figura 4.

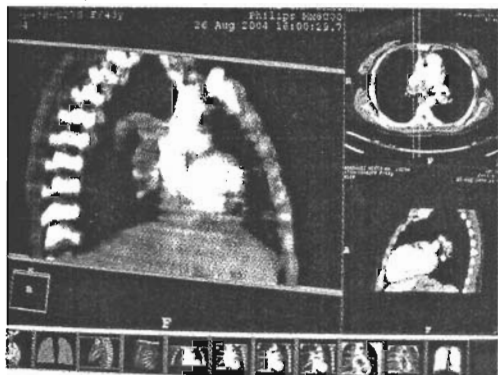


Figura 5.

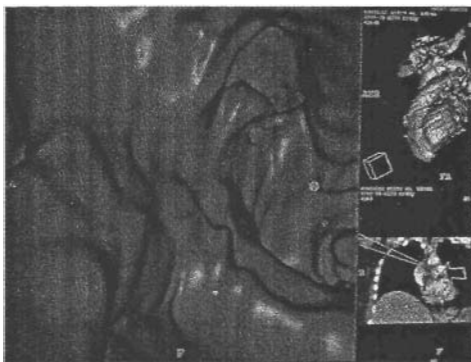


Figura 6.

Figuras 3,4,5 TAC helicoidal: imagen hipodensa localizada en la porción proximal de la arteria pulmonar derecha con un diámetro aproximado de 75mm, así como trombosis parcial de la arteria pulmonar izquierda. Dimensión del tronco de la arteria pulmonar de 31mm, el de la rama derecha de 24mm y el de la izquierda de 21mm.

Figura 6. Trombo al inicio de la arteria pulmonar derecha.

| | |
|-------------------------------|----------|
| Ac IGM contra cardiolipina | 39.18MPL |
| Referencia menor o igual a 11 | |
| Ac IGG contra cardiolipina | 44.18 GP |
| Referencia menor o igual a 23 | |

Con estos resultados se hizo el diagnóstico de síndrome antifosfolípido.

La paciente fue sometida a cateterismo para colocación de un filtro en la vena cava inferior (VCI), sin éxito por intensa trombosis de la misma.

Comentario

El caso presentado corresponde al de una mujer portadora de trombofilia, con antecedente de TVP y úlceras venosas, quien acude al Servicio de Urgencias por una TEP crónica agudizada

a consecuencia de un problema tromboembólico venoso (TEV); con diagnóstico final de trombofilia secundaria a síndrome antifosfolípido.

La trombofilia se define como una condición, hereditaria o adquirida en que, por presentarse con un estado de hipercoagulabilidad, hay predisposición al desarrollo de fenómenos tromboembólicos.^{1,2}

El cuerpo mantiene un estado de hemostasis gracias a un balance delicado entre coagulación, anticoagulación, formación de coágulo y lisis. Existen tres componentes principales para el mantenimiento de esta homeostasis: plaquetas, factores de coagulación y vasculatura.³

En las trombofilias existe pérdida de este balance secundaria a una alteración en alguno de los componentes que participan en la coagulación.

Podemos usar la pnemotecnia CALM SHAPES para recordar las principales causas de trombofilia:

- Deficiencia de proteína C
- Deficiencia de Antitrombina III
- Resistencia a proteína C; factor V de Leiden
- Neoplasias (Malignancy)
- Deficiencia de proteína S
- Homocisteinemia
- Anticuerpos Antifosfolípido
- Embarazo (Pregnancy)
- Elevación del factor VIII
- Plaquetas pegajosas (Sticky platlets)

Debe sospecharse el diagnóstico de trombofilia en las siguientes situaciones:

- Presentación clínica de trombos sin factores predisponentes conocidos
- Historia familiar de trombofilia
- Presentación clínica sugestiva de trombofilia en menores de 30 años
- Más de un episodio de trombosis
- Abortos espontáneos recurrentes⁴

Las manifestaciones clínicas más comunes en trombofilia son la TVP y la TEP, las cuales son secundarias a la enfermedad TEV.^{4,5}

Las trombofilias son un factor de riesgo conocido para TVP el cual a su vez es un factor de riesgo mayor para úlceras venosas crónicas (UVC).^{2,6}

Los pacientes con UVC tienen una prevalencia de trombofilia de 41%; esto es 30 veces más alto que la población general.⁶

Se necesitan múltiples pruebas de coagulación e inmunológicas para demostrar la presencia de una trombofilia específica.

En estos pacientes se deben de hacer los siguientes exámenes de laboratorio: tiempos de coagulación que valoren la vía intrínseca, extrínseca y común de la coagulación; determinación de plaquetas y pruebas de coagulación especial para distinguir entre presencia de inhibidores de la coagulación y deficiencia de factores de coagulación.

En pacientes con tiempos de coagulación prolongados en quienes existe deficiencia de algún factor de la coagulación, esperaríamos que al agregar plasma normal al plasma de nuestro paciente, los tiempos se corregirían, debido a que se requiere menos de 50% del factor de coagulación para que este haga su efecto procoagulante. Si no lo corrige nos hablaría de la presencia de un inhibidor.

Para corroborar o descartar que nuestro inhibidor es dependiente de fosfolípidos, comparamos tiempos de coagulación a diferentes diluciones de reactivo de fosfolípido, repitiendo la prueba de coagulación después de agregar al sistema fosfolípidos adicionales. Esta prueba, al no estar estandarizada para un porcentaje de corrección indicativo de anticoagulante lúpico, es únicamente orientadora.⁷

Después de estos estudios se deberán hacer pruebas específicas para la trombofilia que resulte más probable una vez analizados los antecedentes familiares, clínicos y pruebas iniciales de laboratorio.

A pesar del avance en el diagnóstico por laboratorio de hipercoagulabilidad, estados predisponentes a trombofilia solo se identifican en la minoría de los pacientes con TEV. Por lo tanto, es de suma importancia la historia familiar detallada para asegurar que portadores de genes procoagulantes nunca desarrollen TVP o TEP.⁸

El síndrome antifosfolípido (SAFF) es un síndrome adquirido en donde se producen anticuerpos (Ac.) que se unen a antígenos de fosfolípidos con carga negativa.⁹ Recientemente se ha sugerido que estos anticuerpos están dirigidos hacia la beta2 glicoproteína 1.¹⁰

Los anticuerpos antifosfolípido son un grupo amplio y heterogéneo de inmunoglobulinas que incluye, entre otras, (AAC) y (AL).^{4,2,10-12} Los AAC pueden ser IgM o IgG, rara vez IgA. IgG se considera el más patogénico.^{2,10,11}

Este síndrome se asocia con trombosis tanto venosas como arteriales y complicaciones obstétricas.^{9,11}

Los ACC parecen promover la trombosis por medio de un número de diferentes, mal definidos, mecanismos. Estos incluyen agregación plaquetaria, inhibición de antitrombina y proteína C y estimulación del factor tisular y/o sulfato heparan en el endotelio.^{2,10} El AL es también, un claro predisponente para eventos trombóticos.¹¹

El SAFF es el estado de hipercoagulabilidad que implica un mayor riesgo para TEP. Anatómicamente, grandes y recurrentes TEV, son la manifestación clínica más común. El aumento en AAC también se ha asociado con infarto al miocardio, infartos cerebrales y abortos espontáneos en el primer trimestre.⁹

Los signos y síntomas de TEP son inespecíficos. No existe una prueba de laboratorio que muestre evidencia específica para TEP. Su diagnóstico depende de los estudios de imagen. La tomografía helicoidal es una nueva y altamente sensible estrategia para el diagnóstico de TEP.⁵

Los criterios primarios para el diagnóstico de SAFF son:

Clínicos

- Trombosis vascular
 - uno o mas episodios clínicos de trombosis arterial, venosa o de pequeños vasos que ocurra en cualquier tejido u órgano.
- Complicaciones del embarazo
 - una o mas muertes inexplicables de fetos morfológicamente normales en o después de la décima semana de gestación (SDG).
 - uno o mas nacimientos prematuros de neonatos morfológicamente normales durante o antes de las 34 SDG.
 - tres o más abortos espontáneos consecutivos, inexplicables, antes de las 10 SDG.

Laboratorio

- Anticuerpos anticardiolipina
 - AAC IgG o IgM presentes en la sangre en moderados o altos niveles, en 2 o más ocasiones con seis semanas de separación.

- Anticoagulante lúpico
 - Detectados en sangre en 2 o más ocasiones con 6 semanas de separación
 - Para el diagnóstico de SAFF se debe de contar con al menos un criterio clínico y uno de laboratorio.
 - Si no hay una enfermedad autoinmune subyacente se considera SAFF primario. Si la hay, por ejemplo lupus eritematoso sistémico, SAFF secundario.^{12,19}

Existe controversia en el uso de anticoagulantes en el paciente con SAFF asintomático. Presentamos las siguientes recomendaciones terapéuticas:

1. Primer infarto cerebral confirmado objetivamente, AAC o AL positivos.
 - Usar ácido acetilsalicílico (ASA) o anticoagulantes orales (AO) hasta llegar a un INR de 2.0 a 3.0.^(7,13)
2. Trombosis arterial no cerebral confirmada objetivamente, ACC o AL positivos.
 - Usar AO para llegar a un INR de 2.0 a 3.0 + ASA 81mg/día.^{14-16.}
3. Primera trombosis venosa objetivamente confirmada, ACC o AL positivos.
 - Usar AO para llegar a un INR de 2.0-3.0.^{15,14}
4. Cualquier trombosis recurrente a pesar del tratamiento sugerido se desconoce. El tratamiento puede incluir AO a más altas dosis para llegar a un INR mayor de 3.0 o heparina de bajo peso molecular.^{10,13,17,19}

Normalmente la TEP se resuelve exitosamente con fibrinólisis. El manejo médico para la TEP crónica, en cambio, es limitado. Recientemente el manejo quirúrgico ha cobrado importancia. La tromboendarterectomía por esternotomía media bajo estado de hipotermia y paro circulatorio, se ha realizado en ocho pacientes con SAFF, Deficiencia de proteína C y de antitrombina III, obteniendo buenos resultados clínicos.²⁰

Referencias

1. Terence W, Hassouna H. Hypercoagulable states. *Hematol Oncol Clin N Am* 2000;14(2):355-377.
2. Braubury AW, Mackenzie RK, Burns P, et al. Thrombophilia and Chronic Venous Ulceration. *Eur J Vasc Endovasc Surg* 2002;24:97-104.
3. Iskander G, Cheng Y. Fundamentals of normal hemostasis. *Ann Clin N Am* 1999;17(4):715-731.
4. Hellman M. Thrombophilias: an overview. *Prim Care Update Ob/Gyns* 2001;9(6):226-230.
5. López-Baret P, Piuto JM, Romero A. Systematic Study of occult pulmonary thromboembolism in patients with deep venous thrombosis. *J Vasc Surg* 2001;33:515-521.
6. Mackenzie RK, Ludlam CA, Ruckley CV. The prevalence of thrombophilia in patients with chronic venous leg ulceration. *J Vasc Surg* 2002;35:718-722.
7. Derksen RHHM, Groot PG. Tests for lupus anticoagulant revisited. *Thromb Research* 2004; article in press: 1-7
8. Goldhaber SZ. Pulmonary Embolism. *Lancet* 2004;363:1295-1305.
9. Wilson W. Clasificación criteria for antiphospholipid syndrome. *Rheum Dis Clin* 2001;27(3):499-505.
10. Burns PJ, Mosquera DA, Bradbury AW. Prevalence and significance of thrombophilia in Peripheral Arterial Disease. *Eur J Vasc Endovasc Surg* 2001;22:98-106.
11. Gall M. Antiphospholipid antibodies and thrombosis: do test patterns identify the patients risk? *Thromb Research* 2004; article in press: 1-5
12. Wisloff F, Jacobsen E, Liestol S. Laboratory diagnosis of the antiphospholipid syndrome. *Thromb Research* 2003;108:263-271.
13. Crowther MA, Wisloff F. Evidence based treatment of antiphospholipid syndrome II. Optimal anticoagulant therapy for thrombosis. *Thromb Research* 2004; article in press: 1-5
14. Crowther MA, Ginsberg JS, Gent M, et al. A randomized trial of two intensities of warfarin for the prevention of recurrent thrombosis in patients with antiphospholipid antibodies. *N Engl J Med* 2003;349:1133-1138.
15. Finazzi G, Marchioli R, Barbui T. A randomized clinical trial of oral anticoagulant therapy in patients with antiphospholipid antibody syndrome: the WAPS study. *J Thromb Haemost* 2003;1(51):OC365.
16. Hurler M, Abdelnoor M, Smith P, et al. Al. Warfarin, aspirin or both after myocardial infarction. *N Engl J Med* 2002;347(13):969-974.
17. Crowther MA. Anticoagulant therapy for the thrombotic complications of the antiphospholipid antibody syndrome. *Thromb Research* 2004; article in press: 1-4
18. Wilson WA, Gharavia AE, Koike T, et al. International Consensus statement on preliminary classification criteria for definite antiphospholipid syndrome: report of an international workshop. *Arthritis Rheum* 1999;42(7):1309-1311
19. Levin SR, Brey RL, Tilley BC. Antiphospholipid antibodies and subsequent thrombo-occlusive events in patients with ischemic stroke. *JAMA* 2004;291:576-584.
20. Ando M, Takamoto S, Okita Y, et al. Operation for Chronic Pulmonary Thromboembolism Accompanied by Thrombophilia in 8 patients. *Ann Thorac Surg* 1998;66:1919-1924.

DATOS DEL MÉDICO

Apellido Paterno

Apellido Materno

Nombre (s)

Sede No.

Ciudad

No. de registro

CUESTIONARIO
EJERCICIO CLÍNICO-PATOLÓGICO

"MUJER DE 43 AÑOS DE EDAD CON DETERIORO FUNCIONAL, DISNEA DE REPOSO Y DOLOR TRANSFICTIVO DE HEMITÓRAX DERECHO"

1. TODAS SON CAUSAS DE TROMBOFILIA EXCEPTO:
 - a. Cáncer Pancreático
 - b. Deficiencia de Antitrombina III
 - c. Resistencia a Proteína C
 - d. Elevación de Proteína S
 - e. Síndrome Antifosfolípido(SAFF)
2. LA MANIFESTACIÓN MAS COMÚN EN LA TROMBOFILIA ES:
 - a. Trombosis Venosa Profunda
 - b. Evento Cerebral Vascular
 - c. Ulceras Venosas
 - d. Isquemia Cardíaca
 - e. Aborto Espontáneo
3. SE DEBE DE SOSPECHAR TROMBOFILIA SI:
 - a. Más de un episodio de trombosis
 - b. Historia familiar de Hemofilia B
 - c. Abortos espontáneos recurrentes
 - d. a y c son correctas
 - e. Todas son correctas
4. LA TROMBOFILIA MAS COMÚN ES:
 - a. Deficiencia de Proteína C
 - b. Elevación de Proteína S
 - c. Deficiencia de Antitrombina III
 - d. Factor V de Leiden
 - e. Homocisteinemia
5. ACTUALMENTE EL METODO DIAGNÓSTICO DE ELECCIÓN PARA TROMBOEMBOLIA PULMONAR(TEP) ES:
 - a. Angiografía
 - b. Ecocardiograma transesofágico
 - c. Electrocardiograma
 - d. Gamagrama Ventilatorio-Perfusorio
 - e. Tomografía Helicoidal
6. EL HALLAZGO MAS COMÚN EN LA TEP ES:
 - a. Taquicardia
 - b. T invertida en DI, Q en DIII y S en DIII
 - c. Q en DI, S en DIII y T invertida en DII
 - d. Q en DI, S en DIII y T invertida en DIII
 - e. S en DI, Q en DIII y T invertida en DIII
7. EL TRATAMIENTO INICIAL PARA TEP ES:
 - a. Fibrinolisis
 - b. Ácido Acetil Salicílico(ASA)
 - c. Anticoagulación Oral(AO)
 - d. Tromboendarectomía
 - e. CPAP
8. SE DEBE DE SOSPECHAR PRESENCIA DE ANTICOAGULANTE LÚPICO SI:
 - a. Los tiempos de coagulación son normales con presencia de inhibidor independiente de fosfolípidos
 - b. Tiempos de coagulación normales con ausencia de inhibidor
 - c. Tiempos de coagulación prolongados con presencia de inhibidor dependiente de fosfolípidos
 - d. Tiempos de coagulación prolongados con presencia de inhibidor independiente de fosfolípidos
 - e. Tiempos de coagulación prolongados con ausencia de inhibidor
9. TODOS SON CRITERIOS PRIMARIOS DE SAFF EXCEPTO:
 - a. Trombosis venosa en miembro torácico
 - b. Anticuerpos anticardiolipina en sangre en una sola determinación
 - c. Aborto espontáneo a las 12 semanas de gestación (SDG)
 - d. 3 abortos espontáneos consecutivos de 3, 4 y 5 SDG
 - e. Nacimiento prematuro de 33 SDG
10. TRATAMIENTO RECOMENDADO EN PACIENTES CON PRIMERA TROMBOSIS ARTERIAL, NO CEREBRAL, CON ANTICUERPOS ANTICARDIOLIPINA O ANTICOAGULANTE LÚPICO POSITIVOS:
 - a. ASA en dosis bajas, o AO para llegar a un INR de 2.0-3.0
 - b. ASA en bajas dosis, o AO para llegar a un INR mayor a 3.0
 - c. ASA en bajas dosis y AO para llegar a un INR de 2.0-3.0
 - d. ASA en bajas dosis y AO para llegar a un INR mayor a 3.0
 - e. ASA en altas dosis

6.

ESTA TESIS NO SALE
DE LA BIBLIOTECA