



UNIVERSIDAD NACIONAL AUTÓNOMA DE MÉXICO

FACULTAD DE ODONTOLOGÍA

TUMORES DE GLÁNDULAS SALIVALES,  
REVISIÓN DE 10 AÑOS EN EL CENTRO  
MÉDICO NACIONAL "20 DE NOVIEMBRE"  
ISSSTE DE 1993 AL 2003

T E S I S

QUE PARA OBTENER EL TÍTULO DE  
CIRUJANO DENTISTA  
P R E S E N T A

EMANUEL ALONSO ACUÑA

DIRECTOR: M.C. CARLOS PÁEZ VALENCIA  
ASESORES: C.D. BERNARDO CRUZ LÉGORRETA  
MTRA. BEATRIZ C. ALDAPE BARRIOS



MÉXICO, D.F.

2004



Universidad Nacional  
Autónoma de México

Dirección General de Bibliotecas de la UNAM

**Biblioteca Central**



**UNAM – Dirección General de Bibliotecas**  
**Tesis Digitales**  
**Restricciones de uso**

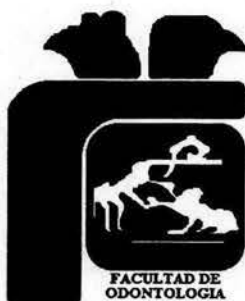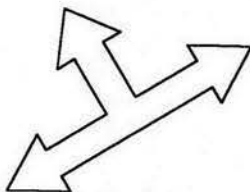
**DERECHOS RESERVADOS ©**  
**PROHIBIDA SU REPRODUCCIÓN TOTAL O PARCIAL**

Todo el material contenido en esta tesis esta protegido por la Ley Federal del Derecho de Autor (LFDA) de los Estados Unidos Mexicanos (México).

El uso de imágenes, fragmentos de videos, y demás material que sea objeto de protección de los derechos de autor, será exclusivamente para fines educativos e informativos y deberá citar la fuente donde la obtuvo mencionando el autor o autores. Cualquier uso distinto como el lucro, reproducción, edición o modificación, será perseguido y sancionado por el respectivo titular de los Derechos de Autor.

ESTA TESIS NO SALE  
DE LA BIBLIOTECA

*Unidos por la investigación y el conocimiento.*



Autorizo a la Dirección General de Bibliotecas de la UNAM a difundir en formato electrónico e impreso el contenido de mi trabajo recepcional.

NOMBRE: ALONSO

ACUÑA EMANUEL

FECHA: 14-06-04

FIRMA: 

*Gracias.*



ESTA TESIS NO SALE  
DE LA BIBLIOTECA

## *Agradecimientos:*

*Este trabajo no solo comprende la conclusión de mis estudios profesionales, si no que es la herencia que he recibido de parte de mis Padres, Hermanos, Maestros y Amigos.*

*A mis Padres Catalino Alonso N. y Guadalupe Acuña G.*

*Muchas gracias por darme la vida, educarme, inculcarme valores, por su amor, su paciencia, su tiempo, sus oraciones, sus preocupaciones, por trabajar tanto por nosotros, por esas noches de desvelo y muchas otras cosas, que nunca podré pagarles.*

*A mis hermanos Inocencia, Rafael, Lupita, Artemio*

*Por todos los momentos felices que me han regalado, por su compañía, consejos y tiempo.*

*A mi esposa por su amor, compañía, comprensión y paciencia, a mis tesoros Daniela y Karen Elizabeth quienes son la luz de mi vida y mi inspiración a quien dedico este trabajo.*

*Al Dr. Carlos Páez Valencia Gracias por abrir las puertas del Centro Médico Nacional "20 de Noviembre", por su paciencia, amistad, confianza, tiempo, compartir sus conocimientos y apoyarme en todo.*

*A la Dra. Beatriz C. Aldape Barrios quien me dejó colaborar y me hizo sentir parte del Departamento de Patología Bucal de Posgrado, por sus conocimientos, amistad, confianza, tiempo, consejos, por impulsarme tanto.*

*Al C.D. Bernardo Cruz Legorreta, Gracias por su amistad y todas sus enseñanzas.*

*A la UNAM y a la Facultad de Odontología por formar hombres y mujeres sin importar color, clases sociales ni lengua, quienes son el presente de México.*

*A mis amigos, José C. Hernández García, Benancio Carreño, Efraín Leyva, Gerardo Meza, Juan J. Muñoz, Omar Quinto, Jorge García, Fernando Tenorio, Mario Nava, Yessenia Serrano, Laura, Gloria, Karina Salinas †, Benito y a todos los que de alguna manera hicieron posible este trabajo.*

*A Dios mi más grande agradecimiento por poner en mi camino a tanta y tanta gente tan maravillosa, gracias por mostrarme el camino y no soltarme de tu mano. Gracias por esta oportunidad...*

**MUCHAS GRACIAS.**

## ÍNDICE

RESUMEN.....	1
INTRODUCCIÓN.....	2
ANTECEDENTES.....	8
PLANTEAMIENTO DEL PROBLEMA.....	54
JUSTIFICACIÓN.....	54
HIPÓTESIS.....	54
OBJETIVO.....	55
MÉTODOS Y MATERIALES.....	55
TIPO DE ESTUDIO.....	56
UNIVERSO DE ESTUDIO.....	56
CRITERIOS DE INCLUSIÓN.....	57
CRITERIOS DE EXCLUSIÓN.....	57
CRITERIOS DE ELIMINACIÓN.....	57
VARIABLES DEPENDIENTES.....	58
VARIABLES INDEPENDIENTES.....	59
PROCEDIMIENTO Y ANÁLISIS ESTADÍSTICO.....	60
RESULTADOS.....	61
DISCUSIÓN.....	100
CONCLUSIÓN.....	102
GLOSARIO.....	108
REFERENCIAS.....	109
ANEXO 1.....	113

## ÍNDICE DE GRÁFICAS

<b>Gráfica 1</b> .....	<b>66</b>
Frecuencia de 149 tumores de glándulas salivales encontrados por año	
<b>Gráfica 2</b> .....	<b>67</b>
Tumores de glándulas salivales según el género en 149 casos	
<b>Gráfica 3</b> .....	<b>68</b>
Frecuencia por edad en que se presentaron los 149 casos de tumores de glándulas salivales	
<b>Gráfica 4</b> .....	<b>69</b>
Frecuencia de tumores de glándulas salivales por las décadas de la vida (149 casos).	
<b>Gráfica 5</b> .....	<b>70</b>
Topografía de 149 tumores de glándulas salivales	
<b>Gráfica 6</b> .....	<b>71</b>
Diagnósticos clínicos de los 149 casos de tumores de glándulas salivales	
<b>Gráfica 7</b> .....	<b>72</b>
Tiempo de evolución de los 149 tumores de glándulas salivales antes de recibir atención médica	
<b>Gráfica 8</b> .....	<b>73</b>
Asociación de los tumores de glándulas salivales con otras neoplasias	
<b>Gráfica 9</b> .....	<b>74</b>
Tumores de glándulas salivales clasificados según la OMS* de 1992	
<b>Gráfica 10</b> .....	<b>75</b>
Los seis tumores más frecuentes de glándulas salivales en 149 casos	
<b>Gráfica 11</b> .....	<b>77</b>
Frecuencia de tumores benignos y malignos en las glándulas parótidas en 95 casos	
<b>Gráfica 12</b> .....	<b>78</b>
Frecuencia de tumores benignos y malignos en las glándulas submaxilares (30 casos)	

<b>Gráfica 13</b> .....	<b>79</b>
Frecuencia de tumores benignos (65) y malignos (41) respecto al sexo en 149 casos.	
<b>Gráfica 14</b> .....	<b>80</b>
Distribución de 65 casos de tumores benignos de glándulas salivales	
<b>Gráfica 15</b> .....	<b>81</b>
Topografía de 65 casos de tumores benignos de glándulas salivales.	
<b>Gráfica 16</b> .....	<b>81</b>
Frecuencia del tamaño al momento de la cirugía de los 65 tumores benignos (43.62%) de glándulas salivales.	
<b>Gráfica 17</b> .....	<b>82</b>
Distribución de 65 (43.62%) tumores benignos de glándulas salivales respecto al género.	
<b>Gráfica 18</b> .....	<b>82</b>
Recidiva en 65 tumores benignos.	
<b>Gráfica 19</b> .....	<b>83</b>
Frecuencia del adenoma pleomorfo por género en 51 casos.	
<b>Gráfica 20</b> .....	<b>84</b>
Adenoma pleomorfo frecuencia según las décadas de la vida en 51 casos.	
<b>Gráfica 21</b> .....	<b>85</b>
Frecuencia del adenoma pleomorfo de glándulas salivales en 51 casos	
<b>Gráfica 22</b> .....	<b>86</b>
Topografía del adenoma pleomorfo en 51 casos	
<b>Gráfica 23</b> .....	<b>87</b>
Análisis del diagnóstico clínico del adenoma pleomorfo en 51 casos	
<b>Gráfica 24</b> .....	<b>88</b>
Tratamiento del adenoma pleomorfo en 51 casos	
<b>Gráfica 25</b> .....	<b>89</b>
Recidiva del adenoma pleomorfo en 51 casos	
<b>Gráfica 26</b> .....	<b>90</b>
Tiempo de evolución del adenoma pleomorfo antes de recibir atención médica.	

<b>Gráfica 27</b> .....	<b>92</b>
Distribución de tumores malignos de glándulas salivales.	
<b>Gráfica 28</b> .....	<b>93</b>
Distribución de los tumores malignos respecto al género en 61 (41%) casos.	
<b>Gráfica 29</b> .....	<b>93</b>
Tumores malignos de glándulas salivales según las décadas de la vida 61 casos (41%).	
<b>Gráfica 30</b> .....	<b>94</b>
Topografía de tumores malignos de glándulas salivales en 61 casos	
<b>Gráfica 31</b> .....	<b>95</b>
Frecuencia del carcinoma adenoideo quístico según el género en 16 casos	
<b>Gráfica 32</b> .....	<b>96</b>
Distribución de 16 casos de carcinoma adenoideo quístico por las décadas de la vida.	
<b>Gráfica 33</b> .....	<b>97</b>
Frecuencia del linfoma No Hodgkin respecto al género en 10 casos	
<b>Gráfica 34</b> .....	<b>98</b>
Linfomas no-Hodking según las décadas de la vida (10 casos)	
<b>Gráfica 35</b> .....	<b>99</b>
Topografía del linfoma no-Hodking en 10 casos	



---

## RESUMEN

**Objetivo:** Conocer la prevalencia de los tumores de glándulas salivales en los últimos 10 años en el Centro Médico Nacional "20 de Noviembre" del ISSSTE. **Materiales y Métodos:** Revisión del archivo del Departamento de Anatomía Patológica donde se reportaron tumores de glándulas salivales y posteriormente la revisión completa del expediente clínico. **Resultados:** De 82,919 reportes revisados se encontraron 229 casos con diagnóstico de tumores de glándulas salivales (0.28%), de los cuales se eliminaron 80 reportes por referirse a un mismo paciente, quedando 149 casos (0.18%) para este estudio. Se identificaron 27 diferentes tipos de tumores, los cuales son 65 tumores benignos (43.62%), 61 tumores malignos (41%), 10 linfomas (6.7%), 9 tumores secundarios (6%), 2 tumores sin clasificar (1.34%), 2 tumores no epiteliales. El adenoma pleomorfo con 51 (34.22%) es el tumor benigno más frecuente, carcinoma adenoideo quístico 16 (10.75%) es el tumor maligno más frecuente, los linfomas todos son del tipo no-Hodkin. El género con mayor número de casos es el femenino (55%). La edad más baja donde se presentaron los tumores fue de 7 años y la más alta de 96 años. En la octava década de la vida se encuentran mayor número de casos. La localización más frecuente es en las glándulas parótidas 95 casos (63.75%) y en las glándulas submaxilares 31 (20.8%). En glándulas salivales menores los tumores corresponden a 13.42% y en paladar se localizan el mayor número de casos (6%). **Conclusión:** es importante que el cirujano dentista conozca las manifestaciones clínicas de los tumores para poder emitir un diagnóstico oportuno.



---

## INTRODUCCIÓN

**Las glándulas** son órganos especializados cuya función es la secreción.<sup>1</sup>

### GLÁNDULAS SALIVALES

Las glándulas salivales son glándulas exocrinas, con secreción de tipo merocrina, que vierten su contenido en la cavidad bucal, tienen a su cargo la producción y secreción de la saliva, la cual humedece y protege la mucosa bucal, también tiene propiedades anticariogénicas e inmunológicas, participando en la digestión de los alimentos y en la fonación.<sup>1</sup>

Las glándulas salivales se clasifican según su tamaño e importancia funcional, en glándulas salivales mayores y menores.

Las glándulas salivales principales o mayores son las más voluminosas y constituyen verdaderos órganos de secreción. Se trata de tres pares de glándulas localizadas fuera de la cavidad oral, que desembocan en ella por sus conductos principales y son parótidas, submaxilares y sublinguales.<sup>1,2</sup>

Las **glándulas parótidas** son las glándulas salivales más grandes, ya que alcanzan un peso promedio de 25 a 30 gramos, se encuentran ubicadas en a cada lado de la cara, en la celda parotídea, por atrás del conducto auditivo externo. El extremo inferior de cada glándula contacta con un tabique fibroso que la separa de la glándula submaxilar. El conducto excretor de las parótidas, es llamado conducto de Stenon o Stensen, se abre en una pequeña papila de la mucosa del carrillo a la altura del primero o segundo molar superior. Las parótidas son glándulas acinares compuestas y contienen únicamente acinos de tipo seroso.<sup>1,2</sup>





---

Estas glándulas poseen una gruesa cápsula y una tabicación nítida en lóbulos y lobulillos. Los conductos intralobulillares están bien desarrollados, particularmente los intercalares que son muy largos, por lo que se identifican muy fácilmente en los cortes histológicos. En los tabiques y dentro de los lobulillos existe una gran cantidad de adipositos. Con la edad gran parte del parénquima funcional puede ser sustituido por tejido adiposo. <sup>1,2</sup>

Las **glándulas submaxilares o submandibulares** estas glándulas pueden pesar de 8 a 15 gramos. Se localiza en el triángulo submandibular por detrás y por debajo del borde libre del músculo milohioideo, y desembocan a través del conducto de Wharton en las carúnculas linguales, a cada lado del frenillo lingual. Poseen una cápsula bien desarrollada, y en general, por la organización del parénquima y del estroma son comparables con la glándula parótida. De acuerdo al tipo de acinos y a la secreción producida, las submaxilares son glándulas tubuloacinares seromucosas, ya que en ella existen acinos serosos y acinos mixtos. <sup>1,2</sup>

Las **glándulas sublinguales** son las más pequeñas de las glándulas salivales principales; su peso promedio es de 3 gramos. No son propiamente glándulas de localización extraoral, por encontrarse ubicadas profundamente en el tejido conectivo del piso de boca, entre este y el músculo milohioideo. El conducto excretor principal es el conducto de Bartholin que desemboca muy cerca del conducto de Wharton. De acuerdo con su estructura las glándulas sublinguales son compuestas tubuloacinosas y tubulares, mientras que por el tipo de acinos y la secreción que producen son glándulas mixtas mucoserosas. <sup>1,2</sup>

Las glándulas salivales menores, secundarias o accesorias, se encuentran distribuidas en la mucosa y submucosa oral con las únicas excepciones de las encías, la parte anterior y media del paladar duro y dientes. Se designan



según a su ubicación en: labiales, genianas, palatinas y linguales. Se estima que el ser humano posee una cantidad de 450 a 800, todas localizadas muy próximas a la superficie interna de la boca, a la que están conectadas por cortos conductos.<sup>1,2</sup>

A excepción de las glándulas linguales de Von Ebner, que son serosas, todas las restantes glándulas salivales menores son mixtas de predominio mucoso.

Las glándulas salivales menores están rodeadas por tejido conjuntivo que nunca llega a constituir una verdadera cápsula.<sup>1,2</sup>

## CARACTERÍSTICAS HISTOLÓGICAS DE LAS GLÁNDULAS SALIVALES

Las glándulas salivales poseen un componente parenquimatoso y un componente estromal.

### ***Parénquima glandular***

Los **adenómeros** o **acinos** son agrupaciones de células secretoras de aspecto piramidal, las cuales vierten su secreción por su cara apical a la luz central del acino. La forma de estos adenómeros o piezas terminales puede variar, según la glándula, desde esféricos hasta globulares alargados, se ha generalizado el uso del término "acino" para todos ellos. A partir de cada acino se origina un **conducto**, cuya pared está formada por células epiteliales de revestimiento y cuya luz es continuación de la luz del acino.

Existen tres variedades de acinos, de acuerdo a su organización y tipo de secreción de sus células: **Acinos serosos, mucosos y mixtos.**<sup>1,2</sup>



Los **acinos serosos** son pequeños y esferoidales, están constituidos por células serosas, las cuales poseen la estructura típicas de las células que sintetizan, almacenan y secretan proteínas. En un corte histológico teñido con HE, estos acinos presentan un contorno redondeado y una luz central muy pequeña difícil de ver con microscopio óptico. Los núcleos de las células son esféricos y están ubicados en el tercio basal. El citoplasma de esa región exhibe una fuerte basofilia (ergastoplasma), mientras que la región apical contiene gránulos de secreción acidófilos y PAS positivos, denominados como gránulos de cimógeno. La proteína más abundante aportada a la saliva por los acinos serosos es la amilasa salival o ptialina (una enzima que degrada el almidón y el glucógeno, desdoblándolos en maltosa y otros fragmentos). La mayor proporción de la amilasa salival la producen las glándulas parótidas y en segundo lugar por las submaxilares. La lipasa salival se origina de las pequeñas glándulas serosas de Von Ebner ubicadas en la lengua.<sup>1,2</sup>

Los **acinos mucosos** son más voluminosos que los serosos, y su forma frecuentemente es más tubular, sus células, globosas, están cargadas de grandes vesículas que contienen *mucinógeno*. Las vesículas de secreción desplazan al núcleo, que aparece aplanado y comprimido contra la cara basal de las células debido a que producen una secreción viscosa. Los acinos mucosos poseen una luz bastante amplia. El mucinógeno se tiñe bien con técnicas citoquímicas específicas para mucinas (PAS, AB, ATO a pH 2,5). La función de las mucinas producidas por los acinos mucosos es de lubricación.<sup>1,2</sup>

Los **acinos mixtos** están conformados por una acino mucoso provisto de uno o más casquetes de células serosas, que en los cortes histológicos presentan aspecto de media luna (semiluna serosa o de Gianuzzi).<sup>1,2</sup>



Los adenómeros o acinos, ya sean mucosos, serosos o mixtos en todos los casos se encuentran rodeados por una lámina basal. Por dentro de la lámina basal se encuentra otro tipo celular, las **células mioepiteliales**, también llamadas **células en cresta**. Las denominaciones que reciben estas células se deben por una parte a su naturaleza contráctil y por otra al hecho de poseer numerosas prolongaciones citoplasmáticas ramificadas, las cuales abrazan a las células secretoras formando como una canasta. La principal función de las células mioepiteliales parece ser contraerse para facilitar la expulsión de la secreción de las células acinares.<sup>1</sup>

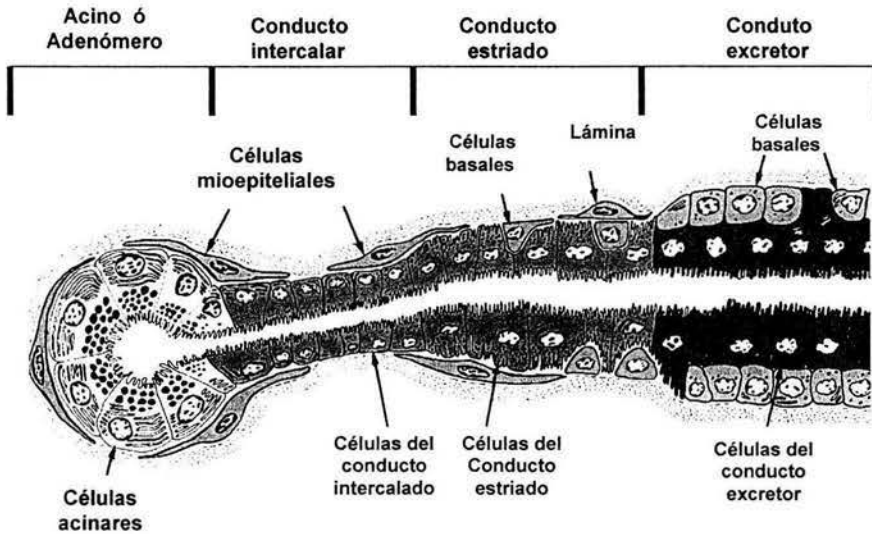
El **sistema de conductos excretores** son las primeras porciones que se originan de los acinos, se denominan **conductos intercalares** y son tubulos muy pequeños con epitelio cúbico bajo, en los cuales el núcleo casi ocupa todo el citoplasma, estos conductos cumplen una función pasiva en el transporte de la saliva primaria formada por las células acinares. Los conductos intercalares son intralobulares y se continúan en los **conductos salivales o estriados**, que se originan de la unión de dos o más conductos intercalares, son de mayor tamaño que los anteriores y su luz es mayor. Está cubierto por células epiteliales cúbicas altas o cilíndricas, con citoplasma muy eosinófilo y núcleos esféricos de ubicación central. Los **conductos colectores o excretores** las porciones iniciales de estos conductos son de ubicación interlobulillar, corren por los tabiques conectivos que separan los lobulillos glandulares. Se caracterizan por estar revestidos por un epitelio cilíndrico simple de citoplasma eosinófilo con pocas estriaciones basales que gradualmente desaparecen.<sup>2</sup>

La **unidad histofisiológica glandular** se le denomina **sialona** (unidad fisiológica mínima del parénquima glandular salival). Un sialona comprende una pieza secretora o adenómero y las porciones ductales.<sup>1,2</sup>



### Estroma glandular

El parénquima glandular está inmerso en un tejido conectivo que lo divide, sostiene y encapsula. Este tejido conectivo recibe el nombre de estroma y a través de él se lleva a cabo la irrigación y la inervación de las glándulas salivales.<sup>1</sup>



**Fig. 1** Diagrama de una glándula salival. Está formada por células acinares, células mioepiteliales, el conducto intercalar, el conducto estriado y el conducto excretor.



---

## **ANTECEDENTES**

La clasificación de las neoplasias de glándulas salivales involucra un orden sistemático de todos los tumores en base a sus características histopatológicas, clínicas, para predecir su conducta biológica y potencial de malignidad; a fin de utilizar una modalidad de terapéutica correcta en los pacientes. Aunque la clasificación es particularmente importante para las neoplasias malignas, es importante no dejar de lado las neoplasias benignas por ser las que se presentan con más frecuencia.<sup>3</sup>

La clasificación de las neoplasias de glándulas salivales no es estática, de hecho es dinámica, existiendo procesos que sufren redefiniciones continuos a causa de la investigación y el aumento de experiencia sobre la comprensión de estas enfermedades y las diferencias entre ellos.<sup>3</sup>



---

**CLASIFICACIÓN POR FOOTE F. W, Jr. Y FRAZELL E. L. 1954.<sup>3</sup>**

**Benignas**

Tumor mixto (Adenoma pleomorfo)

Cistadenoma Papilar Linfomatoso

Adenoma Oxifilico

Adenoma de Células Sebáceas

Lesión Linfoepitelial Benigna

Sin clasificar

**Malignas**

Tumor Mixto Maligno

Tumor mucoepidermoide, alto y bajo grado

Carcinoma de células escamosas

Adenocarcinoma

Quiste Adenoideo

Trabecular o sólido

Anaplasico

Células mucosas

Pseudoadamantino

Células Actínicas

**Sin clasificar**



---

Esta es la primera clasificación de neoplasias glándulas salivales que ordeno los tumores de glándulas salivales mediante sus características histopatológicas y clínicas, se puede observar como no se conocían todos los tipos y subtipos histológicos de las neoplasias y en algunos casos existía mucha controversia respecto a esta forma de clasificar.<sup>3</sup>

Evans H. L. da a conocer su propia clasificación en 1970.<sup>3</sup> En total se presentan 13 tipos histológicos de neoplasias benignas y 28 malignos en comparación con Foote F. W. y Frazell E. L. que únicamente contaban con 6 tipos benignos y 5 malignos. Kleinsasser O. y Klein H. J. en 1960 agregan al Adenoma de células basales como una entidad distinta y se incluye en esta clasificación.<sup>3</sup>





---

---

**CLASIFICACION DE NEOPLASIAS DE GLANDULAS SALIVALES  
POR LA ORGANIZACIÓN MUNDIAL DE LA SALUD, 1972<sup>3</sup>**

**Tumores Epiteliales**

Adenomas

Adenoma Pleomorfo

Adenoma Monomorfo

Adenoinfoma

Adenoma Oxifilico

Otros

Tumor mucoepidermoide

Tumor de células acinares

Carcinomas

Carcinoma Adenoideo Quístico

Adenocarcinoma

Carcinoma Epidermoide

Carcinoma Indiferenciado

Carcinoma en Adenoma Pleomorfo

Tumores no epiteliales

Tumores sin clasificar

Condiciones relacionadas

Lesión linfoepitelial benigna

Sialosis

Oncocitosis



---

En esta clasificación aparece la denominación en tumores benignos de adenoma, para la cual se describen dos subtipos histológicos el adenoma pleomorfo y monomorfo. A su vez el adenoma monomorfo va a contar con dos subtipos el adenolinfoma y el adenoma oxifilico. El adenoma de células acinares ahora es llamado tumor de células acinares. En cuanto a las neoplasias malignas destaca que aparecen organizados como carcinomas y de ahí se desglosan a tipos histológicos, todo esto nos marca una evolución en 18 años de conocimiento.<sup>3</sup>

En 1974 aparece otra clasificación la cual es propuesta por Thackray A. C. y Lucas R. B., en la cual se observan más tipos histológicos para el adenoma monomorfo (adenoma tubular, adenoma de células claras, de células basales y linfadenoma sebáceo), y en los carcinomas solo aparece un tipo más la lesión linfoepitelial maligna, solo por mencionar algunos cambios.<sup>3</sup>

Batsakis J. G. en 1979 propone una nueva clasificación la cual incluye al Cistadenoma papilar linfomatoso (Tumor de Whartin) como un tumor benigno, el oncocitoma, al adenoma pleomorfo lo clasifica como tumor mixto, incluye al mioepitelioma como un subtipo más en el adenoma monomórfico, en las neoplasias malignas el carcinoma "ex adenoma pleomorfo", que en la clasificación anterior se manejaba como carcinoma en adenoma pleomorfo. El carcinoma mucoepidermoide lo describe según el grado de diferenciación histológica en: bajo grado, grado intermedio y alto grado de malignidad, el carcinoma oncocítico también lo menciona, entre otros.<sup>3</sup>



---

**CLASIFICACIÓN DE NEOPLASIAS DE GLÁNDULAS SALIVALES**  
**POR SEIFERT G. Y COLABORADORES, 1986<sup>3</sup>**

**Adenomas**

- Adenoma pleomorfo
- Adenoma monomorfo
  - Cistadenolinfoma
  - Adenoma ductal
  - Adenoma de células basales
  - Oncocitoma
  - Adenoma Sebáceo
  - Adenoma de células claras
  - Otros

**Tumores Epiteliales**

- Tumor Mucoepidermoide Malignos
- Tumor de células acinares
- Carcinomas
  - Carcinoma Adenoideo quístico
  - Adenocarcinoma
  - Carcinoma de células escamosas
  - Carcinoma ex adenoma pleomorfo
  - Carcinoma ductal
  - Carcinoma indiferenciado
  - Otro

**Tumores no epiteliales**

**Tumores Metastáticos**



En 1986 Seifert G. y colaboradores proponen su propia clasificación, el oncocitoma que era una entidad independiente ahora reaparece como un subtipo de adenoma monomorfo, no incluye a los tumores de glándulas sebáceas, ni a la lesión linfoepitelial benigna. En neoplasias malignas incluye a los tumores secundarios. Este autor no clasifica como maligno y benigno, solo como adenomas (donde incluye las neoplasias benignas) y tumores epiteliales (que describe como neoplasias malignas).<sup>3</sup>

### **AFIP\* CLASIFICACIÓN MORFOLÓGICA DE NEOPLASIAS DE GLÁNDULAS SALIVALES POR ELLIS Y AUCLAIR EN 1990<sup>3</sup>**

#### **Neoplasias Epiteliales Primarias**

##### ***Benignas***

- Tumor Mixto (Adenoma Pleomorfo)
- Cistadenoma Papilar Linfomatoso (Tumor De Warthin)
- Oncocitoma
- Cistadenoma
- Adenoma de Células Basales
- Adenoma Canalicular
- Papiloma Ductal
  - Sialoadenoma papilliferum
  - Papiloma Ductal Invertido
  - Papiloma Intraductal
- Mioepitelioma
- Adenomas Sebáceos
  - Adenoma Sebáceo
  - Linfadenoma Sebáceo
- Adenoma no especificado

\* Armed Forces Institute of Pathology.



---

## **Malignas**

### Bajo-grado

- Carcinoma Mucoepidermoide
- Adenocarcinoma de células acinares
- Adenocarcinoma polimorfo
- Adenocarcinoma de células basales
- Adenocarcinoma
- Metástasis de Tumor Mixto

### Grado Intermedio

- Carcinoma Mucoepidermoide, grado intermedio
- Carcinoma Adenoideo Quístico, cribiforme tubular
- Carcinoma Epitelial-mioepitelial
- Adenocarcinoma, grado intermedio
- Carcinoma de células claras
- Cistadenocarcinoma
  - Papilar
  - No papilar
- Carcinoma Sebáceo
  - Carcinoma Sebáceo
  - Linfadenocarcinoma Sebáceo
- Adenocarcinoma Mucinoso

### Alto Grado

- Carcinoma mucoepidermoide, grado ligero
- Carcinoma adenoideo quístico, sólido
- Tumor mixto maligno
  - Carcinoma ex tumor mixto
  - Carcinosarcoma
- Adenocarcinoma, sin otra especificación, de grado leve
- Carcinoma de células escamosas
- Carcinoma Indiferenciado
  - Carcinoma de células pequeñas



---

Carcinoma linfoepitelial (lesión linfoepitelial maligna)

Otros

Carcinoma Oncocítico

Carcinoma Adenoescamoso

Carcinoma de los conductos salivales

Carcinoma mioepitelial

La AFIP\* clasifica las neoplasias de glándulas salivales por su comportamiento biológico y tipos histopatológicos, las neoplasias malignas las organiza como bajo grado, grado intermedio y alto grado, incluye sarcomas, linfomas y otras neoplasias no epiteliales.

En todas estas clasificaciones se observan cambios importantes a medida que pasa el tiempo, se obtienen nuevos subtipos histológicos, de acuerdo con su comportamiento biológico, la OMS\*\* como órgano regulador establece la siguiente clasificación que sirve para unificar criterios y que el conocimiento nuevo que se genere no cause controversia.



---

---

**CLASIFICACIÓN HISTOLÓGICA DE TUMORES DE GLÁNDULAS  
SALIVALES DE LA OMS\*\* DE 1992.<sup>3</sup>**

- |  |   |
|--|---|
| <b>1 Tumores benignos</b>  | <b>2.5. Carcinoma epitelial mioepitelial</b>      |
| 1.1. Adenoma pleomorfo   | <b>2.6. Adenocarcinoma de células basales</b>     |
| 1.2. Mioepitelioma   | <b>2.7. Carcinoma sebáceo</b>                     |
| 1.3. Adenoma de células basales  | <b>2.8. Cistadenocarcinoma papilar</b>            |
| 1.4. Tumor de Whartin (adenolinfoma)   | <b>2.9. Adenocarcinoma mucinoso</b>               |
| 1.5. Oncocitoma  | <b>2.10. Carcinoma oncocítico</b>                 |
| 1.6. Adenoma canalicular   | <b>2.11. Carcinoma de los conductos salivales</b> |
| 1.7. Adenoma sebáceo   | <b>2.12. Adenocarcinoma</b>                       |
| 1.8. Papiloma ductal   | <b>2.13. Mioepitelioma maligno</b>                |
| 1.8.1. Papiloma ductal invertido   | <b>2.14. Carcinoma en adenoma pleomorfo</b>       |
| 1.8.2. Papiloma intraductal  | <b>2.15. Carcinoma epidermoide</b>                |
| 1.8.3. Sialoadenoma papilífero   | <b>2.16. Carcinoma de células pequeñas</b>        |
| 1.9. Cistadenoma   | <b>2.17. Carcinoma indiferenciado</b>             |
| 1.9.1. Cistadenoma papilar   | <b>2.18. Otros carcinomas</b>                     |
| 1.9.2. Cistadenoma mucinoso  | <b>3. Tumores no epiteliales</b>                  |
| <b>2. Carcinomas</b>   | <b>4. Linfomas</b>                                |
| 2.1. Carcinoma de células acinares   | <b>5. Tumores secundarios</b>                     |
| 2.2. Carcinoma mucoepidermoide   | <b>6. Tumores sin clasificar</b>                  |
| 2.3. Carcinoma adenoideo quístico  |   |
| 2.4. Adenocarcinoma polimorfo de bajo grado (Adenocarcinoma de los conductos terminales) |   |

\*\* Organización Mundial de la Salud.



Los procesos patológicos de glándulas salivales para Frazell E. L. en 1954 representaban el 5% de todas las neoplasias benignas y malignas en cabeza y cuello. En las glándulas salivales mayores se origina cerca del 10% del cáncer en cavidad bucal y estructuras adyacentes, que tienen una incidencia de 1 a 2% de todas las neoplasias.<sup>5</sup>

En 1977 Páez V C. mostró que en el Centro Médico Nacional "20 de Noviembre" en México en un estudio realizado a 94,205 biopsias de enero 1964 a octubre de 1974, las neoplasias de glándulas salivales representaban del 0.5 al 2% de todos los tumores, el adenoma pleomorfo era el más frecuente con el 86.5%, la neoplasia maligna más frecuente que se presentó fue el tumor mixto maligno y el carcinoma epidermoide con el 25%. Con respecto al promedio de edad los tumores se presentaban a los 58.9 años, la distribución por sexo fue de 1:1.<sup>6</sup>

Los Registros del Instituto Nacional de Cáncer de los Estados Unidos de 1982 a 1986 mostraron que la incidencia de neoplasias en glándulas salivales en todas las razas y géneros era de 0.9 casos por cada 100 000 personas. Las neoplasias malignas comprometen entre 35 y 40% de los tumores en glándulas salivales, pero estimaron que la incidencia anual de las neoplasias benignas y malignas de las glándulas salivales en Estados Unidos era de 2.2 a 2.5 casos por cada 100 000 personas.<sup>7</sup>

Spiro R. H. en 1982 reportó que de algunos centros de tratamiento de tumores de glándulas salivales estos representaban el 1% de las admisiones en general, y el 6.5% de las admisiones para neoplasias de cabeza y cuello.<sup>5</sup>





La incidencia de los carcinomas en un periodo de 49 años de 1935 a 1984 disminuyó de 3.9 a 0.9 casos por cada 100 000 personas. El promedio anual en 1987 por cada 100 000 personas era de 4.9 casos para adenomas, 1.6 casos para carcinomas y 6.5 casos para el resto de las neoplasias de glándulas salivales.<sup>5</sup>

Todas tienen origen epitelial y se consideran derivadas de los conductos y de los acinos, tienen capacidad para generar un amplio espectro de neoplasias. Además de las neoplasias epiteliales, pueden surgir lesiones benignas de los elementos de tejido conjuntivo.<sup>8</sup>

De las tres glándulas salivales mayores, la parótida es el sitio donde con más frecuencia se presentan, cerca del 85 y 90%. El 55% de las neoplasias salivales menores se presentan en el paladar y el 15% en el labio.<sup>8</sup>

El adenoma pleomorfo representa el 60 al 70% de todos los tumores de glándulas salivales mayores; el carcinoma mucoepidermoide constituye el 5%; el carcinoma adenoideo quístico es superior al 5%.<sup>5</sup>



## ADENOMA PLEOMORFO

### Tumor mixto

Es la neoplasia benigna más frecuente de las glándulas salivales. Se presenta en cualquier época de la vida, en niños y adultos es el tumor más frecuente. Teniendo una incidencia mayor en la cuarta y quinta décadas de la vida.<sup>9, 10</sup> En la glándula parótida se representa 67.7% de todos tumores y el 88.2% de los tumores benignos, en la glándula submaxilar 59.5% de el total de tumores, en la glándula sublingual solo el 25%. El 42% de todos los casos en glándulas salivales menores son adenomas pleomorfos, de los cuales el 55% se localiza en el paladar y 25% en labios (principalmente superior). El adenoma pleomorfo se presenta más en mujeres que en hombres, con una relación de 1:1.5.<sup>9, 10, 11, 12, 13</sup>

El adenoma pleomorfo es de crecimiento lento y bien delimitado, firme a la palpación y desplaza libremente cuando se localiza en las glándulas salivales mayores. En la parótida afecta principalmente el lóbulo superficial, clínicamente se observa como un aumento de volumen esférico por delante del lóbulo de la oreja y por arriba del ángulo de la mandíbula. Si afecta al lóbulo profundo no siempre se perciben a simple vista.<sup>9, 10, 11, 12, 13</sup>

### HISTOPATOLOGÍA

El término pleomórfico se refiere a la variedad estructural y no a la celular. La característica más constante es la presencia de una cápsula fibrosa. Los elementos epiteliales y mioepiteliales alterados se entremezclan con tejidos de apariencia mucoide, mixoide o condroide. Los componentes epiteliales y mioepiteliales forman conductos, cordones entrelazados o láminas que se asemejan a un enjambre de abejas. La metaplasia escamosa se encuentra presente en aproximadamente el 25% de los adenomas pleomorfos. Algunos



tumores de larga evolución pueden ser multinodulares o multifocales; aunque cada nódulo o foco se encuentra envuelto por su propia cápsula fibrosa. Existen dos patrones de diferenciación predominantes: ductal y mioepitelial. Las células mioepiteliales modificadas son poligonales en la lámina dura o pueden ser de forma de huso. Estas son eosinófilas o claras. Las células mioepiteliales alteradas ordenadas en la lámina o dispuestas alrededor del conducto estas estructuras son esenciales para el diagnóstico de adenoma pleomorfo. Como lo es la falta de un límite claro entre los elementos epiteliales y el estroma (en contraste con el mioepitelioma). El material mucoso, mixoide, condroide o hialino se interpreta generalmente como producto de las células mioepiteliales. Se han realizado esfuerzos para subclasificar a los adenomas pleomorfos en base a la diferenciación de células epiteliales y la proporción y diferenciación del estroma. Se ha sugerido que los tumores ricos en células tienen alto riesgo de transformación maligna y los tumores pobres en células tienen riesgo mayor de recidiva. Sin embargo los rangos de aspectos histológicos dentro de un tumor individual pueden extremadamente variados, que hacen muy difícil a la subclasificación.<sup>9, 11, 12, 14, 15,17</sup>

El riesgo significativo de recidiva, principalmente en los tiempos antes de que la parotidectomía total fuera considerada como el tratamiento ideal, es debido probablemente a la variedad de razones, principalmente relacionadas con los rasgos anatómicos del tumor. Cabe destacar que aunque los tumores se encuentran bien encapsulados, no es raro que algunos nidos de células tumorales puedan perforar la cápsula e invadir el tejido subyacente. La anterior puede ser variable, consistente, estar incompleta o ausente. Además, los adenomas pleomorfos tienen la tendencia a mostrar invasión intracapsular, y una debilidad franca entre la cápsula y la masa del tumor principal. También es posible que las células del tumor, como las neoplasias condroides, tengan requerimientos biológicos bajos y por consiguiente



sobrevive muy fácilmente al dejarlas inadvertidamente en la herida quirúrgica.<sup>9,12, 14, 15</sup>

Es muy raro, que un adenoma pleomorfo aparentemente típico de lugar a metástasis distantes con una apariencia igual al tumor primario.<sup>9, 12, 14, 15</sup>

La invasión o daño al nervio facial en estos tumores es extremadamente raro, incluso en tumores de muy larga evolución.<sup>16</sup> La degeneración maligna se ha reportado en 2 a 2.5% de todos los casos de adenoma pleomorfo en la glándula parótida.<sup>16</sup>

## **DIAGNÓSTICO Y TRATAMIENTO**

El diagnóstico se puede llevar a cabo mediante Biopsia por Aspiración con Aguja Fina (BAAF), que tiene una efectividad del 89% para determinar entre tumores malignos y benignos. Este método ha sido cuestionado por el riesgo que existe de sembrar células tumorales a lo largo del trayecto de la punción. Sin embargo se han realizado diversos estudios donde no hay evidencia que esto suceda.<sup>11</sup>

Otros métodos de diagnóstico efectivos para determinar la extensión de la lesión son la Tomografía Axial Computarizada (TAC) y La Resonancia Magnética Nuclear (RMN).<sup>8</sup>

El Tratamiento de elección es quirúrgico con parotidectomía total y Radioterapia, con estos dos tratamientos adjuntos se disminuye solo al 4% de probabilidad de recidiva a 15 años.<sup>17, 8</sup>



---

## **MIOEPITELIOMA**

Es un tumor raro de células mioepiteliales; ocurren varios patrones de desarrollo: el sólido, mixoide y reticular. Los componentes son células fusiformes, plasmacitoides (hialino), epitelioides y células claras o combinaciones de estas. La mayoría de los mioepiteliomas tienen un patrón de crecimiento sólido y células con citoplasma hialino, núcleos excéntricos y discretos nucleolos. El reticular muestra un tipo intrincado, un patrón reticular con cordones anastomosados estrechos de células ahusadas ramificadas a través de un estroma mucoso, estroma relativamente acelular. Inmunohistoquímicamente se demuestra la presencia de la proteína S-100, la actina o miosina es de valor práctico para definir las células epiteliales.<sup>15</sup>

Existe una relación íntima entre el mioepitelioma y el adenoma pleomorfo porque los dos contienen células mioepiteliales. El adenoma pleomorfo difiere del epiteloma, porque el mioepitelioma no muestra diferenciación ductal pero exhibe una clara demarcada de los cordones celulares del estroma vascular-mixoide. La distinción es importante porque el crecimiento del mioepitelioma es más agresivo que el adenoma pleomorfo y de vez en cuando por su transformación a la malignidad. La glándula parótida y el paladar son los sitios más predilectos de este tumor. Los mioepiteliomas son tumores raros (aproximadamente menos del 1% de todos los tumores de glándulas salivales).<sup>15</sup>



## ADENOMA DE CÉLULAS BASALES

Tumor de células basaloides isomórficas con una capa de células basaloides prominentes, con distinta estructura de la membrana basal y no hay ningún componente mucoso estromal como en el adenoma pleomorfo.<sup>15</sup>

Se presentan cuatro patrones celulares: sólido, trabecular, tubular y membranoso.<sup>15</sup>

**Variante sólida** Se encuentran islas o láminas de células basaloides pálidas que en la periferia adoptan un patrón cuboidal o columnar bajo. Las células presentan núcleos de forma regular y basófilos, la cantidad de citoplasma es mínima.<sup>15</sup>

La **variante tubular y trabecular** Las trabéculas o cuerdas sólidas de células epiteliales se alternan con los componentes del conducto o tubulares compuestos de dos tipos diferentes de células. Las superficies luminares de los pequeños conductos que se forman se delimitan por células cuboidales con una cantidad mínima de citoplasma y los elementos epiteliales se separan del estroma por una capa de células cuboidales. Con frecuencia, las trabéculas se delimitan por una membrana basal prominente o grande.<sup>15</sup>

La **variante membranosa** se caracteriza por células periféricas en empalizada y una membrana basal excesiva. En fase inicial, se puede observar hiperplasia focal ductal con proliferación de células basales y microadenomas. Como resultado, se forman tumores multifocales o multinodulares en la glándula parótida y submaxilar simultáneamente en el mismo paciente. Además se encuentran unas islas de tejido tumoral de tamaño variable que se separan unas de otras por una gruesa membrana hialina eosinofílica.<sup>15</sup>



## TUMOR DE WARTHIN)

Este tumor es bien conocido como adenoma monomorfo que constituye la minoría de tumores de glándulas salivales. Tiene conducta benigna, el tumor despierta interés por si es una verdadera neoplasia. Se encuentra predominantemente en varones, con una proporción de 1.6:1. La máxima incidencia es en sexta y séptima décadas de la vida.<sup>19</sup> Representa el 10% de todos los tumores epiteliales de glándulas salivales mayores.<sup>18</sup> el 99% de estos tumores aparecen principalmente en la glándula parótida y solo el 1% en glándula submaxilar.

El término tumor de Warthin es preferido sobre la designación antigua de "Adenolinfoma" para evitar confusión con el linfoma maligno. El término cistadenoma papilar linfomatoso es correcto pero incomodo.<sup>19</sup>

Compuesto por estructuras glandulares y muy frecuentemente por estructuras quísticas, a veces en un patrón quístico papilar, delineado característicamente por epitelio eosinófilo. El estroma contiene una cantidad variable de tejido linfoide con folículos.<sup>15, 18, 19</sup>

Los espacios quísticos se encuentran revestidos por células cilíndricas pseudoestratificadas con citoplasma abundante y acidófilo finamente granular (oncocitos). Las proyecciones intraluminales tienen una doble capa celular externa de células ductales eosinófilas, semejantes a las células de los conductos estriados, con los núcleos orientados hacia la zona basal en la hilera inferior y hacia arriba en la capa superior. Raramente puede haber células en copa con secreción mucosa, o grupos de células sebáceas. La cantidad de tejido linfoide es inconstante.<sup>15, 18, 19</sup>

La subclasificación en ricos de estroma y pobres de estroma es posible pero no tiene valor para el pronóstico.<sup>15, 18, 19</sup>



---

## **ONCOCITOMA**

Tumor raro, compuesto por una masa de células poliédricas bien demarcadas, con núcleos pequeños, central, picnótico e hiper cromático y citoplasma abundante granular eosinofílico. El citoplasma granular intensamente eosinofílico se debe a la presencia de numerosas mitocondrias. Suelen organizarse en un patrón organoide o acinar. Puede presentar un patrón unilobular y multilobular. La presencia de focos satélites puede ocasionar una impresión falsa de que la lesión sea una neoplasia invasiva.<sup>15</sup>

El tumor normalmente se encuentra rodeado por una delgada cápsula que se puede encontrar incompleta. Se describe una variante de células claras. Otras dos lesiones oncocíticas son distinguidas del típico oncocitoma: hiperplasia oncocítica nodular multifocal y la oncocitosis difusa.<sup>15</sup>

El oncocitoma de células claras es una variante rara que consiste en una masa circunscrita de células poliédricas con citoplasma claro y núcleo pequeño, picnótico y localizado excéntricamente. Las células se encuentran organizadas en un patrón organoide separadas por septos delgados y fibrosos. Las cantidades variables de glucógeno pueden ser detectadas con la tinción de PAS.<sup>15</sup>

Se presenta con mayor frecuencia en la glándula parótida y predominantemente afecta a pacientes ancianos. Presenta predilección por las mujeres.<sup>15</sup>





---

## **ADENOMA CANALICULAR O DE LOS CONDUCTOS**

Tumor de células epiteliales ductales columnares o cilíndricas dispuestas en un patrón de cordones largos interconectados de doble capa, con citoplasma eosinófilo y núcleos alargados u ovalados y monomorfos. El estroma es mixomatoso y se encuentra formado por una matriz mucoidea hipocelular y eosinófilo, muy vascular y no fibroso. La extensa red de conductos interconectados, de células cúbicas o cilíndricas, da la impresión de múltiples canales interconectados, es por ello el nombre de canalicular.<sup>15</sup>

El tumor se localiza en el 90% de los casos en el labio superior y en la mayoría de los casos ocurre en pacientes mayores de 50 años.

El tumor es distinguido del adenoma de células basales tipo trabecular por el estroma que es de tipo mixomatoso y muy vascularizado y no fibroso.

No existe ninguna asociación con el cilindroma dérmico.<sup>15</sup>

### **ADENOMA SEBÁCEO.**

Tumor raro que consiste en nidos irregulares de células sebáceas sin atipia celular. Este tumor no presenta tendencia a infiltrar estructuras adyacentes. El tumor es típicamente quístico y se encuentra bien circunscrito.<sup>15, 20</sup>

El linfadenoma sebáceo es una variante rara pero distinta del adenoma sebáceo con grupos de células sebáceas bien diferenciadas ordenadas en una configuración glandular con asociación de conductos de varios tamaños, quedando un estroma de linfocitos, con o sin folículos.<sup>15, 20</sup>

La similitud que presenta el adenoma sebáceo con el tumor de Warthin hace pensar en una forma común desarrollo, posiblemente por las inclusiones de los conductos salivales dentro del nodo linfático de la parótida, con



metaplasia del epitelio sebáceo mas que por células oncocíticas. Linfadenoma sebáceo quístico unilocular es un quiste linfoepitelial con diferenciación sebácea. La diferenciación sebácea es el resultado de la metaplasia de las células que revisten el conducto, esta no es rara en glándulas salivales, particularmente en la glándula parótida, pero las neoplasias sebáceas son raras.<sup>15, 20</sup>

Son más frecuentes en la sexta y séptima década de la vida. Con mayor predilección en hombres que en mujeres.<sup>15, 20</sup>

## **PAPILOMAS DE LOS CONDUCTOS**

### **PAPILOMA DUCTAL INVERTIDO**

Tumores sumamente raros, que surgen de los conductos excretores y son ambos parecidos histológicamente y por el patrón de crecimiento a los papilomas invertidos nasales y paranasales.<sup>15</sup>

Las células epiteliales escamosas se extienden en el tejido conjuntivo circundante. La proliferación de tejido se puede observar normalmente en continuidad a los conductos normales. Microquistes y células mucosas se pueden observar en el epitelio. Este tumor ocurre principalmente en glándulas salivales menores.<sup>15</sup>

### **PAPILOMA INTRACONDUCTO**

Es un tumor solitario, muy raro, de los conductos excretores de las glándulas salivales menores. Una capa única o doble de epitelio cuboidal a columnar



cubre varios grupos de papilas que se proyectan dentro del espacio quístico sin evidencia de proliferación a la pared del quiste.<sup>15</sup>

Existe similitud de este con el papiloma solitario intraductal de mama.<sup>15</sup>

## **SIALADENOMA PAPILÍFERO**

Es una neoplasia benigna poco frecuente. La mayor parte de los casos se localizan intrabucalmente, los sitios más frecuentes son la mucosa bucal y el paladar.<sup>21, 15</sup>

Es una lesión indolora exofítica, en la cual la duración no es precisada por el paciente. La incidencia mayor es en la quinta y octava décadas de la vida, más frecuente en varones.<sup>21, 15</sup>

Este tumor parece originarse en la porción más superficial del conducto excretor de la glándula. Cada proyección papilar se recubre por un epitelio de dos o tres estratos celulares que se apoyan en un centro de tejido conjuntivo fibrovascular. Las porciones superficiales de la lesión muestran una cubierta de epitelio escamoso y las más profundas tienen células cuboidales o columnares que se asemejan a oncocitos. A medida que el tumor crece, la mucosa que lo cubre se transforma en una capa de naturaleza papilar o verrugosa, que simula un papiloma escamoso.<sup>21, 15</sup>

El tratamiento es excisión quirúrgica simple, la recidiva es rara y pronóstico es muy bueno por ser un tumor benigno.<sup>21</sup>



---

## **CISTADENOMA**

### **CISTADENOMA PAPILAR**

Un tumor estrechamente parecido al tumor de Warthin pero sin los elementos linfoides. La mayoría de los casos de han descrito en la laringe y la incidencia en las glándulas salivales es rara.<sup>15</sup>

### **CISTADENOMA MUCINOSO**

Tumor circunscrito por espacios quísticos revestidos por células productoras de moco o células de forma de copa pero sin atípia celular o crecimiento invasivo.<sup>15</sup>

Es necesario distinguir con mucho cuidado esta entidad benigna de la maligna, el adenocarcinoma mucinoso.<sup>15</sup>

## **CARCINOMAS**

### **CARCINOMA DE CÉLULAS ACINARES**

En una neoplasia maligna epitelial que muestra poca diferenciación histológica hacia las células acinares. A grosso modo, el examen de especímenes de parotidectomía total mostraron primero típicamente (suceso primario) el carcinoma de células acinares era mononodular; sin embargo, multinodular no es poco frecuente. Algunos tumores pueden parecer encapsulados, pero microscópicamente esta cápsula normalmente se encuentra incompleta.<sup>15, 12</sup>



Los tumores pueden ser sólidos o quístico. El carcinoma de células acinares tiene un espectro amplio de rasgos histopatológicos. Los patrones morfológicos de crecimiento pueden describirse como sólido, microquístico, quístico papilar y folicular. Estos patrones no tienen valor pronóstico. Las características celulares individuales se pueden clasificar como acinar, ductal intercalado, vacuolado, claro y glandular no específico.<sup>15, 12</sup>

Cualquiera o todos estos patrones morfológicos y tipos celulares se pueden ver en un tumor individual, y de hecho normalmente así es. De hecho, ha sido la ocurrencia bien diferenciada de células acinares en asociación con otros tipos celulares y modelos morfológicos nos ha permitido definir el amplio espectro del tumor de células acinares.<sup>15, 12</sup>

Las células acinares normalmente son identificadas por su relativo gran tamaño, forma poligonal redondeada, citoplasma basófilo o antófilo, los gránulos del citoplasma se tiñe oscuros similares a las células acinares normales del parénquima. Con tinción de PAS se resaltan los gránulos del citoplasmáticos. Algunas de estas células se pueden encontrar en casi todos los tumores de células acinares.<sup>15, 12</sup>

Los conductos celulares intercalares son más pequeños que las células acinares y de forma cuboidal, su citoplasma es acidofílico o anfófilo. Los núcleos se encuentran centralmente y son oscuros. A menudo estas células revisten los espacios quísticos.<sup>15, 12</sup>

Las células vacuoladas son raras y parecen únicas en los tumores de células acinares de las glándulas salivales. Estas células típicamente alrededor del tamaño de las células bien diferenciadas acinares, aunque algunas parecen estar más alargadas por el citoplasma vacuolado. El compartimiento citoplasmático claro tiene puntilleo por las vacuolas que ocupan su mayoría.



Puede haber varias vacuolas u una sola grande. Las tinciones propias para lípidos y glucógeno no muestran ningún material en las vacuolas, pero puede haber algunos mucopolisacáridos. Las células vacuoladas son muy evidentes en los patrones de crecimiento quístico papilar y microquístico. Las células claras ocurren en solo una pequeña parte de los carcinomas de células acinares y normalmente componen una pequeña parte del tumor.<sup>15</sup>

Las células glandulares no específicas se definen por la ausencia de los rasgos característicos de los otros cuatro tipos celulares. Ellas generalmente forman un sincitio de células con límites celulares indistintos y citoplasma anfofílico. Los núcleos son más grandes típicamente, más vesiculares y más pleomórficos que los otros cuatro tipos celulares.<sup>15</sup>

El **patrón de crecimiento sólido** morfológicamente es el más fácilmente reconocido del carcinoma de células acinares porque usualmente contiene grandes números de células acinares bien diferenciadas y es más estrechamente parecido al parénquima normal de la glándula parótida normal. El tumor con patrón sólido está compuesto por láminas de células tumorales que tienen frecuentemente un patrón organoide.<sup>15</sup>

En el **patrón microquístico** de crecimiento se muestra microscópicamente numerosos espacios quísticos pequeños que son aproximadamente de tres a diez veces el tamaño de las células acinares. Las células acinares-bien diferenciadas son bastante frecuentes e incluso pueden ser dominantes en este patrón, pero los tipos celulares ductal intercalado y vacuolado pueden ser prominentes. Parece que los espacios microscópicos quísticos son el resultado de la unión intracelular de las vacuolas de células rotas. Material proteico y mucinoso se puede agrupar en los espacios microquístico.<sup>15</sup>



En el **patrón de crecimiento papilar quístico** se caracteriza por una o más estructuras quísticas que contienen proliferaciones de epitelio. Los quistes pueden ser pequeños con unos pliegues de epitelio delineado o bastantes grandes, con tallos largos, o masas de epitelio glandular dentro de la luz. Algunas de las proyecciones epiteliales tienen una delgada médula fibrovascular, mientras otras parecen ser masas de epitelio sin estroma de sostén claro. Los tipos celulares intercalares ductales y no específicos predominan normalmente que las células glandulares, aunque las células vacuoladas son a menudo numerosas y pueden verse células acinares.<sup>15</sup>

El patrón de crecimiento papilar quístico ocurre menos frecuentemente que los patrones de crecimiento sólido y microquístico.<sup>15</sup>

El **patrón de crecimiento folicular** se encuentra frecuentemente en los carcinomas de células acinares. Los espacios quísticos son de tamaño variable, ovoides, redondeados y se encuentran cubiertos por células epiteliales de cuboidales a cilíndricas bajas. Muchos de los espacios quísticos contienen material proteínico eosinofílico de apariencia coloide. La áreas interquísticas están comúnmente ocupadas por células epiteliales que normalmente son células glandulares no específicas principalmente. Con algunos tipos celulares acinares y vacuolados. Uno de los rasgos curioso del carcinoma de células acinares es la frecuente asociación frecuente con infiltrado linfocítico en el estroma de sostén.<sup>15</sup>

Los carcinomas de células acinares se consideran neoplasia de bajo grado de malignidad. El examen microscópico revela que la mayoría de estos tumores son infiltrativos.<sup>15</sup>

Ninguno de los cuatro modelos de crecimiento histológico ni tampoco ningunos de los tipos celulares es fiable para predecir conducta clínica mejor o peor.<sup>15, 12</sup>



El carcinoma de células acinares es uno de los tumores más frecuentes en la glándula parótida con un 88% (de todos los casos de carcinoma de células acinares de cabeza y cuello) aproximadamente el 4% ocurre en la glándula submaxilar y 13% en las glándulas salivales menores en el orden de mucosa bucal, labio superior y paladar. Tiene una frecuencia de 2% al 5%<sup>16</sup> de todos los tumores en la glándula parótida. Hay mayor predilección por mujeres. Ocurre en pacientes de todas las edades incluyendo niños, con una media en la quinta década de la vida.<sup>15, 12</sup>

### **CARCINOMA MUCOEPIDERMOIDE**

Es la neoplasia maligna más comúnmente observada en glándulas salivales mayores y menores. Se caracteriza por la presencia de células epidermoides, células mucosas y de tipo intermedio.<sup>10, 12, 15, 22, 23, 38</sup>

Estos elementos celulares se disponen en nidos y en capas difusas que pueden circundar en espacios quísticos, los quistes contienen fluido mucoso claro y puede haber hemorragia dentro del quiste. La proporción de los diferentes tipos celulares y su composición arquitectónica varía entre tumores y a veces dentro del mismo tumor.<sup>22, 23, 15, 38</sup>

En tumores sólidos epidermoides normalmente predominan células intermedias, mientras que en tumores quísticos las células predominantes son mucosas. Los múltiples espacios quísticos están revestidos por células en anillo de sello, secretoras de moco, y células ductales cilíndricas. Suelen existir proyecciones papilares revestidas por células mucosas y cilíndricas, con nidos focales de células planas, que generalmente no forman perlas de queratina. Los islotes tumorales y las estructuras quísticas se encuentran separadas entre sí por un estroma fibroso maligno. El tejido marginal está habitualmente infiltrado por linfocitos con algunos centros germinales. Estos





focos linfoides parecen ser una reacción frente al tumor y no deben confundirse como metástasis en un ganglio linfático. Cuando los espacios quísticos del tumor crecen pueden romper el tejido circundante donde moco evoca una reacción inflamatoria u ocasionalmente una reacción granulomatosa con células gigantes asociadas.<sup>22, 23, 15, 38</sup>

Las células epidermoide (escamosas) normalmente sus puentes intercelulares son identificables pero la queratinización es muy rara. Ellos se encuentran dispuestos como masas sólidas o como revestimiento del quiste.<sup>15</sup>

Las células intermedias son pequeñas de núcleo teñido curo, ellas forman a menudo las estratificaciones, revisten los quistes bajo de una capa de células mucosas.<sup>15</sup>

La degeneración hidrópica en las células epidermoides puede producir áreas de células claras, y de vez en cuando estos son rasgo predominantes.<sup>15</sup>

Todos los carcinomas mucoepidermoides se deben considerar como malignos y capaces de dar metástasis a distancia sin tener en cuenta su apariencia macroscópica ni microscópica.<sup>15</sup>

Sin embargo, el carcinoma mucoepidermoide se pueden clasificar en bajo grado, grado intermedio y alto grado de malignidad, lo cual nos proporciona una guía acerca del pronóstico probable. Aunque se debe dar énfasis en que la conducta del tumor no es absolutamente igual en todos los casos.<sup>22, 23, 15</sup>

El tumor de bajo grado o bien-diferenciado normalmente se encuentra bien circunscrito pero no encapsulado y es predominantemente quístico. Más del 50% de este tumor consisten en células productoras de moco y células



epidermoides bien diferenciadas. Típicamente tumor es menor a cuatro centímetros de diámetro. Microscópicamente se observan células mucosas bien diferenciadas, células escamosas y célula intermedias con mitosis ocasionales o ausentes y pleomorfismo nuclear mínimo. Los márgenes son infiltrativos pero no como se observa en los tumores de alto grado y presenta un potencial metastático bajo.<sup>22, 23, 15</sup>

El tipo poco diferenciado o alto grado, estos tumores tienen márgenes mal definidos, tienen tendencia a ser sólidos y muestran áreas de hemorragia y necrosis. Las áreas quísticas presentes suelen ser más pequeñas que en los tumores de bajo grado. Se observan rasgos citológicos malignos como mitosis elevadas, pleomorfismos nucleares y márgenes infiltrativos. El volumen del tumor consiste en células intermedias indiferenciadas o células epidermoides pobremente diferenciadas donde difícilmente se observan los puentes intercelulares. Las células mucosas en este tipo de tumor son raras menos del 10%. Presentan recidivas aproximadamente del 75%. Dando metástasis locales en los ganglio regionales y metástasis hematógenas a distancia en pulmones, cerebro y huesos.<sup>22, 23, 15.</sup>

La tasa de supervivencia inicial a los 5 años para los tumores de alto grado es mayor del 70%, sin embargo desciende a menos del 50% a los 10 años y al 33% a los 15 años. La muerte por tumores de bajo grado es rara.<sup>15</sup>

El tratamiento del carcinoma mucoepidermoide depende del tipo de tumor, localización y grado de malignidad. Cuando afectan a la glándula parótida se recomienda lobectomía y extirpación de los ganglios regionales y cervicales si existen ganglios regionales palpables. La radioterapia se recomienda para tumores de alto grado. Si afectan al paladar en tumores benignos se recomienda extirpación local y hueso palatino, para los malignos es recomendable realizar palatetectomía o maxilectomía parcial. Si el tumor se



presenta en lengua tiene mal pronóstico, está indicada la hemiglosectomía con disección ganglionar cervical. Los tumores centrales maxilares se deben tratar mediante resección en bloque, asegurando bordes óseos libres de tumor.<sup>22, 23, 15, 24, 8</sup>

### **CARCINOMA ADENOIDEO QUÍSTICO**

Tumor maligno infiltrativo de varios rasgos histológicos de tres patrones de crecimiento: Glandular (cribiforme), tubular y basaloide o sólido. Las células del tumor son de dos tipos: células ductales y células mioepiteliales. Una característica microscópica importante es la penetración perineural e intraneural.<sup>25,26,15</sup>

Todos los patrones de crecimiento se pueden observar en un mismo tumor, pero normalmente siempre predomina solo uno de ellos.<sup>25, 26, 15</sup>

El tipo glandular (cribiforme) consiste en nidos de célula epiteliales penetrados por numerosos espacios microquísticos llamativos que dividen los lobulillos en cilindros (queso suizo ó panal). Las células que revisten los pseudoquistes parecen células planas mioepiteliales modificadas, en forma de huso y citoplasma escaso. Los verdaderos quistes en sus discretas cavidades contienen el material secretorio y los conductos se encuentran rodeados por células cuboidales anchas y citoplasma eosinófilo.<sup>25, 26, 15</sup>

El tipo tubular consiste en estructuras ductales epiteliales rodeadas por un estroma hialinizado. La luz de los túbulos se encuentra forrada por células de tipo ductales lumbinales, que son rodeadas a su vez por una o más capas periféricas de células mioepiteliales modificadas.<sup>25, 26, 15</sup>



El tipo sólido se caracteriza por cuerdas o hebras de células epiteliales sólidas. Los nidos neoplásicos contienen pocos espacios celulares y a menudo necrosis central. Los elementos son pequeños y basófilos con núcleo denso hiper cromático. Las mitosis son escasas. Entre los nidos celulares existen áreas estrechas de estroma.<sup>15</sup>

Todos los carcinomas adenoideos quísticos sin importar el tipo histológico, son biológicamente agresivos y tienden a dar metástasis muchos años posteriores a la escisión quirúrgica del tumor primario. La extensión perineural y vascular, la actividad mitótica y el pleomorfismo no parecen tener ninguna correlación exacta con el pronóstico.<sup>25, 26, 15</sup>

Estadísticamente los tumores glandulares o tubulares tienen un mejor pronóstico con respecto al tiempo mayor de supervivencia del paciente, considerando que el tipo sólido tiene peor pronóstico, porque se caracteriza relacionado a recidivas tempranas, metástasis a distancia y frecuente evolución fatal. La extensión local intraósea parece indicar pronóstico pobre.<sup>25, 26, 15</sup>

Otros factores importantes para el pronóstico son el tamaño del tumor y el margen de tejido sano de la escisión quirúrgica. 50% de los pacientes sobreviven bien 10 años con tumores de 2 centímetros o más pequeños. El diagnóstico diferencial del carcinoma adenoideo quístico tipo sólido debe distinguirse del adenocarcinoma de células basales.<sup>25, 26, 15</sup>

## **ADENOCARCINOMA POLIMORFO DE BAJO GRADO**

(Adenocarcinoma de los conductos terminales)

El adenocarcinoma polimorfo de bajo grado presenta predilección por las glándulas salivales menores de la cavidad oral, se presenta solo en casos



raros en las glándulas salivales mayores. Algunos adenocarcinomas desarrollados sobre un adenoma pleomorfo preexistente (carcinoma ex-adenoma pleomorfo) presentaran patrones de crecimiento parecidos al adenocarcinoma polimorfo de bajo grado.<sup>27,15, 28</sup>

El adenocarcinoma polimorfo de bajo grado presenta una predilección significativa por el sexo femenino. Puede existir similitud con el carcinoma adenoideo quístico por las características microscópicas de los tumores. Pero la mayoría de los adenomas polimorfos de bajo grado presentan patrones de crecimiento claramente distintos. Comúnmente el tumor se encuentra bien delimitado, pero no presenta cápsula. Frecuentemente se observa nidos tumorales invasivos alrededor de la periferia, con extensión a lobulillos salivales menores o fibras musculares adyacentes.<sup>27,15, 28, 36, 37</sup>

Las células microscópicamente se observa pálidas. Los núcleos son pequeños y ovales, pálidos y vesiculares. Las mitosis son raras. Se observan dos patrones de crecimiento generales: Lobulillar y cribiforme.<sup>27,15, 28</sup>

**El patrón lobulillar ó lobular** se encuentra formado por nidos ovalados o redondeados de células basaloides con núcleos monomorfos. El estroma de tejido conjuntivo es escaso y maduro.<sup>27, 15</sup>

**El patrón cribiforme** es similar al carcinoma adenoideo quístico (con aspecto de queso suizo), porque los lobulillos tumorales de encuentran llenos de microquistes.<sup>27, 15</sup>

El rasgo más significativo del adenocarcinoma polimorfo de bajo grado se encuentra alrededor de la periferia. En esta región las células tumorales se disponen formando estructuras tubulares, alargadas, de una capa de células de grosor. Estas estructuras tubulares monoestratificadas están apiladas,



produciendo un aspecto laminado o en piel de cebolla. Se puede observar también invasión perineural. Las metástasis hemáticas a distancias o regionales son raras.<sup>27, 15, 18</sup>

El tratamiento para el adenoma polimorfo de bajo grado es quirúrgico con bordes amplios, presentándose recidiva únicamente cuando la lesión no se ha extirpado correctamente. En paladar se recomienda maxilectomía parcial.<sup>27, 18, 15</sup>

### **CARCINOMA EPITELIAL - MIOEPITELIAL**

Este tumor esta compuesto por proporciones variables de dos tipos celulares que típicamente forman las estructuras de los conductos. Las estructuras consisten de una pequeña capa interna de los conductos, células cuboidales. Las células claras exteriores, con tinción especial para glucógeno se tiñen fuertemente, y son positivas para proteína S-100.<sup>29,30,15</sup> La microscopia electrónica muestra rasgos de origen mioepitelial. Existe variación considerable en la proporción de células que revisten el conducto y las células claras, y de vez en cuando predominan las células claras que forman láminas o nidos en lugar de estructuras ductales. Las mitosis son raras en este tumor, de hecho este tumor fue clasificado anteriormente como adenoma. Sin embargo la invasión perineural y la recidiva que es el 40% y metástasis a los nodos linfáticos regionales en el 17% de todos los casos son frecuentes.<sup>15,29,39</sup>

Algunos estudios han reportado que las glándulas salivales menores carecen de conductos intercalados o son muy cortos que en la glándula parótida, eso explica el porque los mioepiteliomas malignos son más frecuentes en glándulas salivales mayores. Sin embargo en la glándula submaxilar son



menos frecuentes que en la parótida. La diferencia puede ser relacionada a las variaciones de los conductos intercalados en los dos sitios.<sup>29,30,39</sup>

Este tumor se presenta predominantemente en la glándula parótida (80% de los casos), con una incidencia máxima en la séptima y octava décadas de la vida.<sup>15</sup>

### **ADENOCARCINOMA DE CÉLULAS BASALES**

Neoplasia epitelial que tiene características histológicas del adenoma de células basales pero los patrones morfológicos de crecimiento indican malignidad.<sup>15</sup>

Los rasgos histológicos de las células individuales y los rasgos de la morfología general son notablemente parecidos al adenoma de células basales; de hecho una de las diferencias es el índice de mitosis muy alto, sin esto es casi imposible diferenciar citológicamente entre el adenoma de células basales y el adenocarcinoma de células basales.<sup>15, 31, 40</sup>

El carácter de crecimiento del tumor respecto a los tejidos adyacentes es una importante diferencia entre el adenoma y el carcinoma de células basales de las glándulas salivales.<sup>15, 31, 40</sup>

Se observan dos formas de células epiteliales que normalmente se entremezclan unas con otras. Unas son unas células pequeñas, redondas, con citoplasma escaso y un núcleo basófilo oscuro. Las otras células son más grandes, poligonales alargadas, con un citoplasma eosinófilo o anfófilo y un núcleo más grande basófilo pálido. En ambos tipos los límites de célula a célula son indistintos.<sup>15, 31</sup>



Frecuentemente, entre la interfase de estroma-epitelio los núcleos se encuentran en empalizada.<sup>15</sup>

A veces las células pálidas parecen formar remolinos o se arremolinan dentro de las islas de epitelio del tumor y pueden tener una apariencia escamosa y ocasionalmente queratinizada. Se pueden observar túbulos pequeños o luces en muchas de las islas epiteliales y pueden ser prominentes en las áreas focales.<sup>15, 31</sup>

De acuerdo con los modelos de adenomas de células basales descritos, el adenocarcinoma de células basales se pueden dividir en cuatro subtipos: Sólido, trabecular, tubular y membranoso.<sup>15, 31</sup>

El tipo sólido se caracteriza por células tumorales contiguas ordenadas en islas y masas dentro del estroma de tejido conjuntivo fibroso. En algunas lesiones estas células epiteliales basaloides forman numerosas islas tumorales pequeñas que tienden a ser de forma redondeada a ovaladas. En otros tumores de tipo sólido el epitelio forma masas irregulares grandes.<sup>15</sup>

El tipo membranoso es distinguido por la gran eosinofilia de la lámina hialina PAS positiva que rodea y separa los nidos del tumor y puede crear una apariencia de dientes de sierra en las porciones del tumor. Cordones entrelazados y bandas de células epiteliales basales caracterizan el tipo trabecular de carcinoma de células basales. Estos cordones interconectados se asemejan a caracteres chinos configuraciones formadas por hueso trabecular en displasia fibrosa ósea.<sup>15, 31</sup>

El rasgo de diagnóstico distintivo que separa los adenocarcinomas de células basales de los adenomas de células basales es el crecimiento invasivo.<sup>15, 31</sup>





Estos tumores son adenocarcinomas de bajo grado de malignidad con relativamente buen pronóstico. Solo una muerte a causa de la enfermedad se ha reportado en la literatura.<sup>15</sup>

La recidiva en este tipo de tumores es alta, pero no así la metástasis. La incidencia es muy baja, solo es de 4% de todos los tumores malignos de glándulas salivales. No existe documentación en niños y en la mayoría de los pacientes adultos se presenta después de los 50 años.<sup>15, 31</sup>

El adenocarcinoma de células basales es más común en glándula parótida, después en la glándula submaxilar y en glándulas salivales menores es muy raro.<sup>15, 31</sup>

## **CARCINOMA SEBÁCEO**

Es una variedad rara de carcinoma, compuesto por células sebáceas grados variados de madurez, existen dos tipos:<sup>15</sup>

### ***Carcinoma sebáceo***

Estos tumores se encuentran parcialmente encapsulados con infiltración de los márgenes locales.<sup>15, 20</sup> Las células sebáceas se disponen en nidos y/o láminas de células con diferentes tipos de atipia nuclear, pleomorfismo e invasividad.<sup>15, 20</sup> Se localizan casi exclusivamente en la glándula parótida. Normalmente se observa necrosis y fibrosis celular.<sup>15, 20</sup>



---

### **Linfadenocarcinoma**

Es una variedad muy rara, compuesto por áreas de linfadenoma sebáceo con un componente adyacente carcinomatoso maligno, las dos variantes son tumores de bajo grado de malignidad, pero si pueden recurrir localmente y con poca capacidad de metástasis a distancia.<sup>15, 20</sup>

### **CISTADENOCARCINOMA PAPILAR**

Tumor maligno caracterizado por quistes y proyecciones papilares endoquísticas, esta compuesto por uno o varios espacios quísticos llenos de papilas, estas papilas son angostas, fibrosas, algunas veces del centro hialinizadas, cubiertas con células cuboidales o columnares, pueden estar presentes células productoras de moco. La malignidad es confirmada por el pleomorfismo nuclear, mitosis y crecimiento infiltrativo. El Cistadenocarcinoma papilar es un carcinoma de bajo grado. El Cistadenocarcinoma papilar se debe distinguir del Cistadenoma papilar y de otros carcinomas que muestren estructuras papilares. Inmunohistoquímicamente se puede eliminar el diagnóstico de carcinoma tiroideo papilar.<sup>15</sup>

### **ADENOCARCINOMA MUCINOSO**

Es un tumor raro caracterizado por la producción abundante de mucina. Una línea de células columnares o cuboidales con moco que llena la luz del quiste. La mucina debe de ocupar más del 50% del tumor. Células intermedias o epidermoides no están presentes. Se encuentran focos llenos de mucina acumulada, asociados con grandes células tipo anillo de sello ordenadas solas o dentro de glándulas pequeñas.<sup>40, 15</sup>



---

## **CARCINOMA ONCOCÍTICO**

Un tumor muy raro compuesto por células oncocíticas malignas.

Son necesarios dos criterios para establecer el diagnóstico: primero, las células del tumor deben identificarse como oncocitos, segundo, el diagnóstico de malignidad no sólo debe ser basado en el pleomorfismo celular y nuclear (de vez en cuando visto en el oncocitoma benigno) pero también por la infiltración local, perineural o infiltración vascular o metástasis.<sup>15</sup>

El carcinoma oncocítico puede recurrir localmente y también desarrollar metástasis a distancias. El pronóstico parece ser relacionado con el tamaño del tumor.<sup>15</sup>

## **CARCINOMA DE LOS CONDUCTOS SALIVALES**

El carcinoma de los conductos salivales es un carcinoma de alto grado de agresividad, que surge del epitelio de los conductos de las glándulas salivales mayores.<sup>15, 32</sup>

Estos tumores justifican una clasificación separada por sus manifestaciones clínicas y características histopatológicas. Clínicamente los tumores se caracterizan por su conducta agresiva y metástasis tempranas, recidiva local (hasta 40% de los casos) y mortalidad significativa. Histológicamente, ellos presentan una notable semejanza con el carcinoma de pecho de tipo ductal con componentes intraductales e invasivos.<sup>15, 32</sup>

La incidencia del carcinoma de los conductos es relativamente rara, pero es difícil determinar. En una revisión de 4068 casos de tumores de glándulas



salivales, Seifert G, y Caselitz J reportaron 37 casos de carcinomas de los conductos salivales (0.9%).<sup>15, 32</sup>

Este carcinoma fue descrito por primera vez en 1968 por Kleinsasser O. et al. Como *Speichelgangcarcinome*. Desde entonces se han reportado más de 100 casos. También ha recibido los términos de *carcinoma salivario cribiforme de conductos excretores* y *carcinoma salivario infiltrante*.<sup>15, 32</sup>

Se presenta con mayor predilección en hombres que en mujeres, con una proporción de 5.5:1 y con una edad promedio de 66 años.<sup>32</sup>

Clínicamente los pacientes presentan un aumento de volumen firme, de crecimiento rápido, que se acompaña por parálisis facial o dolor. La adenopatía cervical se encuentra presente en aproximadamente el 35% de los casos. En la glándula parótida es más frecuente con el 80% de los casos, seguida por la glándula submaxilar.<sup>15, 32</sup>

Las metástasis a nodos linfáticos son muy frecuentes (80%). Con la aplicación adjunta de radioterapia en el tratamiento de la neoplasia reduce la recidiva local (a 35% aproximadamente). Las metástasis distantes ocurren en una proporción superior al 60% y consecuentemente la muerte en 71% a causa de la enfermedad.<sup>15, 32</sup>

Histológicamente el epitelio neoplásico presenta una combinación cribiforme y patrón de crecimiento sólido. Frecuentemente con necrosis central en el tumor primario y metástasis a nodos linfáticos. Las células neoplásicas exhiben un citoplasma eosinófilo, a menudo con apariencia apócrina. Con la tinción de azul alcian da resultado negativo. El pleomorfismo nuclear y frecuentes mitosis están presentes. El estroma es fibroso y desmoplásico.

15,32



La mayoría de los pacientes mueren dentro de los 3 años posteriores diagnóstico.<sup>15</sup>

## **ADENOCARCINOMA**

Un carcinoma con componente glandular, secretor o ductal que no se ajusta en las otras categorías de carcinomas.<sup>15</sup>

## **MIOEPITELIOMA MALIGNO**

Tumor maligno epitelial raro, que constituye aproximadamente el 1% de todos los tumores de glándulas salivales. Este tumor es más común en la glándula parótida con el 70 u 80% y presenta predilección por mujeres.<sup>33</sup>

Con promedio de incidencia en la séptima y octava décadas de la vida.<sup>33, 41, 15</sup> Compuesto de células mioepiteliales atípicas, con actividad mitótica aumentada y de crecimiento agresivo.<sup>15</sup>

Los rasgos histológicos de células individuales y de la morfología general son muy similares al mioepitelioma benigno y a las células mioepiteliales del adenoma pleomorfo. Las células del tumor pueden ser en forma de huso o más redondeadas, algunas con citoplasma eosinófilo y núcleo excéntrico, son llamadas hialinas o células plasmocitoides. Los tumores pueden ser bastante celulares y pueden confundirse fácilmente con sarcomas, el estroma en algunas áreas es más evidente y mixoide.<sup>33, 41, 15</sup>

A la examinación histológica revela que los mioepiteliomas malignos infiltran las células normales que rodean a los conductos, tejido adiposo o muscular, con variación de la infiltración en cada caso.<sup>33, 41</sup>



---

## **CARCINOMA EX ADENOMA PLEOMORFO**

Tumores que muestran definitiva evidencia de malignidad, como características histológicas de anaplasia, mitosis anormales, curso progresivo y crecimiento infiltrativo y se puede encontrar todavía evidencia de adenoma pleomorfo.<sup>15</sup>

Puede observarse el desarrollo de un carcinoma secundario en un adenoma pleomórfico pre-existente en 3%-4% de todos los adenomas pleomórficos. El riesgo de desarrollar malignidad sólo depende aproximadamente 1.5% a 5 años, pero aumentos a 9.5% después de más de 15 años.<sup>15</sup>

A cerca del crecimiento infiltrativo y la diferenciación histopatológica se distinguen tres subtipos: el carcinoma no invasivo en adenoma pleomórfico, carcinoma invasivo en adenoma pleomórfico y el carcinosarcoma (el verdadero tumor mixto maligno).<sup>15</sup>

## **CARCINOMA EPIDERMOIDE**

Tumor epitelial maligno con células formando queratina o puentes intercelulares. La secreción mucosa no está presente. Es difícil distinguir entre carcinoma epidermoide primario de glándula salival o metástasis de piel por que la apariencia histológica es similar, el diagnóstico puede obtenerse mediante la historia clínica<sup>15</sup>

## **CARCINOMA DE CÉLULAS PEQUEÑAS (CCP)**

Tumor maligno parecido en comportamiento e histoquímico al carcinoma de células pequeñas de pulmón. Por microscopio electrónico pueden distinguirse dos tipos de CCP neuroendócrino y ductal. Se debe considerar



este tumor primario de glándula salival solo después de que se haya descartado primario en pulmón.<sup>15</sup>

## **CARCINOMA INDIFERENCIADO**

Tumor maligno epitelial que se diferencia pobremente y está desprovisto de cualquier expresión fenotípica por la microscopia óptica, puede ser situado en cualquiera de los otros grupos de carcinomas. Las células del tumor pueden ser predominantemente esferoidales o en forma de huso. El tamaño celular y las características histopatológicas tienen un sentido pequeño para el pronóstico, el único factor clinicopatológico importante es el tamaño del tumor primario. Los carcinomas de más de 4 cm tienen un pronóstico más pobre.<sup>15</sup>

## **OTROS CARCINOMAS**

Como el carcinoma ex-adenoma pleomorfo, el desarrollo de carcinoma de un tumor de Warthin se observa muy raramente. Los casos informados han sido principalmente de carcinomas epidermoides, carcinomas mucoepidermoides o carcinomas de células acinares. Las metástasis de tumores de Warthin deben excluirse.<sup>15</sup>

Los tumores incluidos con estructuras ductales epiteliales de arquitectura variante, grupos de células acinares con gránulos de amilasa y más zonas sumamente diferenciadas similares a un adenoma pleomorfo.<sup>15</sup>

El carcinoma escamoso primario existente de glándulas salivales menores es muy polémico. Los componentes adenocarcinomatosos y carcinomatosos escamosos deben estar presentes en el tumor como únicos puentes intercelulares de queratina o con componentes escamosos demostrables.<sup>15</sup>



Adenocarcinomas con pequeños focos escamosos de diferenciación deben clasificarse como adenocarcinomas.<sup>15</sup>

## TUMORES NO EPITELIALES

Los tumores no epiteliales constituyen el 5% de todos los tumores de las glándulas salivales.<sup>15</sup>

Los hombres parecen ser predispuestos por lipomas (85%), tumores neurales (60%) y sarcomas (65%). Aproximadamente el 90% de tumores no epiteliales son benignos.<sup>15</sup>

El tipo más común de tumor mesenquimal benigno son los angiomas (45%), sobre todo el hemangioma o linfangioma, raramente el hemangiopericitoma.<sup>15</sup>

Los lipomas representan aproximadamente el 20% de los tumores benignos mesénquimales de las glándulas salivales, como lo hacen los tumores neurales (el neurinoma, el neurofibroma y la neurofibromatosis).<sup>15</sup>

La incidencia mayor para la incidencia de los hemangiomas es 1ra y 2da décadas de la vida, mientras los lipomas ocurren en la 4ta y 5ta décadas. Los tumores neurales muestran una distribución relativamente igual (3ra y 6ta décadas de la vida).<sup>15</sup>

## LINFOMAS

El tejido linfoide de las glándulas salivales puede considerarse como parte de la mucosa asociada a tejido linfoide (MATL), pero también presenta rasgos de tejido linfoide periférico similar al anillo de *Waldeyer*. El tejido linfoide





consiste de linfocitos intraepiteliales, linfocitos y células plasmáticas distribuidas difusamente en el parénquima glandular y nodos linfáticos intra o periglandular, especialmente en la glándula parótida y submaxilar.<sup>15</sup>

Los linfomas malignos pueden involucrar las glándulas salivales como la única manifestación de la enfermedad o como una manifestación sistémica. Los criterios mínimos normales para la aceptación de un linfoma de las glándulas salivales son primero: Ninguna linfadenopatía presente a la palpación, ningún aumento de nodos linfáticos mediastinales y torácicos visibles en los Rx, el conteo de células blancas debe ser normal, ninguna manifestación en nodos linfáticos intestinales, hepáticos o del bazo.<sup>15</sup>

La gran mayoría de los linfomas de glándulas salivales son de tipo no Hodgkin (85%) y debe ser clasificado usando la misma terminología como se aplica a los tejidos linfoides. El linfoma de Hodgkin constituye sólo 15% de los linfomas malignos de las glándulas salivales.<sup>15</sup>

Los linfomas malignos son un grupo heterogéneo de neoplasias del sistema linfoide. Los Linfomas No-Hodgkin (LNH) constituyen un grupo diverso de enfermedades con diferencias en la historia natural, respuesta a tratamiento, pronóstico. La presentación extranodal es más frecuente en pacientes con LNH, pero la presencia intraoral del linfoma no es frecuente.<sup>35</sup>

Los LNH intraorales se presentan con mayor frecuencia en paladar.<sup>15</sup>

## **TUMORES SECUNDARIOS**

La diferencia entre tumor primario maligno de las glándulas salivales y las metástasis a las glándulas salivales es de importancia práctica para el tratamiento y pronóstico. Esta distinción es particularmente difícil entre los tipos siguientes: el carcinoma de células pequeñas, el carcinoma



indiferenciado nasofaríngeo con estroma linfático, mamario, lobular o carcinomas ductales, carcinoma células claras y carcinomas epidermoides.<sup>15</sup>

Aproximadamente se localiza el 40% de las metástasis de tumores en el parénquima glandular y el 60% en los nodos linfáticos de las glándulas salivales. La arquitectura de los vasos linfáticos y el número de nodos linfáticos intraglandular juega un papel importante en la propagación de células tumorales en la glándula parótida.<sup>15</sup>

Cerca del 40% de las metástasis de tumores se encuentran en el parénquima glandular y 60% en los nodos linfáticos de las glándulas salivales. La arquitectura de los vasos linfáticos y el número de nodos linfáticos intraglandulares juega un papel importante en la propagación de las células tumorales dentro de la glándula parótida. Entre 30 y 20 nodos linfáticos son encontrados en la región parotídea, pero en la glándula submandibular no se encuentran nodos linfáticos intraglandulares.<sup>15</sup>

La mayoría de las metástasis a las glándulas salivales se desarrollan de los carcinomas epidermoides primarios de piel (la cabeza y cuello) o de melanomas de esta región. Raramente, las metástasis ocurren de carcinomas nasofaríngeos, y muy raramente de metástasis de carcinomas tiroideos. Aproximadamente se localizan el 75% de estas metástasis en la glándula parótida.<sup>15</sup>

Las metástasis hematógenas en las glándulas salivales (normalmente parótida o glándula submandibular) son relativamente raras. Ellos son principalmente de tres sitios: pulmón riñón y mama.<sup>15</sup>

El carcinoma de células pequeñas en glándulas salivales son más probablemente metástasis que tumor primario. En algunos casos la



---

aplicación de técnicas inmunohistoquímicas pueden ser de ayuda considerable: la presencia de tiroglobulina indica neoplasia tiroidea, mientras los receptores hormonales pueden actuar como marcadores de carcinoma de mama.<sup>15</sup>

### **TUMORES SIN CLASIFICAR**

Tumores benignos o malignos que no se puedan incluir en cualquiera de las categorías anteriores.<sup>15</sup>



---

## **PLANTEAMIENTO DEL PROBLEMA**

Las neoplasias benignas y malignas en glándulas salivales representan alrededor del 5 % de todas las neoplasias de cabeza y cuello y el 0.5% de todas las neoplasias en general, de las cuales no existe un porcentaje actual en el Centro Médico Nacional "20 de Noviembre" ISSSTE, no se conocen características y prevalencia actuales de estas patologías en la población mexicana. Se debe realizar un ordenamiento de los tumores de glándulas salivales según la nueva clasificación de la Organización Mundial de la Salud de 1992 (Página 19).

## **JUSTIFICACIÓN**

Es importante conocer la frecuencia actual de neoplasias en glándulas salivales en la población mexicana y compararlo con los diferentes reportes de la literatura mundial. Debido a que el profesional en la salud debe conocer cuales son los tumores más frecuentes y ser capaz de ubicarlos en referencia al género, edad, localización, tamaño de lesión, establecer una base de datos confiable.

## **HIPÓTESIS**

La frecuencia de neoplasias en glándulas salivales en el Centro Médico Nacional "20 de Noviembre" ISSSTE es menor que la reportada en otros países.

La frecuencia de neoplasias benignas es mayor que la frecuencia de neoplasias malignas en glándulas salivales.

-La frecuencia de neoplasias en glándulas salivales es mayor en mujeres.



---

## **OBJETIVO**

### Objetivo general

Conocer la frecuencia de tumores de glándulas salivales en el Departamento de Anatomía Patológica del Centro Médico Nacional "20 de Noviembre" ISSSTE, por edad, género, localización, tipo de tumor, tratamiento, seguimiento de los pacientes que son remitidos para estudio histopatológico y realizar una comparación con la literatura mundial.

### Objetivos específicos

- Revisión de laminillas, que se encuentren en el Archivo de Anatomía Patológica del Centro Médico Nacional "20 de Noviembre" ISSSTE del 01 de Junio de 1993 al 01 Junio de 2003 para confirmar diagnóstico y realizar la clasificación según la OMS de 1992.
- Determinar los tumores más frecuentes.
- Ubicar la zona anatómica donde son más frecuentes los tumores de glándulas salivales, frecuencia por género, edad.
- Conocer los diferentes tratamientos empleados para los tumores de glándulas salivales.
- Seguimiento a los pacientes por medio de su archivo clínico.

## **MATERIALES Y METODOS**

### Método

Se realizó un estudio de datos clínicos, proporcionados por los expedientes de los pacientes diagnosticados como tumores de glándulas salivales en el periodo de Junio de 1993 a Junio de 2003, en el Archivo del Departamento



---

de Anatomía Patológica del Centro Médico Nacional "20 de Noviembre" del ISSSTE. Se obtuvo una base de datos con respecto a tipo de tumor, diagnóstico clínico, tiempo de evolución, género, edad, tipo de tratamiento, mortalidad, recurrencia, otro tipo de tumor de historia del paciente, tamaño del tumor y estado actual de los pacientes.

### **TIPO DE ESTUDIO**

El estudio que se llevó a cabo fue retrospectivo, observacional, descriptivo y comparativo, de los datos clínicos proporcionados por los expedientes de los pacientes diagnosticados con tumores de glándulas salivales. Se realizó el cruce de variables y se presentan los resultados que se comparan con lo que refiere la literatura mundial.

### **UNIVERSO DE ESTUDIO**

Todos los diagnósticos de tumores de glándulas salivales que se encontraron en el archivo del Departamento de Anatomía Patológica del Centro Médico Nacional "20 de Noviembre" en un periodo de diez años (Junio de 1993 a Junio del 2003)



---

## **CRITERIOS DE INCLUSIÓN**

Se incluyeron todos aquellos diagnósticos anatomopatológicos de tumores de glándulas salivales, que se encontraron en el archivo de Anatomía patológica del Centro Médico Nacional "20 de Noviembre" ISSSTE, de Junio de 1993 a Junio del 2003.

## **CRITERIOS DE EXCLUSIÓN**

Todos los diagnósticos que no fueron tumores de glándulas salivales ó que el expediente no se encontró o no esté completo, los estudios histopatológicos complementarios de un mismo paciente como ejemplo la Biopsia por Aspiración de Aguja Fina (BAAF), transoperatorio o el reporte de una nueva revisión de laminillas del Centro Médico Nacional "20 de Noviembre" ISSSTE.

## **CRITERIOS DE ELIMINACIÓN**

Aquellos datos que fueron inespecíficos según el estudio, falta de material de diagnóstico (bloques de parafina y/o laminillas), material insuficiente o inadecuado, laminillas que no correspondan al diagnóstico dado en el reporte y datos clínicos incompletos. Todos los archivos o reportes histopatológicos que pertenecieron a un mismo paciente y que cuenten con varios reportes por ejemplo la biopsia por aspiración por aguja fina (BAAF), transoperatorio y/o una nueva revisión de laminilla.



---

## VARIABLE DEPENDIENTE

Pacientes diagnosticados con tumores de glándulas salivales.

Los tumores se ordenan y dividen de acuerdo a la clasificación de OMS de 1992.

**Neoplasias benignas** son aquellas neoplasias que por su comportamiento biológico no son agresivas, no producen metástasis, ni tampoco la muerte y microscópicamente son bien diferenciadas.

**Neoplasias malignas** son aquellas de comportamiento biológico agresivo, pueden producir metástasis y/o la muerte y microscópicamente presentan gran diferenciación celular.

**Linfomas** son neoplasias del sistema linfoide que asientan preferentemente en los ganglios linfáticos. Las diferencias entre leucemia y linfoma: es leucemia la neoplasia linfoide que afecta la médula ósea y que se acompaña del paso a sangre periférica de células atípicas, y es linfoma el que queda localizado en los ganglios linfáticos u otros tejidos linfoides y carece del comportamiento leucémico.

**Tumores secundarios** la distinción entre los tumores primarios malignos de las glándulas salivales y las metástasis a las glándulas salivales es de importancia práctica para el tratamiento y pronóstico. Esta distinción es particularmente difícil en los tipos siguientes: el carcinoma de células pequeñas, el carcinoma indiferenciado nasofaríngeo con estroma linfático, mamario, lobular o carcinomas ductales, carcinoma células claras y carcinomas epidermoides.





---

**Tumores sin clasificar** Tumores benignos o malignos que no se puedan incluir en cualquiera de las categorías anteriores.

## **VARIABLE INDEPENDIENTES**

**Localización:** Lugar anatómico donde se presenta la lesión, puede ser en glándulas parótidas, submaxilares, submandibulares, paladar duro, lengua, mucosa vestibular, labios.

**Edad:** Tomando en cuenta los años cumplidos al momento de presentarse a la atención médica, según el expediente clínico del archivo de Anatomía Patológica del Centro Médico Nacional "20 de Noviembre" ISSSTE.

**Género:** Condición que divide masculino y femenino.

**Tipo de lesión:** Esta se basa en la clasificación de la Organización Mundial de la Salud de 1992 sobre tumores de glándulas salivales.

**Diagnóstico clínico:** diagnóstico que proporciona el clínico y menciona en el expediente de anatomía patológica, se considera como diagnóstico que coincide o no con al resultado histopatológico o no está presente.



---

## **PROCEDIMIENTO DE INVESTIGACIÓN Y ANÁLISIS ESTADÍSTICO**

Se revisaron los archivos de Anatomía Patológica del Centro Médico Nacional "20 de Noviembre" de Junio de 1993 a Junio del 2003. Se estudiaron los reportes donde se encuentren lesiones de tumores de glándulas salivales anotando los datos en la cédula de recolección (Anexo 1). Después fueron revisados los archivos clínicos que contenían el diagnóstico de tumores de glándulas salivales.

La revisión fue realizada por el tesista, posteriormente con la ayuda del Dr. Carlos Páez Valencia y el CD. Bernardo Cruz Legorreta, especialista en anatomopatología y patología bucal respectivamente se colaboraron los diagnósticos y se agruparon los tumores de acuerdo con la clasificación de la OMS de 1992 para facilitar el manejo de los datos.

Se capturaron los datos en una base computada y se agruparon las lesiones para conocer su frecuencia por localización, edad, género, tipo de lesión, comportamiento biológico y origen histológico. Se identificaron las lesiones más frecuentes y se comentan por localización, edad, género.



---

## **RESULTADOS**

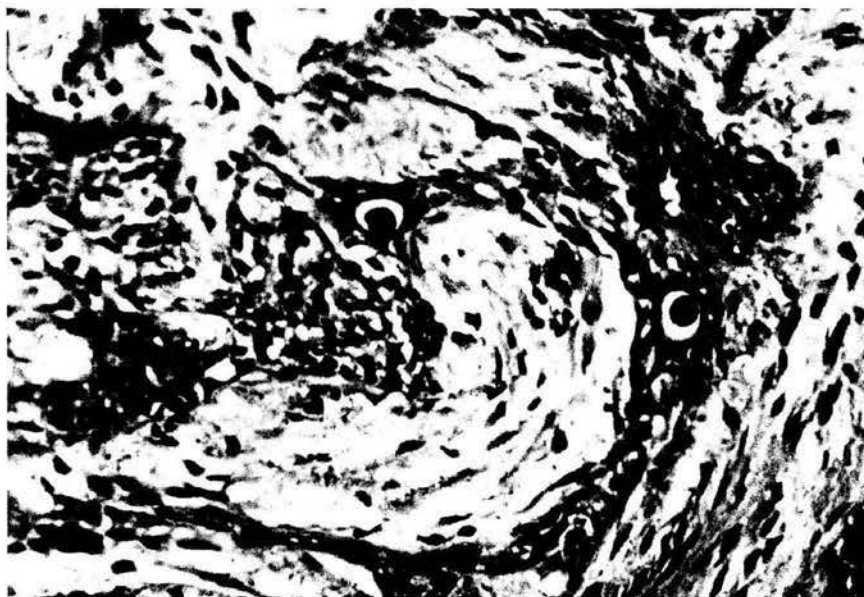Se revisaron 82,919 reportes anatomopatológicos en el archivo de Anatomía Patológica del Centro Médico Nacional "20 de Noviembre", en el periodo de diez años, de los cuales se encontraron 229 (0.28%) reportes con diagnóstico de tumores de glándulas salivales, posteriormente se revisaron los expedientes clínicos de los 229 casos, por los criterios de exclusión e inclusión únicamente 149 casos (0.18%) cumplieron con todos los requisitos para su estudio. Los diagnósticos se catalogaron según la nueva clasificación de la Organización Mundial de la Salud de 1992.

Los 80 reportes fueron eliminados por que en ocasiones al mismo paciente se le realizó un estudio llamado transoperatorio o BAAF (Biopsia por Aspiración con Aguja Fina), por ser recidivas, no contar con las laminillas, o no tener un expediente completo.

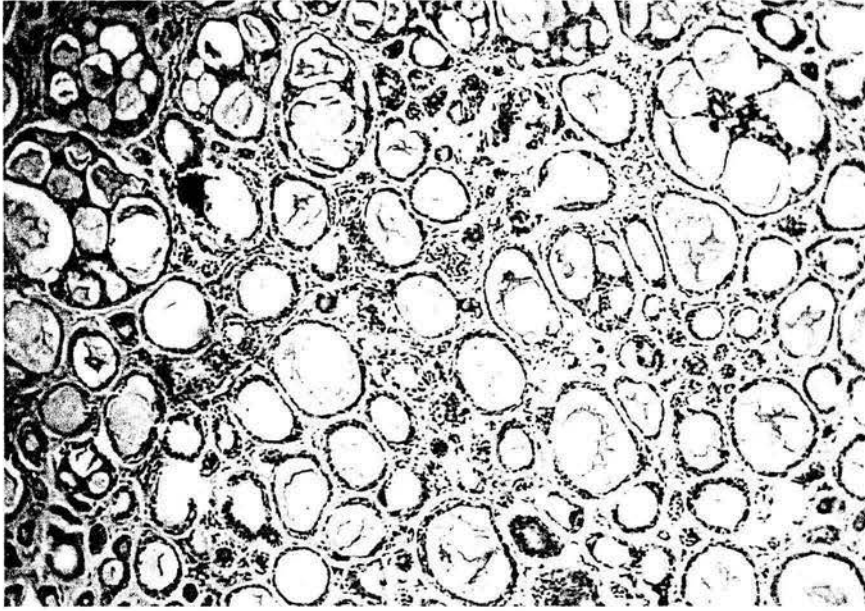
Los 149 reportes se toman como el 100% de los tumores de glándulas salivales para este estudio.



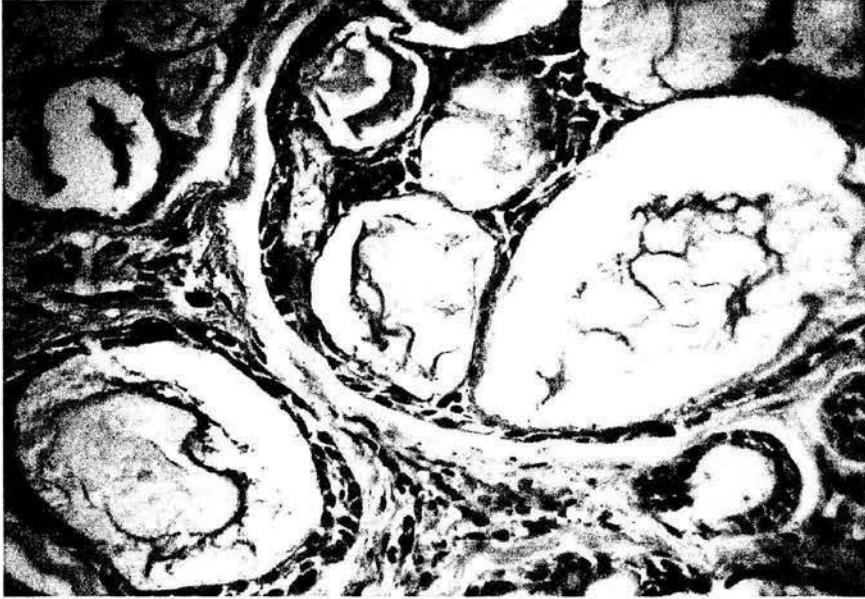
**Fig. 2** Adenoma pleomorfo, vista a 100 aumentos donde se observan nidos de células epiteliales en un estroma de tejido fibroso.



**Fig. 3** Adenoma pleomorfo, vista a 400 aumentos donde se observan nidos de células epiteliales en un estroma de tejido fibroso laxo y denso.



**Fig. 4** Carcinoma adenoideo quístico, vista a 100 aumentos donde se observan cordones de células epiteliales y microquistes.

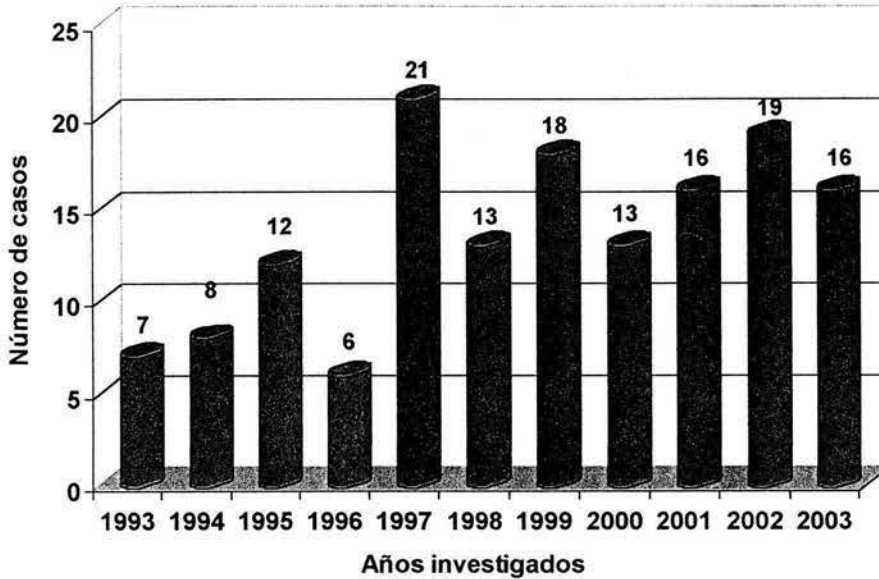


**Fig. 4** Carcinoma adenoideo quístico, vista a 400 aumentos donde se observa material basófilo homogéneo en el interior de las cavidades.



## Gráfica 1

Frecuencia de 149 tumores de glándulas salivales encontrados por año\*\*



\*\* Fuente directa, en un periodo de 10 años de 1993 al 2003

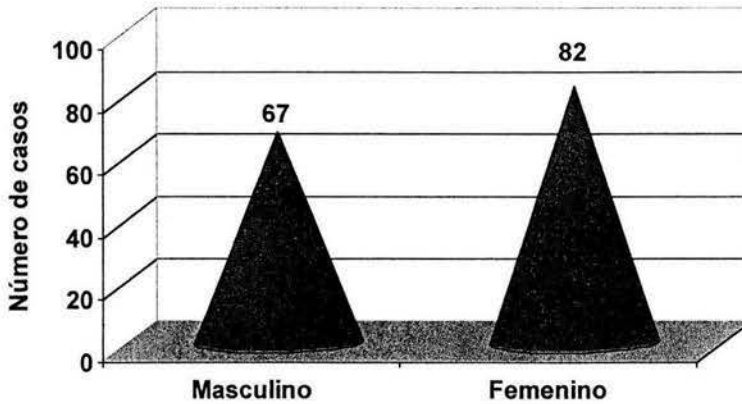
La distribución porcentual de los 149 tumores de glándulas salivales tomando en cuenta el año en que aparecieron y la frecuencia, se puede observar en la gráfica 1. El año de 1997 presentó el porcentaje más alto de tumores de glándulas salivales con 21 casos (14.09%), el 2002 19 casos (12.80%), 1999 18 casos (12%), 2001 y 2003 16 casos (10.75%) cada uno, 1998 y 2000 con 13 casos cada uno (8.72%), 1995 con 12 casos (8%), en 1994 con 8 casos (5.36%), 1993 7 casos (4.69%) y 1996 con 6 casos (4%).





## Gráfica 2

Tumores de glándulas salivales según el género en 149 casos. \*\*



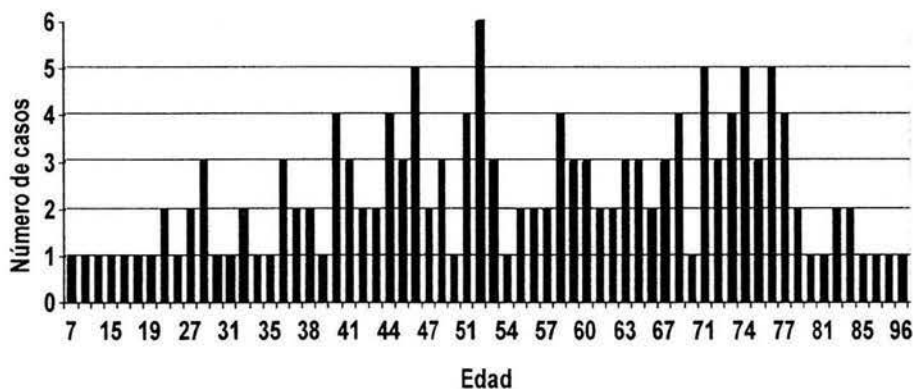
\*\* Fuente directa, en un periodo de 10 años de 1993 al 2003

En esta investigación los tumores de glándulas salivales presentan una mayor predilección por el sexo femenino con 82 casos (55%), y el sexo masculino con 67 casos (45%).



### Gráfica 3

Frecuencia por edad en que se presentaron los 149 casos de tumores de glándulas salivales.\*\*



\*\* Fuente directa, en un periodo de 10 años de 1993 al 2003

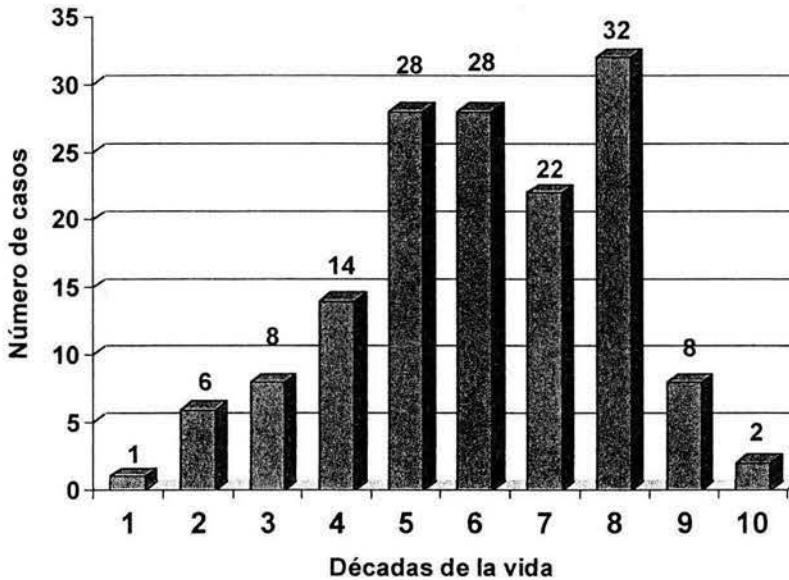
La edad más baja en que se presentaron los tumores fue de 7 años y el más alto de 96 años, por tanto el rango de edad en que se presentaron los tumores de glándulas salivales es muy amplio de 89 años de edad.

La edad en que se presentaron más casos de tumores de glándulas salivales corresponde a los 52 años con seis casos y 71, 74 y 76 años con cinco casos cada una.



## Gráfica 4

Frecuencia de tumores de glándulas salivales por las décadas de la vida (149 casos). \*\*



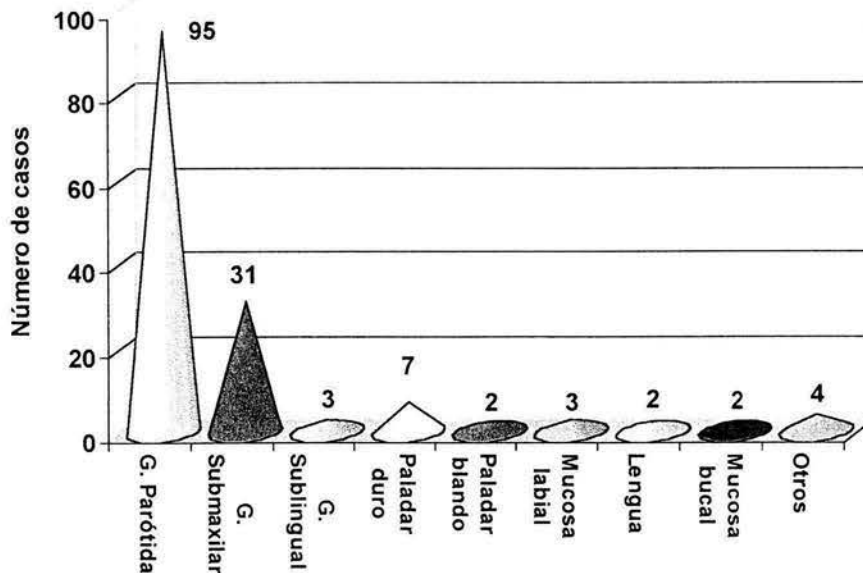
\*\* Fuente directa, en un periodo de 10 años de 1993 al 2003

La mayor incidencia de los tumores es en la octava década de la vida con 32 casos (21.47%), la quinta y sexta décadas con 28 casos (18.79%) cada una, la séptima con 22 casos (14.76%), cuarta década con 14 casos (9.4%), la tercera y novena décadas con 8 casos (5.37%), la segunda y décima décadas con 2 casos (1.34%) cada una y la menor frecuencia se presentó en la primera década de la vida con solo 1 caso (0.67%).



## Gráfica 5

Topografía de 149 tumores de glándulas salivales \*\*



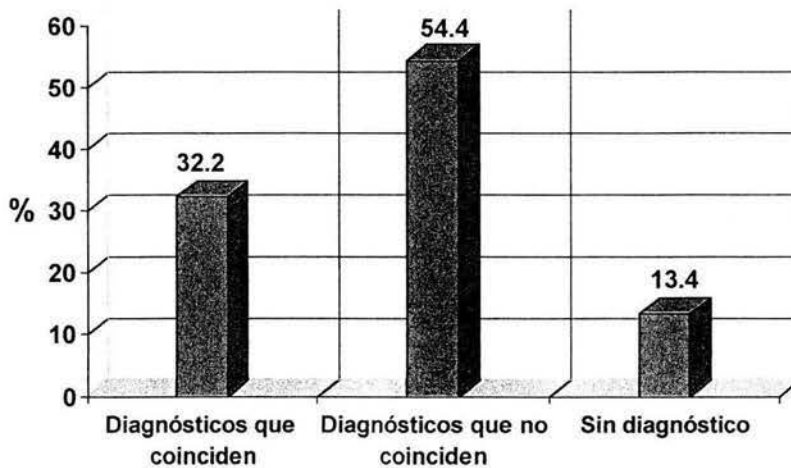
\*\* Fuente directa, en un periodo de 10 años de 1993 al 2003.

La mayor frecuencia de tumores de glándulas salivales respecto al sitio anatómico corresponde a la glándula parótida con 95 casos (63.75%), la glándula submaxilar con 31 casos (20.8%), la glándula sublingual con 3 casos (2%). El sitio más frecuente donde se presentó en las glándulas salivales menores fue el paladar duro con 7 casos (4.7%), la mucosa labial con 3 casos (2%), la mucosa vestibular, lengua y el paladar blando con 2 casos cada uno (1.34%), y otros 4 tumores localizados fuera de estas zonas anatómicas pero intraorales (2.68%).



## Grafica 6

Diagnósticos clínicos de los 149 casos de tumores de glándulas salivales. \*\*



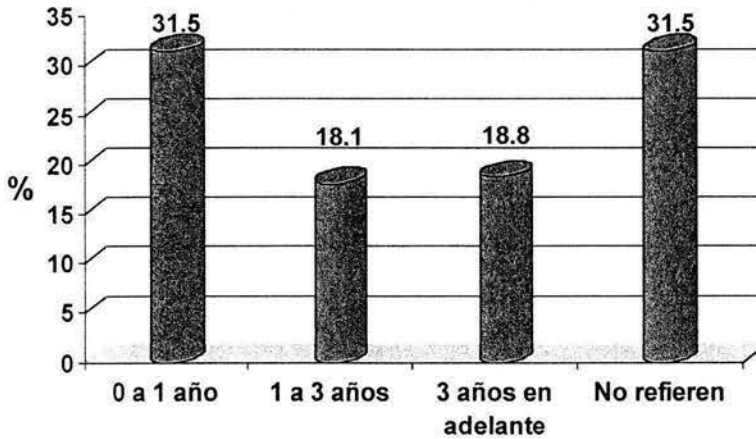
\*\* Fuente directa, en un periodo de 10 años de 1993 al 2003

De los 149 casos de tumores de glándulas salivales los diagnósticos clínicos con los cuales los pacientes fueron ingresados al Centro Médico Nacional "20 de Noviembre" corresponden a 48 casos (32.22%) que coinciden con el diagnóstico histopatológico final, 81 casos (54.4%) que no coinciden con el diagnóstico histopatológico y 20 casos (13.4%) en los expedientes no se encontró ningún diagnóstico clínico.



## Gráfica 7

Tiempo de evolución de los 149 tumores de glándulas salivales antes de recibir atención médica\*\*



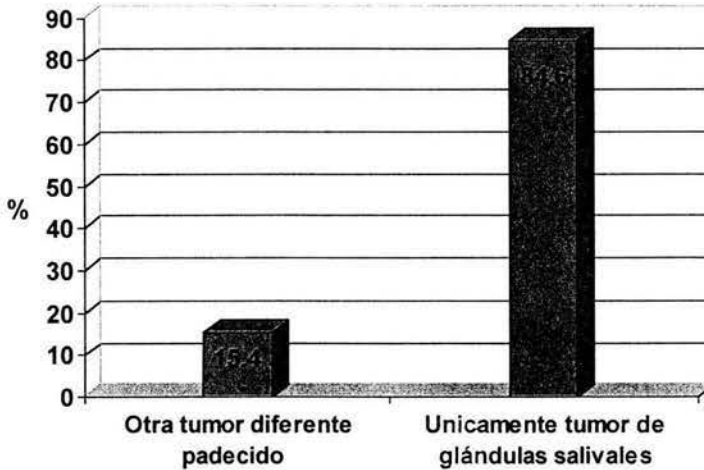
\*\* Fuente directa, en un periodo de 10 años de 1993 al 2003

Los pacientes refirieron el tiempo aproximado de evolución de su padecimiento antes de recibir ayuda médica. En los 149 casos de tumores de glándulas salivales encontrados fue en un periodo de 1 mes a un año 47 casos (31.5%), de 1 a 3 años 27 casos (18.1%), y de 3 años en adelante 18.1%. Los pacientes que desconocían desde cuando presentaban el tumor corresponden a 47 casos (31.5%).



## Grafica 8

Asociación de los tumores de glándulas salivales con otras neoplasias\*\*



\*\* Fuente directa, en un periodo de 10 años de 1993 al 2003

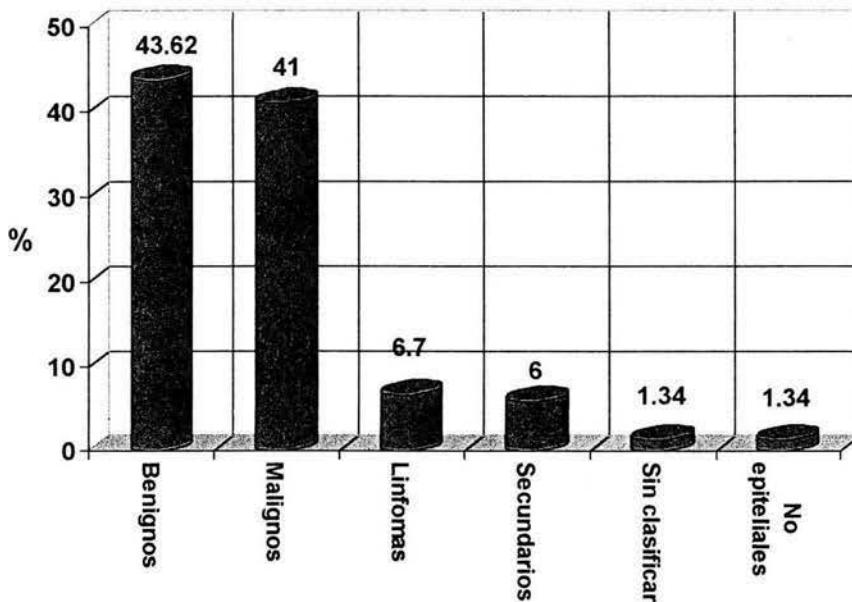
En los 149 casos de tumores de glándulas salivales, se revisó en los expedientes de cada paciente si habían padecido algún otro tumor diferente a los tumores de glándulas salivales, se encontró que en 23 casos (15.4%) si habían padecido anteriormente o simultáneamente otro tumor, entre ellos carcinoma epidermoide, comedocarcinoma mamario, papilar de tiroides, carcinoma de células claras de riñón, entre otras. En el resto de los casos 126 (84.6%) se había presentado únicamente el tumor de glándulas salivales.



Los 149 tumores de glándulas salivales encontrados se dividieron en benignos, malignos, linfomas, tumores secundarios, tumores sin clasificar y tumores no epiteliales como la indica la clasificación de la OMS\* de 1992 según el caso. Se encontraron 65 tumores benignos (43.62%), 61 tumores malignos (41%), 10 linfomas (6.7%), 9 tumores secundarios (6%), 2 tumores sin clasificar (1.34%) y 2 tumores no epiteliales (1.34%).

### Gráfica 9

Tumores de glándulas salivales clasificados según la OMS\* de 1992\*\*



\* Organización Mundial de la Salud.

\*\* Fuente directa, en un periodo de 10 años de 1993 al 2003

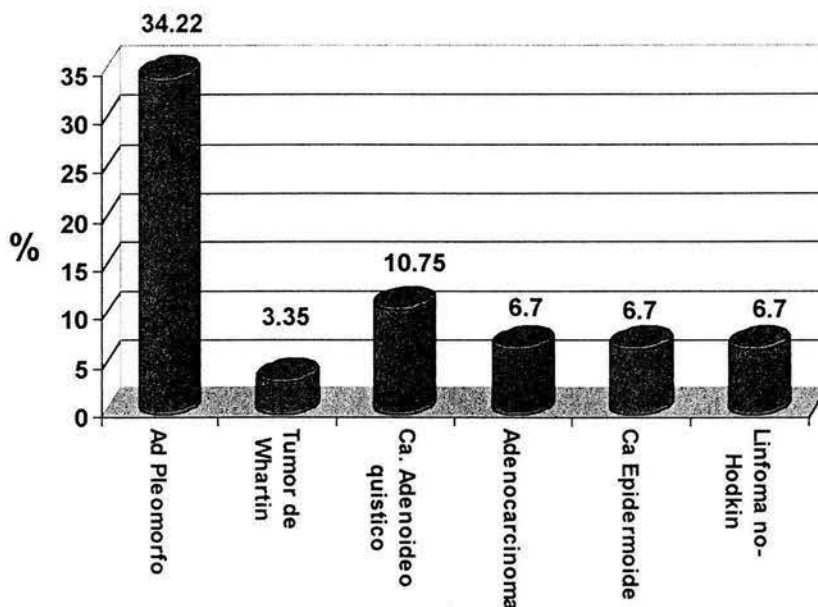




Dentro de los 149 tumores de glándulas salivales encontrados se identificaron 27 diferentes tipos de tumores, de los cuales los 10 más frecuentes corresponden al adenoma pleomorfo con 51 casos (34.22%), 16 carcinomas adenoideos quísticos (10.75%), 10 adenocarcinomas (6.7%), 10 carcinomas epidermoides (6.7%), 10 linfomas no Hodgkin (6.7%), 9 tumores secundarios (6%) (Donde se incluyeron 6 metástasis de carcinoma epidermoide, 1 de melanoma amelanítico, 1 de tumor maligno papilar y 1 de rhabdiosarcoma embrionario), 5 tumores de Warthin (3.35%), 5 adenomas canaliculares (3.35%), 5 carcinomas de los conductos salivales (3.35%), 4 carcinomas de células acinares, 4 carcinomas mucoepidermoides y 4 adenocarcinomas mucinosos.

### Gráfica 10

Los seis tumores más frecuentes de glándulas salivales en 149 casos \*\*



\*\* Fuente directa



**Tabla 1** Tipos de tumores encontrados, frecuencia y porcentaje.

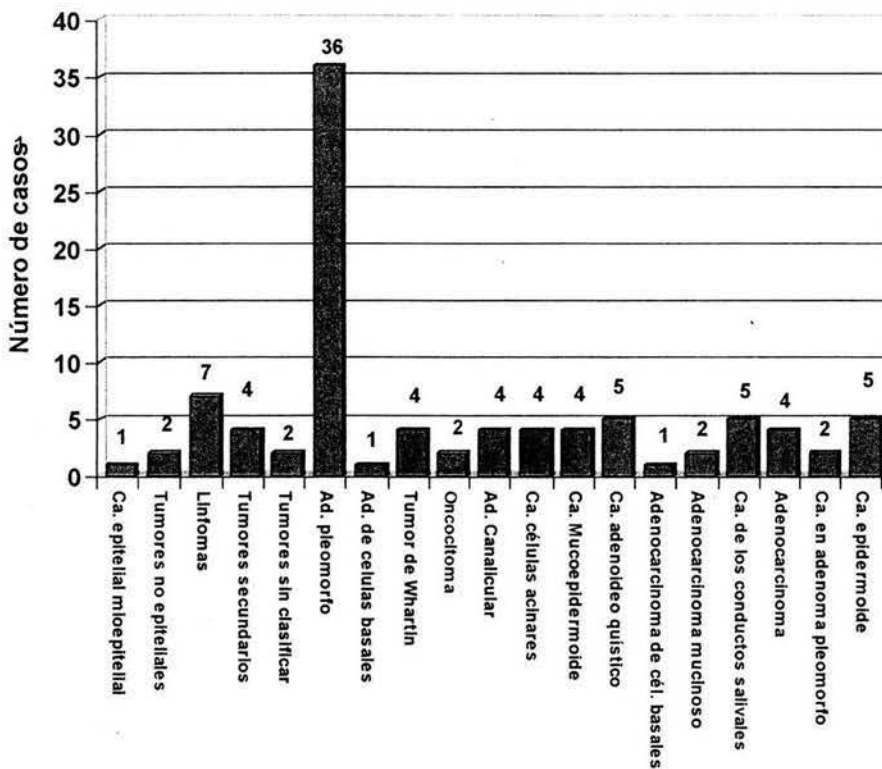
<b>1. Tumores Benignos</b>	<b>Número de Casos</b>	<b>(%)</b>
1.1. Adenoma pleomorfo	51	34.22
1.2. Mioepitelioma	1	0.67
1.3. Adenoma de células basales	1	0.67
1.4. Tumor de Whartin (adenolinfoma)	5	3.35
1.5. Oncocitoma	2	1.35
1.6. Adenoma canalicular	5	3.35
<b>2. Tumores Malignos</b>		
2.1. Carcinoma de células acinares	4	2.7
2.2. Carcinoma mucoepidermoide	4	2.7
2.3. Carcinoma adenoideo quístico	16	10.75
2.4. Adenocarcinoma polimorfo de bajo grado (Adenocarcinoma de los conductos terminales)	2	1.35
2.5. Carcinoma epitelial mioepitelial	1	0.67
2.6. Adenocarcinoma de células basales	1	0.67
2.9. Adenocarcinoma mucinoso	4	2.7
2.11. Carcinoma de los conductos salivales	5	3.35
2.12. Adenocarcinoma	10	6.7
2.14. Carcinoma en adenoma pleomorfo	3	2.0
2.15. Carcinoma epidermoide	10	6.7
2.17. Carcinoma indiferenciado	1	0.67
<b>3. Tumores no epiteliales</b>	2	1.35
<b>4. Linfomas</b>	10	6.7
<b>5. Tumores secundarios</b>	9	6.0
<b>6. Tumores sin clasificar</b>	2	1.35
<b>TOTAL</b>	<b>149</b>	<b>100%</b>

\*\* Fuente directa, en un periodo de 10 años de 1993 al 2003



## Gráfica 11

Frecuencia de tumores benignos y malignos en las glándulas parótidas en 95 casos \*\*

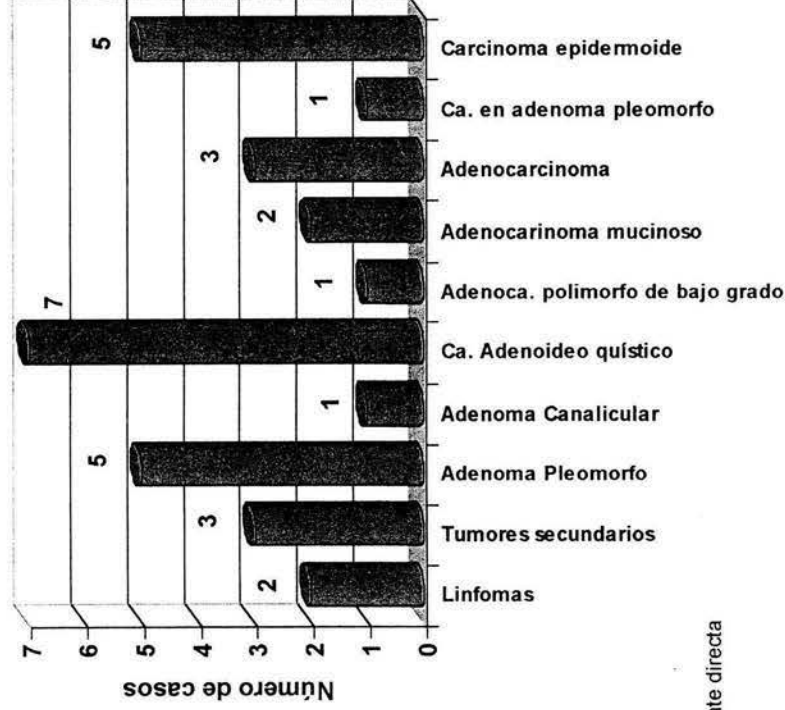


\*\* Fuente directa, en un periodo de 10 años de 1993 al 2003



### Gráfica 12

Frecuencia de tumores benignos y malignos en las glándulas submaxilares (30 casos) \*\*

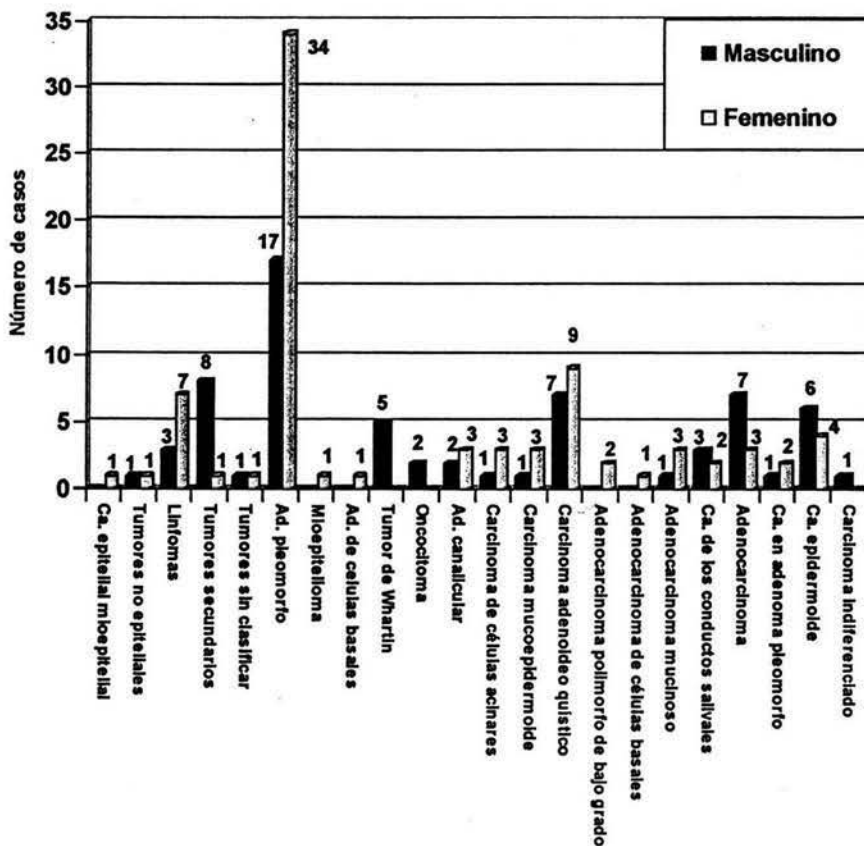


\*\* Fuente directa



### Gráfica 13

Frecuencia de tumores benignos (65) y malignos (41) respecto al sexo en 149 casos. \*\*



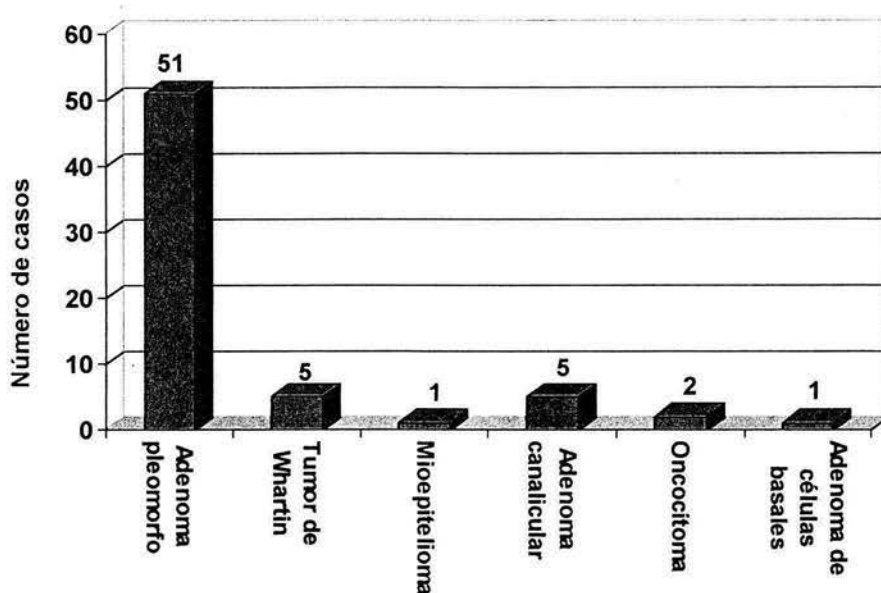
\*\* Fuente directa, en un periodo de 10 años de 1993 al 2003



Los **tumores benignos** son estudiados de manera independiente en este capítulo, fueron encontrados en total 65 casos (100% de los tumores benignos), únicamente se encontraron 6 tipos diferentes de tumores benignos, los cuales se describen a continuación: el adenoma pleomorfo es la neoplasia benigna más frecuente con 51 casos (78.46%), el tumor de Whartin con 5 casos (7.69%), el adenoma canalicular con 5 casos (7.69%), oncocitoma con 2 casos (3%), el adenoma de células basales y mioepitelioma con un caso cada uno (1.53%) respectivamente.

### Gráfica 14

Distribución de 65 casos de tumores benignos de glándulas salivales. \*\*

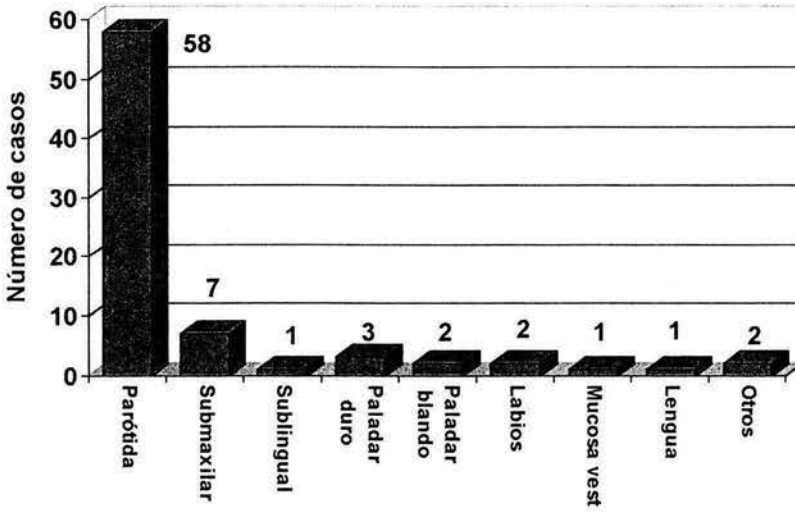


\*\* Fuente directa, en un periodo de 10 años de 1993 al 2003



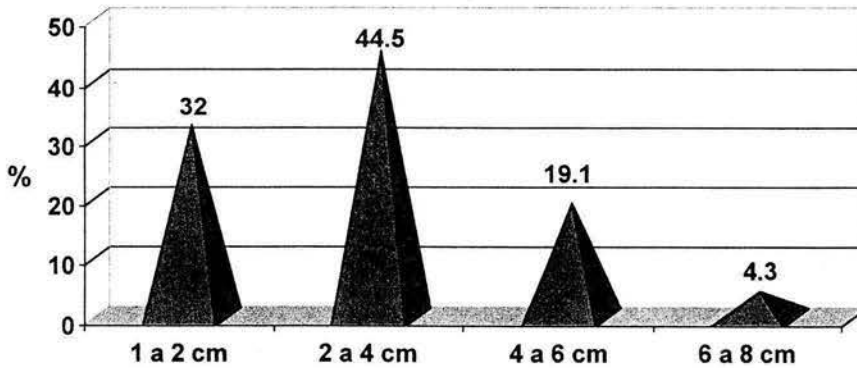
### Gráfica 15

Topografía de 65 casos de tumores benignos de glándulas salivales. \*\*



### Gráfica 16

Frecuencia del tamaño al momento de la cirugía de los 65 tumores benignos (43.62%) de glándulas salivales. \*\*

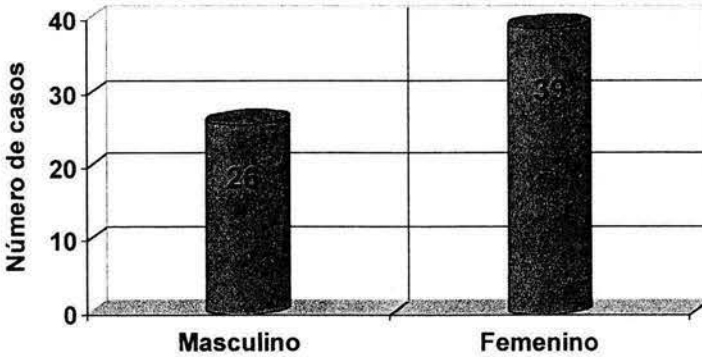


\*\* Fuente directa, en un periodo de 10 años de 1993 al 2003



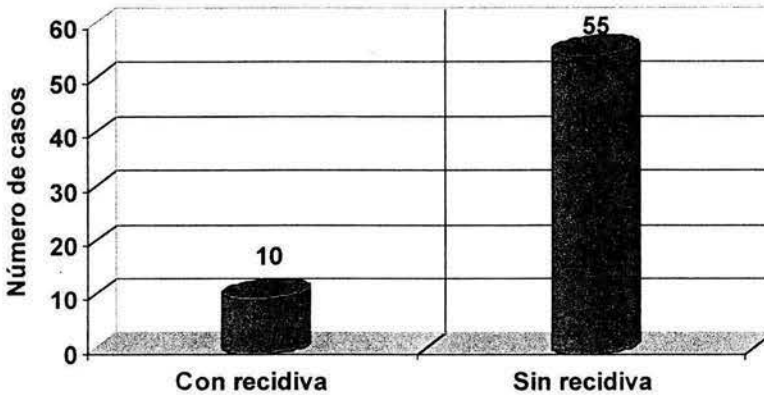
### Gráfica de 17

Distribución de 65 (43.62%) tumores benignos de glándulas salivales respecto al género.\*\*



### Gráfica 18

Recidiva en 65 tumores benignos. \*\*



Los tumores que presentaron recidiva fueron 9 adenomas pleomorfos (todos se encontraban en la parótida 3 en la izquierda y 6 en la derecha) y un adenoma canalicular (parótida derecha), el cual recidivó en dos ocasiones.

\*\* Fuente directa, en un periodo de 10 años de 1993 al 2003

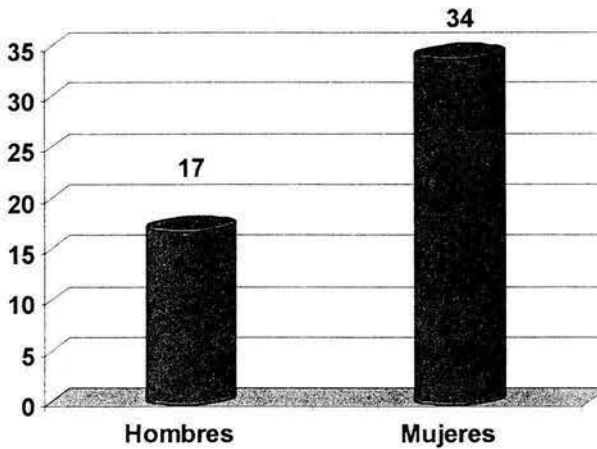




El **adenoma pleomorfo** por ser la neoplasia más frecuente en el presente estudio de todos tumores de glándulas salivales y de los tumores benignos, se estudia por separado en este apartado. Con 51 casos el adenoma pleomorfo representa en este estudio el 34.22% de todos los tumores de glándulas salivales y el 78.46% de los tumores benignos.

### Gráfica 19

Frecuencia del adenoma pleomorfo por género en 51 casos. \*\*



\*\* Fuente directa, en un periodo de 10 años de 1993 al 2003

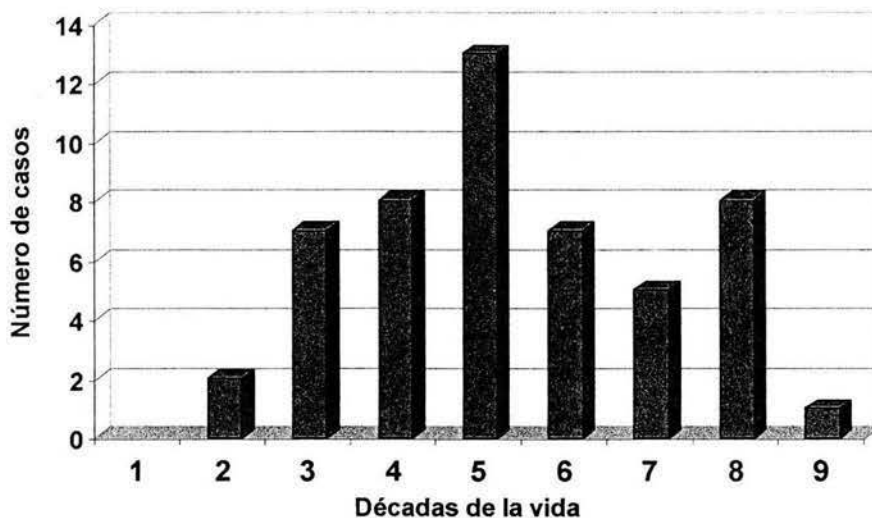
El adenoma pleomorfo presentó mayor predilección por el sexo femenino con 34 casos (67%) de 51 en total, y el sexo masculino con 17 casos (33%).

La edad más baja en que se presentó el adenoma pleomorfo fue de 12 años, y la edad más alta fue de 81 años, por tanto el rango en que se presentó el adenoma pleomorfo es de 69 años, la moda es de 74 años, la mediana 45 años y la media es de 48 años.



## Gráfica 20

Adenoma pleomorfo frecuencia según las décadas de la vida en 51 casos.\*\*



\*\* Fuente directa, en un periodo de 10 años de 1993 al 2003

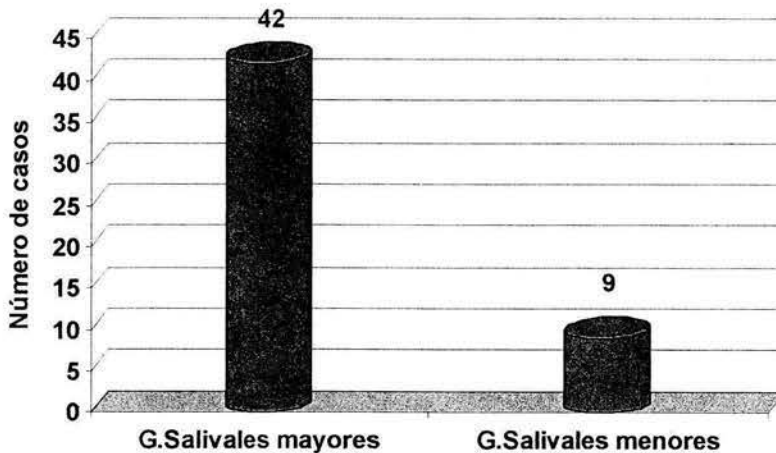
La presencia del adenoma pleomorfo es más evidente es en la quinta década de la vida con 13 casos (25.5%), la cuarta y octava décadas de la vida presentaron cada una 8 casos (15.7%), la tercera y sexta décadas de la vida con 7 casos cada una (13.7%), la séptima década de la vida con 5 casos (9.8%), la segunda con 2 casos (3.9%) y la novena década de la vida con solo un caso (1.96%).



La topografía del adenoma pleomorfo se observa en la gráfica 22.  
La distribución en glándulas salivales mayores y menores de los 51 casos de adenoma pleomorfo es de 82% (42 reportes) para las glándulas salivales mayores y 18% para las glándulas salivales menores (9 reportes).

### Gráfica 21

Frecuencia del adenoma pleomorfo de glándulas salivales en 51 casos\*\*

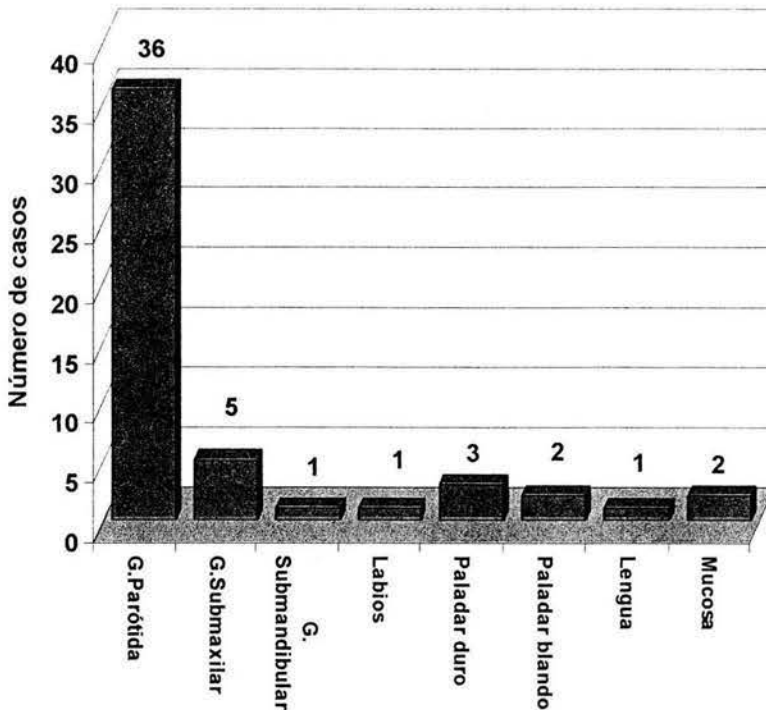


\*\* Fuente directa, en un periodo de 10 años de 1993 al 2003



## Gráfica 22

Topografía del adenoma pleomorfo en 51 casos \*\*



\*\* Fuente directa, en un periodo de 10 años de 1993 al 2003

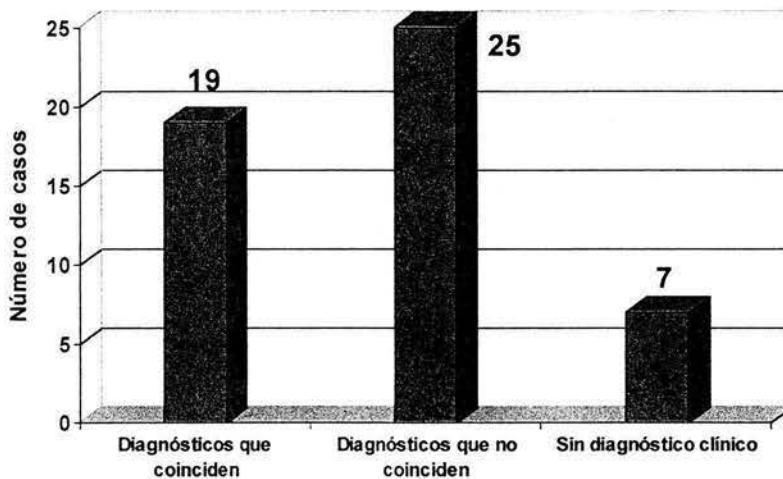
Tomando en cuenta a los 51 casos de adenomas pleomorfos como el 100%.

En la glándula parótida se presentaron el mayor número de casos de adenoma pleomorfo con 36 casos (70.5%), la glándula submaxilar con 5 casos (9.8%), la glándula sublingual con 1 caso (1.9%), en glándulas accesorias se observa una mayor frecuencia en paladar duro con 3 casos (5.9%), mucosa bucal y paladar blando con 2 casos cada uno (4%), labios y lengua con 1 caso cada uno (1.9%).



### Gráfica 23

#### Análisis del diagnóstico clínico del adenoma pleomorfo en 51 \*\*



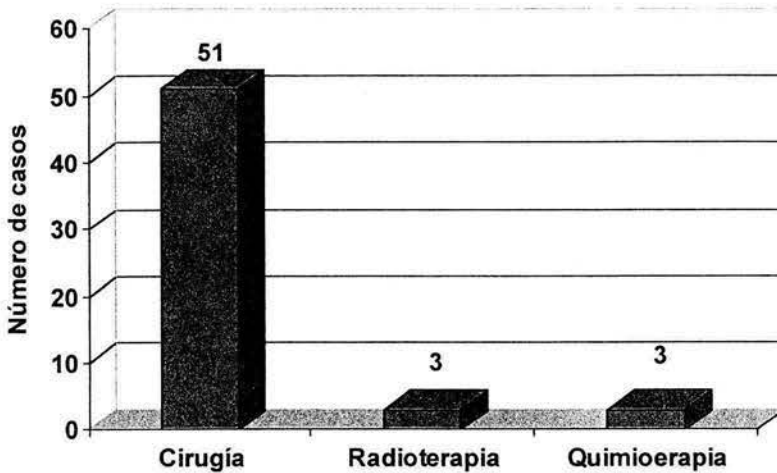
\*\* Fuente directa, en un periodo de 10 años de 1993 al 2003

El diagnóstico clínico de los expedientes revisados son erróneos, muy vagos o simplemente no existen, en solo 19 casos (37.2%) es correcto el diagnóstico, 25 casos (49%) es incorrecto y 7 casos (13.7%) no contaron con diagnóstico clínico en los expedientes.



## Gráfica 24

Tratamiento del adenoma pleomorfo en 51 casos. \*\*



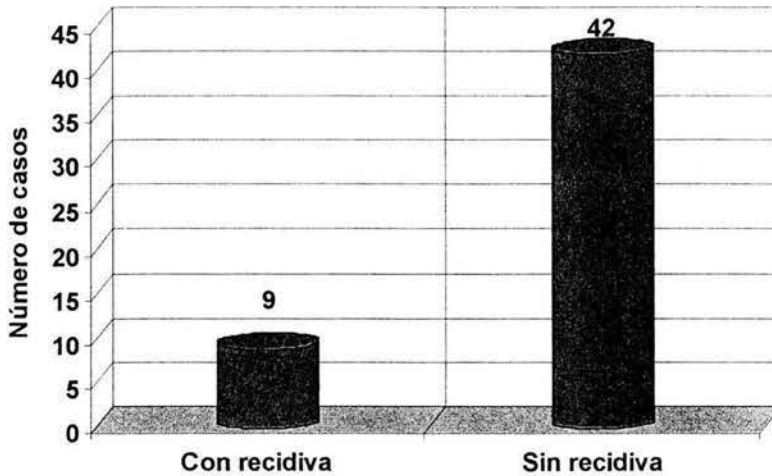
\*\* Fuente directa, en un periodo de 10 años de 1993 al 2003

El tratamiento del adenoma pleomorfo fue de primera elección quirúrgico en el 100% de los casos (51). La radio terapia adjunta solo se aplicó en 3 casos (5.9%) y quimioterapia adjunta en 3 casos (5.9%). De los casos en que se aplicó quimioterapia 1 caso fue por que presentó un paciente adenoma pleomorfo simultáneamente con carcinoma canalicular infiltrante de mama, otro porque el adenoma pleomorfo presentó recurrencia en 2 ocasiones, y el tercero recibió este tratamiento por error y después de la aplicación del primer ciclo le fue suspendido este tratamiento. Un paciente que era candidato a radioterapia posterior a la cirugía se negó a recibir este tratamiento.



## Gráfica 25

Recidiva del adenoma pleomorfo en 51 casos \*\*



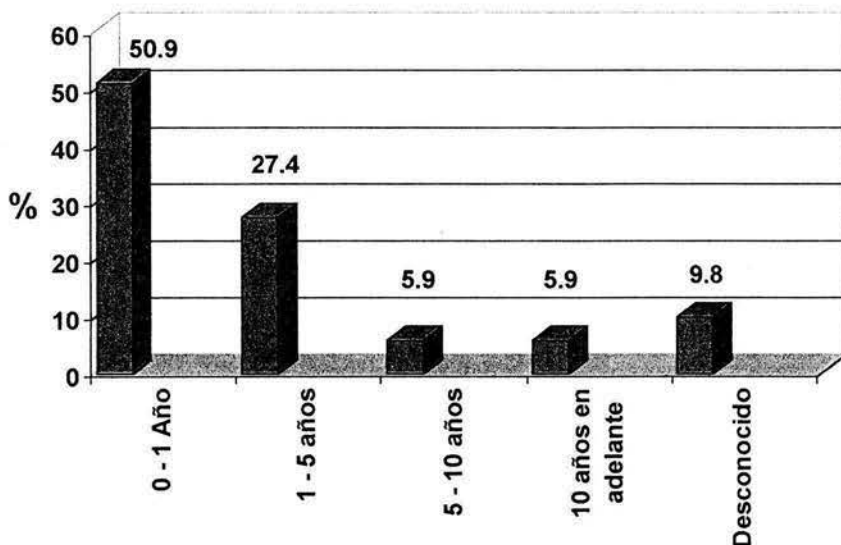
\*\* Fuente directa, en un periodo de 10 años de 1993 al 2003

La recidiva que presentó el adenoma pleomorfo en este estudio fue de 18% (9 casos). Todos se encontraban en la parótida 3 en la izquierda y 6 en la derecha. De los 9 casos 4 de ellos recidivaron en tres ocasiones (7.8%), 2 casos recidivaron 2 veces (4%), 3 casos solo recidivaron en una ocasión (5.9%).



## Gráfica 26

Tiempo de evolución del adenoma pleomorfo antes de recibir atención médica. \*\*



\*\* Fuente directa, en un periodo de 10 años de 1993 al 2003

De los tumores de glándulas que posteriormente se diagnosticaron como adenoma pleomorfo, el tiempo de evolución que presentaron antes de recibir atención médica según los pacientes fue de 1 mes a 1 año con 26 casos (50.9%), 1.1 a 5 años con 14 casos (27.4%), de 5 a 10 años con 3 casos (5.9%), de 10 a 25 años con 3 casos (5.9%) y con 5 casos (9.8%) de pacientes que desconocían el periodo de evolución. El tiempo más corto fue de 1 mes y el más largo de 25 años de evolución, el cual en 1974 se diagnosticó clínicamente como adenoma pleomorfo pero no recibió ningún tratamiento hasta 1999.





Los adenomas pleomorfos encontrados son de diversos tamaños que van desde 1x0.5x0.5 cm, hasta 8x7x5 cm, los cuales una variante importante es el tiempo de evolución, cuando esta es mayor se presenta la tumoración frecuentemente de mayor tamaño.

De los 51 pacientes que presentaron adenoma pleomorfo en 7 casos (13.72%) presentaron otro tipo de neoplasia, 6 de ellas malignas y una benigna, entre las malignas se encuentran 2 casos con carcinoma canalicular infiltrante de mama, un adenocarcinoma sin lugar especificado, un melanoma maligno, un linfoma no Hodking en la zona malar, un tipo de cáncer no especificado en mama y endometrio. El tumor benigno fue otro adenoma pleomorfo (labio) en una zona diferente al primario (Parótida).

El 100% de los casos que presentaron el adenoma pleomorfo actualmente todos se encuentran vivos y asintomáticos del tumor. Dentro de estos 51 adenomas pleomorfos no se contempla ninguno que se haya malignizado ni tampoco ninguno que haya dado metástasis.

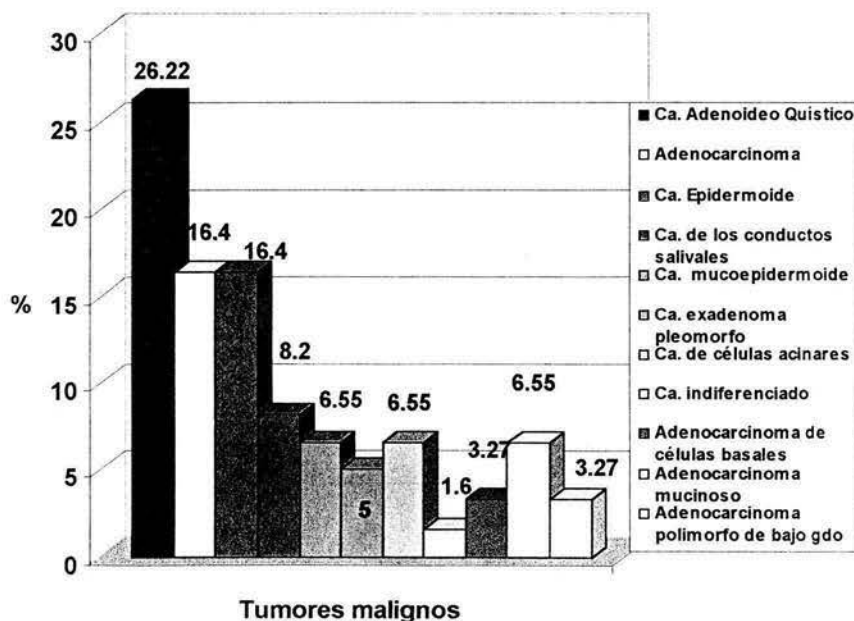


Los **Tumores Malignos** se según la OMS\* se estudian por separado en esta sección del resto de los tumores.

Se encontraron en total 61 tumores malignos (100% de casos malignos). El carcinoma adenoideo quístico es el tumor maligno más frecuente en este estudio con 16 casos (26.22%), 10 adenocarcinomas (16.4%), 10 carcinomas epidermoides (16.4%), 5 carcinomas de los conductos salivales (8.2%), 4 carcinomas mucoepidermoides (6.55%), 4 carcinomas de células acinares (6.55%), 4 adenocarcinomas mucinosos (6.55%), 3 carcinomas en adenoma pleomorfo (5%), 2 adenocarcinomas de células basales (3.27%), 2 adenocarcinomas polimorfos de bajo grado (3.27%) y 1 carcinoma indiferenciado (1.6%).

### Gráfica 27

Distribución de tumores malignos de glándulas salivales.\*\*



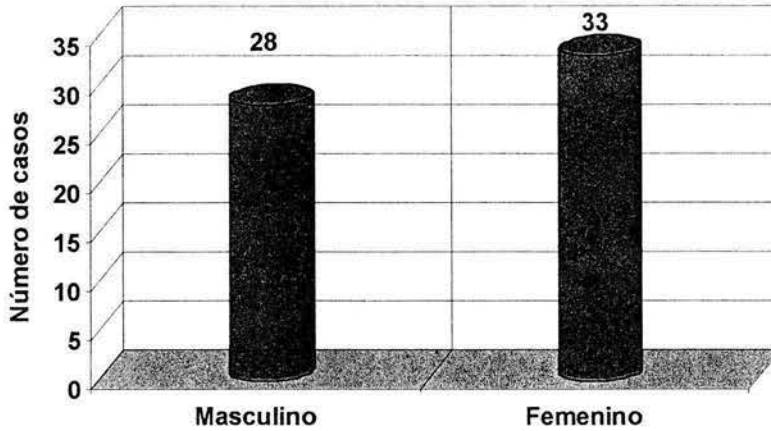
\*\* Fuente directa

\* Organización Mundial de la Salud



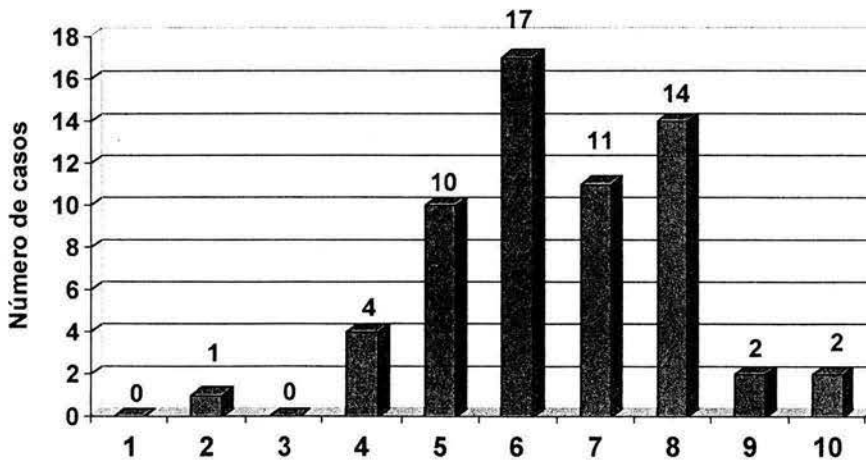
### Gráfica 28

Distribución de los tumores malignos respecto al género en 61 (41%) casos.\*\*



### Gráfica 29

Tumores malignos de glándulas salivales según las décadas de la vida  
61 casos (41%).\*\*

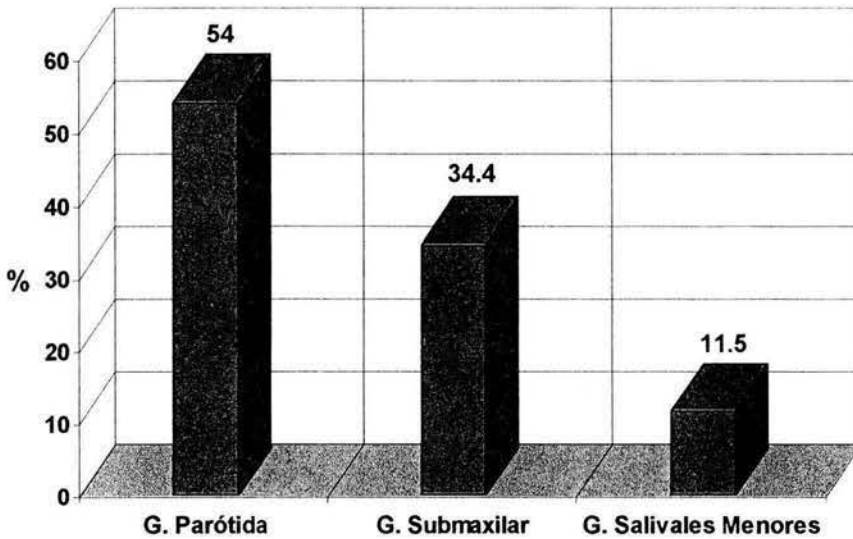


\*\* Fuente directa, en un periodo de 10 años de 1993 al 2003



### Gráfica 30

Topografía de tumores malignos de glándulas salivales en 61 casos\*\*



\*\* Fuente directa, en un periodo de 10 años de 1993 al 2003

En la glándula parótida se presentaron el mayor número de casos de tumores malignos con 54% (33 casos), la glándula submaxilar con 34% (21 casos), glándulas salivales accesorias 12% (7 casos).

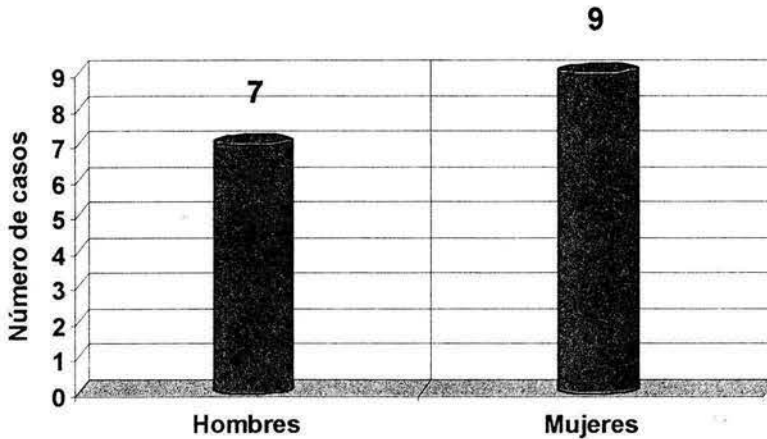
El lugar con mayor frecuencia de tumores malignos en glándulas salivales menores es el paladar duro con 4 casos (6.6%).



El **carcinoma adenoideo quístico** es el tumor maligno más frecuente en este estudio con 16 casos que representan el 26.22% de todos los tumores malignos y el 10.73% de todos los tumores encontrados en la presente investigación (149 casos en total).

### Gráfica 31

Frecuencia del carcinoma adenoideo quístico según el género en 16 casos \*\*



\*\* Fuente directa, en un periodo de 10 años de 1993 al 2003

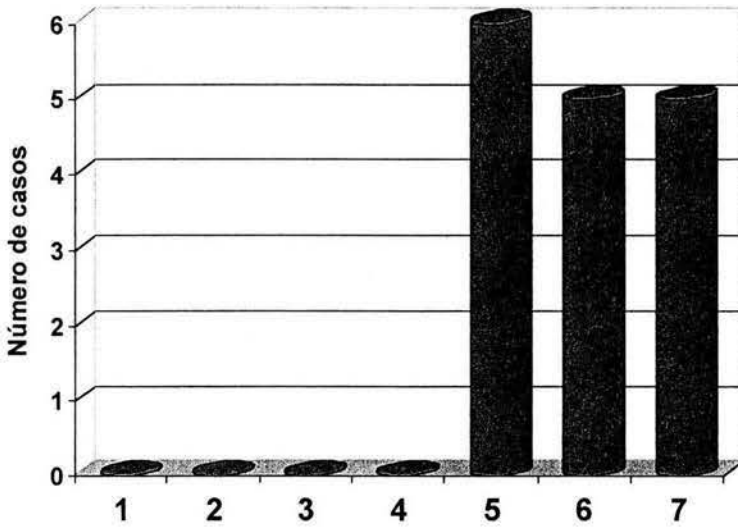
Tomando en cuenta que los 16 casos de carcinoma adenoideo quístico son el 100%. Se encontraron 7 casos en hombres (44%) y 9 en mujeres (56%).

El rango de edad en que se presentó el carcinoma adenoideo quístico es de 27 años, donde la edad más baja fue de 40 años (5 décadas de la vida) y la edad más alta corresponde a 67 años (la séptima décadas de la vida).



### Gráfica 32

Distribución de 16 casos de carcinoma adenoideo quístico por las décadas de la vida.\*\*



\*\* Fuente directa, en un periodo de 10 años de 1993 al 2003

En la quinta década de la vida se encontraron 6 casos con el 37.5% y en la sexta y séptima décadas de la vida se encontraron 5 casos 31.25% cada una.

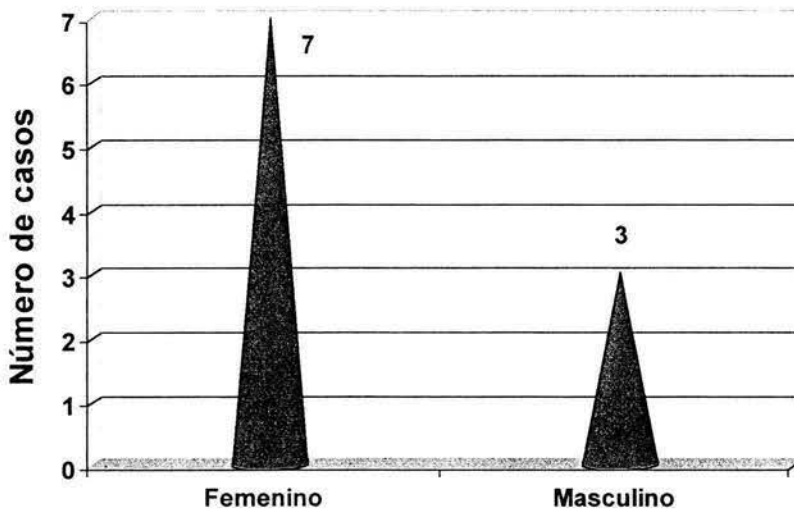


Los **linfomas** se estudian por separado en esta sección de los demás tumores. Los 10 **Linfomas** encontrados en esta investigación corresponden al tipo No Hodking.

En el presente estudio el linfoma no Hodking presenta mayor predilección por las mujeres con 7 casos (70%) y los hombres con 3 casos (30%).

### Gráfica 33

Frecuencia del linfoma No Hodkin respecto al género en 10 casos \*\*

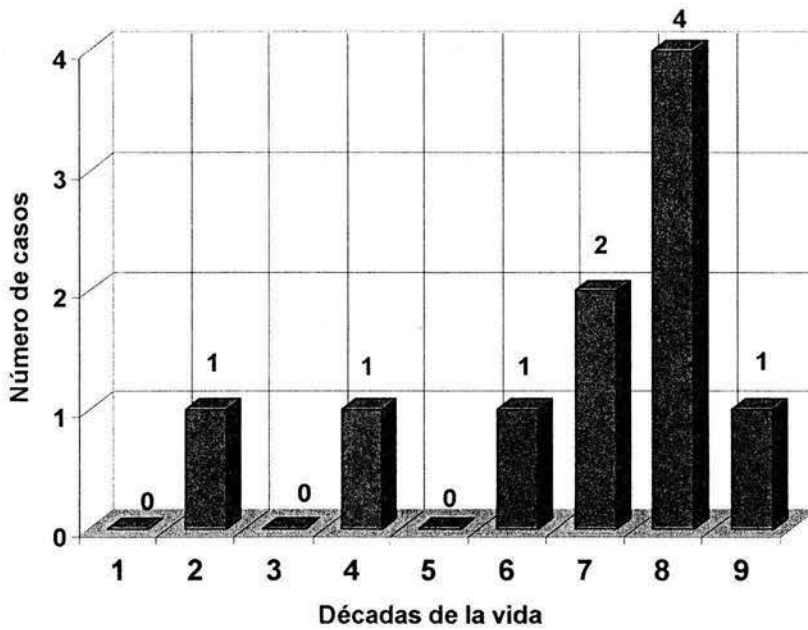


\*\* Fuente directa, en un periodo de 10 años de 1993 al 2003



## Gráfica 34

Linfomas no-Hodking según las décadas de la vida (10 casos) " \*\*



\*\* Fuente directa, en un periodo de 10 años de 1993 al 2003

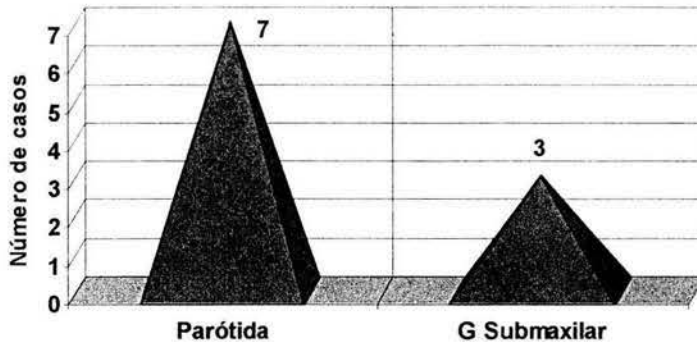
La mayor frecuencia del linfoma no-Hodgking se presenta en la octava década de la vida con 4 casos (40%), seguida por la séptima década de la vida con 2 casos (20%) y la segunda, cuarta y novena décadas de la vida con un caso cada una (10%).





### Gráfica 35

Topografía del linfoma no-Hodking en 10 casos \*\*



\*\* Fuente directa, en un periodo de 10 años de 1993 al 2003

La mayor frecuencia es en la glándula parótida con 7 casos (70%), y la glándula submaxilar con 3 casos (30%).

7 pacientes se sometieron a Radioterapia y quimioterapia (70%) adjunta al tratamiento quirúrgico, 2 pacientes más se sometieron únicamente a radioterapia adjunta al tratamiento quirúrgico.

Un paciente abandono el tratamiento posterior a la cirugía.

7 pacientes se encuentran asintomáticos a la fecha.

2 pacientes presentaron diseminación uno a hígado, otro a cuello y base de cráneo respectivamente.

3 pacientes murieron, 2 a causa de la enfermedad y otro por complicación con un carcinoma epidermoide de labio inferior.

Un paciente además del linfoma presentaba simultáneamente VIH\*, el linfoma era de tipo inmunoblástico.

Un paciente posterior al linfoma había presentado un carcinoma basocelular.

El tiempo de evolución del tumor antes de obtener ayuda médica oscila de un mes a dos años.

\* Virus de Inmunodeficiencia Humana



## DISCUSIÓN

Los tumores de glándulas salivales son poco frecuentes representan a nivel mundial aproximadamente de 0.4 a 13 casos por cada 100,000 personas.<sup>6,3,9</sup> En la mayoría de las series estudiadas los tumores de glándulas salivales representan entre el 3% y 5% de todos los tumores de cabeza y cuello.<sup>3,9,6</sup> En el presente estudio se reportaron 149 casos de tumores de glándulas salivales de un total de 82 919 reportes, que representan el 0.18% de todas las lesiones en el Archivo de Anatomía Patológica del Centro Médico Nacional "20 de Noviembre de Junio de 1993 a Junio del 2003.

Los tumores benignos más los malignos para la AFIP<sup>†</sup> corresponden al 91% de todos los tumores, en este estudio corresponden a 84.56%, marcando una diferencia de 6.44%, una cifra significativa.

El porcentaje de tumores benignos clasificados como lo indica la OMS\*\* en este estudio corresponde a 43.62%, para la AFIP es de 63.3%, para el Memorial Sloan-Kettering Cancer Center 54.5%, Pathology Institute of the University of Hamburgo 74.3%, British Salivary Gland Panel 78.2%, lo que nos muestra una amplia diferencia con nuestro estudio de 10 a 30 % menos tumores benignos epiteliales de glándulas salivales. Páez VC en 1977 en el hospital "20 de Noviembre" reportó 60%.<sup>6</sup>

Los tumores malignos en este estudio corresponden al 41%, para la AFIP es de 36.8%, para el Memorial Sloan-Kettering Cancer Center 45.5%, Pathology Institute of the University of Hamburgo 25.7%, British Salivary Gland Panel 21.8%. Páez VC en 1977 en el hospital "20 de Noviembre" reportó 32%.<sup>6</sup>

<sup>†</sup> Armed Forces Institute of Pathology

\*\* Organización Mundial de la Salud



Los tumores de glándulas salivales en este estudio en mujeres son de (55%) y en hombres de 45%. A si mismo, la AFIP\* refiere que el género femenino es el que presenta el mayor número de casos con el (47.1%).<sup>3, 8, 9, 6</sup>

Estos tumores pueden aparecer en cualquier edad, pero la mayoría se desarrolla entre la quinta y séptima décadas de la vida.<sup>13, 12, 3, 8, 9, 6, 42</sup>

En esta investigación se observa una mayor incidencia de los tumores de glándulas salivales en la octava década de la vida con 32 casos (21.47%), la sexta y quinta décadas de la vida cada una con 28 casos (18.79%).

Por el sitio anatómico se encontraron mayor número de tumores en las glándulas parótidas con 95 casos (63.75%) y 31 casos en las glándulas submaxilares (20.8%) y 3 casos (2%) en las glándulas sublinguales. La AFIP<sup>3</sup> reporta en sus estudios que en las glándulas parótidas se presenta el 63.9% de todos los tumores, en las glándulas submaxilares 9.6% y en las glándulas sublinguales 0.3%. Eneroth en 1971 en un estudio en Estocolmo reportó 85.7% para la glándula parótida, 6.8% para la glándula submaxilar y no incluyó la glándula sublingual.<sup>43,44</sup> Sharkey en 1977 en un estudio en New York reportó 86.1% para las glándulas parótidas, 6.3% para las glándulas submaxilares y las glándulas sublinguales el 0.25%.<sup>43,44</sup> Chidzonga en un estudio realizado en Zimbabwe en 1995 reporta 42.9% para las glándulas parótidas, 19.5% para las glándulas submaxilares y 0% para las glándulas sublinguales.<sup>43,44</sup> Davies en 1964 en un estudio en Uganda reportó 52.7% para las glándulas parótidas, 19.4% para la glándula sublingual y 0% en las glándulas sublinguales.<sup>42, 43, 44</sup>

Los tumores en glándulas salivales menores representa para la AFIP el 23.2%.<sup>3</sup> Eneroth en 1971 en un estudio en Estocolmo reportó 7.5%.<sup>43, 44</sup> Sharkey en 1977 en un estudio en New York reportó 7.1%.<sup>43,44</sup> Chidzonga



en un estudio realizado en Zimbabwe en 1995 reportó 37.6%<sup>43,44</sup> Davies en 1964 en un estudio en Uganda reportó 25.6%.

En nuestra investigación se encontró que el porcentaje de tumores de las glándulas salivales menores corresponde a 13.42%. A su vez el paladar es la zona con mayor número de casos 6% de todos los tumores de glándulas salivales, que es similar a lo reportado con Loke en 1967 en Malaya 5.5% y Davies *et al* 1964 en Sheffield 7.5%,<sup>43, 44, 45</sup> pero muy por debajo de lo reportado por la AFIP que es el 18.9%.<sup>3</sup>

Los 95 tumores de glándulas salivales encontrados en las parótidas, 82 casos corresponden a tumores epiteliales, de ellos son 45 benignos (55%) y 37 malignos (45%), tomando en cuenta los 82 casos como el 100% de tumores epiteliales en glándulas parótidas.

Eneroth en 1971 reportó 82% para los tumores benignos y 18% para los tumores malignos.<sup>43, 44</sup> Sharkey en 1977 en un estudio en New York reportó 82% para los benignos y 17.5% para los malignos.<sup>43,44</sup> Chidzonga en un estudio realizado en Zimbabwe en 1995 reportó 54% para los tumores benignos y 46% para los malignos<sup>43,44</sup> Davies en 1964 en un estudio en Uganda reportó 56% para los tumores benignos y 44% para los malignos. Por lo que los resultados encontrados en el Centro Médico Nacional "20 de Noviembre" similares a los obtenidos en la raza negra.

Se encontró que de los 149 casos de tumores de glándulas salivales los diagnósticos clínicos con los cuales los pacientes fueron ingresados al Centro Médico Nacional "20 de Noviembre" corresponden a 48 casos (32.22%) que coinciden con el diagnóstico histopatológico final, 81 casos (54.4%) que no coinciden con el diagnóstico histopatológico y 20 casos (13.4%) en que los expedientes no cuentan con diagnóstico clínico.



En nuestro estudio se encontró que el tiempo señalado por el paciente de evolución de los tumores de glándulas salivales antes de recibir cualquier atención médica o diagnóstico fue de, antes de un año 47 casos (31.5%), de 1 a 3 años 27 casos (18.1%), y de 3 años en adelante 18.1%. El tumor con mayor tiempo de evolución fue de 25 años.

En 23 casos (15.4%) de los 149 en total los pacientes presentaron otro tumor de historia o que se había padecido simultáneamente con el tumor de glándula salival, no existen reportes en la literatura donde se mencione la correlación entre tumores de glándulas salivales y otros tumores, solo existe un estudio donde se comparó el carcinoma de los conductos salivales y el comedocarcinoma de pecho.

El tamaño de los tumores al momento de la atención médica fue de 1 a 15 centímetros, la frecuencia más alta corresponde de 2 a 4 centímetros, se hace notar que entre mayor tiempo de evolución el tumor es más grande.

El adenoma pleomorfo se presentó con mayor número de casos en la quinta década de la vida con 13 (25%) casos de 51 en total, en la cuarta y octava con 8 casos cada una (15.7%).

El adenoma pleomorfo es la neoplasia benigna con mayor número de casos en nuestro estudio, con 51 casos (40.47%) de todos los tumores epiteliales. Eneroth en un estudio en Karolinka Suecia, reportó el 68%.<sup>44</sup> Sharkey en 1977 en un estudio en New York reportó 58.2%.<sup>44</sup> Chidzonga en un estudio realizado en Zimbabwe en 1995 reportó 73%.<sup>44</sup> Woods JE. En la clínica de Mayo USA, reportó 60%.<sup>44</sup> Por lo que los resultados encontrados en el Centro Médico Nacional "20 de Noviembre" son más tumores malignos que lo reportado en raza blanca y negra.



El adenoma pleomorfo en el presente trabajo presentó una relación de 1:2 de hombres respecto a mujeres. Chidzonga en un estudio realizado en Zimbabwe en 1995, reporta una relación de 1:1.4 de hombres respecto a mujeres.<sup>44</sup>

En lo que respecta a glándulas salivales menores el adenoma pleomorfo se presentó con 9 casos de 20 en total, lo que representa el 45% de todos los casos en glándulas salivales menores. Eveson JW, y Cawson RA. en una serie publicada en glándulas salivales menores (GSM) en 335 casos corresponde el adenoma pleomorfo (AP) al 42.7%, Waldron CA. *et al* reportan una serie de 426 casos, donde el AP en GSM representa el 40.8%<sup>12, 45</sup>. Auclair PL. en una serie de 3355 casos donde el AP en GSM corresponde a 38%.<sup>45</sup> Van Heerden en Africa reportó una serie de 70 casos, donde el AP en GSM representa el 44.3%. Estos resultados coinciden con nuestro estudio del Centro Médico Nacional "20 de Noviembre".

El carcinoma adenoideo quístico en nuestro trabajo representa la neoplasia maligna epitelial con más número de casos 16 (12.69%) de todos los tumores epiteliales y el 10.75% de los 149 casos.

Eneroth en un estudio en Karolinka Suecia, reportó el 8.5%.<sup>44</sup> Sharkey en 1977 en un estudio en New York reportó 3.1%.<sup>44</sup> Chidzonga en un estudio realizado en Zimbabwe en 1995 reportó 8.9%.<sup>44</sup> Woods JE. En la clínica de Mayo USA, reportó 2.1%.<sup>44</sup> Por lo que los resultados encontrados en el Centro Médico Nacional "20 de Noviembre" son similares a serie publicada en Zimbabwe, siendo el porcentaje elevado en comparación con las series publicadas norteamericanas.

En el presente trabajo el carcinoma adenoideo quístico solo se presentó en la quinta, sexta y séptima décadas de la vida. El rango de edad en que se presentó el carcinoma adenoideo quístico es de 27 años, donde la edad más



baja fue de 40 años (5 décadas de la vida) y la edad más alta corresponde a 67 años (la séptima décadas de la vida).

En nuestro trabajo la relación del carcinoma adenoideo quístico de hombre mujer es de 1:1.2, Chidzonga en su serie publicada de Zimbabwe, reportó el 1:1.1 hombre mujer, respectivamente.

La gran mayoría de los linfomas de glándulas salivales son de tipo no Hodgkin (85%) y debe ser clasificado usando la misma terminología como se aplica al tejido linfoide. El linfoma de Hodgkin constituye sólo 15% de los linfomas malignos de las glándulas salivales.<sup>15</sup>

En el presente estudio se encontraron 10 casos de linfomas todos ellos del tipo no-Hodgkin que representan el 6.7% de todos los tumores de glándulas salivales, histológicamente estos tumores tres presentaron células grandes y hendidas catalogados como de alto grado de malignidad, en el resto se observaban células pequeñas, catalogadas como de bajo grado (según la Working Formulation).

El género que presentó mayor frecuencia de linfoma no-Hodkin fue el femenino con una relación de 2:1.

En la octava década de la vida se encontraron mayor número de linfomas no-Hodkin 40% de todos los casos.

La glándula parótida presentó el mayor número de casos de linfomas no-Hodkin 70% de todos los casos. El 70 % de los pacientes se sometieron a quimioterapia y radioterapia y el 20% únicamente a radioterapia, dando como resultado el 70% de los pacientes asintomáticos a la fecha, 2 pacientes con metástasis a hígado y cráneo, dos pacientes fallecidos a causa del tumor. Únicamente un paciente presentó SIDA conjuntamente con el linfoma.



---

## CONCLUSIÓN

Los tumores de glándulas salivales representan el de 0.4 a 13 casos por cada 100,000 personas, por lo tanto son muy raros.

El diagnóstico histopatológico de los tumores de glándulas salivales es complicado por la falta de conocimientos y por la baja frecuencia de los mismos, de las solicitudes enviadas al Centro Médico Nacional "20 de Noviembre" más del 50% de los casos los diagnósticos histopatológicos eran incorrectos.

Afectan al género femenino con mayor frecuencia que masculino, con una relación de 1.2:1. Su localización clínica en orden descendente es las glándulas parótidas, las glándulas submaxilares, el paladar, mucosa yugal, glándula sublingual.

El tiempo de evolución de los tumores de glándulas salivales es fundamental para lograr mejores resultados en los tratamientos, principalmente en los tumores malignos como ejemplo el carcinoma adenoideo quístico, el cual presenta metástasis muy tempranas y llega a recidivar aún después de muchos años.

La etiología de los tumores de glándulas salivales es multifactorial, con factores intrínsecos y extrínsecos y no está del todo clara.

Las glándulas parótidas es donde se presentan el mayor número de casos de tumores de glándulas salivales.





En las glándulas submaxilares se presentan el mayor número de tumores malignos.

En glándulas salivales menores el paladar es el sitio en que presenta mayor número de tumores.

El adenoma pleomorfo es el tumor más frecuente de glándulas salivales.

Los tumores malignos de glándulas salivales se presentaron en mayor número por el hecho de que el Hospital "20 de Noviembre" es un lugar de atención de tercer nivel.

El tratamiento quirúrgico se debe realizar de forma correcta con amplios bordes libres de lesión, porque en este estudio se observaron varias recidivas por extirpaciones quirúrgicas inadecuadas.

Es importante que todos los pacientes se les realicen un expediente adecuado y correcto, sin olvidar nada ya que es la base de un tratamiento correcto y eficaz, se observó en este estudio que a un paciente en el hospital recibió quimioterapia por error.

Es importante que el cirujano dentista conozca las manifestaciones clínicas de los tumores, para lograr un diagnóstico oportuno o una remisión a un lugar especializado lo antes posible para bienestar de los pacientes.



---

## GLOSARIO

**Acino:** Subdivisión terminal en forma de saco de una glándula compuesta que tiene una cavidad estrecha y que al combinarse entre si forman un lóbulo.

**Anaplasia:** falta de diferenciación, por cierto número de alteraciones morfológicas y funcionales

**Cáncer:** termino común para designar a todos los tumores malignos; palabra de origen latino "cáncer" (cangrejo) –presumiblemente porque un cáncer "se agarra a cualquier parte con la misma obstinación que un cangrejo.

**Carcinoma:** neoplasia maligna originada de células epiteliales.

**Cocarcinogénesis:** término que designa a un factor que participa en la generación de cáncer, que por si sólo no es carcinogénico.

**Condroide:** Que tiene aspecto de cartilago

**Displasia:** pérdida de uniformidad de las células individuales así como una pérdida de su orientación estructural.

**Masa polipoide:** cuando una neoplasia forma una proyección visible microscópicamente sobre una superficie mucosa.

**Neoplasia:** masa anormal de tejido, cuyo crecimiento excede al del tejido normal y no está coordinado con él, persiste de la misma forma excesiva tras finalizar el estímulo que suscitó la alteración, carece de finalidad, hace presa en el portador y es virtualmente autónoma.

**Oncología:** del griego "oncos" = tumor, estudio de las neoplasias.

**Puentes intercelulares:** las células tienden a separarse, pero se mantienen unidas en varios puntos focales de unión que en microscopia óptica se observan como puentes, de hecho, son los lugares de los desmosomas que proporcionan una adherencia celular firme

**Tomografía computarizada:** técnica radiológica consistente en la obtención de una imagen que representa en detalle la sección de una estructura u órgano a un determinado nivel. Tiene valor diagnóstico para la detección de tumores u otras lesiones que ocupan espacio.

**Tumor:** tumefacción o bulto causado por inflamación.



---

## BIBLIOGRAFÍA

1. Geneser Finn, Histología. Tercera edición, Edit. Médica Panamericana, España 2003
2. Gomez de Ferraris, Campos M. Histología y Embriología Bucodental, Segunda edición, Editorial panamericana, 2002
3. Ellis G., Auclair P., Gnepp D. Sugical Pathology of the Salivary Glands, Saunders Company; 1991; 136-137
4. Seifert G. Sobin L. The World Health Organization's Histological Classification of Salivary Gland Tumors. Cancer 1992; 70:379-385
5. Gorlin rJ, Goldman HM, Patología Oral, Salvat Editores, 1983; 1105-1107
6. Páez V C, Tumores de glándulas salivales, Acta Médica IPN 1977;XIII-49-50: 13-23,
7. Bouquot JE, Beard CM, Weiland LH, Kurland LT, Ballard DJ: The first Epidemiologic, analysis benign and malignant
8. Sapp J Philip, Eversole L R, Patología Oral y Maxilofacial Contemporánea, Harcourt, España 2000
9. Chidzonga MM, Lopez PVM, Portilla AL: A clinicopathologic study of parotid gland tumors. J. Oral Maxillofac Surg 1994; 52:1253-1256.
10. Eveson WJ. Cawson AR: Salivary gland tumours: A review of 2410 cases with particular reference to histological types, site, age and sex distribution. Journal of Pathology 1985; 146:51-58.
11. Shintani S. Matsuura H, Hasegawa Y. Fine needle aspiration of salivary gland tumors. Int. J. Oral Maxillofac. Surg. 1997; 26:284-286.
12. Waldron AC. El-Mofty KS. Gnepp RD. Tumors of the intraoral minor salivary glands: A demographic and histologic study of 426 cases. Oral Surg Oral Med Oral Pathol 1988;66:323-33.
13. Sigurds O. Krolls, Trodahl. Salivary gland lesions in children: A survey of 430 cases. Cancer 1972 30:459-469.
14. Chau MNY, Radden BG: A clinical-pathological study of 53 intraoral pleomorphic adenomas, Int J Oral Maxillofac Surg 1989 18:158-162.



15. Seifert G, WHO International Histological Classification of Tumours: Histological Typing of Salivary Gland Tumours. 1992, Second Edition, Springer-Verlag, Germany.
16. Blitzer A. Inflammatory and Obstructive Disorders of Salivary Glands. *Journal Dent Res* 66(Spec Iss): February , 1987; 675-679.
17. McGurk M. Parotid pleomorphic adenoma. *The British Journal of Surgery*. 1997; 84:11:1491-1493.
18. Aguirre JM, Echebarria MA, , Martínez-Conde R. MD: Tumor de Warthin: a new hypothesis concerning its development. *Oral Surg Oral Med Oral Pathol Oral Radiol Endod*. 1998; 85:60-3.
19. Eveson WJ. Path MR. Warthin's tumor (cystadenolymphoma) of salivary glands: a clinicopathologic investigation of 278 cases. *Oral Surg Oral Med Oral Pathol* 1986;61:256-262.
20. Gnepp RD, Brannon R. Sebaceous neoplasms of salivary gland origin: report of 21 cases. *Cancer* 1984; 53:2155-2170.
21. Yebra PMT, López AM, García SA. Recurrent sialadenoma papilliferum of the bucal mucosa. *The Journal of Laryngology and Otology* 1995; 109;787-790.
22. Evans LH. Mucoepidermoid carcinoma of salivary glands: A study of 69 cases wit special attention to histologic grading. *Am J. Clin. Pathol* 1984; 81:696-701.
23. Goode KR, Auclair PL, Ellis GL. Mucoepidermoid Carcinoma of the Major Salivary Glands: Clinical and histopathologic analysis of 234 cases with evaluation of grading criteria. *Cancer* 1998;82:7:1217-24.
24. Brookstone SM, Huvos GA. Central salivary gland tumors of the maxilla and mandible: a clinicopathologic study of the 11 cases with an analysis of the literature. *J Oral Maxillofac Surg* 1992; 50:229-236.
25. Cleveland D, Abrams AM, Melrose JR. Solid adenoid cystic carcinoma of the maxilla. *Oral Surg Oral Med Oral Pathol* 1990;69:470-8.
26. Van der Wal JE, Snow BG. Intraoral adenoid cystic carcinoma: The presence of perineural spread in relation to site, size, local extension, and metastatic spread. *Cancer* 1990; 66:2031:2033.



27. Aberle AM, Abrams AM, Bowe R. et al : Lobular (polymorphous low-grade) carcinoma of minor salivary glands: a clinicopathologic study of 20 cases, *Oral Surg Oral Med Oral Pathol* 1985;60:387-395.
28. Kemp BL, Batsakis GJ, Terminal Duc Adenocarcinomas of the Parotid Gland. *The Journal of Laryngology and Otology*. 1995;109:466-468
29. Hiroyuki K, Takashi M, Hideki O. Epithelial-Myoepithelial Carcinoma Arising in the submandibula Gland: A Case Report With Immunohistochemical Study. *J. Oral Maxillofac Surg* 2000; 58:98-102.
30. Daley DT, Lovas GLJ, Peter E Salivary Gland duct involvement in oral epithelial dysplasia and squamous cell carcinoma, *Oral Med Oral Pathol Oral Radiol Endod* 81:186-92 1996
31. Ellis LG, Wiscovitch JG: Basal cell adenocarcinomas of the major salivary glands, *Oral Surg Oral Med Oral Pathol* 1990;69:461-469.
32. Lewis JE, McKiney BC, Weilan LH. Salivary Duc Carcinoma: Clinicopathologic and Immunohistochemical Review of 26 Cases. *Cancer* 1996; 77:223-30.
33. Nagao T, Sugano I, Ishida Y : Salivary gland malignant myoepithelioma: A clinicopathologic and immunohistochemical study of ten cases. *Cancer* 1998; 83:7: 1292-1299.
34. Klumpp T, Mohr R, Malignant myoepithelioma of the parotid gland: case report and review of literature, *J. Laryngology and Otology*. Oct 1995: 109:995-998.
35. Eisenbud L, Sciubba J, Rabia. Oral presentations in non-Hodgkin's lymphoma: A review of the thirty-one cases *Oral Surg Oral Med Oral Pathol* 1983, 56:02: 151-56.
36. Castle JT, Thompson LDR, et al: Polymorphous low grade adenocarcinoma. A clinicopathologic study of 164 cases. *Cancer* 1999;86:207-219.
37. Michelle AA, Abrams MA, Bowe R. Lobular (polymorphous low-grade) carcinoma of minor salivary glands. A clinicopathologic study of twenty cases. *Oral Surg Oral Med Oral Pathol*. 1985; 60:387-395.
38. Batsakis Jg, Luna MA: Histopathologic grading of salivary gland neoplasms. I. Mucoepidermoid carcinomas, *Ann Otol Rhinol Laryngol* 1990;99:835-838.



39. Daley DT, Wysocki PG, Smout SM: Epithelial-myoepithelial carcinoma of salivary Glands. *Oral Surg Oral Med Oral Pathol* 1984;57:512-19.
40. Spiro RH, Huvos AG, Strong Ew: Adenocarcinoma of salivary origin: Clinico-pathologic study of 204 patients. *Am J Surg* 1982;144:423-431.
41. Singh R. Cawson RA. Malignant myoepithelial carcinoma (myoepithelioma) arising in a pleomorphic adenoma of the parotid gland: An immunohistochemical study and review of the literature. *Oral Surg Oral Med Oral Pathol* . 1988; 66:65-70.
42. Davies JNP, Dodge OG, Salivary-gland tumors in Uganda. *Cancer* 1964, 17:10; 1310-1322.
43. Thomas KM, Path MRC, Salivary Gland tumors in Malawi, *Cancer* 1980 46:2328-2334.
44. Chidzonga VM. López P. Salivary gland tumours in Zimbabwe: report of 282 cases. *Int. J. Oral Maxillofac. Surg* 1995; 24: 293-297
45. Rivara-Bastidas H, Ocanto RA, Intraoral minor salivary gland tumors: a retrospective study of 62 cases in a Venezuelan population. *J. Oral Pathol Med* 1996 25:1-4



## ANEXO 1

### TABLA DE RECOLECCIÓN DE DATOS

No. Quirúrgico	Edad	Género	Localización de la lesión	Dx. Clínico	Dx. Histopatológico

#### Edad

Número de años cumplidos al momento de ser diagnosticado el tumor

#### Genero

Masculino

Femenino

#### Localización de la lesión

- 1 Glándula parótida
- 2 Glándula submaxilar
- 3 Glándula submandibular
- 4 Glándula accesoria

#### Diagnóstico clínico

#### Diagnóstico Histopatológico

- 1.1. Adenoma pleomorfo
- 1.2. Mioepitelioma
- 1.3. Adenoma de células basales
- 1.4. Tumor de Whartin (adenolinfoma)
- 1.5. Oncocitoma
- 1.6. Adenoma canalicular
- 1.7. Adenoma sebáceo
- 1.8. Papiloma ductal
- 1.8.1. Papiloma ductal invertido
- 1.8.2. Papiloma intraductal
- 1.8.3. Sialoadenoma papilífero
- 1.9. Cystadenoma
- 1.9.1. Cystadenoma papilar
- 1.9.2. cystadenoma mucinoso
2. Carcinomas
- 2.1. Carcinoma de células acinares
- 2.2. Carcinoma mucoepidermoide
- 2.3. Carcinoma adenoideo quístico
- 2.4. Adenocarcinoma polimorfo de bajo grado  
 (Adenocarcinoma de los conductos terminales)

- 2.5. Carcinoma epitelial mioepitelial
- 2.6. Adenocarcinoma de células basales
- 2.7. Carcinoma sebáceo
- 2.8. Cystadenocarcinoma papilar
- 2.9. Adenocarcinoma mucinoso
- 2.10. Carcinoma oncocítico
- 2.11. Carcinoma de los conductos salivales
- 2.12. Adenocarcinoma
- 2.13. Mioepitelioma maligno
- 2.14. Carcinoma en adenoma pleomorfo
- 2.15. Carcinoma epidermoide
- 2.16. Carcinoma de células pequeñas
- 2.17. Carcinoma indiferenciado
- 2.18. Otros carcinomas
3. Tumores no epiteliales
4. Linfomas
5. Tumores secundarios
6. Tumores sin clasificar
7. Lesiones parecidas a tumor sialoadenosis
- 7.1 oncocitosis
- 7.2 Sialometaplasia necrotizante
- 7.3 Lesiones linfopiteliales benignas
- 7.4 Quistes de las glándulas salivales
- 7.5 Sialoadenitis esclerosante crónica de la glándula submaxilar (tumor de Küttner)
- 7.6 Hiperplasia linfoide quística en SIDA
- 7.7