

11209



**UNIVERSIDAD NACIONAL AUTÓNOMA  
DE MÉXICO**

**FACULTAD DE MEDICINA**

**DIVISION DE ESTUDIOS DE POSTGRADO**

**INSTITUTO MEXICANO DEL SEGURO SOCIAL**

**HOSPITAL DE ESPECIALIDADES**

**DEL CENTRO MEDICO NACIONAL LA RAZA**

**"FRECUENCIA DE ESTENOSIS DE LA DERIVACION  
BILIODIGESTIVA EN EL TRATAMIENTO DE LA ESTENOSIS  
BENIGNA DE LA VIA BILIAR".**

**TESIS DE POSTGRADO**

**PARA OBTENER EL TITULO DE:**

**ESPECIALISTA EN CIRUGIA GENERAL**

**P R E S E N T A :**

**DR. JAVIER EDMUNDO GARCIA GALAN**

**ASESOR: DR. JESUS ARENAS OSUNA**



**IMSS**

**MEXICO, D. F.**

**FEBRERO 2004**



Universidad Nacional  
Autónoma de México

Dirección General de Bibliotecas de la UNAM

**Biblioteca Central**



**UNAM – Dirección General de Bibliotecas**  
**Tesis Digitales**  
**Restricciones de uso**

**DERECHOS RESERVADOS ©**  
**PROHIBIDA SU REPRODUCCIÓN TOTAL O PARCIAL**

Todo el material contenido en esta tesis esta protegido por la Ley Federal del Derecho de Autor (LFDA) de los Estados Unidos Mexicanos (México).

El uso de imágenes, fragmentos de videos, y demás material que sea objeto de protección de los derechos de autor, será exclusivamente para fines educativos e informativos y deberá citar la fuente donde la obtuvo mencionando el autor o autores. Cualquier uso distinto como el lucro, reproducción, edición o modificación, será perseguido y sancionado por el respectivo titular de los Derechos de Autor.

**TITULO**

Frecuencia de estenosis de la derivación biliodigestiva en el tratamiento de la estenosis benigna de la vía biliar

**JEFE DE EDUCACIÓN E INVESTIGACIÓN MÉDICA**

Dr. Jesús Arenas Osuna



**TITULAR DEL CURSO**

Dr. Luís Galindo Mendoza.  
Medico Adscrito del Servicio de Cirugia General  
Hospital de Especialidades Centro Médico Nacional La Raza

**ALUMNO**

Dr. Javier Edmundo García Galán  
Residente de Cirugia General  
Hospital de Especialidades del Centro Medico Nacional La Raza.

**NÚMERO DEFINITIVO DE PROTOCOLO**

2002 -- 690 - 0007



## **DEDICATORIAS**

**A DIOS: POR TODAS LAS OPORTUNIDADES Y BENDICIONES QUE ME HA OFRECIDO PESE A NO MERECERLAS**

**A TI PAPA: AUNQUE YA NO ESTAS CON NOSOTROS, SIGUES SIENDO LA LUZ QUE ILUMINA MI CAMINO**

**A TI MAMA: QUE SIN TU CARIÑO, PACIENCIA Y COMPRENSION NUNCA HUBIERA LOGRADO LO QUE SOY AHORA**

**A USTEDES MIS QUERIDOS HERMANOS: LES AGRADEZCO TODO EL APOYO QUE ME HAN BRINDADO; LOS QUIERO A TODOS**

**A TI VERONICA: TE PIDO PERDON POR TODO EL SUFRIMIENTO Y HORAS DE SOLEDAD QUE TE DI, PESE A QUE YA NO ESTAMOS JUNTOS EL SENTIMIENTO SIEMPRE EXISTIRÁ, ESTE LOGRO ES TODO TUYO**

**Y MUY EN ESPECIAL A TI DAFNE VERONICA: HIJA DE MI CORAZON, TODO LO QUE SOY Y TENGO ES POR Y PARA TI; TU ERES LA RAZON DE MI VIDA  
TE ADORO HIJA**

## **RESUMEN**

### **OBJETIVOS:**

Determinar la frecuencia y las características clínicas y quirúrgicas de la estenosis de la vía biliar por la derivación biliodigestiva en el HECMNR de 1991 a 2000.

### **MATERIAL Y MÉTODOS:**

Se realizó un estudio observacional, descriptivo, retrospectivo y transversal. Los pacientes con hepátocoyeyunoanastomosis fueron captados mediante los registros de egreso hospitalario. Del expediente clínico se obtuvieron los datos: sexo, edad, origen de la estenosis, complicaciones, cuadro clínico, estudios practicados y tipo de intervenciones quirúrgicas empleadas.

### **RESULTADOS:**

Se localizaron 63 pacientes, sólo 26 (41.27%) tuvieron expediente clínico accesible y 16 (61.60%) se identificaron con estenosis posquirúrgica. La mayoría (75%) fueron del sexo femenino. Promedio de edad 41.6 años con desviación estándar de 11.9 años. La sintomatología más referida: ictericia, dolor abdominal, prurito y fiebre. 7 casos (43.75%) se complicaron, principalmente con cirrosis biliar (4, 57.14%). Los métodos de estudio más empleados fueron la Colangiografía Percutánea (93.80%), Ultrasonografía Diagnóstica (37.50%) y Gamagrama Hepático (18.75%). La causa principal de la estenosis fue iatrogénica (14, 87.50%). El 87.50% (14) de los casos tuvo como antecedente la CCT abierta. 62.50% (10) de los casos había sido intervenido fuera del HECMNR y 5 (31.25%) volvieron a presentar reestenosis postquirúrgica benigna.

### **CONCLUSIONES:**

A pesar de los resultados poco concluyentes, deben llamar la atención sobre la necesidad de contar con un procedimiento de evaluación sistemática de la evolución posquirúrgica de la derivación biliodigestiva y del personal médico especializado quienes efectúan este tipo de intervención con miras de reducir las complicaciones de índole iatrogénico.

Palabras claves: Estenosis, derivación biliodigestiva.

## SUMMARY

### OBJECTIVES:

To determine the clinical and surgical frequency and characteristics of the stenosis of the biliary route by the biliodigestiva derivation in the HECMNR from 1991 to 2000.

### MATERIAL And METHODS:

A observational study was made, descriptive, retrospective and cross-sectional. The patients with hepaticoyeyunoanastomosis were caught by means of the registries of hospitable debit. From the clinical file the data were obtained: sex, age, origin of the stenosis, complications, clinical picture, practiced studies and type of used operations.

### RESULTS:

63 patients were located, only 26 (41.27%) had accessible clinical file and 16 (61.60%) were identified with postsurgical stenosis. The majority (75%) was of feminine sex. Average of age 41,6 years with standard deviation of 11,9 years. The referred sintomatology more: ictericia, abdominal pain, prurito and fever. 7 cases (43.75%) were complicated, mainly with biliary cirrhosis (4, 57.14%). The study methods more using were the Percutánea Colangiografy (93.80%), Ultrasonografic Diagnostic (37.50%) and Hepatic Gamagrama (18.75%). The main cause of the stenosis was iatrogenic (14, 87.50%). The 87,50% (14) of the cases had like antecedent the open CCT. 62.50% (10) of the cases had been taken part outside the HECMNR and 5 (31.25%) returned to display benign postsurgical reestenosis.

### CONCLUSIONS:

In spite of the little conclusive results, they must call the attention on the necessity to count on a procedure of systematic evaluation of the postsurgical evolution of the biliodigestiva derivation and the specialized medical personnel that carry out this type of intervention with sights to reduce the complications of iatrogenic nature.

Key words: Estenosis, biliodigestiva derivation.

## INTRODUCCIÓN:

La realización de una derivación biliodigestiva, en particular la hepaticoyeyunoanastomosis, requiere de un conocimiento preciso de la anatomía de la región y experiencia por parte del Cirujano. Tomando en cuenta que este tipo de Cirugía se efectúa en un sitio anatómico ya manipulado quirúrgicamente, el manejo de la estenosis biliar benigna es uno de los problemas más difíciles en la práctica del Cirujano General.

La historia de la reconstrucción biliar es un registro de casi 100 años de perfeccionamiento quirúrgico sostenido. La era moderna de las anastomosis de vías biliares empezó en 1905, cuando Mayo realizó la reconstrucción por hepático-duodenoanastomosis después de lesión producida en el curso de una colecistectomía. (1,44)

Lahey en 1919, fue el primero en efectuar una reparación por estenosis de la vía biliar (2,44); Warren, McDonald y Kune de la clínica Lahey en 1966, sentaron las bases actuales para el manejo de esta patología (3,44)

Se atribuye a Otto Goetze ser el primero en emplear tubos transhepáticos para el tratamiento de estenosis altas del conducto biliar en 1951. Su técnica consistió en la colocación de un tubo recto en el yeyuno, exteriorizando un extremo a través del conducto hepático derecho, lóbulo hepático derecho y pared abdominal; el otro extremo atravesaba la pared del yeyuno, pared abdominal y ambos extremos se unían. (4,44)

En 1957, Quijano y Campuzano describieron un nuevo método para la colocación de la férula biliar en la estenosis cicatriz de la vía biliar común, publicando dos casos en los cuales la intubación transhepática con un tubo en T había sido utilizada en la hepaticoyeyunoanastomosis. La rama horizontal fue colocada en el

yeyuno y la rama vertical exteriorizada a través del conducto hepático derecho, lóbulo hepático y hacia el exterior a través de un espacio intercostal (4,44)

En 1958, Rafael Muñoz presenta una técnica modificada. Una parte de la rama horizontal del tubo en T fue colocada en el conducto hepático izquierdo y el otro extremo fue colocado en la luz intestinal; la rama vertical se pasó a través del conducto hepático derecho, lóbulo hepático y de ahí hacia el exterior a través de la pared abdominal (4,5,44).

Rodney Smith en 1964 publicó su experiencia colocando sondas transhepáticas. Un extremo de un tubo recto fue colocado en el yeyuno y el otro se exteriorizó a través del conducto hepático izquierdo, lóbulo hepático y pared abdominal. Igualmente realizó una contribución importante para las lesiones altas del conducto biliar. En el caso en el que no es posible una adecuada aproximación mucosa-mucosa, o bien después de una disección meticulosa el conducto biliar es un túnel fibroso o tiene margen fibroso en la porta hepática, debe ser manejada con hepáticoyeyunoanastomosis con parche mucoso; esto constituye un importante avance de la técnica quirúrgica para el manejo de estos casos difíciles. Al respecto dos revisiones extensas fueron publicadas por Paul Pradery en Uruguay en 1971 (4,6,44) y la otra por Rodney Smith en 1979 (3,6,7,44)

Actualmente existe evidencia de una disminución en la frecuencia de estas reparaciones, esto se atribuye a varios factores: 1) mayor consciencia del problema con menor probabilidad de error, 2) práctica rutinaria de la colangiografía durante la colecistectomía, y 3) técnicas seguras de disección durante la cirugía biliar (11,44). A pesar de ello la mayoría de las lesiones y estenosis biliares son iatrogénicas en el 90% de los casos (4,12,15,16,44), la que puede presentarse al realizar una colecistectomía con o sin exploración de vías biliares, gastrectomía, pancreaticoduodenectomía y lobectomía hepática (11,12,17,44). Otras patologías menos comunes son lesiones traumáticas por agentes externos, pancreatitis, inflamatorias por enfermedades de la colágena, erosión de un cálculo a través de



la pared del colédoco, desvascularización de la vía biliar por maniobras quirúrgicas y congénitas (2,3,10,12,18,44).

La causa más frecuente es la lesión durante la colecistectomía, que se atribuye a una inadecuada disección o identificación de la vía biliar común durante el procedimiento (3,44). Otros factores que predisponen son alteraciones anatómicas y condiciones patológicas agudas como son el edema y la friabilidad de la vía biliar en presencia de colecistitis (3,5,14,44).

El mecanismo más común es la incapacidad para diferenciar el conducto cístico y el hepático común, por lo que es fácil incidirlo junto con el cístico y la vesícula biliar, dejando un muñón longitudinal variable por lo general pequeño del conducto hepático principal; otros mecanismos son: la ligadura inadvertida del mismo durante el procedimiento quirúrgico, sección del conducto hepático derecho equivocándose a la tracción excesiva de la vía biliar común por parte del Cirujano (3,16,44).

La localización anatómica más frecuente de la lesión de la vía biliar ocurre en la unión del cístico con la vía biliar común y menos comúnmente en el conducto hepático antes de su bifurcación en el colédoco justo por arriba del duodeno, conductos hepáticos izquierdo o derecho y finalmente en algún conducto anómalo (3,19,44.)

Algunos autores consideran que la mayoría de las lesiones accidentales del sistema biliar pueden ser prevenidas al considerarse la colecistectomía como una intervención quirúrgica mayor que requiere de cirujanos bien entrenados (5,14,44). Es poco frecuente que un cirujano advierta durante la operación que ha lesionado un conducto biliar, generalmente esto se manifiesta en el postoperatorio por: 1) fistula biliar, en especial si el gasto es mayor de 200cc al día, 2) aparición de ictericia desde el segundo día hasta varias semanas mas tarde, y 3) producirse una ascitis o peritonitis biliar, aunque no es común (3,16,18,44).

Los síntomas tardíos de la lesión ductal son la presencia de ictericia y/o colangitis. La intensidad de estos síntomas depende de la existencia de obstrucción parcial o completa del conducto biliar y a la presencia de una fístula biliar externa o interna (3,44). La hepatomegalia y esplenomegalia están presentes en aquellos pacientes que tienen una larga historia de obstrucción e hipertensión portal (3,16,18,44). La mayoría en el momento del diagnóstico, tienen alteraciones de las pruebas de funcionamiento hepático, de ellas, la determinación de fosfatasa alcalina es la más sensible en el diagnóstico de enfermedad obstructiva biliar y constituye además, una prueba fiel en el seguimiento de estos pacientes como se ha demostrado en diferentes series (10,11,12,20,21,44).

Varios métodos de gabinete han sido utilizados para localizar el sitio de la estenosis: colangiografía percutánea, colangiografía retrógrada endoscópica y estudios con radioisótopos. De ellos, la colangiografía transhepática percutánea (C.T.P.), es el mejor método diagnóstico para definir el sitio exacto de la estenosis, a pesar de los riesgos que conlleva el procedimiento (3,4,12,20,21,44).

La corrección quirúrgica de la lesión o estenosis del conducto biliar constituye la única posibilidad de curación. No existe una operación para todos los tipos de estenosis biliar, cada caso debe ser evaluado por estudios de gabinete preoperatorios y de acuerdo a las condiciones anatómicas encontradas durante la cirugía. Warren, McDonald y Kune de la Clínica Lahey, describieron los factores principales para seleccionar la técnica operatoria: 1) sitio y longitud de la estenosis, 2) calidad y calibre del conducto proximal y distal, 3) presencia de factores locales que complicarían la intervención (abscesos, bilis infectada, hipertensión portal), y 4) las condiciones generales del paciente (3,44).

Las técnicas quirúrgicas son variadas e incluyen: el drenaje externo del conducto biliar proximal, la reconstrucción plástica tipo Heineke-Mikulicz, anastomosis terminoterminal y derivación biliodigestiva (3,44). La mayoría de las veces, la lesión o estenosis subsecuente condiciona una pérdida de la longitud del conducto

hepático común, por lo que en estos casos el procedimiento ideal es una hepático-yeyunoanastomosis en "Y" de Roux, con las ventajas de que elimina el reflujo intestinal, condiciona una reoperación sencilla al considerar la localización de la anastomosis y disminuye los problemas secundarios a fistula post operatoria (3,44).

La hepático- duodenoanastomosis se ha abandonado debido a su alta frecuencia de reestenosis, a la elevada tensión de la anastomosis sobre todo en reparaciones altas del sistema biliar y a la actividad peristáltica del duodeno, que incrementa el riesgo de presentar fistula enterocutánea de difícil control (3,26,44)

Pappalardo demostró un aumento en la producción de ácido gástrico en el post operatorio de pacientes con hepático o colédocoyeyunoanatomosis (22,44). Este hecho no fue comprobado por Bismuth (26,44), y Way (10,44). Por otra parte Braasch revisó los métodos de anastomosis del conducto hepático izquierdo y disecó parte del parénquima hepático para formar una luz de tamaño adecuado y Blumgart describió otras técnicas que permiten el acceso al conducto hepático izquierdo.

Un aspecto controversial durante varios años ha sido la colocación de un tubo o férula transanastomótica. Esta medida ha sido adoptada por la mayoría de los cirujanos en diferentes Centros {3,4,31,33,44}

Tres tipos de férulas internas son frecuentemente utilizadas: La sonda en T de caucho, la sonda en Y del mismo material y un tubo recto (3,44). Durante la última década se desarrollaron tutores biliares transhepáticos de silastic con la ventaja de disminuir los problemas de reestenosis a largo plazo (33). El uso de sondas T o Y esta indicada en operaciones técnicamente difíciles, conductos biliares de paredes delgadas y no muy dilatadas (11,44)

Cuando se trata de estenosis altas ya son difíciles de exponer o suturar, en estenosis recurrente, cálculos de neoformación y en aquellos con anastomosis estrecha, tiene la ventaja de facilitar estudios radiológicos del sistema biliar (12,13,44).

Andren y cols (13,44), han reportado algunas desventajas con el empleo de sondas transanastomóticas, ya que promueven la fibrosis de la anastomosis por irritación constante de la mucosa ductal, facilitan la entrada de bacterias al sistema biliar, eventualmente se obstruyen y en ocasiones requieren de reintervención por desalajo temprano. Estos hechos no fueron comprobados por Muñoz y Cols (4,44), utilizando tutores transhepáticos para ferulizar la anastomosis.

Cameron y Cols. Demostraron que la colocación percutánea preoperatoria de un catéter en los conductos hepático derecho e izquierdo, fue útil en el manejo operatorio de pacientes con estenosis de la vía biliar proximal, ya que ayudan significativamente en la disección de la vía biliar extrahepática y su bifurcación y pueden emplearse consecuentemente en la colocación de sondas transhepáticas de silastic.

La dilatación con balón es una alternativa en pacientes de alto riesgo de ser sometidos a una reintervención quirúrgica; sin embargo en pacientes de bajo riesgo el tratamiento quirúrgico continua siendo el de elección (24,23,44).

Northover y Terblanche (27,44), postularon las bases isquémicas de la estenosis biliar. La isquemia de los conductos conduce a un círculo vicioso donde el daño a la mucosa ductal permite la entrada de bilis hacia la pared, de este modo condiciona inflamación y fibrosis, lo que produce isquemia de la mucosa distal y estenosis progresiva. En la figura 2 se muestra la irrigación de la vía biliar extrahepática.

Por lo que se refiere al material de sutura, habitualmente se emplea ácido poliglicólico 4-0 y ocasionalmente 3-0, esto es independiente del diámetro de la anastomosis y de la colocación del nudo fuera o dentro del lumen (10). Algunos realizan la anastomosis con 8 puntos separados con catgut crómico 3-0 de manera que quede colocada una cubierta de mucosa yeyunal (2,44).

Henri Bismuth y cols (26,44), refieren que antes de 1968 la seda 4-0 era utilizada en las hepático-yeyunoanastomosis, posteriormente a esta fecha se recomienda el uso de una sola línea de sutura interrumpida con nylon 5-0, material menos reactivo y con mejores resultados.

Finalmente, existen varios factores que están íntimamente relacionados y son importantes para determinar el pronóstico de la estenosis traumática de la vía biliar: La localización de la estenosis, la calidad del conducto biliar proximal, la extensión del daño hepático irreversible y lo adecuado de la reconstrucción quirúrgica (3,44).

La mortalidad operatoria es del 5-8% y esta condicionada por falla hepatorenal, hemorragia incontrolable, infecciones severas, fistulas externas y complicaciones pulmonares (3,44).

La morbilidad postoperatoria es alta, cuando menos un paciente de diez es probable que curse con una o más complicaciones mayores no fatales, como son: infecciones mayores (absceso subfrénico, subhepático, pélvico, de pared, colangitis, septicemia), hemorragias mayores, fistula externa y complicaciones pulmonares (3,44)

La incidencia de reestenosis es relativamente baja, ocurre generalmente dentro de los primeros tres años posteriores al procedimiento de reconstrucción y es poco común después de este tiempo. Way y cols (10,44), la encontraron entre el 10-15%.

Con el advenimiento de la Cirugía Laparoscópica, la presencia de lesiones de la vía biliar han aumentado con respecto a los rangos presentados en la Colectomía convencional registrados actualmente (0-2% en Cirugía Laparoscópica contra 0-0.4% en Colectomía abierta), originando la necesidad de realizar procedimientos derivativos y manejos complicados en unidades de tercer nivel con el consecutivo aumento en gastos, tiempo de hospitalización e incapacidad de los pacientes. (37,38,39,40,41,42,43,44)

Debido a lo anterior, estudiar la etiología y tratamiento de las derivaciones biliodigestivas son de interés para la comunidad quirúrgica de un hospital de tercer nivel como lo es el de Especialidades del Centro Médico Nacional La Raza, donde se atiende este tipo de complicaciones. El presente trabajo pretende contestar la siguiente pregunta: ¿Cuáles son las características clínicas de los pacientes con derivación biliodigestiva realizada en este hospital como tratamiento de la estenosis benigna de la vía biliar?

## **OBJETIVO**

Determinar la frecuencia y las características clínicas y quirúrgicas de la estenosis de la vía biliar motivada por la derivación biliodigestiva como tratamiento en el Hospital de Especialidades del Centro Médico Nacional La Raza de 1991 a 2000.

## **MATERIAL Y MÉTODO**

Este estudio de tipo observacional, descriptivo, retrospectivo y transversal se llevó a cabo en el Departamento de Cirugía General. Los pacientes fueron captados a través de los registros de egreso hospitalario que obran en el mismo departamento durante el periodo comprendido del 1ero de enero del año 1991 al 31 de diciembre del año 2000. Se solicitó el expediente clínico al Departamento de Archivo del cual se registraron los siguientes datos: sexo, origen de la estenosis, complicaciones inmediatas y días de estancia intrahospitalaria, así como el tiempo de presentación de la estenosis.

Los criterios de selección fueron: edad de 16 años hasta 90 años, pacientes a los que se realizó hepaticoyeyunoanastomosis, que contaran con colangiografía transhepática percutánea y con pruebas de funcionamiento hepático completas. Como criterio de eliminación fueron: pacientes con otro procedimiento quirúrgico diferente a la hepaticoyeyunoanastomosis, con diagnóstico previo de neoplasia maligna de la vía biliar, que hubieran sido intervenidos fuera del HECMR y que hubieran fallecido por otra causa diferente al motivo de estudio

Una vez obtenidos los datos se capturaron en una hoja de cálculo diseñada para este propósito y posteriormente se procedió a analizar. Los resultados se presentaron en cuadros y gráficas utilizando porcentajes.



HOSPITAL DE ESPECIALIDADES  
CENTRO MEDICO NACIONAL "LA RAZA"  
DEPARTAMENTO DE CIRUGIA GENERAL  
HOJA DE RECOLECCION DE DATOS

Nombre:

Afiliación:

Edad:

Sexo:

Cirugía Original:

Reintervención:

Origen Estenosis:

Estudios:

Laboratorios:

Serología:

Malignidad:

Tipo de Cirugía:

Observaciones:

## **RESULTADOS**

Se localizaron 63 pacientes intervenidos quirúrgicamente con derivación biliodigestiva durante el periodo de 1991-2000. De ellos, sólo 26 (41.27%) tuvieron expediente clínico accesible, de los cuales 16 (61.60%) se identificaron con estenosis posquirúrgica (Cuadro 1). La mayoría (75%) de los pacientes con estenosis fueron del sexo femenino. El promedio de edad fue de 41.6 años con desviación estándar de 11.9 años (Cuadro 1).

En la gráfica 1 se aprecia que la sintomatología más importante expresada por los pacientes fueron, de mayor a menor importancia: ictericia, dolor abdominal, prurito y fiebre, entre otras de menor frecuencia. Así mismo, en el cuadro 1 se indica que 7 (43.75%) se complicaron, principalmente con cirrosis biliar (4, 57.14%) encontrándose uno en protocolo de trasplante hepático. Los métodos de estudio para el diagnóstico de estenosis y sus complicaciones fueron la Colangiografía Percutánea (93.80%), Ultrasonografía Diagnóstica (37.50%) y Gamagrama Hepático (18.75%). Todos los estudios de serología y malignidad se reportaron negativos (Cuadro 1).

Respecto a la causa de la estenosis ésta fue iatrogénica principalmente (14, 87.50%). Según tipo de intervención quirúrgica que originó la estenosis, el 87.50% (14) de los casos tuvo como antecedente la CCT abierta (Cuadro 2). La mayoría (13, 81.20%) de los pacientes habían sido intervenidos con la técnica tradicional de Y Roux, siguiéndole la de Rodney Smith en frecuencia (3, 18.70%).

El 62.50% (10) de los casos había sido intervenido fuera del HECMNR, sin embargo, todos fueron tratados en este último hospital y 5 (31.25%) volvieron a presentar reestenosis postquirúrgica benigna (Cuadro 2).

## DISCUSION

La presencia de estenosis postderivación es alta, de 61.60%. Sin embargo, el número de expedientes estudiados es insuficiente y el resultado pudiera estar sesgado al estudiar solamente aquellos que estaban disponibles por alguna razón. De igual manera puede ocurrir con el resto de resultados.

De acuerdo a la tendencia mundial en el hospital se utiliza la colangiografía transhepática percutánea (C.T.P.) en el diagnóstico, puesto que es el mejor método para definir el sitio exacto de la estenosis, a pesar de los riesgos que conlleva el procedimiento (3,4,12,20,21,44).

En este estudio los síntomas principales fueron ictericia, dolor abdominal y fiebre, contrario a lo reportado en otros estudios, donde se menciona que generalmente el cuadro clínico se manifiesta en el postoperatorio por: 1) fistula biliar, en especial si el gasto es mayor de 200cc al día, 2) aparición de ictericia desde el segundo día hasta varias semanas mas tarde, y 3) producirse una ascitis o peritonitis biliar, aunque no es común (3,16,18,44).

Cabe señalar solamente que el porcentaje según origen iatrogénico de la estenosis (87.50%) encontrado en este estudio, se encuentra dentro de los límites reportados en la literatura internacional (90%). No obstante, la frecuencia de reestenosis reportado aquí (31.25%) supera al rango de 10 a 15% a nivel internacional.

## **CONCLUSIONES**

A pesar de ser discutibles los resultados por la metodología empleada, deben llamar la atención sobre la necesidad de contar con un procedimiento de evaluación sistemática de la evolución posquirúrgica de la derivación biliodigestiva y del personal médico especializado quienes efectúan este tipo de intervención con miras de reducir las complicaciones de índole iatrogénico.

Además, con la finalidad de obtener mayor precisión en la apreciación de la eficacia de la técnica de la derivación biliodigestiva y poder realizar la comparación a nivel internacional se propone realizar investigaciones prospectivas con metodología compatible a la utilizada en otros estudios, que permitan mayor control de las variables.

## **BIBLIOGRAFIA:**

- 1.- Braasch, JW.,: "Reconstrucción de vías biliares" Clínicas Quirúrgicas de Norteamérica., 1985: 2; 275-85
- 2.- Bolton, JS., Braasch, JW., Rossi, RL.: "Tratamiento de la estrechez biliar benigna" Clínicas quirúrgicas de Norteamérica, 1982: 2;309-27.
- 3.- Kune, GA., Sali, A ., "Estenosis biliar Benigna" . En "the practice of biliar surgery". Blackwell Scientific Publications, second edition, Oxford London Edinburg Boston Melbourne. 1980: pp. 192-244
- 4.- Muñoz, R., Cárdenas, S. " Thirty years experience with biliary tract reconstruction by hepaticoenterostomy and transhepatic T Tube ", Am. J. Surg. 1990: 159; 405-410.
- 5.- Scher, KS., Scott-Conner, CEH., " Complications of biliary Surgery", Am. Surg. 1987: 53; 16-21
- 6.- Lord Smith of Marlow, "Obstructions of the bile duct", Br. J. Surg. 1979: 66; 69-79
- 7.- Wexler, MJ., Smith, R., "Jejunal mucosal graft. A Suture- less technic for repair of high bile duct structures". Am. J. Surg. 1975: 129; 204-11
- 8.- Braasch, JW., Warren, KW., Blevins,PK., "progress in biliary stricture repair". Am J. Surg. 1975: 129; 34-37
- 9.- Pitt, HA., Longmire, WP. "Factors influencing outcome in patients with post operative biliary strictures". Am J. Surg. 1982: 144; 14-21
- 10.- Way, LW., et. al., "Biliary Stricture". Surg. Clin. NorthAm. 1981: 61; 963-71
- 11.- Genest, JF., Nanos, E., "Benign Biliary Strictures: An analytic review (1970 to 1984)". Surgery, 1986: 99(4); 409-13
- 12.- Ross, CB y et. al., "recent experience with benign biliary strictures" Am. Surg. 1989: 55; 55-64.
- 13.- Innes, JT y et al., "biliary reconstruction without transanastomotic stent" Am Surg. 1988: 54; 27-30.
- 14.- Andren-Sandberg y et. al., "Accidental lesions of the common bile duct at cholecystectomy" Ann. Surg. 1985: 201(3); 328-32
- 15.- Smith, R., "Estructuras del conducto biliar". De Cirugía de hígado, páncreas y vías biliares, Najarian, JS., Delaney, JP. Editorial Científico-Médica, 1978, Barcelona. Pp 183-195.
- 16.- Fretheim,B., Flatmark,A ., "Tratamiento de las estenosis benignas y malignas del tracto biliar proximal". En "el dominio de la Cirugía", Nyhus-Baker. Editorial Médica Panamericana, 2ª reimpresión, Buenos Aires, Argentina. 1989. pp: 954-61
- 17.- Collins, PG., Gorey, TF. "Iatrogenic biliary stricture: presentation and management". Br. J. Surg. 1984: 71; 980-2.
- 18.- Braasch, JW , "Estricturas postoperatorias de las vías biliares". En Maingot Operaciones Abdominales. Schwartz S y Ellis H. Ed. Panamericana. 8va Edición. 1986. Buenos Aires, Argentina. Pp: 1879-1904
- 19.- Browder, IW et.al "Early management of operative injuries of the extrahepatic biliary tract". Ann. Surg. 1987:205(6); pp 649-58

- 20.- Riggs,T., Foshag,L y et.al., "Biliary tract injuries following routine cholecystectomy". Am. Surg. 1986: 52(6); 312-4
- 21.- Bumgart, LH y et.al. "Benign bile duct stricture following cholecystectomy: critical factors in management" Br. J. Surg. 1984: 71; 836-43
- 22.- Pappalardo, G y et. al., "Long term results of Roux-en-Y hepaticojejunostomy and hepaticojejunoduodenostomy". Ann Surg. 1982: 196 (2) ; 149-52
- 23.- Crist, DW., y et.al. "The value of preoperatively placed percutaneous biliary tract". Surg. Gynec. Obstet. 1987: 165; 421-4
- 24.- Pitt, HA y et.al, "Biliary stricture: is dilatation an acceptable alternative to operation?". Gastroenterology. 1990: 98(4);1089-90
- 25.- Jeng, KS y et.al., "Dilatation of intrahepatic biliary strictures in patients with hepatolithiasis". World J. Surg. 1990: 14; 587-93.
- 26.- Bismuth, H y et. al., " Long term results of Roux-en-Y hepaticojejunostomy". Surg. Gynec. Obstet. 1978: 146(2); 161-7
- 27.- Terblanche, J., y et.al., "An ischemic basis for biliary strictures". Surgery, 1983: 94(1); 52-7.
- 28.- Czerniak, A. y et.al " The management of fistulas of the biliary tract after injury to the bile duct during cholecystectomy". Surg. Gynecol. Obstet. 1988: 167; 33-8
- 29.- Glenn, F. "Iatrogenic injuries to the biliary ductal system" Surg. Gynecol. Obstet. 1978: 146; 430-4
- 30.- Braasch, JW y et.al., "A technique of biliary tract reconstruction with complete follow-up in 44 consecutive cases". Ann. Surg. 1981: 194 (5); 635-8
- 31.- Warren, KW., y et. al. "Prevención y reparación de estenosis de los conductos biliares extrahepáticos". Clínicas quirúrgicas de Norteamérica 1973: 1169-90
- 32.- Way, LW, Dunphy, JE. "Biliary stricture" Am. J. Surg. 1972 124; 287-93
- 33.- Cameron. JL., et.al., "Long term transhepatic intubation for hilar hepatic duct strictures" Ann Surg. 1976: 183; 488-95
- 34.- Wagner, HE, Barbier, P. " Reoperations upon the biliary duct sistem for benign disorder are still indicated". Surg. Gynecol. Obstet. 1987: 164; 57-60.
- 35.-Davids HP y et.al " Benign biliary strictures, Surgery or Endoscopy" Ann Surg.
- 36.- Soehendra, N. "Endoscopic therapy for biliary obstruction" World J. Surg.1992, 16, 1066-1073.
- 37.- Raute y et.al., "Managment of bile duct injuries and strictures following cholecystectomy" 1993 World J. Surg. 17, 553-562.
- 38.- Sutherland,F y et. Al., " A Refined approach to the repair of postcholecystectomy bile duct strictures" Arch Surg 1999, 134: 299-302
- 39.- Gupta, N y et.al., "Managment and outcome of patients with combined bile duct and hepatic artery injuries" Arch. Surg. 1998; 133:176-181
- 40.- Chapman, W. "Postcholecystectomy bile duct strictures: Management and outcome in 130 patients"Arch. Surg. 1995; 130:597-604
- 41.- Deziel,D. Y et.al., "Scientific papers: Complications of laparoscopic cholecystectomy: A national survey of 4292 hospitals and an análisis of 77,604 cases" Am.J.Surg., 1993; 165(1):9-14
- 42.- Woods, M., y et.al., "Characteristics of biliary tract complications during laparoscopic cholecystectomy: A multi- Institutional Study" Am. J. Surg. 1994; 167(1): 27-35.

- 43.- Traverso, L., y et.al., "Scientific Papers: Endoscopic retrograde cholangiopancreatography after laparoscopic cholecystectomy" Am. J. Surg. 1993; 165(5): 581-586
- 44.- Rothlin, M., y et.al., "Long term results of hepaticojejunostomy for benign lesions of the bile ducts" Am. J. Surg. 1998; 175(1): 22-26
- 45.- Arenas, J., Aragón, C. Hepaticoyeyunoanastomosis en el tratamiento de la estenosis benigna de la vía biliar, Tesis post grado México, UNAM 1991.

# REGISTROS DE CASOS



**HOSPITAL DE ESPECIALIDADES  
CENTRO MEDICO NACIONAL "LA RAZA"  
DEPARTAMENTO DE CIRUGÍA GENERAL  
HOJA DE RECOLECCION DE DATOS**

**Nombre:** Ramos Sierra Lucia

**Afiliación:** 2096 74 0031

**Edad:** 57 años

**Sexo:** Femenino

**Cirugía Original:** 03 de septiembre de 1996 HR Atizapan SSA

**Reintervención:** 07 de mayo de 1997 HECMR

**Origen Estenosis:** Original iatrogénica por CCT abierta

**Estudios:** Colangiografía Percutanea (16.04.97) reporta estenosis casi total de la hepaticoyeyunoanastomosis y dilatación intra y extrahepática.

**Laboratorios:** Hb 14.1, Hto 42.3, Leucos:9600, Gli 91, Creat .6, Na 140, K 4,  
TGO 89, TGP 57, FA 857, Prot. Tot. 6.8,  
Bil. Tot.19, BD 5.60, BI 14.4, TP 11.1/100%, TPT 22.2 seg  
INR .93

**Serología:** No tiene

**Malignidad:** No

**Tipo de Cirugía:** Hepaticoyeyunoanastomosis en Y de Roux

**Sintomatología:** dolor abdominal, fiebre intermitente, ictericia intermitente, prurito

**Observaciones:**

**HOSPITAL DE ESPECIALIDADES  
CENTRO MEDICO NACIONAL "LA RAZA"  
DEPARTAMENTO DE CIRUGÍA GENERAL  
HOJA DE RECOLECCION DE DATOS**

**Nombre:** Gonzalo Espejo

**Afiliación:** 6579 52 1756

**Edad:** 44 años

**Sexo:** Masculino

**Cirugía Original:** 23 de octubre de 1992 HGZ 98

**Reintervención:** 14 de abril de 1999 HECMR

Reintervenido 22 de octubre de 1996

**Origen Estenosis:** Original iatrogénica por CCT abierta

Reestenosis benigna post quirúrgica

**Estudios:** Colangiografía Percutanea (14.10.96) reporta estenosis de la anastomosis Biliodigestiva.

**Laboratorios:** Hb 13.1, Hto 48.4, Leucos:4400, Gli 78, Creat .6, Na 146, K 3.9,

TGO 120, TGP 85, FA 285 Prot. Tot. 8.7, Alb 3.8, Glob 4.8

Bil. Tot.12.20, BD 5, BI 7.22 TP 14.1/65%, TPT 55.9 seg

**Serología:** No tiene

**Malignidad:** No

**Tipo de Cirugía:** Hepaticoyeyunoanastomosis en Y de Roux

Y remodelación en segundo procedimiento

**Sintomatología:** dolor abdominal, fiebre intermitente, ictericia, datos de insuficiencia Hepática, prurito, ascitis

**Observaciones:**

Desarrollo insuficiencia hepática por cirrosis hepática biliar

Actualmente en protocolo para realización de trasplante hepático

**HOSPITAL DE ESPECIALIDADES  
CENTRO MEDICO NACIONAL "LA RAZA"  
DEPARTAMENTO DE CIRUGÍA GENERAL  
HOJA DE RECOLECCION DE DATOS**

**Nombre:** Alba González María del Carmen

**Afiliación:** 4386 57 0923

**Edad:** 38 años

**Sexo:** Femenino

**Cirugía Original:** 25 de febrero de 1994 HGR Monterrey Nuevo León

**Reintervención:** 08 de diciembre de 1998

**Origen Estenosis:** Iatrogénica (CCT abierta con lesión de porta)

**Estudios:** Colangiografía Percutanea (14.11.98) Se reporta con estenosis de la Anastomosis y del conducto hepático izquierdo CPRE (19.07.95) via biliar amputada residual normal

**Laboratorios:** Hb 13.4, Hto 41, Leucos:7400, Gli 93, Creat .9, Na 145, K 4.67, TGO 62, TGP 53, FA 348 Prot. Tot. 8.7, Alb 4.5, Glob 4.2 Bil. Tot.1.7, BD 1, BI .71 TP 13/ 74%, TPT 21.1 seg

**Serología:** No tiene

**Malignidad:** No

**Tipo de Cirugía:** Hepaticoyeyunoanastomosis en Y de Roux  
Reparación de vena porta por lesión de la misma

**Sintomatología:** dolor abdominal, fiebre intermitente, ictericia intermitente

**Observaciones:**

Sección completa del colédoco y presencia de lesión de la vena porta que se reparó durante el proceso reconstructivo

**HOSPITAL DE ESPECIALIDADES  
CENTRO MEDICO NACIONAL "LA RAZA"  
DEPARTAMENTO DE CIRUGÍA GENERAL  
HOJA DE RECOLECCION DE DATOS**

**Nombre:** Carrasco Cruz Catalina

**Afiliación:** 1376 56 1244

**Edad:** 42 años

**Sexo:** Femenino

**Cirugía Original:** 27 de mayo de 1998 HECMR

**Reintervención:** 16 de octubre de 1998

**Origen Estenosis:** Post quirúrgica benigna (CCT abierta con EVB 26.07.97)

**Estudios:** Colangiografía Percutanea (06.10.98) Se reporta sin paso de medio de Contraste a derivación biliodigestiva, instalándose cateter de Pig Tail

**Laboratorios:** Hb 12.9, Hto 40.3, Leucos:5800, Gli 91, Creat .8, Na 143, K 4.8, TGO 118, TGP 132, Prot. Tot. 8.1, Alb 4.1, Glob 3.9  
Bil. Tot.1.90 TP 11.5/ 100%, TPT 24.5 seg

**Serología:** No tiene

**Malignidad:** No

**Tipo de Cirugía:** Hepáticoyeyunoanastomosis en Y de Roux

**Sintomatología:** dolor abdominal, ictericia, prurito, acolia y coluria intensa

**Observaciones:**

**HOSPITAL DE ESPECIALIDADES  
CENTRO MEDICO NACIONAL "LA RAZA"  
DEPARTAMENTO DE CIRUGÍA GENERAL  
HOJA DE RECOLECCION DE DATOS**

**Nombre:** Ramírez Santamaria Herlinda

**Afiliación:** 6480 62 2600

**Edad:** 28 años

**Sexo:** Femenino

**Cirugía Original:** 24 de octubre de 1990 Hospital Santa Fé

**Reintervención:** 03 de abril de 1991 HECMR

Reintervenida 2da ocasión 25 de agosto de 1995 HECMR

**Origen Estenosis:** Estenosis postquirúrgica benigna secundaria a pancreatitis aguda  
Reestenosis post quirúrgica benigna

**Estudios:** Colangiografía Percutanea (09.06.95) Estenosis de la derivación biliodigestiva parcial

**Laboratorios:** Hb 10.3, Hto 35.1, Leucos:5200, Gli 77, Creat .8, Na 145, K 4.5 ,  
TGO 17, TGP 20, DHL 215, Prot. Tot. 7.6, Alb 4.9, Glob 3.2  
Bil. Tot. .6, BD 0.4, BI:0.2 TP 13.5/85%, INR 1.09,

**Serología:** No tiene

**Malignidad:** No

**Tipo de Cirugía:** Hepaticoyeyunoanastomosis en Y de Roux variante Rodney Smith  
Reintervenida con remodelación Y de Roux tradicional

**Sintomatología:** asintomática

**Observaciones:**

**HOSPITAL DE ESPECIALIDADES  
CENTRO MEDICO NACIONAL "LA RAZA"  
DEPARTAMENTO DE CIRUGÍA GENERAL  
HOJA DE RECOLECCION DE DATOS**

**Nombre:** Cruz Sánchez de Ramírez María

**Afiliación:** 0144 27 2344

**Edad:** 72 años

**Sexo:** Femenino

**Cirugía Original:** 12 de enero de 1998 HGZ 76

**Reintervención:** 03 de septiembre del 1998 HECMR

**Origen Estenosis:** Iatrogénica (C.C.T. abierta)

**Estudios:** Colangiografía Percutánea (10.08.99) Discreta dilatación intrahepática y Estenosis de la derivación biliodigestiva  
Gamagrama Hepático (01.08.99) Pbs Metástasis hepáticas  
TAC (12.08.99) Colangiocarcinoma vs litiasis biliar

**Laboratorios:** Hb 10.5, Hto 31.4, Leucos:4,000, Gli 91, Creat 1, Na 142, K 3.8 ,  
TGO 44, TGP 41, FA 556 DHL 106  
Bil. Tot. 1, BD 0.60, BI:0.38 TP 11.2/100%, TPT 30.7seg.

**Serología:** No tiene

**Malignidad:** No

**Tipo de Cirugía:** Hepáticoyeyunoanastomosis en Y de Roux

**Sintomatología:** Dolor abdominal

**Observaciones:**

**HOSPITAL DE ESPECIALIDADES  
CENTRO MEDICO NACIONAL "LA RAZA"  
DEPARTAMENTO DE CIRUGÍA GENERAL  
HOJA DE RECOLECCION DE DATOS**

**Nombre:** Ferrer González Argelia

**Afiliación:** 0784 66 1177 1F/66 Ord

**Edad:** 33 años

**Sexo:** Femenino

**Cirugía Original:** 06 de noviembre de 1998 HGZ 69

**Reintervención:** 03 de febrero del 2000 HECMR

28 de agosto de 2000 HECMR (segunda reintervención)

**Origen Estenosis:** Iatrogénica (C.C.T. abierta)

Reestenosis post Quirúrgica benigna

**Estudios:** USG (12.06.00) Hepatomegalia y dilatación intrahepática del sistema biliar

Colangiografía Percutánea (15.08.00) Reporta estenosis de la derivación

Y dilatación intrahepática

**Laboratorios:** Hb 13.2, Hto 41.2 Leucos:14,400, Gli 86, Creat 1, Na 101, K 3.96 ,

TGO 51, TGP 55, FA 600 Prot. Tot. 7.6, Alb 4.4, Glob 3.3

DHL 106, Bil. Tot. 48, BD 0.25, BI:0.23 TP 12.9/77%, TPT 32.5seg,

**Serología:** No tiene

**Malignidad:** No

**Tipo de Cirugía:** Hepaticoyeyunoanastomosis en Y de Roux

Reintervenido con remodelación de la misma

**Sintomatología:** Dolor abdominal

**Observaciones:**

**HOSPITAL DE ESPECIALIDADES  
CENTRO MEDICO NACIONAL "LA RAZA"  
DEPARTAMENTO DE CIRUGÍA GENERAL  
HOJA DE RECOLECCION DE DATOS**

**Nombre:** Zapata Rodríguez Javier

**Afiliación:** 3280 49 0128

**Edad:** 51 años

**Sexo:** Masculino

**Cirugía Original:** 09 de abril de 1990 HECMR

**Reintervención:** 23 de febrero del 2000 HECMR

**Origen Estenosis:** Iatrogénica (C.C.T. abierta)

**Estudios:** USG (20.10.00) Litiasis residual intrahepática

Colangiografía Percutánea (09.02.00) Reporta estenosis de la derivación  
Y obstrucción del paso biliar a yeyuno

**Laboratorios:** Hb 13.4, Hto 39.8 Leucos: 11,000, Gli 103, Creat 1.6, Na 141, K 2.9,  
Prot. Tot. 6.7, Alb. 3.8, Glob. 2.9, TGO 115, TGP 117, FA 293  
DHL 213, Bil. Tot. 4.10, BD 3.80, BI: 0.30 TP 14.3/INR 1.36, TPT 30.2seg,

**Serología:** No tiene

**Malignidad:** No

**Tipo de Cirugía:** Hepaticoyeyunoanastomosis en Y de Roux variante Rodney Smith

**Sintomatología:** Dolor abdominal, prurito e ictericia

**Observaciones:**

Desarrollo Cirrosis biliar



**HOSPITAL DE ESPECIALIDADES  
CENTRO MEDICO NACIONAL "LA RAZA"  
DEPARTAMENTO DE CIRUGÍA GENERAL  
HOJA DE RECOLECCION DE DATOS**

**Nombre:** Martínez Hernández Esperanza

**Afiliación:** 0485 77 0228

**Edad:** 33 años

**Sexo:** Femenino

**Cirugía Original:** 19 de febrero de 1998 HECMR

**Reintervención:** 03 de mayo de 2000 HECMR

**Origen Estenosis:** Iatrogénica (C.C.T. abierta técnica minilap)

**Estudios:** Colangiografía Percutanea: 27-04-00 reporta estenosis a nivel de la anastomosis y litiasis residual

**Laboratorios:** Hb 12.5, Hto 37.5, Leucos: 8700, Gli 68, Creat .9, Na 143, K 4.86 ,  
TPT 31.8seg, TP 11.4/101%, TGO 237, TGP 272,  
DHL 287, Bil. Tot. 3.71, BD 2.96, BI:0.75

**Serología:** Panel Viral negativo

**Malignidad:** No

**Tipo de Cirugía:** Hepáticoyeyunoanastomosis en Y de Roux

**Sintomatología:** Dolor abdominal, prurito e ictericia

**Observaciones:**

**HOSPITAL DE ESPECIALIDADES  
CENTRO MEDICO NACIONAL "LA RAZA"  
DEPARTAMENTO DE CIRUGÍA GENERAL  
HOJA DE RECOLECCION DE DATOS**

**Nombre:** Ayala García Guadalupe

**Afiliación:** 1174 57 5550 2F/58 Ord

**Edad:** 42 años

**Sexo:** Femenino

**Cirugía Original:** 18de abril de 2000 HGR 25

**Reintervención:** 03 de febrero del 2001 HECMR

**Origen Estenosis:** Iatrogénica (C.C.T. abierta)

**Estudios:** USG reporta dilatación de conductos biliares intrahepáticos  
Colangiografía Percutanea que reporta estenosis a nivel de conducto hepático común

**Laboratorios:** H<sub>5</sub> 14.5, Leucos: 10500, Gli 76, Creat .7, Na 141, K 4.2 ,TP 11.2/125%,  
TPT 27.3seg, , Prot. Tot. 6.8, Alb. 3.9, Glob.2.9, TGO 90, TGP 127, FA 347  
DHL 185, Bil. Tot. 1.10, BD 0.72, BI:0.38

**Serología:** Fanel Viral negativo

**Malignidad:** No

**Tipo de Cirugía:** Hepáticoyeyunoanastomosis en Y de Roux

**Sintomatología:** Dolor abdominal, prurito e ictericia

**Observaciones:**

**HOSPITAL DE ESPECIALIDADES  
CENTRO MEDICO NACIONAL "LA RAZA"  
DEPARTAMENTO DE CIRUGÍA GENERAL  
HOJA DE RECOLECCION DE DATOS**

**Nombre:** Mendoza Ordóñez Eloy

**Afiliación:** 4284 65 0850 1M/65 Ord

**Edad:** 32 años

**Sexo:** Masculino

**Cirugía Original:** 22 de julio de 1997 HECMR

**Reintervención:** 18 de marzo de 1998 HECMR

**Origen Estenosis:** Iatrogénica por CCT Laparoscópica con sección completa del colédoco

**Estudios:** Colangiografía Percutanea (10.03.98) Reporta dilatación moderada de la vía biliar y disminución del calibre a nivel del hepático común con paso del medio de contraste en forma filiforme hacia el delgado

USG (09.03.98) dilatación de la vía biliar intrahepática y neumobilia

**Laboratorios:** Hb 14.7, Hto 44, Leucos:6300, Gli 86, Creat .85, Na 144, K 4.35,  
TGO 142, TGP 99, DHL 173, Prot. Tot. 7.6, Alb 4.1, Glob 3.5  
Bil. Tot. 5.50, BD 2.90, BI 2.59, TP 11.7/99%, TPT 23.2 seg

**Serología:** No tiene

**Malignidad:** No

**Tipo de Cirugía:** Hepaticoyeyunoanastomosis en Y de Roux

**Sintomatología:** dolor abdominal, fiebre intermitente, ictericia intermitente, prurito

**Observaciones:**

**HOSPITAL DE ESPECIALIDADES  
CENTRO MEDICO NACIONAL "LA RAZA"  
DEPARTAMENTO DE CIRUGÍA GENERAL  
HOJA DE RECOLECCION DE DATOS**

**Nombre:** Palacios Valdez Julia

**Afiliación:** 1974 54 2896 2F/56 Ord

**Edad:** 45 años

**Sexo:** Fem

**Cirugía Original:** 07 de julio de 1998

**Reintervención:** 30 de marzo de 2001 HECMR

Previamente realizada omega de Brown

**Origen Estenosis:** Iatrogénica por CCT laparoscópica convertida a abierta

En su HGZ se convirtió (30,12,98)

Estenosis post quirúrgica benigna

**Estudios:** USG (05.03.01) Reporta fibrosis post quirúrgica en confluencia de los hepáticos

Con dilatación secundaria

CPC (07.03.01) No se logró canalizar la vía biliar

**Laboratorios:** Hb 11.9, Hto 37.4, Leucos: 7200, Gli 70, Creat 1.07, Na 139, K 4.41,

TGO 67, TGP 46, DHL 147, Bil. Tot. 9,BD 7.45,BI 1.55

TP 9.20/258%, TPT 29.1seg,

**Serología:** Negativa

**Malignidad:** No

**Tipo de Cirugía:** Hepáticoyeyunoanastomosis en Omega de Brown en su HGZ

Reintervenido con reconstrucción en Y de Roux Clásica en HECMR

Y reintervenido con remodelación en HECMR

**Sintomatología:** dolor abdominal, fiebre intermitente, ictericia intermitente, prurito

**Observaciones:**

**HOSPITAL DE ESPECIALIDADES  
CENTRO MEDICO NACIONAL "LA RAZA"  
DEPARTAMENTO DE CIRUGÍA GENERAL  
HOJA DE RECOLECCION DE DATOS**

**Nombre:** López Juárez Erika

**Afiliación:** 1689 70 0072

**Edad:** 23 años

**Sexo:** Femenino

**Cirugía Original:** 22 de febrero de 1996

**Reintervención:** 11 de febrero de 1998 HECMR  
Reintervenido 20 de agosto de 1998

**Origen Estenosis:** Iatrogénica por CCT abierta  
Reestenosis post quirúrgica benigna

**Estudios:** Gamagrama (14.01.98) Obstrucción de la derivación biliodigestiva  
CPC (24.11.97) Estenosis de la anastomosis biliodigestiva

**Laboratorios:** Hb 12.5, Hto 40.5, Leucos:5600, Gli 116, Creat 1.2, Na 147, K 4.8,  
TGO 19, TGP 18, FA 336, Prot. Tot. 6.6, Alb 3.5, Glob 3.1  
Bil. Tot. 1.20, TP 18.4/40%, TPT No coagula, INR 1.8

**Serología:** No tiene

**Malignidad:** No

**Tipo de Cirugía:** Hepáticoyeyunoanastomosis en Y Original tipo Rodney/Smith  
Reintervenido con reconstrucción en Y de Roux Clásica

**Sintomatología:** dolor abdominal, fiebre intermitente, ictericia intermitente, prurito

**Observaciones:**

Desarrollo cirrosis biliar actualmente bajo Tx por Gastroenterología

**HOSPITAL DE ESPECIALIDADES  
CENTRO MEDICO NACIONAL "LA RAZA"  
DEPARTAMENTO DE CIRUGÍA GENERAL  
HOJA DE RECOLECCION DE DATOS**

**Nombre:** Sánchez Flores Juan Jorge

**Afiliación:** 0172 49 6901

**Edad:** 48 años

**Sexo:** Masculino

**Cirugía Original:** 14 de mayo de 1997 HECMR

**Reintervención:** 10 de octubre de 1998 HECMR

Reintervenido 26 de octubre de 1998

**Origen Estenosis:** Iatrogénica por CCT abierta (14.03.97) en HGZ

Reestenosis post quirúrgica benigna

**Estudios:** CPC (06.10.98) via biliar amputada a nivel de la bifurcación sin paso

De medio de contraste a derivación y fistula biliar de la rama derecha

**Laboratorios:** Hb 8.4, Hto 26.9, Leucos: 3200, Gli 92, Creat 0.9, Na 145, K 4.3,

TGO 95, TGP 138, FA 1027 DHL 185, Bil. Tot. 3.57, BD 3.12,

BI, 0.45 TP 12/INR 1.03, TPT 30.4seg, PT 7.7, Alb 3.2, Glob 4.5

**Serología:** Negativa

**Malignidad:** No

**Tipo de Cirugía:** Hepaticoyeyunoanastomosis en Y Roux clásica

**Sintomatología:** dolor abdominal, fiebre intermitente, ictericia , prurito, datos

De insuficiencia hepática ascitis y HTDA

**Observaciones:** Desarrolló cirrosis biliar con insuficiencia hepática e hipertensión

Portal con várices esofágicas

**HOSPITAL DE ESPECIALIDADES  
CENTRO MEDICO NACIONAL "LA RAZA"  
DEPARTAMENTO DE CIRUGÍA GENERAL  
HOJA DE RECOLECCION DE DATOS**

**Nombre:** De la Rosa Castañon Petra

**Afiliación:** 1381 60 0511 2F/61 Ord

**Edad:** 37 años

**Sexo:** Femenino

**Cirugía Original:** 25 de mayo de 1998 Cruz Roja Pachuca

**Reintervención:** 31 de agosto de 98 HECMR

**Origen Estenosis:** Iatrogénica por CCT abierta (14.03.97) en HGZ  
Iatrogénica por abdomen agudo con CCT abierta,  
con Apendicectomía en Cruz Roja Pachuca (08.04.98)

**Estudios:** Cx sonda en T (24.08.98) Dispersión en forma difusa del medio de contraste  
Por presencia de colecciones  
USG (08.08.98) Múltiples abscesos hepáticos, dilatación de via biliar intra y  
extrahepática

**Laboratorios:** Hb 8.6, Hto 27, Leucos: 13,000, Gli 67, Creat 0.7, Na 142, K 3.75,  
TGO 55, TGP 23, DHL 381 FA 615, Bil. Tot. 3.8, BD 3.1,  
BI, 0.7 TP 17/43% INR 1.74, TPT 39.4seg, PT 5.7

**Serología:** Negativa

**Malignidad:** No

**Tipo de Cirugía:** Hepaticoyeyunoanastomosis en Y Roux clásica

**Sintomatología:** dolor abdominal, fiebre intermitente, ictericia , prurito, datos  
De insuficiencia hepática, ascitis

**Observaciones:** Desarrolló cirrosis biliar y en procedimiento quirúrgico se encontraron  
Abscesos colangiolares

**HOSPITAL DE ESPECIALIDADES  
CENTRO MEDICO NACIONAL "LA RAZA"  
DEPARTAMENTO DE CIRUGÍA GENERAL  
HOJA DE RECOLECCION DE DATOS**

**Nombre:** Alba González María del Carmen

**Afiliación:** 4368 57 0923

**Edad:** 41 años

**Sexo:** Femenino

**Cirugía Original:** 11 de marzo de 1994 HGZ

**Reintervención:** 08 de diciembre 1998 HECMR

**Origen Estenosis:** Iatrogénica por CCT abierta (25.02.94) en HGZ

**Estudios:** CPC(19.11.98) Via biliar izquierda totalmente estenosada, derecha parcialmente Estenosada con paso irregular medio de contraste al asa intestinal

**Laboratorios:** Hb 13.4, Hto 41, Leucos: no reporta, Gli 92, Creat 0.9, Na 145, K 4.67, TGO 62, TGP 53, FA 348, Bil. Tot. 1.70, BD 1, BI, 0.71 TP 17/74% INR 1.19, TPT 21.1seg, PT 8.7, Alb 4.5, Glob 4.2

**Serología:** Negativa

**Malignidad:** No

**Tipo de Cirugía:** Hepáticoyeyunoanastomosis en Y Roux clásica

**Sintomatología:** dolor abdominal, fiebre intermitente, ictericia , prurito.

**Observaciones:**

**ESTA TESIS NO SALE  
DE LA BIBLIOTECA**



# **APENDICE**

**Tabla 1**  
**EDADES DE PRESENTACION**

<b>MAYOR</b>	<b>72 AÑOS</b>
<b>MENOR</b>	<b>23 AÑOS</b>
<b>MEDIA</b>	<b>39 AÑOS</b>

Fuente: Expedientes clínicos Departamento de Archivo  
Clinico HECMR

**Tabla 2**  
**COMPLICACIONES**

ABSCESOS COLANGIOLARES	UN CASO
FISTULA ENTEROCUTANEA	UN CASO
VARICES ESOFAGICAS	UN CASO
CIRROSIS BILIAR	4 CASOS

**Fuente: Expedientes clínicos Departamento de Archivo  
Clínico HECMR**

**Tabla 3**  
**ESTUDIOS REALIZADOS A LOS PACIENTES**

Colangiografía percutanea	14 casos	87.50%	Mas un caso fallido
Colangiografía por sonda en "T"	Un caso	6.20%	
USG diagnóstico	6 casos	37.50%	
Gamagrama	3 casos	18.75%	
TAC	Un caso	6.20%	
CPRE	Un caso	6.20%	
Colangiografía percutanea con colocación de cateter de Pig Tail	Un caso	6.20%	
Serologia	4 casos	25%	Todos negativos
Malignidad	16 casos	100%	Todos negativos

**FUENTE: EXPEDIENTES ARCHIVO CLINICO HECMNR**

### ORIGENES DE LA ESTENOSIS

#### ORIGEN DE LA ESTENOSIS INICIAL

YATROGENIA	14 CASOS	87.50%
POSTQX BENIGNA	2 CASOS	12.50%

#### ORIGEN DE LA REESTENOSIS DE LA DERIVACION BILIODIGESTIVA EN HECMR

POST QX BENIGNA	5 CASOS	100%
-----------------	---------	------

31.2% DEL  
TOTAL

#### ORIGEN QUIRURGICO

CCT LAPAROSCÓPICA	2 CASOS	12.50%
CCT ABIERTA	14 CASOS	87.50%

#### CIRUGIA ORIGINAL DERIVACION BILIODIGESTIVA

EN HECMR	6 CASOS	37.50%
FUERA DE HECMR	10 CASOS	62.50%
REINTERVENIDOS EN HECMR	16 CASOS	100%
2DA REINTERVENCION EN HECMR	5 CASOS	100%

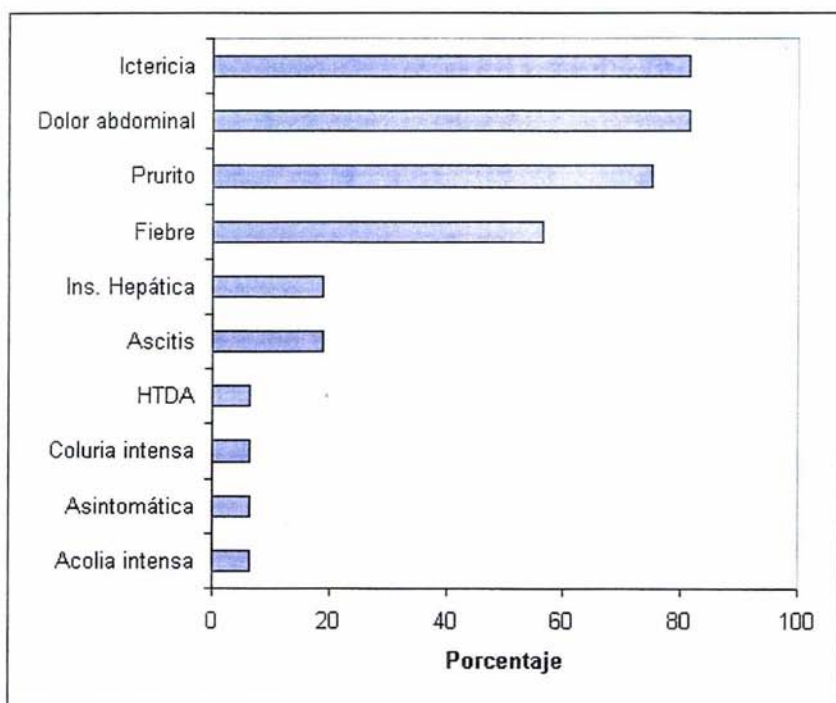
31.2% DEL  
TOTAL

#### CARACTERISTICAS DE LA CIRUGIA ORIGINAL

QX ORIGINAL EN Y ROUX TRADICIONAL	13 CASOS	81.20%
QX ORIGINAL TIPO RODNEY SMITH	3 CASOS	18.70%
QX ORIGINAL EN OMEGA DE BROWN CONVERTIDA A Y ROUX	UN CASO	6.20%

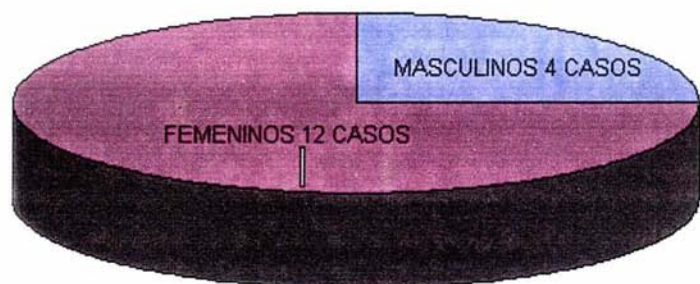
Fuente: Expedientes Archivo Clínico HECMNR

**GRÁFICA 1.**  
**CASOS DE ESTENOSIS DE LA DERIVACIÓN BILIODIGESTIVA: SINTOMATOLOGÍA**  
**HECMNR, IMSS 1991 - 2000.**



Fuente: Expedientes clínicos: Departamento de Archivo Clínico, HECMNR IMSS.

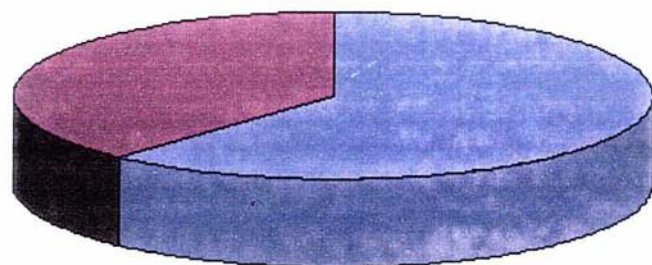
**GRAFICO # 2**  
**PRESENTACION POR SEXO**



**FUENTE: EXPEDIENTES ARCHIVO CLINICO HECMNR**

**GRAFICO # 3  
PREVALENCIA**

10 CASOS SIN ESTENOSIS 38.40%



16 CASOS DE STENOSIS DE LA HAY 61.60%

**Fuente: Expedientes Archivo Clínico HECMR**