



**UNIVERSIDAD NACIONAL AUTÓNOMA  
DE MÉXICO**

---

---

**FACULTAD DE ODONTOLOGÍA**

**Fisiopatología y tratamiento del quiste  
periapical: Revisión bibliográfica**

**T E S I N A**

**QUE PARA OBTENER EL TÍTULO DE:**

**CIRUJANA DENTISTA**

***PRESENTA :***

***MARIA EUGENIA ZÁRATE PÉREZ***

*Vo Pdo. Enrique Gerardo Chávez Bolado*

**DIRECTOR: C.D. ENRIQUE GERARDO CHÁVEZ BOLADO**

**MÉXICO, D.F.**

**2004**



Universidad Nacional  
Autónoma de México

Dirección General de Bibliotecas de la UNAM

**Biblioteca Central**



**UNAM – Dirección General de Bibliotecas**  
**Tesis Digitales**  
**Restricciones de uso**

**DERECHOS RESERVADOS ©**  
**PROHIBIDA SU REPRODUCCIÓN TOTAL O PARCIAL**

Todo el material contenido en esta tesis esta protegido por la Ley Federal del Derecho de Autor (LFDA) de los Estados Unidos Mexicanos (México).

El uso de imágenes, fragmentos de videos, y demás material que sea objeto de protección de los derechos de autor, será exclusivamente para fines educativos e informativos y deberá citar la fuente donde la obtuvo mencionando el autor o autores. Cualquier uso distinto como el lucro, reproducción, edición o modificación, será perseguido y sancionado por el respectivo titular de los Derechos de Autor.

Entrego a la Dirección General de Bibliotecas de la UNAM a digitalizar en formato electrónico e impreso el contenido de mi trabajo recepcional.

NOMBRE: María Eugenia

Zarate Perez

FECHA: 12-04-04

FIRMA: 

ESTA TESIS NO SE  
DE LA BIBLIOTECA

# INDICE.

Página

INTRODUCCIÓN.	
1. DEFINICIÓN DE QUISTE .....	1
1.1 Estructuras fundamentales de un quiste .....	2
1.1.1 Quiste odontógeno .....	3
1.1.2 Quiste periapical .....	4
2. EPIDEMIOLOGÍA .....	6
3. CLASIFICACIÓN DEL QUISTE PERIAPICAL .....	7
4. ETIOPATOGENIA .....	8
5. PROLIFERACIÓN EPITELIAL.....	11
5.1 Teorías sobre el desarrollo y crecimiento de los quistes periapicales.	13
5.2 Proliferación epitelial luego de procedimientos endodónticos .....	17
6. CITOGÉNESIS .....	19
6.1 Citogénesis del quiste verdadero periapical .....	19
6.2 Citogénesis del quiste en bolsa periapical .....	20
7. CONTENIDO DE LA CAVIDAD QUÍSTICA .....	21
8. EVOLUCIÓN .....	24
8.1 Maxilar superior .....	25
8.2 Maxilar inferior .....	26
9. CARACTERÍSTICAS CLÍNICAS .....	27
10. CARACTERÍSTICAS RADIOGRÁFICAS .....	30
10.1 Radiografía convencional .....	30
10.2 Radiografía avanzada .....	32
11. OTRAS TÉCNICAS DIAGNÓSTICAS .....	33
12. TRATAMIENTO .....	34
13. REPARACIÓN DEL QUISTE (cicatrización apical) .....	38
CONCLUSIÓN .....	40
BILIOGRAFÍA.....	41

## INTRODUCCIÓN.

Es de suma importancia en lesiones tumorales bucomaxilofaciales la presencia de quistes, siendo relevante la frecuencia con que se presentan y el papel que el odontólogo tiene en su detección. Así como otros procesos tumorales precisan del estudio histológico para llegar a su diagnóstico, en la patología quística éste se consigue la mayoría de la veces mediante la exploración clínica y radiológica.

Uno de los factores que han contribuido al aumento de la frecuencia de estos procesos es el uso rutinario de las exploraciones radiográficas. Pocas veces el quiste en su evolución, llega a exteriorizarse hacia las corticales maxilares ni presenta el característico abombamiento intrabucal, la fístula correspondiente o incluso la tumoración a nivel facial. El cuadro clínico suele ser asintomático durante mucho tiempo y sólo la radiografía realizada por un examen sistemático o por otro proceso patológico dentario detecta la lesión.

En los huesos maxilares comprenden diferentes entidades, como son los quistes odontógenos radiculares, de origen inflamatorio que es precedido por un granuloma periapical crónico y la estimulación de los restos de Malassez presentes en la membrana periodontal. El quiste radicular, llamado también quiste periapical o quiste periodontal apical, es uno de los quistes odontógenos más frecuentes. Aparece en el vértice de la raíz de un diente erupcionado cuya pulpa ha sido desvitalizada por caries o traumatismo.

Existen diversas teorías que explican el desarrollo y crecimiento de los quistes radiculares, entre las que se encuentra la teoría de la cavitación intraepitelial, teoría de la formación de microabscesos, teoría de la colonización epitelial y otras que se mencionan en la presente revisión.

Dentro de la clasificación del quiste periapical existen dos categorías distintas: es el quiste verdadero periapical y quiste en bolsa periapical. Los síntomas dependen fundamentalmente de la presencia de infección y de las posibles complicaciones.

## 1. DEFINICIÓN DE QUISTE.

El término quistes deriva de la palabra griega *Kystis* que significa bolsa o ampolla. Cavityad patológica con un contenido líquido o semilíquido y un revestimiento interno.<sup>1</sup>

Es una cavityad anormal, revestida de epitelio, que contiene material líquido o semisólido.<sup>2</sup>

Clásicamente se definía el quiste como un bolsa conjuntivoepitelial, tapizada de epitelio en la cara que mira a la luz del quiste y de tejido conjuntivo en la externa, con un contenido líquido o semilíquido en su interior.

Killey y Kay (1966) incluyen como quistes ciertas formaciones patológicas caracterizadas por tener una cavityad o espacio hueco en el hueso o en las partes blandas, rellenas con sustancias líquidas, semilíquidas o gaseosas y que a menudo, pero no siempre, se encuentran encapsuladas y recubiertas por epitelio.

Kramer en 1974 definió el quiste como una cavityad patológica con un contenido líquido, semilíquido o gaseoso, que no ha sido originada por la acumulación de pus y suele estar, aunque no obligadamente, revestida por epitelio. Esta definición engloba todas las lesiones quísticas de los maxilares, sean epiteliales o no, y las de los tejidos blandos, y al mismo tiempo se descartan los abscesos por acumulación de pus.

Scultet en 1654 el primero en describir la existencia de los quistes maxilares. En 1728, Fauchard indicó la correlación existente entre los quistes maxilares y el sistema dentario. En 1839, Dupuytren describió el



signo de crepitación apergaminada característico de los quistes con gran expansión. En 1864, Virchow mencionó los quistes de los maxilares en su trabajo sobre tumores y los relacionó con los dientes retenidos. Paget creó el término de quiste dentígero. Magitot reconoció en 1872 que los quistes de los maxilares son de origen dentario y distinguió los radicales de los foliculares.

Malassez comprobó por primera vez células epiteliales en el espacio periodontal y su relación con los quistes. Braun y Hertwing demostraron que estos restos epiteliales no intervenían en cierto tipo de quistes; más tarde, el último describió la vaina epitelial que lleva su nombre.

En 1892, Partsch comprobó que los quistes radicales o periodontales tienen su origen en estados inflamatorios crónicos de los ápices dentarios a consecuencia de una necrosis pulpar; este proceso inflamatorio sucedería en los restos epiteliales de Malassez.<sup>3</sup>

**1.1 Estructuras fundamentales de un quiste:** una cavidad central (luz), un revestimiento epitelial y una pared exterior (cápsula). (Fig. 1.1)

1. La cavidad quística suele contener material líquido o semisólido, por ejemplo, residuos celulares, queratina o moco.
2. El revestimiento epitelial difiere entre los distintos tipos de quiste y puede ser plano estratificado queratinizado o no queratinizado, seudoestratificado, cilíndrico o cuboidal.
3. La pared del quiste está formada por tejido conjuntivo que contiene fibroblastos y vasos sanguíneos.



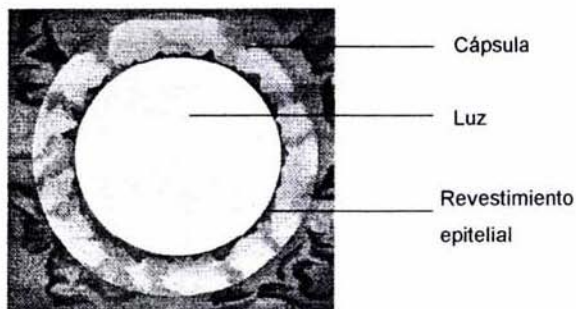


Figura 1.1 Saap J. P., Patología oral y maxilofacial contemporánea. Harcourt, España, 2001, P. 39.

Los quistes suelen presentar grados variables de inflamación que pueden alterar su morfología fundamental, oscureciendo en ocasiones sus rasgos característicos. La inflamación intensa puede destruir parcial o totalmente el revestimiento epitelial. En raras ocasiones la totalidad del revestimiento de un quiste puede ser destruida por la inflamación, haciendo posible su resolución total sin tratamiento.

La mayoría de los quistes de la región bucal son quistes verdaderos, dado que poseen revestimiento epitelial; pueden dividirse en quistes de origen odontógeno y quistes embrionarios (no odontógenos).<sup>2</sup>

### **1.1. 1 Quiste odontógeno.**

Quiste en el cual el revestimiento de la luz del quiste deriva del epitelio producido durante el desarrollo del diente.

Para facilitar una comprensión del origen y la clasificación de los quistes odontógenos es imprescindible conocer la odontogénesis.

Los quistes odontógenos derivan de las siguientes estructuras epiteliales: 1) **restos de Malassez**, restos de la vaina epitelial radicular de Hertwing que persiste en el ligamento periodontal después de completarse la formación de la raíz.; 2) **epitelio del esmalte reducido**, epitelio residual que rodea a la corona del diente después de completarse la formación del esmalte, y 3) **restos de la lámina dental (restos de Serres)**, islotes y tiras de epitelio que se originan en el epitelio oral y permanecen en los tejidos después de inducir el desarrollo del diente.<sup>2</sup>

### **1. 1. 2 Quiste periapical.**

Quiste odontógeno de origen inflamatorio que es precedido por un granuloma periapical crónico y estimulación de los restos de Malassez presentes en la membrana periodontal.<sup>2</sup>

El quiste periapical, llamado también quiste radicular o quiste periodontal apical, es el tipo más frecuente de quiste odontógeno y representa más de la mitad del total de los quistes bucales. Aparece en el vértice de la raíz de un diente erupcionado cuya pulpa ha sido desvitalizada por caries o traumatismo.<sup>2</sup>

Un quiste periapical es una respuesta inflamatoria crónica del periápice que se desarrolla a partir de lesiones crónicas con tejido granulomatoso preexistente.<sup>4</sup>

En general se considera que los quiste periapicales o radiculares constituyen una secuela directa de la periodontitis apical crónica, pero no todas las lesiones se transforman en quistes.<sup>5</sup>

Aunque la mayoría de los quistes periapicales aparecen en el vértice de la raíz, adyacentes al orificio apical, a veces pueden aparecer en el orificio de grandes conductos radiculares accesorios, a través de los cuales la inflamación pulpar y los productos de la necrosis de la pulpa pueden salir para formar granulomas y estimular los restos de Malassez localizados en la cara lateral de las raíces de los dientes. Estos quistes inflamatorios situados lateralmente se han denominado **quistes radiculares** (periapicales) **laterales**.<sup>2</sup>

Roemer estableció en las lesiones periapicales la siguiente diferenciación :

Granuloma simple.

Granuloma epitelial . En esta entidad el epitelio no está organizado, representando un forma de transición entre el granuloma simple y el quiste radicular. Por esta razón se le conoce como un quiste radicular incipiente, aunque es una denominación ciertamente incorrecta, ya que no existe aún una cavidad bien delimitada.

Quiste radicular (epitelio escamoso estratificado, a menudo queratinizado, formando una cavidad).

Estas entidades son una secuencia en el origen del quiste radicular, con la salvedad de que en todos los casos o estadios se comprueba la presencia de células epiteliales (restos epiteliales de Malassez), ya sea en actividad o en estado de reposo.<sup>5</sup>

## 2 . EPIDEMIOLOGIA.

Como sucede para las lesiones periapicales consideradas globalmente, las diferentes series estudiadas presentan una notable diversidad de resultados:<sup>5</sup>

En general se considera que los quistes periapicales o radiculares constituyen una secuela directa de la periodontitis apical crónica, pero no todas las lesiones se transforman en quistes.<sup>6</sup>

La incidencia comunicada de quistes periapicales entre las lesiones de periodontitis apical varia desde el 6 hasta el 55 % de las investigaciones basadas en cortes seriados meticulosos y criterios histopatológicos estrictos demuestran que la incidencia real de estos quistes puede ser bastante inferior al 20%.<sup>6,7</sup>

Cuando el diagnóstico histopatológico de los quistes radiculares se basa en algunos cortes seriados o en muestras aisladas de la lesión, muchas lesiones periapicales epitelizadas se clasifican como quistes radiculares ; pero Nair y Cols observaron que del 52% de las lesiones, histopatológicamente, epitelizadas, tan sólo el 15% se correspondían con quistes radiculares. El quiste apical emerge de una lesión periapical granulomatosa, aunque ésta, no necesariamente tiene que evolucionar hacia un quiste. Sólo una pequeña parte (< 10 ) de las lesiones periapicales se transforman en auténticos quistes.<sup>8</sup>

Los quistes radiculares son más frecuentes en hombres, anatómicamente tiene mayor prevalencia en el maxilar superior

especialmente en la región anterior (incisivos superiores). En la mandíbula el quiste radicular ocurre más frecuentemente en la región premolar.<sup>1</sup>

Para el caso concreto de los quistes radiculares se debe tener en cuenta aquellas revisiones que provengan de un exéresis quirúrgica puesto que en ellas siempre hay la confirmación anatomopatológica.<sup>1,6,9</sup>

Según Browne, los quistes radiculares se encuentran distribuidos topográficamente de la siguiente forma: en el maxilar superior 75% ( incisivos 62%, caninos 7%, premolares 20% y molares 11%) y mandíbula 25%(incisivos 16%, caninos 3%, premolares 34% y molares 48%).

Para la mayoría de autores, los quistes radiculares representan entre el 65 y el 80% de los quistes odontogénicos diagnosticados por examen microscópico. Browne destaca que las lesiones periapicales representan aproximadamente el 24% de todas las biopsias examinadas por el anatomopatólogo provenientes de su departamento.<sup>5</sup>

### 3. CLASIFICACION DEL QUISTE PERIAPICAL.

El significativo descubrimiento y reciente confirmación que existen dos categorías distintas de quistes radiculares: 1) un quiste inflamatorio apical, con una cavidad patológica bien definida, que se encuentra encerrada en la mucosa epitelial, de modo que no existe comunicación con el conducto radicular, es **el quiste verdadero periapical**; (Fig. 3.1) y 2) un quiste inflamatorio apical con cavidad similar a la de un saco, recubierta por epitelio, pero abierta y comunicada con el conducto radicular. Estos últimos se



describieron al principio como "quistes en bahía", pero recientemente se ha designado como **quiste en bolsa periapical**. (Fig. 3.2)<sup>1,9,10</sup>

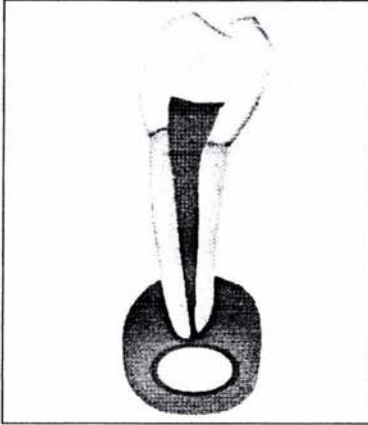


Figura 3.1. Quiste verdadero

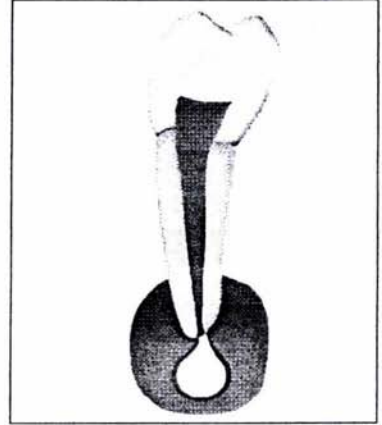


Figura 3.2. Quiste en Bolsa

Más de la mitad de las lesiones quísticas son quistes apicales verdaderos y el resto son quistes apicales en bolsa. Si se tiene en cuenta la diferencia estructural entre las dos categorías de quistes, es posible que las vías patogénicas que conducen a su formación varíen en ciertos aspectos.<sup>9</sup>

#### **4. ETIOPATOGENIA.**

A partir de la sexta semana de la vida intrauterina, al espesarse el epiblasto del estomodeo o boca primitiva, se constituye la lámina dentaria, que, penetrando en el mesénquima subyacente, forma una serie de mamelones que darían lugar a los dientes. Este mamelón, u órgano del esmalte, en su fase de campana presenta una capa externa (epitelio externo) y otra interna (epitelio interno), y ambas se unen en profundidad, en la futura



región cervical del diente, en el llamado borde genético, dando lugar a la vaina de Hertwig, que a su vez influirá decisivamente en la formación de la raíz.

El epitelio interno de esta vaina genera la formación de la dentina radicular. Al no haber estrato intermedio, no se formará esmalte. El epitelio externo, según Sperberg, genera la constitución de cemento en la vecindad del saco dentario. Sin embargo, parece que la vaina epitelial Hertwing se enrarece y queda una red de células epiteliales ( restos epiteliales de Malassez). A través de esta red epitelial entran células conjuntivas que forman el cemento.

Estos restos epiteliales de Malassez, situados preferentemente en el espacio periapical, explican la formación de distintos quistes y tumores. Investigaciones posteriores han señalado que estos restos pueden estar alejados del periodonto, en pleno hueso. La existencia de estos restos epiteliales en el granuloma explicaría la conversión en un epitelio-granuloma o auténtico quiste radicular, apical o lateral.

Esta transformación de los restos epiteliales en quiste se explica por el mecanismo siguiente: ante una necrosis pulpar, casi siempre, como consecuencia terminal de una caries dentaria, se forma un granuloma como lesión defensiva, hiperplásica reactiva ante un estímulo inflamatorio, no intenso pero persistente. Las células epiteliales que se encuentran en este granuloma sufren una proliferación y una degeneración que las convierten en un quiste. Aunque se sabe que el estímulo para la proliferación de los restos epiteliales de Malassez es la inflamación crónica del citado granuloma, aún no se conoce la razón por el cual no todos los granulomas se convierten en quiste.

El granuloma puede seguir diferentes vías de evolución. Si se vence el proceso infeccioso original, puede ser sustituido por tejido fibroso cicatricial. Si la infección predomina, es intensa y las defensas orgánicas están disminuidas, se desintegra el tejido defensivo, hay una necrosis colicuativa y se forma un absceso. Finalmente, ante un estímulo irritativo lento, de poca virulencia, el granuloma sufre una transformación quística. Entonces se produce la proliferación de los restos epiteliales con un patrón de crecimiento irregular y un carácter pseudoinvasor que origina un aumento de tamaño. Las células situadas en el centro de esta masa se van alejando cada vez más de los elementos nutrientes periféricos alojados en el tejido conectivo, es decir, de los capilares y el líquido tisular. Por ello, estas células sufren una degeneración hidrópica, se necrosan y forman una cavidad licuefaciente o quiste lleno de líquido. Asimismo, las células plasmáticas próximas a la cavidad sufren una degeneración grasa y se incorporan al contenido quístico.

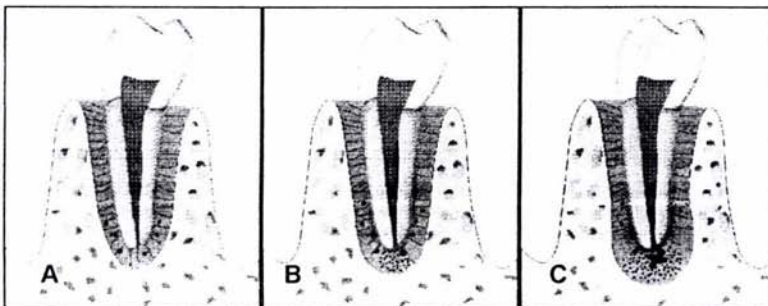
Es fácilmente explicable que los quistes radiculares se desarrollen casi de manera exclusiva en la dentición permanente; en estos dientes se observa con mucha frecuencia los granulomas periodontales, producto de una caries, una fractura o una irritación física o química.<sup>3</sup>

Con el paso del tiempo la teoría inmunológica se va imponiendo de tal forma que según algunos autores el desarrollo y organización de los quistes radiculares está regulado por una serie de reacciones inmunológicas. Además de las clásicas teorías de la cavitación intraepitelial y crecimiento a partir de microabscesos, existe una serie de fenómenos como son la presencia de abundantes células inmunocompetentes, reacciones antigénicas y citotoxicidad, que no parece estar completamente establecida.<sup>5</sup>

Al parecer lo que se ha demostrado es la presencia de inmunoglobulinas en las células plasmáticas que residen en las paredes de los quistes periapicales, predominando la inmunoglobulina G en aproximadamente un 70%, resultando ser casi cinco veces mayor que en la mucosa oral no inflamada.<sup>11</sup>

## 5. PROLIFERACIÓN EPITELIAL.

Hay varias teorías de formación de los quistes; el punto de vista más sostenido es que los restos celulares epiteliales, en la vecindad de una lesión inflamatoria causada por una inflamación pulpar o necrosis pulpar, son estimulados y comienzan a proliferar. Eventualmente se desarrolla un quiste radicular. Otra explicación para la etiología del quiste radicular es cuando se produce una necrosis por liquefacción y se forma pus en un granuloma, los restos epiteliales de la vecindad, son estimulados por los productos tóxicos que son elaborados y comienzan a crecer. Gradualmente, el absceso está totalmente limitado por epitelio. El origen del epitelio quístico es más frecuentemente proveniente de los restos celulares de Malassez, los cuales aumentan de tamaño en respuesta a la inflamación desencadenada por la infección bacteriana de la pulpa o en respuesta directa al tejido pulpar necrótico.(Fig. 5).<sup>2,12</sup>





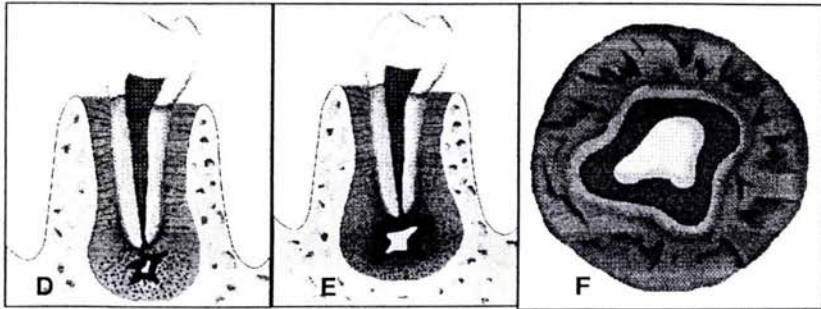


Figura 5. Esquema que muestra el desarrollo de un quiste periapical. A) ápice radicular normal con el ligamento periodontal adyacente que contiene restos epiteliales de Malassez (puntos negros) . B) inflamación desde la pulpa que se extiende hasta el área periapical (granuloma), donde se reabsorbe hueso y, cerca de la inflamación, los restos epiteliales empiezan a proliferar y aumentan de tamaño. C) el granuloma y los restos epiteliales siguen creciendo. D) necrosis de licuefacción precoz en el centro de la masa epitelial. E) quiste con luz central. F) proyección extensa en la que se observa la luz con un líquido en el centro rodeada de epitelio escamoso estratificado dentro del tejido conjuntivo inflamado.

A medida que el epitelio irritado prolifera, se observa una apariencia "arqueada" del epitelio en los cortes tisulares; Shear explicó el arqueamiento de la siguiente manera: las células epiteliales proliferan en todas direcciones formando una masa redonda de células. El epitelio no tiene aporte sanguíneo directo pero su nutrición deriva del fluido tisular que circula a través de los espacios intercelulares. La nutrición de las células epiteliales es aportada por el tejido conectivo que lo rodea, el que se proyecta dentro de la masa redonda de células desde todas las direcciones. Las células epiteliales comienzan a separarse por medio de fluidos, un estado que es llamado de espongirosis (líquido intercelular, que da un aspecto parecido al de una esponja). En este estado, la lesión puede ser llamada microquiste. En la espongirosis, se presenta un edema intercelular en el estrato espinoso del epitelio. El alto contenido proteico en los fluidos degenerativos alza la presión osmótica, atrayendo de esa manera, más fluido dentro de la zona. La luz del quiste es formada de esta manera. Con el tiempo, la proliferación epitelial disminuye y sigue alguna diferenciación epitelial. El tipo de arcada

desaparece y el límite del quiste se nota más típicamente escamoso estratificado.<sup>12</sup>

## **5.1 Teorías sobre el desarrollo y crecimiento de los quistes periapicales.**

Teoría de la cavitación intraepitelial: una vez establecido el estímulo proliferativo para las células epiteliales, se producen unos acúmulos o conglomerados de estas células de forma que las más lejanas al tejido conjuntivo que las nutren quedan sin vascularización y sufren una degradación y necrosis. Una vez iniciada esta zona degenerativa central el quiste va creciendo por la exfoliación sucesiva de los elementos celulares que alcanzan el centro del mismo. La exudación de macromoléculas al interior del quiste aumenta la presión osmótica del contenido líquido, con incremento del tamaño por aumento de la presión intraquistica, liberación de más moléculas y perpetuación del proceso.

Teoría de la formación de microabscesos: al contrario de la anterior, el origen de la formación del quiste estaría en la degeneración del tejido conjuntivo, de tal forma que la formación de un microabsceso en el núcleo del granuloma, en presencia de células epiteliales estimuladas, conllevaría el crecimiento de éstas en un intento de revestir o tapizar la cavidad originada. Este proceso podría originarse en uno o varios focos del granuloma que irían confluyendo hasta formar una verdadera cavidad quística completamente revestida. En este caso, se pueden observar quistes en formación cuyo revestimiento no es completo puesto que no se ha podido completar todavía. Es la denominada teoría del desarrollo quístico intraepitelial y extraepitelial simultáneo.

Teoría de la colonización epitelial: se corresponde con el tercer tipo descrito por Horch en el que a partir de un absceso periapical fistulizado a cavidad bucal, se produce una epitelización del tracto fistuloso que alcanza el granuloma. Una vez que se cierra la comunicación, las células epiteliales ya han colonizado todo el absceso epitelizándolo y dando lugar a un quiste radicular.<sup>5</sup>

Hace tiempo que se propusieron dos hipótesis para explicar la formación de la cavidad quística:

1. La teoría de la "deficiencia nutricional" se basa en que las células centrales de las hebras epiteliales perdían su fuente de nutrición, y experimentaban necrosis y degeneración licuefactiva. Los productos acumulados, a su vez, atraerían granulocitos neutrófilos hacia el área necrótica. Tales microcavidades, que contienen células epiteliales degeneradas, infiltrados leucocitos y exudado tisular, confluyen para formar la cavidad quística, revestida por epitelio escamoso estratificado.

2. La teoría del "absceso" postula que el epitelio en proliferación rodea al absceso formado por necrosis y lisis del tejido, dada la tendencia intrínseca de las células epiteliales a cubrir las superficies del tejido conectivo expuestas. Durante la tercera fase, el quiste crece, aunque todavía no se ha aclarado de forma adecuada la causa de tal crecimiento.<sup>1,6</sup>

La formación de un quiste parte, pues, de un estímulo inflamatorio, ya sea químico, bacteriológico, tóxico o inmunológico. Estimuladas por la inflamación, las células epiteliales que se mantenían inertes en la membrana epitelial proliferan activamente.<sup>5</sup>



Nadal Valladura divide el posible paso de granuloma con proliferación epitelial a quiste en dos fases:

### **1ª Fase o de formación.**

Consiste en la formación de una microcavidad rodeada de epitelio en el interior de un granuloma, sólo evidenciable microscópicamente. Las causas que conducen a su aparición :

Degeneración graso-colesterínica. Es frecuente en los granulomas de larga evolución. Los histiocitos se cargan de grasa, recibiendo el nombre de células espumosas, las cuales adoptan una disposición poliédrica "en panal de abejas". Al disgregarse, estas células liberan su contenido, y se forma una mezcla graso-lipoide-colesterínica que queda cubierta de epitelio.

Alteraciones intraepiteliales. Las modificaciones inflamatorias y vasculares inducen la espongirosis intraepitelial, lo que conduce a la formación de una zona sin células en el espesor del epitelio, quedando formada una microcavidad intraepitelial.

Necrosis. Esta puede ser debida: a) licuefacción del tejido granulomatoso englobado en los anillos epiteliales, a consecuencia de fenómenos degenerativos; b) la evolución flogística produce necrosis en sectores del tejido de granulomatoso. En ambos casos se formará una microcavidad epitelial.

Hemorragias. Las microhemorragias intragranulomatosas son frecuentes y dan lugar a zonas de disgregación tisular o necrosis que quedarán rodeadas de epitelio.

Analizando los mecanismos descritos, vemos que el epitelio intragranulomatoso actúa de forma pasiva y el quiste aparece como consecuencia de zonas degeneradas o licuadas que forman microcavidades.

## **2ª Fase o de crecimiento.**

Se produce la expansión de la microcavidad intragranulomatosa rodeada de epitelio, favorecida por los siguientes factores:

Exocitosis. Paso de elementos celulares migratorios que atraviesan el epitelio.

Desprendimiento epitelial. Descamación de elementos celulares en contacto con la luz cavitaria.

Trasudación. Por efecto de la exocitosis y el desprendimiento epitelial, se liberan macromoléculas que ocasionan un aumento de presión osmótica intracavitaria, con el subsiguiente trasvase de líquidos hacia ésta a través del epitelio.

Acidez. El contenido intracavitario tiene pH ácido, que al difundirse disuelve los cristales de hidroxiapatita del hueso vecino, favoreciendo su expansión. Las sales fosfocálcicas disueltas recristalizan más periféricamente al llegar a zonas con pH neutro; esto da lugar a una imagen radiográfica de condensación ósea.<sup>5</sup>

No se conoce totalmente los mecanismos que actúan en los cambios locales de pH o la tensión de dióxido de carbono que pueden ser responsables de la proliferación epitelial.<sup>13</sup>

**Cuando todos estos factores actúan de forma intensa y prolongada se inicia la evolución a quiste clínico.**

Actualmente en cuanto a la patogenia de los quistes, se introducen también criterios del campo de la inmunología, de forma que el desarrollo de la cavidad quística en el seno de un tejido en proliferación tiene una explicación en forma de reacción inmunológica celular. Esto incluye la presencia de células inmunocompetentes en el epitelio de la lesión periapical y de inmunocomplejos en el líquido de los quistes. Los restos epiteliales de Malassez activados pueden convertirse en antígenos o ser reconocidos como tales y provocar reacciones inmunológicas, convirtiéndose el epitelio en un tejido extraño.

La participación de los inmunocomplejos en la patogenia de la reabsorción ósea también ha sido demostrada experimentalmente, con lo cual ya no sería sólo debida a un efecto de la hiperpresión sobre el hueso producida por el quiste lo que activaría los osteoclastos. También se ha demostrado la participación de prostaglandinas en la reabsorción ósea; por otra parte, autores como Hoenig han demostrado la presencia de interleukinas 1 alfa y en menor proporción 1 beta en los tejidos de los quistes radiculares humanos, lo que explicaría los mecanismos de crecimiento del quiste y la reabsorción del hueso alveolar vecino.<sup>5</sup>

## **5.2 Proliferación epitelial luego de los procedimientos endodónticos.**

Son capaces de causar la formación de un quiste radicular en un pequeño porcentaje de casos. En investigaciones se observó que los procedimientos endodónticos fueron los responsables de la proliferación

epitelial en aproximadamente 26% de los casos donde no había una previa inflamación pulpar. La inflamación estéril inducida por la extirpación y la instrumentación pulpar era la responsable de la proliferación epitelial. Ya que en una respuesta periapical inflamatoria está usualmente asociada con la terapia endodóntica, los restos celulares de la vecindad del ápice radicular son estimulados y pueden comenzar a crecer con la eventual formación quística. La instrumentación y la obturación más allá del ápice del diente, fue mucho más probable para estimular la proliferación epitelial con un 46% de incidencia que el la instrumentación y la obturación corta con respecto al ápice con 17% de incidencia. La inflamación inducida en el grupo primero, era mucho más violenta y extensiva que en la última categoría. Cuando las obturaciones dentinarias o los materiales extraños, tales como la gutapercha, son rechazados hacia los tejidos periapicales, el epitelio es estimulado para crecer alrededor del material. El crecimiento epitelial no siempre produce un quiste; sin embargo, la formación quística puede o no ocurrir.

La reparación de los tejidos periapicales previamente dañados, se produce en casi la mitad de los dientes tratados endodónticamente luego de la extirpación de la pulpa vital. La reparación está, en especial, aumentada y la proliferación epitelial es minimizada cuando la instrumentación y la obturación radicular son limitadas al conducto radicular. <sup>14</sup>



## **6. CITOGENESIS.**

### **6.1 CITOGENESIS DEL QUISTE VERDADERO PERIAPICAL.**

Originalmente descrito por Sonnabend en 1966. Se han realizado varios intentos para explicar la patogenia de los quistes apicales verdaderos. Se ha mencionado que el proceso que conduce a la formación pasa por tres fases. Se cree que durante la primera fase proliferan los restos celulares de Malassez en letargo, probablemente bajo la influencia de factores de crecimiento liberados por diversas células residentes en la lesión. Durante la segunda fase se forma una cavidad revestida por epitelio.<sup>1</sup>

Desde el punto de vista histopatológico, el quiste apical verdadero tiene cuatro componentes fundamentales : (1) cavidad quística, (2) pared epitelial, (3) tejido extraepitelial, y (4) cápsula de colágeno. La cavidad completamente encerrada dentro de la mucosa epitelial, contiene generalmente tejido necrótico y, en ocasiones, restos de colesterol y eritrocitos. (La presencia de estos últimos se debe probablemente a una hemorragia.) El grosor del epitelio escamoso estratificado puede variar desde unas pocas hasta muchas capas epiteliales.

La microscopia electrónica de barrido de la superficie interna del quiste revela la presencia de células epiteliales planas y globulares (es decir, evidencia la superficie del epitelio y los neutrófilos que sobresalen a través de los espacios intercelulares). El lado del epitelio correspondiente a las células basales es irregular debido a la formación de crestas. Los estudios correlativos con microscopia electrónica de barrido, microscopia óptica y

microscopio electrónico de transmisión de los especímenes evidencia numerosos neutrófilos intraepiteliales en proceso de trans migración a través del epitelio hacia la luz del quiste. El tejido existente entre la mucosa epitelial y la cápsula fibrosa suele contener numerosos vasos sanguíneos y células infiltrantes, entre las que predominan los linfocitos T, los linfocitos B, las células plasmáticas y los macrófagos. Los neutrófilos, que son numerosos en la mucosa epitelial, se encuentra rara vez en el área extraepitelial.<sup>6</sup>

## **6.2 CITOGENESIS DEL QUISTE EN BOLSA PERIAPICAL.**

Originalmente descrito por Simon en 1980. Se desarrolla probablemente por la acumulación de neutrófilos alrededor del orificio apical, en respuesta a la presencia de bacterias dentro del conducto radicular apical. Los microabscesos así formados pueden quedar rodeados por epitelio en proliferación que, al entrar en contacto con la punta radicular, forma un collar epitelial con "inserción epitelial". Este collar sella el conducto radicular infectado y los microabscesos, separándolos del medio periapical.<sup>1</sup>

Cuando los neutrófilos más externos se destruyen y se desintegran, el espacio ocupado por ellos se convierte en un saco microquístico. La presencia en el conducto radicular apical de microbios, sus productos y células necrosadas procedentes de la luz del quiste, atrae más granulocitos, neutrófilos. Sin embargo, la luz en forma de saco, biológicamente situada fuera del medio periapical, actúa como una "trampa mortal" para los neutrófilos en fase de migración. Conforme se acumulan las células necróticas, el saco se agranda para acomodar los residuos, y se puede formar un divertículo voluminoso comunicado con el espacio del conducto radicular, que se extiende en el área periapical.



Se produce reabsorción ósea y degradación de la matriz, relacionadas con el agrandamiento de la bolsa quística, probablemente por mecanismos moleculares similares a los operantes en el quiste periapical verdadero. Desde los puntos de vista de la patogenia, la estructura, la dinámica tisular y el beneficio del huésped; la extensión en forma de bolsa del espacio canalicular radicular tiene mucho en común con una bolsa periodontal, a lo que se debe el nombre de "quiste periapical en bolsa". Desde el punto de vista histológico, la mucosa epitelial escamosa estratificada y el resto de la pared quística son similares a los de un quiste verdadero.<sup>6,9</sup>

## **7. CONTENIDO DE LA CAVIDAD QUÍSTICA.**

La cavidad quística contiene un líquido que va desde un color ámbar transparente a un amarillo viscoso. El quiste periapical se caracteriza por una cavidad revestida de epitelio plano no queratinizado de espesor variable; están por lo general inflamados y suele haber neutrófilos en el revestimiento epitelial. Puesto que la inflamación es a menudo intensa, puede destruir parte del revestimiento epitelial, dejando en su lugar una zona de tejido granulomatoso. Con frecuencia están presentes acúmulos de macrófagos cargados de colesterol, especialmente en las etapas tempranas del desarrollo del quiste. La cápsula y el revestimiento epitelial contienen una infiltración difusa de células plasmáticas y linfocitos. Con frecuencia se observa cristales de colesterol rodeados de células gigantes de cuerpo extraño (Fig. 7.1). En ocasiones en la capa intermedia del epitelio se observa acúmulos de estructuras laminares en forma de semiluna denominados cuerpos hialinos de Rushton, aunque estas curiosas estructuras parecen ser exclusivas de los quistes odontogénicos, no se conoce su importancia biológica.<sup>2,4</sup>

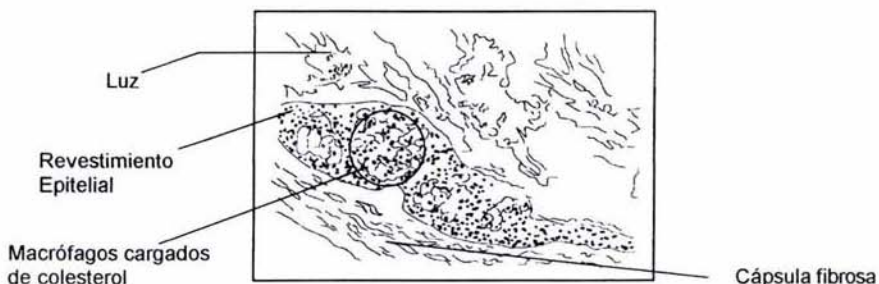


Figura. 7.1. Sapp J. P., Patología oral maxilofacial contemporánea. Harcourt. España, 2001. p.78.

Este contenido es semejante al plasma sanguíneo y encierra detritos, restos celulares, polinucleares, células espumosas o macrófagos, proteínas, hemosiderina y queratina, además de los ya señalados cristales de colesterol.<sup>3</sup>

La hemosiderina es un almacenamiento intracelular de hierro, los gránulos consta de un complejo mal definido de hidróxidos férricos, polisacáridos y proteínas con un contenido de hierro de aproximadamente un 33% por peso.<sup>15</sup>

Con frecuencia, las lesiones de periodontitis apical contienen depósitos de cristales de colesterol, que aparecen como hendiduras tisulares estrechas y largas en los cortes histopatológicos. Los cristales son disueltos por los disolventes de las grasas usados para procesar los tejidos, y sólo quedan las hendiduras correspondientes a los espacios ocupados antes por los cristales. La incidencia comunicada de hendiduras de colesterol en la periodontitis apical varía entre 18 y el 44%. Se cree que los cristales proceden del colesterol liberado por : (1) los hematíes que se desintegran en los vasos sanguíneos estancados dentro de la lesión; (2) los linfocitos, las

células plasmáticas y los macrófagos, que se mueren y se desintegran en gran número dentro de las lesiones periapicales crónicas, y (3) los lípidos plasmáticos circulantes.<sup>6,9,16</sup>

Es posible que todas estas fuentes contribuyan a la concentración y cristalización del colesterol en área apical. Las células inflamatorias destruidas en la zona local pueden construir la fuente principal del colesterol, cuando la sustancia se libera desde las membranas de desintegración de tales células en las lesiones crónicas de larga evolución. Los cristales se forman inicialmente en el tejido conectivo periapical inflamado, donde actúan como cuerpos extraños y provocan una reacción de células gigantes.

Los quistes periapicales y los granulomas apicales, en los que las hendiduras de colesterol constituyen un componente importante, han sido denominados "colesteatomas". El término procede de la patología general, en la que se refiere a una acumulación local de cristales de colesterol, que causa molestias y disfunción de los órganos afectados. Por tanto, el término se puede usar con ese significado, o formando parte de la denominación más específica "colesteatoma apical", para distinguir esta lesión de los colesteatomas que afectan a otros tejidos y órganos.<sup>16</sup>

Aunque la presencia de cristales de colesterol en las lesiones de periodontitis apical es un dato histopatológico frecuente, todavía no se conoce bien su significado en relación con el fracaso del tratamiento del conducto radicular. Los macrófagos y las células gigantes que se acumulan alrededor de los cristales de colesterol no sólo son incapaces de degradarlos, sino que constituyen fuentes importantes de mediadores de la inflamación y la reabsorción ósea apicales.<sup>1,6</sup>

La evidencia disponible indica que la acumulación de cristales de colesterol en las lesiones de periodontitis apical puede tener un efecto adverso sobre la cicatrización de los tejidos periapicales después del tratamiento. Esta posibilidad se demostró durante el seguimiento longitudinal a largo plazo de un caso, en el que los autores concluyeron que la presencia de un gran número de cristales de colesterol puede ser suficiente para mantener la lesión por tiempo indefinido.

La acumulación de cristales de colesterol en las lesiones de periodontitis apical puede prevenir la cicatrización de los tejidos periapicales después del tratamiento convencional del conducto radicular. No es probable que la reendodoncia resuelva el problema de la irritación tisular, causada por cristales de colesterol y otros factores extrarradiculares, que mantienen las lesiones periapicales después del tratamiento, puesto que radican fuera del sistema radicular. En tales casos está indicada la cirugía apical.<sup>3,6,16</sup>

## **8. EVOLUCIÓN.**

En su evolución, crece lentamente y pasa de una primera fase totalmente asintomática, a veces muy prolongada. Los síntomas dependen fundamentalmente de la presencia de infección y de las posibles complicaciones.

Los procesos quísticos derivados de los diferentes dientes evolucionan de la siguiente manera:



## 8.1 Maxilar superior.

Los quistes de incisivos centrales se expansionan hacia vestibular o hacia la fosa nasal; rara vez lo hacen hacia palatino.

Los derivados de los incisivos laterales crecen preferentemente hacia la bóveda palatina; también lo pueden hacer hacia el vestíbulo y las fosas nasales.

Los derivados de los caninos evolucionan hacia vestibular y se exteriorizan rápidamente en la fosa canina; pueden invadir las fosas nasales y relacionarse con el seno maxilar; sería rarísima su expansión a palatino.

El del primer premolar evolucionan hacia vestibular y se relaciona con el seno cuando el quiste proviene de la raíz vestibular, si procede de la palatina, crece hacia esta región, al seno o a las fosas nasales. Estas cavidades son desplazadas por la expansión del quiste. La bóveda palatina puede ser invadida en una gran extensión. El del segundo premolar se dirige hacia el vestíbulo o el seno maxilar.

Los quistes del primero y segundo molares evolucionan hacia vestibular cuando proceden de las raíces vestibulares, aunque también lo pueden hacer hacia seno, el paladar o más raramente si su origen está en las raíces palatinas, crecen hacia el seno, el paladar o más rara vez, hacia las fosas nasales si su origen está en las raíces palatinas.

## 8.2 Maxilar inferior.

Los quistes de los incisivos se manifiestan hacia el vestíbulo, sobre la lámina externa. Aunque la caries a este nivel no son muy frecuentes, sí lo son en cambio las mortificaciones pulpaes por traumatismo diversos, abrasiones, fisura o fracturas. Los de los caninos lo hacen también hacia el vestíbulo.

Los de los premolares se expanden hacia la lámina externa, relacionándose con el conducto dentario inferior y el paquete mentoniano. El conducto dentario es rechazado, pero nunca se ve afectado.

Los originados en los molares se dirigen habitualmente hacia vestibular, muy rara vez hacia lingual, a pesar de que la cortical es delgada. Con frecuencia expanden a lo largo del cuerpo mandibular,

Según Killey, Kay, y Seward, se piensa que en los pacientes adultos deben transcurrir 10 años para que se forme un quiste de 2 cm de diámetro; en los jóvenes, el agrandamiento podría suceder con más rapidez.

Los quistes de pequeño tamaño son totalmente asintomáticos y sólo se detectan en una exploración de rutina o cuando se agudizan a causa de una infección añadida; esta infección puede producirse desde el conducto radicular, al expansionarse el quiste, perforar la cortical ósea y ponerse en contacto con los tejidos blandos bucales; esta rotura de la cortical ósea pone en contacto la cápsula quística con la mucosa y bien espontáneamente, bien por un traumatismo o por el mínimo roce de una prótesis, se producen la infección y supuración del quiste. Los signos son los de una celulitis aguda serosa o supurada; puede apagarse la sintomatología con un tratamiento antibiótico y permanecer latente o puede abrirse la supuración vaciándose en



una cavidad vecina, como el seno o las fosas nasales. Se discute la posibilidad de sinusitis con este origen. Mientras hay quien piensa que pueden producir verdaderas sinusitis, otros sólo admiten la existencia de un empiema o acumulación de pus, que drena posteriormente a través de una fístula o bien se comunica con la fosa nasal y se expulsa por ella; entonces, esta salida de pus por vía nasal plantearía un diagnóstico diferencial con una sinusitis o una rinitis.

La principal complicación la constituyen la infección y la supuración que busca salida a través de un fístula que comunica con la cavidad bucal, las regiones vecinas o en la superficie cutánea. Con esta fistulización, el quiste deja de crecer y se produce quiescencia clínica.<sup>3</sup>

## **9. CARACTERÍSTICAS CLÍNICAS.**

Las manifestaciones clínicas de las lesiones periapicales dependen fundamentalmente de la fase en la que se encuentren. Así las lesiones infectadas (o en fase aguda) ocasionarán una sintomatología clara y abundante, mientras que las crónicas permanecerán prácticamente asintomáticas, esto independientemente de si estamos frente a un granuloma o un quiste periapical.<sup>5</sup>

El quiste periapical es una lesión asintomática, a excepción de los signos asociados cuando alcanza un gran tamaño; dando signos externos como deformación ósea, desplazamiento radicular y coronal, movilidad dentaria. La sintomatología puede ser más evidente en relación con la infección aguda del quiste, con la cual aparecerá dolor a la percusión horizontal y vertical del diente, dolor al contacto oclusal con el antagonista o

fístula mucosa. El paciente suele relatar antecedentes de pulpitis aguda, obturación del conducto radicular, caries profunda o restauración estética o protésica, todos ellos condicionantes de muerte pulpar, por lo que es una constante en este tipo de quistes odontogénicos.<sup>8</sup>

Existe una relación directa entre el tamaño de la lesión y la presencia de síntomas. De igual forma que existe una relación directa entre el tamaño y la probabilidad de encontrarnos con un quiste. El tamaño de los quistes periapicales es variable, pero en general miden menos de 1 cm de diámetro; para algunos autores, a partir de los 2 cm de tamaño de la lesión periapical la probabilidad de encontrarnos con un quiste alcanza el 100%. A veces, no obstante, el quiste puede hacerse mucho mayor, especialmente en áreas donde varios dientes adyacentes de la parte anterior de la mandíbula o el maxilar superior han sido desvitalizados como consecuencia de un traumatismo facial, frecuentemente debido a un accidente de automóvil.<sup>2,5</sup>

Los quistes no tratados pueden crecer lentamente provocando la expansión de las láminas corticales. En estos casos se aprecia una tumefacción cupuliforme en el alvéolo sobre la región periapical del diente afectado. La tumefacción puede desarrollarse en el lado bucal o lingual del proceso alveolar y está revestida por mucosa de aspecto normal. Inicialmente, presenta una consistencia ósea a la palpación, aunque después puede producir un sonido de crepitación a medida que se adelgaza la lámina cortical. En estos casos de destrucción de la lámina cortical, la tumefacción tiene una consistencia gomosa y fluctúa debido al líquido. Los quistes grandes pueden afectar a un cuadrante completo, con ocasional movilidad de algunos dientes y desvitalización de algunas pulpas. Si se infecta, el diente y la tumefacción desarrollan todos los síntomas dolorosos de un absceso.<sup>17</sup>

**Clásicamente se describen tres periodos o fases diferentes:** de latencia, de exteriorización y de apertura o fistulización.

**Periodo de latencia:** corresponde a los inicios de la evolución en los que la clínica es completamente muda; sólo el estudio radiográfico detecta un área radiotransparente en relación con el ápice de un diente. En la exploración hay que valorar el estado y color del diente, la positividad del signo de rebote combinando la percusión horizontal y la palpación a la altura del ápice, y la negatividad de las pruebas de vitalidad. Rara vez se acompaña de dolores y cambios de coloración de la encía suprayacente.

**Periodo de exteriorización:** como consecuencia del crecimiento quístico se insufla la cortical externa maxilar o mandibular y se aprecia una tumoración o prominencia a nivel vestibular o palatina. Cuando sucede en el paladar, toma el aspecto de vidrio de reloj. Si la evolución ha producido un adelgazamiento grande de la cortical, ésta se convierte en una fina película que se deja hundir por la presión como si de una pelota de ping-pong se tratara. Es el signo llamado de crepitación apergaminado descrito por Dupuytren. Cuando la cortical se ha destruido en cierta extensión, se palpan los límites óseos de esta perforación.

**Periodo de apertura o fistulización:** debido a la presión intraquística, la cápsula se adhiere a la mucosa bucal, sinusal o nasal y se fistuliza espontáneamente, por infección o por causa traumática. La salida de líquido en un quiste infectado lo aprecia el paciente como un mal sabor de boca.<sup>3</sup>

## **10. CARACTERÍSTICAS RADIOGRÁFICAS.**

### **10.1 Radiografía convencional.**

La mayoría de las veces la radiografía es el procedimiento diagnóstico esencial. En no pocas ocasiones se practica tras un estudio de rutina ante la nula manifestación clínica. Los signos que deben considerarse son:

Ensanchamiento del espacio periodontal en la zona apical o en la desembocadura de un conducto lateral.

Zona más o menos amplia , radiotransparente, de forma redondeada u oval; puede ser mono o poliquística.

La transparencia será más homogénea cuando la lesión esté comprendida en el interior del hueso maxilar y, por el contrario, menos homogénea si está desplazada hacia la cortical externa.

Línea precisa radioopaca de hueso cortical que circunscribe la radiotransparencia ; sin embargo, este signo no siempre está presente y aparece con más frecuencia en los quistes que crecen con lentitud y en los que no están infectados; en las lesiones amplias no existe esta delimitación nítida, ya que la superficie ósea que contacta con la cápsula está formada por hueso esponjoso.

Presencia de contornos dobles cuando la lesión quística ha destruido ambas corticales, vestibular y palatino o lingual.

Desplazamiento evidente de las raíces de los dientes adyacentes.



Desplazamiento de las cavidades neumáticas vecinas (seno maxilar y fosas nasales).<sup>5,3,18</sup> ( Fig. 10.1 A y B)

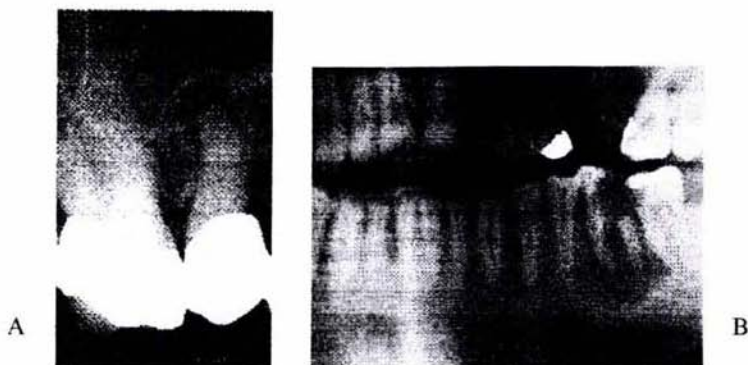


Figura. 10.1. Saap J. P., Patología oral y maxilofacial contemporánea. Harcourt, España, 2001, p.75.

Otro problema de difícil solución es el diagnóstico radiológico entre un granuloma y un quiste radicular. No obstante en la actualidad siguen aplicándose los siguientes criterios radiológicos para diferenciar a un quiste de un granuloma:

Zona radiotransparente bien delimitada; los bordes del granuloma no están definidos con tanta perfección y la porción central es algo más radioopaca que la del quiste.

Dimensiones mayores que un granuloma, es decir más de 5-7 mm. Un granuloma rara vez excede de 1cm de diámetro. Lalonde dio una aproximación del 100% de éxito con un límite más generoso: 200 mm<sup>2</sup> o un diámetro de 14.5 mm. Mortensen en lesiones de 5mm o más obtiene un éxito de presunción radiológica del 48% para los quistes y de un 81% para los granulomas, estos datos hacen pensar que la imagen radiológica de los granulomas es más constante, en cuanto a dimensiones, que la de los quistes. Algunos autores fijan



un límite de 10 mm de diámetro .Puede abarcar más de un ápice; el granuloma muy raramente.

El quiste suele estar rodeado de una zona lineal radioopaca , que es debida a la remineralización posterior a la descalcificación del medio ácido inflamatorio. También puede presentar esta línea de condensación ósea algunos granulomas.<sup>5,18,19</sup>

Radiológicamente no se puede establecer una diferenciación absoluta y objetiva entre un quiste radicular y un granuloma,; Stafne y Ennis describiendo rasgos radiográficos para poder ayudar en el diagnóstico diferencial entre el quiste y granuloma, mencionan que estos rasgos son sugerentes pero no de diagnóstico. La radiografía es útil ante todo en detectar o determinar la extensión de la lesión periapical más bien, que en diferenciar la lesión.<sup>18,19,20</sup>

## **10.2 Radiografía avanzada.**

A pesar de que generalmente no es aceptada la posibilidad de diferenciar radiográficamente el quiste periapical del granuloma, algunos autores han investigado la posibilidad de diferenciar radiométricamente estas dos patologías mediante el estudio de sus imágenes radiográficas digitalizadas. Aunque los resultados de estos estudios fueron esperanzadores en un principio no han tenido una corroboración posterior.

En un estudio realizado por Shrout en la Universidad de Washington, llegaron a encontrar diferencias estadísticamente significativas en el análisis radiométrico de estas lesiones periapicales. Concretamente , el histograma de los granulomas tenían un mayor rango de marrón y menor escala de

grises que el de los quistes. Esto sugiere la posibilidad de diferenciar mediante análisis digitales lesiones que eran radiográficamente indistinguibles de un modo visual normal. Sin embargo, un estudio posterior de White con el propósito de confirmar o rebatir a Shroul concluyó con resultados menos esperanzadores: no se encontró una correlación significativa entre la densidad radiométrica de las lesiones y su posterior confirmación anatomopatológica.<sup>20</sup>

## 11. OTRAS TÉCNICAS DIAGNÓSTICAS.

**Pruebas vitalométricas.** Las pruebas de vitalidad pulpar nos ofrece la posibilidad, por un lado, de diferenciar los quistes periapicales de otras patologías periapicales no endodónticas (cementomas, quistes globulomaxilares..) donde la vitalidad de la pulpa sí está conservada, y por otro lado, diferenciar que dientes están afectados por la patología quística y cuáles no.

La vitalometría pulpar se basa en la capacidad de la pulpa vital de reaccionar ante determinados estímulos. Las pruebas que podemos usar para detectar la vitalidad pulpar se dividen en pruebas térmicas, (si buscamos la respuesta pulpar al frío o al calor) o eléctricas (si buscamos la respuesta pulpar al paso de una corriente eléctrica).

El diagnóstico se debe realizar desde el punto de vista clínico y únicamente se confirma con **el acto quirúrgico y mediante el examen histológico**. Si un quiste, se comprobará durante la intervención la existencia de una cápsula conjuntivoepitelial precisa, fácilmente enucleable, que deja en sus límites una cavidad ósea, limpia y sin adherencias de tejidos blandos, cuando por el contrario, sea una lesión granulomatosa, no existiría

cápsula, el curetaje será más difícil, habrá adherencias al hueso y lo infiltrará en diversas direcciones.<sup>5,20</sup>

Por último, **el examen histológico**, con la comprobación de la cápsula epitelial, se confirmara definitivamente el diagnóstico de quiste.

Algunos autores, conscientes ante la escasez de alternativas diagnósticas eficaces a la propia cirugía exploratoria el estudio histopatológico de la lesión (única prueba, por otra parte, que nos asegura el diagnóstico), investigan otras formas alternativas de diagnóstico tales como la **inyección de contraste** en la rarefacción ósea, o el análisis electroforético del líquido contenido en el interior de la lesión. Este último método consiste en estudiar el líquido obtenido por **la aspiración transdentaria** con la técnica de electroforesis con gel de poliacrilamida. Cuando se obtiene un color azul claro, se identifican como granulomas, pero si el color es azul oscuro, intenso o negruzco, (debido a las proteínas, generalmente albúmina y globulina), se identifica como quiste.<sup>19,20</sup>

## 12. TRATAMIENTO.

En cuanto a las técnicas de radiología avanzada y resto de técnicas diagnósticas (exceptuando el estudio anatomopatológico), no son usadas de forma habitual en el gabinete odontológico y en la mayoría no se tiene datos concluyentes de su fiabilidad.<sup>21</sup>

Si nos encontramos ante una lesión compatible con una periodontitis apical crónica, tanto en la literatura endodóntica como en la quirúrgica coinciden en que la elección es el tratamiento endodóntico. Si la terapéutica

de conductos se realiza correctamente, al desaparecer los estímulos irritativos que la han generado, la lesión disminuye paulatinamente y acaba por desaparecer.<sup>19</sup>

Pero si nos centramos en que estamos ante una lesión en principio compatible con el diagnóstico de quiste radicular, ya no hay acuerdo entre los endodoncistas y cirujanos en cuanto a su resolución mediante el tratamiento de conductos convencional.

La **literatura endodóntica** considera que hay una serie de cuestiones a analizar a favor de restar prioridad al tratamiento quirúrgico de los quistes:

En primer lugar, enfatiza la necesidad de recurrir a técnicas diagnósticas como electroforesis para diferenciar quistes de granulomas, lo que de entrada evitaría el tratamiento quirúrgico de muchos presuntos quistes que en realidad son lesiones granulomatosas, y en éstas no hay duda de su resolución mediante un correcto tratamiento endodóntico.

Además, estudios como el de Morse, donde muestran tasas de curación (clínica y radiológica) del 80% en quistes radiculares diagnosticados por electroforesis y tratados mediante terapéutica convencional de conductos, son los que les dan argumentos para sostener que hay cierto porcentaje de quistes que se resuelven sin necesidad de tratamiento quirúrgico.<sup>19,20,21</sup>

Destacan las desventajas de una intervención quirúrgica para la enucleación: riesgo de la lesión de estructuras anatómicas nobles como el nervio mentoniano o dentario, cavidad nasal, seno maxilar; posibles defectos o cicatrices postintervención, dolor o malestar postoperatorio.



En definitiva, un amplio número de endodoncistas apuestan por el tratamiento e incluso retratamiento endodóntico antes de recurrir a la cirugía para la resolución de los presuntos quistes radiculares.<sup>20</sup>

Desde **el punto de vista de los cirujanos**, frente a toda lesión periapical radiotransparente sugestiva de quiste radicular, el mejor tratamiento es la enucleación. Entre los argumentos a favor del tratamiento quirúrgico está la impotencia por parte del profesional para diagnosticar estas lesiones de otra manera. Además, con la eliminación quirúrgica del quiste y estudio anatomopatológico se evita la posibilidad bien documentada de aparición de signos degenerativos en la células epiteliales del quiste.<sup>18,19</sup>

Puede ser que con un tratamiento de conductos perfecto, o con su retratamiento se solucione satisfactoriamente un quiste radicular.

Posteriormente se citan a los 6 meses a los pacientes para valorarlos clínica y radiológicamente, sino se resuelve satisfactoriamente habría que tratarse quirúrgicamente.<sup>19</sup>

Si se tiene la certeza de que se trata de un **quiste periapical verdadero**, debe realizarse el tratamiento de conductos y posteriormente, o en la misma sesión, la exéresis del quiste, apiceptomía y obturación retrógrada.<sup>1,8</sup>

El tratamiento correcto de los conductos radiculares infectados permite la desaparición de los **quistes en bolsa**, ya que se elimina la fuente de infección; mientras que los quistes verdaderos, al tener un crecimiento autosuficiente, probablemente no curarán con el tratamiento citado.<sup>1,8</sup>



Las lesiones aparentemente quísticas que se asocian a vitalidad pulpar positiva deberían ser consideradas y tratadas como quistes de origen no endodóntico.

Las siguientes recomendaciones se refieren a lesiones en que la vitalidad de los dientes relacionados es negativa:

Debemos orientar hacia la cirugía endodóntica y la biopsia de toda lesión supuestamente quística ante la más mínima duda de su origen endodóntico. Si esta duda existe, sólo en lesiones pequeñas (menos de 5mm de diámetro) puede ser lícito intentar una aproximación conservadora pero instaurando un programa de revisión a corto plazo.

Si esta duda no existe, y la lesión es pequeña (menos de 5 mm de diámetro) se propone realizar la endodoncia del diente causante y revisar a los 6 meses al paciente.

Si la lesión tiene un claro origen endodóntico y un tamaño medio (5 a 10 mm de diámetro) podemos intentar en un primer estadio una terapéutica conservadora (tratamiento convencional de conductos). No obstante, se debe instaurar un programa de revisiones a corto plazo (3 meses) donde no es tan imprescindible comprobar su curación como la de su evolución favorable.

Si no se observa una evolución favorable conviene adoptar una actitud quirúrgica con fines diagnósticos y terapéuticos antes que proceder a un tratamiento endodóntico, ya que, aunque su incidencia es baja, los quistes radiculares pueden derivar hacia metaplasias y displasias.

En la lesiones de gran tamaño (más de 10 mm de diámetro) se propone además del tratamiento endodóntico un abordaje quirúrgico con fines diagnósticos y terapéuticos.<sup>20,21</sup>

### **13.REPARACIÓN DEL QUISTE (cicatrización apical)**

El proceso de curación de las lesiones periapicales puede producirse por regeneración de los tejidos de la región o por desintegración del estroma por organización fibrosa, lo que da por resultado un resto cicatrizal que hace persistir un área radiolúcida de contorno bien definido y que caracteriza el engrosamiento de la membrana periodontal. Este cuadro, como estadio final difícilmente sufre transformaciones y puede llevar, con frecuencia, a errores de diagnóstico.<sup>12,22</sup>

Muestras histológicas de dientes tratados endodónticamente con lesiones periapicales preexistentes, sugieren que la reparación no quirúrgica de los quistes radiculares puede ser posible. Luego del tratamiento endodóntico, el epitelio se expone a ser atrapado por nuevas fibras de colágenas durante el proceso de enmienda.<sup>20</sup>

Los cirujanos orales creen que los quistes no cicatrizan espontáneamente y que deben eliminarse mediante cirugía. Por otra parte muchos endodoncistas creen que la mayoría de los quistes cicatrizan después de aplicar el tratamiento convencional y rellenar el conducto. Numerosos clínicos e investigadores endodónticos han publicado "tasas de éxitos" del 85% al 90%. El clínico desconoce la naturaleza histopatológica real de cualquier lesión radiotransparente apical en el momento del tratamiento, y tampoco conoce el diagnóstico histológico cierto de los casos

que él clasifica como de "éxitos" o "fracasos". A pesar de todo, la "alta tasa de éxitos" comunicada con el tratamiento endodóntico convencional, en combinación con la supuesta "incidencia elevada" de quistes radiculares, obligan a pensar que la gran mayoría de la lesiones quísticas deben cicatrizar sin necesidad de tratamiento quirúrgico.<sup>23</sup>

El objetivo del tratamiento endodóntico convencional ha constituido en eliminar los agentes infecciosos del conducto radicular y prevenir la reinfección mediante la obturación. Por lo tanto, es probable que **un quiste periapical en bolsa** cicatrice después de la terapia endodóntica periapical. Sin embargo, la dinámica tisular del **quiste verdadero** hace que las lesiones de este tipo tiendan a la autopropagación, puesto que su curso no depende de la presencia o ausencia de irritantes en el conducto radicular. Por lo tanto, es menos probable que los quistes verdaderos, en particular los que contienen cristales de colesterol, se resuelvan mediante la terapia endodóntica convencional.<sup>9,10,16</sup>

## CONCLUSIÓN

Teniendo en cuenta que el quiste periapical representa la lesión quística más frecuente de los maxilares, su diagnóstico y enfoque terapéutico es de suma importancia ya que existen otras patologías similares que deben ser identificadas mediante un diagnóstico diferencial para el odontólogo. La radiografía no puede establecer una diferenciación absoluta y objetiva entre quiste periapical y otra patología periapical, esta nos aporta pocos datos y sólo nos lleva a un diagnóstico de presunción. A pesar de existir distintas técnicas diagnósticas como el examen histológico, análisis electroforético e inyección de contraste, que nos puedan permitir diferenciar al quiste periapical de otras patologías, regularmente son pocos usuales para el estomatólogo y porque no cuenta con el material necesario para realizar estos procedimientos; de la misma manera para la mayoría de los pacientes es difícil cubrir su costo.

El enfoque terapéutico de los supuestos quistes periapicales es basado en un diagnóstico clínico, por consiguiente el tratamiento a realizar es el de una periodontitis apical crónica, que consiste en un tratamiento convencional de conductos aunado con un control clínico y radiográfico; si la lesión permanece del mismo tamaño o aumenta, se tendrá que realizar cirugía periapical y análisis histopatológico del mismo.

El conocer los factores etiológicos así como los que intervienen en la patogénesis del quiste periapical, es importante para el cirujano dentista de práctica general tener conocimiento de ello para poder realizar un tratamiento adecuado o en determinados casos remitirlo con el especialista.



## BIBLIOGRAFÍA.

1. Nair P.N.R. New perspectives on radicular cysts: do they heal? *Int Endod J* 1998, 31: 155-160.
2. SAPP J. P., Eversole L. Patología oral y maxilofacial contemporánea. Harcourt. España 2001, pp. 433.
3. Donaldo R. M. Cirugía bucal, patología y técnica, 2ª ed. Masson Barcelona España. 2002, pp. 679.
4. Weine F. Tratado endodóntico, 5ª ed. Harcourt Brace. España 1997, pp. 861.
5. Berny A. L., Esconda G. C. Cirugía bucal. 1ª ed. Ergon. Madrid España 1999, pp.934.
6. Cohen S., Burns R. Vías de la pulpa, 8ª ed. Mosby. España 2002, pp. 1028.
7. Lalonde R.E., Luebke R.G. The frequency and distribution of periapical cysts and granulomas, *Oral Surg Oral Med Oral Pathol* 1968 Jun.,25 (6): 861-868.
8. Canalda S. C. Endodoncia, técnicas clínicas y bases científicas. Masson. Barcelona España 2001, pp. 359.
9. Nair P.N.R. Types and incidence of human periapical lesions obtained with extracted teeth, *Oral Surg Oral Med Oral Pathol* 1996 Jan. , 18 (1) : 213-216.
10. Simon J.H.S. Incidence of periapical cysts in relation to the root canal. *J Endod* 1980, 6: 845-848.
11. Stern M.H., Mackler B.F., Dreizen S., Levy B.M. Antibody – producing in human periapical granulomas and cysts. *J Endod* 1981, 7: 447-452.
12. Seltzer S. Endodoncia consideraciones biológicas en los procedimientos endodónticos. 1ª ed. Mundi. Argentina 1979, pp. 493.
13. Ten Cate A.R. The epithelial cell rests of Malassez and the genesis of the dental cyst. *Oral Surg Oral Med Oral Pathol* 1972 Dec., 34 (6) : 956- 964.
14. Seltzer S., Soltanoff W., Bender I.B. Epithelial proliferation in periapical lesions. *Oral Surg Oral Med Oral Pathol* 1969 Jan. ,27 (1): 111-121



15. Dorland. Diccionario enciclopédico ilustrado de medicina. Volumen 1, vigésimo séptima ed. Salvat. España 1997, pp.1027.
16. Nair P.N.R.,Sjögren U., Schumacher E., Sundqvist G. Radicular cyst affecting a root- filled human tooth: a long-term post-treatment follow-up, Int Endod J 1993,26: 225-233.
17. Wood N. K. Diagnóstico diferencial de las lesiones orales y maxilofaciales.5ª ed. Harcourt. Madrid España 1998, pp. 652.
18. Lalonde E.R. A new rationale for the management of periapical granulomas and cysts: an evaluation of histopathological and radiographic findings.J. Am Dent Assoc 1970 May., 80: 1056-1059.
19. Natkin E., J. Oswald R.J.,Carnes L.I. The relationship of lesion size diagnosis, incidence, and treatment of periapical cysts and granulomas. Oral Surg Oral Med Oral Pathol 1984 Jan., 57 (1): 82-93.
20. Gallego D., Torres D.,García M.,Romero M.M., Infante P.,Gutiérrez J.L. Diagnóstico diferencial de los quistes radiculares en la práctica odontológica cotidiana. Med oral 2002 ene-feb., 7(1): 54-58.
21. Morse D.R.,Bhambhani S.M. A dentist's dilemma: Non surgical endodontic therapy or periapical surgery for teeth with apparent pulpal pathosis and an associated periapical radiolucent lesion. Oral surg Oral Med Oral Pathol 1990, 70: 333-334.
22. Leonardo M. R. Endodoncia, tratamiento de conductos radiculares. 2ª ed. Panamericana. Argentina 1994, pp. 642.
23. Sjögren U., Hägglund B., Sundquist G.,Wing K. Factors affecting the long-term results of endodontic treatment. J Endod 1990 oct., 16(10): 498-504.