

318322
1

UNIVERSIDAD LATINOAMERICANA

ESCUELA DE ODONTOLOGÍA



TÉCNICA DEL BLANQUEAMIENTO DENTAL
EN DIENTES NO VITALES CON
(PERBORATO DE SODIO O ENDOPEROX)

T E S I S

QUE PARA OBTENER EL TITULO DE :
CIRUJANO DENTISTA
P R E S E N T A :
ITZEL ARAMARA CAMARENA ENRIQUEZ

DIR. DE TESIS: DR. ARMANDO DAVILA MENDEZ

Autorizo a la Dirección General de Bibliotecas
UNAM a difundir en formato electrónico
MÉXICO, D.F. el día de mi trabajo
NOMBRE: Itzel Camarena

2003

FECHA: 15/02/03
FIRMA: [Signature]

2

TESIS CON
FALLA DE ORIGEN



Universidad Nacional
Autónoma de México

Dirección General de Bibliotecas de la UNAM

Biblioteca Central



UNAM – Dirección General de Bibliotecas
Tesis Digitales
Restricciones de uso

DERECHOS RESERVADOS ©
PROHIBIDA SU REPRODUCCIÓN TOTAL O PARCIAL

Todo el material contenido en esta tesis esta protegido por la Ley Federal del Derecho de Autor (LFDA) de los Estados Unidos Mexicanos (México).

El uso de imágenes, fragmentos de videos, y demás material que sea objeto de protección de los derechos de autor, será exclusivamente para fines educativos e informativos y deberá citar la fuente donde la obtuvo mencionando el autor o autores. Cualquier uso distinto como el lucro, reproducción, edición o modificación, será perseguido y sancionado por el respectivo titular de los Derechos de Autor.

AGRADECIMIENTOS:

A DIOS: Por haberme dado la oportunidad de realizarme como profesionista

A MIS PADRES: Manuel por su amor incondicional porque siempre estas junto a mí y nunca me has dejado sola .Teresa por ser la mejor madre del mundo y no flaquear ,a los dos de todo corazón GRACIAS.

A Santiago: Por ser un luchador y darme la vida.

A MI ESCUELA: por darme la oportunidad de estudiar en esta institución.

A MIS PROFESORES: Por darme los conocimientos y las metas establecidas.

A MIGUEL : Porque dios te puso en mi camino , por darme la fuerza y la fortaleza Gracias.

A MIS HERMANAS : Porque en las buenas y en las malas siempre estaremos juntas.

TESIS CON
FALLA DE ORIGEN

**TÉCNICA DEL BLANQUEAMIENTO DENTAL EN DIENTES
NO VITALES
CON (PERBORATO DE SODIO O ENDOPEROX)**

INDICE

INTRODUCCION	5
Valoración	10
Clasificación del color	13
PUNTO DE SATURACIÓN EN EL BLANQUEAMIENTO	16
CAUSAS DE OSCURECIMIENTO CORONARIO	17
CAUSAS GENERALES	19
AGENTES BLANQUEADORES	23
FARMACOLOGIA	28
Mecanismos de acción de los medicamentos	28
INDICACIONES DEL BLANQUEAMIENTO	32
CONTRAINDICACIONES DEL BLANQUEAMIENTO	34
CUIDADOS EN LA OBTURACIÓN DEL CONDUCTO	37
TÉCNICA DEL BLANQUEAMIENTO CON PERBORATO DE SODIO O ENDOPEROX	39
CONCLUSIONES	45
BIBLIOGRAFIA	47

**TESIS CON
FALLA DE ORIGEN**

TÉCNICA DEL BLANQUEAMIENTO DENTAL EN DIENTES NO VITALES CON (PERBORATO DE SODIO O ENDOPEROX)

INTRODUCCION

Las tinciones y decoloraciones dentarias son un problema estético importante en Odontología desde los tiempos más pretéritos. Así, se recuerda el uso de orina como colutorio en la España prerromana, y Estrabón, en el libro III de su Geografía, comenta: "A no ser que se piense que viven ordenadamente los que se lavan y limpian los dientes, tanto ellos como sus mujeres, con orines envejecidos en cisternas, como dicen los Cántabros y sus vecinos..."

A lo largo de la historia han aparecido recomendaciones higiénicas, brebajes, etc., que tratan de mantener los dientes con apariencia blanca" como signo de salud y limpieza, cuya repercusión social es también reconocida no sólo por nuestra cultura, sino también por otras culturas orientales, que han valorado desde siempre en gran medida la blancura de los dientes.

En la China ancestral las viudas teñían sus dientes de negro, como signo de renuncia.

En definitiva, el blanqueamiento es un problema antiguo y no exclusivo de la sociedad actual, en la que nos encontramos inmersos.

TESIS CON
FALLA DE ORIGEN

Sin embargo existe la inquietud por parte de pacientes acerca de los tratamientos comerciales, debido a la mínima información que los medios publicitarios utilizan para la comercialización de la estética dental, en donde solo promocionan los casos exitosos pero nunca los problemas que pueden ocasionar.

Es importante hacer mención que la automedicación en nuestro país es un problema grave aunado con la escasa cultura de la salud en la que solo se visita al medico cuando se tiene un dolor muy intenso.

Por lo cual este trabajo tiende a realizar un estudio mas intenso para el tratamiento del blanqueamiento en dientes no vitales. Donde los tratamientos comunes no son efectivos.

En Suecia, el blanqueamiento quimico de los dientes se hizo popular en la década de los noventa, pero en Estados Unidos, esta técnica ha sido utilizada durante décadas y décadas, especialmente durante los años sesentas. (En Estados Unidos, el noventa por ciento de los dentistas ofrecen por norma el blanqueamiento de los dientes, y casi la mitad de ellos se han blanqueado los dientes personalmente).

Esta preocupación por el aspecto exterior y la lucha contra los dientes amarillentos se remonta a muchos años atrás.

"La gente se blanqueaba los dientes por razones estéticas ya hace 2.000 años", dice Peter Ahrén de 'Ahrén Dental Consult', una agencia de una de las preparaciones de blanqueamiento utilizada por los dentistas suecos. "Ahora utilizamos unos métodos más refinados".

TESIS CON
FALLA DE ORIGEN

Actualmente, el tratamiento del blanqueamiento de los dientes consiste en un gel con peróxido de carbamida, que libera peróxido de hidrógeno y urea, compuesto con el que se pintan los dientes.

El gel se mantiene sobre los dientes con un molde de goma adaptado a cada paciente, que también sirve de protección a las encías.

El tratamiento tiene una duración de una hora y media, y algunas veces se utiliza una lámpara de rayos infrarrojos para reforzar el efecto del gel.

En la sociedad actual cada vez hay más personas que pretenden aparentar mayor juventud y belleza, la imagen es más valorada y una sonrisa agradable tiene una gran repercusión y contribuye al éxito o al fracaso del individuo.

Nos hallamos inmersos en un creciente culto a la estética y por este motivo la demanda de tratamientos que, además de rehabilitar morfofuncionalmente al diente, le devuelvan su aspecto natural o incluso lo mejoren, se incrementa día a día. Por este motivo, son múltiples las disciplinas que han tenido que integrarse en esta espiral de demanda estética, y la Odontología Estética ha sido una más de ellas, y en particular los tratamientos blanqueadores .

Los alcances de este tratamiento no son solamente estéticas, bajo el punto de vista psicológico, llegan a influir en la auto estima, aceptación en el círculo social, posturas, actitudes y confianza en sí mismos.

Las casas comerciales buscan la ganancia económica.

Ello ha hecho que algunas fundamentalmente en EEUU, promocionen los geles únicamente para uso ambulatorio apartando al clínico del problema.

Los dentistas pierden el control sobre el tratamiento de blanqueamiento en estos supuestos casos dada la posible toxicidad de algunos compuestos y el necesario consejo del especialista en Hipersensibilidad dental, alteraciones de mucosas, falta de efectividad ocasional y necesidad de la parte clínica del procedimiento para control por el especialista, nos han incentivado a inventar y mejorar en lo posible la técnica del blanqueamiento vital en los dientes.

Es común encontrar, aún en la actualidad, el oscurecimiento coronario de dientes anteriores, hecho éste extremadamente desagradable desde el punto de vista estético.

Son muchas las causas de oscurecimiento coronario, como veremos, aunque en la gran mayoría de los casos el principal agente causal es el propio odontólogo, que no observa las técnicas correctas de tratamiento endodóncico o utiliza productos inadecuados.

Actualmente, la endodoncia alcanzó un estudio de evolución tan grande en el campo de las propiedades físicas y biológicas que no se admite la utilización de productos nocivos y peligrosos de manipular, así como de técnicas empíricas y riesgosas.

Por otro lado la endodoncia evolucionó también en cuanto a los materiales empleados en la técnica del blanqueamiento, sustituyendo del arsenal endodóncico los materiales de difícil y peligrosa manipulación por otros más seguros y eficaces.

TESIS CON
FALLA DE ORIGEN

Cuando nos proponemos a hacer un blanqueamiento de un diente, es importante tratar de describir a través de un examen anamnéstico, clínico y radiográfico, la causa del oscurecimiento, a fin de prevenir el éxito o el fracaso del tratamiento.

Como veremos son muchas las causas que provocan el oscurecimiento coronario algunas de ellas determinan alteraciones irreversibles en la coronación dentaria, lo que a su vez contraindica la técnica propuesta.

Los tratamientos blanqueadores son cada vez mas demandados en las consultas odontológicas.

Los dientes tratados endodóncicamente presentan sus propias peculiaridades a la hora de manifestar patología de carácter discrómico.

Por otra parte, el blanqueamiento de un diente no vital no se puede llevar a cabo sin un tratamiento de conductos perfectamente realizado.

TESIS CON
FALLA DE ORIGEN

Valoración

Requisitos iniciales:

En primer lugar realizaremos una exploración clínico-radiológica con el fin de descartar la presencia de cualquier patología dentoperiodontal u obturación deficiente que pueda presentar el paciente, y darle solución previamente a la puesta en práctica del tratamiento blanqueador con el fin de prevenir y evitar posibles efectos yatrogénicos.

Es imprescindible informar convenientemente al paciente sobre las siguientes situaciones: las posibles molestias durante y después del tratamiento (sensibilidad o dolor dental); la necesidad de un total cumplimiento de las normas higiénico - dietéticas preestablecidas (higiene dental exquisita, no fumar ni ingerir alimentos que potencialmente puedan teñir los dientes durante el tratamiento y un tiempo prudencial postratamiento, ya que la permeabilidad dentaria se encuentra aumentada durante este período); que el color de las restauraciones de resina compuesta y las posibles fundas ceramometálicas preexistentes no se modifican con el tratamiento blanqueador, lo que haría necesario su sustitución por otras acordes al nuevo color dentario tras finalizar el tratamiento blanqueador

La imposibilidad de garantizar el resultado final del tratamiento y la eventual posibilidad de aparición de recidiva y necesidad de retratamiento futuro por la poca predecibilidad de este tipo de tratamientos

TESIS CON
FALLA DE ORIGEN

Antes de realizar un tratamiento de blanqueamiento en un paciente debemos tener los siguientes aspectos:

Perfil del paciente:

- Comportamiento
- Hábitos
- Motivación interna o externa
- Definir objetivos
- Pronostico
- Curva de aprendizaje
- Profesional

CAUSAS MAS COMUNES EN LOS FRACASOS EN ESTE TIPO DE TRATAMIENTOS SON:

- Desconocimiento de los procedimientos
- Falta de valoración del paciente
- Regresión de la decoloración
- Aumento de la opacidad del esmalte
- Sensibilidad dental y gingival
- Erosiones múltiples en el esmalte.

La eficiencia en la recuperación del color en las decoloraciones depende en gran medida de la causa de la decoloración dental.

TESIS CON
FALLA DE ORIGEN

Clasificación del color

Clasificación según Salim A Nathoo 1997.

TIPO I

- Película salivar absorción de proteínas y elementos.
- Polifenoles en las comidas.

Los metales crean diferencias de cargas se neutralizan y se crean sobre la superficie del diente una capa iónica denominada capa de Stern y con el tiempo esta capa va cambiando la coloración del diente.

Tratamiento: Buena higiene oral.

TIPO II

- Pigmentos que se acumulan por la edad.
- Unión a metales por grupos hidroxilo libre de los polifenoles.
- Principalmente en el área proximal y gingival.

Tratamiento: Limpieza profesional.

TIPO III

- Materiales colorantes no enzimáticos cromogéneos .
- Manchas antimicrobianas.
- Manchas terapéuticas.

**TESIS CON
FALLA DE ORIGEN**

El estaño reacciona con grupos sulfhidrilos de las proteínas de la película salivar.

Tratamiento: Agentes blanqueadores.

GRADOS DEL COLOR

GRADO 1

Amarillo gris o café claro en Incisal. Estas pigmentaciones son de buen pronóstico siendo generalmente necesario 3 sesiones clínicas

GRADO 2

Color amarillo profundo al marrón gris no se observa banda, generalmente son necesarias 6 sesiones.

GRADO 3

Color azulado o gris oscuro usualmente se observan bandas bien demarcadas. El pronóstico no es bueno y se requiere de 10 a mas sesiones.

GRADO 4

Se caracteriza por manchas severas que son muy oscuras para responder al blanqueamiento vital muy, mal pronóstico generalmente se requiere de tratamiento protésico.

TESIS CON
FALLA DE ORIGEN

Cuando el diente esta muy oscuro (III, IV) el blanqueamiento no es de buen pronóstico se recomienda 2 alternativas:

- Realizar tx de conductos y blanqueamiento para dientes
- Realizar una carilla vestibular en resina o cerámica.

TESIS CON
FALLA DE ORIGEN

PUNTO DE SATURACIÓN EN EL BLANQUEAMIENTO

Punto donde el proceso comienza a degradar las estructuras de carbono, proteínas y agentes de enlace entre cristales.

EFFECTOS SOBRE EL PUNTO DE SATURACIÓN

- Pérdida de material
- Friabilidad dental
- Aumento a la porosidad
- Rompimiento de enlace entre cristales
- Formación de Dióxido de Carbono y agua.

COMO EVITAR EL PUNTO DE SATURACIÓN

Usar peróxido de Carbamida al 10%, sólo usar al 16% en esmalte grueso y sin fisuras. Evitar mas de 12 sesiones seguidas y no usar el producto por más de 4 horas, evitar retratamiento en un año.

TESIS CON
FALLA DE ORIGEN

CAUSAS DE OSCURECIMIENTO CORONARIO

Los dientes no vitales, no obstante, pueden presentar discoloración por causas propias y características de los dientes sometidos a tratamiento endodóncico y además complicar las discoloraciones específicas de los dientes vitales

Causas locales (exogenas)

Son las intervenciones locales, practicadas por el propio profesional y que pueden traer como resultado alteraciones del color de la corona dentaria:

Apertura coronaria insuficiente

Puede provocar, a corto plazo, el oscurecimiento coronario, debido a la retención de restos pulpares, sangre o materiales de obturación en las concavidades de la cámara pulpar, principalmente en dientes jóvenes.

Hemorragia intensa.

En el tratamiento endodóncico de dientes con vitalidad pulpar, donde hay sangrado debido a la remoción de la pulpa y una apertura coronaria insuficiente, impedirá la remoción de la sangre de los conductillos dentinarios pudiendo promover, además, el oscurecimiento coronario, ya que existe una hemorragia interna que pigmenta el diente por dentro y luego de un tiempo el diente se oscurece, debido a que la hemoglobina de la sangre se oxida pasando de un color normal hacia un gris o marrón oscuro. la presencia de pigmentos hemáticos y bacterianos tras una hemorragia pulpar dentro de los conductos

TESIS CON
FALLA DE ORIGEN

radiculares y la posterior necrosis de la pulpa, la falta de control de la hemorragia durante el tratamiento endodóncico,

Generalmente este proceso es asintomático es decir el paciente no percibe el dolor.

Descomposición del Tejido Pulpar

Traumatismos

Necrosis Pulpares debido a traumatismos y restauraciones estéticas sin forros cavitarios, que son muchas veces asintomáticas y solo detectables debido a la alteración del color en la corona dentaria.

Uso de Arsénico

Utilizado antiguamente para promover la desvitalización de la pulpa.

Sustancias Obturadoras Del Conducto Radicular

Restos de materiales obturadores, principalmente los derivados del óxido de cinc y eugenol o yodoformo; son responsables también de alteraciones del color de la corona dentaria.

Compuestos De Plata

Provenientes de la amalgama, cuando son utilizados en dientes anteriores, podrán provocar el oscurecimiento dental por penetración en los conductillos dentinarios, dando una coloración cenicienta azulada de imposible remoción.

TESIS CON
FALLA DE ORIGEN

Materiales de obturación.

- Amalgama de plata (gris azulado al gris oscuro)
- Amalgama de cobre (negro azulado al negro profundo)
- Oro (si se combina con productos de caries produce color castaño oscuro)

Ciertos Medicamentos

Utilizados para promover la esterilización dentinaria, como el nitrato de plata utilizado como "apósito de demora" entre sesiones, como el eugenol, pueden provocar el oscurecimiento de la corona dentaria.

Humo

El depósito de alquitran, propio de dientes de fumadores, también altera el color natural de los dientes y restauraciones de silicato o resina compuesta. En estos casos se recomienda el raspaje y el pulido coronario, además de cambiar las restauraciones manchadas. Mientras tanto, cuando penetra en giretas de esmalte, está indicada la técnica de blanqueamiento, pero su remoción es difícil.

CAUSAS GENERALES

Son alteraciones de orden sistémico que pueden provocar alteración en el color de las coronas dentarias. No dependen del profesional y son contraindicaciones de la técnica del blanqueamiento.

Las principales causas son:

Porfirismo Congénito

Estado adquirido durante la gestación, que provoca una coloración rojo purpúrea, que no puede ser eliminada. El diente presenta vitalidad pulpar.

Dentina Opalescente Hereditaria O Dentinogenesis Imperfecta

Estado sistémico hereditario donde los dientes se presentan opacos , de color violáceo. Contraindicación del tratamiento endodóncico y de las técnicas de blanqueamiento.

Fluorosis Endémica

Ciertas regiones del país que presentan un alto tenor de flúor en el agua (superior a una parte de millón), provocan alteraciones en la estructura del esmalte dentario, en la época de su formación causando manchas color castaño en la superficie del diente. Los dientes presentan vitalidad pulpar y es un estado irreversible no relacionado con el oscurecimiento dentario.

Hipoplasia

Deficiencias en la amelogénesis, que provocan la aparición de manchas blancas, generalmente dispersas. Son ocasionadas por enfermedades de la infancia, como las fiebres fuertes, cuando éstas se producen en la época de la erupción dentaria. Contraindicación del tratamiento

TESIS CON
FALLA DE ORIGEN

endodónico y del blanqueamiento, pues los dientes presentan vitalidad pulpar.

Pigmentación Por Hepatitis

La hepatitis, cuando se instala en la infancia y los dientes están en fase de formación pueden conferirles una coloración amarillo-verdosa, característica de la enfermedad.

Está contraindicado el tratamiento endodónico y el blanqueamiento .

Medicamentos

Las tetraciclinas principalmente cuando son administradas en la fase formativa de los dientes, pueden pigmentarlos con un color castaño que no se consigue eliminar. Los dientes se vuelven débiles y quebradizos. Se procura evitar la prescripción de medicamentos de este tipo en esa fase de la vida infantil o sustituirlos por otros, cuando son necesarios.

Las partículas de tetraciclina se incorporan al diente durante la calcificación de la dentina.

Deficiencias de vitaminas A, C y D, calcio y fósforo durante el período de formación puede causar hipoplasia del esmalte. (Dichas deficiencias no afectan al adulto en iguales circunstancias)

Si estas condiciones causan deformidad de los dientes o manchas blancas, no responderán al blanqueamiento, por lo que estará mejor indicado el uso de carillas o coronas protésicas estéticas.

TESIS CON
FALLA DE ORIGEN

Radiaciones

Tratamientos intensivos a base de rayos x provocan alteraciones en la estructura del esmalte de los dientes volviéndolos quebradizos. En estos casos, el tratamiento endodóncico está indicado, siguiendo la colocación de coronas totales esta contraindicada la técnica de blanqueamiento.

**TESIS CON
FALLA DE ORIGEN**

AGENTES BLANQUEADORES

Superoxol O Peridrol

Solución acuosa de agua oxigenada a 30% en peso y 100% en volumen.

Es un líquido claro, incoloro, que se guarda en frascos de vidrio de color ámbar a prueba de luz. Debe ser conservado en la heladera y se debe tener mucho cuidado cuando se utiliza, pues es cáustico.

Perborato De Sodio (Na BO₃)

Es un polvo blanco, bastante utilizado actualmente. Debe ser llevado a la cámara pulpar con el auxilio de un portaamalgama No requiere mayores cuidados pues no es cáustico, facilitando bastante su manipulación. Es el ingrediente activo de muchos blanqueadores industriales diseñados para reafirmar colores

Combinación De Ambos

Pueden utilizarse los dos agentes mencionados combinados.

Endoperox

Es el nombre comercial de un producto se presenta bajo la forma de comprimidos de peróxido de hidrógeno cristalizado. Alcanza los conductillos dentinarios por liberación de oxígeno. Se usa triturado y ligeramente humedecido con agua, llevándolo a la cámara pulpar con la ayuda de un portaamalgama.

Debe ser protegido de la luz y se debe mantener en la heladera.

Peroxido De Hidrogeno - Al 5, 55, 75, 10, 30 Y 35%.

Los geles de peróxido de hidrogeno a 2,5 o 10% son aplicados por el mismo paciente mediante cucharillas para resinas confeccionadas a la medida. Estas cucharillas se colocan sobre los dientes en múltiples sesiones terapéutica, cada una de 30 minutos.

Peroxido De Carbamida

Es un agente oxidante más débil, pero mas estable que el peróxido de hidrógeno. Se aplica a los dientes, ya sea como líquido o gel concentración varía de 10 a 15%. Se descompone en peróxido de hidrógeno ya esta a su vez se descompone en agua y oxígeno, gran parte de los geles de peroxido de carbamida contienen carbopol un agente engrosador que incrementa la adhesión del gel al diente prolongando así la exposición del diente al agente blanqueador.

Peroxido de carbamida al 10, 16 y 35% con o sin carbopol

Mezcla de 15% peroxido de hidrógeno con 25% de peróxido de carbamida.

Productos que se Utilizan en las Técnicas De Blanqueamiento Dental

1. Peróxido de Carbamida al 10%. Puede que sea con o sin carbopol, este material lo retiene más en el diente, es decir, hace que sea más adhesivo, y también es mas lento, hay que mantenerlo 2 o 3 horas.
- 2- Sin carbopol. Estos productos se sustituyen en la cubeta cada hora.

TESIS CON
FALLA DE ORIGEN

3- Con carbopol. Se mantienen en la cubeta 2 o 3 h o durante toda la noche.

4- Peróxido de Hidrógeno 1-10%. La cubeta se cambia cada hora.

5- Ácido Clorhídrico. Descalcifica el 15% del esmalte superficial y facilita la abrasión de la superficie.

6- Éter Etílico.

Disminuye la tensión superficial del superoxol (peróxido de hidrógeno) y le permite penetrar mejor en el espacio interprismático del esmalte y en los túbulos dentinales.

La aparición de cuadros de reabsorción cervical externa es una complicación post blanqueamiento, aún no se sabe a ciencia cierta como se inicia y evoluciona el cuadro. La causa es asociada, a la aplicación de calor (técnica termocatalítica) así como al empleo de Superoxol por varios investigadores.

El Superoxol (Peróxido de Hidrogeno al 35% ó 100Vol.) al liberar el oxígeno, tiene una reacción ácida, este es un medio propicio para la activación de los cementoclastos y los osteoclastos culpables, de la reabsorción cervical .

En piezas tratadas con técnicas que no aplican calor, son menos los casos reportados de reabsorción.

TESIS CON
FALLA DE ORIGEN

Algunos autores recomiendan el uso ambulatorio de Perborato de Sodio solo con agua destilada.

El Peróxido de Carbamida al 10% o 15% que logra eficaz blanqueamiento, en piezas Vitales, no esta asociado a cuadros de reabsorción cervical, la propiedad de éste es su liberación lenta y constante de oxígeno.

Tomando en cuenta que la presencia de Reabsorción cervical se relaciona con la aplicación de calor durante el blanqueamiento asi como el uso de Superoxol (Peróxido de hidrógeno al 35%)

La FDA considera un antiséptico oral de PH de 5 a 6.5 el valor crítico de grabado es de 5.2 a 5.8 por lo tanto estos agentes graban el esmalte y la glicerina puede ocasionar algunos pacientes diarrea.

Efectos Del Carbopol Sobre El Peroxido De Carbamida

- Aumenta la vida medio del producto.
- Incrementa la viscosidad.
- Mejora la adherencia del producto al diente.
- Incrementa la actividad del peróxido de carbamida de 3 a 4 veces.
- Puede aumentar la acidez del producto.

TESIS CON
FALLA DE ORIGEN

En los productos que no está presente el carbopol se debe aumentar el tiempo de exposición .

Efectos De Los Agentes Blanqueadores Sobre Los Materiales De Obturación

- Coloración naranja sobre metacrilato de metilo.
- Ningún efecto sobre policarbonato.
- Leve disminución en adhesión de resinas compuestas y en dureza superficial.
- Aumenta la corrosión de amalgamas.
- Ningún efecto sobre cerámica o sobre metales.

TESIS CON
FALLA DE ORIGEN

FARMACOLOGIA

Se emplean medicamentos que liberan oxígeno llamados blanqueadores, los cuales son activados o catalizados por medios físicos térmicos (calor directo o indirecto) o fototerápicos (rayos infrarrojos o ultravioleta).

- Superoxol, solución de peróxido de hidrógeno al 30 % en agua.
- Eter, puede ser mezclado con peróxido de hidrógeno para el tratamiento de fluorosis endémica.
- Ácido clorhídrico (36 %).
- Hipoclorito de sodio.
- Perborato de sodio.
- Hidrato de cloral al 80 %, recomendado por aumentar la translucidez del diente.
- Cementos de fosfato de zinc y cemento de óxido de zinc y eugenol, para cerrar el área del diente no vital con tratamiento ambulatorio.

Mecanismos de acción de los medicamentos

Los mecanismos de acción no están completamente identificados y pueden ser diferentes para cada tipo de medicamento.

Para pigmentaciones en las cuales una película u otro tipo de sustancia orgánica aparece en la superficie del diente, el agente blanqueador puede oxidar estas sustancias. La razón del por qué el grabado ácido aumenta los efectos del blanqueamiento, puede ser debido a que este

procedimiento elimina el material orgánico superficial y penetra al esmalte ligeramente, exponiendo áreas más profundas del propio esmalte al blanqueamiento.

Para las pigmentaciones o manchas intrínsecas tales como las causadas por tetraciclina o fluorosis, el peróxido de hidrógeno trabaja permeándose a través de la superficie hasta que alcanza el esmalte y dentina manchados. Sabemos que sustancias pueden penetrar el esmalte y la dentina aun hasta la pulpa, y este es probablemente el mecanismo que permite a los agentes blanqueadores hacer su función. El uso de alta luminosidad y períodos largos de exposición del agente blanqueador, pueden coadyuvar para aumentar esta penetrabilidad.

Como en el caso de las pigmentaciones externas, el mecanismo por el que el blanqueamiento trabaja en el interior de los dientes puede ser un proceso de oxidación en el cual las moléculas causantes de la decoloración son liberadas.

Las teorías de foto-oxidación o intercambio iónico son ambas potencialmente reacciones viables.

Para dientes no vitales, la cámara pulpar puede ser empacada con un agente blanqueador. A pesar de que algunos investigadores han presentado evidencias de que el peróxido de hidrógeno aplicado externamente puede penetrar hasta la cámara pulpar facilitando la oxidación de los agentes decolorantes, el hecho de que puedan afectar los productos de hemólisis o sustancias en degradación es cuestionable.

Desde luego, el agente blanqueador no puede por sí solo remover inicialmente el tejido necrótico o las otras sustancias causantes del área de decoloración.

REACCION DE DESCOMPOSICION DEL PEROXIDO DE CARBAMIDA AL 10%

6.7% peroxido de urea: Amonio

- Dioxido de Carbono
- Acido carbónico en saliva.

3.3% Peroxido de Hidrogeno:

- Oxigeno
- Agua

El peróxido de Hidrogeno es el agente activo y la urea es un elevador de PH por incremento de ión hidrógeno de la solución. Es capaz de formar diferentes tipos de oxígeno activo dependiendo de Temperatura, PH, luz y presencia de catalizadores.

Mecanismos Básicos De Los Agentes Blanqueadores

Oxidación o reducción de los pigmentos por fraccionamiento de las cadenas moleculares en su configuración.

El agente también incrementa la permeabilidad del esmalte y dentina.

Los agentes blanqueadores tienen una vida media alta cuando se almacenan en nevera y sin contacto con la luz. Una solución de peróxido de hidrógeno pierde el 50% de potencia en 6 meses.

Incremental la temperatura en 10 grados dobla la velocidad de reacción y mejora el proceso del blanqueamiento.

La ADA no recomienda el uso del laser para el blanqueamiento

TESIS CON
FALLA DE ORIGEN

INDICACIONES DEL BLANQUEAMIENTO

Es importante que conozcamos las causas locales y generales que provocan los oscurecimientos coronarios para que podamos aliviar y prever si el tratamiento propuesto está bien indicado para cada caso en particular.

Oscurecimiento Recientes

Cuando más reciente es el oscurecimiento, mayor será la probabilidad de conseguir un resultado satisfactorio.

La experiencia ha demostrado que los oscurecimiento antiguos difícilmente llevan al éxito en la recuperación del color natural de los dientes .

Oscurecimientos Después De Necrosis

Las alteraciones del color en las coronas de los dientes traumatizados, donde hubo rotura del paquete vasculonervioso y en consecuencia necrosis pulpar, son los casos en que con mayo facilidad conseguimos recuperar su color natural. Muchas veces, ni siquiera es preciso recurrir al blanqueamiento.

El tratamiento endodóncico es suficiente para devolver el color natural perdido.

TESIS CON
FALLA DE ORIGEN

Oscurecimiento En Dientes Jóvenes

Existe mayor probabilidad de éxito en el blanqueamiento debido al mayor diámetro de los conductillo dentinarios.

Estos son los casos en los que más fácilmente se consigue recuperar el color natural.

CONTRAINDICACIONES DEL BLANQUEAMIENTO

- Pacientes no receptivos o con hábitos .
- Enfermedades sistémicas.
- Con alteraciones en tracto gastrointestinal.
- Pacientes muy jóvenes.
- Restauraciones grandes.
- Pacientes sin salud gingivo-periodontal.
- Embarazadas y lactantes.
- Facetas de desgaste.
- Tetraciclina grado IV.
- Fluorosis opaca.

Pigmentación Metálica

- Amalgama, por ejemplo.

Oscurecimiento Antiguo

Difícilmente conseguiremos éxito en dientes oscurecidos hace mucho tiempo.

Sin embargo podemos conseguir a veces alguna mejoría aunque no el resultado deseado.

**TESIS CON
FALLA DE ORIGEN**

Oscurecimiento Por Medicamentos

Principalmente las tetraciclinas, que provocan alteración en la estructura del esmalte, cuando son administradas en la fase de su formación.

Oscurecimiento Por Sales Metálicas

Los pigmentos metálicos de ciertas sustancias, cuando penetran en la profundidad de los conductillos dentinarios son imposibles de ser removidos.

Deposito De Dentina Secundaria.

Los dientes anteriores que fueron sometidos a tratamientos conservadores tales como recubrimiento y curetaje pulpar, pueden presentar alteración del color debido a la formación de dentina secundaria, que presenta una coloración castaña, diferente de la dentina primaria. El tratamiento sería su remoción, lo que acarrearía el tratamiento endodóncico radical.

Procesos Generales

Las enfermedades y alteraciones de orden sistémico que provocan alteraciones del color en la corona dentaria son también contraindicaciones del tratamiento endodóncico, pues la pulpa está normal y el blanqueamiento de nada serviría.

Tratamiento Preventivo

Es una buena norma recurrir a algunos cuidados antes y después de la obturación de los conductos radiculares, con la intención de prevenir un posible oscurecimiento coronario.

CUIDADOS EN LA OBTURACIÓN DEL CONDUCTO

Antes de la obturación

Apertura Coronaria

Se deben incluir en ella los cuernos pulpaes y las concavidades de la cámara pulpar.

Irrigaciones Sucesivas En La Cámara Pulpar

Se realizan con soda clorada y agua oxigenada con el fin de neutralizar y remover restos de sangre que pudieran haber penetrado en los conductillos dentinarios.

Después de la obturación

Limpieza De La Cámara Pulpar

Se limpia con alcohol-éter , con el fin de remover todos los residuos de material obturados que aún puedan permanecer allí.

Blanqueamiento

Se puede hacer una sesión inmediata de blanqueamiento, con la intención de prevenir el oscurecimiento.

Pincelado De La Cámara Pulpar

Se pincela con monómero de acrílico(líquido) con la intención de devolverla diente la traslucidez perdida debido al tratamiento endodóncico, así como sellar los conductos dentinarios.

TESIS CON
FALLA DE ORIGEN

Aplicación De Un Sellador En La Cámara Pulpar

Se obturan de este modo los conductillos dentinarios.

Rellenado De La Camara Pulpar

Se rellena con cemento de fosfato de zinc blanco.

Nunca rellenar la cámara pulpar de dientes anteriores con óxido de zinc y eugenol como material sellador definitivo.

TÉCNICA DEL BLANQUEAMIENTO CON PERBORATO DE SODIO O ENDOPEROX

PRIMERA SESION

- a) Radiografía del diente oscurecido, con el fin de evaluar la calidad del tratamiento endodóncico. En la mayoría de los casos, el oscurecimiento coronario es de causa dentistogénica, o sea provocado por el profesional que intervino en el conducto y casi siempre asociado a malos tratamientos endodóncicos, los cuales deben rehacerse.
- b) Remoción de todo material sellador, restaurador y obturador de la cámara pulpar, dejándola completamente vacía.
- c) Se debe tener cuidado de remover también cerca de 2 mm del material obturador del conducto, a fin de crear un espacio para hacer un tapón sellador, con cemento de fosfato de Zinc.




FIGURA1

- d) Esta remoción debe ser hecha con fresa redonda de tallo largo, teniéndose cuidado de delimitar en ella cuánto se pretende introducir en el conducto (con tope de goma,)

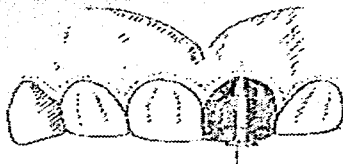

FIGURA 2



FIGURA 3



FIGURA 4


- e) Radiografía para la comprobación de esta remoción.
- f) Preparación de una porción de cemento de sulfato de cinc, que selle aquella remoción parcial de la obturación 2mm, limitando el cemento solamente al conducto.
- g) Nueva radiografía para la comprobación .
- h) Lavaje de la cámara pulpar con agua oxigenada 20v y soda clorada
- i) Secado de la cámara pulpar con torundas de algodón.
- j) Preparación del agente blanqueador
- k) En un vaso , preparar una pasta casi seca con el material blanqueador y agua oxigenada de 20v
- l) Homogenizar la mezcla, triturándola con un condensador de amalgama
- m) Llevar con portaamalgama la mezcla a la cámara pulpar rellenándola
- n) Calentar la mezcla colocada en la cámara pulpar con un condensador de amalgama colocado directamente sobre la misma.
- o) Rellenar nuevamente la cámara pulpar con una nueva mezcla de pasta blanqueadora.
- p) Colocación de un pequeño trozo de papel absorbente en contacto con la pasta, a fin de separarla del material sellador. Este sellado deberá ser hecho con resina compuesta

TESIS CON
FALLA DE ORIGEN



Fotos1

Antes del tratamiento



fotos 2

Después del tratamiento

Observaciones

1. No se debe sellar la abertura coronaria con materiales selladores provisionales como: Cavifit, gutapercha, fosfato de cinc, pues el agente blanqueador debe permanecer herméticamente sellado en la cámara pulpar.
2. Protección de la encía próxima al diente que está siendo aclarado, con vaselina sólida o xilocaína en pasta.
3. Aplicación de calor sobre la corona dentaria, por medio de una espátula caliente, compuesto para modelar o gutapercha en barras, plastificadas.
4. Despedir al paciente, aconsejándole hacer buches con soluciones calientes.

5. Repetir esta secuencia durante otras sesiones (2 o 3), con un intervalo entre ellas de cerca de 5 días, hasta conseguir el resultado deseado.

ULTIMA SESION

- a) Remoción del sellado (resina compuesta), lavado de la cámara pulpar con agua oxigenada 20v
- b) Secado cuidadoso de la cámara pulpar con torundas de algodón .
- c) Aplicación del líquido de resina acrílica con el fin de devolverle al diente traslucidez perdida debido al tratamiento endodóncico. Aguardar algunos segundos hasta que se haya producido la correspondiente evaporación del líquido.
- d) Sellado de los conductillos dentinarios de la cámara pulpar con barniz a base de copal .
- e) Rellenado de la cámara pulpar con cemento de fosfato de cinc blanco o color amarillo claro
- f) Sellado de la abertura coronaria con resina compuesta.

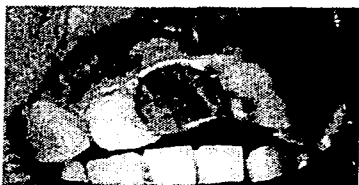

Fig 7

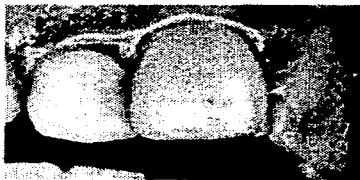


Fig8

TESIS CON
FALLA DE ORIGEN

CONCLUSIONES

En la actualidad hay una cantidad infinita de productos para el uso de blanqueamientos dentales, los cuales informan a la población de no tener ningún efecto secundario, este es un método de blanqueamiento con endoperox en dientes no vitales que finalmente son comprimidos de peróxido de hidrógeno cristalizado en forma de pasta. Además de liberar oxígeno (agente oxidante) elimina microorganismos anaerobios y favorece a la eliminación de restos alimenticios y otras sustancias que estén en el conducto, nunca debe dejarse peróxido de hidrógeno pues la continua liberación de burbujas puede producir microenfisemas periapicales y periodontitis graves. La dentina presenta un color blanco amarillento pero puede variar de un individuo a otro, también a lo largo de la vida. Como el esmalte es translúcido, por su alto grado de mineralización el color del diente lo otorga generalmente la dentina.

El color de la dentina puede depender de:

El grado de mineralización :los dientes primarios presentan un tono blanco azulado por el menor grado de mineralización.

La vitalidad pulpar: los dientes desvitalizados (extirpación pulpar por endodoncia) presentan un color grisáceo.

La edad: Con la edad la dentina se vuelve progresivamente más amarillenta.

Por lo tanto es importante señalar al paciente todas las indicaciones y contraindicaciones en dientes vitales y dientes no vitales, los riesgos y complicaciones que trae consigo realizar un blanqueamiento de tipo casero.

El estomatólogo por su parte debe considerar el tipo de tratamiento adecuado para cada tipo de paciente y hacer enfático en el éxito del blanqueamiento al empezar el tratamiento así como no descartar las recomendaciones de rutina, para evitar complicaciones.

BIBLIOGRAFIA

- (1). Goldstein CE, Goldstein RE, Feinman RA, Garber DA. Blanqueamiento de dientes vitales. Estado de la cuestión. Quintessence 1990; 3: 347-355.

2. Goldstein RE. Blanqueamiento de dientes: renovada importancia gracias a los nuevos materiales. Archivos de Odonto-Estomatología 1988; 4: 301-310.

3. Abbott PV. Aesthetic considerations in endodontics: internal bleaching. Pract Periodontics Aesthet Dent 1997; 9: 833-842.

4. Álvarez P, Fernández FJ, Ferrer E, Forner L. Aportación al estudio de las discoloraciones dentarias. Avances en Odontoestomatología 1996; 12: 433-442.

5. Baratieri LN, Ritter AV, Monteiro S, Caldeira MA, Cardoso LC. Blanqueamiento de dientes no vitales: normas generales para el clínico. Quintessence Int 1995; 256: 597-698.

6. Beer R, Baumann MA, Kim S. Blanqueamiento dentario. En Atlas de Endodoncia. Barcelona: Masson S.A. 1998; 283-292.
7. Gallina G, Palmeri M, Messina P, Curiale F. Discromías producidas por cementos endodónticos. Dent Mod 1992/93; 3: 29-39.
8. Hara AT, Pimenta LA. Nonvital tooth bleaching: 2-year case report. Quintessence Int 1999; 30: 748-754.
9. Rotstein I. Bleaching nonvital and vital discolored teeth. En Pathways of the pulp. En Cohen S, Burns RC. St. Louis: Mosby 674-690. 1998.
10. Ten AR. Desarrollo del periodonto. En Ten AR, editor. Histología oral. Buenos Aires: Médica Panamericana 274-290. 1991.
11. Touati B, Miara P, Nathanson D. Tratamiento de las coloraciones dentales. En Odontología estética y restauraciones cerámicas. Barcelona: Masson S.A. 81-116. 1999.

12. Waterhouse PJ, Nunn JH. Blanqueamiento intracoronario de dientes no vitales en niños y adolescentes: resultados provisionales. Quintessence Int 1996; 27: 447-453.

13. Carrillo A, Arredondo MV, Haywood VB. Simultaneous bleaching of vital teeth and an open-chamber nonvital tooth with 10% carbamide peroxide. Quintessence Int 1998; 29: 643-648.

14. Baratieri LN, Monteiro S, Caldeira MA, Cardoso LC. Agentes clareadores. En Baratieri LN, Monteiro S, Caldeira MA, Cardoso LC, editores. Clareamiento Dental. Chicago: Quintessence Publishing Co. Inc. 12-22. 1994.

15. Glockner K, Ebeleseder K. Indicaciones y limitaciones del blanqueamiento de dientes incisivos decolorados y desvitalizados. Quintessenz 1993; 44: 519-527.

16. Gonzalvo L, Ruiz de Tremiño R. Revisión clínica de las reabsorciones radiculares. Endodoncia 1992; 1: 113-142.

TESIS CON
FALLA DE ORIGEN

17. Haywood VB. History, safety, and effectiveness of current techniques and applications of the nighguard vital bleaching technique. Quintessence Int 1992; 23: 471-488.

18. Ernst CP, Marroquin BB, Willershausen B. Effects of hydrogen peroxide containing bleaching agents on the morphology of human enamel. / Efectos de los agentes blanqueantes con peróxido de hidrógeno sobre la morfología del esmalte humano. Quintessence Int 1996; 27: 53-56.

19. Escrig N, Amengual J, Forner L. Procedimientos de protección tisular en el tratamiento de las decoloraciones dentarias. Odontoestom Práct Clín 2000; 3: 33-41.

20. Llana MC, Amengual J, Cabanes G, Cervera C, Forner L. Revisión de la terapéutica de las decoloraciones en los dientes endodonciados. Archivos de Odonto-Estomatología 1996; 12: 143-150.

21. Matis BA, Cochran MA, Ecker G, Carlson TJ. The efficacy and safety of a 10% carbamide peroxide bleaching gel. Quintessence Int 1998; 29: 555-563.

22. Roshenthiel SF, Gegauff AA, Johnston WM. Randomized clinical trial of the efficacy and safety of a home bleaching procedure. Quintessence Int 1996; 27: 413-424.

23. Weinstein AR. Bleaching, bonding, and veneering: a rationale for material and technique. Parct Periodontics Aesthet Dent 1991; 3: 34-41.

24. Grossman LI. Bleaching od discolored pulpless teeth. En: Grossman LI, editores. Endodontic practice. Philadelphia: Lea & Febiger 436-444. 1970.

25. Barkhordar RA, Kempler D, Plexo. Effect of nonvital tooth bleaching on microleakage of resin composite restorations. Quintessence Int 1997; 28: 341-344.

26. Pumarola J, Farre JM. Capacidad de sellado marginal de nuevos materiales fotopolimerizables para restauraciones temporarias. Rev Eur Odontoestomatol 1994; 6: 215-220.

TESIS CON
FALLA DE ORIGEN

27. CRA Newsletter. Blanqueamiento la actualidad en 97. Clinical Research Associates Newsletter 1997; 11: (6) 1-3.
28. Berry JH. What about whiteners? Jada 1990; 121: 222-225.
29. Roaken JO, Lento CA. Using Cyanoacrylate to Facilitate Rubber Dam Isolation of Teeth. Journal of Endodontics 1992; 18: 517-519.
30. Anitua E, Gascón F. Criterios de selección, diagnóstico y plan de tratamiento. En Soluciones estéticas en dientes con decoloraciones. Vitoria: Ed. Puesta al día en publicaciones S.L.; 51-56. 1992
31. Rotstein L, Mon C, Friedman S. Prognosis of intracoronal bleaching with sodium perborate preparations in vitro. One year study. Journal of Endodontics 1993, 19: 10-12.
32. Smith JJ, Cunningham CJ, Montgomery. Filtración canalicular cervical tras la técnica de blanqueamiento interno. Endodoncia 1993; 11: 86-95.

33. Amengual J, Forner L, Llena MC. Uso de un composite metamacrómico como base protectora en los blanqueamientos no vitales internos. Quintessence (en prensa).

34. Floyd RA. Role of oxygen free radicals in carcinogenesis and brain ischemia. FASEB J 1990; 4: 2.587-2.597.

35. Floyd RA. El efecto de los peróxidos y los radicales libres en los tejidos corporales. JADA 1997; 128: 37-40.

36. Sies H. Oxidative stress: introductory remarks. En Oxidative Stress. London: Academic Press 1-8. 1985.

37. Rotstein I. Role of catalasa in the elimination of residual hydrogen peroxide following tooth bleaching. J Endod 1993; 19: 567-569.

38. Tipton DA, Braxton SD, Dabbous MKh. Role of saliva and salivary components as modulators of bleaching agent toxicity to human gingival fibroblast in vitro. J Periodontol 1995; 66: 766-774.

39. ADA. Council looks at tooth whiteners. ASDC J Dent Child 1991; 58: 496.

40. ADA. Takes stand on at-home bleaching products. N Y State Dent J 1994; 125: 1140-1142.

41. ADA. Takes stand on at-home bleaching products. N Y State Dent J 1997; 63: 41.

42. Burrell KH. La ADA respalda el blanqueamiento dental vital - pero busque el Sello. J Am Dent Assoc 1997; 128: 3-5.

43. Haywood VB, Heymann HO. Nightguard vital bleaching: how safe is it?. Quintessence Int 1991; 22: 515-523.

44. Haywood VB. Bleaching of vital and nonvital teeth. Curr Opin 1992; 2: 142-149.

TESIS CON
FALLA DE ORIGEN

45. Llana M, Forner L, Fernández A, Faus JV. Effects de deux agents pour blanchissement sur le surface de l'email. Etude in vitro. Bulletin du GIRSO 1992/93; 3-4/1-3: 117-120.

46. Murchinson DF, Charlton DG, Moore BK. Carbamide peroxide bleaching: effects on enamel surface hardness and bonding. Operative Dentistry 1992; 17: 181-185.

47. Stockes AN, Hood JAA, Dhariwal D, Patel K. Efecto de los blanqueadores de peróxido sobre las uniones de resina esmalte. Quintessence 1992; 23: 769-771.

48. Swift EJ. Restorative considerations with vital tooth bleaching. JADA 1997; 228: 60-64.

49. Torneck CD, Titley KC, Smith DC, Adibfar A. The influence of time of hydrogen peroxide exposure on the adhesion of composite resin to bleached bovine enamel. Journal of Endodontics 1990; 16: 123-128.

TESIS CON
FALLA DE ORIGEN

50. Barrancos J. Introducción a la operatoria dental. En Operatoria dental. Buenos Aires: Médica Panamericana 1-10. 1999.

TESIS CON
FALLA DE ORIGEN