



UNIVERSIDAD NACIONAL AUTONOMA  
DE MEXICO

FACULTAD DE ESTUDIOS SUPERIORES  
CUAUTITLAN

"TOPICOS DE CIRUGIA DE TEJIDOS BLANDOS EN  
PERROS Y GATOS  
TECNICAS CORRECTIVAS EN  
PATOLOGIA DE PARPADOS EN PERROS Y GATOS"

**TRABAJO DE SEMINARIO**  
QUE PARA OBTENER EL TITULO DE:  
**MEDICA VETERINARIA ZOOTECNISTA**  
P R E S E N T A  
**RAQUEL RIVAS REYES**

ASESOR: M.V.Z. ENRIQUE FLORES GASCA

**TESIS CON  
FALLA DE ORIGEN**



Universidad Nacional  
Autónoma de México

Dirección General de Bibliotecas de la UNAM

**Biblioteca Central**



**UNAM – Dirección General de Bibliotecas**  
**Tesis Digitales**  
**Restricciones de uso**

**DERECHOS RESERVADOS ©**  
**PROHIBIDA SU REPRODUCCIÓN TOTAL O PARCIAL**

Todo el material contenido en esta tesis esta protegido por la Ley Federal del Derecho de Autor (LFDA) de los Estados Unidos Mexicanos (México).

El uso de imágenes, fragmentos de videos, y demás material que sea objeto de protección de los derechos de autor, será exclusivamente para fines educativos e informativos y deberá citar la fuente donde la obtuvo mencionando el autor o autores. Cualquier uso distinto como el lucro, reproducción, edición o modificación, será perseguido y sancionado por el respectivo titular de los Derechos de Autor.

FACULTAD DE ESTUDIOS SUPERIORES CUAUTITLAN  
UNIDAD DE LA ADMINISTRACION ESCOLAR  
DEPARTAMENTO DE EXAMENES PROFESIONALES



UNIVERSIDAD NACIONAL  
AUTÓNOMA DE  
MÉXICO

UNIVERSIDAD NACIONAL  
FACULTAD DE ESTUDIOS  
SUPERIORES CUAUTITLAN



DEPARTAMENTO DE  
EXAMENES PROFESIONALES

DR. JUAN ANTONIO MONTARAZ CRESPO  
DIRECTOR DE LA FES CUAUTITLAN  
PRESENTE

ATN: Q. Ma. del Carmen García Mijares  
Jefe del Departamento de Exámenes  
Profesionales de la FES Cuautitlán

Con base en el art. 51 del Reglamento de Exámenes Profesionales de la FES-Cuautitlán, nos permitimos comunicar a usted que revisamos el Trabajo de Seminario

Tópicos de cirugía de tejidos blandos en perros y gatos.

Técnicas correctivas en patología de párpados en perros y gatos.

que presenta la pasante: Raquel Rivas Reyes

con número de cuenta: 09659295-9 para obtener el título de  
Médica Veterinaria Zootecnista

Considerando que dicho trabajo reúne los requisitos necesarios para ser discutido en el EXÁMEN PROFESIONAL correspondiente, otorgamos nuestro VISTO BUENO

**ATENTAMENTE**  
**"POR MI RAZA HABLARA EL ESPIRITU"**

Cuautitlán Izcalli, Méx. a 1 de Marzo de 2002

**MODULO**

**PROFESOR**

**FIRMA**

I M.V.Z. Enrique Flores Gasca

II M.V.Z. Rocio Morales Méndez

III M.V.Z. Norabel Pérez Conde

## AGRADECIMIENTOS

*A mi Dios: por haberme permitido  
escalar hasta este punto tan importante de mi vida.*

*A mis padres: Teodoro y Amelia,  
gracias por el apoyo que cada uno me brindo a su manera.*

*A mis hermanos: Elia, Aarón, Teodoro y Emmanuel,  
por sus grandes y oportunos comentarios hacia mi persona.*

*A todos mis compañeros y amigos:  
Claudia, Maricela, Nora, Silvia y Víctor, con quienes comparti  
ideas conocimientos y amistad.*

*A ti en especial amigo: por la gran amistad que hemos forjado;  
por que ante todo momento me haz ayudado  
a superar los obstáculos que se me presentan.*

*A la Institución y profesores:  
quienes colaboraron en mi formación académica.*

*A todas aquellas personas: que de una u otra forma  
intervinieron para que culminara este proyecto.*

## RESUMEN

Los órganos de los sentidos juegan un papel importante para los animales sin ellos serían incompatibles para vivir.

El ojo es un órgano primordial ante cualquier tipo de ser viviente, especializado para la captación de estímulos luminosos e interpretación de ellos. Por lo cual la protección, nutrición, irrigación e inervación son importantes para un adecuado funcionamiento ocular.

Las estructuras que le proporcionan protección, movilidad al globo ocular incluyen la fascia orbitaria y los músculos oculares, los párpados, la túnica conjuntiva y el aparato lagrimal; la mayoría de ellos contenidos en la órbita.

En la práctica de la clínica veterinaria dedicada a las pequeñas especies es cada día más común y frecuente el reconocimiento de los problemas oftálmicos, sin embargo, la veterinaria tiene todavía un camino por recorrer en este campo tan importante.

Existen muchas patologías que dan lugar a signología típica de oftalmopatías palpebrales las cuales una forma de clasificarse para su mejor comprensión es de acuerdo al método de resolución, ya sea de tratamiento quirúrgico o médico (no quirúrgico).

Las patologías de resolución médica son sencillas de diagnósticas y de tratar gracias a su naturaleza de origen las cuales son adquiridas, su tratamiento consiste principalmente en la utilización de agentes terapéuticos oculares como: antimicrobianos (cloranfenicol, clorhexidina, ácido fisídico, neomicina, gentamicina, polomixia B), antimicóticos (natamicina, miconazol), corticosteroides (prednisolona, dexametasona), antiinflamatorios (indometacina, ácido acetil salicílico), etc.

El pronóstico es favorable siempre y cuando no se encuentren involucradas patologías donde sea necesario una intervención quirúrgica. A tal situación es factible realizar cirugía para prevenir y reducir enfermedades que dañen a otras estructuras oculares provocando pérdida de la visión. Por tal motivo el diagnóstico oportuno y correcto, la técnica adecuada y la realización de la misma son puntos clave del éxito de la cirugía.

Existen técnicas específicas para cada enfermedad palpebral y algunas otras varían de acuerdo al tejido dañado, localización del problema y al aportador de la técnica, que gracias a su experiencia la ha modificado para bien y pueda ser aplicada principalmente en el ejercicio de la clínica en perros y gatos.

Las técnicas de resolución quirúrgica que se mencionan posteriormente se consideran las más adecuadas, oportunas sencillas de realizar para la resolución del problema.

# I N D I C E

|      |   |    |
|------|---|----|
| I.   | INTRODUCCIÓN.....   | 6  |
| II.  | Anatomía y fisiología del ojo en perros y gatos.....                  | 9  |
| III. | Anatomía y fisiología del párpado en perros y gatos.....              | 12 |
| IV.  | Material e instrumental de cirugía oftálmica.....                     | 16 |
|      | • Material de cirugía general y especial.....                         | 16 |
|      | • Agentes terapéuticos oculares.....                                  | 19 |
| V.   | Enfermedades palpebrales más frecuentes de resolución médica.....     | 25 |
|      | • Anquiloblefarón.....  | 25 |
|      | • Blefaritis.....   | 25 |
|      | • Blefarospasmo.....  | 27 |
|      | • Chalazión y orzuelo.....  | 27 |
|      | • Edema palpebral.....  | 28 |
|      | • Heridas palpebrales.....  | 28 |
|      | • Blefaroptosis.....  | 28 |
|      | • Falta de pigmentación en membrana nictitante.....                   | 29 |
|      | • Hiperplasia folicular.....  | 29 |
|      | • Epífora.....  | 29 |
|      | • Queratoconjuntivitis seca.....                                      | 30 |
|      | • Conjuntivitis.....  | 30 |
| VI.  | Enfermedades palpebrales más frecuentes de resolución quirúrgica..... | 32 |
|      | • Blefarofimosis.....   | 32 |
|      | • Coloboma.....   | 33 |
|      | • Desgarros palpebrales.....  | 35 |
|      | • Entropión.....  | 37 |
|      | • Ectropión.....  | 40 |

|  |           |
|--|-----------|
| • Entropión y ectropión combinado.....                     | 42        |
| • Epicanto.....  | 44        |
| • Lagofthalmos.....  | 45        |
| • Neoplasias en párpados.....                              | 46        |
| • Dermoides en párpados.....                               | 50        |
| • Pestañas ectópicas.....                                  | 50        |
| • Triquiasis.....  | 51        |
| • Distriquiasis.....                                       | 52        |
| • Desgarro de membrana nictitante.....                     | 54        |
| • Eversión de la membrana nictitante.....                  | 54        |
| • Protrusión de la membrana nictitante.....                | 57        |
| • Protrusión de la glándula de la membrana nictitante..... | 59        |
| • Neoplasias en membrana nictitante.....                   | 61        |
| • Dermoides en membrana nictitante.....                    | 62        |
| • Atresia de los puntos lagrimales.....                    | 63        |
| • Dacriocistitis.....                                      | 64        |
| • Ausencia de los orificios lagrimales.....                | 64        |
| • Obstrucción del canal lagrimal.....                      | 65        |
| • Queratoconjuntivitis seca.....                           | 67        |
| • Laceraciones del aparato lagrimal.....                   | 68        |
| • Neoplasias del aparato lagrimal.....                     | 69        |
| • Dermis cantal aberrante.....                             | 70        |
| • Laceraciones conjuntivales.....                          | 71        |
| • Simblefarón.....   | 71        |
| • Neoplasias conjuntivales.....                            | 73        |
| • Dermoides en la conjuntiva.....                          | 76        |
| <br>   |           |
| <b>VII. REFERENCIAS BIBLIOGRÁFICAS.....</b>                | <b>77</b> |
| <br>   |           |
| <b>VIII. BIBLIOGRAFÍA.....</b>                             | <b>79</b> |



## INTRODUCCIÓN

Desde que existe la vida animal en la faz de la tierra, la naturaleza misma ha dotado a los vertebrados a desarrollar ciertos órganos para su propia sobrevivencia tales como el tacto, el olfato, el gusto, el oído, la vista, todos ellos de suma importancia en su conjunto. (Rivas 2002)

A pesar que los hábitos de los animales, así como su hábitat ha venido cambiando continuamente, el ojo ha mantenido su composición básica y su desarrollo; pero en cambio ha sufrido modificaciones que en su mayoría ha tenido como causa principal el factor ecológico. Tales cambios en la fisiología y morfología se deben a las variaciones en la intensidad de la luz, lo cual nos conlleva a una división de los vertebrados con respecto al grado de adaptabilidad, duración e intensidad de la luz, en tres categorías: Diurnos, Nocturnos y Arrítmicos, esto se relaciona a sus hábitos de comportamiento. (14)

Ciertamente la conducta alimenticia, así como la actividad visual ha jugado un papel definitivo en la evolución del ojo y sus componentes, estas junto con otras influencias ambientales han resultado en la formación de un órgano altamente evolucionado desde su origen ancestral. Por ello es razonable enfocarse básicamente a su fisiología del ojo para poder conocer y por supuesto resolver las oftalmopatías que se presentan en el campo médico. Individualmente es un órgano sensorial único, su diseño incorpora todos los tejidos que lo conforman, es un fotoprocador de imágenes que integra diversos componentes y funciona sincronizadamente. Para comprender mejor su funcionamiento es importante conocer las partes que lo constituyen. (13,14)

Los anexos oculares lo conforman los párpados superior e inferior, tercer párpado, conjuntiva palpebral, pestañas, aparato lagrimal.

La piel que se encuentra ubicada en los párpados, es más delgada que en otras partes del cuerpo. En el perro, el margen externo superior carece de pelo. Los márgenes palpebrales, en el caso del gato, carece de cilios, pero el patrón del pelo desde la porción media a la

temporal superior, hace las veces de cilios. En el caso del perro y del gato, solamente el borde del tercer párpado se puede observar por encima del inferior. Los párpados protegen la porción anterior del globo ocular, lo mantienen húmedo y producen la película precorneal. (7)

La conjuntiva es una membrana mucosa que se ubica en la superficie interna de los párpados y en la porción anterior del globo ocular, hasta el limbo, donde su epitelio corre suavemente hacia el epitelio corneal, forma un fondo de saco en donde los orificios de salida de las glándulas lagrimales salen supero – temporalmente.

El tercer párpado, es formado por medio de un pliegue de conjuntiva estabilizado mediante un esqueleto cartilaginoso, que a su vez contiene un conducto lagrimal accesorio. Este se vacía en la porción bulbar del mismo.

El sistema lagrimal consiste de una porción que produce lágrima (glándula lagrimal, glándula superficial y glándula del tercer párpado), así como el sistema de conductos lagrimales. El sistema se inicia cerca del canto medial, a nivel del rudimento de las carúnculas, mediante las puntas lagrimales, ubicadas una en cada párpado y su función consiste en dirigir la lágrima hacia la entrada del canaliculo. La unión de estos forma el saco lagrimal, que continúa como el conducto nasolagrimal. (13,14)

Como se describe y se observa las funciones primordiales, es la protección del globo ocular, por ello es factible atender las oftalmopatías que se presentan en los anexos oculares, cual sea su etiología adquiridas o congénitas tales como: laceraciones, inflamaciones, lagoftalmos, tumores, pestañas ectópicas, colobomas, epifora, obstrucciones, infecciones, etc., que tiendan a resolverse con tratamiento médico y en otras es esencial practicar técnicas especiales para su resolución.

En el ejercicio de la medicina veterinaria es frecuente encontrar problemas oculares en las pequeñas especies en los cuales amerite una cirugía oftálmica como tratamiento definitivo.

Lo anterior son algunas razones por las cuales en el presente trabajo se describirán, en primera instancia un esbozo de las patologías en párpados, que tienden a resolverse por medio de un tratamiento médico. Más adelante se menciona el equipo quirúrgico y los accesorios, así como los principales agentes terapéuticos, utilizados por el cirujano oftálmico, y solo se describirán las enfermedades congénitas y adquiridas más comunes que se presentan con mayor posibilidad de realizar al nivel de clínica, en perros y gatos; se mencionará las opciones de las técnicas quirúrgicas para la resolución del problema, pero solo se desglosará una sola técnica, la más común e importante.

El tipo de estudio será descriptivo, se investigarán las principales oftalmopatías en párpados de perros y gatos; así mismo las técnicas quirúrgicas frecuentemente utilizadas para su resolución. (Rivas 2002)

## II. ANATOMÍA Y FISIOLÓGÍA DEL OJO EN PERROS Y GATOS

El ojo se desarrolla del neuroectodermo del tubo neural y del mesodermo y el ectodermo superficial que rodea y cubre a este. El neuroectodermo diferenciará la retina y el nervio óptico, el mesodermo forma las estructuras restantes a excepción del cristalino, las glándulas lagrimales y el epitelio del sacro conjuntival y los párpados que se originan a partir del ectodermo superficial. Las tres láminas del globo ocular como un derivado del cerebro embrionario, la retina corresponde a la y es continuación del tejido encefálico; la coroides corresponde a la pia- aracnoides, y la esclerótica a la duramadre. (7)

El desarrollo del ojo se pone de manifiesto por primera vez en la época en que aparece un par de surcos ópticos en los pliegues neurales, a nivel del extremo craneal del embrión. El ojo es el órgano de la visión, constituido por el globo ocular y estructuras accesorias como:

### I. Globo ocular

#### A) Túnicas oculares

##### 1. túnica ocular externa o fibrosa

- a) membrana ocular blanca o esclerótica.
- b) córnea

##### 2. Túnica ocular media, túnica vascular o úvea

- a) coroides
- b) cuerpo ciliar, corona ciliar
- c) iris

##### 3. Túnica ocular interna o nerviosa, retina, nervio óptico

- a) Porción óptica de la retina
- b) Porción ciega de la retina
- c) Nervio óptico

#### B) Contenido del globo ocular

- 1. Cámaras oculares con humor acuoso
- 2. Cristalino
- 3. Cuerpo vítreo con humor vítreo

## II. Órganos auxiliares y de protección

- 1 Órbita
- 2 Párpados y conjuntiva
- 3 Órganos lagrimales
  - a) Glándula lagrimal
  - b) Conducto lagrimal y conducto nasolagrimal
- 4 Fascias orbitarias
- 5 Músculos del ojo (8)

Los ojos de los mamíferos domésticos sobresalen de la superficie de la cara más que de los primates, su posición en la cabeza se relaciona con el ambiente, los hábitos y los métodos de alimentación del animal. En las especies predatoras como perros y gatos, tienen los ojos situados hacia adelante mientras que los animales cazados llevan sus ojos situados más lateralmente. (7) En todos los mamíferos hay dos ojos localizados en órbitas situadas en el cráneo, a nivel de la unión de los huesos del cráneo y la cara. (12)

La órbita es una cavidad en forma de cono dentro del cráneo formada por los huesos frontal lagrimal, esfenoides, cigomático, palatino y maxilar que presentan tres apófisis óseas, tales como la cigomática del hueso frontal, la frontal del hueso cigomático y la cigomática del hueso frontal. En el gato la órbita esta formada por el hueso esfenoides, maxilar, lagrimal, cigomático y palatino ya que el gato es un animal de presa, sus ojos están en posición adelantada de la cabeza, sus ejes orbitales son de 65-85 grados, mientras que el perro es de 60-80 grados.

El ojo se puede dividir en tres porciones principales: la túnica fibrosa, la túnica vascular y la capa nerviosa; la cual se conecta directamente con el nervio óptico. Hay otras tres estructuras: el cristalino, el humor acuoso y el humor vítreo.

Las ramas de la arteria oftálmica externa para el globo ocular penetran la esclerótica para alcanzar la túnica vascular y la retina. Las arterias ciliares posteriores cortas penetran cerca

del nervio óptico e irrigan a la coroides aportando ramas para el nervio óptico. Estas últimas forman la arteria central de la retina, vaso del que derivan las arterias retinianas.

Las arterias ciliares posteriores largas pasan a través de la esclerótica, la porción anterior de la coroides, el cuerpo ciliar y el iris. Estas arterias se anastomosan para formar el círculo arterial mayor del iris. Los capilares próximos al limbo nutren a la córnea por mecanismo de difusión. El retorno venoso principal se realiza por medio de varias venas vorticosas que salen de la esclerótica. El retorno sanguíneo venoso de la retina sale a nivel del disco óptico a través de pequeñas venas satélites hasta las arterias ciliares posteriores cortas. (7)

El ojo se mueve en su cavidad debido a siete músculos, seis de los cuales están dispuestos en forma antagónica, el séptimo sirve para retirar ligeramente el ojo hacia adentro de la cavidad orbitaria permitiendo a los otros seis actuar más libremente y con precisión. Los músculos son los siguientes:

| Músculo          | Acción   |
|------------------|--|
| Recto dorsal     | Mueve el ojo verticalmente hacia arriba              |
| Recto ventral    | Mueve el ojo verticalmente hacia abajo               |
| Recto medial     | Mueve el ojo horizontal y medialmente                |
| Recto lateral    | Mueve el ojo horizontal y lateralmente               |
| Oblicuo dorsal   | Para rotar el ojo axialmente y hacia arriba          |
| Oblicuo ventral  | Para rotar el ojo axialmente y hacia abajo           |
| Retractor ocular | Para retraer el ojo hacia adentro de la órbita. (12) |

### III. ANATOMÍA Y FISIOLOGÍA DEL PÁRPADO EN PERROS Y GATOS

Los párpados comienzan a formarse cuando aparece la cámara anterior del ojo, crecen sobre la córnea en desarrollo y se funden, creando y cerrando temporalmente el saco conjuntival.

El tercer párpado se desarrolla mucho más tarde como un pliegue vertical que sobresale dentro de la parte medial del saco conjuntival. Ramificaciones del epitelio del saco conjuntival crecen en el mesenquima que rodea al globo ocular y dan lugar a la glándula lagrimal y a las glándulas accesorias, incluyendo las del tercer párpado.

El conducto nasolagrimal se desarrolla del ectodermo superficial a partir de un surco que se dispone rostralmente desde el ojo, entre los procesos maxilar y nasal lateral. Los cachorros tanto del gato como del perro nacen con los ojos aún cerrados, sus párpados se separan alrededor del décimo día después del nacimiento. (7)

La circulación sanguínea del globo ocular y de sus anexos es compleja, la irrigación principal proviene de la arteria oftálmica externa y una rama que se desprende de la arteria maxilar cuando ésta pasa ventral de la cara. Las arterias que derivan de la oftálmica externa y malax se pueden dividir en tres grupos:

- 1) Las que irrigan el globo ocular
- 2) Las que irrigan los músculos oculares
- 3) Las que abandonan la órbita para irrigar las estructuras adyacentes asociadas o no con el ojo (7)

Sólo cuatro de las arterias que dejan la órbita requieren alguna mención:

- A) La arteria lagrimal se dirige hacia delante en la parte lateral del cono orbitario y, en su ruta, irriga la glándula lagrimal, cruza después por la parte dorsolateral del borde orbitario para irrigar las partes laterales de los párpados y la conjuntiva.
- B) La arteria supraorbitaria, pasa dorsalmente y abandona la órbita por el agujero supraorbitario. Se ramifica subcutáneamente medial a la órbita y puede enviar ramas al párpado superior.

- C) La arteria malar, se origina directamente de la maxilar y pasa sobre la pared ventral de la órbita al ángulo medial del ojo, donde irriga los párpados y también el área adyacente de la cara.
- D) La arteria etmoidal externa, tiene el curso infraorbitario más corto de las cuatro. Abandona la órbita a través del agujero etmoidal e irriga el laberinto etmoidal de la cavidad nasal. (7,12)

La mayoría de las arterias descritas toman parte también en las irrigaciones de la grasa, la fascia y los nervios de la órbita. La inervación ocular y su estructura accesorias derivan nada menos que de seis nervios craneales, los que inervan directamente al párpado son:

El nervio óptico (II) penetra en la órbita a través del agujero óptico y pasa por las células receptoras de la luz de la retina. Está bastante suelto para permitir los movimientos del ojo y está recubierto por las meninges. El nervio oculomotor (III), envía ramas para el músculo elevador del párpado superior. El nervio oftálmico, manda una rama al nervio lagrimal para los párpados y la conjuntiva del ángulo lateral del mismo nombre a través del agujero supraorbitario para inervar el párpado superior. El nervio maxilar, solo tiene una rama importante, es el nervio cigomático que inerva los segmentos lateroventrales de los párpados y la conjuntiva, mediante una rama cigomático facial y la piel caudal a la órbita por medio de una rama cigomático temporal. La rama aurículo palpebral de nervio facial, pasa entre el ojo y la oreja y de esta manera se aproxima a los párpados desde atrás. (7)

Los párpados son pliegues o prolongaciones que cubren o protegen al globo ocular, principalmente a la córnea, están constituidos por tres capas: piel, una capa media músculo fibrosa y una membrana mucosa conocida como la conjuntiva palpebral. (1)

- 1) Piel: de los párpados es fina y delicada, y esta cubierta de pelos cortos; pueden también presentar unos pocos de pelos táctiles prominentes.
- 2) Capa media músculo fibrosa: esta formada por el músculo orbicular del ojo, el tabique orbitario, la aponeurosis elevador y el de las glándulas tarsales que segregan un material graso en el borde del párpado mediante finas aperturas alineadas. Por delante de estas



aperturas glandulares están los cilios que generalmente son más prominentes y numerosas en el párpado superior que el inferior.

- 3) Conjuntiva palpebral: se refleja en la base de los párpados para continuar sobre la esclerótica, como la conjuntiva bulbar que termina en el limbo aunque el epitelio continua como el epitelio anterior de la cornea.

La superficie posterior del párpado está tapizada por la conjuntiva, una fina membrana mucosa transparente, el espacio potencial entre los párpados y el globo ocular se conoce como el saco conjuntival, cuyos extremos dorsal y ventral son los fórnix.

Entre la carúncula lagrimal y el globo ocular existe un pliegue conjuntival orientado dorsoventralmente y conocido como el tercer párpado (membrana nictitante). A diferencia de un verdadero párpado, está cubierto por conjuntiva en ambos lados y no es visible cuando el ojo está cerrado, está sostenido por una pieza de cartilago en forma de T, cuya barra transversal se sitúa en el borde libre del pliegue, y el tallo (barra vertical) se dirige hacia atrás dentro de la órbita, medial al globo ocular. (13,14)

El cuerpo del tercer párpado está formada por tres tipos de tejido: cartilaginoso hiliario, linfoide y granular. Dentro del tejido granular se encuentra situada la glándula de Harder, en los perros es difícil localizarla, por su situación profunda (en gatos no existe). Se le atribuye una cierta producción de lágrima y de exudado mucoso. La secreción de estas glándulas penetra en el saco conjuntival por la superficie bulbar del tercer párpado. Este se mantiene retraído por un músculo liso (M. Orbitario) dependiente del simpático. Se desliza sobre el globo ocular cuando éste es retraído o empujado dentro de la órbita. (7)

Las glándulas presentes en los párpados son:

- **Glándulas del Meibomio o glándulas tarsales, producen una secreción de material sebáceo rico en fosfolípidos que forman la capa lipídica de la superficie de la película lagrimal.**

- Glándula de Zeis, secretan líquido sebáceo y se encuentran relacionadas con los folículos pilosos de las pestañas.
- Glándulas del Moll, son glándulas sudoríparas localizadas cerca de los folículos piloso al igual que las de Zeis.
- Glándulas de Wolfring y Krausse, que son glándulas lagrimales, accesorias que colaboran en la formación de la película lagrimal. (9)

El aparato lagrimal es el encargado de producir y eliminar a las lágrimas, ya que estas son un conjunto de secreciones glandulares que combinadas debidamente forman la película precorneal, que se distribuye a toda la superficie de la córnea. Las glándulas presentes son:

Glándula lagrimal orbitaria es la fuente primaria de la formación seroso lagrimal, glándula del tercer párpado esta produce una secreción de tipo mixto, seromucoso en los caninos y seroso en los gatos.

Las lágrimas están compuestas por varias capas como:

- La capa oleosa externa que proviene de las glándulas de Meibomio, que retarda la evaporación del componente acuoso, estabilizando la película lagrimal e inhibiendo la epifora.
- La capa serosa media. Formada por las secreciones correspondientes a la glándula lagrimal y la del tercer párpado. Es esta la capa más importante de la película lagrimal.
- La capa más profunda llamada también precorneal, es la más rica en mucina, leucocitos y lisozima; esta es producida primeramente por las glándulas accesorias.

La función de la lagrimal es la de tener actividad antibacteriana ya que contiene lisozima y leucocitos; mantienen la actividad óptima de la córnea, porque la película lagrimal es la primera superficie de refracción del ojo, eliminación de los productos de desecho y por último de lubricación de los párpados. (9)

## IV. MATERIAL E INSTRUMENTAL DE CIRUGÍA OFTÁLMICA.

### MATERIAL DE CIRUGÍA GENERAL Y ESPECIAL

Dependiendo del tipo de cirugía, se deberá contar con un conjunto ocular básico y especial para cirugías del sistema lagrimal, párpados, globo ocular y para las intervenciones intraoculares. (2)

### EQUIPO OFTÁLMICO

#### Básico

El equipo quirúrgico se describe así:

- Lente de aumento 4-6 x
- Pinzas corneales de colibrí (dentadas de 0-3mm con base para nudos)
- Pinzas de Bishop Harmon (dentadas de 0.3 a 0.8mm)
- Porta agujas de Barraquer (Curvo sin seguro; ramas de 9mm x 0.85mm)
- Tijeras de tenotomía de Westcott
- Tijeras curvas de tenotomía de Stevens
- Espéculo palpebral de Barraquer
- Mango para hoja de Bard – Parker
- Pinza de chalazión de desmarres
- Gancho para estrabismo
- Calibrador de Jamieson
- Placa palpebral de Jaeger
- Cánula para irrigación calibre 23

#### Avanzado

- Biomicroscopio (lámpara de hendidura)
- Oftalmoscopio directo
- Lentes indirecto 15, 10 y 30 dioptrías

- Tonómetro de aplanamiento
- Lentes para gonioscopia
- Microscopio quirúrgico
- Tijeras para sección corneal derecha e izquierda
- Asa para cristalino
- Introducador de esferas de Carter
- Espátula de ciclodíálisis de castro viejo
- Diversas pinas intra oculares

#### Otros

- Material de sutura
  - Dexón o vicryl, 7-0 aguja de espátula oftálmica
  - Nylon 9-0
  - Monofilamento 6-0 aguja cortante oftálmica
  - Nylon, surgilene, prólene
- Hojas
  - Número 64,63 y 65 Beaver
- Soluciones para irrigar
  - Solución salina balanceada (SSB) oftálmica
  - Solución de ringer con lactato
- Lanas quirúrgicas Weck-cel
- Prótesis (19mm)

Estos elementos de oftalmología mínimos necesarios se agrupan de acuerdo a su función, los cuales se completan con el instrumental de cirugía general. (1,2)

#### 1) Diagnóstico

Equipo de magnificación: uno de los factores más importantes para la cirugía ocular es una buena magnificación. Para la cirugía palpebral en la mayoría de los casos es suficiente una

de 2-3v. Para los procedimientos más sutiles de los párpados o globo ocular, o intervenciones intraoculares, es necesario una lupa de operaciones, magnificación 4-6x de alta calidad o un microscopio de operaciones 5-25x.

Oftalmoscopio optivisor, anteojos de aumento con elementos auxiliares en el diagnóstico, ya que por la amplificación que proporcionan permiten observar y reconocer cada una de las estructuras, siendo de gran utilidad durante las intervenciones quirúrgicas. (5)

## 2) Fijación

Blefaróstato. Instrumento que sostiene separados los párpados con la abertura deseada, permitiendo la exposición del globo acular en intervenciones superficiales o profundas del mismo. Pinzas de disección curva fina, gancho de estrabismo, pinza de castro viejo, pinzas de Graefe, que proporcionan fijación precisa de estructuras y tejidos. (1)

## 3) Incisión

Tijeras finas, curvas y rectas, tijeras de castro viejo, bisturi o cuchillo de Graefe. (1)

## Material e instrumental de sutura

Porta aguja de castro viejo y en si la sutura dexón, seda y/o nylon.

Para la cirugía ocular siempre se utiliza material de sutura atraumática, y para el tegumento palpebral que puede ser correoso en extremo, sobretodo en felinos, se emplean agujas de corte extrafino o micropuntiformes de puntas redondas extraagudas, circulares de 3/8-1/2, 10, 20mm.

Si existe la probabilidad de irritación pos operatoria de la córnea con el material de sutura, se debe utilizar material blando como la seda. Si la firmeza es importante, puede utilizarse nylon mono o poli-poliglactina 910 ó ácido poliglicol 7-0 - 8-0 en conjuntiva.

Si hay mayor riesgo de infección se emplea nylon monofilamento 6-0 en blefaroplastias o en casos extremos puede aplicarse acero 6-0 - 7-0 /u 8-0. Para los párpados y tercer párpado, es aconsejable utilizar una aguja cortante tipo PS-2. (10)

## AGENTES TERAPEUTICOS OCULARES

- 1) Vasoconstrictores/antihistaminicos
  - a) Adrenalina (epinefrina) gotas o inyectable al 0,1 – 1% para detener hemorragias menores. Adrenalina al 1% amortiguada.
  - b) Fenilefrina al 2,5 – 15%: para detener hemorragia. Fenilefrina al 10 %: midriático moderadamente poderoso.
  - c) Antozolina al 0,5%: vasoconstrictor en la conjuntivitis.
  
- 2) Agentes antiglaucomatosos
  - a) Mióticos. Facilitadores del drenaje del humor acuoso
    - De acción corta (parasimpaticomiméticos, de acción directa)
      - Pilocarpina al 2-4%: 4 veces por día. Efectos colaterales: hipersensibilidad de la conjuntiva.
      - Acetilcolina al 1%: miótico potente, para la cirugía intraocular.
    - De acción prolongada (parasimpaticomiméticos, de acción indirecta)  
Inhibidores irreversibles de la colinesterasa
      - Ecotiofato yoduro a 0,06-0,25% en gotas: 1-2 veces al día, miótico muy poderosos, en casos de glaucoma agudo.
      - Fluostigmina al 0,01% (base aceitosa): alternativa de la pilocarpina.
  
  - b) Moderadores de la producción del humor acuoso: inhibidores de la anhidrasa carbonica
    - Diclorfenamida: 0,5-2,5 mg/kg, 4 veces / día. Comenzar con el máximo de 2,5mg/Kg, reduciendo hasta 0,5-2mg/Kg después de algunos días.
    - Dorsolamida: al 2% gotas: 3 veces / día. Inhibidor de la anhidrasa carbónica tópico.

- Acetazolamida: 0,5-2,5mg/Kg, 3 veces / día. Efectos colaterales: somnolencia, vómito y diarrea, pero más pronunciados.
- Etozizolamida: 1,2-5mg/Kg, 3 veces / día.
- Metazolamida: 1-2mg/Kg, 3 veces / día.

#### c) Agentes Osmóticos

- Manitol en solución al 20%: 1-5 ml/kg/24 horas, estrictamente por ruta EV.
- Glicerol bucal: 0,1-0,6ml/Kg, 4/6 veces / día, en ataques agudos de glaucoma uno para la terapia antiglaucomatosa rutinaria.

#### d) Otros agentes empleados para reducir la presión ocular

- Epinefrina (adrenalina) al 1%(amortiguada): disminuye la presión intraocular mediante los efectos  $\alpha$  y  $\beta$  - adrenérgicos y puede inducir midriasis al mismo tiempo. Indicaciones: glaucoma oculto y combinaciones de uveítis y glaucoma.
- Dipivalil epinefrina (propina al 0,1%): prodroga que se convierte en epinefrina cuando atraviesa la córnea.
- Timolol al 0,25-6%: acción  $\beta$  - bloqueante, reduce la presión intraocular con efectos despreciables sobre el tamaño pupilar.

### 3) Midriáticos

1. Atropina al 0,5-1%: 1-4 veces / día, duración de acción 3-10 días, terapéutico. En cachorros y gatitos y en animales con desordenes tales como cataratas congénitas y membranas pupilares persistentes; asimismo como agente diagnóstico.
2. Tropicamida al 0,5%: midriático leve de acción corta; empleada principalmente como agente diagnóstico, 15-20 minutos antes del examen.
3. Fenilefrina al 10%: 60 y 15 minutos antes de la extracción del cristalino.
4. Adrenalina al 0,01-1%: midriático moderadamente poderosos. Empleada durante la extracción del cristalino como midriático intraocular.

### 4) Antibacterianos

1. Antibacterianos

- Cloranfenicol al 0,4-1%: gotas o ungüento, 4-6 veces /día, bacteriostático, amplio espectro, molécula pequeña, penetra con facilidad dentro del globo ocular. Indicaciones: conjuntivitis, queratitits, uveitis.
- Clorhexidina al 0,1%: gotas, 4-6 veces / día, amplio espectro, Proteus SP y Pseudomonas sp pueden ser resistentes. Indicaciones: conjuntivitis. Efecto colateral: irritación local.
- Povidona yodada al 0,1%: en gotas, 4-6 veces / día, amplio espectro; las especies de Proteus y Pseudomonas pueden ser resistentes. Indicaciones: Conjuntivitis.
- Neomicina al 0,5%: para bacterias gramnegativas y algunas grampositivas, menos eficiente contra especies de Pseudomonas.
- Framicetina al 0,5%: moderadamente efectiva contra especies Pseudomonas.
- Gentamicina al 0,3%: pero también efectiva contra especies de Pseudomonas.
- Polimixina B al 0,1-1%: bactericida, actividad específica contra bacterias gramnegativas tales como Pseudomonas sp.
- Bacitracina / gramicidinaclortetraciclina: contra bacterias grampositivas.
- Cloxacilina: penicilina semisintética.
- Norfloxacin / ciprofloxacina al 0,3%: amplio espectro.
- Preparaciones combinadas de 1-10

## 2. Antimicóticos

- Natamicina: afectiva contra micosis y sacaromicosis.
- Miconazol: efectivo contra micosis y sacaromicosis.

## 3. Drogas antivirales. Inhibidores de la síntesis del ADN

- Aciclovir al 3%: activo contra herpes virus.
- Trifluotimidina (TFT) al 1-2%: activo contra herpes virus.
- Idoxuridinaal 0,1-0,2% contra herpes virus.

## 5) Corticosteroides

Indicados en reacciones inflamatorias como alergia, conjuntivitis crónica, queratitis, uveitis, granulación indeseable, en posoperatorio contra la vascularización y edema



cornéanos y la formación de fibrina en la cámara anterior. Contraindicaciones, lesiones epiteliales de la córnea. En consecuencia, la coloración con fluoresceína siempre debe realizarse antes del empleo, infecciones virales/micóticas/bacterianas, ausencia de una indicación válida

#### Administración

Tópica, dentro del saco conjuntival.

- Dexametasona: gotas, penetración profunda.
- Fluorometasona: gotas.
- Betametasona: gotas.

#### Subconjuntival

- Metilprednisolona: efecto colateral: cuando está en suspensión el propio vehículo puede inducir reacciones inflamatorias.
- Flumetasona

#### Bucal

- Prednisolona: 2-3mg / Kg, 1 vez / día, en la mañana, luego en días alternados en dosis decrecientes.
- Dexametasona

#### 6) Antiinflamatorios no esteroides

##### a) Inhibidores de la síntesis de prostaglandinas

- Ácido acetilsalicílico: caninos: 10-25 mg/kg, 3 veces / día, felinos: 5-10 mg / kg, 3 veces / día.
- Meglumina de flunixinina: caninos: 0,25-0,4 mg/kg, 2-4 veces / día, 3-5 días. Contra uveitis postraumática o atraumática.
- Indometacina al 1%: antes / después de cirugía para extracción del cristalino, 4 veces / día, tópica.
- Flurbiprofeno al 0,03%: 2-4 veces / día. Contra uveitis tópica.
- Ketorac al 0,5%: 2-4 veces / día. Contra uveitis, tópica.

## 7) Anestésicos locales

- Lidocaína al 4%
- Oxibuprocaina al 0,4%
- Tetracaina al 0,5%

## 8) Vitaminas y agentes epitelizantes y neutros

- Vitamina A: soporta la epitelización, vehículo: suaviza, lubrica y protege.
- Vitamina C: importante para la sustancia de cemento corneal. 50mg 1 vez / día.
- Vitamina B1: 50 mg/kg 1 vez / día. En los gatos cuya dieta contiene gran cantidad de pescado; la protrusión bilateral de las membranas nictitantes podría ser una consecuencia de a deficiencia de esta vitamina.
- Vitamina E: la deficiencia podría provocar retinopatías.
- Lágrimas artificiales: hidroxipropil metilcelulosa al 1-2% o preparaciones similares: Queratoconjuntivitis seca.
- Hiprolosa: Queratoconjuntivitis seca, bastones de 3,5 x 1,3 mm que son introducidos dentro del saco conjuntival ventral donde se disuelven en forma lenta, con lo cual se suprime la irritación.

## 9) Colirios

- ClNa en solución al 0,9%: solución de irrigación isotónica, neutra.
- So4zn al 0,1%: levemente astringente, contra la conjuntivitis crónica.
- Povidona yodada al 2-5% seguida por irrigación con ClNa. Administrada en el preoperatorio para contrarrestar la contaminación del saco conjuntival.

## 10) Otras "drogas" para empleo ocular

## a) Agentes diagnósticos

- Fluoresceína-Na al 2%: (tiras o gotas en frasco monodosis): para el diagnóstico de lesiones corneanas (sólo epitelianas y estromales)
- Rosa de Bengala: colorea células epiteliales intactas pero no vitales en áreas donde se fragmentó la película lagrimal.

- Tropicamida al 0,5%: midriasis después de 15-20 minutos, activa durante 4-6 horas.
- Homotropina al 2-5%: midriasis después de 15-20 minutos, activa durante 4-6 horas.
- Atropina al 0,5-1%: Gotas o ungüento: midriasis después de casi 20 minutos. Sólo en cachorros y gatitos y en pacientes con disturbios tales como cataratas congénitas y membrana pupilares persistentes, como gente diagnóstico.
- Prueba lagrimal de Schirmer (PLS): tiras de papel del filtro estandarizantes, estériles, para medir la producción lagrimal.

b) Cauterizantes

- Fenol: Solución saturada. Para activar úlceras indoloras. El área cauterizada se blanqueará en forma directa durante la aplicación.
- Tintura de yodo al 2-4%: similar al fenol, pero no destaca la visualización del área cauterizada.

c) Agentes disolventes de secreciones

Acetilcisteína: Buen agente disolvente de las secreciones purulentas, por ejemplo en la queratoconjuntivitis seca y conjuntivitis mucopurulenta.

d) Inmunosupresores

- Ciclosporina al 0,2-2%: 2-4 veces / día, localmente. Inhibidor de células T.

11) Dispositivos Protectores

- a) Collares Isabelinos, anteojos, capuchas protectoras, para prevenir la auto mutilación o traumatismo ocasionado por el choque contra objetos. (5)

## V. ENFERMEDADES PALPEBRALES MÁS FRECUENTES DE RESOLUCIÓN MÉDICA

Las enfermedades de los párpados producen varios signos clínicos. Al principio pueden estar afectadas sólo los párpados, pero debido a su estrecha proximidad con la córnea y la conjuntiva; estas estructuras también suelen estar afectadas. Los trastornos de los párpados pueden clasificarse ampliamente según su tratamiento apropiado (quirúrgico o médico). (2)

### **Anquiblefarón**

Es el retardo o fracaso completo de la abertura de la fisura palpebral más comúnmente observado en cachorros recién nacidos, en la cual los párpados no se abren apropiadamente, debido a infección bacteriana de la madre transmitida en el periodo prenatal o al momento del nacimiento. (2) Se observa secreción ocular purulenta. Si los ojos no abren del día 14 – 16, se procederá a abrirlos ejerciendo sobre de ellos una tracción, si esto no resulta, se introducirá por el canto medial del ojo una tijera corneal, para separarlos de la línea de unión, o se aplica antibiótico tópico como gentamicina, eritromicina, neomicina, 4 veces al día durante 5 días. (9)

### **Blefaritis**

Cuando los párpados y las glándulas de los márgenes palpebrales se afectan e inflaman se considera una blefaritis la cual es causada por reacciones de hipersensibilidad y traumatismos e infecciones por bacterias, parásitos, hongos. Los signos y el tratamiento se basan en la etiología. Los cuales se especifican en el siguiente cuadro(9):

| ETIOLOGÍA   | SIGNOS  | TRATAMIENTO  |
|---|---|--|
| Bacteriana<br>Staphylococcus<br>Streptococcus   | Párpados y pestañas se encuentran cubiertos con costras de secreción mucopurulenta, inflamados, eritematosos. | Lavar una vez al día, los párpados del animal con shampoo diluido para bebé y administrar solución o ungüento oftálmico bactericida tópico 3 a 4 veces al día.   |
| Parasitaria<br>Demodicosis<br>Sarcoptes   | Prurito, alopecia, eritema, costras periocular, descarga ocular.  | Eliminación de los parásitos con benzoato de benzilo, la dosis depende del grado de infestación. Aplicar antibiótico de amplio espectro para evitar infección bacteriana.  |
| Micótica<br>Dermatomicosis (M. Canis T. Metagrophyum gypseum)<br>Micosis sistémica (Blastomicosis Criptococcosis) | Enrojecimiento del párpado ulceración, secreción, alopecia periocular y costras.                              | Aplicar solución o un ungüento tópico de antibiótico corticosteroide como dexametasona a .1%, prednisona .5 a 1.0mg/Kg. cada 12 horas, vía oral. Para aminorar el prurito administrar clorhidrato de difenhidramina (antihistamínico) .5mg/Kg cada 12 horas. |
| Alérgica<br>Atópica<br>Picadura de insectos<br>Por alimentos.   | Eritema, inflamación de párpados, prurito, conjuntivitis.   | Tratar con antihistamínicos como difenhidramina .5mg/Kg. c/12 hrs., vía oral y/o corticosteroides prednisona .5 a 1.0mg/Kg c/12 hrs., vía oral.  |

(Rivas 2002)

### **Blefarospasmo**

Es una contracción espástica del músculo orbicular que se inerva por el nervio trigémino, es provocado a consecuencia de afecciones dolorosas, inflamatorias o purulentas de la conjuntiva, se encuentra relacionado con queratitis, abrasiones corneales, entropión, cuerpos extraños, causa oclusión parcial o total de los párpados, por contracción del músculo orbicular, para proteger al ojo sensible de la luz y agentes externos, su tratamiento se basa en la eliminación la causa original. (9)

### **Chalazión y orzuelo**

Es una inflamación o infección de una o varias glándulas del meibomio con obstrucción de su conducto y afección de tejidos vecinos (6); mientras que el orzuelo es una infección o absceso de las mismas glándulas o una pestaña que produce inflamación focal del párpado.

(2) Los signos, en los casos de chalazión existe una tumefacción dura, local, indolora de 2-5mm de diámetro, ubicada por fuera del margen palpebral libre. Se trata con raspado quirúrgico del granuloma a través de la superficie conjuntival del párpado. Cuando el quiste es mayor, se sostiene el borde palpebral con pinzas de Graefe, para observar y valorar el tipo y localización del quiste. Una vez logrado esto, es conveniente utilizar una pinza de chalazión, la cual se emplea dejando la parte plana de la misma hacia el borde palpebral externo y el arillo de la pinza, presionando el área conjuntival del párpado, y así queda en la parte central del instrumento. La conjuntiva palpebral es incidida con cuchillo de Graefe y una vez expuesto el quiste se elimina con una cucharilla de Crichton. (2)

El orzuelo por lo usual es rojo y doloroso, después de algunos días la infección madura y puede erupcionar en forma espontánea. (5) Para acelerar la resolución se aplica una solución o un ungüento tópico de antibiótico y corticosteroide como dexametasona al 0,1%, neomicina, polimicina B, cada 6-8 hrs. (2)

### **Edema Palpebral**

Es la acumulación abundante de líquido seroalbuminoso en el tejido del párpado. Es causado por la urticaria que se presenta en forma bilateral, asociada a otras alteraciones como infecciones periorbitales, tumores orbitales con linfosarcoma de la órbita, en el gato puede presentar tumefacciones de los párpados y la conjuntiva, presenta tumefacción aguda y dolor. Se trata este problema aplicando antihistamínicos y corticoesteroides sistémicos. (9)

### **Heridas Palpebrales**

Las laceraciones de los párpados se dividen en dos:

- Paralelo al margen del párpado
- Perpendicular al margen: suelen abrirse por la disposición de las fibras musculares adyacentes, son causadas por traumatismos.

Su tratamiento consiste en la aplicación de antibiótico de amplio espectro vía parenteral para evitar infección; se limpia la herida con solución salina fisiológica, eliminación del tejido necrótico y proceder a reparar la herida. (9)

### **Blefaroptosis**

Es la caída del párpado superior causada por un desorden funcional neural o muscular, en los músculos elevador palpebral y elevador del ángulo ocular medial de aquel, su origen es de tipo congénito, el cual presenta secreción, ocular, dolor y alteración en la visión, su tratamiento va dirigido a la corrección de la etiología primaria. (5)

### **Falta de pigmentación en membrana nictitante**

Tanto en perros como en los gatos, la ausencia de pigmentación es de origen congénito, se presenta unilateral o bilateral pueden aumentar la sensibilidad de las radiaciones solares, en los perros el borde libre del tercer párpado se encuentra pigmentado, en algunas razas se le considera como una falla congénita, el collie y el shetland collie; en el gato no se encuentra pigmentado, lo que provoca una menor disposición a las irritaciones solares, ocasiona epifora, fotosensibilización, hiperemia, conjuntivitis y desarrolla carcinomas. Se trata utilizando pomadas con corticosteroides o tatuajes en caso de irritación severa. (9)

### **Hiperplasia folicular**

Existen folículos linfoides sobre la cara caudal del tercer párpado, que son esenciales para el mecanismo inmuno ocular. Cuando la conjuntiva es afectada se puede observar folículos en la conjuntiva palpebral o bulbar. En perros se debe a cualquier irritación ocular crónica, como una conjuntivitis bacteriana, mecánica por entropión, ectropión distriquis o por un estímulo inmunológico debido a parasitosis, conjuntivitis alérgica. En gatos es poco frecuente, se llega a presentar por una conjuntivitis por Chlamydia, provocando epifora, dolor e hiperemia. El tratamiento es la eliminación de la causa original y aplicar antibióticos, corticosteroides como estreptomycin y flumetazona por vía tópica dos veces al día durante 6 a 7 días. (9)

### **Epifora**

Se le denomina así al flujo anormal de las lágrimas sobre la cara, se caracteriza por teñir el pelaje del canto medial del ojo por la estimulación de catecolaminas. Provoca irritación superficial de los ojos causando conjuntivitis, uveítis. Su etiología se basa en una insuficiencia del conducto lagrimal debido a la atresia congénita, subdesarrollo o ectopia de los orificios; u obstrucción adquirida por lesiones dentro del sistema nasolagrimal debido a exudados inflamatorios y cuerpos extraños, enfermedades dentarias como la alveolitis o traumatismos severos. En gatos la causa es a secuelas de infecciones herpéticas, la raza más



afectada es la persa, en menores de un año de edad. Los signos son un excesivo lagrimeo cambio de coloración del pelaje del canto medial del ojo. El tratamiento si es por exceso de la producción de lágrimas, eliminar la causa irritante; si se trata de obstrucción se procederá a la irrigación con una cánula lagrimal o con una sonda plástica. (0,9)

### **Queratoconjuntivitis seca**

Es la insuficiencia de la producción lagrimal, presentando córnea y conjuntiva seca. Es un trastorno por lo común difícil de atender, siendo una de las causas más frecuentes de pérdida de la vista en perros, idiopática o inmunomediada. Los signos son conjuntivitis, queratitis, prurito, úlcera corneal, vascularización, pigmentación, dolor, blefarospasmo, fotofobia. Para el tratamiento se utilizar agentes inmunosupresores tópicos, ciclosporina, antibióticos por vía tópica, mucolíticos y los parasimpaticomiméticos durante 2 o 3 semanas, transposición quirúrgica del conducto de la glándula parótida al ojo es el último recurso. (2)

### **Conjuntivitis**

Se le denomina a la inflamación de la conjuntiva, constituye la enfermedad ocular más común en el perro y excepcionalmente en el gato. Esta condición se puede presentar de manera unilateral o bilateral. Existen varios tipos de conjuntivitis tales como: bacteriana, por Clamidas, por Mycoplasma, por hongos, conjuntivitis folicular, parasitaria, por irritación mecánica, alérgica, neonatal de los felinos y viral felina. Las cuales se describen así: (2,9)

| ETIOLOGÍA   | SIGNOS  | TRATAMIENTO   |
|---|---|---|
| Bacteriana<br>Staphylococcus epidermis<br>Streptococcus<br>Pseudomonas<br>Neisseria<br><br>Chlamydia Psittaci | Hiperemia, quemosis, dolor,<br>queratoconjuntivitis seca y secreción.<br><br>Quemosis, epifora serosa,<br>blefarospasmo, desarrollo de folículos. | Eliminación de costras: Aplicación de bactericidas como gentamicina de 4 mg/kg 2-3 veces / día, durante 7 días, vía intramuscular.<br><br>Tetraciclinas, cloranfenicol, neomicina tilosina, gentamicina. Aplicar 3-4 veces / día, durante 5-7 días, vía tópica. |
| Alérgica<br>Alérgenos: como polvo, polen, arena,<br>material de plantas.                                      | Enrojecimiento conjuntival, epifora y prurito.  | Aplicación tópica de corticosteroides sistémicos, antihistamínicos como el cromolyn de sodio 1-2mg, 3-4 veces al día.   |
| Parasitaria<br>Thelazzia  | Congestión ocular y epifora.  | Levamisol a una dosis de 8mg/Kg, subcutánea cada 24 hrs., durante 6-10 días.  |
| Mycoplasma<br>Mycoplasma felis  | Epifora, secreción ocular mucoides unilateral o bilateral, hiperemia, quemosis.   | Eritromicina de 10-15mg/Kg de 3-4 veces al día durante 3 semanas.   |
| Hongos<br>Candida albicans,<br>Aspergillus  | Secreción ocular e irritación   | Ketaconazol a dosis de 10mg/Kg cada 12 hrs., antibiótico: tetraciclina a 7mg/Kg 3 veces al día por una semana vía tópica.   |
| Viral<br>Herpes virus, calicivirus reovirus   | Conjuntivitis serosa, purulenta o mucopurulenta, fotofobia, ulceración, necrosis conjuntival, anquiblofarón, úlcera corneal.                      | Aplicar tetraciclina oftálmica de 3-4 veces al día durante 7 días, preparación de lágrima artificial.   |
| Irritación mecánica<br>Triquiiasis, dermoides, tumores<br>yatrógenicos.                                       | Secreción ocular, dolor, úlcera corneal.  | Eliminación de la causa irritante, aplicar tetraciclina 7mg/Kg, gentamicina 7mg/Kg. Eritromicina 10-15 mg/kg 3-4 días durante una semana, vía tópica.   |

(Rivas 2002)

## VII. ENFERMEDADES PALPEBRALES MÁS FRECUENTES DE RESOLUCIÓN QUIRÚRGICA.

En cirugía oftálmica, una de las premisas más importantes consiste en prestar minuciosa atención a todos los detalles; más que en cualquier otra rama de la cirugía, pues un error en la intervención o durante los cuidados post-operatorios puede causar complicaciones innecesarias en la cirugía ocular. (5)

### **Blefarofimosis**


Es un estrechamiento anormal congénito de la apertura palpebral; las razas afectadas son: chow – chow, terrier, shetland collie, bull terrier, pug y pequinés. El tamaño de la abertura palpebral va relacionada directamente con microftalmia y el agrandamiento ocular se correlaciona con una apertura palpebral grande, presentando como signos la epífora y desviación del ojo por la irritación ocular. (9)

Técnica:

#### **Cantotomía y acantoplastia lateral**

- ✓ Se realiza una cantotomía lateral separando el canto lateral con el dedo pulgar e índice e incidiendo el canto, utilizando tijeras romas. El tamaño de la cantotomía es proporcional a la longitud de fisura palpebral deseada. La hemorragia es mínima y se controla.
- ✓ Se realiza una disección roma de la conjuntiva, utilizan tijeras Stevens de tenotomía. Está disección roma de la conjuntiva se lleva acabo en el lado temporal de ambos párpados, superior e inferior, hasta el fómix.
- ✓ La conjuntiva se sutura al haber creado un canto lateral, con puntos sueltos. La incisión de la cantotomía debe ser revestida por conjuntiva para evitar la formación de adherencias entre las superficies palpebrales cruentas.
- ✓ Los puntos se retiran entre los 14 y 21 días. (10)

Esta técnica esta indicada para evitar la epifora, irritación ocular, desviación del globo y proporcionar un amplio campo de visibilidad.



Slatter (1989)

### Coloboma

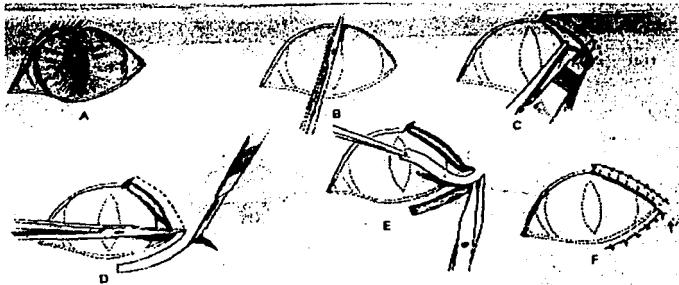
Es un defecto adquirido o congénito en la continuidad de las tunicas del globo ocular (agenesia), incluyendo la conjuntiva palpebral. Afecta a gatos pequeños y algunas veces a cachorros como pequinés y shintzu, el cual causa epifora y blefarospasmo. Una coloboma atípico es cuando el defecto se localiza en cualquier otra parte del globo ocular. Esta malformación es una hendidura del párpado superior e inferior, con ausencia de pestañas y glándulas en el área afectada. Puede ser unilateral o bilateral y en general se relaciona con otras deformidades congénitas del globo ocular y de la cabeza. Mediante la técnica se corrige el defecto, así se evita punciones, laceraciones, infecciones en membrana nictitante y la córnea; previniendo triquiasis, irritación, queratitis crónica. (2,6)

Técnica:

Colgajo pediculado horizontal.

- ✓ Se prepara una zona receptora a nivel del párpado superior, para recibir el injerto pediculado.

- ✓ Con tijeras Stevens de tenotomía se recorta la zona nasal terminal del defecto para que adopte una forma cuadrada.
  - ✓ El colgajo horizontal pediculado que debe ser desplazado, se prepara realizando dos incisiones a través de la piel y del músculo orbicular del párpado inferior.
- a) La primera incisión se realiza paralela 1 a 2mm del borde libre palpebral.
  - b) La segunda incisión se realiza a 5mm del borde, resultando un colgajo horizontal de 3mm. La longitud del colgajo depende del tamaño de la displasia por reparar las incisiones a nivel del párpado inferior son paralelas pero divergen ligeramente para formar una base más ancha a medida que alcanzan el canto lateral se corta el canto lateral a nivel del borde caudal del pedículo, permitiendo así la rotación del colgajo, hacia su nueva posición en el párpado superior. El colgajo horizontal pediculado de piel y músculo orbicular se libera por disección roma.
- ✓ Se extirpa una tira delgada cutánea – orbicular, en el párpado superior a nivel de la zona receptora para crear una herida fresca para recibir el injerto pediculado éste se traslada a su nueva posición.
  - ✓ El colgajo se sutura con puntos sueltos de seda, nylon o dexón, de 6/0, en su lugar y la conjuntiva se sutura al borde del colgajo, creando un nuevo borde libre palpebral. Todas las suturas deben ser colocadas evitando una irritación córnea.
  - ✓ El defecto originado en el párpado inferior es suturado con puntos sueltos simples. (10)



Slatter (1989)


### Desgarros y laceraciones palpebrales

Las heridas de los párpados y saco conjuntival a menudo son en ángulo recto y sangran en forma profusa. Si el borde palpebral está seccionado, el defecto se agrandará de manera espontánea mediante la contracción del músculo orbicular acular. En consecuencia las heridas palpebrales deben ser suturadas en forma directa e incluso si tienen una antigüedad superior a las 8 hrs. Suelen ser adquiridas por traumatismos, peleas, espinas, garras, etc., causando epifora, irritación corneal, úlcera, queratoconjuntivitis. El tratamiento está indicado para contrarrestar infecciones bacterianas. Eliminando epifora, dolor, irritación, evitar entropión y/o ectropión, protrusión de membrana nictitante. (5,9,11)

Técnica:

Reparación simple en dos planos.

- ✓ El pelo a lo largo de los bordes lesionados se debe rasurar.
- ✓ El desbridamiento mecánico de la herida debe ser mantenido al mínimo.
- ✓ La conjuntiva se sutura con puntos simples continuos utilizando Vicryl o Catgut de 6/0.
- ✓ La sutura debe ser en "U" o figuras en "8" con material absorbible sólo para los pacientes agresivos o con riesgo anestésicos.
- ✓ La sutura se comienza 1-2mm desde el margen donde se inicia el crecimiento piloso; las aberturas de las glándulas meibomianas se aprovechan como guía para el realineamiento preciso. La desproporción horizontal o vertical de las dos partes del borde palpebral es inaceptable. (5)
- ✓ En esta técnica no se sutura el tejido subcutáneo lo cual ofrece la ventaja de conceder una elasticidad natural a la piel y a la conjuntiva para recuperar la forma normal de los párpados. (12)



Slatter (1989)

Cuando existe pérdida sustancial en el margen del párpado, la retracción agrandará el defecto mucho más. Es recomendable realizar una de estas técnicas.

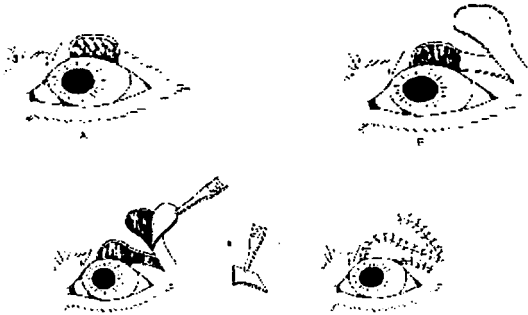
- Blefaroplastia reconstructiva directa o indirecta.
- Método del triángulo inverso
- Plastia en H
- Colgajo
- Plastia en Z
- Plastia de transposición de piel. (5)

Técnica:

Plastia de transposición de piel.

- ✓ Sé práctica una incisión en la piel adyacente a la lesión, lo suficientemente alejada de ésta, y de la forma y tamaño adecuada. Para configurar un colgajo que pueda cubrir el defecto de forma precisa.
- ✓ Se practican dos incisiones paralelas desde la lesión hasta la base del colgajo cutáneo.

- ✓ Se disecciona el colgajo cutáneo y se extirpa la porción de piel que queda entre la lesión y el origen de éste.
- ✓ Se sutura el colgajo cutáneo en posición con sutura Vicryl 5/0.
- ✓ Se cierra la herida producida para obtener el colgajo. (4)



Petrick (1998)

### Entropión

Es la inversión de toda la parte del margen palpebral, hacia la superficie del globo ocular; siendo más frecuente en el párpado inferior; las razas más afectadas son: san bernardo, pequinés, chow – chow, sharpei. En gatos se llegan a presentar en la raza persa. (5) Su etiología es congénita: cualquier entropión en perros de menos de 6 meses de edad, se considera de origen hereditario o adquirida por problemas de pestañas como triquiasis, cuerpos extraños, conjuntivitis o traumatismos. Este problema se clasifica: en congénito, anatómico con espasmo secundario y adquirido, puede ser medial, angular y total. (1,2,5)

- ✓ Entropión congénito: Los rasgos como animales de piel laxa o con demasiada piel palpebral, pueden predisponer a la presencia del entropión o fisura palpebral demasiado estrecho.



- ✓ Entropión anatómico con espasmo secundario: Es en general unilateral y se debe a consecuencia de espasmos del músculo orbicular o por una irritación ocular.
- ✓ Entropión adquirido: Se puede presentar como resultado de traumatismos o daño térmico lo que conlleva a la formación de cicatrices y contractura de párpado. (9)

Se caracteriza por presentar inflamación crónica, queratitis, úlcera corneal, conjuntivitis, blefarospasmo y secreción purulenta. Mediante la técnica a utilizar se eliminan los signos, se previene laceraciones, pigmentación, vascularización, tratamiento de cilias ectópicas aportando así una buena apariencia estética del paciente.

Las técnicas a utilizar son las siguientes:

- ✓ Tarsorrafia temporal
- ✓ Corrección de entropión ventral
- ✓ Cantoplástica lateral
- ✓ Corrección del entropión medial
- ✓ Procedimiento de Hotz - Celsus. (9)

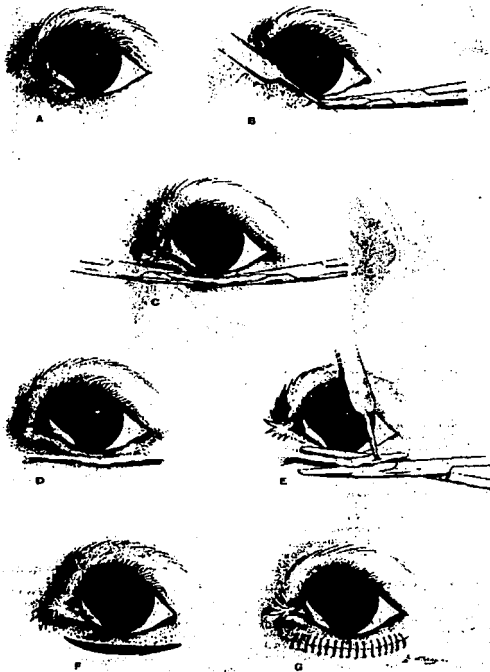
Técnica:

Hotz - Celsus.

Consiste en hacer un corte a todo lo largo del párpado, existen modificaciones, las cuales se pueden utilizar solo en los cantos, ya sea lateral o medial. Esta técnica es la más utilizada por lo sencillo.

- ✓ Se aconseja anestesia local.
- ✓ Se observa la inversión del párpado que origina un abultamiento a nivel del seno conjuntival para determinar la cantidad de tejido que será necesario eliminar.
- ✓ Se presiona o se pellizca con pinzas de Graefe, obligando que el borde del párpado que se encuentra hacia adentro, quedé en su posición normal.
- ✓ La piel del párpado se marca con una hoja de bisturí en la posición de corte y se suelta del tejido.

- ✓ Se realiza una incisión en forma elíptica de piel paralela y 2 a 3mm del borde palpebral hasta exponer el músculo orbicular del ojo la cantidad de piel extirpada depende de la gravedad del entropión.
- ✓ Extirpar el tejido con bisturí o por compresión del tejido, seleccionado con pinzas homeostáticas, y luego quitar con tijeras el tejido plegado.
- ✓ Cerrar la piel con sutura del nylon monofilamento y/o con puntos simples separados o puntos en "U", sin atravesar la mucosa interna.
- ✓ Los puntos de sutura se retiran a los 14 días después de la intervención. (1)



Slatter (1989)

## Ectropión

Es la eversión excesiva del borde libre palpebral de los párpados, se presenta con frecuencia en las razas: san bernardo, cocker spaniel, basset hound y bulldog. En los gatos es poco común, de etiología congénita. El párpado inferior generalmente es más afectado, presentando los signos de epifora, conjuntivitis, inflamación crónica, irritación.

La utilización de técnicas correctivas ayuda a prevenir queratoconjuntivitis seca, eversión de la membrana nictitante, laceraciones e infecciones de la córnea. (9)

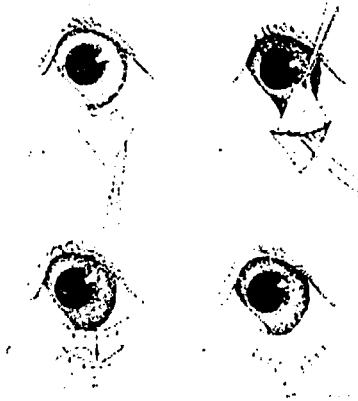
Técnicas a utilizar:

- ✓ Blefaroplastia de Warton - Jones o "V" - "Y".
- ✓ Huhnt - Szymonowski
- ✓ Blascovics
- ✓ Imre
- ✓ Plastia "Y" a "V"
- ✓ Tarsorrafia lateral permanente
- ✓ Plastia en "Z". (1,5,9)

Técnica:

Plastia "V" a "Y"

- ✓ Bajo anestesia general.
- ✓ Realizar una incisión en "V" en la piel delante de la zona afectada abierta hacia la eversión y algo más amplia que esta.
- ✓ El colgajo queda situada de 2 a 3mm del borde libre palpebral disecado.
- ✓ La incisión se cierra dorsalmente, desde la base con puntos sueltos con seda 5/0 ó 6/0. La cantidad de cierre puede medirse moviendo el colgajo hacia arriba hasta que la eversión se haya corregido. (11)

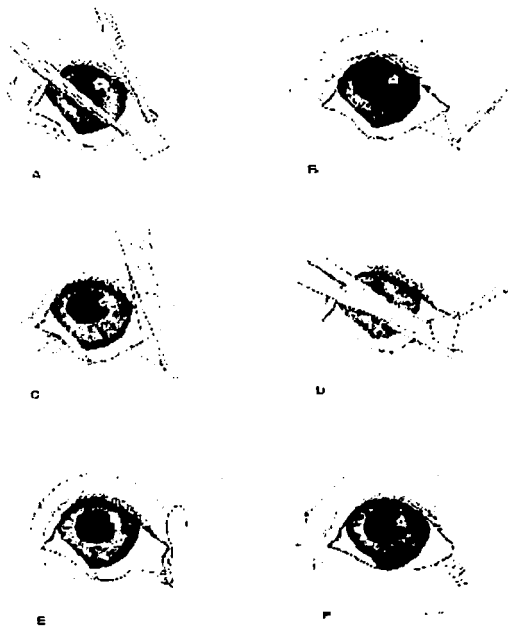


Slatter (1989)

En casos graves, en los cuales la técnica "V" – "Y" no corrige el ectropión puede utilizarse una modificación de la técnica de:

Kuhnt – szymonowski.

- ✓ El borde libre palpebral es marcado lateralmente.
- ✓ Se marca el párpado la cantidad aproximada que será resecado.
- ✓ La primera incisión se realiza con tijeras mayo.
- ✓ Se realiza la segunda incisión y el fragmento triangular se extirpa.
- ✓ Se sutura la piel por planos con seda 6/0. (11)



Slatter (1989)

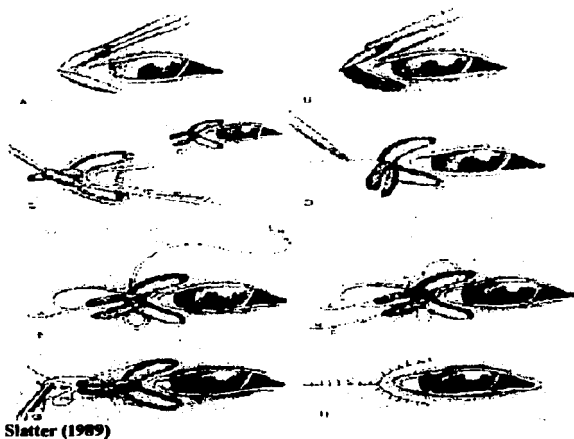
### Ectropión y entropión combinados

Es una deformidad palpebral congénita combinadas con inversión y reversión de uno o de ambos párpados, presentes en razas como el san bernardo, doberman pinscher, bulldog inglés y cocker spaniel. Típicamente, estos perros presentan un entropión lateral asociado a un ectropión central en ambos párpados superior e inferior. Con signología de epifora mucopurulenta, queratoconjuntivitis grave. El tratamiento proporciona el eliminar defectos corneales, prevenir ceguera. infecciones palpebrales. (11,12)

### Técnica:

#### Canto plastia lateral.

- ✓ Realizar pliegues en el párpado superior e inferior unidos en el canto lateral con pinzas hemostáticas.
- ✓ Hacer una incisión directa con bisturi en piel como guía sobre ambos párpados extendiéndose alrededor del canto lateral.
- ✓ Se disecan lateralmente dos tiras de músculo orbicular, superior e inferior desde el párpado hasta el canto lateral.
- ✓ Se incide la piel hasta el arco cigomático.
- ✓ Para juntar las tiras de músculo orbicular se suturan con puntos cruzados de hilo dexón 3/0.
- ✓ Funciona como ligamento lateral artificial es tensado lateralmente lo mas lejos posible.
- ✓ Es suturado al arco cigomático.
- ✓ La piel se sutura con puntos simples con seda 5/0. (10)



## Epicanto

Es una anomalía de origen congénito en la que el pliegue de la piel cubre el ángulo interno del ojo, las razas afectadas son: pequinés, pug, spaniel japonés, spaniel inglés enano, bulldog. Presentan epífora, la lágrima se acumula en la parte profunda del pliegue cutáneo, lo que mantiene húmeda esta zona, provocando una dermatitis secundaria y alteraciones corneales como queratitis pigmentaria, vascularización superficial y úlceras.

La técnica descrita se lleva a cabo como tratamiento de la triquiasis, evitar alteraciones corneales como queratitis pigmentaria, vascularización superficial, úlceras córnea, epífora, ceguera, dolor y prevenir obstrucción de canaliculo lagrimal. (9)

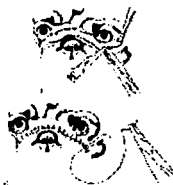Técnica:

Resección parcial del pliegue nasal excesivo.

- ✓ Se sujeta el pliegue nasal con pinzas curvas. La proporción varía de acuerdo al criterio del médico.
- ✓ Exéresis de la parte nasal con tijeras romas curvas, antes de quitar las pinzas se hace hemostasia por diatermia.
- ✓ Los pliegues nasales deben ser reducido al menos hasta la mitad de su tamaño original. Se suturan con puntos sueltos con seda 6/0 ó 5/0, los nudos se sitúan sobre la parte anterior de la incisión para evitar que rocen con la córnea.
- ✓ Los puntos son retirados a los 10 ó 14 días post -operación. (11, 12)



Petrick (1998)



## Lagofthalmos

Es un trastorno en el cual hay incapacidad para cerrar los párpados. De etiología congénita o adquirida por parálisis facial debido a un desajuste anatómico entre los párpados, el globo y la órbita, o una disfunción neurológica la causa más común se debe a trastornos en el nervio facial que conduce a la parálisis del músculo orbicular o congénito en las razas de ojos prominentes como pequinés y el gato persa, da lugar a una distribución deficiente de la película lacrimal y a una evaporación excesiva que provocan una queratoconjuntivitis, ulceración, pigmentación, neovascularización, problemas corneales.

Mediante la corrección del problema se evitan infecciones oculares, proporciona lubricación, protección y movilidad palpebral. (2,5,9)

Técnicas a utilizar:

- ✓ Cierre permanente de una porción de la hendidura.
- ✓ Tarsorrafia temporaria.

Técnica:

Tarsorrafia temporal

- ✓ Con hoja de bisturí, incidir la piel en forma de cuña con la base en el borde palpebral. De otra forma, se toma la línea de incisión con pinzas hemostáticas y luego se corta con tijeras la línea plegada, empleando tijeras de tenotomía o metzenbaum para completar la incisión.
- ✓ Cerrar la incisión en dos capas.
  - a) Cerrar el tejido subconjuntival con suturas absorbibles 6-0 o 7-0, con nudos enterrados dentro del párpado.
  - b) Cerrar la piel con suturas 6-0 a partir del borde palpebral.
- ✓ Cerrar el borde palpebral con sutura 6-0 en forma de ocho y el resto de la piel con suturas simples separadas.

De otra forma puede emplearse suturas de colchonero horizontales o simples continuas. (2)





Slatter (1989)

### Neoplasias

Los tumores palpebrales son comunes en perros y en gatos, de etiología congénita y/o adquirida, toda neoformación debe someterse a estudio histopatología para poder determinar el grado de malignidad, se clasifican en:

- ✓ Benignos: Adenomas de glándulas de meibomio, papilomas, melanocitoma e histiocitoma.
- ✓ Malignos: Tumor de células escamosas, carcinoma de células basales y melanomas.
- ✓ En perros, la mayor parte de los tumores palpebrales son benignos y se extirpan para prevenir irritación o lesión de córnea o conjuntiva. El adenoma de glándulas de meibomio es el tumor palpebral más común, su tratamiento es mediante la exéresis del mismo.
- El papiloma es la neoplasia que ocupa el segundo lugar en cuanto a la frecuencia. Los signos presentes son muy escasos, el tratamiento es mediante la aplicación de ciclofosfamido a una dosis de 1-2 mg/kg, una vez cada 8 días hasta que el tumor comience a regresar, otro tratamiento es el quirúrgico o la aplicación de autovacunas.
- Histiocitoma múltiple, se encuentran comprometidos los párpados, conjuntiva y la córnea, el tratamiento es con corticosteroides, como la flumetasona a dosis .06 - .25

mg/kg una vez al día, por vía intramuscular, en gatos de .03 - .12mg/Kg, cada tercer día.  
Y ciclofosfamida de 1 -2 mg/kg una vez cada 8 días hasta involución del tumor.

- Melanoma la mayoría son malignos, las razas afectadas son weimaraner y viszsla. El tratamiento es quirúrgico.
  - Tumores de células basales se presenta con mayor frecuencia en perros viejos, son masas firmes redondeadas que tienden a producir ulceraciones. El tratamiento es la exéresis de la neoplasia, radiaciones o drogas antineoplasicas como la ciclofosfamida del 1-2mg/Kg, una vez cada 8 días.
- ✓ Los tumores que se manifiestan en los párpados de gatos, incluyen melanoma, fibrosarcoma, neurofibroma y carcinoma de células escamosas y basales; en gatos, el carcinoma de células escamosas es la neoplasia más frecuente, afecta a los gatos albinos o con párpados despigmentados. El tratamiento es la exéresis de la neoplasia o drogas antineoplásicas. (9)

La presencia de la masa tumoral ocasiona irritación de la conjuntiva, córnea, provoca epífora, dolor, blefaritis y blefarospasmo.

Técnicas a utilizar:

- ✓ Blefaroplastias
- ✓ Criocirugía
- ✓ Resección Palpebral
- ✓ Exéresis
- ✓ Colgajo de Adelantamiento
- ✓ Electrocauterización. (10)

La técnica a utilizar es proporcional a su dimensión a su ubicación, a su naturaleza del tumor.

Técnica:

**Exéresis de los tumores palpebrales**

Esta intervención puede utilizarse en lesiones que afectan más de un tercio del borde palpebral, superior e inferior.


- ✓ Inmovilizar la lesión, con pinzas desmarres para chalazión o comprimiéndola mediante un hemostato disminuye la hemorragia.
- ✓ Realizar una incisión en "V", con tijeras romas, dejando un margen de 2 a 3mm de tejido sano a cada lado del tumor. Se utiliza pinzas de chalazión permitiendo acercar los bordes histicos y retirar la pinza antes de la sutura.
- ✓ La incisión se cierra suturando solamente la piel y la conjuntiva, esta se cierra con catgut crómico de 5/0 ó 6/0 empezando a nivel del vértice de la "V", y continuando hacia el borde libre palpebral.
- ✓ La piel se cierra con puntos sueltos de seda 5/0 ó 6/0, empezando a partir del borde palpebral. (10,11)

Técnica:

Colgajo de adelantamiento.

- ✓ El tumor antes de ser extirpado si la conjuntiva no está afectada, no se reseca. Se trazan incisiones por líneas de puntos, y se dibujan en el paciente utilizando un rotulador de cirugía plástica. Los lados verticales de los triángulos son un 20% más largos que las incisiones verticales adyacentes al tumor, para permitir cierta retracción de la herida.
- ✓ Se realiza una incisión cuadrada alrededor del tumor, esté se disecciona totalmente, después la base hacia el borde palpebral.
- ✓ Una vez extirpado, se observa si los bordes fueron resecaados. El triángulo dibujado previamente es levantado e incidido.
- ✓ Los triángulos son resecaados terminadas las incisiones.
- ✓ Los tejidos próximos a los triángulos y al colgajo son diseccionados para evitar tensión en la herida, permitiendo al colgajo se avance hasta el borde palpebral.
- ✓ Se sutura con puntos simples con seda 6/0 a nivel de los ángulos de la incisión. Para facilitar la colocación correcta de las suturas posteriores.
- ✓ Sutura resultante, puntos separados 2mm, cuando la conjuntiva está móvil, se sutura al borde cutáneo, rellenando el defecto mediante una sutura continua simple, lo cual ayuda a evitar la retracción del colgajo de adelantamiento. (10)

La utilización de técnicas correctivas mejora la estética del paciente, elimina los signos y evita metástasis a otras estructuras oculares.



Slatter (1989) Colgajo de adelantamiento

Técnica:

Criocirugía.

- ✓ Antes de tratar la lesión tumoral con frío, deben colocarse unos solos termoindicadores debajo y en los bordes de la lesión. El nitrógeno líquido se aplica sobre el centro de la masa, hasta que el indicador térmico marca  $-20^{\circ}$  c.

**TESIS CON  
FALLA DE ORIGEN**

- ✓ Posteriormente se deja que el tejido alcance los 0° c y entonces se vuelve a enfriar hasta -20° c nuevamente.
- ✓ La lesión suele desprenderse en 5 ó 7 días, las hemorragias e infecciones post-operatorias son de escasa consideración en criocirugía. (10)

### **Dermoides**

Son islotes ectópicos, normalmente se desarrollan de piel con **grasa, glándulas sebáceas y folículos pilosos**, en o sobre los márgenes palpebrales por lo usual del **párpado inferior**, cerca del canto lateral. De etiología congénito, presentando como **signología blefarospasmo, edema, vascularización, pigmentación, úlcera córnea, irritación conjuntiva, epífora y dolor.** (9)

Técnica:

La técnica utilizada es semejante a la indicada en la neoplasia de párpados, la cual previene triquiiasis, desviación ocular, disminuye signos y mejorar estética del paciente. (Rivas 2002)

### **Pestañas Ectópicas**

Son pestañas que nacen en la **glándula del tarso** y atraviesan la **conjuntiva**, de origen congénito, puede ser sola o múltiple de consistencia dura. Las razas afectadas son **dachshund, apso, pequinés y settland, collie, cocker spaniel**. Con signos de **úlcera córnea, blefarospasmo, conjuntivitis, queratitis y epífora**. El tratamiento esta indicado para la **eliminación total de las cilias** y por lo consiguiente **contrarrestar los signos molestos para el paciente**, evitando laceraciones, perforaciones, tumores coréales, dolor, **fotosensibilidad, epífora y la prevención de ceguera.** (9)

Técnicas a utilizar:

- ✓ Electrocauterización
- ✓ Electrodepilación
- ✓ Criocirugía

- ✓ Resección conjuntival
- ✓ Biopsia de raíz de la cilia. (2,5)

Técnica:

Biopsia de raíz de la cilia.

- ✓ Eversión del párpado con unas pinzas de chalazión.
- ✓ Resección tranconjuntival en bloque de las glándulas tarsales que contienen las pestañas, con hoja de bisturí #15.
- ✓ La herida conjuntiva puede dejarse abierta. (2)

**Triquisis**

Es la desviación de una o varias pestañas, permitiendo el contacto con la córnea. El folículo de la pestaña tiene ubicación normal pero su dirección del crecimiento es anormal. (9) De etiología congénito y/o yatrógena. Los signos son, úlcera corneal, queratitis crónica, blefarospasmo, tejido cicatrizal, pigmentación, edema corneal, epifora, conjuntivitis. Mediante la práctica de su tratamiento se elimina irritación y perforación corneal. (1)

Técnicas a utilizar:

- ✓ Electrocauterización
- ✓ Electrodepilación
- ✓ Criocirugía de "V" plastia.
- ✓ Resección del borde tarsal. (9)

Técnica:

Electrodepilación.

Esta técnica requiere bastante tiempo, se reserva para casos en que sólo deben extirparse pocos pelos.

- ✓ Introducir un estilote de electrólisis a lo largo del tallo del cabello hasta la base del folículo.
- ✓ Aplicar una corriente de coagulación de bajo amperaje (2 a 4mA) hasta que una pequeña cantidad del material de la glándula de Meibomio burbujea de la abertura del conducto. (2)

Técnica

Criocirugía

- ✓ Utilizar el agente congelante óxido nitroso
- ✓ Congela el folículo sin causar tensión histica.
- ✓ Se aplica a nivel transconjuntival, una criosonda durante 60 segundos, se deja descongelar el tejido y se vuelve a congelar durante 45 segundos. (11)

### Distriquiásis

Son pelos finos cortos solitarios de origen congénito, pueden desarrollarse una hilera extra de pestañas que sobresalen por los orificios de las glándulas del Meibomio, dentro del espacio intermaginal del párpado, puede afectar el párpado superior o el inferior y/o ambos, se identifica con frecuencia en los caninos como bóxer, bulldog inglés, cocker spaniel. (5)  
 Con signos de epífora, blefarospasmo, hiperemia, edema, vascularización, úlcera corneal, dolor. La técnica ideal para contrarrestar por completo el problema de cilias dentro del globo ocular, evita neovascularización, cicatrización deformante y disminución de los signos. (5)

Técnica:

Criodepilación:

- ✓ Evertir y fijar el párpado con pinzas de chalazón y congelar una banda de tres milímetros a lo largo de la base de las glándulas de Meibomio, en la superficie palpebral del párpado, por debajo de cada pestaña anormal.

- ✓ El tiempo de congelación varía si se utiliza óxido o nitrógeno líquido.
- ✓ En general, la bola de hielo debe extenderse hasta el borde palpebral y no debe congelarse todo el espesor del párpado.
- ✓ Un doble ciclo de congelación y descongelación es más eficaz.
- ✓ Para reducir la inflamación se administra un antiinflamatorio sistémico antes de la cirugía. (2)

Técnica:

Resección del borde tarsal.

- ✓ Anestesia general.
- ✓ Se utilizará una placa de párpados Jaeger en el fondo del saco conjuntival, para tensar el margen libre del párpado.
- ✓ Se sostiene el párpado con pinzas de Graefe o en su defecto con pinzas Allis de 12 cm.
- ✓ Se insertan una placa de párpados Jaeger en el fondo del saco conjuntival, para tensar el margen libre del párpado.
- ✓ Se realizan dos incisiones paralelas con una hoja de Beaver del #64, una a cada lado de los ductos meibomianos, las incisiones deben ser suficientemente largas para circundar por completo la línea de folículos aberrantes, y suficientemente profundos para alcanzar la base o el botón germinal. La profundidad de la incisión es igual a la longitud de las glándulas meibomianas. La línea entre las incisiones es asida con las pinas de Adson y se corta por debajo de la base de los folículos pilosos con unas tijeras de tenotomía.

No son necesarias las suturas, ya que lo extirpado es reemplazado por tejido de granulación. (5)



### **Desgarro de membrana nictitante.**

Las laceraciones de la membrana nictitante se encuentran más comúnmente como resultado de punciones con garras debido a lesiones por arañazo de gato. Las punciones superficiales pequeñas o las laceraciones de espesor parcial que sólo afectan la mucosa no requiere sutura. Los signos son: epifora, conjuntivitis, blefarospasmo, dolor, edema. La técnica se considera indicada para evitar epifora, infecciones secundarias, queratoconjuntivitis, proveer una visión correcta y una buena estética del paciente. (10)

#### Técnica

- ✓ Si la membrana resulta desgarrada ampliamente, se realiza bajo anestesia general.
- ✓ Debe de abrirse los bordes de la herida utilizando medios de magnificación reconstruyendo la membrana a su forma original con sutura absorbible 6/0 ó 7/0.
- ✓ Se realizan en todo el grosor, deben situarse sobre la superficie palpebral para evitar la irritación de la córnea.
- ✓ Si se desgarran el cartilago, en general no se recorta a menos que los bordes sean irregulares.
- ✓ La reparación de la conjuntiva lacerada sobre el cartilago desgarrado por lo común permite cicatrización funcional y estética del tercer párpado. (10, 11)

### **Eversión de la membrana nictitante**

Debido a la contribución de la membrana nictitante para producir y distribuir el líquido lagrimal preocular, deben hacerse esfuerzos para preservar su integridad. Si se extirpa la membrana nictitante, a menudo hay queratoconjuntivitis crónica, con queratoconjuntivitis seca o sin ella. (10, 11)

La eversión de la membrana nictitante está causada por un cartilago deformado o retorcido, por lo usual a 2-6mm, desde y paralelo al margen de la membrana. Puede tener lugar de forma espontánea como una anomalía congénita y/o adquirida. La eversión se observa con

mayor frecuencia en perros pastor alemán, weimaraners, san bernardo, terranova, gran danés y rara en los felinos

El cartilago de la membrana desarrolla una curvatura, casi siempre hacia afuera haciendo que el tercer párpado adopte un aspecto enrollado en el borde principal. La ondulación puede aparecer a cualquier nivel de la "T" del cartilago, desde su eje vertical hasta el borde palpebral o hacia lo extremo de sus brazos horizontales.

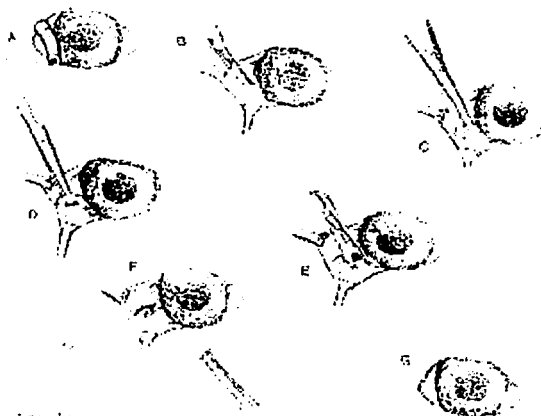
El paciente presenta tumefacción, eritema, conjuntivitis, epifora, blefarofimosis.

La técnica para disminuir el eritema, epifora, tumefacción, malestar en la visión, evitar alteraciones secundarias como conjuntivitis, queratitis. Solo se justifica debido a la existencia de una irritación crónica leve y al aspecto desagradable y antiestético del paciente (9,10,11)

Técnica:

Exéresis del cartilago afectado.

- ✓ La membrana se sujeta y se evierte, utilizando pinzas estabilizándose a nivel nasal y temporal, para ello es ideal emplear dos pares de pinzas Babcock pequeñas.
- ✓ La incisión de la conjuntiva se realiza sobre la superficie posterior de la membrana, paralela y sobre el cartilago enrollado.
- ✓ El cartilago deforme es aislado de la conjuntiva bulbar y palpebral por disección roma, utilizando tijeras de estrabismo con la precaución de no lesionar la superficie palpebral.
- ✓ Una vez expuesto el cartilago afectado es extirpado y se sutura la mucosa con material absorbible de 6/0 a 8/0, para tirar de la conjuntiva hacia el borde expuesto del cartilago.
- ✓ Los nudos deberán quedar enterrados para evitar la irritación corneal. (10, 11)

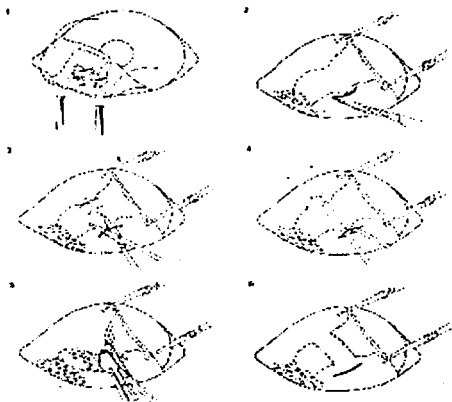


Slatter (1989) Exéresis del cartilago afectado

**Técnica:**

**Exéresis parcial del cartilago.**

- ✓ Solo hay que practicar la remoción de la parte anormal.
- ✓ Bajo anestesia general, la membrana nictitante es retraída hacia lo lateral sobre el globo ocular, empleando fórceps de membrana nictitante de Stades o dos pinzas Allis con la exposición de la superficie palpebral.
- ✓ Sé práctica una incisión pequeña en la conjuntiva palpebral en el borde de la deformación. La incisión no debe hacerse sobre la conjuntiva ocular, porque la cicatriz resultante puede irritar la córnea.
- ✓ La parte curva del cartilago se diseca en forma roma desde la conjuntiva palpebral y ocular empleando tijeras Stevens.
- ✓ Una vez liberado la parte anormal del cartilago se le toma con pinzas Halstead mosquito y se secciona con tijeras.
- ✓ La herida cerrará mediante granulación. (5)



Stades (1998)

### Protrusión de la membrana nictitante

Se puede presentar de manera unilateral o bilateral; las razas afectadas son: pastor alemán, pointer, weimaraner, san bernardo, terranova, bulldog inglés y gran danés. (9)

Las enfermedades congénitas y adquiridas o las variaciones en conformación pueden provocar terceros párpados prominentes y destacados. (11)

La membrana nictitante hará protrusión sobre el globo ocular en caso de:

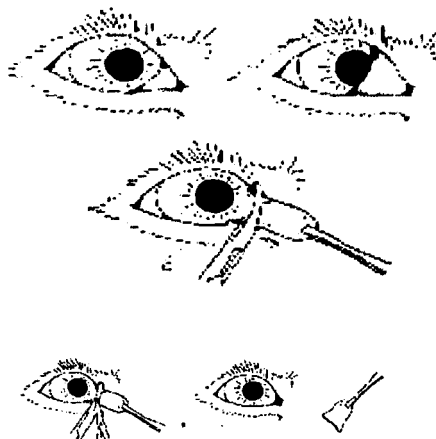
1. Pérdida de la inervación simpática como en el síndrome de Horner y disautonomía felina y después de padecer infecciones pasajeras del aparato respiratorio superior o gastroenteritis.
2. Proceso que presionan el globo ocular dentro de la órbita, como fracturas.
3. Enoftalmos activo o pasivo, relacionado con dolor ocular, atrofia de los músculos masticatorios.
4. Procesos que ocupan espacios en la base del tercer párpado.
5. Tumefacción o simbléfaron de la propia membrana nictitante. (5)

Los signos son: miosis, inflamación ocular, hiperemia y conjuntivitis, mediante la utilización de las técnicas de corrección se previene deshidratación, hiperemia, inflamación ocular, microftalmía, miosis, ptosis, exoftalmos, deterioro de la visión, se preservar la función del borde para dispersar y distribuir la película lagrimal.

Técnica:

Resección total.

- ✓ La membrana se evierte con pinzas y se tensa.
- ✓ Resección conservadora del borde libre de la membrana, incluyendo el eje del cartilago para despejar el eje óptico conservando el tejido glandular.
- ✓ Se realiza sutura continua en el borde libre con material absorbible de 6/0 disminuyendo así la cicatrización. (10, 11)



**Petric (1998)**

### **Protrusión de la glándula de la membrana nictitante**

Es la protrusión de la glándula en el borde libre del tercer párpado se considera de origen congénita y/o adquirida por traumatismo, se presenta de manera unilateral o bilateral, el problema consiste en un crecimiento de la glándula encontrándose hasta un centímetro y congestionada por lo que recibe el nombre de ojo de cereza localizada en la pared interna del párpado y debido a su crecimiento se le observa con protrusión y exteriorizada sobre el borde del párpado inferior. (11, 5)

Las razas afectadas son cocker spaniel, bulldog inglés, sharpei, lhasa apso, y beagle entre los 3 – 12 meses de edad y en gatos la raza afectada es la burmes. (9)

Los pacientes presentan signos de conjuntivitis mucoide mucopurulenta, epifora, eritema, tumefacción y queratitis.

Técnicas:

- ✓ El propósito del tratamiento es relocalizar la glándula invertida en su posición normal, evitando problemas de abrasión, eritema, tumefacción, conjuntivitis, irritación por la presencia de una masa rosa en el canto interno.
- ✓ Existen varios métodos en estos procedimientos, la base del cartilago es anclada al periostio de la pared orbital inferior medial; o la propia glándula es anclada al canto medial sobre ambos lados de la carúncula; o la glándula es recolocada mediante sobre sutura de la conjuntiva o la base de la membrana nictitante es fijada a los tejidos esclerales, con lo cual se preserva la contribución lagrimal de la glándula. El reemplazo manual de una glándula prolapsada es seguida por tratamiento médico.

A continuación se mencionan las técnicas de fijación de la membrana nictitante y solo se describe las más adecuada.


Técnicas a utilizar.

- ✓ Fijación de la base del cartilago
- ✓ Fijación de la glándula en el canto medial cerca de la carúncula
- ✓ Fijación de la glándula mediante sobreesutura conjuntival
- ✓ Fijación de la base del cartilago a la cápsula del tenon o esclerótica. (2,5)

**Técnica:**

Fijación de la glándula en el canto medial cerca de la carúncula

- ✓ En este método la glándula es recolocada mediante la incisión de la superficie conjuntival bulbar sobre la glándula que protruye y perpendicular al margen palpebral libre.
- ✓ La glándula es expuesta y se confecciona un túnel hacia el globo ocular.
- ✓ Se emplea sutura absorbible 5/0 para recolocar la glándula con una puntada en su profundidad llevando a cada extremo a través del túnel para salir sobre la superficie palpebral a cada lado de la carúncula donde los cabos son atados.
- ✓ Se cierra la incisión conjuntival. (5)




**Stades (1998)**

**Técnica:**

Extirpación parcial de la glándula de la membrana nictitante.

- ✓ Se pinza el tejido con unas pinzas de mosquito rectas y reseca la parte distal utilizando unas tijeras o un bisturí.
- ✓ Solo se extirpan dos tercios de glándula.

- ✓ Se reseca una mínima cantidad de cartilago de la porción vertical de la "T", ya que una exéresis completa puede afectar la capacidad del párpado para deslizarse sobre la córnea. (10, 11)



Slatter (1989)

### Neoplasias

Las lesiones granulomatosas proliferativas de la membrana nictitante en perros pueden acompañar a lesiones similares de párpados, conjuntiva o córnea. Estas aparecen como lesiones lisas, elevadas y casi siempre rosas en el borde principal de la superficie anterior de la membrana nictitante de origen congénito. Su aparición es excepcional en el perro, los tumores observados son: histiocitoma, fibrosarcoma, linfosarcoma, carcinoma de células escamosas y adenocarcinoma de la glándula nictitante.

En los gatos ocasionalmente se ha visto el carcinoma de células escamosas con mayor frecuencia en los albinos. Con signología de epífora, enrojecimiento conjuntival provocado por la irritación que estos causan.

La técnica esta indicada para corregir el defecto para tener una mejor visión ocular y evitar conjuntivitis, epífora, metástasis, infecciones secundarias. (9)

Técnicas para la resección de la neoplasia se lleva a cabo mediante:

- ❖ Criocirugía
- ❖ Radiaciones



Si la neoplasia solo afecta el borde principal de la membrana nictitante, puede realizarse excisión local. La extirpación de la masa y la reparación de la conjuntiva del tercer párpado sobre el cartilago y la glándula remanente, por lo común permiten cicatrización funcional y estética de la membrana nictitante. La invasión neoplásica extensa es una de las raras indicaciones para extirpación quirúrgica completa de la membrana nictitante. El borde de la membrana se sujeta con pinzas para que el tejido neoplásico quede definido y pueda extirparse por disección roma o por disección cortante según convenga. Para reemplazar el tejido perdido puede construirse un injerto de mucosa bucal. (9,10,11)

Técnica:

Reconstrucción de la membrana nictitante.

- ✓ La intervención consiste en levantar un colgajo de tamaño adecuado(20\*7mm), de mucosa bucal y tejido conectivo subyacente para suturarlo.
- ✓ Una vez situado en un lecho previamente preparado a nivel del canto interno, situado la parte del epitelio mucoso como superficie palpebral.
- ✓ Las suturas de seda 4/0 se retiran a los 18 o 28 días. (11)

### **Dermoides**

Es un tumor constituido por piel y apéndices dérmicos, con la epidermis, dermis, grasa, glándulas sebáceas y folículos pilosos. De etiología congénito, provocando epifora, hiperemia, dolor, conjuntivitis. Se recomienda el tratamiento para evitar úlcera corneal, dolor, inmovilidad de la membrana nictitante, blefarospasmo, Prevenir prolapso, eversión de la membrana nictitante y/o corregir el ectropión. (9)

Técnicas:

El tratamiento es similar al que se ha descrito previamente para realizar la exéresis de los neoplasias de la membrana nictitante.

### **Atresia de los puntos lagrimales**


En algunas razas de perros como el french poodle y el maltés; en los gatos max y persa se presenta una pequeña abertura aparentemente hipoplásica o incompleta de los puntos lacrimales de etiología congénita, bloqueando, así el mecanismo del drenaje lagrimal provocando prurito, inflamación, ausencia parcial y/o completa de la secreción lagrimal, blefarospasmo. La utilización de técnicas correctivas proporciona un drenaje lagrimal adecuado, así mismo contrarresta más signología y se disminuye la posibilidad de infecciones oculares. (1)

Técnicas:

Puede introducirse un dilatador lagrimal con punta de calibre decreciente a través del punto pequeño y se hace avanzar gradualmente al canaliculo, y/o aplicarse el punto mediante escisión.

Técnica 1, 2, 3

- ✓ La escisión se realiza con tijeras, posteriormente después de efectuarse la dilatación.
- ✓ A la vez que se estira lateralmente del párpado se introduce un bisturí del canaliculo o tijeras ligeramente hacia el interior del punto.
- ✓ El borde del bisturí queda paralelo al borde libre palpebral realizando una incisión de 2mm en sentido horizontal a través de la porción posterior del canaliculo. (corte 1)
- ✓ El segundo corte (corte 2) y el tercer corte (corte 3), se realizan con tijeras, consiguiendo reseca un colgajo triangular de conjuntiva.
- ✓ Una vez realizado el procedimiento puede colocarse un tubito nasolagrimal y suturarse con seda 5/0 puntos simples para evitar la estenosis del punto lacrimal. (11)



Slatter (1989)

### **Dacriocistitis**

Es la inflamación u obstrucción del saco lagrimal o conducto nasolagrimal afectando a perros y a gatos. Su etiología se considera adquirida por cuerpos externos presentes en el conducto ocasionando secreción mucopurulenta en el canto medial, conjuntivitis, epífora, dolor local.

#### **Técnicas:**

Restablecer el sistema de flujo de salida por el enjuague mecánico y extracción de material extraños desechos, mediante la técnica retrógrado descrita posteriormente. Así se eliminan los cuerpos extraños del interior del canaliculo o saco lagrimal, evitando problemas corneales. (9)

### **Ausencia de los orificios lagrimales**

Es un trastorno congénito, se debe a la ausencia del orificio lagrimal inferior ya que tiene mayor importancia en el mecanismo de drenaje de la lágrima. Las razas afectadas son: el cocker spaniel, labrador, samoyedo, french poodle, terriers; en los gatos de raza persa se presenta. (9) Los signos son epífora, dolor, querconjuntivitis seca.

## Técnica.

### Sondaje retrógrado.

- ✓ Realizar exploración minuciosa de magnificación para identificar la ausencia del punto lagrimal
- ✓ Una vez localizado el punto lagrimal ausente se cánula el punto lacrimal contrario y se ejerce presión con una jeringa de aguja calibre, cargada con suero salino, logrando así elevar la obstrucción de conjuntiva sobre el punto imperforado.
- ✓ Utilizando pinzas finas se sujeta el tejido sobre elevado y es incidido con tijeras de estrabismo para evitar la formación de cicatrices y la obstrucción de la abertura creada.
- ✓ Es conveniente realizar diariamente dilataciones y durante algunos días para evitar el cierre del nuevo orificio. (10)

Esta técnica descrita está indicada en casos como atresia, obstrucciones estenosis, estrechez y como preventivo de queratoconjuntivitis.



Slatter (1989)

### Obstrucción del canal lagrimal

En las pequeñas especies el canal lacrimal puede bloquearse por una etiología adquirida como detritus mucosos o por cuerpos extraños disminuyendo la permeabilidad del flujo lagrimal. (0, 3) Ocasionando epifora, dolor, conjuntivitis.


Técnicas a utilizar:

- ✓ Conjuntivobucostomía
- ✓ Dacriocostorronostomía
- ✓ Conjuntivorrinostomía

Técnica:

Conjuntivobucostomía.

- ✓ Se realiza una incisión a través de la conjuntiva del fórnix inferior y se crea un túnel por disección roma descendente hacia la mucosa oral.
- ✓ Se puede entrar en ella entre el labio y la arcada dental superior evitando lesionar la abertura del conducto de la parótida.
- ✓ Se coloca un tubo polietileno en el interior del canal y se sutura a nivel de la conjuntiva, con seda 5/0 y de la boca cerca de donde terminan los diente.
- ✓ Para asegurar una epitelización y fistulización permanente el tubo de polietileno debe permanecer durante dos meses. (11)



Slatter (1989)

### **Queratoconjuntivitis seca.**

Como se menciona anteriormente es un trastorno ideopático que sufren los animales en el cual presentan prurito, dolor, conjuntivitis, queratitis, blefarospasmo, etc. Para el tratamiento se utiliza la técnica en perros y gatos los cuales presenten una producción lagrimal inestable y una queratoconjuntivitis crónica que no hayan respondido al tratamiento médico. Además de proporcionar un sistema de drenaje adecuado para eliminar la sintomatología y una buena estética del paciente. (2)

Técnica:

Transposición del conducto parótido.

- ✓ Realizar cateterización del conducto, se puede palpar a través del músculo masetero.
- ✓ Se realiza una incisión de piel directamente sobre el conducto de 2 a 5cm de longitud según el paciente, se continua hasta el conducto en donde se aísla y se separa mediante la aplicación de una cinta esta última permite la manipulación del conducto, sin necesidad de utilizar unas pinzas que podrían lesionar el conducto.
- ✓ El conducto se libera de los tejidos adyacentes evitando lesionar las ramas del nervio bucal y vena facial superficial.
- ✓ Se prosigue la disección hasta penetrar el conducto en la mucosa oral.
- ✓ Es separado el labio y con pinzas Keyespora, biopsia de piel en sacabocado, se trazan 6mm de mucosa oral alrededor de la papila.
- ✓ Se rota suavemente el instrumento y se aplica presión a nivel anterior, ya que el conducto se extiende por debajo de la mucosa a nivel posterior.
- ✓ La papila es cortada y liberada del resto de inserción es de la mucosa utilizando unas pequeñas tijeras.
- ✓ Una vez liberada la papila se pasa a través del canal, por debajo de la vena facial superficial, por debajo de la vena facial superficial hacia la incisión de piel.
- ✓ La papila y el conducto liberados son llevados a través del canal hacia la herida facial.
- ✓ Disección y liberación del conducto de la glándula parótida, en el ángulo de la mandíbula.

- ✓ Tunelización hacia el fórnix lateral inferior
- ✓ Conducto y papila son suturados con material absorbible 7/0
- ✓ La piel y la herida son suturados en forma habitual. (10)

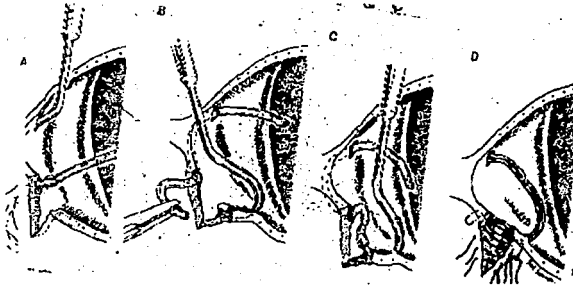
### Laceraciones caniculares

Las laceraciones o desgarros superficiales de la conjuntiva se les considera de etiología adquirida, pueden afectar al punto lagrimal o al canaliculo por lo regular se encuentran en el párpado inferior, afectando a perros y a gatos. Los signos son dolor, irritación, epifora, blefarospasmo. (5)

Técnica:

- ✓ Por lo regular se encuentran en el párpado inferior y se acompañan de laceraciones del conducto lagrimal.
- ✓ Los canaliculos son localizados en la herida tumefacta mediante intubación. Una sonda 000 en forma de S o cánula cola de cerdo Worst, de preferencia con un ojo en la punta, es introducida mediante el punto superior dentro de la herida.
- ✓ Un tubo siliconado de 0,7-1,3 mm de diámetro es colocado sobre la punta de la sonda o cortado en plano inclinado e insertado e insertado dentro del ojo en el extremo de la sonda.
- ✓ El tubo es impulsado a través del punto superior mediante el ingreso en la herida y el sáculo. La sonda entonces se introduce a través del punto inferior hasta la herida y el otro extremo del tubo siliconado es impulsado a través del resto del canaliculo inferior hasta el punto inferior.
- ✓ Los extremos son atados junto con seda 5-0. Una hebra de nailon monofilamento 6/0 se pasa a través del tubo, el largo del tubo es ajustado y la hebra es anudada, dejando al tubo en un anillo a través de los canaliculos y el sáculo.
- ✓ La herida en el margen palpebral es cerrada con sutura en patrón de 8 y el resto de la lesión se afronta con puntos interrumpidos. La tubuladura es dejada en el lugar durante 2-3 semanas.

Una buena realización del procedimiento, no evita cicatrices anormales que puedan obstruir el punto lagrimal descartando queratoconjuntivitis. (10)



Stades (1998)

### Neoplasia

Las neoplasias primarias del canaliculo, del saco o del conducto son excepcionales. La afección local puede ocurrir debido a la extensión de tumores primarios nasales, por lo tanto su naturaleza puede ser congénita o yatrogénita. El adenocarcinoma es la neoplasia primaria más común, el crecimiento anormal de células deriva del tejido del sistema nasolagrimal puede afectar a otros sistemas debido a la metástasis del foco primario. Provocando epifora y exoftalmia. (9)

Técnicas a utilizar:

- ✓ Crioterapia
- ✓ Radiación
- ✓ Exéresis del tumor



Técnica: Exéresis del tumor

- ✓ Se cateteriza el punto lacrimal, el catéter puede ser estirado a través del borde cortado del canaliculo deslizado hacia el interior del canal óseo y situado una vez introducido.
- ✓ Exéresis de la masa localizada en la zona del lago lacrimal.
- ✓ Se utiliza sutura 7/0 si se requiere.

El empleo de esta técnica es para eliminar por completo el tumor, mantener un drenaje correcto, proporcionar lubricación, protección y limpieza ocular además de una buena presentación del paciente. (9)

### **Dermis cantal aberrante**

Es una invasión congénita de la dermis, en el canto nasal sobre conjuntiva bulbar y palpebral, se ha observado con mayor frecuencia en las razas lhasa apso, shiitzu pequinés, schnauzer miniatura y gatos de raza persa, presentado como irritación ocular local, epifora, visión anormal. Mediante la realización del tratamiento se evita la hipertrofia de conjuntiva, formación de folículos, linfoides, obstrucción de canaliculos lagrimales, pigmentación del pelo nasal, favoreciendo así una adecuada visión. (9,10)

Técnica:

**Tarsorrafia medial Permanente.**

- ✓ Con tijeras curvas se extirpa uno o dos cm de acuerdo a la proporción del paciente y malformación del canto medial del borde palpebral superior.
- ✓ Se realiza el mismo procedimiento en el párpado inferior.
- ✓ Se suturan juntas las heridas de ambos párpados puntos separados con nylon 7/0 procurando el roce de la sutura con la córnea.
- ✓ Los puntos son retirados a los 8 días. (4)

### **Laceraciones conjuntivales**

Estas lesiones son adquiridas por acciones traumáticas y debido a la rápida capacidad de regeneración de la conjuntiva, muchas punciones y laceraciones pequeñas cicatrizan en forma espontánea sin necesidad de sutura. Las laceraciones conjuntivales de 7 a 8mm o mayores, o las vinculadas con laceraciones palpebrales se necesita realizar técnicas de sutura. Los signos que presenta son epifora, conjuntivitis, blefarospasmo, edema. (5,9,10)

Técnica:

Reconstrucción.

- ✓ Anestesia general: Se introduce retractores palpebrales (espejos de alambre de Barraques) y enjuagar la conjuntiva con una solución de betadine y solución salina 1.50; explorar la herida para descubrir cuerpos extraños y/o daño de estructuras más profundas.
- ✓ Valorar la magnitud del defecto conjuntival y confirmar que se requiere reparación quirúrgica, tomar los bordes de la herida con pinzas de Bishop Haemón para desbridar al mínimo los bordes de la herida y socavar suavemente la conjuntiva vecina.
- ✓ Cerrar la herida con sutura absorbible trenzado 6/0 ó 7/0 dexón, vicryl, con aguja microcortable, puntos continuos las suturas deben estar separadas 2 mm. (2)

### **Simblefarón**

Es la adherencia parcial que existe en el borde libre del párpado o en el fondo del saco conjuntival con el globo ocular. Se debe a fibrosis de dos superficies epiteliales ulceradas y sobrepuestas; a consecuencia de infecciones o neoplasias superficiales, una causa común en gatos es la conjuntivitis neonatal producida por virus del herpes felino. (9)

Los signos son: opacidad corneal, inmovilidad de la membrana nictitante, epifora persistente y disminución de la visión.

### Técnica:

- ❖ Disección de las superficies adheridas
- ❖ Técnica de Teale – Knapp Resección combinada con colgajos conjuntivales o injerto libre.
- ❖ Técnica de Arit
- ❖ Conjuntivectomía
- ❖ Queratectomía superficial. (10,11)

### Técnica de Arit

- ✓ La conjuntiva adherida es raspada de la córnea con hoja Beaver #64 y la incisión se continúa hacia la superficie palpebral. A través del colgajo movilizado y del párpado, se pasa una sutura de seda 4/0 ó 5/0 montada en ambos extremos, que emergerá a nivel del borde inferior del reborde orbitario.
- ✓ La conjuntiva bulbar es movilizada por disección roma y suturada con material absorbible 6/0. El colgajo de conjuntiva es suturado en el fórnix con material parecido. (10, 11)
- ✓ Realizar suficiente disección y extirpación del tejido de retracción cicatrizal subconjuntival para restablecer los fondos de saco conjuntivitis.
- ✓ Para liberar el tercer párpado, disecar entre esta estructura, el globo y los párpados si es necesario.
- ✓ Los nudos deben ser enterrados, las suturas de piel son ajustadas y anudadas de la forma que no dañe la córnea. (2)



Slatter (1989)

## Neoplasias conjuntivales

Se clasifican en primarias y secundarias dentro de las neoplasias conjuntivales primarias en perros tenemos: Papilomas, carcinomas de células escamosas, hemangiomas. Las secundarias son: Adenoma, adenocarcinoma, fibroma, fibrosarcoma, liposarcoma, melanoma.

El hemangiosarcoma es el más común y por lo general se localiza en la superficie anterior del tercer párpado y la conjuntiva bulbar. Se distinguen por ser lesiones pequeñas y las teleangiectásicas elevadas. Los tumores oculares de células escamosas que afectan ambos párpados y conjuntivas, son más frecuentes en gatos que en perros. Su etiología es congénita y/o adquirida como signos presenta irritación, dolor, edema, conjuntivitis, úlcera corneal y epifora. (9,11)

La tumoración de pequeño tamaño pueden extirparse tras la aplicación tópica de un anestésico.

- ✓ La irradiación *beta* con estroncio 90 (5000 a 9500 rads / foco) sobre la zona quirúrgica antes de cerrar la conjuntiva, es útil en carcinomas de células escamosas, histiocitomas y hemangiomas.
- ✓ Extirpación local: las heridas conjuntivales pequeñas por extirpación local de tumores en general no necesitan sutura. Los tumores palpebrales pueden requerir extirpación del párpado de espesor parcial.
- ✓ Reconstrucción conjuntival: si se socava y desliza la conjuntiva adyacente por lo común facilita el cierre de heridas de más de 5mm de diámetro.
- ✓ Criocirugía: también es eficaz congelar las lesiones conjuntivales proliferativas no neoplásicas con una sonda enfriada con óxido nitroso o nitrógeno líquido. (12)

La mayoría de las tumoraciones conjuntivales pueden ser tratadas mediante alguna de esta técnica quirúrgicas.

- ❖ Quimioterapia
- ❖ Inmunoterapia
- ❖ Hipertemia
- ❖ Irrradiación
- ❖ Radiofrecuencia de bajo voltaje. (10)

Y utilizar técnicas especiales:

- ✓ Colgajo conjuntival de adelantamiento
- ✓ Queratectomía superficial
- ✓ Resección del Párpado. (10,11)

El tratamiento quirúrgico definitivo depende del diagnóstico específico, debe realizarse una resección biopsia precoz, y llevar a cabo un estudio histopatológico para diagnosticar adecuadamente la neoplasia y trazar el plan terapéutico. (9)

Técnica:

Exéresis de la masa tumoral

- ✓ Tomar la masa con pinzas y elevarla, socavar y extirpar con tijeras curvas pequeñas para tejido.
- ✓ En general, las heridas conjuntivales pequeñas, es decir, menores de 5mm de diámetro, no requieren sutura y cicatrizan de dos a cuatro días.
- ✓ Las heridas conjuntivales de 5mm de diámetro ó mayores, suturan con puntos continuos de material absorbible, trenzado 7/0 vicryl.
- ✓ Para permitir el cierre primario de heridas mayores de 5mm de diámetro se requerirá socavar y deslizar la conjuntiva adyacente.
- ✓ Los defectos grandes se reparan con injerto pediculado de conjuntiva sana adyacente similar a la de un colgajo cutáneo pediculado giratorio. (10)


Técnica:

Resección palpebral en todo su grosor.

- ✓ Colocación de pinzas de chalazión sobre la neoplasia

- ✓ Incisión completa del párpado. La placa de fórceps de chalazión protege el globo ocular.
- ✓ Se utiliza sutura continua con Catgut 6/0 para cerrar la conjuntiva, los nudos son escondidos y no se sutura el músculo orbicular.
- ✓ La incisión de piel se sutura con puntos de seda, empezando a 1mm del borde palpebral.
- ✓ Para suturar piel se usan puntos sueltos simples.

Las técnicas recomendadas proporcionan reducción de la masa tumoral para aumentar la eficacia de la quimioterapia, evitando que interfieran en el funcionamiento ocular o que constituyen riesgos en la supervivencia del animal. (10)



**Slatter (1989)**

**TESIS CON  
FALLA DE ORIGEN**

### **Dermoides en la conjuntiva**

Son tumores constituidos por piel y apéndices dérmicos, grasa glándulas sebáceas y folículos pilosos, son comunes en perros dach shund, san bernardo y raros en los gatos, de etiología congénita. Su localización en perros es en la superficie epibulbar y la conjuntiva, ocasionando irritación ocular aguda, epifora, blefarospasmo, úlcera corneal. (9)

#### **Técnica:**

La técnica a utilizar es similar al tratamiento de la neoplasias conjuntivales. **Reconstrucción palpebral.**

Esta indicada en el procedimiento para la eliminación total del tumor así mismo se elimina la irritación ocular, úlcera, epifora, resolver el problema estético del paciente.

## REFERENCIAS BIBLIOGRÁFICAS

0. Birnington, A. G. (1991). "Toma de Decisión en Cirugía en Tejidos Blandos en pequeños animales". Ed. Interamericana. Pág. 158 - 161.
1. Tista O. C. (1983). "Atlas de Cirugía Oftálmica en Animales Domésticos". Edit. Continental S.A. de C.V., Méx. Pág. 17 -36.
2. Birchard, I. (1996). "Manual clínico de pequeñas especies". McGraw - Hill Interamericana. Ed. Pág. 1412 - 1417.
3. Bojrab M. J. (1980). "Medicina y Cirugías en especie Pequeñas". Ed. Continental, Méx. 5º Ed. Pág. 37 - 40.
4. Petrick, Sw. (1998). "Cirugía Ocular Veterinaria". Ed. Acribia. Pág. 25 - 44.
5. Stades. C. F. (1998). "Oftalmología para el Veterinario Práctico. ED. Interamericana. Pág. 67 - 87.
6. Trigo, F. (1998). "Patología Sistémica Veterinaria". Cap. II: "Ojo y Oído". Ed. McGraw Hill. 3º Ed. Pág. 389 - 399.
7. Kmndyde, Dumy, Bscmrcus. (1996). "Anatomía Veterinaria". Ed. McGraw Hill. 2º edición. Pág. 351 -366.
8. Schwarze. E. (1979). "Compendio de Anatomía Veterinaria. Sistema Nervioso y Órganos de los Sentidos" Ed. Acribia. Pág. 146 - 166.
9. Buendia, R., Serafin, G., (1997), "Patología Oftálmica en Pequeñas Especies" (Revisión Bibliográfica).



10. Slatter, D. (1989). "Texto de la Cirugías de los Pequeños Animales. Vol. II", Ed. Salvat, Barcelona. Pag. 1443-1570
11. Slatter, D. (1997). "Manual de Cirugía en Pequeñas Especies". Ed. Interamericana. Pág. 460 - 481.
12. Bone, J. (1983). "Fisiología y Anatomía Animal". Ed. Manual Moderno. Méx. 416-429.
13. Rodríguez, B. S. (2000). "5° Curso de Cirugía: Temas quirúrgicos selectos para Médicos veterinarios zootecnistas en clínica privada". FES - C4.
14. "Memorias Curso Básico de Oftalmología Clínica en perros y gatos" (2000). ACATLÁN. Ed. Waltham.

## BIBLIOGRAFÍA

1. Birchard Isherding. (1996). "Manual clínico de pequeñas especies". McGraw – Hill Interamericana. Ed. Pág. 1412 – 1417.
2. Birnington, A. G. (1991). "Toma de Decisión en Cirugía en Tejidos Blandos en pequeños animales". Ed. Interamericana. Pág. 158 – 161.
3. Bojrab M. Joseph. (1980). "Medicina y Cirugías en especie Pequeñas". Ed. Continental, Méx. 5º Ed. Pág. 37 – 40.
4. Bone Jesse. (1983). "Fisiología y Anatomía Animal". Ed. Manual Moderno. Méx. 416 429.
5. Buendía, R., Serafin, G., (1997). "Patología Oftálmica en Pequeñas Especies" (Revisión Bibliográfica).
6. Kmdyde, Dumy, Bscrcus. (1996). "Anatomía Veterinaria". Ed. McGraw Hill. 2º edición. Pág. 351 – 366.
7. "Memorias Curso Básico de Oftalmología Clínica en perros y gatos" (2000). ACATLÁN. Ed. Waltham.
8. Petrick, Sw. (1989). "Cirugía Ocular Veterinaria". Ed. Acribia. Pág. 25 – 44.
9. Rodríguez, B. S. (2000). "5º Curso de Cirugía: Temas quirúrgicos selectos para Médicos veterinarios zootecnistas en clínica privada". FES – C4.
10. Schwarze. E. (1979). "Compendio de Anatomía Veterinaria. Sistema Nervioso y Órganos de los Sentidos" Ed. Acribia. Pág. 146 – 166.

ESTA TESIS NO SALE  
DE LA BIBLIOTECA

11. Slatter, D. (1989). "Texto de la Cirugias de los Pequeños Animales. Vol. II", Ed. Salvat, Barcelona. Pag. 1443-1570
12. Slatter, D. (1997). "Manual de Cirugía en Pequeñas Especies". Ed. Interamericana. Pág. 460 - 481.
13. Stades. C. Frans. (1998). "Oftalmología para el Veterinario Práctico. ED. Interamericana. Pág. 67 - 87.
14. Tista Olmos Ciriaco. (1983). Atlas de Cirugía Oftálmica en Animales Domésticos. Edit. Continental S.A. de C. V., Méx. Pág.17 -36.
15. Trigo, F. (1998). "Patología Sistémica Veterinaria". Cap. II: "Ojo y Oído". Ed. McGraw Hill. 3° Ed. Pág. 389 - 399.