



**UNIVERSIDAD NACIONAL AUTONOMA
DE MEXICO**

FACULTAD DE ESTUDIOS SUPERIORES IZTACALA

**OBTENCION DE ANTICUERPOS IgG POLICLONACIONES
PARA LA DETENCION DE *Acanthamoeba polyphaga***

T E S I S

PARA OBTENER EL GRADO DE:
B I O L O G O
P R E S E N T A :
MARIA PATRICIA CHALICO MARCIAL

DIRECTOR DE TESIS: M. EN C. MARTIZA OMAÑA MOLINA
CODIRECTOR: M. EN C. ROSA ADRIANA JARILLO LUNA



LOS REYES IZTACALA, EDO, DE MEX.

2002



Universidad Nacional
Autónoma de México



UNAM – Dirección General de Bibliotecas
Tesis Digitales
Restricciones de uso

DERECHOS RESERVADOS ©
PROHIBIDA SU REPRODUCCIÓN TOTAL O PARCIAL

Todo el material contenido en esta tesis esta protegido por la Ley Federal del Derecho de Autor (LFDA) de los Estados Unidos Mexicanos (México).

El uso de imágenes, fragmentos de videos, y demás material que sea objeto de protección de los derechos de autor, será exclusivamente para fines educativos e informativos y deberá citar la fuente donde la obtuvo mencionando el autor o autores. Cualquier uso distinto como el lucro, reproducción, edición o modificación, será perseguido y sancionado por el respectivo titular de los Derechos de Autor.



U.N.A.M. CAMPUS

H. Jurado:

Presidente:	M. en C. Rafael Jiménez Flores
Vocal:	M. en C. Maritza Omaña Molina
Secretario:	M. en C. María de Rosario González Valle
Suplente:	Biol. Susana E. González Almazán
Suplente:	Patricia Bonilla Lemus

La autora del presente trabajo fue becada por la Dirección General de Asuntos del Personal Académico (DGAPA) en el Programa de Apoyos a Proyectos de Investigación e Innovación Tecnológica con el trabajo: **"amebas de vida libre asociadas a patologías en humanos"**, clave: IN213996. Durante el periodo comprendido entre el 1 de julio de 1996 al 1 de julio de 1997.

Y becada por Fundación UNAM, en el Programa de apoyo a laboratorios de fundación UNAM Iztacala, como encargada de manejo y administración en el mismo.

LOS ESTUDIOS REALIZADOS EN EL PRESENTE TRABAJO SE LLEVARON A CABO EN LAS INSTALACIONES DEL PROYECTO DE CONSERVACIÓN Y MEJORAMIENTO DEL AMBIENTE (CyMA), EN EL LABORATORIO DE "MICROBIOLOGÍA AMBIENTAL", BAJO LA TUTORÍA DE LA M. en C. MARITZA OMAÑA MOLINA.

LA PURIFICACIÓN DE ANTICUERPOS Y PRUEBAS INMUNOLÓGICAS SE REALIZARON EN LA ESCUELA SUPERIOR DE MEDICINA, EN EL INSTITUTO POLITÉCNICO NACIONAL, BAJO LA TUTORÍA DEL Dr. RAFAEL CAMPOS RODRÍGUEZ Y LA M. en C. ROSA ADRIANA JARILLO LUNA.

DEDICATORIA:

A MI PADRE, POR QUE SIEMPRE ME HAS DADO TU APOYO, NO IMPORTANDO CUANTAS VECES ME EQUIVOQUE YO SE QUE TU SIEMPRE ESTARÁS AHÍ PARA DARME UNA MANO Y MOSTRARME EL CAMINO CORRECTO.

A MI MADRE, POR EDUCARNOS EN UN HOGAR LLENO DE AMOR Y COMPENSIÓN, ERES LA MEJOR AMIGA QUE TENGO.

A VERO, POR QUE SIEMPRE DAS SIN ESPERAR RECOMPENSA ALGUNA, TIENES UN CORAZÓN DEL TAMAÑO DEL MUNDO.

A VALENTÍN, POR TENERME TANTA PACIENCIA Y NO DEJARME CAER, Y POR TODOS ESTOS AÑOS JUNTOS COMPARTIENDO EL PAN.

A MI BEBÉ.....AUN NO TE CONOZCO Y YA TE AMO

AGRADECIMIENTOS:

AL Dr. RAFAEL CAMPOS, POR CREER EN MI, COMPARTIR TODOS SUS CONOCIMIENTO EN INMUNOLOGÍA Y LLENARME DE ENTUSIASMO PARA SEGUIR .

A LA M. en C. ADRIANA JARILLO, POR SU APOYO Y ASESORÍA PARA LA REALIZACIÓN DE ESTE TRABAJO.

A LA M. en C. MARITZA OMAÑA, POR ENSEÑARME QUE TODO ES POSIBLE CON PACIENCIA. GRACIAS POR TU AMISTAD.

A TODOS MIS COMPAÑEROS DE PROYECTO CyMA, QUE SIEMPRE SE HAN DADO UN TIEMPO PARA CONVIVIR.

A MIS AMIGOS DE LA ESCUELA SUPERIOR DE MEDICINA, POR QUE AUNQUE NO COMPARTIMOS CAMISETAS SI INTERCAMBIAMOS CONOCIMIENTOS.

RESUMEN

Acanthamoeba polyphaga es una amiba de vida libre, que puede ocasionar diversas patologías en humanos; encefalitis amibiana granulomatosa, infecciones respiratorias, cutáneas, vaginales, prostáticas, e infección corneal crónica (queratitis amibiana)(Losada, 1998). El 85% de los casos registrados ocurre en portadores de lentes de contacto, siendo el principal factor de riesgo la incorrecta desinfección de los mismos y un traumatismo mínimo(Fulcher y Dart, 1998). El pronóstico de ésta infección puede llegar a complicarse y en algunos casos los pacientes llegan a perder el ojo afectado (Moore, 1989).

En nuestro país difícilmente se toman en cuenta a estos organismos como agentes etiológicos de infecciones corneales, no es sino después de semanas o incluso meses de haberse iniciado el padecimiento que se les considera en los diagnósticos diferenciales. Por otra parte no se cuenta con los elementos para identificarlos adecuadamente, por lo que es necesario utilizar técnicas accesibles que faciliten un diagnóstico oportuno y por ende dar inicio al tratamiento que permita mejorar el pronóstico.

En este trabajo se obtuvieron anticuerpos policlonales de conejo clase IgG anti-*A. polyphaga* de las cepas: Ap, P23, HCI-2 y HCI-3, los cuales fueron útiles en la detección de la amiba mediante inmunocitoquímica, en concentrados amibianos fijados con paraformaldehído al 4% y por inmunohistoquímica la detección de amibas en cortes histológicos de cerebro de ratón (inoculados con las amibas en estudio). En ambos casos se obtuvieron resultados positivos a dilución de anticuerpo de 1:100

Con base en los resultados obtenidos se concluye que estos anticuerpos pueden ser utilizados en la detección de *A. polyphaga* en pacientes, y probablemente en muestras ambientales, lo que permitirá un diagnóstico temprano, así como hacer registros certeros de la localización de estas amibas en diferentes zonas, de modo que facilite tomar medidas preventivas.

INTRODUCCIÓN

Las amibas de vida libre de los géneros *Naegleria*, *Balamuthia* y *Acanthamoeba*, son capaces de producir lesiones fatales tanto en humanos como en animales. La importancia de éstos protozoos en los círculos médicos se ha incrementado en las últimas décadas, si bien la incidencia de las patologías que provocan, demuestra que no constituyen un verdadero problema de salud pública deben ser tomadas en cuenta, sobre todo en los casos donde llegan a presentarse como brotes epidémicos. En la mayoría de los casos no son consideradas en los diagnósticos diferenciales iniciales, además de que los tratamientos para erradicarlas no han resultado ser efectivos en un buen número de casos (Martínez, 1993, Galarza y cols, 1997).

Al iniciar siglo XX, las amibas de vida libre, también se conocían con el nombre de Limax, palabra derivada del latín que quiere decir "babosa" o "viscosa"(Cerva y cols, 1973), más tarde se les designó como amibas del suelo (soil amibas)(Culbertson, 1971), posteriormente amibas de vida libre (Martínez, 1993). La mayoría de los autores consideran más adecuado el término amibas anfitoicas (Page, 1976; Martínez y cols, 1979) que designa a aquellas especies patógenas para el hombre y animales, dado que presentan características biológicas duales; De esta manera se identifica la fase exozoica como el período del ciclo de las amibas correspondiente a la vida libre, y la fase endozoica o parasítica cuando llegan a invadir los tejidos (Martínez, 1993).

En el presente trabajo haré referencia al género *Acanthamoeba*.

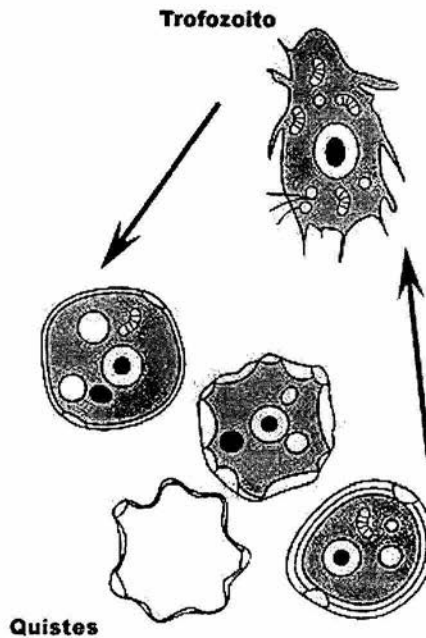
Ciclo de vida de *Acanthamoeba* spp.

Acanthamoeba presenta dos estadios de viabilidad biológica; uno vegetativo y otro quístico; el estado vegetativo o trófico representa a la fase reproductiva que morfológicamente es distinguible fácilmente, puesto que, presenta una forma amibiana clásica con los acantópodos característicos (que dan nombre al género). Los trofozoítos miden en promedio 25 a 40 micras, poseen un citoplasma granular, núcleo con nucleolo denso central rodeado por una zona nuclear clara, en el citoplasma se encuentran vacuolas digestivas y contráctiles, el estado quístico se presenta cuando las condiciones del medio son adversas para su sobrevivencia, y se caracteriza por presentar una doble pared: exo y endo quiste, éste último generalmente es poligonal, esférico, o en forma de estrella, mide de 15 a 20 micras de diámetro, al igual que el trofozoíto presenta un núcleo central denso rodeado por un halo claro. El quiste presenta además poros llamados opérculos formados por la doble pared (Figura No.1).

Por lo general *Acanthamoeba*, crece en el ambiente en un rango de temperatura que va de los 12°C a 45°C, dependiendo de la especie. Todas las especies patógenas crecen entre 30°C y 37°C, con un óptimo sobre los 30°C. El quiste puede resistir de -20°C hasta 56°C. Como ya se mencionó los trofozoítos se enquistan cuando las condiciones no son las apropiadas para el desarrollo amibiano, de modo que representa una forma de resistencia y protección a situaciones adversas aún por períodos muy prolongados. Mazur y Hadas (1994) demostraron que quistes de *Acanthamoeba* conservados a 4° C, continúan siendo viables por más de 24 años, sin perder su capacidad invasiva, son altamente resistentes a temperaturas extremas, a desinfectantes y a la desecación. Cuando las

condiciones ambientales son favorables esquistosoma y el trofozoíto, emerge para alimentarse y replicarse. Las amibas en el ambiente se alimentan de algas pequeñas, bacterias y otros protozoos.

Figura No.1. Ciclo de vida de *Acanthamoeba* spp.



La gran ubicuidad de la *Acanthamoeba* parece ser la causa predisponente a las infecciones dada su presencia en todo tipo de ambiente se les puede encontrar en agua: salada, dulce, de cloaca, en aguas de tuberías domiciliarias (Keleti y Sykora., 1992), potable, (Rivera y cols., 1979), de piscinas (Kadlek, 1978), también están presentes en lagos y en aguas termales (Moore, 1989), en aguas embotelladas, en sistemas de aire acondicionado, en cualquier tipo de suelo y a diferentes profundidades del mismo, se han aislado de sedimentos marinos. Se han reportado trabajos que han monitoreado la atmósfera de la ciudad de México encontrándose en

mayor cantidad en aquellas zonas donde la contaminación por partículas es mayor. Rivera y cols. (1987, 1991 y 1994), consideran probable que el principal vehículo de transmisión de *Acanthamoeba*, es el aire provocando la dispersión e invasión de amebas patógenas en los diferentes medios (agua, alimentos o personas saludables). Lo anterior se apoya en aislamientos de muestras de la región nasofaríngea de personas saludables (Abraham y Lawande, 1982), así como de la mucosa nasal de personas aparentemente sanas (Cerva y cols.,1973).

Importancia médica de las amibas anfitoicas

Naegleria fowleri es el agente etiológico de la meningoencefalitis amibiana primaria (MEAP), asociada a individuos con una historia reciente de natación en aguas contaminadas con la amiba, en la mayoría de los casos, los pacientes mueren en un transcurso de 7 a 13 días, por fortuna no se han reportado más 200 casos en el mundo de 1964 a la fecha. *Acanthamoeba* spp y *B. mandrillaris* ocasionan una encefalitis amibiana granulomatosa (EAG); la mayoría de los pacientes que padecen EAG están inmunocomprometidos y/o debilitados por otra enfermedad de curso crónico como: la diabetes mellitus, cáncer, malnutrición, embarazo, el síndrome de inmunodeficiencia adquirida (SIDA), alcoholismo crónico o bien inmunosuprimidos por algún tratamiento con antibióticos de amplio espectro o quimioterapia (Visvesvara y Stehr-Green, 1990; Martínez, 1993; Ferrante, 1991; Fulcher y cols, 1998). En el caso de EAG causada por *Balamuthia mandrillaris* por lo general afecta a infantes sin importar el estado de su sistema inmunitario (Visvesvara y Shuster, 1993)(tabla No.1).

Tabla No.1. Características diferenciales entre las enfermedades infecciosas ocasionadas por amebas de vida libre: *Naegleria fowleri* y *Acanthamoeba spp.*

	<i>Naegleria fowleri</i>	<i>Acanthamoeba spp</i>
Epidemiología	Buena salud. Reciente historia de natación.	Historia pobre de salud. Inmunodeprimido o inmunocomprometido
Periodo de incubación	3-7 días	mayor a 10 días
Puerta de entrada	Neuroepitelio olfatorio	Piel o Neuroepitelio olfatorio
comienzo	Rápido	insidioso
Extensión al SNC	Directa por el plexo nervioso amielínico submucoso	Hematógena
Organos afectados	Cerebro, epitelio neuro-olfatorio	pulmón, cerebro, piel.
Curso clínico	agudo, fulminante menor a 7 días	subagudo: 18-30 días y Crónico: mayor a 30 días
Síntomas y signos	Dolor de cabeza, snorexia, nauseas, vómito, fiebre, meningismo, diplopia, anormalidades mentales, parosmia, ageusia, somnolencia, alucinaciones, coma.	Anormalidades mentales, alucinaciones, confusiones, cefalea, hemiparesia, fiebre, meningismo, irritabilidad, diplopia, anorexia, vómitos, mareos, ataxia, afasia.
LCR y datos de laboratorio	LCR similar a meningitis bacteriana, pero estéril, pleocitosis neutrófila. Alto en proteínas, bajo en glucosa. Examen directo de LCR: Trofozoitos muy activos y móviles.	Consistente en meningitis bacteriana, pero es alto en proteínas, bajo en glucosa. Pleocitosis.
Formas amebianas	solamente trofozoitos	Trofozoitos-quistes
Tratamiento	Amfotericina B Rifampicina-miconazol-tetraciclina	miconazol, sulfadiazina, propamidina isetionato (brolene) e itraconazol

Acanthamoeba, además de causar EAG, puede provocar otras patologías menos frecuentes como son: neumonitis, gastroenteritis, vaginitis y lesiones en piel; pero quizá la patología más conocida (con más de 3000 casos reportados de 1973 a la fecha) y estudiada de esta amiba, es la queratitis amibiana (Figura No.2).

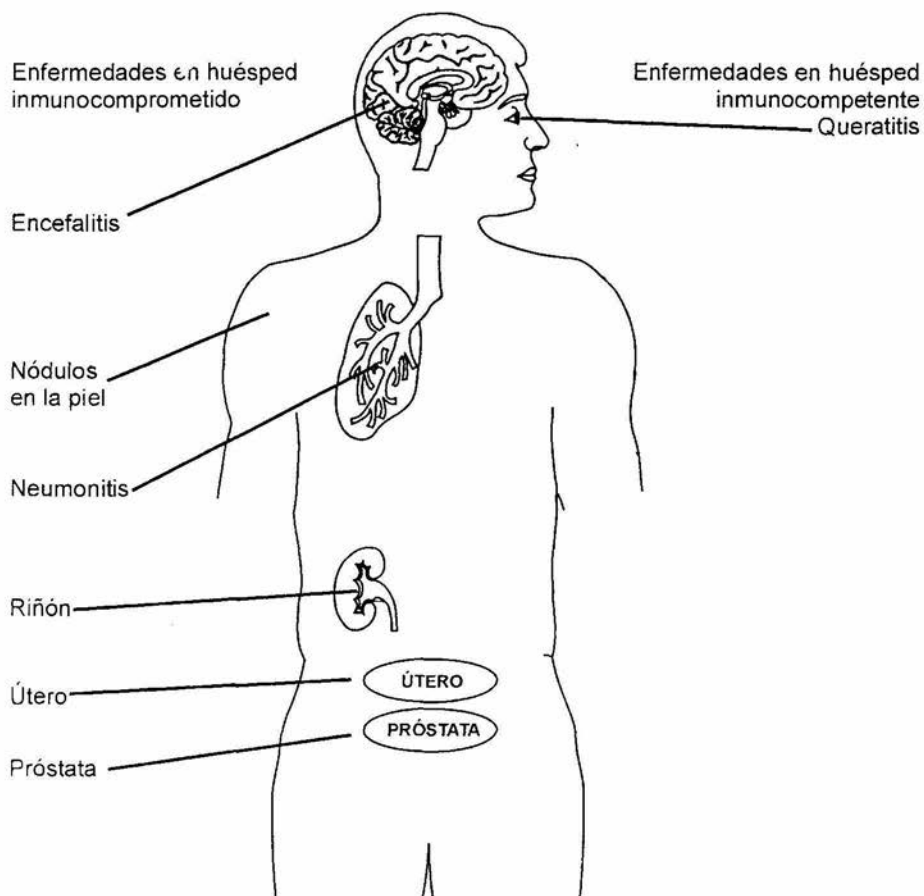


Figura 2. Órganos y sistema en donde se producen diversas patologías provocadas por *A. polyphaga*.

Queratitis amibiana

La queratitis amibiana (QA) es una ulceración corneal de curso crónico y de difícil resolución. El primer reporte fue publicado por Nagington en 1974, desde esa fecha, se consideró como una infección poco frecuente, ya que hasta 1984 sólo se habían registrado 12 casos más. Sin embargo a principios de los ochentas la frecuencia reportada en la literatura se incrementó (Watson, 1975; Lund y cols, 1978). Jones (Hamburg y De Jonckheere, 1980), destacó la ineficacia de los tratamientos al reportar un caso de queratitis complicado con meningoencefalitis que provocó la muerte del paciente. El primer caso asociado a un usuario de lente de contacto, lo reportó Samples en 1984, el paciente utilizó sus lentes de contacto blandos mientras estaba en una bañera de agua caliente, en la que se cultivo *Acanthamoeba*. Con el reporte de este caso se inició el incremento del número de casos registrados de queratitis por *Acanthamoeba*, y en 1985 se estableció la asociación entre la QA con la utilización de lentes de contacto (Stehr-Green, 1987, 1989). Desde entonces, se han registrado cientos de casos de queratitis por *Acanthamoeba* de los cuales el 85% aproximadamente esta relacionado con el uso de lentes de contacto. En México, la investigación de QA dio inicio con la identificación positiva de tres cepas aisladas de tres casos distintos. En base a sus características morfológicas se identificaron como *Acanthamoeba polyphaga* (Omaña, 1997).

A. polyphaga y *A. castellanii* son las especies que con mayor frecuencia se han aislado de casos de QA. Se considera que su incidencia aumentó debido al conocimiento de la entidad y a los medios de diagnóstico

precoz implementados en los países del primer mundo (Key, 1980; Epstein, 1986).

Se cree que la QA es provocada por la invasión directa al tejido corneal por las amibas a través de una ruptura en el epitelio. En la mayoría de los casos, la puerta de entrada es una lesión menor, provocada por un episodio previo de herpes simple o por abrasión ocasionada por lentes de contacto. Aunque la queratitis por *Acanthamoeba* ha sido descrita con todos los tipos de lentes de contacto, existe una mayor asociación a lentes blandos tanto de uso convencional como desechables de reemplazo mensual o bimensual (Fulcher y Dart, 1998).

El principal factor de riesgo en usuarios de lentes de contacto es la incorrecta desinfección de los mismos; el empleo de soluciones salinas caseras, la utilización del agua del grifo para limpiar las lentes de contacto, el uso de las lentes en ambientes de agua contaminada, y los traumatismos corneales (Goffi y cols, 1998; Barrio y cols, 1999).

Aunque el uso de lentes de contacto predisponen más frecuente para la queratitis por *Acanthamoeba*, la incidencia de ésta entre portadores de lentes es muy baja. El hecho de que se haya cultivado *Acanthamoeba* a partir de los lentes o sus recipientes hasta en el 8% de usuarios de lentes de contacto asintomáticos indica que el microorganismo es relativamente poco virulento, que existe inmunidad innata en el huésped o que el epitelio corneal ofrece una barrera frente a la penetración de las amibas en el estroma y la consiguiente queratitis (Fulcher and Dart, 1998).

La QA se caracteriza por una necrosis aguda, acompañada de una inflamación granulomatosa. Se presenta un infiltrado linfocitario escaso, difuso y pocas células gigantes multinucleadas. La conjuntiva puede

IZT.



presentar una congestión intensa e inflamación aguda (Moore y Mc Culley, 1985).

En pacientes con infección crónica los trofozoítos y los quistes están generalmente localizados en el estroma corneal, por delante de la membrana de Descemet o profundos en el cuerpo ciliar y el tejido uveal. Aunque la iritis y uveítis es el resultado de una diseminación sanguínea más que de una invasión directa.

La ruptura del tejido corneal, el edema y la infiltración de neutrófilos se cree es consecuencia de la acción colagenolítica de las amibas (Yu Guang *et al*, 1990) .

Basándose en el estudio anatomopatológico de treinta muestras obtenidas de pacientes con cultivo positivos para *Acanthamoeba*, Garner (1993), propuso la siguiente secuencia en el desarrollo de la QA:

- ⇒ Invasión parasitaria del estroma anterior
- ⇒ Fagocitosis de queratocitos
- ⇒ Infiltración secundaria aguda de células inflamatorias:
polimorfonucleares y macrófagos
- ⇒ Necrosis del estroma por colagenólisis leucocitaria y parasitaria

Diagnóstico:

La identificación de *Acanthamoeba* puede ser difícil cuando no existe sospecha clínica, Amstrong (1994) enfatiza la importancia del diagnóstico oportuno basándose en la observación de las amibas, debido a que no ha sido posible establecer diferencias clínicas que permitan distinguir el agente etiológico de la patología. Sin embargo no es fácil identificar a estos

organismos si no se cuenta con cierta experiencia en su identificación. Se han propuesto diversas estrategias para su aislamiento e identificación, las cuales no siempre resultan exitosas, lo que trae como consecuencia que la identificación de estos protozoos se lleve a cabo a nivel genérico en el mejor de los casos.

Es frecuente que el tratamiento se retrase debido a diagnósticos erróneos tales como queratitis por herpes simple, por hongos o una infección bacteriana secundaria (se ha descrito en el 10% de los casos) que pueden complicar el cuadro clínico de las primeras etapas de la enfermedad. El pronóstico es bueno si se diagnostica tempranamente y se aplica el tratamiento médico de elección. Por consiguiente la queratitis por *Acanthamoeba* debe ser una de las primeras posibilidades en considerar cuando un portador de lentes de contacto acude a consulta con una queratitis atípica (Fulcher and Dart, 1998).

Existen distintas tinciones que pueden ser adecuadas para la observación de *Acanthamoeba*; se recomienda hacer un raspado vigoroso de la córnea con un hisopo o espátula y teñir con Giemsa, Gram o PAS, se recomienda de manera especial el uso del calcoflúor blanco, y observar bajo el microscopio sin embargo en ocasiones esto no es posible cuando el epitelio corneal está intacto, especialmente si el infiltrado está localizado en el estroma y cubierto por el epitelio corneal. Es por ello que cuando la infección es recurrente o difícil de erradicar se recomienda hacer una biopsia corneal (Wilhelmus, 1986).

Para el aislamiento de *Acanthamoeba* los raspados corneales se siembran en placas de agar no nutritivo enriquecido con *Enterobacter aerogenes* inactivado por calor (medio NNE, anexo No.1). Si el paciente es usuario de lentes de contacto; tanto los lentes, como las soluciones

preservadoras son también sembradas en el medio para su búsqueda (Lindquist *et al.*, 1988; Mathers y cols, 1987).

En países del primer mundo, recientemente ha sido publicado el uso de microscopía confocal para el diagnóstico y seguimiento clínico de la queratitis, esto supone un gran avance por que localiza trofozoítos y quistes amibianos a cualquier nivel del espesor corneal, siendo así como una biopsia fotográfica (Losada, 1998). Si la infección está en un período crónico, se practica una queratoplastia, de modo que una porción de la córnea se debe colocar en un medio de transporte estéril o bien ser depositada directamente en los medios ya mencionados y de esta manera, si las amibas están presentes en el tejido, migran hacia el agar y en cuestión de 24 a 48 horas se pueden observar bajo el microscopio. Los quistes en el estroma corneal pueden ser evidenciados con tinciones con hematoxilina y eosina, tricrómica, calcofluor-blanco, o por inmunofluorescencia (Fulcher and Dart, 1998).

La inmunofluorescencia implica la obtención de anticuerpos. Los anticuerpos constituyen potencialmente herramientas muy valiosas en el estudio de moléculas biológicas, ya que pueden ser producidos virtualmente contra cualquier antígeno de interés, estos pueden ser monoclonales o policlonales, los monoclonales son el resultado de una sola célula (linfocito B), permite la preparación ilimitada de anticuerpos homogéneos altamente específicos, pero no precipita antígenos sin epitopos repetidos, son pobres aglutinadores de células y no median lisis por complemento, además su producción necesita de una tecnología no accesible a todos. La técnica de anticuerpos policlonales tiene la ventaja de ser mas sencilla, requiere un menor tiempo y es más económica que la técnica de anticuerpos monoclonales, además no es tan susceptible a ser afectada por las

condiciones ambientales, tales como la temperatura y el pH, a diferencia de la técnica con anticuerpos monoclonales, que es muy sensible.

Los policlonales son muy fáciles de obtener, basta con exponer a animales como ratones o conejos al antígeno lo cual crea una gran variedad de anticuerpos, con los cuales se pueden a su vez obtener anticuerpos más específicos por técnicas como la separación de inmunoglobulinas (Ig), y la absorción de sueros (I.D.I.).

Se han comenzado a utilizar técnicas de biología molecular como el PCR para la detección de estos organismos, el PCR pueden dar una verificación definitiva a la identificación con microscopia confocal e histológica (Mathers, 1987).

Signos clínicos sutiles como el severo dolor ocular, y el diagnóstico microbiológico, justifican la inmediata implementación de terapia anti-amibiana específica, siendo el diagnóstico y tratamiento precoz los factores más importantes asociados con un buen pronóstico (Losada, 1998).

JUSTIFICACIÓN

Nuestro país se encuentra en una etapa temprana en el estudio de la QA, debido a que difícilmente *Acanthamoeba* es considerada en el diagnóstico diferencial inicial. En los círculos médicos de nuestro país hay una falta de conocimiento de la existencia de estas amibas como organismos oportunistas capaces de provocar patologías en el ser humano. Por otra parte la mayoría del personal dedicado al diagnóstico microbiológico no tiene experiencia suficiente para identificarlas, ya que es necesario utilizar tinciones específicas o bien de equipo sofisticados que no siempre es parte del equipo de laboratorio.

Tampoco se cuenta con anticuerpos que permitan el uso de técnicas inmunológicas en el diagnóstico, el contar con estos anticuerpos facilitará la identificación de las amibas y permitirá emitir diagnósticos definitivos oportunos y por ende la implementación de un esquema terapéutico que permitan el restablecimiento de la visión de las personas afectadas, puesto que se pueden probar diferentes esquemas terapéuticos antes de que el daño llegue a ser irreversible.

OBJETIVOS

Objetivos generales:

- Obtención de anticuerpos IgG policlonales de conejo, anti-*Acanthamoeba polyphaga*.

Objetivos particulares:

- ▶ Obtención de sueros específicos contra las cepas amibianas Ap, P23, HCI-2 y HCI-3 de *Acanthamoeba polyphaga*.
- ▶ Reconocimiento de trofozoítos y quistes de *A. polyphaga* por inmunocitoquímica e inmunohistoquímica.

MATERIAL Y METODOS

MATERIAL

Amibas:

P23 y Ap: *A. polyphaga* de catálogo del American Type Culture Collection (ATCC).

HCI-2 y HCI-3: *A. polyphaga* proceden de los primeros casos de queratitis amibiana en México diagnosticados en el Hospital "Asociación para Evitar la Ceguera en México", e identificados en la FES Iztacala, por el Proyecto de Conservación del Ambiente (CyMA).

Animales:

Conejos: Nueva Zelanda, especie *Oryctolagus cuniculus* machos de tres meses de edad y dos kilos de peso.

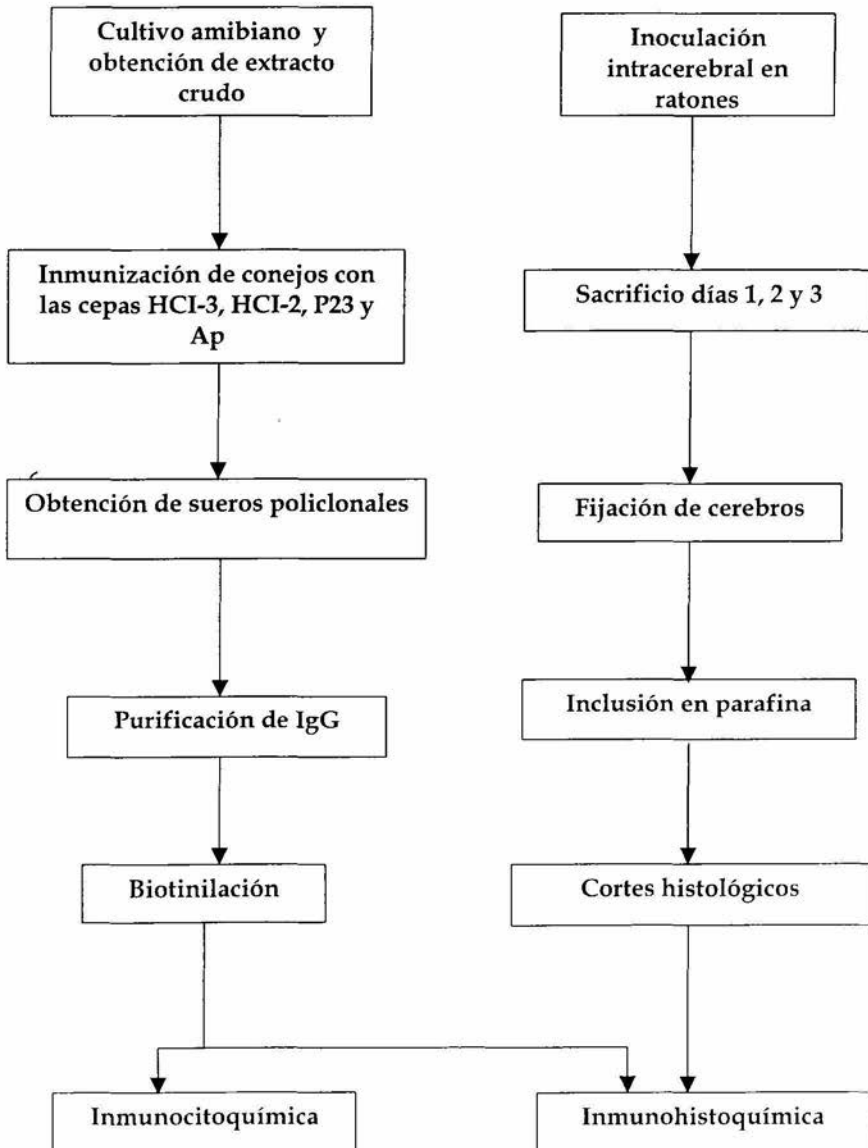
Ratones: *Mus musculus* cepa CD1, machos de 2 semanas de edad sin importar el peso.

MÉTODOS

La estrategia experimental se resume en el esquema No. 1

Esquema No.1

ESTRATEGIA EXPERIMENTAL



Cultivo y obtención de extractos amibianos

Las diferentes cepas Ap, P23, HCI-2 y HCI-3, fueron cultivadas en frascos Corning para cultivo de tejidos con medio Chang (Anexo 1) por 7 días a 37° C, con el propósito de obtener cultivos masivos de las cepas en estudio.

Se cosecharon las amibas en tubos cónicos 50 ml y se centrifugaron por 15 minutos a 1500 rpm. La pastilla se resuspendió en solución salina y se centrifugó nuevamente. Se cuantificó la concentración de proteínas del botón celular por la técnica de Bradford (Anexo 2).

Obtención de los anticuerpos

La inmunización de los conejos se llevo a cabo de acuerdo con el esquema No. 2.

Se obtuvo la sangre de los conejos por punción cardiaca anestesiando previamente a los animales con pentobarbital sódico 2 ml/Kg. La sangre se centrifugó por 10 minutos a 2500 rpm, para obtener el suero.

Esquema No.2

INYECCIÓN	DÍA	DOSIS
1	0	500 μ l del antígeno* disuelto en 2 ml de solución salina emulsificado con 2 ml de adyuvante completo de Freund, vía subcutánea en el lomo.
2	15	500 μ l de antígeno disuelto en 2 ml de solución salina emulsificado con 2 ml de adyuvante incompleto de Freund, vía subcutánea en el lomo.
3	30	50 μ l del antígeno en solución salina, vía intramuscular.
4	34	100 μ l del antígeno en solución salina, vía intramuscular.
5	35	200 μ l del antígeno en solución salina, vía intramuscular.
Sangrado	39	Sangrado de animales por punción cardiaca.

*concentración: 0.45 μ g/ μ l

Titulación de sueros.

La titulación de los sueros anti-*A. polyphaga* se llevó a cabo por la técnica de precipitación en capilares, para lo cual se lleno con extracto de *A. polyphaga* una tercera parte del tubo capilar, se deslizó hasta el otro extremo de capilar y se lleno la tercera parte restante con el suero anti-*A. polyphaga*. Se tapo el extremo inferior con plastilina se incubaron a 4°C por

24 horas, posteriormente se hizo una lectura con luz incidente y se midió la cantidad de precipitado en mm de altura del capilar.

Purificación de IgG de conejo anti-*A. polyphaga*

Se equilibró una columna de cromatografía Cetona-proteínaA (BIO-RAD 732-2022), con 200 ml de PBS, se hizo pasar el suero de conejo anti-*A. polyphaga* (de las distintas cepas por separado), por la columna a temperatura ambiente, y se dejó incubar por 30 min a 4°C.

Se eluyó con ácido acético 0.8M, pH 2.5 y se colectó en fracciones de 2ml en viales.

Se cuantificó la concentración de proteínas por la técnica de Bradford (Anexo 2). Los viales que con alta concentración de proteínas fueron almacenados a -70°C.

Elaboración de conjugado IgG de conejo anti-*A. polyphaga*-Biotina

La biotina N-hidroxysuccinimida (Sigma) fue disuelta en dimetilsulfoxido (DMSO) a concentración de 1 mg/ml (sol. A).

La concentración de IgG anti-*A. polyphaga* para ser marcada con biotina se ajustó a 1 mg/ml en NaHCO₃, 0.1M, pH 9.0 (sol. B). Las soluciones anteriores se mezclaron a una relación/proporción de A:B de 1:8 a temperatura ambiente por 4 hrs posteriormente la solución se dializó con PBS por 24 horas, haciendo un cambio de regulador a las 12 horas.

Inmunocitoquímica.

Con el fin de verificar la afinidad de los anticuerpos IgG anti-*A. polyphaga*, se realizó la siguiente prueba:

Se cosecharon cultivos de 7 días a 37°C con 75% de trofozoítos y 25% de quistes. Los cuales se centrifugaron por 15 min a 1500 rpm, el paquete celular se resuspendió en solución salina y nuevamente se centrifugo. El paquete celular se resuspendió en 1 ml solución salina y fueron fijadas con 5 ml de paraformaldehído al 4%, por 30 min a temperatura ambiente con agitación constante. El número de amibas se ajustó a 1×10^6 por ml, 5×10^3 amibas fueran incubadas con anti-*A. polyphaga* acoplado a biotina de conejo (IgG-B) concentración 1:50 y 1:100 en PBS durante 2 hrs a 37°C.

Se lavaron tres veces con PBS, y una con PBS-T (Tween 20). Se agregó avidina-peroxidasa (Sigma) a dilución 1:1000 y se incubó por 1 h a 37 °C, se lavó tres veces con PBS. Posteriormente la reacción de la peroxidasa se reveló según método de Karnovsky con diaminobencidina (DAB)(Sigma) con un volumen de 100 μ l, se dejó incubar por 15 min y lavaron nuevamente después se agregó a los viales 1 ml de PBS, se centrifugo y finalmente la pastilla fue resuspendida en aproximadamente 100 μ l de PBS; se tomaron 20 μ l y se hizo un frotis para observar al microscopio.

Producción de lesiones en sistema nervioso central.

Es importante mencionar que hasta el momento no existe un modelo experimental de QA en el que se produzca la patología semejante a la que

se presenta en el ser humano. Cuando se desea evaluar la patogenicidad y virulencia de cepas de recién aislamiento se utiliza al ratón, provocando en éste una infección en sistema nervioso central al ser inoculado con trofozoítos, ya sea por vía intranasal o intracerebral.

Con el propósito de probar la IgG-Biotina en tejidos lesionados por la amiba, se inocularon ratones con la cepa HCI-3 de *A. polyphaga*, por vía intracerebral a una concentración de 6×10^6 amibas, con aproximadamente 70% de trofozoítos y 30% de quistes.

Al segundo y tercer día los animales fueron sacrificados con anestesia profunda por inmersión en éter, se les extrajo el cerebro y la mitad se fijó en formaldehído al 4% y la otra mitad se colocó en placas con agar no nutritivo con bacteria *E. aerogenes* (NNE) a 35°C, para recuperar a las amibas.

Inmunohistoquímica

Los cerebros fijados se deshidrataron, aclararon e incluyeron en parafina para obtener cortes de 7 μm de espesor. Los cortes fueron desparafinados e hidratados hasta PBS, la actividad de la peroxidasa endógena fue bloqueada incubando las muestras durante 10 min en una solución de H_2O_2 al 3% en PBS. Después de lavado con PBS-T los cortes se incubaron durante 30 min con suero bovino al 10% en PBS para evitar la unión inespecífica de los anticuerpos, después el suero se decantó y el exceso se lavó ligeramente con PBS-T.

Se aplicó el anticuerpo IgG de conejo anti-*A. polyphaga* conjugado con biotina a concentración 1:50 y 1:100, incubando en cámara húmeda a

temperatura ambiente durante 1 h, al término se lavó con PBS-T, en agitación durante 15 min. Posteriormente se aplicó avidina-PO a diluciones de 1:500 y 1:1000 y se incubó en cámara húmeda durante 1 h a temperatura ambiente, después de lavado con PBS-T por 15 min la reacción de peroxidasa se reveló según el método de Karnovsky con DAB (Pierce), después de lavados en PBS-T y en agua destilada los cortes se contracolorearon con hematoxilina de Harris se deshidrataron y cubrieron con resina sintética.

En cada uno de los ensayos se realizaron tinciones con un protocolo semejante al descrito, excepto por la omisión de la IgG anti-*A. polyphaga*, ésto con el propósito de tener un control negativo de la reacción.

Resultados

Obtención de anticuerpos IgG de conejo anti-*A. polyphaga*

Los sueros de los animales inmunizados con las diferentes cepas de *A. polyphaga* se analizaron mediante precipitación en capilar, los títulos de los anticuerpos se muestran en la siguiente tabla:

Cepa	Título
HCI-2	1:2048
HCI-3	1: 8192
Ap	1:8192
P23	1:16384

El mayor título se obtuvo para la cepa P23 con 16384, le siguen las cepas HCI-3 y Ap con 8192, y finalmente HCI-2 con 2048. Los altos títulos obtenidos indican que la metodología utilizada para la inmunización fue satisfactoria. Similares resultados fueron encontrados por I.D.I. (investigación y desarrollo inmunológico) en esquemas de inmunización de 6 semanas.

A partir de los sueros se purificó la IgG mediante cromatografía de afinidad en columna de Proteína-A-Sefarosa. En la figura 1 se muestra el perfil de elusión obtenido.

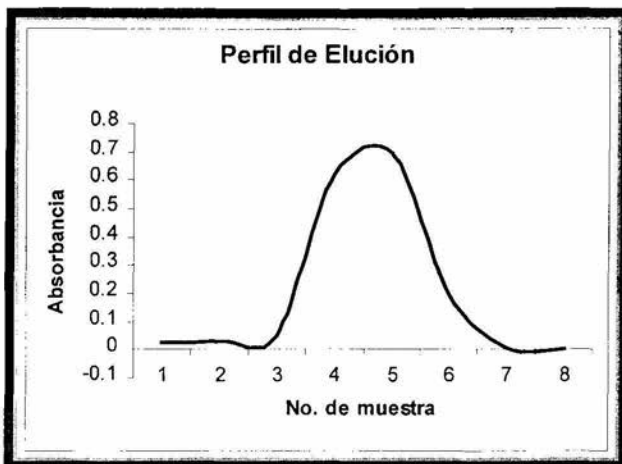


Figura 1. Perfil de elución de anticuerpos IgG. En las fracciones 4 y 5 se obtuvieron las concentraciones mayores de inmunoglobulina G anti-*A. polyphaga*.

Las fracciones IgG anti-*A. polyphaga* con la mayor concentración de proteínas se reunieron obteniendo las siguientes concentraciones:

Anticuerpo IgG	Concentración de proteínas (mg/ml)
Anti-Ap	6.200
Anti-HCI-3	3.064
Anti-P23	6.520
Anti-HCI-2	9.409

Utilización del anticuerpo para detectar *A. polyphaga* en amibas fijadas.

Para confirmar que el anticuerpo estaba biotinilado y el conjugado se mantenía sin alteración se hicieron tinciones inmunocitoquímicas, para ello se incubaron amibas fijadas con diferentes diluciones de las fracciones de IgG anti *A. polyphaga*, los resultados se resumen en la siguiente tabla

Anticuerpo	Dilución de anticuerpo	Resultado
IgG α HCI-3	1:50	+
IgG α HCI-3	1:100	+
IgG α P23	1:50	+
IgG α P23	1:100	+
IgG α Ap	1:50	+
IgG α Ap	1:100	+
IgG α HCI-2	1:50	+
IgG α HCI-2	1:100	+

En todos los casos la reacción fue positiva tal como se observa en la figura 2.

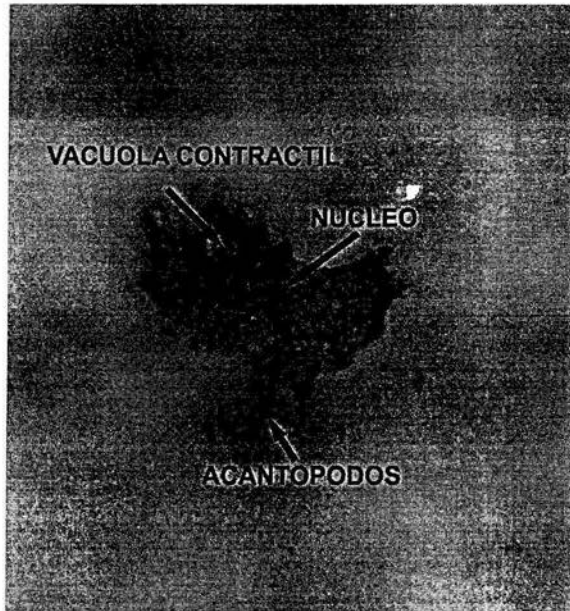

Figura 2. Inmunocitoquímica con anticuerpos IgG anti *A. polyphaga*. Trofozoíto de *A. polyphaga* de la cepa P23 obtenida de un cultivo axénico de 7 días, el cual se incubó con el anticuerpo anti-*A. polyphaga* (obtenido del suero anti-HCI-2) a una dilución 1:50. Se observa que todo el trofozoíto es positivo a excepción de la zona correspondiente a su vacuola contráctil y apreciándose claramente los acantópodos y el núcleo. 450X

Utilización del anticuerpo para detectar *A. polyphaga* en cortes histológicos.

En los cortes de los cerebros de los ratones infectados con *A. Polyphaga*, se probaron los diferentes conjugados de IgG anti-*A. polyphaga*-biotina (obtenido del suero anti-P23).

En todos los ensayos se obtuvo reacción positiva (Fig. 3, 4) comprobando la especificidad del anticuerpo en las tinciones realizadas como controles negativos (Fig. 5).

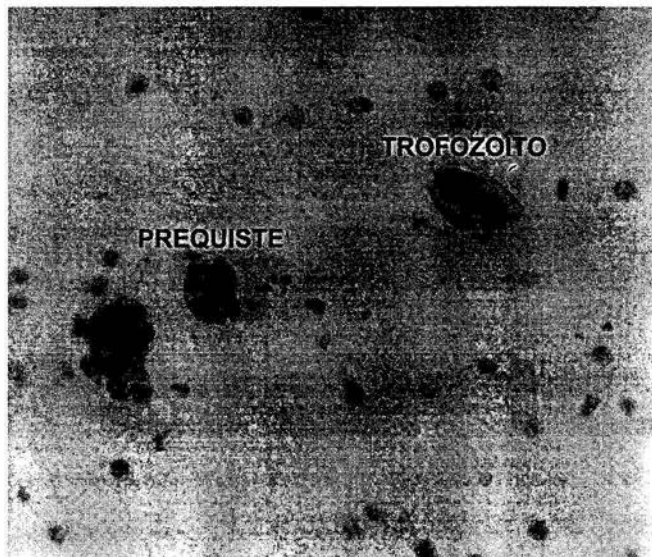


Figura 3. Inmunohistoquímica con IgG anti-*A. polyphaga* diluido 1:100 en cerebro de ratón inoculado con *A. polyphaga* de la cepa HCI-3. Se observan trofozoítos y un quiste. 450X

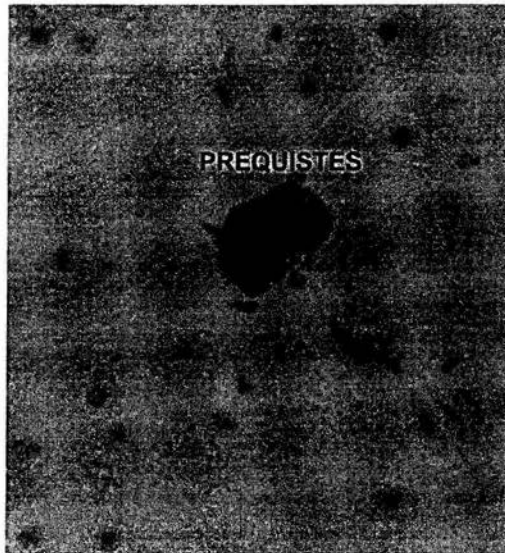


Figura 4. Inmunohistoquímica con IgG anti-*A. polyphaga* diluido 1:50 en cerebro de ratón inoculado con *A. polyphaga* de la cepa HCI-3. Se observan trofozoítos donde debido a la fuerte intensidad de la reacción se dificulta identificar sus organelos. 450X.

IZT.



U.N.A.M. CAMPUS




Figura 5. Control negativo de la tinción en la que se omitió la IgG anti-*A. polyphaga* aplicado solo avidina-PO a dilución 1:500. Se observan los trofozoítos teñidos con hematoxilina. 450X

DISCUSIÓN

El diagnóstico de queratitis por *Acanthamoeba* en la mayoría de los casos se realiza tardíamente, cuando el daño en la córnea es tal que amerita un trasplante.

Barrio y cols (1999), nos sugiere que la queratitis por *Acanthamoeba* debe ser una de las posibilidades a considerar cuando un portador de lentes de contacto padece una queratitis atípica, incluyendo una posible infección herpética. En el 10% de los casos se ha descrito una infección bacteriana secundaria, que puede complicar el cuadro clínico de las primeras etapas de la enfermedad.

La identificación de amibas patógenas en el tejido corneal por los métodos histológicos convencionales es difícil como lo demuestra Larkin (1990), al contrastar dos muestras histológicas de córnea de ratón previa infección con QA; una de ellas fue teñida con hematoxilina-eosina, y otra con anticuerpos IgG-anti-*Acanthamoeba*, los resultados mostraron que en el tejido teñido con hematoxilina-eosina, la existencia de una respuesta inflamatoria de neutrófilos y macrófagos en el sitio de la inoculación no permite distinguir entre amibas y células inflamatorias. Sin embargo al utilizar los anticuerpos con la técnica de inmunoperoxidasa, se facilita notablemente la identificación.

Otro de los problemas con los que se enfrentan para el diagnóstico microbiológico, es que a veces el número de amibas en los cortes histológicos es muy bajo y/o suelen estar tan dispersos que es difícil encontrarlas. En España, en los laboratorios EXOPOL han estandarizado la técnica de inmunoperoxidasa con más de 70 patógenos, llegando a la conclusión de que la reacción es rápida sensible y específica, lo cual permite

en nuestro caso identificar a las amibas, no obstante sean pocas y se encuentren aisladas (<http://www.exopol.com/>). En los países del primer mundo, la utilización de anticuerpos policlonales no comerciales ha sido de utilidad para la identificación de amibas anfitoicas comprobando así ser una buena herramienta auxiliar en la identificación de las mismas aunque la metodología no es accesible para todos los laboratorios (Fulcher y Dart, 1998).

En el presente trabajo, la obtención de un anticuerpo policlonal anti-*A. polyphaga* y al conjugarlo con biotina permitió implementar la técnica inmunohistoquímica, encontrando que una dilución de 1:100 IgG anti-*A. polyphaga* es la óptima ya que permite visualizar nítidamente amibas y quistes. A una mayor concentración de IgG anti-*A. polyphaga*, (1:50) se pueden observar las amibas sobreteñidas lo que impide observarlas con nitidez y dificulta identificar organelos dentro de las células amibianas. En las tinciones control, donde no se utilizó en anticuerpo primario, es posible observar los trofozoítos pero su identificación se dificulta, por lo que solo podemos sugerir la presencia de las amibas.

En casos clínicos específicos es difícil observar a las amibas como se ven en los cultivos, debido a la respuesta inflamatoria, por lo que su identificación con criterios exclusivamente morfológicos se dificulta, aunque en este caso no se observo respuesta inflamatoria, por que el tiempo de inoculación en ratones fue muy corto (de 1 a 3 días).

En México como ya se ha hecho mención, no se considera a estas amibas al momento de hacer diagnósticos diferenciales en pacientes con infecciones en ojo, en piel, o en el SNC, la utilización de la IgG anti-*A. polyphaga* purificada permitirá la identificación certera y oportuna de estos

agentes etiológicos lo que favorecerá a la implementación de esquemas terapéuticos que conduzcan a la resolución favorable de la patología.

Hasta el momento no se dispone de esta técnica en los laboratorios de análisis clínico y de investigación básica en nuestro país que nos ayude a la identificación de amibas patógenas y tampoco se cuenta con registros epidemiológicos que evidencien la presencia de estos organismos en el ambiente y por ende el peligro latente que pueden representar para la salud.

Los anticuerpos purificados en este trabajo conforman una herramienta confiable para la identificación de estas amibas en casos clínicos, y probablemente en el ambiente como, por lo que su utilización en técnicas inmunológicas es un avance importante en el estudio de estos patógenos.

CONCLUSIÓN

La obtención de anti-sueros específicos y la posterior purificación de anticuerpos IgG anti-*A. polyphaga* constituyen una pieza fundamental en las pruebas inmunológicas que permitirán llevar a cabo diagnósticos tempranos de las patologías de las cuales son agentes etiológicos (queratitis, EAG y rinitis entre otras), así como detectarlas y hacer mapas de las zonas donde se ubican las amibas y son consideradas como de riesgo para la salud, lo que permitirá tomar medidas preventivas y de control de las enfermedades que causa *Acanthamoeba*.

Dado que en nuestro país existen antecedentes de EAG y QA, y su diagnóstico es difícil de realizar, ya sea porque el personal del área médica no está capacitado para ello, además de que la observación de muestras clínicas no siempre es fácil, resulta importante que en nuestro país, se cuente con IgG anti-*A. polyphaga*. Su utilización permitirá favorecer un diagnóstico oportuno y adecuado y por ende la implementación de esquemas terapéuticos que favorezcan un mejor pronóstico para los pacientes afectados.

PROBLEMAS PENDIENTES

Contar con anticuerpos más específicos por medio de la absorción de sueros contra otras amibas del mismo género; *A. culbertsoni* y *A. castellanii* de las cuales se ha comprobado también su patogenicidad, eliminando con ello posibles cruces antigénicos.

Implementación de técnicas inmunológicas rutinarias (p Ej. ELISA) para la detección amibiana con el propósito de contar con un registro epidemiológico como los que se llevan a cabo en otros países; Estados Unidos, Reino Unido y Australia, en donde se les ha dado una mayor importancia a estas amibas y las patologías que ocasionan.

No obstante los avances obtenidos en el presente trabajo, es posible aumentar la eficiencia diagnóstica al difundir el conocimiento en el área médica, de métodos más efectivos que el simple cultivo de muestras clínicas y la histología convencional, de las cuales la microscopía confocal auxiliada con técnicas inmunológicas y el diagnóstico molecular a través de la reacción en cadena de la polimerasa son aun más prometedores.

Anexo 1

Medios de cultivo

Chang

Peptona botriptasa	16.6 g
Dextrosa	2.7 g
Na ₂ HPO ₄	1.5 g
KH ₂ PO ₄	0.9 g

Aforar con 1000 ml de H₂O dd.

Esterilizar a 15 lb de presión por 15 minutos y agregar 0.1% de suero fetal de bovino.

Agrar no nutritivo (NNE) :

NaCl	0.12 g
MgSO ₄	0.004 g
CaCl ₂	0.004 g
Na ₂ HPO ₄	0.142 g
KH ₂ PO ₄	0.136 g
Agar bacteriológico	15 g

Aforar con 1000ml de H₂O dd.

Esterilizar a 15 lb de presión por 15 minutos, y una vez gelificado el medio se le colocaron 6 gotas de un concentrado de *Enterobacter aerogenes*.

Anexo 2

Cuantificación de proteínas por la técnica de Bradford

Se realizó una curva patrón con albúmina sérica bovina (ASB) y se midió la concentración de proteínas en 50 μl de muestra en cada vial obtenido en la columna de cromatografía, como se muestra en el siguiente cuadro:

Tubo	1	2	3	4	5	6	7	8	blanco
*ASB (μl)	10	20	30	40	50	60	70	100	0
Sol.salina	90	80	70	60	50	40	30	0	100
Bradford ml	5	5	5	5	5	5	5	5	5

***ASB: Albúmina sérica bovina 1mg/ml**

Problema: 50 μl de muestra + 5 ml de Bradford.

Se dejó incubar por 10 minutos y posteriormente se midió la absorbancia a 595 nm. Finalmente se interpolaron los datos para conocer la concentración de proteínas en cada muestra.

BIBLIOGRAFÍA

- 1) Abraham, S. N. y Lawande, R. V. (1982). Incidence of free living Amoeba in the nasal pasajes of local population in Zaria, Nigeria. *Journal Tropical Medical Hygiene*. 85: 217-222.
- 2) Amstrong, M. (1994). The laboratory investigation of infective keratitis. *British Journal of Biomedical Science*. 51(1):65-72.
- 3) Barrio, B., Perenna, S. M. F., Mínguez, M. E., Cristóbal, B. J. A. y Clavela, R. O. P., (1999). Ortoqueratología y queratitis por *Acanthamoeba*. *Revista Española de Contactología*. IX(1):1-4
- 4) Bottone, E. J., Madayag, R. M., Qureshi, M. N., (1992). *Acanthamoeba* keratitis; synergy between amoebic and bacterial contaminants in contact lens care systems as a prelude to infection. *Journal of Clinical Microbiology*. 30(9):2447-2450.
- 5) Bottone, E. J., (1993). Free-living amibas of the genera *Acanthamoeba* and *Naegleria*: an overview and basic microbiologic correlates. *The Mount Sinai Journal of Medicine*. 60(4):260-270.
- 6) Cerva, L., Serbus, C. y Skocil, V. (1973). Isolation of limax amoebae from the nasal mucosa of man. *Folia Parasitologica*. 20:97-103.
- 7) Cohen, E. J., Buchanan, H. W., Jaughea, P. A., Adams, C. P., Galentine, P. G., Visvesvara, G. S., Folberg, R., Arentsen, J. J. y Liabson, P. R. (1985). Diagnosis and management of *Acanthamoeba* keratitis. *American Journal Ophthalmology*. 100:389-395.

- 8) Culbertson, C. G. (1971). The pathogenicity of soil amebas. *Annual Reviews Microbiology*. 25:231-254
- 9) De Jonckheere, J. F. (1979). Studies on pathogenic free living amoeba in swimming pools. *Bullet Institute Pasteur*. 77(4):385-392.
- 10) Epstein, R. J., Wilson, L. A., Visvesvara, G. S. y Ploude, E. G. (1986). Rapid diagnostic of *Acanthamoeba* keratitis from corneal scrapings using indirect fluorescent antibody staining. *Archive Ophthalmology*. 104:1318-21.
- 11) Ferrante, A. (1991). Free-living amoeba: pathogenicity and immunity. *Parasite Immunology*. 13:31-47.
- 12) Ficker, L. A., Kirkness, C., y Wright, P. (1993). Prognosis for keratoplasty in *Acanthamoeba* keratitis. *Ophthalmology*. 100:105-110.
- 13) Fulcher, T., Dart, J. K. G. (1998). Complicaciones de las lentes de contacto. Queratitis por *Acanthamoeba*. <http://www.oftalmored.com/lentes/cap17.htm>
- 14) Galarza, M. C., Larrea, P.; Kumakawa, S. H. (1997). Amebiasis cutánea de vida libre. Primer caso reportado en el Hospital Nacional "Dos de Mayo", Lima - Perú. *Dermatología Peruana*. 1(7):Enero - junio.
- 15) Garner, A. (1993). Patogenesis of *Acanthamoeba* keratitis hipótesis based on histological analysis of 30 cases. *British Journal Ophthalmology*. 77:366-370.
- 16) Graue, W. E. (1992). La superficie ocular y los lentes de contacto. *Ciencia y desarrollo*. 8(103):27-32.

- 17) Griesemer, D. A., Barton, L. L., Reese, C. M., Johnson, P. C., Gabrielsen, J. A., Talwar, D. y Visvesvara, G. S. (1994). Amebic meningoencephalitis caused by *Balamuthia mandrilaris*. *Pediatric-Neurology*. 10(3):249-54.
- 18) Goff, V. Benedetti, S. Marozzi, F. (1998). Elección y mantenimiento de las lentes de contacto. *Revista Española de Contactología* 8(1):43-50.
- 19) Hamburg, A. y De Jonckheere, J. F. (1980). Amebic keratitis. *Ophthalmologica*. 181:74-80.
- 20) Kadlec, V. (1978). The occurrence of amphizoic amoebae in domestic animal. *Journal of Protozool*. 25:235-237
- 21) Keleti, G. y Sykora, J. L. (1992). The occurrence of free-living amoebae in indoor environment. *Vith Internaional Conference on the Biology and pathogenicity of free-living amoebae*. Virgin USA:
- 22) Key, S. N. III, Green, W. R. y Willaert, E., y Stevens, A. R. (1980). Keratitis due to *Acanthamoeba castellanii*. *Archive Ophthalmology*. 98:475-9.
- 23) Kilvington. S., Larkin, D. F., White, D. C. y Beeching, J. R. (1990). Laboratory investigations of *Acanthamoeba* keratitis. *Journal Clinic Microbiology*. 28(12):2722-2725.
- 24) Larking, D. F. (1990). Experimental *Acanthamoeba* Keratitis I. Preliminary findings. *British Journal of Ophthalmology*. 74:551-555.
- 25) Lindquist, T. D., Sherr, N. A. y Doughan, D. J. (1988). Clinical signs and medical therapy of early *Acanthamoeba* keratitis. *Archive Ophthalmology*. 106:73-77

- 26) López, L., Fernando, S., Gaztelurrutia, L., Vilar, B., Pérez-Irezabal, J., y Barrón, J., (2000). Queratitis por *Acanthamoeba* spp.: presentación de diez casos. *Enfermedades Infecciosas Microbiología Clínica*. 18 (5):229-233.
- 27) Losada, C. M. J., Martín, B. F., Sánchez, M. M., Abreu, R. J. A., (1998). Queratitis por *Acanthamoeba*. *Archive Society Canarias Ophthalmology*. Casos Clínicos. 9:1-4.
- 28) Lund, O. E., Stefani, F. H. y Dechant, W. (1978). Amoebic keratitis: a clinicopathological case reportado. *British Journal Ophthalmology*. 62:373-5.
- 29) Martínez, A. J. y Amado, D. E. (1979). Meningoencefalitis producidas por amibas de vida libre. *Protozoología Epidemiología y Neuropatología*. Morfología Normal y Patológica. 3(B):679-704.
- 30) Martínez, A. J. (1993). Free living amibas: infection of the central nervous system. *Mount Sinai Journal of Medicine*. 60(4):271-8.
- 31) Mathers, W., Stevens, G., Rodríguez, M., Chan, C. C., Gold, J., Visvesvara, G. S., Lemp, M. A., y Zimmerman, L. E. (1987). Immunopathology and electron microscopy of *Acanthamoeba* keratitis. *American Journal of Ophthalmol*. 103:626-635.
- 32) Mazur, T. y Hadas, E. (1994). The effect of the passages of *Acanthamoeba* strains through mice tissues on their virulence and its biochemical markers. *Parasitology Res*. 80(5):431-4.
- 33) Moore, M. B. y Mc Culley, J. P. (1985). *Acanthamoeba* keratitis associated with soft contact lenses. *American Journal of Ophthalmol*. 100:396-403.

- 34) Moore, M. B. (1989). Parasitic infections in the cornea. Ed. Kauffman, H. E., McDonald, M.B : SR. Wattman. Churchill, Livingstone. New York. 271-297.
- 35) Nagington, J., Watson, P. G. y Playfair, T. J. (1974). Amoebic infection of eye. *Lancet*. 2:1537-40.
- 36) Nagington, J. (1975). Isolation of amoeba from eye infections in England. *Trans. Ophthalmology Society*. U. K. 95:207-209.
- 37) Omaña, M. M. (1997). Estudio comparativo de tres cepas del género *Acanthamoeba* responsables de los primeros casos detectados de queratitis amebiana en México. Tesis para obtener el grado de Maestra en Ciencias en el área de Microbiología. Facultad de Estudios Superiores Cuautitlan. pp. 169.
- 38) Page, F. C. (1976). An Illustrated Key to freshwater and soil amoebae with notes on cultivation and ecology. Freshwater Biology Association, Ambleside. Cumbrian. England.
- 39) Rivera, F., Ortega, A., López-Ochoterena, E. Y Paz, M. E. (1979). A quantitative morphological and ecological study of protozoa polluting tap water in México City. *Transaction of the American Microscopy Society*. 98:465-469.
- 40) Rivera, F., Roy-Ocotla, G., Rosas, L., Ramírez, E., Bonilla, P., y Lares, F. (1987). Amoebae isolated from the atmosphere of México city and environs. *Environmental Reviews*. 42:113-122.
- 41) Rivera, F., Lares, F., Ramírez, E., Bonilla, P., Rodríguez, S., Labastida, A. Ortiz, R. Y Hernández, D. (1991). *Acanthamoeba* isolated during an atmospheric survey in México City. *Reviews of Infectology Disease*. 13:s388-389.

- 42) Rivera, F., Bonilla, P., Ramírez, E., Calderón, A., Gallegos, E., Rodríguez, S., Ortiz, R., Hernández, D., y Rivera, V. (1994). Seasonal distribution of air-borne pathogenic and free-living amoebae in México city and its suburbs. *Water, Air and Soil Pollution*. 74:65-87.
- 43) Samples, J. B., Binder, P. S., Luibel, F. J., et al. (1984). *Acanthamoeba* keratitis possibly acquired from a hot tub. *Archive Ophthalmology*. 258:57-60.
- 44) Seal, D., Stapleton, F., Dart, J. (1992). Possible environmental sources of *Acanthamoeba spp* in contact lens wearers. *British Journal Ophthalmology*. 76:424-427.
- 45) Stern, G. A. y Zam, Z. S., (1986). The pathogenesis of contact lens-associated *Pseudomonas aeruginosa* corneal ulceration. I. The effect of contact lens coatings on adherence of *Pseudomonas aeruginosa* to soft contact lenses. *Corneal*. 5:41-45.
- 46) Stehr-Green, J. K., Bailey, T. M., Brandt, F. H., Carr, J. H., Bond, W. W. y Visvesvara, G. S. (1987). *Acanthamoeba* keratitis in soft contact lens wearers. *Journal American Medical Association*. 258:57-60.
- 47) Stehr-Green, J. K., Bailey, T. M. y Visvesvara, G. S. (1989). The epidemiology of *Acanthamoeba* keratitis in the United States. *American Journal of Ophthalmology*. 107:331-336.
- 48) Visvesvara, G. S. y Stehr-Green, J. K. (1990). Epidemiology of free-living ameba infections. *Journal of Protozoology*. 37(4):255-335.

- 49)Visvesvara, G. S. y Shuster, F. L. (1993). *Balamuthia mandrillaris*, N. G., Sp., agent of amebic meningoencephalitis in human and other animals. *Journal Eukariotic Microbiol.* 40(4):504-14.
- 50)Watson, P.G. (1975). Amoebic infection of the eye. *Trans. Ophthalmology Society. UK*, 95:204-9.
- 51)Wilhelmus, K. R. (1986). Rapid diagnosis of *Acanthamoeba* keratitis using calcofluor white. *Archive Ophthalmology.* 104:1309-1311.
- 52)Yu Guang, H. J., Niederkorn, J. P., Mc Culley., Steward, D. R. , Silvano, R. Y Daugherty, J. (1990). *In vivo* and *in vitro* collagenolytic activity of *Acanthamoeba castellanii*. *Investigate Ophthalmology.* 31:2235-40.

ORGANIZACIONES CITADAS

EXOPOL, Autovacunas y Diagnóstico. ©EXOPOL S.L.,Pol.Ind. Río Gállego 8 50840 San Mateo de Gállego. Zaragoza. España. <http://www.exopol.com/>

I. D. I. Investigación y Desarrollo Inmunológico. Programa Disciplinario de Inmunología, Instituto de Ciencias Biomédicas, Facultad de Medicina, Universidad de Chile. Chile.
Av. Independencia 1027. Casilla 1370086, Santiago 7. Santiago-Chile.
http://www.med.uchile.cl/icbm/der_ser_inmuno.html