



11245
55
Res

**UNIVERSIDAD NACIONAL
AUTONOMA DE MEXICO**

FACULTAD DE MEDICINA
Instituto Mexicano del Seguro Social
Delegación Estado de México
Hospital de Traumatología y Ortopedia "Lomas Verdes"

**"LESIONES TRAUMATICAS AGUDAS DEL LIGAMENTO
CRUZADO ANTERIOR"**

T E S I S

**PARA OBTENER EL TITULO EN LA:
ESPECIALIDAD DE TRAUMATOLOGIA
Y ORTOPEDIA**

P R E S E N T A:

DR. GUILLERMO VALDEZ MARTINEZ



IMSS

México D. F.

**TESIS CON
FALLA DE CRIGEN**

1997



Universidad Nacional
Autónoma de México



UNAM – Dirección General de Bibliotecas
Tesis Digitales
Restricciones de uso

DERECHOS RESERVADOS ©
PROHIBIDA SU REPRODUCCIÓN TOTAL O PARCIAL

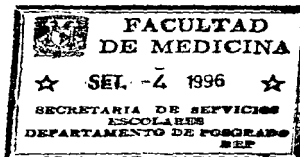Todo el material contenido en esta tesis esta protegido por la Ley Federal del Derecho de Autor (LFDA) de los Estados Unidos Mexicanos (México).

El uso de imágenes, fragmentos de videos, y demás material que sea objeto de protección de los derechos de autor, será exclusivamente para fines educativos e informativos y deberá citar la fuente donde la obtuvo mencionando el autor o autores. Cualquier uso distinto como el lucro, reproducción, edición o modificación, será perseguido y sancionado por el respectivo titular de los Derechos de Autor.

DR JUAN VICENTE MENDEZ HUERTA
PROFESOR TITULAR DE LA
ESPECIALIDAD DE TRAUMATOLOGIA Y ORTOPEDIA
HTOLV

DR CARLOS DIAZ AVILA
JEFE DE LA DIVISION DE ENSEÑANZA
HTOLV

DR JULIO RAMOS ORTEGA
DIRECTOR
HTOLV




DELEGACION DEL D.F. DE MEXICO
SUBDELEGACION DE GUANAJUATO
HOSP. DE TRAUMAT. "LOMAS VERDES"



DEPTO. DE ENSEÑANZA
E INVESTIGACION



DR ENRIQUE BARBERA CASTILLO
ASESOR DE TESIS



DR GUILLERMO VALDEZ MARTINEZ
RESPONSABLE DE TESIS

DEDICATORIA.

A MIS RAICES: RAYMUNDO, FLORA, FERMIN, RAY, BETO, LUIS, LUPE, CARMEN Y CHELA, CUYO AMOR Y APOYO EN TODO MOMENTO, HICIERON POSIBLE LA CULMINACION DE MI CARRERA.

CON AMOR INCONDICIONAL PARA MI ESPOSA GABRIELA Y MIS HIJOS JAIR Y ... , CUYA EXISTENCIA ME DA MAS FUERZAS PARA SEGUIR ADELANTE.

Y A LOS QUE HICIERON MAS PLACENTEROS ESTOS 4 AÑOS DE RESIDENCIA: HECTOR, JUAN JOSE, LUZ MARIA Y MIGUEL ANGEL.

INDICE.

I. Introducción.....	pag.1
II. Planteamiento del problema.....	pag.2
III. Objetivos.....	pag.3
IV. Material y método.....	pag.4
V. Antecedentes científicos.....	pag.5
Anatomía.....	pag.5
Movimiento de la articulación de la rodilla normal y función de los ligamentos.....	pag.10
Etiología (mecanismo).....	pag.11
Clasificación.....	pag.12
Diagnóstico.....	pag.13
Tratamiento.....	pag.15
Rehabilitación.....	pag.16
VI. Criterios de referencia.....	pag.19
VII. Criterios de contrarreferencia.....	pag.21
VIII. Discusión.....	pag.22
IX. Conclusiones.....	pag.23
X. Flujograma.....	pag.24
XI. Bibliografía.....	pag.25

INTRODUCCION.

Los traumatismos automovilísticos a alta velocidad y la creciente participación deportiva, tanto competitiva como recreativa, han hecho que las lesiones traumáticas de los ligamentos que rodean la rodilla sean cada vez más comunes. La estabilidad de la rodilla depende de numerosos factores, incluidos los ejes mecánicos de la articulación, los contornos óseos, los estabilizadores intraarticulares (meniscos y ligamentos cruzados) y los estabilizadores extraarticulares (sinovial, ligamentos capsulares, ligamentos laterales de la rodilla y unidades musculotendinosas). El mecanismo de la rodilla normal y por lo tanto su función normal, no son posibles cuando cualquiera de los factores estabilizadores precedentes son deficientes.

El resultado final de las lesiones traumáticas de los ligamentos de la rodilla depende de un diagnóstico preciso y completo seguido de corrección quirúrgica precoz cuando sea necesaria y rehabilitación completa de las unidades musculotendinosas de sostén que rodean la rodilla.

En el módulo de rodilla del Hospital de Traumatología y Ortopedia "Lomas Verdes", a través de la consulta externa, se reciben pacientes enviados de sus unidades de adscripción con un diagnóstico impreciso de patología del ligamento cruzado anterior, ocasionando una sobre carga de pacientes en la consulta externa, lo cual implica un retraso en el inicio del tratamiento del paciente.

Este estudio esta enfocado a establecer los parámetros que permitan integrar un diagnóstico de certeza de lesión del ligamento cruzado anterior única o combinada, con el fin de unificar criterios y establecer los criterios de referencia y contrarreferencia que nos permitan un tratamiento adecuado en los diferentes niveles de atención médica en el Instituto Mexicano del Seguro Social.

PLANTEAMIENTO DEL PROBLEMA.

- Como se ha mencionado anteriormente, el resultado final de las lesiones traumáticas de los ligamentos de la rodilla depende de un diagnóstico preciso y completo seguido de corrección quirúrgica precoz cuando es necesario y rehabilitación completa de las unidades musculotendinosas de sostén que rodean la rodilla. Sin embargo, en nuestro medio institucional esto no es posible llevarlo a cabo de manera correcta, por múltiples razones, entre otras:
- Diversidad de criterios en cuanto a diagnóstico y tratamiento de estas lesiones ligamentarias.
 - Los criterios de diagnóstico y tratamiento, no existen de manera clara y sencilla.
 - Hay ausencia de sistematización en el manejo de las lesiones ligamentarias agudas.
 - No existe coordinación para manejo integral de los pacientes con lesiones ligamentarias agudas entre el primer, segundo y tercer nivel de atención médica en el IMSS.

¿La unificación de criterios de referencia y contrarreferencia - mejora los índices de ocupación de consulta externa, los días - de estancia hospitalaria y una rehabilitación temprana, en los pacientes con lesión del ligamento cruzado anterior única o combinada?

OBJETIVOS:

- I) Unificar criterios en el diagnóstico y tratamiento de las lesiones traumáticas agudas del ligamento cruzado anterior única o combinada.
- II) Establecer los criterios de referencia y contrarreferencia que nos permitan un manejo adecuado de estas lesiones en los diferentes niveles de atención médica en el IMSS.

MATERIAL Y METODO.

Este trabajo se realizó en el módulo de cirugía de Rodilla - del Hospital de Traumatología y Ortopedia "Lomas Verdes", Estado de México, durante el período de Febrero de 1996 a Marzo de 1996. La recopilación de datos se hizo de manera indirecta a través de fuentes tales como revistas, libros, artículos y guías diagnóstico terapéuticas del Instituto Mexicano del Seguro Social. En el ordenamiento del trabajo se anotaron los antecedentes generales - de las lesiones traumáticas ligamentarias agudas, haciendo hincapié en el ligamento cruzado anterior, continuando con aspectos anatómicos de las estructuras óseas, estabilizadores intra y extra articulares de la rodilla; la etiología de las lesiones ligamentarias, su mecanismo, la clasificación de las lesiones; el diagnóstico, incluidos los procedimientos de gabinete auxiliares; el tratamiento de las lesiones de acuerdo a la clasificación y la rehabilitación. De acuerdo a estos antecedentes se hicieron las modificaciones correspondientes y se propusieron los criterios de referencia y contrarreferencia de la lesión traumática aguda del ligamento cruzado anterior única o combinada. No se requirió de recursos adicionales salvo con los que se cuenta en el Hospital de Traumatología y Ortopedia "Lomas Verdes" del Instituto Mexicano - del Seguro Social.

ANTECEDENTES CIENTIFICOS:

ANATOMIA:

Como ya se mencionó, la estabilidad de la rodilla depende de numerosos factores, incluidos los ejes mecánicos de la articulación, los contornos óseos, los estabilizadores intraarticulares (meniscos y ligamentos cruzados) y los estabilizadores extraarticulares (sinovial, ligamentos capsulares, ligamentos laterales de la rodilla y unidades musculotendinosas).

Puede considerarse que la rodilla tiene tres compartimentos distintos y particularmente separados. En el compartimento anterior o patelofemoral, la rótula se articula con el surco o escotadura femoral hasta unos 90 grados, luego de lo cual las carillas interna y externa se articulan separadamente con los correspondientes cóndilos femorales. En flexión extrema, el contacto patelofemoral pasa de la carilla interna a la particular carilla impar.

En forma y dimensión, los cóndilos femorales son asimétricos el interno, que es más grande, tiene una curvatura más simétrica. El cóndilo externo, visto desde el costado tiene una curvatura -- que aumenta notablemente en dirección anteroposterior. Si los cóndilos femorales son vistos desde la superficie que se articula -- con la tibia, se observa que el cóndilo externo es ligeramente -- mayor que el interno, medido en el centro de la escotadura intercondilea.

La inspección de los platillos tibiales sugiere que las superficies femoral y tibial no son congruentes. El platillo tibial interno, más grande, es casi plano, mientras que el externo es en -- realidad cóncavo. Ambos tiene una inclinación posterior con respecto a la diáfisis tibial de aproximadamente 10 grados. La porción media de la tibia, entre los platillos esta ocupada por una elevación, la espina tibial. En la parte anterior existe una depresión la fosa intercondilea en la que, desde adelante hacia atrás, se insertan el cuerno anterior del menisco interno, el ligamento cruzado anterior y el cuerno anterior del menisco externo. En la fosa intercondilea posterior, por detrás de los tubérculos, se insertan primero el menisco interno y luego el externo y, por detrás de ellos en el borde tibial entre los cóndilos, el ligamento cruzado posterior.

Los meniscos son dos laminillas de forma semilunar que dan -- profundidad a las superficies de las fosas articulares de la cabeza tibial para recibir los cóndilos femorales. El borde periférico de ambos meniscos es grueso, convexo y esta insertado en la -- cápsula articular; el borde opuesto se adelgaza progresivamente y en su parte superior es delgada y libre. El menisco interno es de forma casi semicircular y tiene unos 3.5cm de longitud. En el corte transversal tiene forma triangular y es considerablemente más ancho en la parte posterior que en la anterior. Está firmemente insertado en la fosa intercondilea posterior de la tibia. La inserción anterior es más variable; habitualmente ocurre en la fosa intercondilea anterior. Existe una banda fibrosa de grosor e 1

dentidad variables que conecta el cuerno anterior del menisco interno con el menisco externo (el ligamento transversal). Perifericamente, el menisco interno se inserta en la cápsula de la rodilla en los lados tibial y femoral. La inserción tibial a veces se denomina ligamento coronario. En su punto medio se inserta más firmemente en el fémur y en la tibia a través de una condensación capsular conocida como ligamento interno profundo.

El menisco externo es casi circular y cubre una porción más grande de la superficie articular que el menisco interno. Su cuerno anterior se inserta en la fosa intercondílea, por fuera y detrás del ligamento cruzado anterior. El cuerno posterior se inserta en la fosa intercondílea por delante del extremo posterior del menisco interno. Su inserción posterior, conecta el arco posterior del menisco externo con el cóndilo femoral interno en la fosa intercondílea, rodeando el ligamento cruzado posterior. Estos se conocen como el ligamento de Humphry y Wrisberg.

El tendón rotuliano es la porción central del tendón común del cuadriceps crural, que se continúa desde la rótula hasta la tuberosidad tibial. Es una banda ligamentaria fuerte y plana, de unos 6 cm de longitud que se inserta proximalmente en el vértice y en los bordes contiguos de la rótula y en la depresión rugosa que existe en su cara posterior y distalmente en la tuberosidad de la tibia. Las porciones interna y externa del tendón del cuadriceps pasan en dirección distal a ambos lados de la rótula, estas porciones se unen en la cápsula formando los retináculos rotulianos interno y externo.

Ligamentos de la rodilla. La cápsula articular es una membrana fibrosa de grosor variable que posee áreas de engrosamiento que pueden ser considerados como ligamentos separados. En el lado interno de la rodilla las estructuras de sostén pueden dividirse en tres planos. El plano 1 es el más superficial, es el primer plano aponeurótico que se encuentra tras hacer la incisión de la piel en la cara interna de la rodilla. Este plano es una fascia profunda y está definido por la aponeurosis que cubre al músculo sartorio. El sartorio se inserta en esta red de fibras aponeuróticas y no posee un tendón definido de inserción como lo tienen los músculos recto interno y semitendinoso que se encuentran por debajo. Este plano sirve como soporte para los vientres musculares y para las estructuras neurovasculares de la región poplítea. En una situación más anterior, el plano 1 se funde con la parte anterior del plano 2 y con el retináculo rotuliano interno derivado del vasto interno. En la parte posterior existe una capa de tejido graso que se encuentra en el plano 1 y las estructuras más profundas. Por delante y distalmente, el plano 1 se une al periostio de la tibia.

El plano 2 corresponde al ligamento interno superficial. Este ligamento está constituido por dos porciones: una paralela y otra oblicua. Las fibras anteriores o paralelas provienen del epícondilo femoral interno, son fuertes y están orientadas verticalmente, corren en dirección distal hasta insertarse en la cara interna de la tibia a una distancia promedio de 4.5cm por debajo de

la superficie articular tibial, inmediatamente por detrás de la inserción de la pata de ganso. Las fibras posteriores oblicuas corren desde el epicóndilo femoral y se mezclan con el subyacente - plano 3 (cápsula), y por lo tanto se insertan inmediatamente por debajo en la superficie articular tibial posterior y en el menisco interno.

El plano 3, es decir la cápsula de la articulación de la rodilla puede separarse del plano 2, excepto hacia el borde de la rótula; en la parte anterior la cápsula es muy delgada. Por debajo del ligamento interno superficial, el plano 3 se torna más grueso y forma una banda orientada verticalmente de fibras cortas conocidas como ligamento interno profundo. El ligamento profundo se extiende desde el femur hasta la porción media del borde periférico del menisco y hasta la tibia. Por lo tanto, el sitio en que los tres planos se encuentran más obviamente separados es la región del ligamento superficial interno. Por detrás, los planos profundo y medio se funden, y el plano superficial se convierte en la fascia profunda. Por delante, los planos superficial y medio se funden y se unen con la expansión retinacular suprayacente del cuadriceps.

La descripción de las estructuras de soporte de la cara externa de la rodilla también puede hacerse sobre la base de tres planos o capas. El más superficial es el retináculo externo de la rodilla, la capa media está constituida por el ligamento lateral externo, por el ligamento fabeloperoneo y por el ligamento arqueado y la capa profunda es la cápsula externa.

Comenzando en el borde externo de la rótula, la expansión fibrosa del vasto externo se orienta longitudinalmente a lo largo del borde rotuliano externo avanzando distalmente hasta convertirse en parte del tendón rotuliano. Con estas fibras se interdigita el retináculo oblicuo superficial que se origina en el tendón de la fascia lata. La mayoría de estas fibras se unen en la parte anterior del tendón rotuliano. En la parte posterior se encuentra la fascia lata y el tensor de la fascia lata, que corren a lo largo de la cara externa de la rodilla y se insertan en el tubérculo de Gerdy en la tibia.

El ligamento lateral externo se origina en el epicóndilo externo del femur por delante del origen del gemelo, formando una estructura semejante a un cordón que corre por debajo del retináculo externo para insertarse en la cabeza del peroné, fundiéndose con el tendón de inserción del bíceps crural. El ligamento fabeloperoneo es una condensación de fibras que se encuentra entre los ligamentos externos y arqueado, y corre desde el fascículo externo del gemelo hasta la apófisis estiloides del peroné.

El ligamento arqueado tiene algunas fibras que se extienden desde el cóndilo externo del femur hasta la parte posterior de la cápsula. Pero las fibras más fuertes y consistentes forman una mina triangular que diverge hacia arriba desde la apófisis esti-

lodes del peroné. La rama externa de esta masa es densa y fuerte y se inserta en el fémur y en el tendón del poplíteo; mientras, la rama interna más débil forma una curva sobre el músculo poplíteo y se inserta en el arco posterior del menisco externo, y desde ese punto, pasa hacia arriba perdiéndose en la parte posterior de la cápsula. La cápsula externa es una capa delgada y débil que se fusiona en la parte posterior con el ligamento arqueado y con la cápsula posterior; por delante forma el débil y laxo ligamento coronario alineado con la membrana sinovial, uniendo el borde inferior del menisco externo con el borde de la cara articular de la tibia.

Ligamentos cruzados. El ligamento cruzado anterior se inserta en el femur en la parte posterior de la cara interna del cóndilo femoral externo con la forma de un segmento circular. La inserción se produce en dirección oblicua. La longitud promedio del ligamento es de 38mm y el ancho promedio de 11mm. A unos 10mm por debajo de la inserción femoral, el ligamento se separa al dirigirse distalmente hacia la inserción tibial, que es en un área deprimida por delante y por fuera de la espina tibial anterior.

El ligamento cruzado posterior se inserta en la parte posterior de la cara externa del cóndilo femoral interno y esta inserción tiene la forma de un segmento circular. Su dirección general es horizontal. El cruzado posterior tiene una longitud promedio de 38 mm y un ancho promedio de 13mm, es más estrecho en su porción media y se despliega en forma de abanico en mayor grado en la parte superior que en la inferior. Las fibras se insertan en la tibia en una depresión por detrás de la cara superior intraarticular proximal de este hueso.

Cavidad sinovial. La sinovial cubre la rodilla y se extiende proximalmente hacia el saco suprarrotuliano, tre traveses de dedo por arriba de la rótula. La sinovial cubre los ligamentos cruzados y el tendón del poplíteo. La sinovial también reviste los recesos coronales por debajo de los meniscos y por delante cubre la almohadilla de grasa. Con excepción de la bolsa poplíteo, la cavidad sinovial normalmente no se comunica con ninguna otra de las numerosas bolsas existentes en la región de la rodilla. De estas bolsas, tres tienen significación clínica. La bolsa prerrotuliana es grande y se encuentra en el plano subcutáneo por delante de la rótula. La bolsa infrarrotuliana se encuentra por debajo del ligamento rotuliano, lo separa de la tibia y de la porción inferior de la almohadilla de grasa. La bolsa de la pata de ganso se encuentra entre los tendones de los músculos sartorio, recto interno y semitendinoso y la tibia.

Inserciones musculares. El músculo cuádriceps está constituido por 4 porciones diferentes que comparten un tendón de inserción común. El músculo recto anterior se origina a partir de dos fascículos en el hueso ilíaco que se unen y forman un vientre muscular que corre distalmente en la parte anterior del muslo. El vasto extensor origina a partir del extremo proximal de la línea trocántera y extendiéndose distalmente a mitad de distancia de la línea áspera. El vasto interno se origina en la parte inferior de la línea trocántérica y sigue la línea espiralada hasta el labio inter-

no de la línea áspera. El músculo crural se origina a partir de las caras anterior y externa de la diáfisis femoral; hacia la línea media se funde parcialmente con el vasto interno. El tendón se inserta en la rótula y una expansión de él pasa longitudinalmente por delante de ese hueso. Los cuatro segmentos del cuádriceps crural están inervados por el nervio crural.

El hueco poplíteo está limitado por fuera por el bíceps crural y por dentro por los tendones del semimembranoso y del semitendinoso. En su parte inferior, el espacio está cerrado por los dos fascículos del gemelo. El techo del hueco está formado por la fascia profunda de ese hueso. Está constituido por la cara poplíteo del femur, por el ligamento posterior de la articulación de la rodilla y por el músculo poplíteo con su cubierta aponeurotica.

La porción larga del bíceps crural se origina de la tuberosidad isquiática y la porción corta del labio externo a partir de la línea áspera. Las dos porciones se unen por arriba de la articulación de la rodilla en un tendón común que se inserta en la cabeza del peroné por delante de la apófisis estiloides plegándose alrededor del ligamento externo. La inervación proviene del nervio ciático.

El semitendinoso se origina a partir de la tuberosidad isquiática y corre distalmente en el lado interno sobre la superficie del semimembranoso. Este último músculo se origina a partir de la impresión superior y externa de la tuberosidad isquiática a través de un largo tendón. Sus tendones forman el límite superior e interno del hueco poplíteo y se insertan en un surco en la cara posterointerna del cóndilo interno de la tibia. La inervación procede del nervio ciático. El músculo recto interno se origina a partir del arco pubiano y de la región contigua del cuerpo del pubis y corre en dirección distal terminando en un largo tendón que yace en situación interna respecto al tendón del semitendinoso. Es inervado por el nervio obturador. El músculo sartorio se origina a partir de la espina iliaca anterosuperior y corre en dirección distal e interna terminando en el tendón inmediatamente por arriba de la rodilla. Su inervación proviene del nervio crural. Los tendones de los músculos sartorio, recto interno y semitendinoso forman la pata de ganso.

Las fibras isquiáticas del aductor mayor constituyen una derivación del grupo de músculos posteriores del muslo. Las fibras corren verticalmente hacia abajo y terminan en un tendón corto que se inserta en el tubérculo del aductor en el cóndilo interno del femur. Esta porción del aductor mayor está inervada por el nervio ciático.

La porción externa del músculo gemelo se origina en la cara externa del cóndilo femoral externo y la cara interna de la cara poplíteo del femur y de la cara interna del cóndilo femoral in--

terno. Las dos porciones se insertan en la cara posterior de un tendón común que más abajo se estrecha formando luego el tendón de Aquiles. El músculo plantar delgado tiene un pequeño vientre que se origina en la línea supracondílea externa del fémur bajo la cobertura de la porción externa del gemelo. El sóleo se origina a partir de 1) del cuarto proximal de la cara posterior de la diáfisis del peroné, 2) del arco tendinoso que cruza a los vasos tibiales posteriores y al nervio y 3) de la línea del sóleo en la cara posterior de la tibia. Su tendón se une a la cara posterior del tendón de Aquiles. Los músculos gemelos, plantar delgado y sóleo están inervados por el nervio ciático poplíteo externo.

MOVIMIENTO DE LA ARTICULACION DE LA RODILLA NORMAL Y FUNCION DE LOS LIGAMENTOS.

El movimiento de la articulación está controlado por la arquitectura ósea y por las inserciones ligamentarias. En la rodilla completamente extendida, los ligamentos laterales y cruzados se encuentran tensos y la parte anterior de ambos meniscos está bien ajustada entre los cóndilos de la tibia y el fémur. El estabilizador interno más importante es el ligamento lateral interno superficial. Cuando la rodilla es flexionada sus fibras paralelas se mueven en dirección posterior. Con la rodilla en extensión las fibras posteriores se encuentran tensas y las anteriores se relajan. A medida que la rodilla se flexiona el borde anterior se pone tenso, las fibras posteriores se aflojan y permanecen relajadas durante toda la flexión.

La estabilidad lateral es proporcionada por varias estructuras. En extensión las fibras del tensor de la fascia lata probablemente sean las más importantes y, como estas fibras se insertan proximalmente en el fémur, puede ser considerado como un verdadero ligamento. A medida que la rodilla se flexiona, el tracto iliotibial se mueve hacia atrás y se relaja en cierto grado; en esta posición, el tendón del bíceps crural puede convertirse en un importante estabilizador. El ligamento externo también se encuentra tenso en extensión pero se relaja durante toda la flexión esto también es así para el ligamento arqueado.

El ligamento cruzado anterior está constituido por dos partes una banda anterointerna y una posteroexterna más fuerte y gruesa. En extensión la masa posteroexterna se encuentra en tensión y en flexión es la banda anterointerna la que proporciona la contención primaria contra el desplazamiento anterior de la tibia.

El ligamento cruzado posterior está constituido por dos partes inseparables. Una porción anterior forma la masa del ligamento y una posterior más pequeña corre oblicuamente en dirección a la parte posterior de la tibia. En extensión la masa del ligamento se relaja y sólo la banda posterior se encuentra tirante. En flexión la porción más importante del ligamento se pone tirante y la banda pequeña posterior se afloja.

El ligamento cruzado anterior actúa contrarrestando la hiperextensión y la rotación interna y externa. El ligamento cruzado posterior en la rodilla flexionada impide la inestabilidad posterior.

ETIOLOGIA:

Los ligamentos de la rodilla se suelen lesionar durante actividades deportivas, sobre todo las que se caracterizan por el contacto. Los accidentes automovilísticos, sobre todo los de motocicletas, son causas frecuentes de rupturas ligamentarias de la rodilla. Por ejemplo, cuando la rodilla flexionada del pasajero golpea contra el tablero durante la colisión, se produce desgarramiento del ligamento cruzado posterior. La ruptura ligamentaria puede ocurrir también sin que medie una caída o contacto directo, cuando se impone una carga o tensión severa súbita a los ligamentos; por ejemplo, cuando un corredor apoya un pie para la desaceleración súbita o cambia de dirección.

Mecanismo:

Palmer describe cuatro mecanismos capaces de provocar ruptura de las estructuras ligamentarias que rodean la rodilla:

- 1.- Abducción, flexión y rotación interna del fémur sobre la tibia
- 2.- Aducción, flexión y rotación externa del fémur sobre la tibia
- 3.- Hiperextensión
- 4.- Desplazamiento anteroposterior.

En la rodilla el mecanismo desencadenante de la lesión inicial permite distinguir las estructuras afectadas:

a) Lesión aislada del ligamento cruzado anterior (LCA):

La fuerza dirigida hacia la cara anterior de la rodilla extendida, un mecanismo de hiperextensión, suele lesionar el ligamento cruzado anterior. La lesión del LCA puede ser evidente o pasar inadvertida según se afecte o no la sinovial.

La movilidad anormal ligada únicamente al déficit del LCA, se caracteriza por una rotación interna normal y por una subluxación anterior.

b) Lesión anteromedial (LAM):

La lesión del LCA se asocia con una lesión de las formaciones periféricas anterointernas.

El mecanismo desencadenante, es cuando un deportista recibe un impacto sobre la cara externa de la pierna que soporta peso - por un oponente, esto ocasiona una fuerza de abducción, flexión y rotación interna del fémur sobre la tibia. Afecta al ligamento cruzado anterior al punto del ángulo posteroexterno, al menisco interno y al ligamento lateral interno.

La movilidad anormal va ligada al déficit de los estabilizadores laterales y rotatorios presentando una subluxación anterior y un desplazamiento del eje de rotación hacia atrás y afuera.

c) Lesión anterolateral (LAL)

La lesión del LCA se asocia a una lesión de las formaciones periféricas anterexternas.

El mecanismo de aducción, flexión y rotación externa del fémur sobre la tibia provoca la ruptura primaria del lado externo. La movilidad anormal ligada al déficit de los estabilizadores laterales y rotatorios se comportan con una subluxación anterior - del espacio interlegnoideo y un desplazamiento del eje de rotación hacia atrás y adentro, un aumento de la rotación interna y un boz tezo lateral.

d) Lesión del ligamento cruzado posterior (LCP)

Las fuerzas anteroposteriores aplicadas al fémur o la tibia, como en el caso del golpe de la tibia contra el tablero, puede causar lesiones del ligamento cruzado posterior. La movilidad anormal se caracteriza por una subluxación posterior.

e) Lesión posteromedial (LPM)

Esta respondería a una rotación interna, pero es una entidad discutible por imprecisa y paradójica en apariencia. La lesión de las formaciones periféricas posterointernas provocaría un falso cajón anterior-rotatorio interno.

f) Lesión posterolateral (LPL)

El mecanismo desencadenante es por un movimiento de aducción, flexión y rotación externa del fémur sobre la tibia con apoyo. Este tipo de lesiones afecta el punto del ángulo posteroexterno al menisco externo y al poplíteo. La movilidad anormal está ligada al déficit de los estabilizadores laterales y rotatorios, agravado por la debilidad del poplíteo, caracterizándose por una hiperrotación externa y una subluxación posteroexterna.

g) Lesión anteroposteromedial (LAPM)

El mecanismo desencadenante es por contacto y se debe a un movimiento forzado de la rodilla en extensión con apoyo. El choque directo es lateral con un punto de impacto externo. La lesión es muy extensa abarcando el LCA, el ángulo posterointerno, el menisco interno y el LCP.

CLASIFICACION:

De acuerdo al manual titulado Standard Nomenclature of Athletic Injuries se define al esguince como la lesión limitada a los ligamentos (tejido conectivo que se inserta de hueso a hueso) y a la distensión como la lesión provocada por la elongación de un músculo o su inserción tendinosa al hueso.

Un esguince de primer grado se define como un desgarro de una mínima cantidad de fibras del ligamento con hiperestesia localizada pero sin inestabilidad.

Un esguince de segundo grado consiste en la ruptura de más - fibras ligamentarias con mayor pérdida de función y mayor reacción articular con inestabilidad leve a moderada.

El esquinco de tercer grado es la ruptura completa del ligamento con la consiguiente marcada inestabilidad. Cada grado se -- clasifica en leve moderado y severo. Los esquincos de tercer grado, es decir los que presentan marcada inestabilidad, se pueden -- clasificar además según el grado de inestabilidad demostrado, durante las pruebas de estrés. La inestabilidad 1-más indica que -- las superficies articulares se separan 5mm o menos; en la inestabilidad 2-más se separan entre 5 y 10 mm; y en la inestabilidad 3-más se separan 10mm o más.

DIAGNOSTICO:

Anamnesis y examen físico. Por lo general, una anamnesis y un examen físico cuidadoso permiten localizar, clasificar y graduar la severidad de una lesión aguda de un ligamento de la rodilla. Los antecedentes del mecanismo de lesión siempre son importantes y se suelen obtener si el interrogatorio es detallado. La información acerca de dificultades o injurias previas ayudarán en la evaluación. Se debe interrogar datos como: rodilla que se dobla o se sale de lugar; un chasquido audible; la localización, la severidad y el momento relativo de comienzo del dolor; la sensación de estabilidad o inestabilidad al intentar caminar; la libertad de movimiento, tanto activo como pasivo, de la rodilla después de la injuria; y la rapidez y la localización de la tumefacción. La tumefacción dentro de las primeras 2 horas del traumatismo sugiere hemartrosis, mientras que la tumefacción que ocurre durante la noche suele ser indicativa de sinovitis traumática aguda.

El examen físico debe ser completo, preciso, sistemático y efectuado tan pronto como sea posible después de la lesión, de modo de minimizar los problemas de tumefacción severa, derrame a tensión y espasmo muscular involuntario relacionado, que dificultan más el examen y el diagnóstico precisos. Es más conveniente examinar primero la rodilla no lesionada para evaluar la laxitud normal y tener un parámetro basal.

Las áreas de equimosis y los grandes derrames se advierten con facilidad, pero los derrames más pequeños pueden requerir una palpación cuidadosa. La hemartrosis sugiere ruptura de un ligamento cruzado, fractura osteocondral, desgarro periférico de la porción vascular del menisco, o desgarro de la porción profunda de la cápsula articular. Un derrame no sanguinolento sugiere una sinovitis irritativa que puede ser causada por una degeneración meniscal o un proceso crónico sin lesión aguda sobrecargada. A veces la ruptura es tan completa que la sangre escapa del espacio popliteo a las partes blandas en lugar de distender la articulación. La presencia de atrofia muscular es especialmente importante cuando el examen se efectúa varios días después de la lesión. Hay que -- comparar la circunferencia del tercio distal del muslo cerca de la porción media del vasto interno con la del muslo normal, dado que la musculatura, especialmente el cuádriceps, sufre una rápida atrofia refleja después de un trastorno significativo alrededor de la rodilla. Siempre se debe comparar la amplitud de movimiento de la articulación, sobre todo la extensión completa, con la de la rodilla contralateral no lesionada.

Pruebas de estrés convencionales. En las pruebas de estrés - para rupturas de ligamentos que rodean la rodilla, la calidad del "punto terminal" varía de "rígido" que implica un tope definido y firme, a "suave o blando", un tope menos definido y súbito. Este aspecto de las pruebas de estrés es bastante subjetivo y depende de la experiencia y el conocimiento del examinador.

Se ha convenido que la inestabilidad interna y externa sea - buscada en diversos grados de flexión desde la extensión completa hasta los 30 grados de flexión. Para relajar la cápsula posterior sólo es necesario un muy ligero grado de flexión y en esa posición es mucho más fácil estabilizar al fémur e impedir su rotación. La prueba debe hacerse con las manos, una sosteniendo el pie y otra colocada a un lado de la articulación de la rodilla.

La inestabilidad anteroposterior puede ser evaluada con álas pruebas del cajón anterior y posterior que habitualmente se realizan con el paciente en posición supina, la rodilla flexionada 90 grados y los pies estabilizados sentándose el examinador sobre ellos. Se toma la tibia proximal entre el pulgar y los demás dedos de la mano; una tracción firme y discreta en dirección anterior - da evidencias visuales y palpatorias de la laxitud. La existencia de un "punto final" en el límite de la excursión anterior denota continuidad en el ligamento cruzado anterior. Cuando el ligamento esta roto, se llega a un punto final de consistencia esponjosa y carente de firmeza.

Las lesiones del ligamento cruzado posterior son indicadas - por la caída hacia atrás de la tibia y el grado de la laxitud posterior adicional hasta el "punto final" es evaluado ejerciendo -- presión sobre la parte anterior de la tibia proximal.

Prueba de Lachman. La prueba se realiza con la rodilla en 20 a 30 grados de flexión, con una mano se sostiene firmemente el fémur mientras que con la otra se aplica una fuerza dirigida hacia adelante sobre la cara posterior de la tibia. El examinador debe prestar atención al grado de la excursión anterior así como al -- punto final. Esta prueba evalúa la competencia del ligamento cruzado anterior.

Prueba de desplazamiento del pivote. Cuando existe inestabilidad combinada que es cuando la laxitud es en dos planos (el medial y el anterior son los más comunes), esta prueba es muy útil. Se coloca al paciente en posición supina con la rodilla extendida se toma el pie con una mano mientras que la otra se coloca con los dedos hacia adelante y la palma por detrás de la cabeza del peroné. Se rota el pie ligeramente en dirección interna y se flexiona la rodilla aplicando presión sobre su parte posteroexterna al mismo tiempo que se ejerce una fuerza valguizante de grado leve. Cuando se evalúa de este modo, la rodilla normal, sin laxitud, describe un arco uniforme, mientras que cuando la prueba es positiva en la región de los 30 grados de flexión se ve o se siente un desplazamiento posterior y súbito de la tibia sobre el fémur y que a veces se aprecia como un "clunk".

Evaluación radiográfica.

Cuando se evalúan lesiones de la rodilla, es necesario obtener radiografías en la incidencia anteroposterior y de perfil; si la articulación puede movilizarse lo suficiente, se obtienen las incidencias de Merchant y en túnel que proporcionan información adicional. En las radiografías estandar deben buscarse signos de avulsión en los sitios de inserción de cada ligamento. En la proyección anteroposterior puede detectarse una interesante lesión -- por avulsión en la cara externa de la tibia denominada fractura -- de Sicund. Esta fractura se asocia con lesión del ligamento cruzado anterior y representa una avulsión del tercio medio de la cápsula externa del platillo tibial. Con estas radiografías, debe -- buscarse la presencia de cuerpos libres o fragmentos osteocondrales, ya que puede ocurrir luxación rotuliana particularmente en -- casos de lesión combinada de los ligamentos cruzado anterior y -- lateral interno.

Artrografía.

Hemos comprobado que la artrografía es de utilidad para evaluar a los pacientes con diagnóstico de certeza o probable de lesión del ligamento cruzado anterior. Además puede obtenerse información adicional en cuanto al estado de los meniscos y a la posibilidad de reinsertarlos.

Artroscopia.

Actualmente se emplea la artroscopia cuando el examen físico es ambiguo o cuando se necesita información adicional en cuanto al estado del menisco antes de tomar la decisión terapéutica. Después de lavar adecuadamente la articulación para eliminar toda la sangre, es posible obtener una visión excelente de la rodilla lesionada. El examen se efectúa teniendo el particular cuidado de -- buscar laceraciones verticales en los cuernos posteriores de los meniscos. Si existe una laceración meniscal debe determinarse su significación y si requiere resección o si es posible su re inserción.

La evaluación del ligamento cruzado anterior se lleva a cabo mediante su observación directa y palpación al mismo tiempo que se lo somete a tensión. Una palpación detenida al mismo tiempo que se pone al ligamento bajo tensión generalmente pondrá de manifiesto la lesión ligamentaria. Si bien las laceraciones de su porción media son muy comunes, ocurren avulsiones proximales que pueden ser fácilmente pasadas por alto.

En la evaluación del ligamento cruzado posterior, es necesario una puerta de entrada posterior. Este acceso permite una excelente visualización del ligamento desde el costado. Puede ser puesto en tensión bajo observación y palpación desde una puerta de entrada anterior.

TRATAMIENTO.

El tratamiento de los esguinces de primer grado es sólo sin-

tomático: por lo general, el sujeto con un esguince de primer grado puede reanudar la actividad completa en el término de unos pocos días.

Los esguinces de segundo grado con lesión local y reacción articular moderadas, pero sin inestabilidad demostrable, se pueden tratar en forma conservadora, pero el ligamento necesita ser protegido. La protección se puede lograr con una bota larga de yeso con la rodilla flexionada en 30-45 grados, o con una ortesis funcional que limite el movimiento a través de ciertos arcos. Después de 4 a 6 semanas, se retira el yeso o la ortesis y se completa la movilización de la articulación con un programa de ejercicios de rehabilitación enérgicos para los grupos musculares cuádriceps, de la corva, tríceps sural, flexores de la cadera y abductores de la cadera, antes de que el paciente pueda reanudar las actividades intensas.

Los esguinces de tercer grado con ruptura completa del ligamento pueden exigir reparación quirúrgica a menos que haya una -- contraindicación específica. El objetivo de la reparación ligamentaria debe ser el restablecimiento de la estructura anatómica y la tensión normal. Es raro que la ruptura completa de ligamentos aislados no se acompañe de lesión de otras estructuras, porque el desplazamiento extremo de la articulación necesario para romper un ligamento debe provocar por lo menos cierta alteración de otras estructuras de sostén.

O'Donoghue, Hughston, Larson, Slocum, Nicholas, Kennedy, MacIntosh, Smillie, Marshal, Ellison, Clancy, Andrews y otros han logrado mejorar las técnicas quirúrgicas para la recuperación de la articulación alterada.

Rehabilitación.

El posoperatorio y la rehabilitación después de la reparación y la reconstrucción del ligamento cruzado anterior son controvertidos. El posoperatorio se debe dividir en varias fases: fase 1, protección máxima; fase 2, protección moderada; fase 3, protección mínima; fase 4, reanudación de la actividad, y fase 5, actividad y mantenimiento. Se debe seleccionar el posoperatorio exacto para cada paciente, según el tipo de desgarró y la seguridad de la fijación (se elegiría un programa diferente para una avulsión del ligamento cruzado con un fragmento óseo reinsertado con seguridad y un desgarró desmenuzado de la sustancia media), la edad del paciente, la condición de las superficies articulares, el cumplimiento del paciente y otros factores.

Se requiere cierto período de protección máxima para prevenir la ruptura de las líneas de sutura y los puntos de inserción. Opinamos que las reparaciones agudas deben ser manejadas en forma -- distinta de la firme reconstrucción hueso-tendon-hueso; en la última, se autoriza la movilización inmediata. Cuando usamos una bota larga de yeso, la posición de la rodilla depende de la posición óptima del ligamento cruzado anterior. El monitoreo neurovascular debe ser estricto si se coloca un yeso no bivalvado. La duración de la inmovilización con yeso también debe ser determinada en for

ma individualizada. Si el paciente es un deportista joven con superficies articulares normales, no se autoriza ningún movimiento durante 2 a 3 semanas; si el paciente es mayor y las superficies articulares femorrotulianas son malas, la movilización se iniciara de inmediato. Sólo se autoriza soporte de peso con apoyo mínimo.

Después de una reparación o una reconstrucción, el movimiento precoz no rompe la reparación siempre que los sitios de fijación en la tibia y el fémur sean isométricos. La mayoría de las veces se indica una ortesis larga de movimiento controlado que permita un arco de movimiento desde la extensión completa hasta la flexión de 90 grados para las primeras 6 semanas de protección.

En caso de emplearse un yeso, se cambia cada 2 semanas para mantenerlo ajustado a medida que disminuye la tumefacción y aparece cierto grado de atrofia. El fortalecimiento muscular es un objetivo importante de la rehabilitación después de reparaciones del ligamento cruzado anterior. El músculo cuádriceps, en particular, presenta atrofia y debilidad poco después de un traumatismo o cirugía de rodilla. Se indican ejercicios isométricos enérgicos del miembro inferior contrael talón durante esta inmovilización precoz. Se ha demostrado que es posible obtener un efecto de fortalecimiento cruzado ejercitando enérgicamente la extremidad contralateral.

El soporte de peso se aumenta desde el apoyo mínimo inmediatamente después de la cirugía a soporte de peso completo, y entre las 6 y 8 semanas se descartan las muletas. Se autorizan ejercicios isotónicos, con sólo el peso del miembro inferior, pero únicamente en un arco de 90 a 45 grados. De los 45 grados a la extensión completa, la pierna contralateral es enganchada debajo del tobillo del lado lesionado y levanta la pierna a través de los últimos grados de extensión. El primer objetivo es la extensión pasiva completa de la rodilla. Ha quedado bien establecido que la extensión generada por el cuádriceps en el rango final de 30 a 45 grados provoca cargas significativas sobre la reparación del ligamento cruzado anterior. Los ejercicios isotónicos de resistencia progresivos para los poplíteos se autorizan en todos los arcos de movimiento y se intensifican a medida que mejora la amplitud de movimiento.

A las 6-8 semanas del postoperatorio se retira la ortesis de movimiento restringido y se coloca una ortesis funcional protectora. Ahora, se autoriza el soporte de peso completo si hay extensión completa y flexión de 90 grados. No se permite el soporte de peso completo sobre una rodilla flexionada en más de 10 grados. Si no se alcanza una flexión de 90 grados hacia los 6-8 meses y la rodilla no presenta signos de mejoría, se considera la manipulación.

Los ejercicios isotónicos de resistencia progresivos se continúan para el grupo poplíteo a través del movimiento completo.

Quando el grupo de los tendones de la corva adquiere una fuerza comparable a la del lado contralateral, se inician los ejercicios de resistencia o progresivos para el cuádriceps en un arco de 90 a 0 grados de extensión, habitualmente alrededor de los 4 meses. En este momento, se autorizan los ejercicios de bicicleta estáticos o isocinéticos.

No se autoriza correr hasta después de 9 meses de la cirugía. Si la resistencia de los tendones de la corva es comparable a la del lado opuesto y la fuerza del cuádriceps es del 70% de la normal, se autoriza el trote en línea recta y carrera lenta y suave en forma de 8. Cuando el cuádriceps recupera el 80% de la fuerza normal, se autoriza la carrera rápida en línea recta, y cuando recupera el 90%, se instituyen los ejercicios de agilidad y cambio de dirección rápido. La reanudación total de las actividades demanda 12 meses, pero depende de la existencia de una amplitud de movimiento completa, y de fuerza y de resistencia normales.

Aunque se ha insistido en la rehabilitación de los grupos musculares de la corva y del cuádriceps, no es menos importante la rehabilitación del tríceps sural, los flexores y los abductores de la cadera.

CRITERIOS DE REFERENCIA.

1. Datos generales del paciente.
Nombre del paciente, número de afiliación, edad, sexo, ocupación, escolaridad, religión, lugar de origen y residencia.
2. Unidad de procedencia y a la que se traslada.
Diagnóstico de lesión del ligamento cruzado anterior única o - combinada.
Tipo de lesión:
Esguince grado I: tratamiento sintomático y control UMF
Esguince grado II: envío para valoración y tratamiento a Hospital General de Zona correspondiente.
Esguince grado III: envío para valoración y tratamiento a Hospital de tercer nivel de Traumatología y Ortopedia.
3. La especialidad a la que se pide la consulta.
A Ortopedia segundo nivel de atención médica, cuando al paciente se le encuentra lesión del ligamento cruzado anterior, única o combinada, del tipo esguince grado II.

A Ortopedia tercer nivel de atención médica, cuando al paciente se le encuentra lesión del ligamento cruzado anterior, única o combinada, del tipo esguince grado III.

En el HTOLV cuando con el servicio de cirugía de rodilla, en el cual el paciente puede ser enviado para su atención, según la zonificación que le corresponda.
4. El paciente debe ser enviado con un resumen clínico.
Especificar maniobras de estrés, bostezos para inestabilidad interna y externa, Cajón anterior y posterior, maniobra de Lachman y prueba del desplazamiento del pivote para inestabilidad anteroposterior e inestabilidad combinada. Además, debe ser enviado con los estudios de laboratorio correspondiente y proyecciones radiográficas en anteroposterior y lateral de la rodilla afectada, y de ser posible, proyecciones de Merchant y del tunel.
5. Se deben especificar los diagnósticos y los tratamientos establecidos.
6. La incapacidad otorgada.
7. Los motivos de envío.
Con diagnóstico de lesión del ligamento cruzado anterior, única o combinada, esguince grado II, para el servicio de Ortopedia del segundo nivel.

Con diagnóstico de lesión del ligamento cruzado anterior, única o combinada, esguince grado III, para el servicio de Ortopedia del tercer nivel.

**ESTA TESIS NO DEBE
SALIR DE LA BIBLIOTECA**

8. Se dirijan a las unidades que correspondan, según zonificación y regionalización de servicios médicos.
9. Llevarán el sello de vigencia de derechos y la firma del médico que faculte.

CRITERIOS DE CONTRARREFERENCIA.

1. Se establecieron los diagnósticos finales: lesión del ligamento cruzado anterior única o combinada (lesión anteromedial, anterolateral o anteroposteromedial).
2. Se mencionará un resumen clínico que incluya estudios pre y postoperatorios.
3. Se mencionará el tipo de intervención quirúrgica efectuada.
4. Se mencionará la evolución postoperatoria intrahospitalaria y el control realizado al paciente en la consulta externa.
5. El pronóstico deberá ser bueno para la función de la extremidad pelvica. De no existir complicaciones relacionadas a la cirugía como la infección o compromiso neurovascular, el paciente deberá continuar su control en Ortopedia de su Hospital General de Zona correspondiente.
6. Indicaciones terapéuticas:
 En caso de utilizar bota larga de yeso, esta se deja con la rodilla flexionada de 30 a 45 grados, y se cambia cada 2 semanas. En caso de ortesis de movimiento controlado se indica que esta permita un arco de movimiento desde la extensión completa hasta la flexión de 90 grados, las primeras 6 semanas. Fortalecimiento muscular del cuádriceps, músculos de la corva, tríceps sural, flexores y abductores de la cadera. El soporte de peso se aumenta desde el apoyo mínimo inmediatamente después de la cirugía hasta soporte de peso completo. A los 4 meses se inician ejercicios de resistencia progresivos para el cuádriceps en un arco de 90 a 0° de extensión y se indican ejercicios de bicicleta estáticos o isocinéticos. A las 6-8 semanas se retira la ortesis de movimiento restringido y se coloca una ortesis funcional protectora. Se autoriza soporte de peso completo si hay extensión completa y flexión de 90 grados. Si no se alcanza una flexión de 90° hacia los 6-8 meses, se considera la manipulación bajo anestesia. A los 9 meses, una vez que la fuerza del cuádriceps es del 70% de lo normal, se autoriza el trote en línea recta y carrera lenta y suave en forma de 8. Cuando el cuádriceps recupera el 80%, se autoriza carrera rápida en línea recta. Cuando recupera el 90% se instituyen los ejercicios de agilidad y cambio de dirección rápido. La reanudación total de las actividades demanda 12 meses.

DISCUSION.

Como ya se mencionó, los traumatismos automovilísticos a alta velocidad y la creciente participación deportiva, tanto competitiva como recreativa, han hecho que las lesiones traumáticas de los ligamentos que rodean la rodilla sean cada vez más comunes. De acuerdo a un estudio hecho en el servicio de cirugía de rodilla - del HTOLV, de mayo de 1992 a mayo de 1993, donde se revisaron 42 casos de lesiones ligamentarias agudas de la rodilla, encontrando la siguiente casuística: el sexo masculino fue el más afectado con un 83% de los casos; el 60% de los casos se presentaron entre los 21-40 años; el lado derecho fue el más afectado con un 52%. Las lesiones únicas representaron el 26% de los casos y las combinadas un 74%, de estas las lesiones anterolaterales representaron el 26% y las anteromediales el 32%. El 57.1% de los casos ocurrieron en la vía pública.

En el modulo de cirugía de rodilla del Hospital de traumatología y Ortopedia "Lomas Verdes", a través de la consulta externa y el servicio de Urgencias, se reciben pacientes con diagnósticos imprecisos de lesión traumática aguda del ligamento cruzado anterior, única o combinada, enviados tanto del primer nivel como del segundo nivel de atención médica. Se trata de pacientes con esguinces grado I, que son mal diagnosticados en su unidad familiar y que llegan al HTOLV, sin haber sido examinados en su Hospital General de Zona, ó bien, son pacientes con esguinces grado III, que no son diagnosticados en forma precisa y oportuna y que llegan tarde a nuestra unidad.

Hasta ahora no existen guías para el manejo de pacientes con este tipo de lesiones. Es por eso, que aun pacientes que son diagnosticados en forma precisa y son enviados a esta unidad en forma oportuna, posteriormente en su manejo postoperatorio no son controlados en forma adecuada y son remitidos nuevamente a esta unidad, cuando ya habían sido dados de alta.

Es por esto, que nos vimos en la necesidad de establecer los parámetros clínicos y de gabinete actuales, que nos permitan establecer un diagnóstico preciso y oportuno de lesiones del ligamento cruzado anterior, única o combinada, así como su tratamiento de acuerdo al tipo de lesión encontrada. Además, se establece el manejo de los pacientes ya intervenidos quirúrgicamente, tanto en su postoperatorio inmediato como tardío.

CONCLUSIONES.

Las lesiones traumáticas de los ligamentos de la rodilla son en nuestros días cada vez más comunes. El mecanismo de la rodilla normal y por lo tanto su función normal, no son posibles cuando cualquiera de los factores estabilizadores son deficientes. El resultado final de las lesiones traumáticas de los ligamentos de la rodilla depende de un diagnóstico preciso y completo seguido de corrección quirúrgica precoz cuando sea necesaria y rehabilitación completa de las unidades musculotendinosas de sostén que rodean la rodilla.

Los parámetros clínicos y de gabinete establecidos en este trabajo, facilitarán a las unidades de primero y segundo nivel de atención médica, integrar un diagnóstico preciso y oportuno de las lesiones del ligamento cruzado anterior, únicas y combinadas, y de acuerdo al tipo (esguince grado I, II y III), enviar al nivel correspondiente para su manejo. En el caso de pacientes operados de lesiones del ligamento cruzado anterior, únicas o combinadas, son útiles también los parámetros descritos para su control posoperatorio y rehabilitación.

Son importantes los criterios de referencia y contrarreferencia establecidos en este trabajo, ya que con esto, el paciente podrá ser enviado a los diferentes niveles de atención con los parámetros clínicos y de gabinete correspondientes, así como los documentos administrativos que la institución establece, para mejorar la calidad de atención al paciente. Esto podrá ser corroborado en otro trabajo prospectivo que evalúe los resultados del uso adecuado de estos criterios.

FLUJOGRAMA.

LESION DEL LIGAMENTO CRUZADO ANTERIOR UNICA O COMBINADA.

MECANISMO:

- Abducción, flexión y rotación interna
- Aducción, flexión y rotación externa
- Hiperextensión
- Desplazamiento anteroposterior

PRUEBAS DE STRESS CONVENCIONALES

- Pruebas de cajon anteroposterior
- Prueba de Lachman
- Bostezos laterales
- Prueba de pivote

NEGATIVAS ←

ESGUINCE GRADO I

CONTROL UMF

TRATAMIENTO CONSERVADOR

- AINES
- Vendaje elástico
- Reposo por 7 días

POSITIVAS →

ESGUINCE GRADO II

CONTROL ORTOPEDIA HGZ

TRATAMIENTO CONSERVADOR

- AINES
- Yeso bota larga con rodilla en flexión de 30 a 45 grados u ortesis funcional por 4-6
- Ejercicios de fortalecimiento para cuádriceps m. de la corva, tríceps sural, flexores de la cadera y abductores de la cadera.

ESGUINCE GRADO III ←

ENVIO TERCER NIVEL DE ATENCION

TRATAMIENTO QUIRURGICO

CONTROL POSTOPERATORIO Y REHABILITACION

INDICACIONES A SU EGRESO.

BIBLIOGRAFIA.

1. CAMPBELL. Cirugía Ortopédica. 1993. Tomo 3, pp 1443-1495
2. HOPPENFELD, Stanley. Exploración física de la columna vertebral y las extremidades. El Manual Moderno, México, 1979
pp 301-351
3. INSALL. Cirugía de la rodilla. Ed. Panamericana, Argentina, 1986
pp 13-130, 292-330.
4. MULLER, Werner. The knee, Springer-Verlag, 1983
5. ROSALES B, Hector. Lesiones ligamentarias agudas en rodilla resultados del tratamiento quirúrgico. México, 1994
pp 12-31.
6. Instructivo para la operación de la comisión de investigación científica y de los comites locales de investigación. IMSS: Subdirac. Gral. Médica: Jef. de Servs. de Investigación médica, 1994.