Universidad Nacional Autónoma de México

FACULTAD DE MEDICINA VETERINARIA Y ZOOTECNIA

Contribución al estudio Anatómico del

Ligamentum Conjugale Costarum en el perro

T E S I S

QUE PARA OBTENER EL TITULO DE:

MEDICO VETERINARIO ZOOTECNISTA

P R E S E N T A:

CESAR L. VILLARREAL CHAVEZ

Asesor: MVZ. GUSTAVO FRANCO FRAGOSO

CD. UNIVERSITARIA. D. F. 1982

Universidad Nacional Autónoma de México
UNAM
Biblioteca Central
Dirección General de Bibliotecas de la UNAM

UNAM – Dirección General de Bibliotecas
Tesis Digitales
Restricciones de uso

DERECHOS RESERVADOS ©
PROHIBIDA SU REPRODUCCIÓN TOTAL O PARCIAL

Todo el material contenido en esta tesis esta protegido por la Ley Federal del Derecho de Autor (LFDA) de los Estados Unidos Mexicanos (México).

El uso de imágenes, fragmentos de videos, y demás material que sea objeto de protección de los derechos de autor, será exclusivamente para fines educativos e informativos y deberá citar la fuente donde la obtuvo mencionando el autor o autores. Cualquier uso distinto como el lucro, reproducción, edición o modificación, será perseguido y sancionado por el respectivo titular de los Derechos de Autor.

C O N T E N I D O

RESUMEN

INTRODUCCION

MATERIAL Y METODOS

RESULTADOS

DISCUSION

CONCLUSIONES

BIBLIOGRAFIA

R E S U M E N

El presente trabajo se realizó en el Anfiteatro del Departamento de Anatomía macroscópica y en el área de necropsias de la Facultad de Medicina Veterinaria y Zootecnia de la U.N.A.M.

Se efectúo un estudio anatómico del ligamentum conjugale costarum, también llamado ligamento intercapital y del disco intervertebral en treinta porciones torácicas de la columna vertebral de perros de diferentes razas, edades, tamaños y de ambos sexos.

Se obtuvieron como resultados: cuadros con las medidas de las estructuras estudiadas y promedio de éstas, asi como el planteamiento de datos que determinan la presencia del ligamentum conjugale costarum en los diferentes niveles de la columna vertebral torácica en caninos criollos y de raza pura. Se plantean hipótesis sobre las diferencias morfológicas encontradas en los tejidos estudiados y las causas probables que influyen en las mismas. Se elaboró una técnica de disección específica para la exploración de la región.

I N T R O D U C C I O N

La clínica médica de pequeñas especies se ve frecuentemente visitada por pacientes caninos con un problema conocido como protrusión de disco intervertebral, entidad patológica que se manifiesta de diferentes maneras, causando principalmente dolor, tensión muscular, parapléjia, incontinencia urinaria, coproestásis y aun la muerte (7, 8).

Parece ser que esta enfermedad, su incidencia, el sitio de la lesión y su gravedad esta determinado por las estructuras anatómicas que se relacionan con la médula espinal y el disco intervertebral, específicamente el ligamentum conjugale costarum, también llamado ligamento intercapital.

Al encontrarme en la práctica profesional con esta enfermedad y al revisar los diferentes tratados tanto de clínica como de Anatomía y solicitando información directamente en los departamentos de Anatomía y Clínica de pequeñas especies de esta Facultad, me pude percatar que existen dudas y cierta disparidad de opiniones, ya que algunos profesores sospechan que la información que se reporta sobre la situación anatómica del ligamento intercapital es inexacta e incompleta, ya que éstos opinan que el ligamento antes dicho se encuentra a todo lo largo de la columna torácica en algunos caninos y que no en todos se encuentra en forma parcial como lo reportan los libros de Anatomía, tomando en cuenta que no existe un estudio anatómico profundo de esta estructura en el perro, en nuestro medio, se piensa que al realizar el presente trabajo se puede tener una visión más amplia de la mencionada estructura anatómica y que se aclararán posi -

bles dudas que surjan en el futuro, dada la importancia que implica el conocimiento de estos elementos, incrementando a la vez el material didáctico que el Departamento de Anatomía de esta Facultad ha_ tenido a bien mejorar día con día para un mayor aprovechamiento de_ los estudiosos de esta materia.

C O N S I D E R A C I O N E S A N A T O M I C A S

El disco intervertebral normal comprende un anillo fibroso externo formado por densas fibras colágenas que se extienden formando espirales desde la placa terminal de una vértebra hasta la siguiente. También incluye el núcleo pulposo que se encuentra más o menos en el area central del disco, éste es una masa de fluído mucoide con un alto porcentaje de agua, formado también por fibras colágenas y una masa amorfa de ácido coindritín sulfúrico (2).

Los discos intervertebrales son bordeados caudal y cranealmente por anillos formados de cartílago hialino, los cuales se adhieren a la vértebra por medio de una delgada lámina de cartílago calcificado, el anillo fibroso se adhiere directamente al cuerpo vertebral, el soporte del disco esta dado además por el ligamento longitudinal dorsal que se encuentra firmemente pegado al borde medial del hueso sobre el piso del canal medular y corre relacionandose con la superficie de los anillos fibrosos entre las vértebras consecutivas, el ligamento longitudinal ventral corre de igual forma sobre la superficie ventral de muchos de los cuerpos vertebrales" (11).

En el area torácica encontramos también el ligamentum conjugale costarum o ligamento intercapital, que cubre el disco intervertebral dorsalmente a lo largo del anillo fibroso y une cada par de costillas insertandose en la parte dorsal de la cabeza de éstas.

C O N S I D E R A C I O N E S P A T O L O G I C A S

La degeneración del nucleo pulposo del disco intervertebral lo convierte en una materia más densa, lo que predispone a la destrucción de las fibras del anillo, ésto da lugar a la protrusión del disco, ya que el material nuclear es incapás de distribuir las presiones adecuadamente; el anillo fibroso se va deteriorando y perdiendo densidad principalmente en la parte dorsal, la destrucción final del anillo externo en este punto permite la liberación del material nuclear hacia el canal medular, la prominencia en la región dorsal del disco da lugar a compresión en el cordón medular, con anoxia e isquemia local, complicandose además con hemorragia epidural y desmielinización difusa, manifestandose con paresia y parálisis clínicamente (6).

Los principales sitios de protrusión del disco intervertebral son en la zona toracolumbar, más frecuentemente entre las vértebras: décima torácica y segunda lumbar, parece ser que la región entre la primera y la décima vértebras torácicas sufre rara vez esta afección (5, 6, 8).

El ligamento intercapital es un tejido de gran importancia en relación a la protrusión de disco intervertebral, ya que además de servir como medio de sujeción a las costillas, parece ser que funciona también como una banda de contensión sobre la región dorsal de los discos intervertebrales de la región torácica, este ligamento se encuentra sobre los discos entre las vértebras: torácica dos a torácica once (9).

I N C I D E N C I A

La protrusión de disco intervertebral es un padecimiento importante en la clínica de pequeñas especies debido a su alta incidencia que según se ha reportado en Estados Unidos y Canadá, es 2.32% (6). En México, en la Clínica de Pequeñas Especies de la Facultad de Medicina Veterinaria y Zootecnia U.N.A.M., se registraron durante 1976; 19 casos de discopatias en 883 perros atendidos (10).

Generalmente se esta de acuerdo en que perros de tipo acondroplásico son los más frecuentemente afectados con enfermedades de disco intervertebral, aunque también se ha reportado que la mayoría de las razas son afectadas y que existe una alta incidencia en algunas razas no acondroplásicas y una vaja incidencia en otras razas acondroplásicas. La incidencia más alta de enfermedades del disco, en relación a la edad; es de 77.1%, para los perros entre tres y seis años de edad y la incidencia por sexos es igual para machos y hembras (16). El sitio de la lesión es de 13.9% para el área servical y de 86.1% para el área toracolumbar, siendo de 65.6% para el área comprendida entre las vértebras; torácica once a lumbar dos.

Basados en lo anterior, algunos autores sobre clínica veterinaria de pequeñas especies, piensan que la ausencia de la protrusión de disco intervertebral en la región media de la columna torácica se debe principalmente a la presencia del ligamento intercapital y que la ausencia de este ligamento entre los últimos pares de costillas

es una causa que predispone a la protrusión dorsal del disco intervertebral en esta región.

M A T E R I A L B I O L O G I C O

a) Treinta columnas vertebrales, porciones torácica y parte de la lumbar, procedentes de caninos de raza pura y criollos de diferentes edades y de ambos sexos.

Se seleccionaron caninos, la mayoría de éstos procedentes del área de necrópsias del Departamento de Patología de esta Facultad, así como otros procedentes del área de cirugía de la Clínica de Pequeñas Especies, animales en los que se conservó intacta la región del área vertebral correspondiente a las porciones torácica y lumbar.

Otros de los animales utilizados en este trabajo, fueron perros que fallecidos por diferentes motivos, fueron donados por sus propietarios para esta investigación.

Diez de los perros se obtuvieron del anfiteatro del Departamento de Anatomía Macroscópica, animales preparados con los metodos y conservadores convencionales utilizados en este Departamento, siendo todos ellos criollos.

El resto de los perros antes mencionados fueron animales de raza pura que se trabajaron en fresco una vez recién fallecidos.

M A T E R I A L N O B I O L O G I C O

a) Equipo fotográfico y de dibujo

b) Estuche de disecciones

c) Vernier

d) Compás de precisión

e) Lupa

f) Cuchillo de necropsias

g) Pinzas cortadoras de hueso

h) Costotomo

i) Sierra de cinta fina

j) Formol en solución al 10%

M E T O D O S

Para exponer las estructuras anatómicas de interés fue necesario desarrollar un conjunto de técnicas de disección específica, ya que no existen técnicas preestablecidas.

La región de estudio en sí es problemática debido a ciertos factores como son, la ubicación profunda, la íntima adherencia entre las diferentes estructuras a estudiar y el reducido tamaño de la región, además de la resistencia que presenta el compacto tejido oseo vertebral a ser segmentado, sin destruir el resto de los tejidos adyacentes, lo que obliga a realizar un trabajo minucioso y delicado. Las técnicas de disección se describen a continuación.

I.- D I S E C C I O N

a) Encontrándose el animal en posición decúbito dorso ventral se realizó una primera incisión sobre línea media dorsal en piel y subcutáneo, sobre las apófisis espinosas de las vértebras: cervical cinco a lumbar tres, procediendo a hacer otra incisión en forma transversal a la altura del cuello al inicio en la parte craneal de la primera incisión hacia los lados rodeando dos terceras partes del cuello, inmediatamente después se realizó una incisión similar a la anterior en la región lumbar, incidiendo transversalmente al final de la primera, bajando por la región lumbar a ambos lados hasta los ijares (Figuras No. 1 y 2). Con el fin de separar piel y subcutáneo del plano muscular de la región dorso-costal y parte de los músculos supraescapulares.

b) Se procedió a incidir posteriormente los músculos que se encuentran en la parte dorsal de las escápulas de ambos lados con una incisión longitudinal al cuerpo, los músculos incididos a este nivel son el músculo trapecio en su parte dorsal a la escápula y los músculos romboides y serrato ventral a nivel de su inserción en la cara medial de la escápula, con el fín de separar ésta y los músculos subescapulares del tronco del animal, dejando al descubierto la fosa subescapular de ambos lados (Figura No. 3) y facilitar posteriormente el corte de los arcos costales a éste nivel.

c) Se incidió transversalmente a nivel de la unión cervical-torácica en músculos y ligamentos en la región anterior a la apófisis espinosa de la primera vértebra torácica y desarticulando la unión entre las vértebras C7 y T1 (Figura No. 4). Los ligamentos incididos son el ligamento supraespinoso, el longitudinal dorsal y el longitudinal ventral, los músculos a este nivel son el serrato dorsal craneal y romboides, músculos espinales, semiespinales y músculo largo del cuello así como el músculo multífido cervical.

Al desarticular la unión entre las vértebras C7 y T1 se conservó el disco intervertebral unido a la cara anterior del cuerpo de la primera vértebra torácica.

d) Se procedió a realizar otro corte en la región lumbar a nivel de las vértebras L2-L3, incidiendo músculos y ligamentos, se incidió el ligamento supraespinoso y los músculos iliocostales, multi

fido lumbares y largo lumbar, enseguida se desarticuló la unión vertebral L2-L3, cortando los ligamentos longitudinales dorsal y ventral a este nivel, así como la médula espinal y sus envolturas (Figura No. 5).

e) Se efectuó un corte de todas las costillas, a nivel de su tercio proximal, incluyendo el músculo serrato ventral y los músculos intercostales, todo ésto con el fin de separar la columna vertebral en su porción torácica y parte de la porción lumbar del resto del animal (Figura No. 6).

f) Se disecaron todos los músculos que se situan sobre la canaladura vertebral, a manera de dejar al descubierto la parte externa del arco de las vértebras, a continuación se cortaron con sierra a este nivel, entre la apófisis espinosa y la apófisis transversa hasta desprender la parte dorsal del canal vertebral y exponer la médula espinal y sus envolturas, el siguiente paso fue retirar estas últimas estructuras (Figura No. 7).

g) Una vez expuesto el ligamento longitudinal dorsal fue necesario separarlo del resto de la columna vertebral para descubrir los ligamentos intercapitales y determinar los espacios intervertebrales en los que se encuentran, procediendo a medirlos.

h) Más tarde se procedió a separar una a una las vértebras, procurando mantener el disco intervertebral adherido a cada cuerpo vertebral en su cara craneal y por debajo del ligamento intercapital de cada par de costillas [illegible] se identificó este ligamento (Figuras No. [illegible]).

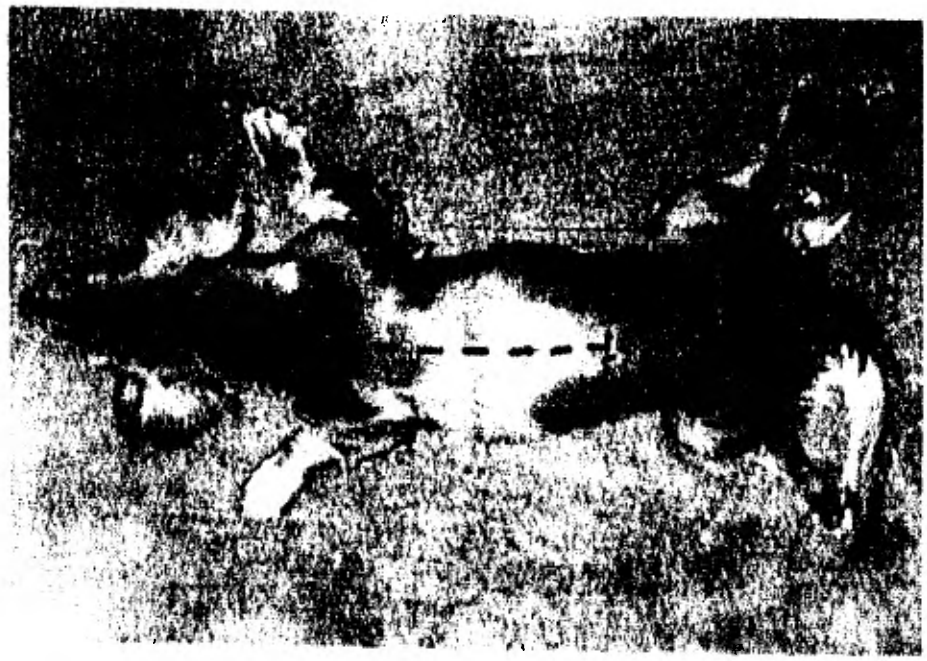

Figura No 1. Vista dorsal mostrando las lineas:
1a. incisión
2a. incisión
3a. incisión



Figura No 2. Vista dorsal con el plano cutaneo de la región dise - cado.

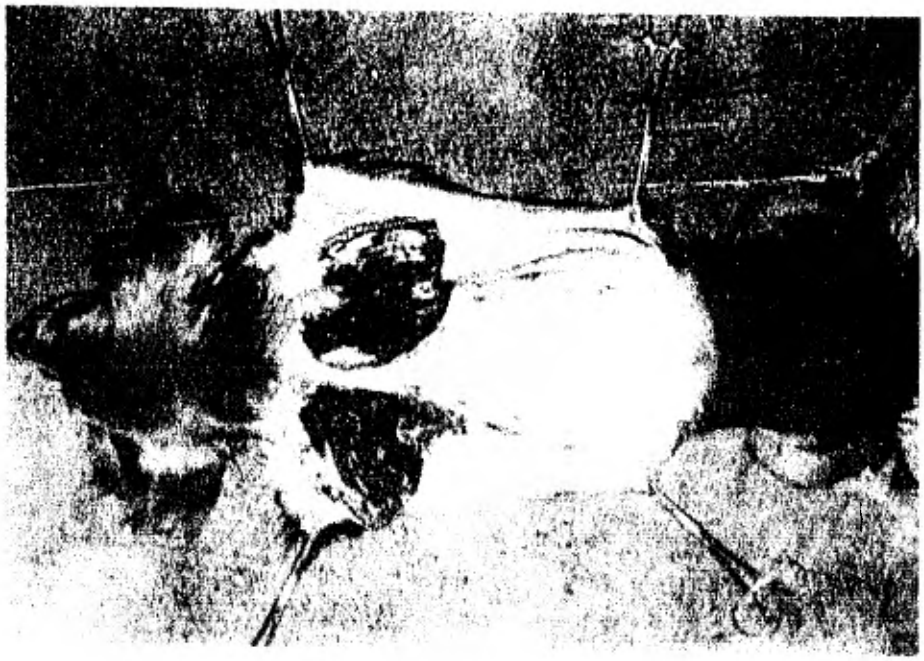

Figura No 3. Vista dorsal mostrando las fosas subescapulares una vez incididos los musculos de la región.

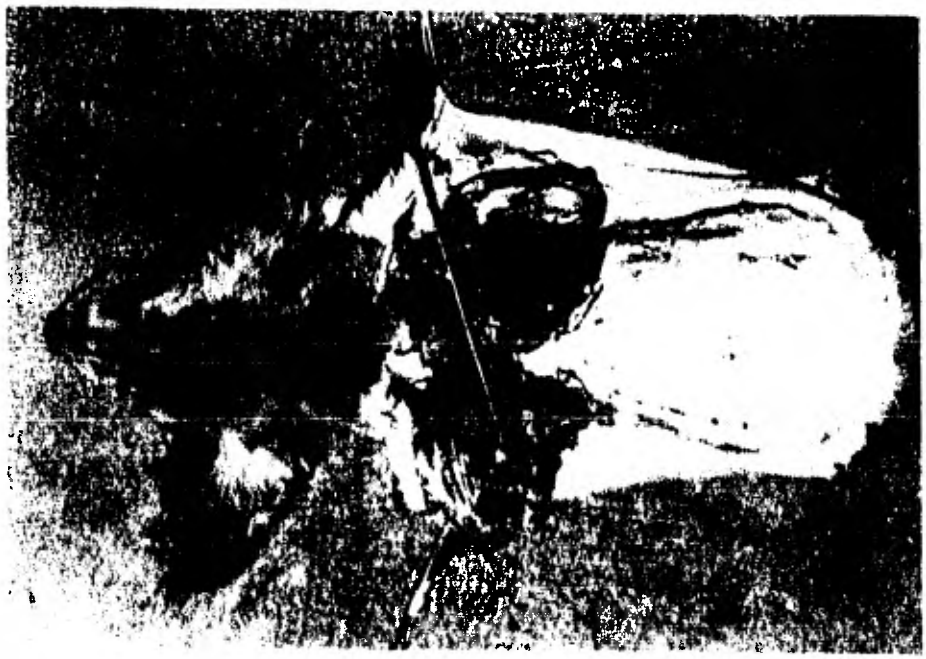

igura No 4. Vista dorsal en donde se muestra el lugar de incisión uscular y desarticulación de las vértebras cervical 7 y torácica 1.

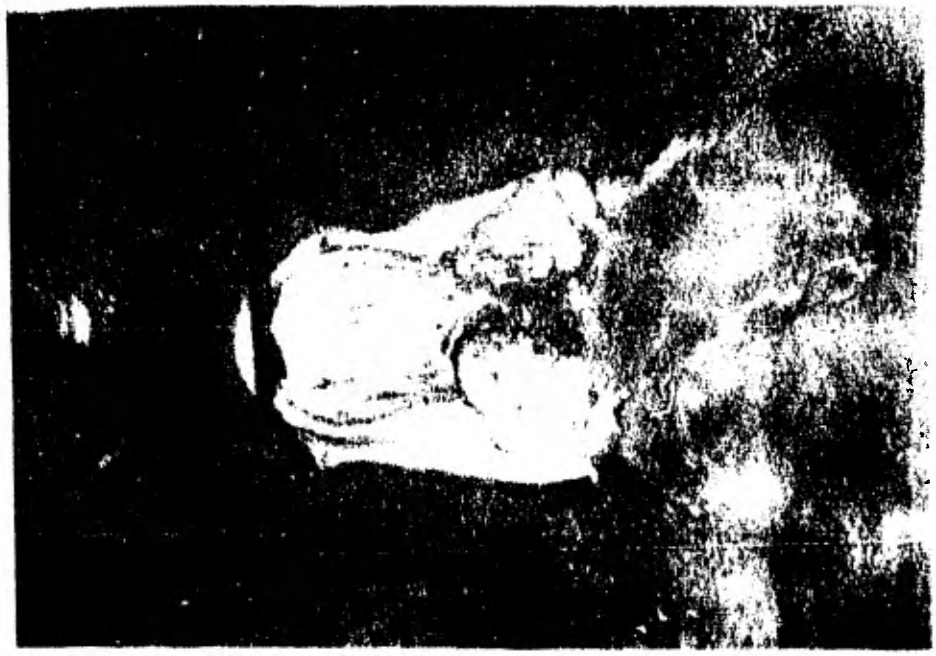

Figura No 5. Vista dorsal en donde se muestra el lugar de incisión y desarticulación de las vértebras lumbar 2 y lumbar 3.

Figura No 6. Vista lateral en donde se muestra el nivel del corte de los arcos costales.

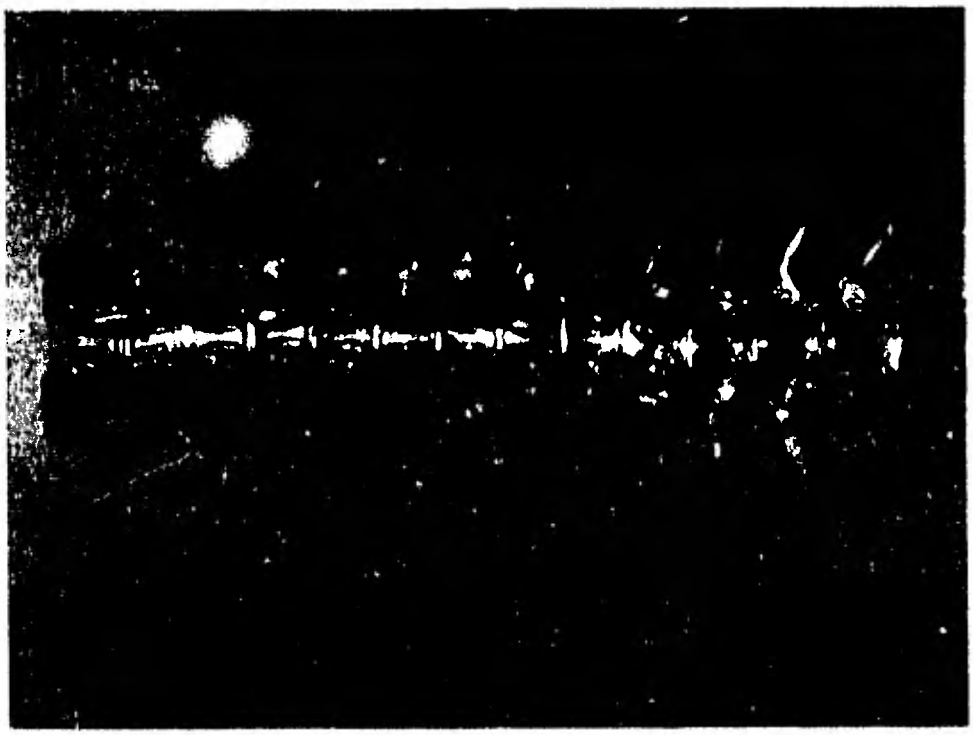

Figura No 7. Vista dorsal de la columna vertebral en su porción torácica en donde se aprecia la cara ventral del canal medular y la porción proximal de las costillas.

II.- M E D I C I O N E S .

a) Se tomaron medidas de los discos intervertebrales a lo alto y a lo ancho, para lo cual se midió el diámetro horizontal y el diámetro vertical de cada uno de ellos (Figura No. 8).

b) Se midió el ligamento intercapital a lo largo entre cada par de cabezas de costillas en donde se encuentra insertado, se - midió la altura del ligamento en la parte media dorsal al disco intervertebral y en sus inserciones (Figura No. 9), con objeto de llevar a cabo un estudio comparado tanto entre las - estructuras de los diversos espacios intervertebrales del mismo animal, como entre los diferentes perros estudiados.

En conjunto, las mediciones realizadas se muestran en el cuadro No. 1 que se encuentra en resultados, en el cual se numeran del uno al treinta todos los casos estudiados, determinando raza, - sexo, edad, talla, peso, causa de la muerte y largo de la columna torácica de cada uno de los animales. En este cuadro se detallan también las medidas de las estructuras estudiadas como son: el ancho y la altura de cada uno de los discos intervertebrales entre las vértebras cervical No. 7 a lumbar No. 2, así como el - largo del ligamento intercapital y la altura del mismo en su parte medial y en su porción de inserción con las cabezas costales.

Se obtuvo también en este cuadro un promedio general de las mediciones realizadas con la finalidad de mostrar el tamaño comparativo de los discos intervertebrales y del ligamentum conjugale -

costarum o intercapital a diferentes niveles de la columna vertebral torácica, tal como se muestra en los cuadros 2 y 3 que se encuentran en resultados.

Es importante hacer notar que para disecar las vértebras fue necesario separar el ligamento longitudinal ventral y enseguida separar los discos intervertebrales a partir de la parte distal utilizando un cuchillo de hoja delgada introduciéndolo entre la parte posterior del cuerpo vertebral y la cara craneal del disco intervertebral que debe permanecer adherido a la siguiente vértebra, ésto con el fin de mantener el ligamento intercapital y parte proximal del par de costillas correspondiente, unidos a la vértebra, sin perder sus relaciones estructurales.

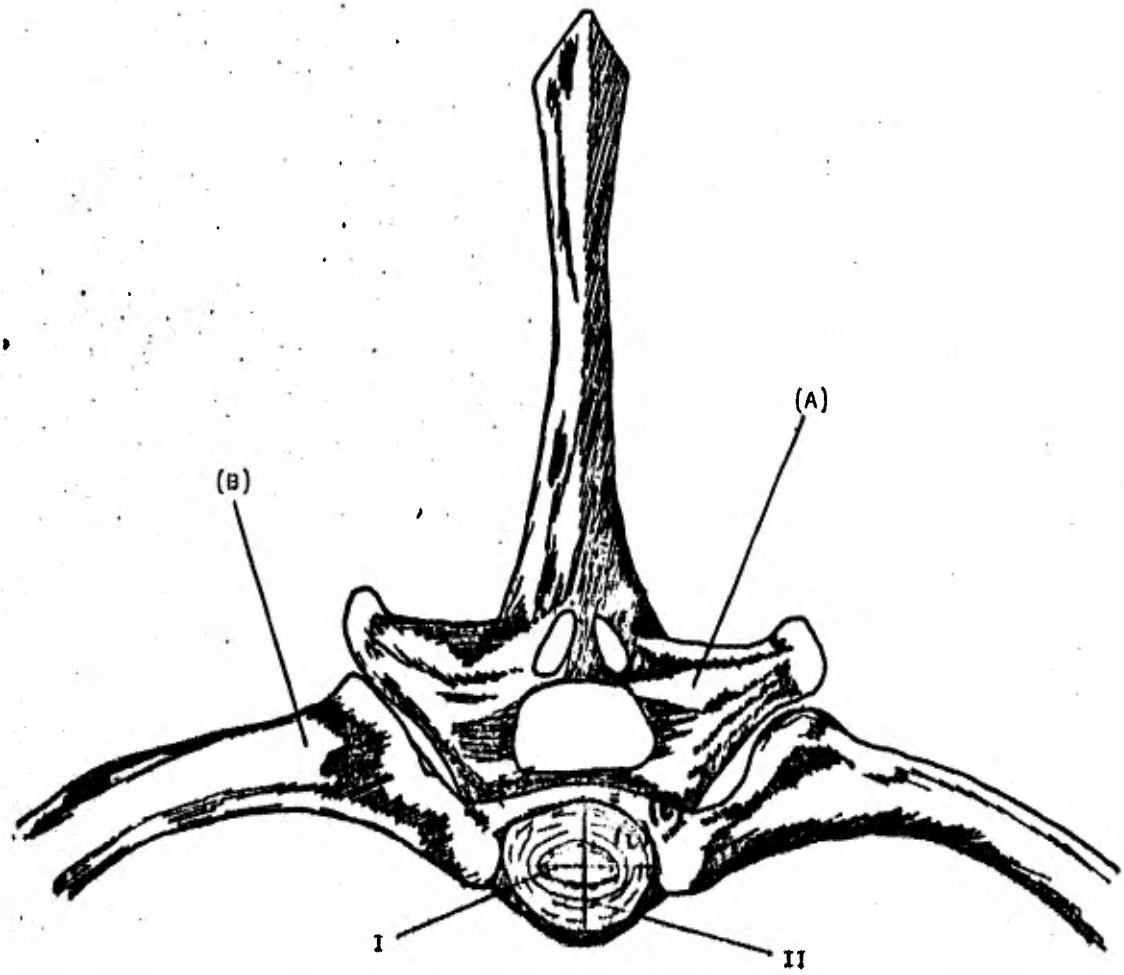

Figura No 8. Vista craneal de la segunda vértebra torácica (A), en donde se observa la porción proximal del segundo par de costillas (B), el ligamento intercapital (C) y la cara craneal del disco intervertebral (D).

I.- Diámetro horizontal del disco intervertebral (ancho).
II.- Diámetro vertical del disco intervertebral (alto).

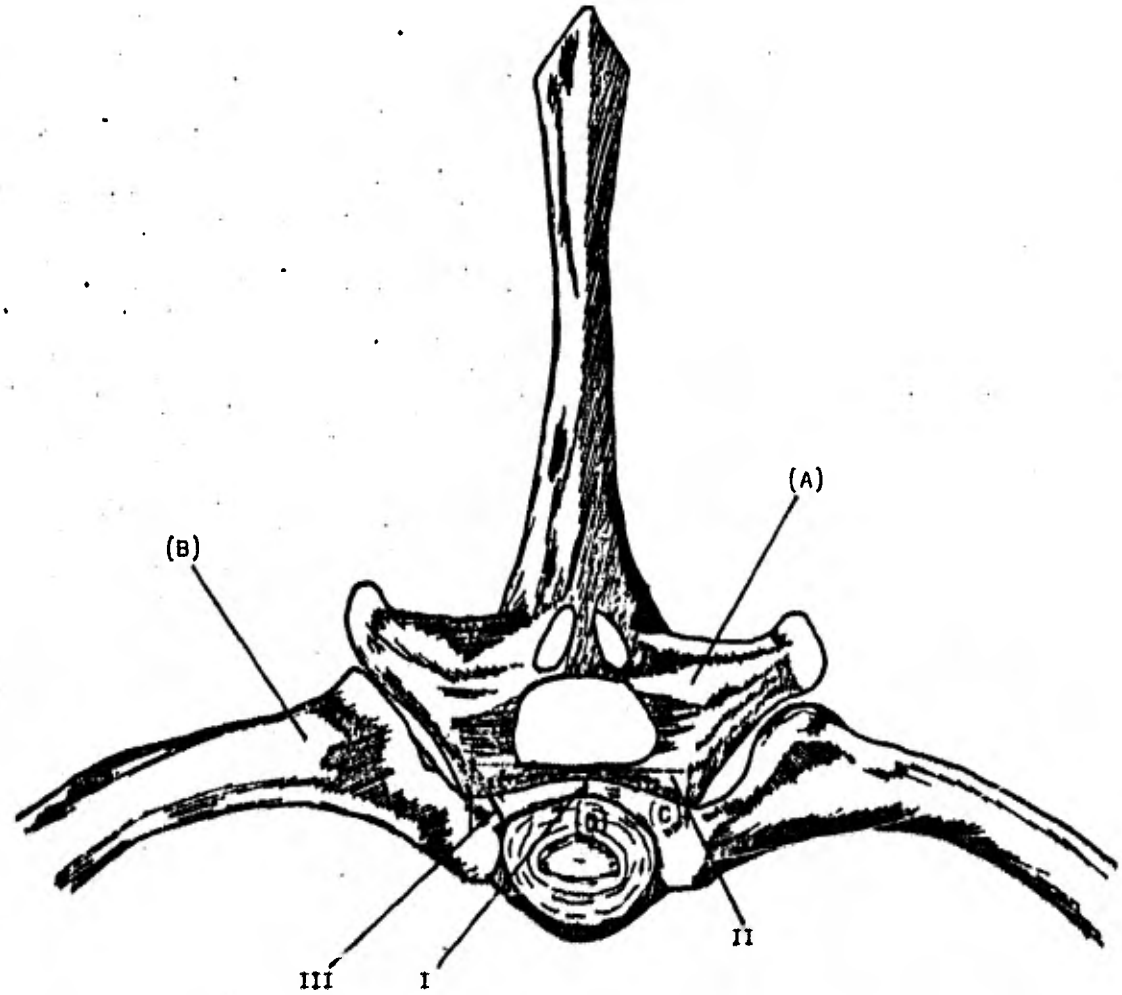

Figura No. 9. Vista craneal de la segunda vértebra torácica (A), en donde se observa la porción proximal del segundo par de costillas (B), el ligamento intercapital (C) y la cara craneal del disco intervertebral (D).

I.- Medida del ligamento intercapital a lo alto en su parte media dorsal al disco intervertebral.
II.- Medida del ligamento intercapital a lo largo.
III.- Medida del ligamento intercapital a lo alto a nivel de sus inserciones.

III.- M E T O D O S D E C O N S E R V A C I O N

Las estructuras anatómicas obtenidas se conservaron en frascos de cristal conteniendo solución de formol al 10% con objeto de utilizarse posteriormente como material didáctico.

Dentro de los casos más significativos se eligieron los mejores con el fin de obtener las placas fotográficas y los dibujos esquemáticos.

R E S U L T A D O S

En ninguno de los casos estudiados se localizó el ligamento intercapital entre el onceavo par de costillas, aun cuando el autor Miller afirma que este ligamento se encuentra del segundo al onceavo par de costillas (3, 6, 9).

Se identificó en 29 de los casos estudiados el ligamento intercapital - entre los pares de costillas del segundo al décimo. En el caso No. 7, no se observó este ligamento entre las vértebras C7 a T4 (cuadro No. 1), - aún cuando no se detectó ningún cambio patológico en las estructuras de la región.

En los treinta casos estudiados se encontró que el ligamento intercapital está ausente entre las cabezas del primer par de costillas, por lo que el disco intervertebral C7-T1, no tiene en su parte dorsal este ligamento (cuadro No. 1), (figura No. 10).

En los casos Nos. 8, 13 y 25 del cuadro No. 1 no fué posible la medi- - ción de los ligamentos entre las vértebras T8-T9, T6-T7 y T9-T10 respectivamente, ya que se encontraron destruidos debido posiblemente a alteraciones patológicas.

Se observó en todos los casos que el ligamento intercapital se encuen - tra sobre los discos intervertebrales entre las vértebras torácica uno a torácica diez y forma parte del espacio intervertebral, en base a esto se puede pensar que probablemente, este ligamento tiene una función, entre otras, de amortiguador entre las caras articulares de los cuerpos

vertebrales, cuadyuvando en esta función al disco intervertebral ya - que el ligamento intercapital forma de un 15% a un 16% del espacio intervertebral y el disco forma el resto, estos porcentajes se obtuvieron en este trabajo a partir de las mediciones recabadas en el cuadro No. 1.

Durante la disección, estas estructuras son facilmente separables ya - que el ligamento intercapital no se encuentra adherido a ninguna es- - tructura con las que se relaciona y se encuentra unido unicamente por- sus inserciones a las cabezas de las costillas.

Lo anterior viene a corroborar la idea de que el ligamento intercapi - tal forma una banda de contensión al disco intervertebral en su parte_ dorsal.

Nº	RAZA	SEXO	EDAD	TALLA	PESO	CAUSA DE LA MUERTE	LARGO DE LA COLUMNA TORÁCICA	C7-T1 I	C7-T1 II	T3-T4 I	T3-T4 II	T3-T4 III	T3-T4 IV	T3-T4 V
1.-	[illegible]	MACHO	6 AÑOS	MEDIANO	20 Kg.	EUTANASIA	[illegible]	[illegible]	[illegible]	15.8	13.2	17.9	2.0	3.7
2.-	[illegible]	MACHO	10 AÑOS	PEQUEÑA	14 Kg.	[illegible]	19.6 cm.	16.4	[illegible]	15.7	11.3	15.0	1.8	5.4
3.-	AFGANO	MACHO	12 AÑOS	GRANDE	26 Kg.	[illegible]	[illegible]	[illegible]	[illegible]	19.0	12.3	17.3	2.5	6.0
4.-	CRIOLLO	MACHO	12 AÑOS	GRANDE	33 Kg.	NATURAL	[illegible]	[illegible]	[illegible]	20.0	15.0	21.0	3.1	5.0
5.-	CRIOLLO	MACHO	3 AÑOS	GRANDE	32 Kg.	[illegible]	[illegible]	[illegible]	[illegible]	15.3	9.4	16.0	2.0	4.0
6.-	[illegible]	MACHO	4 AÑOS	GRANDE	20 Kg.	EUTANASIA	[illegible]	16.6	13.1	15.7	11.6	15.5	1.5	3.0
7.-	AFGANO	MACHO	7 AÑOS	GRANDE	35 Kg.	EUTANASIA	22.5 cm.	20.7	16.4	16.5	13.0			
8.-	DÁLMATA	MACHO	8 AÑOS	MEDIANO	-	DESCONOCIDA	[illegible]	[illegible]	15.0	17.2	13.4	19.5	1.5	4.8
9.-	[illegible]	MACHO	4 AÑOS	GRANDE	-	ATROPELLAMIENTO	22.5 cm.	17.4	13.7	18.0	12.9	19.1	1.5	3.3
10.-	CRIOLLO	MACHO	7 AÑOS	GRANDE	30 Kg.	DESCONOCIDA	[illegible]	[illegible]	[illegible]	17.8	10.6	19.3	2.1	4.0
11.-	BÓXER	MACHO	9 AÑOS	MEDIANO	21 Kg.	EUTANASIA	20.1 cm.	20.2	18.3	17.8	12.2	20.1	2.7	[illegible]
12.-	[illegible]	MACHO	3 AÑOS	MEDIANO	23 Kg.	ATROPELLAMIENTO	[illegible]	17.7	[illegible]	17.6	16.2	19.0	2.1	4.8
13.-	PASTOR ALEMÁN	MACHO	8 AÑOS	GRANDE	25 Kg.	DESCONOCIDA	21.0 cm.	21.3	[illegible]	21.0	15.5	22.0	3.0	4.5
14.-	CRIOLLO	MACHO	8 AÑOS	MEDIANO	20 Kg.	EUTANASIA	24.0 cm.	[illegible]	[illegible]	16.7	14.6	21.0	3.0	5.0
15.-	CRIOLLO	MACHO	6 AÑOS	GRANDE	21 Kg.	DESCONOCIDA	21.8 cm.	[illegible]	[illegible]	20.2	12.2	21.0	1.1	3.9
16.-	CRIOLLO	MACHO	3 AÑOS	MEDIANO	21 Kg.	DESCONOCIDA	20.9 cm.	[illegible]	[illegible]	16.5	12.4	16.0	2.0	4.7
17.-	[illegible]	MACHO	1 AÑO	PEQUEÑA	10 Kg.	ATROPELLAMIENTO	22.3 cm.	17.3	13.8	16.5	13.5	16.9	2.0	3.8
18.-	MALTÉS	MACHO	5 MESES	PEQUEÑA	3 Kg.	GASTRO E. VIRAL	[illegible]	[illegible]	[illegible]	11.0	10.3	12.0	2.4	2.2
19.-	CRIOLLO	MACHO	6 AÑOS	PEQUEÑA	12 Kg.	EUTANASIA	[illegible]	[illegible]	[illegible]	[illegible]	[illegible]	[illegible]	[illegible]	[illegible]
20.-	[illegible]	MACHO	7 MESES	PEQUEÑA	11 Kg.	GASTRO E. VIRAL	[illegible]	16.5	[illegible]	[illegible]	[illegible]	[illegible]	[illegible]	[illegible]
21.-	CRIOLLO	HEMBRA	8 MESES	GRANDE	24 Kg.	GASTRO E. VIRAL	[illegible]	16.6	[illegible]	[illegible]	[illegible]	[illegible]	[illegible]	[illegible]
22.-	PASTOR ALEMÁN	HEMBRA	4 AÑOS	GRANDE	30 Kg.	DESCONOCIDA	27.0 cm.	17.5	13.0	[illegible]	[illegible]	[illegible]	[illegible]	[illegible]
23.-	PASTOR ALEMÁN	HEMBRA	5 AÑOS	GRANDE	-	EUTANASIA	[illegible]	21.0	[illegible]	[illegible]	[illegible]	[illegible]	[illegible]	[illegible]
24.-	PEKINÉS	HEMBRA	2 AÑOS	PEQUEÑA	8 Kg.	INTOXICACIÓN	[illegible]	[illegible]	[illegible]	12.0	[illegible]	12.3	[illegible]	2.0
25.-	[illegible]	HEMBRA	3 AÑOS	PEQUEÑA	10 Kg.	EUTANASIA	17.0 cm.	[illegible]	11.3	14.0	9.0	16.0	[illegible]	[illegible]
26.-	[illegible]	HEMBRA	1 AÑO	MEDIANA	12 Kg.	GASTRO E. VIRAL	[illegible]	[illegible]	[illegible]	16.8	[illegible]	[illegible]	[illegible]	[illegible]
27.-	POINTER INGLÉS	HEMBRA	8 AÑOS	GRANDE	27 Kg.	EUTANASIA	26.8 cm.	17.8	14.3	17.0	17.0	[illegible]	[illegible]	[illegible]
28.-	GRAN DANÉS	HEMBRA	6 AÑOS	GRANDE	32 Kg.	[illegible]	[illegible]	[illegible]	[illegible]	20.9	14.8	21.7	[illegible]	[illegible]
29.-	COLLIE	HEMBRA	9 AÑOS	GRANDE	22 Kg.	SEPTICEMIA	[illegible]	22.2	[illegible]	[illegible]	[illegible]	[illegible]	[illegible]	[illegible]
30.-	CRIOLLO	HEMBRA	1 AÑO	GRANDE	22 Kg.	EUTANASIA	25.0 cm.	[illegible]	[illegible]	20.0	[illegible]	[illegible]	[illegible]	[illegible]
	PROMEDIO GENERAL.							16.8	[illegible]	17.4	[illegible]	[illegible]	[illegible]	[illegible]

I.- DIAMETRO HORIZONTAL DEL DISCO INTERVERTEBRAL (ANCHO) MILIMETROS.
II.- DIAMETRO VERTICAL DEL DISCO INTERVERTEBRAL (ALTO) MILIMETROS.
III.- LARGO DEL LIGAMENTO INTERCAPITAL, MILIMETROS.
IV.- ALTO DEL LIGAMENTO INTERCAPITAL EN SU PORCION MEDIAL, MILIMETROS.
V.- ALTO DEL LIGAMENTO INTERCAPITAL EN SUS INSERCIONES, MILIMETROS.

C U A D R O No. 1

	T2-T3					T3-T4					T4-T5				
V	I	II	III	IV	V	I	II	III	IV	V	I	II	III	IV	V
4.8	17.5	11.4	[illegible]	2.0	5.0	15.8	10.2	17.9	2.0	3.7	19.8	11.6	17.0	2.8	3.9
6.0	18.4	11.6	18.6	2.3	6.0	15.7	11.3	18.0	1.0	6.4	15.7	11.3	15.3	1.6	6.4
4.4	19.6	11.8	19.0	3.0	4.0	19.0	12.3	19.3	2.6	5.0	19.7	13.4	20.0	2.3	4.6
3.0	16.8	16.4	21.0	2.6	4.0	20.0	15.0	21.0	3.1	5.0	21.4	15.6	22.0	2.9	4.1
4.6	13.8	9.7	15.1	2.0	3.3	12.5	9.8	17.0	2.0	4.0	15.4	8.8	16.2	1.8	4.2
3.1	16.3	11.6	18.0	1.5	3.3	16.7	11.6	16.5	1.1	3.0	16.3	19.0	17.3	1.2	3.2
	19.3	15.0				18.5	13.0				16.4	13.7	21.4	1.5	4.1
4.2	17.3	13.9	19.8	1.3	5.0	19.2	13.4	19.8	1.6	4.5	19.0	15.0	18.2	2.0	3.8
4.9	18.4	10.0	19.1	2.7	4.1	18.0	12.5	19.1	2.5	6.3	18.0	12.7	18.8	2.7	4.8
4.8	18.8	12.0	17.5	2.0	4.0	17.8	10.8	19.3	2.1	4.0	17.8	9.9	18.0	2.6	4.5
4.9	18.6	14.1	19.0	2.0	4.0	17.8	14.2	20.1	2.7	5.0	17.5	13.8	18.3	2.1	[illegible]
3.1	17.8	13.1	19.0	1.8	4.6	17.6	14.0	19.0	2.1	4.2	17.2	15.0	19.3	2.1	4.3
4.8	20.0	17.3	21.5	3.0	5.0	21.0	15.8	22.0	3.0	4.5	22.3	16.8	23.3	2.4	5.0
4.0	20.5	17.0	23.6	3.0	[illegible]	19.7	14.9	21.3	3.8	5.0	19.7	17.1	20.0	3.8	5.3
4.2	20.1	17.1	22.2	1.8	4.0	20.2	14.2	21.0	1.1	3.8	20.0	14.8	22.0	1.5	4.0
4.0	18.5	13.1	16.5	1.8	4.8	16.5	14.1	16.0	2.0	4.2	14.0	14.6	20.0	2.0	4.3
3.6	16.9	13.0	13.2	2.0	3.0	16.6	13.5	19.5	2.0	3.4	16.6	13.0	10.4	2.0	2.6
2.0	15.0	9.6	[illegible]	1.0	2.0	11.0	10.0	12.0	1.4	2.2	12.8	9.0	12.0	1.3	3.0
4.0	18.0	13.0	16.6	2.5	4.0	16.0	14.3	17.0	2.4	4.0	17.3	12.2	18.2	2.0	4.5
3.0	17.0	13.6	17.5	2.5	4.1	17.6	14.0	10.5	2.4	4.0	17.5	14.0	22.2	2.0	2.5
5.1	18.6	11.3	19.5	2.8	4.4	16.9	11.9	20.2	3.1	5.2	16.8	11.6	19.0	2.9	4.3
3.2	13.7	10.9	14.1	1.6	4.0	15.4	10.1	15.5	2.1	4.1	12.7	9.1	12.8	2.0	4.2
6.0	19.0	14.8	20.8	3.0	5.4	18.2	13.8	19.3	3.6	5.5	15.8	14.0	19.0	3.1	5.9
2.1	11.0	9.4	12.1	1.0	2.4	12.0	7.6	12.3	1.1	2.0	13.1	7.8	12.4	1.5	3.1
2.3	12.3	11.8	13.2	1.0	2.3	14.0	9.0	16.2	2.0	3.3	16.0	10.2	17.9	1.6	2.9
3.6	16.4	12.5	19.0	2.0	4.0	16.5	12.2	18.0	2.0	4.2	17.8	10.8	18.2	2.5	[illegible]
4.0	17.8	12.0	18.0	1.6	3.2	17.8	12.0	18.7	1.4	2.5	18.9	[illegible]	19.0	1.5	2.7
6.0	19.0	17.2	20.0	3.0	4.5	20.8	14.8	21.8	3.5	5.0	20.8	17.0	21.5	3.0	4.6
4.8	20.0	16.8	20.6	2.8	4.6	20.5	17.0	21.0	2.8	5.0	21.5	17.6	22.0	2.0	2.8
3.6	18.0	16.5	20.0	2.0	3.6	20.0	16.4	21.6	2.5	3.6	19.0	15.0	21.8	2.0	[illegible]
4.9	17.9	12.6	[illegible]	2.2	4.5	17.6	12.8	18.7	[illegible]	4.3	17.7	17.7	[illegible]	2.1	4.7

T5-T6					T6-T7					T7-T8				
I	II	III	IV	V	I	II	III	IV	V	I	II	III	IV	V
14.8	11.6	17.0	2.6	3.9	15.8	11.0	19.9	2.0	3.9	17.4	10.8	18.9	3.0	3.9
15.9	10.0	14.6	2.5	5.0	15.0	10.0	18.2	2.0	5.5	16.9	10.5	18.9	1.9	2.9
19.0	13.3	19.0	2.5	9.4	20.4	11.0	19.2	2.4	4.2	16.5	12.7	19.7	2.4	5.0
20.5	15.1	21.3	3.0	4.1	21.3	15.1	21.8	2.5	2.0	22.5	14.3	22.0	2.2	4.8
16.6	11.7	16.8	2.3	4.0	16.7	11.7	17.8	2.0	4.1	14.9	9.7	16.4	1.9	4.2
16.0	11.8	18.0	0.8	3.2	15.8	11.0	18.1	0.4	3.1	16.1	12.6	18.0	1.0	3.3
20.3	13.0	21.0	1.8	4.5	20.4	12.0	21.0	2.0	4.0	20.0	13.2	21.0	1.5	4.5
21.0	16.0	21.0	2.0	4.0	20.5	13.2	21.5	4.0	3.5	[illegible]	14.2	21.3	1.5	3.9
17.9	12.0	16.0	2.6	4.7	19.7	11.7	19.1	2.3	4.7	13.6	12.1	13.1	2.1	5.4
16.6	11.7	18.8	2.3	4.0	18.2	13.0	19.9	2.3	4.0	16.8	10.5	17.2	2.0	4.6
17.0	11.1	19.6	2.7	4.0	17.8	12.0	20.1	3.5	4.8	19.5	17.1	20.0	3.1	4.8
20.3	18.0	20.0	2.3	4.7	22.4	15.2	22.0	2.3	4.0	20.4	11.5	20.6	2.3	4.5
21.3	[illegible]	23.5	3.4	6.0						22.4	16.2	22.0	3.2	4.5
17.0	14.0	19.1	3.5	4.6	20.7	14.0	10.0	3.0	5.0	19.2	16.2	17.9	3.0	4.6
21.8	14.3	21.3	1.1	4.1	20.9	13.1	21.9	2.1	[illegible]	20.0	14.1	[illegible]	2.0	4.0
20.5	14.5	22.0	2.1	4.5	19.9	14.0	21.0	2.0	4.1	19.0	15.0	20.7	2.0	4.0
17.0	13.2	17.6	1.8	3.0	17.0	13.1	20.0	2.1	3.7	17.0	[illegible]	[illegible]	1.9	3.0
11.6	9.0	13.0	1.5	3.0	11.5	9.5	12.2	1.6	3.0	13.0	[illegible]	12.7	1.0	2.2
17.5	13.8	17.5	2.0	3.8	16.5	14.0	[illegible]	3.0	3.0	17.4	[illegible]	[illegible]	[illegible]	[illegible]
18.5	13.0	[illegible]	1.2	[illegible]	18.8	13.0	20.0	[illegible]	[illegible]	18.5	14.0	17.6	[illegible]	1.8
16.6	12.1	19.2	2.9	4.4	19.4	[illegible]	[illegible]	2.5	4.5	16.7	[illegible]	22.6	3.4	3.7
18.0	17.0	16.0	1.9	4.0	16.5	11.0	17.3	2.2	2.9	14.1	[illegible]	17.7	[illegible]	4.1
16.1	13.9	20.8	2.8	[illegible]	22.2	11.4	24.0	4.1	6.1	[illegible]	[illegible]	24.0	3.7	5.0
13.9	8.1	14.0	1.6	2.3	12.6	8.5	11.0	1.5	3.2	[illegible]	[illegible]	14.1	[illegible]	2.9
16.0	11.8	17.3	2.1	3.0	14.0	11.0	16.2	1.5	3.0	12.3	13.1	18.0	1.4	3.2
16.6	11.8	13.2	2.3	4.0	17.0	12.8	[illegible]	2.4	4.0	17.9	11.4	17.8	2.0	4.7
16.3	12.2	20.0	1.0	4.0	16.9	13.8	20.1	1.0	4.0	18.0	13.8	20.0	1.8	4.1
[illegible]	16.0	[illegible]	[illegible]	4.1	20.1	14.1	21.9	3.0	5.0	17.0	[illegible]	[illegible]	2.5	[illegible]
20.0	16.1	[illegible]	2.8	5.0	21.8	14.8	22.0	3.0	4.5	[illegible]	[illegible]	21.0	[illegible]	[illegible]
15.5	16.0	20.6	2.0	[illegible]	20.2	16.1	22.0	3.0	3.6	20.6	16.0	21.9	2.2	[illegible]
17.9	13.1	16.0	2.3	2.0	17.9	17.8	18.0	2.3	4.3	14.6	12.7	19.8	2.3	[illegible]

T8-T9					T9-T10					T10-T11				
I	II	III	IV	V	I	II	III	IV	V	I	II	III	IV	V
15.7	12.7	20.0	2.4	3.8	20.0	19.3	21.0	2.5	4.0	21.0	19.8			
18.0	10.3	18.9	1.5	4.6	21.0	12.8	20.0	1.8	4.0	21.0	12.9			
17.4	12.9	20.7	1.8	4.0	20.0	12.0	21.4	2.0	4.3	24.8	13.9			
20.5	18.1	21.8	2.8	3.0	22.8	15.0	21.8	2.5	4.0	23.9	14.0			
15.8	10.7	18.7	2.0	4.0	16.6	11.8	17.0	1.8	3.8	19.7	10.8			
16.5	12.8	17.3	0.9	2.9	16.2	13.1	17.5	0.8	3.1	19.4	14.0			
18.6	13.0	21.4	1.5	4.4	19.7	14.0	21.4	1.2	4.1	22.2	14.0			
20.0	14.0				20.0	16.0	22.0	1.7	4.0	25.0	14.1			
18.6	12.7	20.2	2.0	4.0	19.8	14.8	20.2	2.1	4.8	22.8	15.0			
17.8	11.5	18.2	2.0	4.5	17.2	11.9	21.2	2.3	4.0	22.5	11.8			
18.0	11.8	19.0	2.9	4.8	17.4	12.3	17.8	2.5	5.0	24.3	16.7			
20.2	14.9	20.0	2.8	[illegible]	24.1	[illegible]	[illegible]	2.8	4.4	24.8	16.0			
21.5	16.0	21.0	3.0	3.0	24.0	[illegible]	22.1	2.2	1.5	24.4	16.6			
[illegible]	17.0	20.0	3.0	[illegible]	22.0	[illegible]	21.0	[illegible]	2.0	22.0	20.0			
[illegible]	[illegible]	22.0	[illegible]	[illegible]	20.0	14.9	[illegible]	[illegible]	[illegible]	23.0	14.6			
17.5	[illegible]	[illegible]	[illegible]	[illegible]	[illegible]	[illegible]	[illegible]	1.9	[illegible]	24.5	13.5			
17.5	[illegible]	[illegible]	[illegible]	[illegible]	[illegible]	[illegible]	20.5	2.0	[illegible]	22.0	13.5			
11.0	[illegible]	11.5	1.2	2.0	[illegible]	[illegible]	11.5	[illegible]	[illegible]	13.0	7.0			
[illegible]	[illegible]	16.0	[illegible]	[illegible]	[illegible]	13.0	[illegible]	2.0	4.5	16.6	11.0			
17.5	14.3	20.0	2.2	4.0	[illegible]	14.0	[illegible]	1.9	4.5	23.0	14.0			
17.1	11.3	20.4	2.1	4.0	21.0	17.4	21.0	2.9	4.1	21.9	11.9			
17.3	11.1	16.0	2.0	[illegible]	19.1	[illegible]	16.9	1.3	4.0	10.0	12.0			
16.6	12.7	20.4	[illegible]	[illegible]	[illegible]	15.8	[illegible]	2.4	[illegible]	[illegible]	17.1			
13.1	7.1	14.0	1.3	2.0	14.0	8.4	[illegible]	1.1	3.0	[illegible]	8.0			
14.4	9.4	16.8	1.0	[illegible]	14.0	1.5				17.8	10.9			
16.5	11.3	[illegible]	2.3	4.0	14.9	[illegible]	16.0	2.0	[illegible]	19.8	12.0			
16.0	11.5	[illegible]	1.3	3.6	17.6	12.8	[illegible]	[illegible]	4.0	20.4	14.6			
[illegible]	[illegible]	[illegible]	[illegible]	[illegible]	[illegible]	[illegible]	21.0	[illegible]	[illegible]	[illegible]	16.0			
21.0	[illegible]	21.0	[illegible]	[illegible]	[illegible]	[illegible]	[illegible]	[illegible]	[illegible]	[illegible]	15.1			
20.1	[illegible]	20.5	2.1	4.0	[illegible]	[illegible]	[illegible]	[illegible]	3.5	[illegible]	17.0			
18.1	12.7	[illegible]	[illegible]	[illegible]	[illegible]	[illegible]	20.1	2.0	4.0	21.0	16.0			

T11-T12					T12-T13					T13-L1		L1-L2	
I	II	III	IV	V	I	II	III	IV	V	I	II	I	II
21.8	19.0				21.7	19.5				22.5	18.8	22.5	19.0
21.9	11.4				21.4	12.7				21.5	17.0	21.8	12.3
23.6	14.4				[illegible]	13.0				23.9	14.0	25.9	14.7
24.2	15.0				25.2	15.5				26.1	16.5	24.0	[illegible]
19.7	11.9				21.9	12.8				21.2	14.0	21.4	12.5
22.2	12.9				21.0	12.3				22.0	12.3	22.8	12.1
21.9	14.2				22.0	11.3				24.5	16.0	22.0	[illegible]
23.3	15.2				23.0	13.4				24.3	16.8	25.8	[illegible]
22.2	15.5				[illegible]	11.0				24.0	16.1	24.7	16.0
21.0	[illegible]				[illegible]	13.6				22.5	15.0	22.5	[illegible]
24.8	15.0				[illegible]	13.2				23.1	17.1	24.0	[illegible]
25.0	[illegible]				[illegible]	[illegible]				[illegible]	[illegible]	25.2	[illegible]
27.2	20.5				27.0	17.8				[illegible]	[illegible]	29.9	15.0
23.1	20.0				[illegible]	11.0				23.8	[illegible]	23.8	17.0
[illegible]	13.0				[illegible]	[illegible]				[illegible]	[illegible]	20.0	17.1
[illegible]	[illegible]				[illegible]	13.2				[illegible]	17.0	25.0	[illegible]
22.5	14.0				[illegible]	[illegible]				[illegible]	[illegible]	22.0	14.0
12.5	8.0				12.0	6.0				13.0	[illegible]	13.6	[illegible]
[illegible]	[illegible]				[illegible]	[illegible]				[illegible]	[illegible]	[illegible]	[illegible]
23.0	14.3				[illegible]	14.0				23.2	[illegible]	[illegible]	[illegible]
21.9	12.3				[illegible]	12.7				[illegible]	[illegible]	[illegible]	[illegible]
20.4	12.2				[illegible]	13.0				[illegible]	[illegible]	21.0	13.0
27.0	17.0				[illegible]	[illegible]				[illegible]	17.0	[illegible]	[illegible]
16.1	8.4				[illegible]	[illegible]				[illegible]	[illegible]	15.9	[illegible]
16.6	10.9				[illegible]	[illegible]				[illegible]	11.0	17.0	17.0
20.0	11.0				[illegible]	12.5				[illegible]	12.0	19.0	[illegible]
23.0	13.0				[illegible]	13.7				23.0	12.8	23.0	[illegible]
23.1	16.7				[illegible]	[illegible]				25.0	21.0	24.8	[illegible]
24.1	16.0				25.1	16.0				[illegible]	[illegible]	[illegible]	[illegible]
22.6	17.5				[illegible]	15.0				[illegible]	16.5	22.0	[illegible]
22.8	16.4				[illegible]	14.1				[illegible]	[illegible]	[illegible]	[illegible]

I.- DIAMETRO HORIZONTAL DEL DISCO INTERVERTEBRAL (ANCHO) MILIMETROS.
II.- DIAMETRO VERTICAL DEL DISCO INTERVERTEBRAL (ALTO) MILIMETROS.
III.- LARGO DEL LIGAMENTO INTERCAPITAL, MILIMETROS.
IV.- ALTO DEL LIGAMENTO INTERCAPITAL EN SU PORCION MEDIAL, MILIMETROS.
V.- ALTO DEL LIGAMENTO INTERCAPITAL EN SUS INSERCIONES, MILIMETROS.



Igura Nº 10. Vista craneal de la primera vértebra torácica en donde
e observa la porción proximal del primer par de costillas y el disco
ntervertebral, a este nivel el ligamento intercapital está ausente.

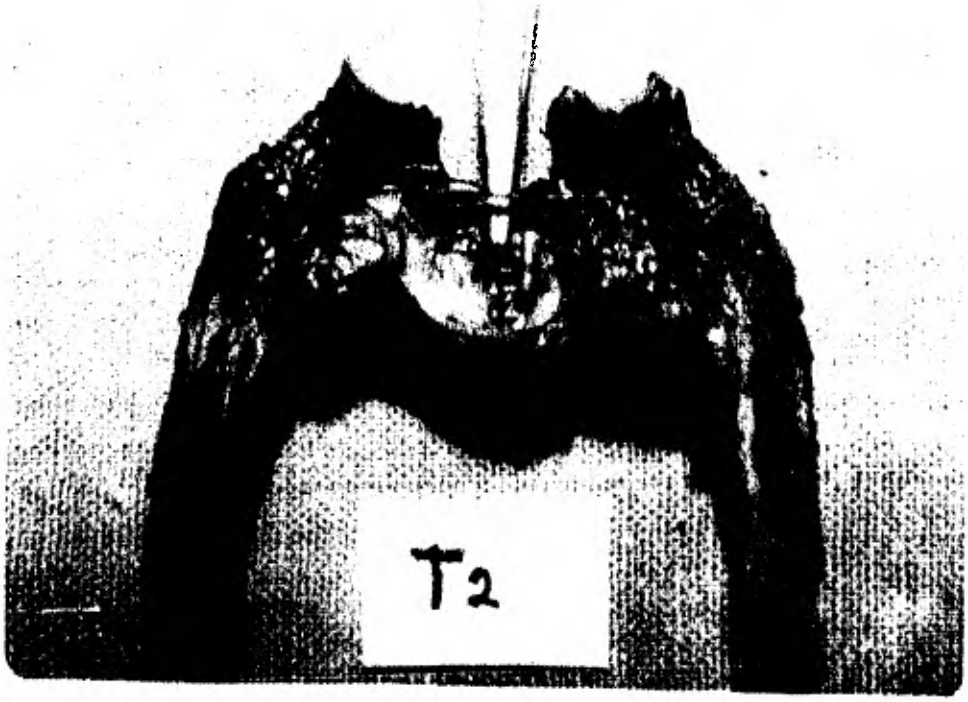

Figura Nº 11. Vista craneal de la segunda vértebra torácica en donde se observa la porción proximal del segundo par de costillas, el ligamento intercapital y el disco intervertebral.

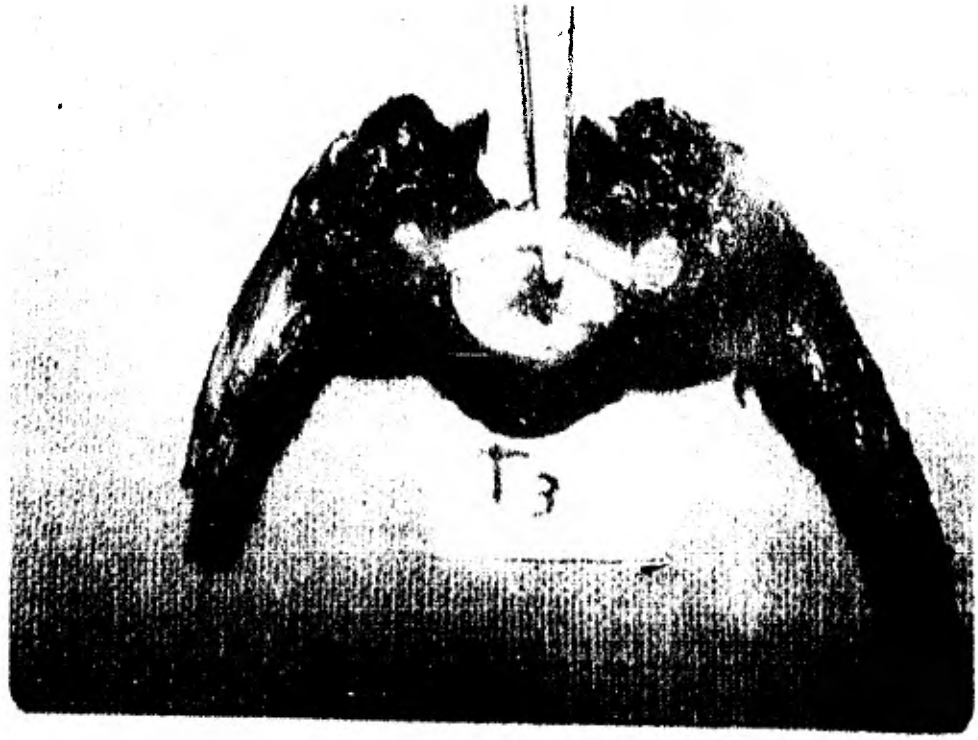

Figura Nº 12. Vista craneal de la tercera vértebra torácica en donde se observa la porción proximal del tercer par de costillas, el ligamento intercapital y el disco intervertebral.

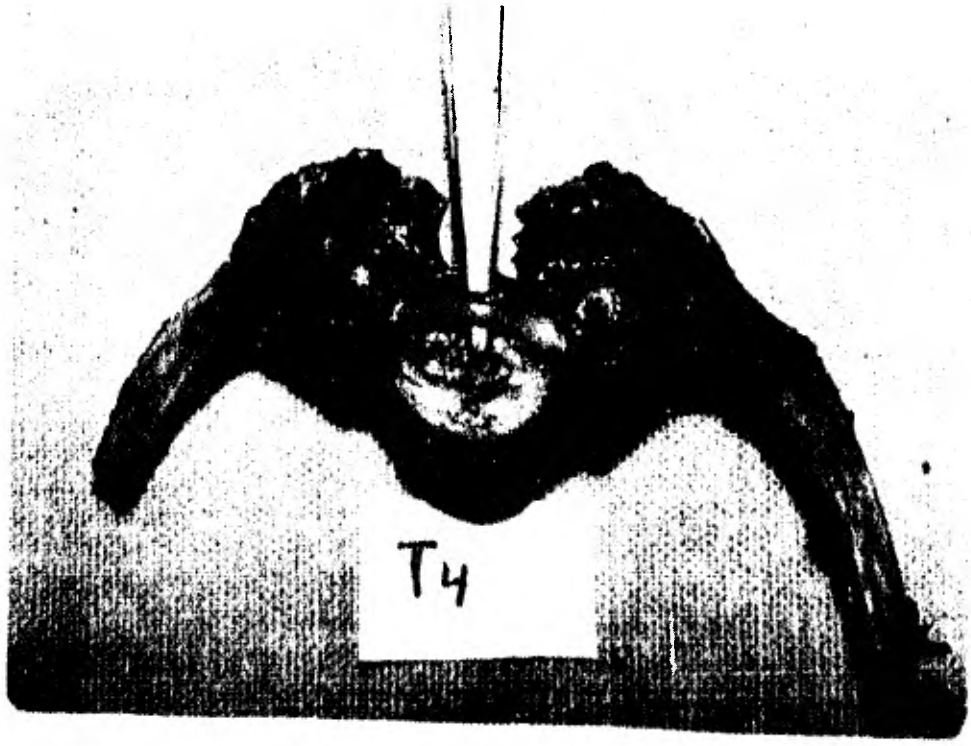

Figura Nº 13. Vista craneal de la cuarta vértebra torácica en donde se observa la porción proximal del cuarto par de costillas, el ligamento intercapital y el disco intervertebral.

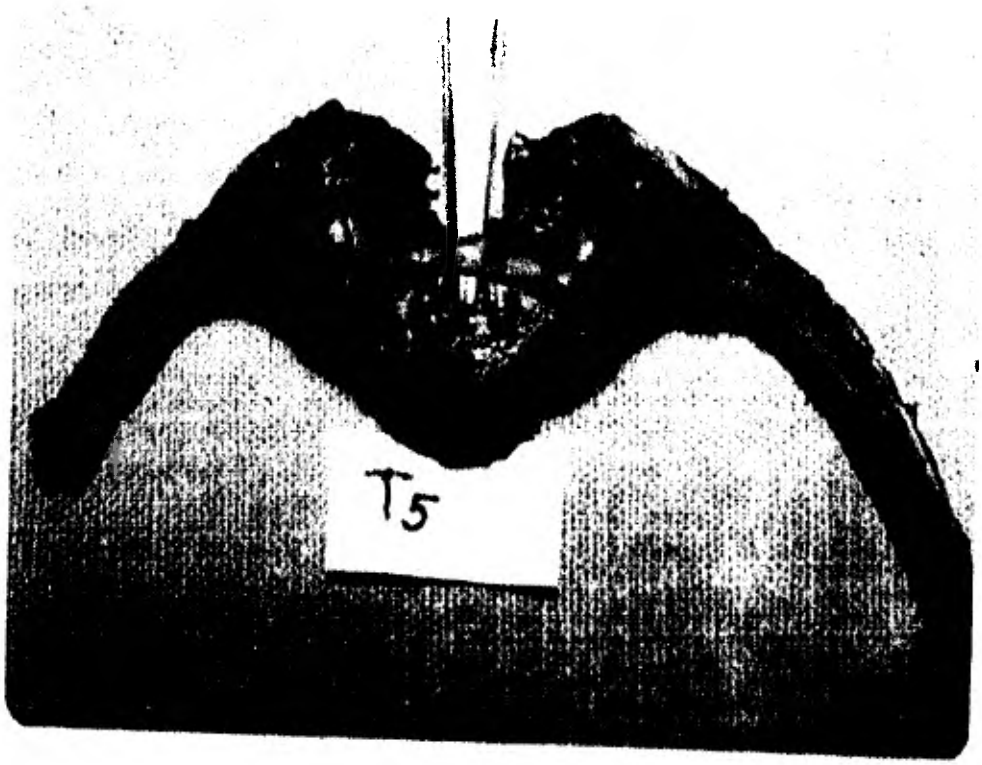

Figura Nº 14. Vista craneal de la quinta vértebra torácica en donde se observa la porción proximal del quinto par de costillas, el ligamento intercapital y el disco intervertebral.

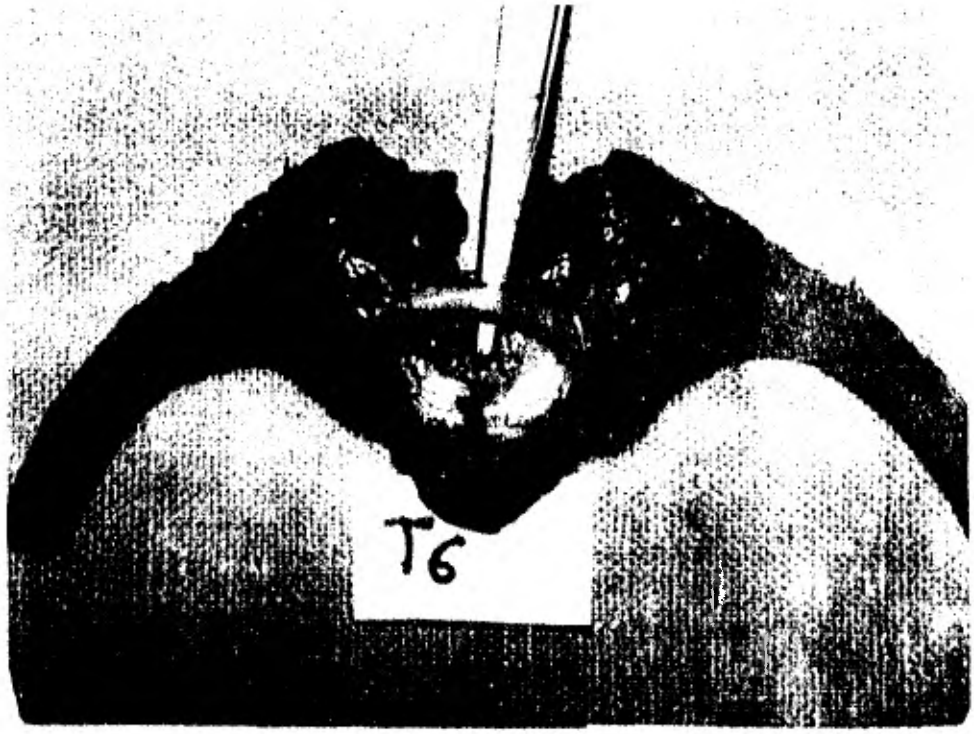

Figura Nº 15. Vista craneal de la sexta vértebra torácica en donde se observa la porción proximal del sexto par de costillas, el ligamento intercapital y el disco intervertebral.

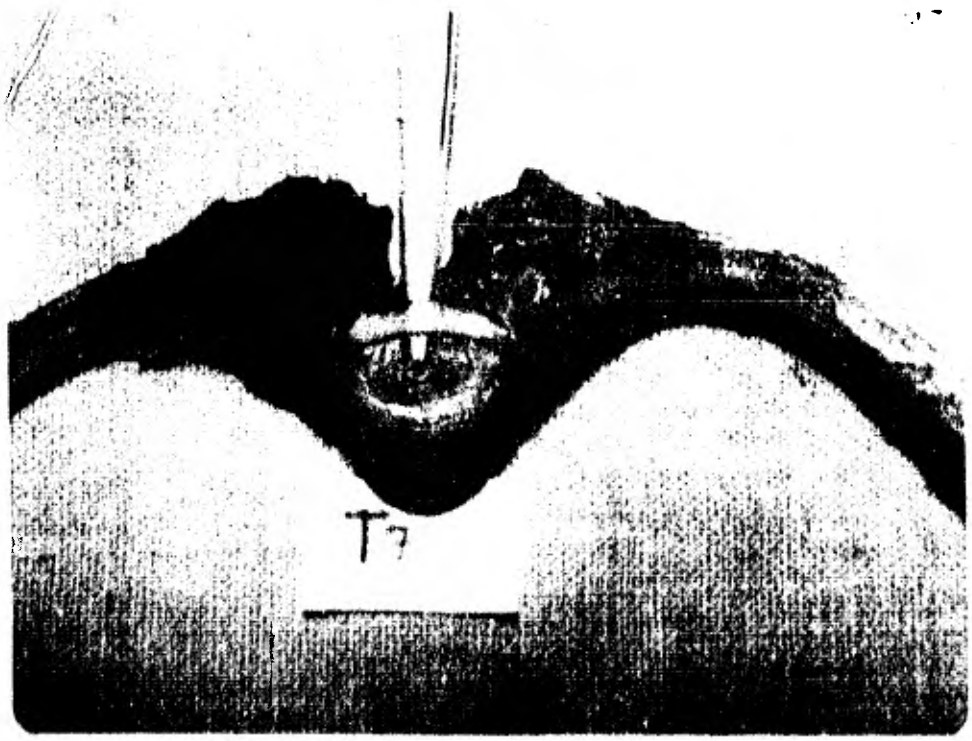

igura Nº 16. Vista craneal de la séptima vértebra torácica en donde se observa la porción proximal del séptimo par de costillas, el ligamento intercapital y el disco intervertebral.

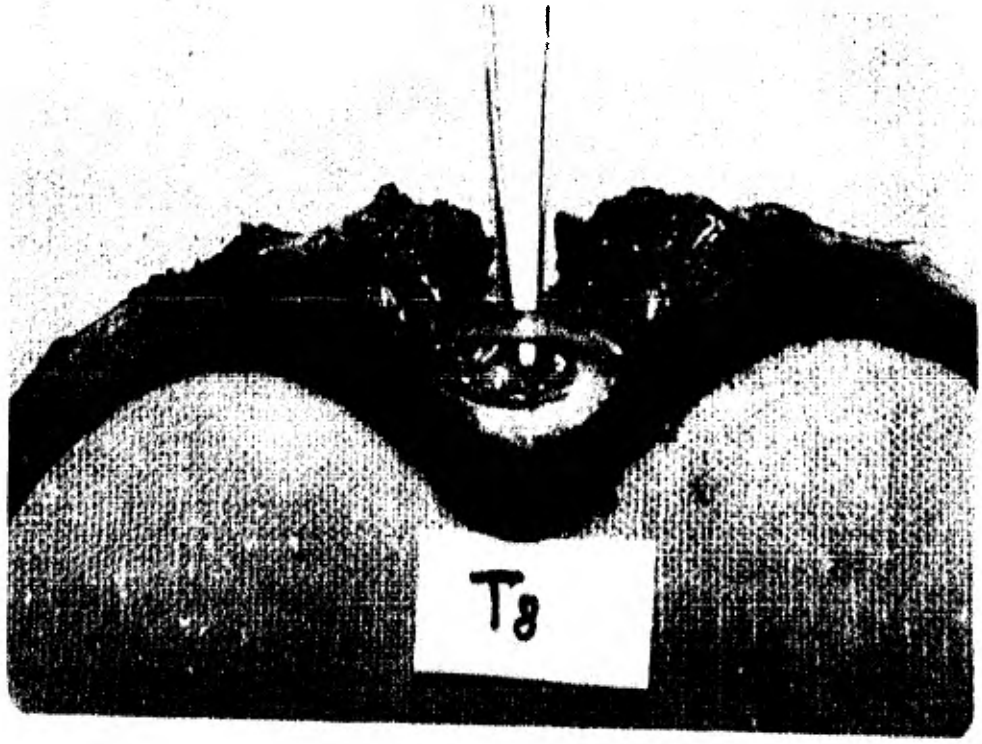

Figura Nº 17. Vista craneal de la octava vértebra torácica en donde se observa la porción proximal del octavo par de costillas, el ligamento intercapital y el disco intervertebral.

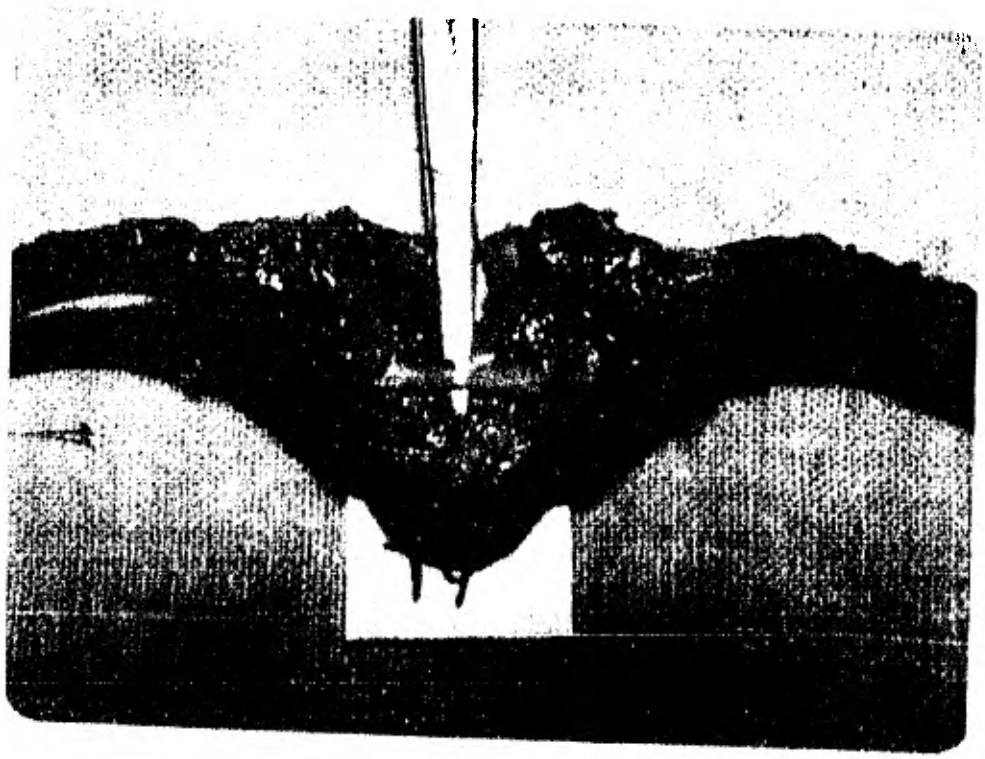

Figura Nº 18. Vista craneal de la novena vértebra torácica en donde se observa la porción proximal del noveno par de costillas, el ligamento intercapital y el disco intervertebral.

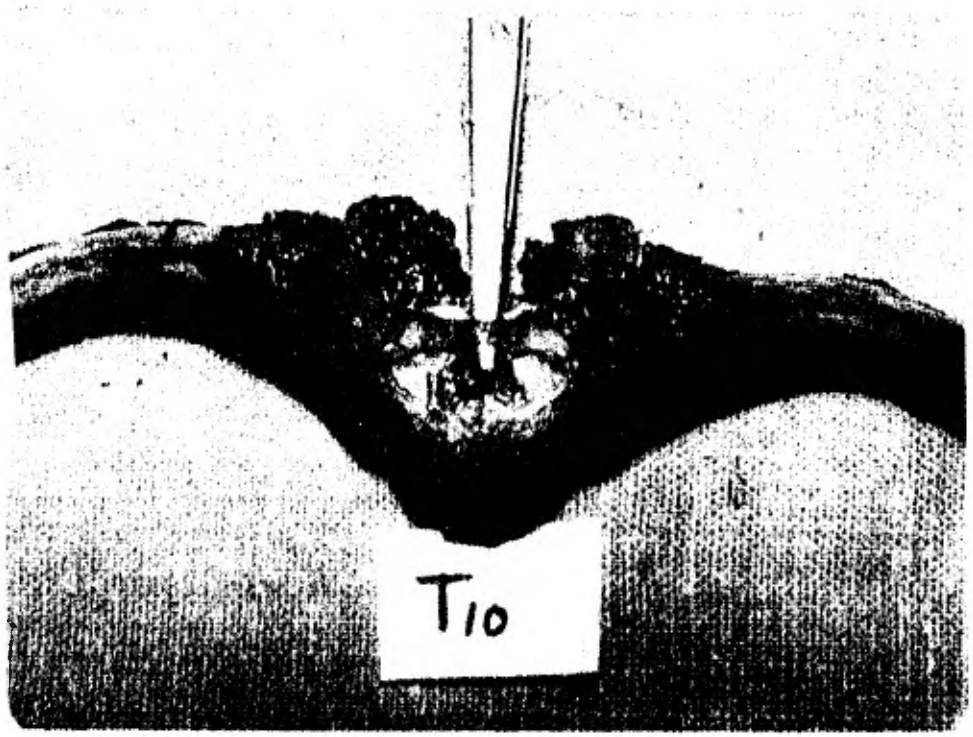

Figura Nº 19. Vista craneal de la décima vértebra torácica en donde se observa la porción proximal del décimo par de costillas, el ligamento intercapital y el disco intervertebral.

Figura Nº 20. Vista craneal de la onceava vértebra torácica en donde se observa la porción proximal del onceavo par de costillas y el disco intervertebral. A este nivel el ligamento intercapital está ausente.

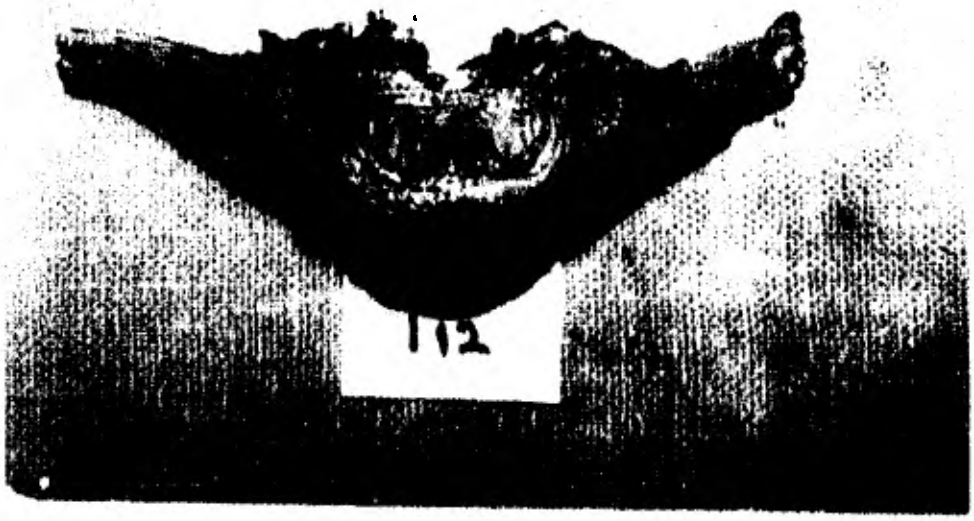

Figura Nº 21. Vista craneal de la doceava vértebra torácica en donde se observa la porción proximal del doceavo par de costillas y el disco intervertebral. A este nivel el ligamento intercapital está ausente.

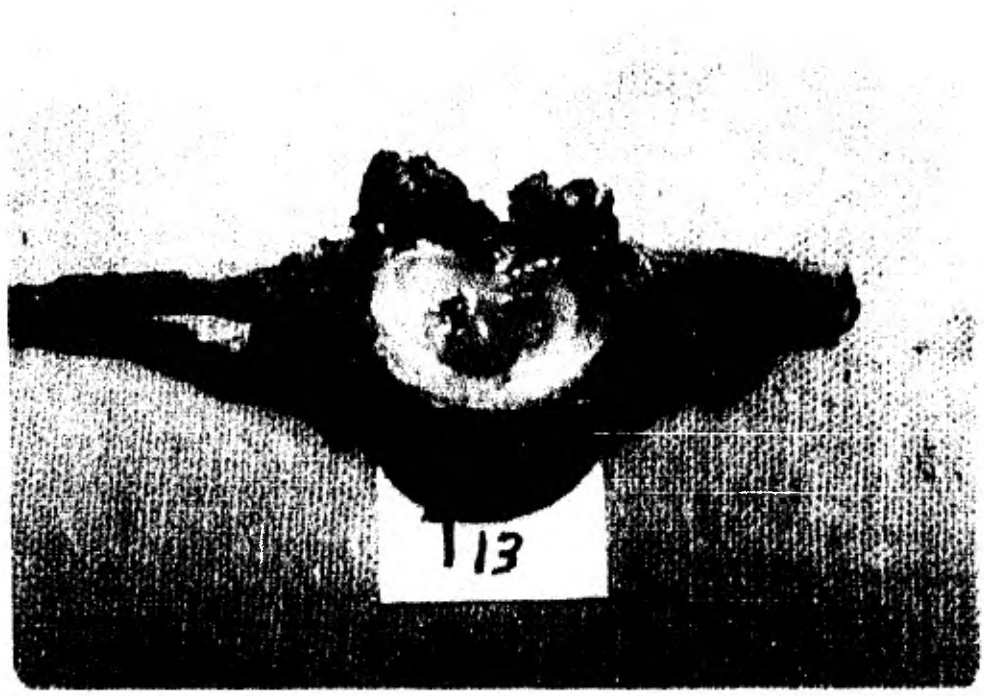

Figura Nº 22. Vista craneal de la treceava vértebra torácica en donde se observa la porción proximal del treceavo par de costillas y el disco intervertebral. A este nivel el ligamento intercapital está ausente.



Figura Nº 23. Vista cranial de la primera vértebra lumbar en donde se observa el disco intervertebral.

CUADRO No. 2

SEGUN LAS MEDICIONES REALIZADAS EN LOS LIGAMENTOS INTERCAPITALES, SE APRECIA LO SIGUIENTE, COMO PROMEDIO GENERAL EN LOS 30 CASOS ESTUDIADOS.

a) Ligamentos intercapitales más largos.	T6-T7, T8-T9, T9-T10.	A este nivel se encuentran los ligamentos intercapitales más largos ya que los discos intervertebrales sobre los que se encuentran presentan forma ovoide a una vista craneal, deprimidos dorsal y ventralmente y ensanchados hacia los lados al igual que los cuerpos vertebrales correspondientes, por lo que mantienen las cabezas de cada par de costillas más separadas entre sí.
b) Ligamentos intercapitales más altos en sus inserciones.	T1-T2, T2-T3, T8-T9.	Los ligamentos intercapitales entre T1 y T3 presentan a una vista craneal, una mayor altura a nivel de la inserción con las cabezas costales, debido a la forma circular de los discos intervertebrales a este nivel y a la pronunciada curvatura dorsal de los mismos, lo que permite que el ligamento intercapital se ensanche en sus extremos a nivel de sus inserciones (figuras Nos. 11 y 12). El ligamento intercapital entre las vértebras T8 y T9 también presenta un mayor tamaño a nivel de sus inserciones, ésto es debido más que a la forma del disco intervertebral, a que este ligamento es en general múy vasto, tanto en sus inserciones como en su parte medial.
c) Ligamentos intercapitales más altos en su parte media.	T5-T6, T6-T7, T7-T8.	Se encontró en forma general que los ligamentos antes dichos son los más vastos, por lo que se piensa que son los que mejor cumplen con la función de contensión dorsal al disco intervertebral.
d) Ligamentos intercapitales más cortos.	T1-T2, T2-T3, T3-T4.	En los mencionados espacios intervertebrales los ligamentos son muy cortos debido a que el espacio entre cada par de cabezas costales es menor que en el resto, ya que los discos intervertebrales y los cuerpos de las vértebras no son muy anchos a una vista craneal.
e) Ligamentos intercapitales más angostos en sus inserciones.	T4-T5, T5-T6, T7-T8.	La curvatura dorsal de los discos intervertebrales a este nivel es poco pronunciada por lo que los extremos distales de los ligamentos intercapitales no cuentan con espacio para ensancharse notablemente.
f) Ligamentos intercapitales más angostos en su parte media.	T1-T2, T4-T5, T9-T10.	Posiblemente los ligamentos intercapitales en los espacios intervertebrales antes dichos cumplan con menor eficacia como banda de contensión al disco intervertebral, debido a su reducido tamaño en la porción medial lo que los hace más débiles que el resto de los mismos.

CUADRO No. 3

SEGUN LAS MEDICIONES REALIZADAS EN LOS DISCOS INTERVERTEBRALES, SE APRECIA LO SIGUIENTE, COMO PROMEDIO GENERAL EN LOS 30 CASOS ESTUDIADOS.

a) Discos intervertebrales más grandes.	T10-T11, T11-T12, T12-T13.	Los tres últimos discos intervertebrales son de un 10% a un 16% más grandes que los del resto de la columna vertebral torácica, debido a que los cuerpos vertebrales y las caras articulares de las vértebras T11 a T13 son de mayor tamaño que en el resto de las vértebras torácicas y la ausencia de los ligamentos intercapitales a este nivel, permite que el disco intervertebral abarque la totalidad de la cara articular del cuerpo de las vértebras.
b) Discos intervertebrales más pequeños.	T3-T4, T4-T5, T6-T7;	A este nivel los cuerpos vertebrales y sus caras articulares son más pequeños que en el resto de la columna vertebral torácica, por lo que los discos intervertebrales son muy reducidos tanto en lo ancho como en su altura.

D I S C U S I O N

Mediante la realización del estudio anatómico del ligamentum conjugale costarum ó ligamento intercapital en el perro, en treinta casos,- la aportación que se obtiene es el determinar la presencia del ligamento mencionado en diferentes niveles de la columna vertebral torácica en animales de raza pura y criollos de diferentes edades y de - ambos sexos.

Se contribuye también en un estudio morfológico de los discos intervertebrales y del ligamento intercapital, sin antecedentes bibliográficos, ya que ninguno de los autores sobre Anatomía o Clínica de pequeñas especies menciona en sus tratados mediciones de estas estructuras. Siendo el cuadro de medidas obtenido una base para posterio - res estudios sobre la fisiología y patología de la región investigada.

Sólo uno de los casos estudiados no se comportó en la misma forma -- que el resto de éstos, ya que en el animal No. 7 no se localizó el - ligamento intercapital entre las vértebras torácicas No. 1 a la No.4 y teniendo la seguridad de que este hallazgo no se debió a defecto - de los procedimientos de disección ó a alteraciones patológicas, este hecho siembra la inquietud para posteriores investigaciones sobre las variaciones anatómicas que puedan presentar diferentes razas de la especie canina.

En general no se encontraron variaciones significativas en las es -- tructuras estudiadas entre los diferentes animales, determinando que los factores de edad, sexo ó función zootécnica no influyen sobre la

estructuración anatómica de la región.

Se concluyó que los discos intervertebrales sobre los que existe el ligamento intercapital son más pequeños que el resto de los discos intervertebrales torácicos estudiados.

Probablemente el ligamento intercapital siendo un tejido propio del espacio intervertebral compensa el pequeño tamaño de los discos intervertebrales sobre los que se encuentra al menos en la función de amortiguamiento de éstos.

Considerando que la alimentación y la edad de los perros influyen en el desarrollo y constitución de las vértebras, se piensa que éstos mismos factores influyen en el tamaño de los discos intervertebrales y del ligamento intercapital, ya que todos los casos guardan una relación proporcional de tamaño en ambas estructuras.

Aún cuando en la bibliografía consultada para este trabajo, se menciona la existencia del ligamento intercapital en el espacio intervertebral T10-T11, no fué posible comprobar esta afirmación ya que en ninguno de los casos estudiados en esta tésis mostró este ligamento en el espacio intervertebral antes dicho (3, 9).

Este estudio aporta también una técnica de disección específica, para lo cual fué necesario realizar disecciones preliminares de carácter exploratorio y estudiar ampliamente la región, tomando en cuenta la localización y las relaciones anatómicas existentes.

Las disecciones preliminares no se incluyen dentro de los treinta casos planteados en esta tésis.

Veinte de los casos fueron estudiados en fresco, siendo todos éstos de raza pura, los diez casos restantes fueron estudiados una vez preparados por los procedimientos usuales en el anfiteatro de la Facultad, siendo todos ellos criollos.

No se detectaron diferencias anatómicas entre los perros preparados y los trabajados en fresco, aún cuando se determinó que en los animales preparados se realizaron las disecciones más facilmente, ésto debido a la ausencia de sangre y a que los tejidos involucrados son más facilmente separables.

C O N C L U S I O N E S

Se llevó a cabo una descripción anatómica de las estructuras estudiadas, así como de su patología, según los datos establecidos por los diferentes autores.

La descripción anatómica que proporcionan los autores consultados es en forma general muy breve y los datos obtenidos en el presente trabajo sobre la presencia del ligamento intercapital no corresponden totalmente a la información consultada.

Se determinó la presencia del ligamento intercapital en los diferentes niveles de la columna vertebral torácica. Solo uno de los treinta casos no se comportó en la misma forma que el resto de los mismos.

Se obtuvieron medidas de las estructuras de interés y el promedio de éstas, con el fin de hacer comparación de los tamaños del ligamento intercapital y del disco intervertebral en los diferentes niveles de la porción toráoica de la columna vertebral, en los treinta perros estudiados.

Se elaboraron cuadros sinópticos para ilustrar con mayor claridad este trabajo.

B I B L I O G R A F I A

1.- COMITE INTERNACIONAL DE MOMENCLATURA ANATOMICA VETERINARIA: Nómina Anatómica Veterinaria, 2a. edición., Editorial Aedos, Barcelona, España, 1972.

2.- DE PALMA Y ROTHMAN: Disco Intervertebral., Editorial Jims, Barcelona, España, 1971.

3.- EVANS E. HOWARD Y DE LAHUNTA ALEXANDER: Disección del perro de Miller, 2a. edición., Editorial Interamericana, México, D. F. 1975.

4.- FUST H. L. Y GETTY R: Atlas de disección para el estudio de la anatomía de los animales domésticos., Editorial Continental, México, D. F. 1960.

5.- GAGE DEAN: Incidence of clinical disc disease in the dog., J.A.A.H.A. 1975.

6.- HORLEIN: Canine neurology, 3a. edición., Editorial Saun ers, Philadelphia. 1978.

7.- HORST, JOACHIN, CRISTOPH: Clínica de las enfermedades del perro., Editorial Acribia, Zaragoza, España. 1977.

8.- KIRK ROBERT W: Terapéutica Veterinaria., Editorial Continen - tal, México, D. F. 1979.

9.- MILLER, CHRISTENSEN, EVANS: Anatomy of the dog, 1a. edición., Editorial Saunders, Philadelphia, 1964.

10.- ROSALES CECEÑA MARTIN: Análisis estadístico de 883 casos diagnosticados en la Clínica de Pequeñas Especies de la Facultad de Medicina Veterinaria y Zootecnia, Tesis., U.N.A.M. 1978.

11.- SCHWARE: Compendio de Anatomía Veterinaria., Editorial Acri - bia, Zaragoza, España. 1970.

12.- BISSON S. Y GROSMAN J.D: Anatomía de los animales domésticos, 4a. edición., Editorial Salvat, Barcelona, España. 1973.