


# UNIVERSIDAD NACIONAL AUTONOMA DE MEXICO

FACULTAD DE ODONTOLOGIA



## CIRUGIA DE TERCEROS MOLARES RETENIDOS



**TESIS PROFESIONAL**

QUE PARA OBTENER EL TITULO DE:  
CIRUJANO DENTISTA  
PRESENTAN

MARTHA ISIS BARON FUENTES

JUDITH GARCIA LOPEZ

CIUDAD UNIVERSITARIA

1983



Universidad Nacional  
Autónoma de México

Dirección General de Bibliotecas de la UNAM

**Biblioteca Central**



**UNAM – Dirección General de Bibliotecas**  
**Tesis Digitales**  
**Restricciones de uso**

**DERECHOS RESERVADOS ©**  
**PROHIBIDA SU REPRODUCCIÓN TOTAL O PARCIAL**

Todo el material contenido en esta tesis esta protegido por la Ley Federal del Derecho de Autor (LFDA) de los Estados Unidos Mexicanos (México).

El uso de imágenes, fragmentos de videos, y demás material que sea objeto de protección de los derechos de autor, será exclusivamente para fines educativos e informativos y deberá citar la fuente donde la obtuvo mencionando el autor o autores. Cualquier uso distinto como el lucro, reproducción, edición o modificación, será perseguido y sancionado por el respectivo titular de los Derechos de Autor.

# TESIS CON FALLA DE ORIGEN

# CIRUGIA DE TERCEROS MOLARES RETENIDOS

## TEMARIO

### INTRODUCCION

#### I. ANATOMIA HUMANA

- 1.1. Osteología. Hueso Macizo Facial
- 1.2. Miología. Músculos Masticadores
- 1.3. Neurología. V y VII Pares Craneales
- 1.4. Angiología. Carótida Externa e Interna

#### II. HISTORIA CLINICA

- 2.1. Interrogatorio
- 2.2. Exploración Física
- 2.3. Estudios de Laboratorio
- 2.4. Modelos de Estudio
- 2.5. Diagnóstico
- 2.6. Tratamiento
- 2.7. Pronóstico
- 2.8. Observaciones

#### III. ANALISIS CLINICOS

- 3.1. Tiempo de Sangrado
- 3.2. Pruebas de Hiperglucemia y Glucosuria
- 3.3. Recuento Globular ó Hematría Hemática
- 3.4. Identificación de Anullos de Coagulación Sanguínea

3.5. Química Sanguínea

IV. ESTUDIO RADIOGRAFICO

V. CLASIFICACION DE LOS TERCEROS MOLARES RETENIDOS

5.1. Inferiores

5.2. Superiores

VI. TRATAMIENTO PREOPERATORIO

VII. INSTRUMENTAL

7.1. Tejidos Blandos

7.2. Tejidos Duros

VIII. TECNICAS DE BLOQUEO

IX. INTERVENCION QUIRURGICA

9.1. Incisión a Colgajo

9.2. Osteotomía y Osteotomía

9.3. Operación propiamente dicha

9.4. Tratamiento de la cavidad ósea

9.5. Suturas

X. TRATAMIENTO POSOPERATORIO

XI. CONCLUSIONES

XII. BIBLIOGRAFIA

## INTRODUCCION

Los dientes retenidos han alcanzado gran importancia en el campo de la Cirugía Bucal, por la alta frecuencia con que se presentan y por los diversos trastornos que ocasionan, en ciertos casos extraordinariamente graves.

Se han realizado investigaciones en relación con la etiología de los terceros molares retenidos y se ha advertido que son diferentes las causas, como tales se explican: inflamaciones crónicas, la densidad del hueso que lo cubre, la membrana fibrosa, desviación angular del gérmen dentario, pero el principal problema que se expone es la falta de desarrollo en maxilares. Antiguamente este problema no era muy común ya que los antepasados poseían una alimentación de consistencia principalmente dura, la cual les servía de estímulo para el desarrollo adecuado de los maxilares; esta teoría está basada en los hechos en que el hombre indígena de México, así como los aborígenes australianos no presentan esta anomalía.

En la presente década en donde la alimentación es ha base de dieta blanda y productos desintegrados, que no requieren de un esfuerzo decidido en la masticación, se ha observado una mayor incidencia hacia el problema de los dientes retenidos.

Los dientes retenidos son fuentes potenciales de complicaciones locales o generales, tal es el caso de la presión que estos pueden ejercer sobre sus nervios o sobre troncos mayores originando dolores de gran intensidad y de duración variable. Así mismo los procesos infecciosos del saco folicular, pueden estar como infección focal, produciendo trastornos sobre todo en los tejidos adyacentes. Algunos investigadores han observado

conclusión de que también son causantes de abscesos, quistes dentígeros, osteomielitis, adenoflemones y formaciones tumorales.

Se han reportado casos de pacientes que presentan canicie, calvicie y eccemas.

El objetivo de esta tesis, es el concientizar al práctico general y al estudiante de odontología de que todo diente retenido es susceptible a producir trastornos de índole diversas, por lo que es aconsejable su extracción, a pesar de que muchas veces pasan inadvertidos y no ocasionan ninguna molestia al paciente portador.

Este trabajo ha reunido una revisión exhaustiva y sistematizada que tiene como fin la accesibilidad al conocimiento de la Cirugía de Terceros Molares, tratando los diferentes aspectos que el dentista general deberá conocer para elaborar un diagnóstico, para la planeación y aplicación del tratamiento.

Esta obra contiene un breve resumen de la Anatomía Humana enfocada a la región de los terceros molares.

En el capítulo correspondiente a Historia Clínica se incluye un modelo generalizado para la realización de la misma, que contempla la principal información en relación a la salud que se investigará en cada paciente.

En los libros de Ries Centeno y Archer, los doctores Fell, Gregory y Winter, mencionan la clasificación de los terceros molares en la cual nos basamos por considerarla de fácil aplicación y por ser la más común.

En el capítulo correspondiente al Diagnóstico nostórico, se describe la forma de diagnóstico de los terceros molares retenidos.

ran con menor grado de traumatismo y práctica fácil.

En el tratamiento preoperatorio y posoperatorio sugerimos las medidas necesarias que se requieren para lograr el éxito de la intervención.

Si el dentista general se siente seguro de poder salir avante con la operación y obtener buenos resultados, sería negligente si cuando no brindase ayuda, pero igualmente resulta na negligente si cuando no se siente calificado, comete el error de no remitirlo al especialista.



## CAPITULO I

## ANATOMIA HUMANA

## 1.1. Osteología. Huesos del Macizo Facial

Los huesos de la cara se dividen en dos porciones :

## Mandíbula

Maxilar. Formada por doce huesos pares que son; maxilares, malares, unguis, cornetes inferiores, huesos propios de la nariz y palatinos, además de uno impar que es el vómer.

## Maxilar

En este hueso encontramos la apófisis palatina que forma el piso de las fosas nasales y la bóveda palatina, en su parte superior se encuentra el orificio del seno maxilar o un tro de Highmore. Esta apófisis articulada con la del otro maxilar forma la espina nasal anterior y el conducto palatino anterior.

También encontramos en este hueso la apófisis ascendente que se articula con el cornete inferior y cornete medio a través de la cresta turbinal superior e inferior.

Se observa en el maxilar la apófisis piramidal que forma parte del piso de la órbita, distinguiéndose el conducto suborbitario el cual se abre en la cara a través del agujero suborbitario. En esta apófisis se distinguen la tuberosidad del maxilar y la fosa cigmática.

En su borde inferior o borde alveolar presenta los alveolos dentarios separados por las apófisis interdentarias.

La tuberosidad del maxilar articulada con el palatino forma el conducto palatino posterior.

#### Malar

Hueso situado entre el maxilar superior, el frontal, el ala mayor del esfenoides y la escama del temporal.

Observamos la apófisis orbitaria que constituye parte de la órbita y de la fosa temporal a través del canal retro-molar.

#### Huesos Propios de la Naríz

Huesos situados entre el frontal y las ramas ascendentes de los maxilares.

En él se distinguen el orificio vascular y el surco etmoidal.

#### Unguis o Hueso Lagrimal

Hueso localizado entre la cara interna de la órbita, el frontal, el etmoides y el maxilar.

La cara externa presenta la cresta lagrimal posterior y el canal lacrimonasal.

La cara interna está dividida en dos, la posterior que se articula con el etmoides y la anterior que forma parte de la pared externa de las fosas nasales.

#### Huesos Palatinos

Su posición se encuentra en la parte posterior de la cavidad nasal y se articula con el ala mayor de los maxilares.

Este hueso forma parte del piso de las fosas nasales y de la bóveda palatina.

La apófisis piramidal del palatino se localiza en el borde inferior en el cual se abren los conductos palatinos accesorios.

La escotadura palatina esta situada entre la apófisis orbitaria y la apófisis esfenocefalica y fue posteriormente recibe el nombre de agujero esfenopalatino.

### Cornete Inferior

Este hueso presenta tres láminas que son :

- Apófisis lagrimal o nasal que se articula con el unguis y con los bordes del canal nasal completando el conducto nasal.
- Apófisis maxilar o auricular que se articula con el borde inferior del orificio del seno maxilar
- Apófisis etmoidal que se articula con la apófisis unciforme del etmoides.

### Vomer

Hueso situado junto a la lámina perpendicular del etmoides y el cartílago, forma el tabique de las fosas nasales.

Por medio de las alas del vomer se articula con el cuerpo del esfenoides y forma el conducto esfenovomeriano.

### Mandibula

Hueso en forma de herradura formado por un cuerpo y dos

La cara anterior del cuerpo presenta la sínfisis mentoniana y la eminencia mentoniana sobre su línea media.

Al nivel de los premolares se observa el agujero mentoniano por donde sale el nervio y los vasos mentonianos. Atras de éste observamos la línea oblicua externa del maxilar que parte del borde anterior de la rama vertical hasta el borde inferior del hueso.

Por su cara posterior se localizan las apófisis geni cerca de la línea media. Más atras encontramos la línea oblicua interna o milohioidea que va del borde anterior de la rama vertical hasta el borde anterior de esta cara.

En esta cara observamos la foseta sublingual y la foseta submaxilar.

Por su borde inferior se encuentra la foseta digástrica. Su borde superior o borde alveolar presenta los alveolos dentarios separados por las apófisis interdientarias.

Viendo la rama por su cara interna se distingue el orificio superior del conducto dentario y la espina de spix.

El borde posterior o parotídeo, borde anteroinferior y el cuerpo del hueso forman el canal milohioideo.

Su borde superior posee la escotadura sigmoidea limitada por la apófisis coronoides en la cual se inserta el temporal y el cóndilo de la mandíbula que se articula con la cavidad glenoidea del temporal por medio del cuello del cóndilo en donde se inserta el músculo pterigoideo externo.

El borde inferior de la rama unido con el borde posterior del cuerpo forma un ángulo de la mandíbula o cóndilo.

## 1.2. Miología. Músculos Masticadores

Los músculos masticadores son aquéllos que se insertan por una de sus extremidades en la mandíbula, son en número de cuatro e intervienen en los movimientos de elevación y lateralidad de la mandíbula.

### Temporal

Músculo que ocupa la fosa temporal.

Se inserta por arriba en la línea curva temporal inferior, en la fosa temporal, en la aponeurosis temporal y por medio de un haz accesorio en el arco cigomático, terminando su inserción en la cara interna de la apófisis coracoides mediante un fuerte tendón.

Se inerva mediante los tres nervios temporales profundos que son ramos del maxilar inferior.

Este músculo eleva la mandíbula y la dirige hacia atrás.

### Masetero

Este músculo se localiza de la apófisis cigomática hasta el gonion.

Esta constituido por un haz superficial y un haz profundo, separados por tejido adiposo.

Tanto el haz superficial como el haz profundo se insertan por su parte superior en el borde inferior del arco cigomático. el haz superficial termina su inserción en la cara externa del gonion y el haz profundo lo termina sobre la cara externa de la cara ascendente de la mandíbula.

La inervación es doble por el nervio mandibular que es

un ramo del maxilar inferior.

Este músculo eleva la mandíbula.

#### Pterigoideo Interno

Este músculo se localiza de la apófisis pterigoideas hasta la porción interna del gonion.

Por su parte superior se inserta en el ala externa de la apófisis pterigoideas, en la fosa pterigoidea y mediante el fascículo palatino de Juvara en la apófisis piramidal del palatino terminando su inserción en la cara interna del gonion y de la rama ascendente.

Su inervación esta dada por el nervio pterigoideo interno que es un ramo del maxilar inferior.

Eleva la mandíbula y le proporciona pequeños movimientos de lateralidad.

#### Pterigoideo Externo

Este músculo va de la apófisis pterigoideas al cuello del cóndilo.

Esta formado por un haz superior o esfenoidal y otro inferior. El haz superior se inserta en el ala mayor del esfenoides y el haz inferior en el ala interna de la apófisis pterigoideas, terminando por insertarse ambos haces en el cuello del cóndilo, en la cápsula articular y en el senisco interarticular.

Está inervado por dos ramos nerviosos procedente del facial.

En su origen se divide en dos ramos nerviosos que proceden al

te de la mandíbula, cuando la contracción de ambos pterigoideos es simultáneo. Si se contraen disladamente producen movimientos laterales, si estos son alternativos y rápidos se denominan de diducción y son los principales en la masticación.

### 1.3. Neurología. V y VII Pares Craneales.

#### V Par. Nervio Trigémino.

Nervio mixto que transmite la sensibilidad de la cara, órbita y fosas nasales llevando las insitaciones motoras a los músculos masticadores.

El trigémino posee cuatro núcleos, de los cuales tres son sensitivos y otro motor.

La raíz motora del nervio está formada por las prolongaciones de las células del núcleo motor que salen del puente protuberancial en la línea trigémino facial.

Al lado de la raíz motora, la raíz sensitiva hace su entrada en la sustancia del encéfalo constituyendo ambas raíces el tronco del nervio trigémino que está envuelto por la piamadre y que atraviesa la aracnoides, el espacio subaracnoideo hasta llegar a la duramadre situándose en la porción petrosa del temporal. aquí la duramadre se desdobla y forma el cavum de Meckel en donde se encuentra la fosa de Gasser. En esta cavidad la raíz sensitiva tiene un gran ganglio semilunar, el ganglio de Gasser. Las prolongaciones centrales de la célula de este ganglio constituye la raíz sensitiva y termina en tres núcleos sensitivos : Núcleo Sensitivo Principal, Núcleo del Tracto Facial, Núcleo del Tracto Mesencefálico.

Las prolongaciones periféricas entran en la composición de los tres ramos principales del nervio trigémino que son :

- Nervio Oftálmico
- Nervio Maxilar Superior
- Nervio Maxilar Inferior

En la región donde se ramifican cada uno de estos se encuentran pequeño ganglios : Ganglio Ciliar con el Nervio Oftálmico, Ganglio Pterigopalatino con el Nervio Maxilar Superior, Ganglio Ótico con el Nervio Maxilar Inferior.

#### Nervio Oftálmico.

Es un ramo sensitivo que se desprende del Ganglio de Gasser. En su trayecto emite ramos colaterales, uno de los cuales es el nervio recurrente de Arnold. Penetra por el seno cavernoso y al salir de este lugar se divide en tres ramas terminales :

- Nervio Nasal
- Nervio Frontal
- Nervio Lagrimal

#### Nervio Nasal.

Penetra en la órbita por la hendidura esfenoidal hasta llegar al agujero etmoidal anterior en donde se bifurca en un ramo nasal interno y externo. El nervio nasal interno penetra en el agujero etmoidal y va a las fosas nasales ahí emite un ramo para el tabique y otro para las fosas nasales, este último llega a la piel del lóbulo de la nariz con el nombre de nervio nasolabial.



El nervio nasal externo emite ramos destinados a la piel del espacio interorbitario, ramos para las vías lagrimales con el nombre de nervio infratroclear y para los tegumentos de la raíz de la nariz.

También emite ramos colaterales que son las raíces sensitiva del ganglio Oftálmico, los nervios ciliares largos que inervan el núcleo del ojo y el nervio esfenoidal de Lus - chka.

#### Nervio Frontal.

Penetra en la órbita y antes de llegar al reborde orbitario se divide en frontal interno y externo, los cuales emiten ramos destinados al periostio, a la piel de la frente con el nombre de nervio supraorbital, al párpado superior y ramos nasales para la piel de la raíz de la nariz.

#### Nervio Lagrimal.

Penetra en la hendidura esfenoidal hasta alcanzar la glándula lagrimal ahí se divide en un ramo interno que inerva el párpado superior y la piel de la región temporal, otro ramo externo o lacrimopalpebral que inerva la glándula lagrimal.

#### Nervio Maxilar Superior.

Este nervio es sensitivo y nace en el ganglio de Gasser. Atraviesa por el agujero redondo mayor hasta salir por el orificio suborbitario donde emite sus ramas terminales: Ramos Palpebrales que inervan el párpado inferior, Ramos Labiales que inervan la mucosa del labio superior y carrillos, Ramos Nasales que inervan los tegumentos de la nariz.

Este nervio también emite ramos colaterales que son:

- A. Ramo Meníngeo Medio. Inerva las fosas esfenciales.
- B. Ramo Orbitario. Penetra en la cavidad orbitaria y al salir de este lugar se divide en un ramo temporomalar que inerva la piel del pómulo y fosa temporal, otro ramo es el lacrimopalpebral que inerva la glándula lagrimal y párpado inferior.
- C. Nervio Esfenopalatino. Penetra en la fosa pterigomaxilar, dividiéndose en las siguientes ramas terminales:
  - Nervios Orbitarios. Inervan las celdillas etmoidales.
  - Nasaes Superiores. Inervan los cornetes superior y medio.
  - Nasopalatino. Inerva la mucosa de la bóveda palatina y la del tabique.
  - Ptericopalatino. Inerva la mucosa de la rinofaringe.
  - Palatino Anterior. Inerva el cornete inferior.
  - Palatino Medio. Inerva la mucosa del velo del paladar.
  - Palatino Posterior. Inerva la mucosa del velo del paladar, el eristofilino interno, el palatogloso y el faringostafilino.
- D. Nervios Dentarios Posteriores. Proporcionan ramos a los huesos molares superiores, así como a la mucosa del seno maxilar y al hueso del mismo nombre.
- E. Nervio Dentario Medio. Emite ramos para los premolares y para el canino.

### Nervio Maxilar Inferior

Nervio mixto que se forma por la unión de la raíz motora y la raíz sensitiva. Inerva los músculos que se insertan en la mandíbula, la piel que la cubre y otros derivados del arco.

Al salir del Ganglio de Gasser y llegar al agujero oval se divide en dos troncos:

- a. Tronco Anterior. Que proporciona tres ramos:
  - Nervio Temporobucal. Suministra ramos al pterigoideo externo, al músculo temporal, a la piel y mucosa del carrillo.
  - Nervio Temporal Profundo Medio. Suministra ramos al músculo temporal.
  - Nervio Temporomasetero. Inerva al músculo temporal y al músculo maseterino.
  
- b. Tronco Posterior. Que proporciona cuatro ramos:
  - Tronco de los Nervios Pterigoideo Externo del Peristafilino Externo y del músculo del martillo dividiéndose en tres ramas que inervarán a los músculos correspondientes.
  - Nervio Auriculotemporal. Se divide en las auriculares inferiores que inervarán el conducto auditivo externo, las auriculares que inervarán a la articulación temporomandibular y los ramos anastomóticos para el dentario inferior y para el facial; y ramos carotídeos que inervan la glándula del mismo nombre.
  - Nervio Dentario Inferior. Penetra en el conducto denta-

rios, sale por el agujero mentoniano dando sus ramas terminales: nervio incisivo que inerva incisivos y canino, y el nervio mentoniano que inerva el mentón y el labio inferior. Durante su recorrido da ramas colaterales: - la rama anastomótica del lingual, el nervio milohioideo, los nervios dentarios que inervan los gruesos molares, premolares y canino, así como el maxilar superior y encía que lo cubre.

- Nervio Lingual. Se anastomosa con el dentario inferior, facial, hipogloso mayor y milohioideo. Emite ramos colaterales que van al velo del paladar, amígdalas, mucosa gingival, piso de boca, glándula y ganglio sublingual y al ganglio submaxilar. Sus ramos terminales están destinadas a la mucosa de la cara inferior y del dorso de la lengua, en la porción que está por delante de la V lingual.

#### VII Par. Nervio Facial

Nervio mixto que posee tres núcleos: Núcleo Motor del Nervio Facial, Nervio del Tronco Solitario y el Núcleo Salivatorio Superior.

Estos dos últimos dan origen a la raíz sensitiva y está a nivel del ganglio geniculado, constituye el intermediario de Wisberg.

La raíz motora surge del núcleo facial y se encuentra por la raíz sensitiva a nivel del cráneo bulbo, protuberancial, y la parte del tronco solitario. Se divide en sus dos ramos terminales que son:

- El nervio que va al ojo y al oído y el que va al labio inferior.

En el músculo auricular anterior y músculos del -  
 tragus, sus ramos frontales van hacia el músculo frontal  
 los palpebrales al superciliar y orbicular de los párpados,  
 los suborbitarios destinados a los cigomáticos y e  
 levadores del labio superior, mirtiforme y canino, los  
 ramos bucales que terminan en el buccinador y orbicular  
 de los labios.

- Rama Cervicofacial. Se divide en bucales inferiores que inervan a los músculos risorios, buccinador y semiorbicular inferior; los ramos mentonianos que terminan en el triangular de los labios, cuadrado de la barba y borla de la barba; y los ramos cervicales que van al músculo cutáneo del cuello.

En su trayecto emite los ramos colaterales que forman -  
 dos grupos:

a. Colaterales Intrapetrosas. En este grupo tenemos:

- Nervio Vidiano. Se constituye por la unión del nervio petroso superficial mayor y el nervio petroso profundo mayor.
- Nervio Petroso Superficial Menor. Originado en el Ganglio geniculado, sale del conducto de Arnold, para terminar en el ganglio otico.
- Nervio del Músculo del Estribo.
- Cuerda del Tímpano. Este junto con el nervio lingual - termina en los bultos del sueto de la lengua, en las - glándulas sublingual y submaxilar.
- Rama Anestemática del Neunogéntrico.

## 3. Colaterales Extratiroideas.

- Ramo Sensitivo del Conducto Auditivo Externo. Inerva la piel del conducto, la membrana del tímpano, el tragus y el lóbulo de la oreja.
- Ramo Auricular Posterior. Destinados a los músculos auriculares posterior y superior, músculos del pabellón de la oreja y el músculo occipital.
- Ramo del Estilohioideo y del Vientre Posterior del Digastrico. Inervaran a los músculos correspondientes.
- Ramo Lingual. Termina en la base de la lengua, emitiendo filetes mucosos que se unen con el glosofaríngeo y rami-  
tos vasculares para el palatogloso y estilogloso.

## 1.4. Angiología. Carótida Externa e Interna.

### Carótida Externa

Se situa entre la bifurcación de la carótida primitiva y el cuello del cóndilo de la artíbula emitierio a este nivel dos ramos terminales que son:

A. Arteria Temporal Superficial. Corre a través de la glándula parótida y al llegar a la región temporal se bifurca en el ramo frontal para la frente y en el ramo parietal.

En su recorrido encontramos los siguientes ramos colaterales :

- Ramos Frontales. Inerva a la glándula parótida.
- Arteria Transversal de la cara. Inerva al Masticador y carrillo.

- Arteria Cigomático Malar. Alcanza a la orbicular de los párpados.
- Temporal Profunda Posterior. Irriga al músculo temporal.
- Ramos Auriculares Posteriores. Irrigan al tragus y al pabellón de la oreja.

B. Arteria Maxilar Interna. Se introduce por el ojal retrocondíleo de Juvara y al llegar a la fosa pterigomaxilar alcanza el agujero esfenopalatino, en donde termina con el nombre de arteria esfenopalatina y se introduce en las fosas nasales.

En su trayecto se van a desprender los ramos colaterales siguientes :

- Timpánica. Se ramifica en la mucosa del timpano.
- Menígea Media. Da origen a ramos destinados al ganglio de Gasser, ramos orbitarios, ramos temporales y un ramo petroso.
- Arteria Menígea Menor. Se ramifica en el seno cavernoso y en el ganglio de Gasser .
- Arteria Temporal Profunda Media. Se distribuye en la cara profunda del pterioideo externo y del músculo temporal.
- Temporal Profundo Anterior. Irriga el músculo temporal
- Dentario Inferior. De origen a la rama pterioidea, la rama milohioides, las ramas dentarias que alcanzan el vértice de las piezas dentarias y la rama incisiva que irriga a los incisivos y al maxilar inferior.

- Arteria Maseterina. Se distribuye en el masetero.
- Arteria Bucal. Irriga al buccinador.
- Arterias Pterigoideas. Irrigan a los músculos pterigoideos.
- Arteria Palatina Superior ó Descendente. Irriga a la mucosa gingival y bóveda palatina.
- Arteria Alveolar. Penetra en los conductos dentarios posteriores y se dirigen a los gruesos molares.
- Infraorbitario. Emana de ella una rama orbitaria, ramos mucosos para el seno maxilar y una rama dentaria anterior para los incisivos superiores.
- Arteria Vidianiana. Se distribuye en la mucosa de la faringe.
- Arteria Pterigopalatina. Se ramifica en la bóveda de la faringe.

En su recorrido emite ramos colaterales que son :

- a. Tiroidea Superior. Nace arriba del origen de la carótida y llega al lóbulo del cuerpo del tiroides en donde termina.
- b. Arteria Lingual. Se origina por encima de la tiroidea donde será irrigada por la arteria ranina, terminando en la punta de la lengua. Emanan de ella los siguientes ramos :
  - Arterias Hioideas
  - Arterias Dorsales de la Lengua. Irrigan las papilas calcíferas. Iranean específicamente a la arteria anterior del velo



del paladar.

- Arteria Sublingual. Irriga la glándula sublingual y el frenillo de la lengua.

c. Arteria Facial. Se inicia arriba de la lingual, en su recorrido irriga a la glándula submaxilar y al borde inferior de la mandíbula. Finalmente pasa por el surco geniano donde irriga al ángulo interno del ojo por medio de la arteria angular.

De esta arteria emanar ramas colaterales :

- Arteria Palatina Inferior o Ascendente. Irriga al estilohioideo, estilogloso, faringe, amígdala y velo del paladar.

- Arteria Pterigoidea.

- Arteria Submaxilar .

- Arteria Submentoniana. Emite ramos a la glándula submaxilar, músculo milohioideo, digástrico para finalizar en el mentón.

- Arteria Maseterina Inferior.

- Coronaria Superior e Inferior. Inerva al labio superior e inferior.

- Arteria del Ala de la Nariz.

d. Arteria Occipital. Nace de la carótida externa y termina en el esplenio.

e. Auricular Posterior. Se origina por encima de la occipital.

f. Arteria Periferea Inferior. Irriga a la supratroclear.

### Carótida Interna

Se origina en el cartílago tiroides hasta la apófisis clinoides, emite una rama colateral oftálmica y cuatro terminales que son :

- a. Arteria Cerebral Anterior. Irriga el hemisferio cerebral.
- b. Arteria Cerebral Media o Silviana. Se ramifica en el lóbulo de la ínsula y en la cara externa del cerebro.
- c. Arteria Comunicante Posterior. Se anastomosa con la cerebral posterior.
- d. Arteria Coroidea. Irriga los plexos coroides.

### Arteria Oftálmica

Es la arteria colateral que tiene su origen en la apófisis clinoides, a lo largo de su curso emite ramos colaterales:

- Arteria Lagrimal. Alcanza la glándula lagrimal para terminar en el párpado superior.
- Central de la Retina. Irriga a la retina.
- Supraorbitaria o Frontal externa. Al salir del agujero supraorbitario se divide en dos ramas, una superficial y otra profunda que se distribuye en los tejidos blandos adyacentes.
- Cilios Cortos Posteriores. Atraviesan la esclerótica y terminan en la porción ciliar de la coroides.
- Cilios Largos Posteriores. Al nivel del músculo ciliar forman el círculo arterial mayor del iris, irrigan los distintos elementos del iris.

- Muscular Superior. Irriga los músculos elevador del párpado superior, el recto interno y oblicuo mayor del ojo.
- Muscular Inferior. Irriga el recto inferior, el recto externo y oblicuo menor.
- Etmoidal Posterior. Penetra en la duramadre y mucosa pituitaria.
- Etmoidal Anterior. Por medio de su ramo meníngeo irriga la hoz del cerebro y la duramadre, su ramo nasal irriga la mucosa pituitaria.
- Arterias Palpebrales Inferior y Superior. Forman la red palpebral con la lacrimonasal, la nasal, la frontal y la infraorbitaria. La palpebral inferior proporciona un ramo nasal que se distribuye en su mucosa.

Sus ramas terminales son la frontal interna que se divide en ramos subcutáneos, musculares y periósteos. La otra rama es la nasal que se anastomosa con la arteria oftálmica.

## CAPITULO II

### HISTORIA CLINICA

La importancia de la Historia Clínica es conocer el estado de salud de los pacientes, ya que un paciente con alteraciones en alguno de sus sistemas orgánicos como sería el caso de pacientes diabéticos, pacientes con alteraciones en su sistema cardiovascular, en su sistema hematológico, etc. Requerrán un tratamiento pre y posoperatorio especial para realizar la cirugía y evitar complicaciones.

A través de la evolución de la cirugía se han diseñado diversas formas de Historia Clínica que ayudarán a realizar un diagnóstico veraz. Según nuestro criterio hemos elegido los siguientes puntos como los más importantes para realizar una correcta Historia Clínica, los cuales se mencionan a continuación:

#### 2.1. Interrogatorio.

Constará de los siguientes elementos:

##### a. Datos Personales.

Además de sus datos generales como son: Nombre, edad, sexo, etc., es importante incluir el nombre, domicilio, teléfono del médico particular.

##### b. Antecedentes Hereditarios.

Estos datos nos ayudarán a conocer la predisposición del paciente a ciertas enfermedades como serían la diabetes, la hemofilia, etc.

##### c. Antecedentes No Patológicos.

Establecen la forma en que el medio ambiente influye en el paciente creando en el hábitos como serían el tabaquismo y alcoholismo, situaciones que nos ayudarán a conocer la reacción del paciente ante el tratamiento además de la anomalías provocadas dentro de la cavidad bucal.

d. Antecedentes Patológicos.

Nos enfocaremos al tipo de enfermedades que haya padecido el paciente (hepatitis, enfermedades propias de la niñez, fiebre reumática, etc. ), medicamentos ingeridos y sus reacciones alérgicas. También a los padecimientos que hayan requerido hospitalización.

e. Padecimiento Actual.

Ayudados por las manifestaciones que el paciente nos refiere (evolución, forma, tiempo, etc.) consideraremos si su estado de salud, altera de alguna forma el tratamiento quirúrgico.

f. Revisión de Sistemas y Aparatos.

- Aparato Digestivo. Su importancia radica en conocer el estado normal de dicho aparato, para saber que tipo de medicamento es apropiado recetarle en el pre y posoperatorio. Por ejemplo: en el caso de úlcera péptica sería conveniente no administrar medicamentos por vía oral - sino por vía I.M.
- Aparato Respiratorio. Valoraremos este aparato con un fin preventivo principalmente, para evitar contagios de tipo infeccioso (tuberculosis, bronquitis, etc.), siendo muy importante descubrir la presencia del asma, enfermedad que se trata con consideraciones especiales ya que se deben recetar inhalantes del tipo de broncodilatadores.

- Aparato Cardiovascular. Su revisión se hará en una forma muy minuciosa por ser importante conocer las afecciones que alteran dicho aparato, que son de vital importancia para el tratamiento que realizaremos, ya que un enfermo con problemas cardiovasculares, siempre requerirá una medicación especial pre-trans-post operatoria (eligiendo el anestésico adecuado), tal es el caso del enfermo con angina de pecho, infarto al miocardio, hipertensión, etc., ya que al no ser tratados de la forma debida podemos provocar alteraciones que pueden causar el deceso.

El odontólogo tratará siempre estos pacientes en común acuerdo con el cardiólogo.

- Aparato Urinario. Con un correcto estudio de este aparato, evitaremos lesionar los riñones en un paciente con enfermedad renal, ya que se tomaran las medidas necesarias al administrar cualquier farmaco tratando de que estos sean eliminados rápidamente por el organismo.
- Sistema Nervioso. El estudio de este sistema también es muy importante desde el punto de vista odontológico, ya que un paciente con un estado emocional aprensivo, se le premedicará con algún tranqilizante antes de ser intervenido, evitando alguna reacción tipo shock anafiláctico al administrarle al un anestésico inadecuado.
- Sistema Hematológico. El conocimiento adecuado del funcionamiento de este sistema sirve para detectar a un posible paciente con disercias sanguíneas, las cuales afectan la coagulación, ayudándonos a instaurar un me-

por tratamiento pre-post operatorio.

## 2.2. Exploración Física.

La exploración representa la intervención del dentista en el propio diagnóstico. La cual puede ser realizada en forma : Directa por medio de las manos del operador y con una base ocular, la otra Indirecta por medio del instrumental.

Para el mejor entendimiento de este punto la hemos dividido en dos fases :

- A) Exploración General. Se realiza desde el momento en que el paciente entra al consultorio por medio de la observación, si el paciente manifiesta signos anormales o si ya anteriormente en el interrogatorio especulamos una posible alteración en sus sistemas se registrarán los signos vitales : temperatura, pulso, presión arterial y frecuencia respiratoria. Ya que al detectar alguna anomalía nos orientaría para el manejo adecuado del paciente.
- B) Exploración Bucal. Nos enfocaremos directamente a cavidad oral, valiéndonos de los medios ya antes mencionados. Se realizara cuidadosamente ya que algunas enfermedades manifiestan sus primeros signos en ésta. Se realizara bajo un orden que es el siguiente : comisura de los labios, mucosa labial, mucosa bucal, carrillo, lengua, piso de boca, paladar, amígdalas, encías, por último los dientes, en los cuales observaremos si presentan caries, maloclusiones reordenaciones defectuosas, etc.

### 2.3. Estudios de Laboratorio.

Los estudios de laboratorio aunados a la información procedente del interrogatorio y de la exploración física con frecuencia confirman una impresión diagnóstica.

Estos se realizarán a pacientes que presentan algún indicio de enfermedad y a toda persona mayor de 50 años ya que las lesiones de la cavidad bucal pueden verse complicadas por una enfermedad general. A parte de estas pruebas, si se sospecha de una enfermedad general el odontólogo deberá mandar al paciente con su médico dependiendo de su criterio profesional.

No mencionaremos los tipos de prueba que se llevarán a cabo para el diagnóstico ya que por ser este punto de suma importancia lo analizaremos minuciosamente en un capítulo posterior.

### 2.4. Modelos de Estudio.

La finalidad de obtener estos modelos radica en conocer con mayor detalle la zona a intervenir. Sobre ellos estudiaremos que clase de intervención será la más apropiada para el paciente, de acuerdo a los datos proporcionados en el examen radiográfico y exploración bucal, por lo que se consideran un complemento para obtener un buen diagnóstico.

Previamente se hará en ellos un simulacro de la intervención, esto servirá para intervenir en la boca del paciente con mayor seguridad.

### 2.5 Diagnóstico.

Se define como la recopilación de datos, después de un



valoración crítica de la información obtenida por los medios antes mencionados.

El diagnóstico final debe hacerse por escrito, dándolo a conocer al paciente o algún familiar en caso de que el paciente no este facultado mentalmente para recibir dicha información.

El dentista deberá ser lo suficientemente honesto, para dar un diagnóstico, en caso de que este sea incierto también se le hará conocer al paciente.

## 2.6. Tratamiento.

Una vez realizado el diagnóstico se planeara el mejor tratamiento ha realizar en un paciente, según su estado de sa lud ya preestablecido.

Este tratamiento consistira en tres etapas:

- a. Tratamiento Preoperatorio
- b. Tratamiento Operatorio
- c. Tratamiento Posoperatorio

Como esta etapa de la Historia Clínica es de sumo interés la explicaremos ampliamente en el desarrollo de este trabajo.

## 2.7. Pronóstico.

El pronóstico se refiere a si una vez, instaurado el tratamiento este será favorable, poco favorable o desfavorable para el paciente. Se dará a conocer al paciente tal como se vea su condición, su salud y el tipo de tratamiento. Y se

muchas veces si no se observan las medidas necesarias posoperatorias, el tratamiento no será lo suficientemente exitoso como se esperaba, dando por resultado complicaciones posoperatorias que en lugar de beneficiar al paciente lo perjudicarán.

## 2.8. Observaciones

Se harán por escrito al final de la Historia Clínica. Anotando las complicaciones a que el cirujano dentista se haya enfrentado durante el acto operatorio ( fracturas de instrumentos o algunas de las raíces de los molares, cercanías a seno, etc.), en caso de que se sospeche posibles evoluciones patológicas que requieran su observación.

A continuación se da un modelo de Historia Clínica que contiene preguntas claves, con la finalidad de ejemplificar cada uno de los aspectos mencionados anteriormente, lo cual nos dará la pauta sobre alguna anomalía del estado general del paciente.

Nombre del paciente -----	Edad -----
Dirección -----	Sexo -----
Teléfono -----	Etc. Civil ---
Nombre del Médico Particular -----	Tel. -----
Domicilio -----	

Abuelos Paternos y Maternos. Viven si se  
recuerdo del paciente. ....

Antecedentes  
Estrés anterior

Padre y Madre. Estado de Salud. Enfermedades  
crónicas o agudas. Alcohol o drogas. Psicosis, an  
estre del paciente y de su familia. ....

Antecedentes de enfermedades de los dientes.

.....

Antecedentes No Patológicos	Paciente originario de ....Tipo de trabajo que desempeña..... Servicios con que cuen- ta su casa..... Alimentación, calidad y cantidad..... Tabaquismo, cigarros al día... Alcoholismo, cantidad y frecuencia.....
Antecedentes Patológicos	Enfermedades padecidas en la infancia y a que edad.... Otras enfermedades que haya padecido su tratamiento y evolución.....Antecedentes Alérgicos..... Quirúrgicos..... Padecimientos que hayan requerido hospitalización.....
Padecimiento Actual	Cuando se inicio.... Como se inicio.... Ma- nifestaciones que presentaba.... Evolución.. Tratamiento recibido ....
Interrogatorio por Aparatos	
Digestivo	Diarreas.... Cólicos.... Vómitos....Acidez.. Estreñimiento.... En las heces existe sangre o moco....
Respiratorio	Apnea y Disnea..... Tos....Ruidos,.. Asma... Obstrucción Nasal....
Circulatorio	Hipotensión.... Hipertensión.... Taquicardia Bradicardia.... Lipotimias.... Síncopas....
Urinario	Frecuencia de las micciones.... Dolor y Ardor .... Dificultad.... Presencia de sangre....
Nervioso	Irritabilidad.... Apreensivo.... Ansiedad.... Convulsiones.... Escobres....

Síntomas Generales	Todas aquellas manifestaciones descritas por el paciente....
Terapéutica Empleada	Medicamentos empleados por el paciente..... Si se encuentra bajo tratamiento, que tipo..
Signos Vitales	Pulso.... Frecuencia respiratoria.... Tempe- ratura.... Presión Arterial....
Impresión Diagnóstica	Diagnóstico presuntivo a través de los datos clínicos....

-----  
Lugar

-----  
Fecha

## CAPITULO III

### ANALISIS CLINICOS

Como ya se había mencionado anteriormente en la Historia Clínica esta etapa tiene una gran importancia ya que los datos obtenidos de los Análisis Clínicos aunados a los del interrogatorio, exploración física y estudios radiográficos verifican nuestro diagnóstico.

Una vez detectada alguna anomalía no se la hará saber al paciente el diagnóstico, si no que se remitirá a su médico particular debido a que los resultados de sus análisis fueron anormales.

A continuación se describirán las pruebas básicas que son esenciales para el diagnóstico del odontólogo.

#### 3.1. Tiempo de Sangrado

El tiempo que transcurre desde la punción, hasta que esta deja de sangrar expresado en minutos se denomina tiempo de sangrado.

##### Indicaciones.

Cuando por medio de la Historia Clínica observemos antecedentes de anomalías de sangrado, tomando en cuenta que el paciente con tiempo de sangrado normal también puede presentar alguna alteración.

##### Contraindicaciones.

No se deberá realizar esta prueba a pacientes que presenten por seguridad una tendencia hemorrágica.

Existen varios métodos para obtener el tiempo de sangrado como son la técnica de Duke que se realiza en el lóbulo de la oreja, y la técnica de Ivy que se realiza en el antebrazo, la cual hemos escogido y mencionaremos a continuación :

El paciente sentado comodamente en el sillón, con su brazo descansando sobre el brazo del sillón; buscaremos una zona de la superficie anterior del brazo entre el codo y la muñeca sin venas superficiales, se limpia con una gasa humedecida en alcohol, tensamos la piel a este nivel y se punciona con una lanceta, se quita la lanceta y por medio de un reloj con segundero se mide el tiempo de sangrado cada 30 seg. en un fragmento de papel fieltro hasta que deje de sangrar, por último se limpia la región con una gasa humedecida en alcohol.

El tiempo de sangrado normal varía según la técnica utilizada. En la técnica de Ivy es de 5 a 6 min, en la técnica de Duke es de 7 a 8 min.

Si el paciente odontológico muestra alguna anomalía en el tiempo de sangrado se deberá someter a una investigación hematológica más completa.

### 3.2. Pruebas de Hiperglucemia y Glucosuria.

Para el cirujano dentista es importante este tipo de análisis ya que el paciente con el presencia de diabetes tendrá otro tipo de alteraciones bucales que son de consideración, tales serían; pacientes sometidos a una intervención presentarán retardo en la cicatrización y complicaciones como necrosis tisular, o infecciones secundarias, de más dicha enfermedad puede causar lesiones tisulares que en consecuencia se manifiestan en lesiones pulpares, periodontales, gingivales y celulitis infecciosas.

versibles.

Por las causas antedichas siempre es recomendable que el cirujano dentista descarte o confirme la presencia de esta enfermedad. Esto se verificará :

- a. Mandando al paciente a consulta médica. Esto es, siempre y cuando se hayan realizado las pruebas preliminares que indiquen la presencia de dicha enfermedad, ya que siempre corresponde al médico y no al dentista el valorar y confirmar el diagnóstico de la diabetes.
- b. Mediante sencillas pruebas que el dentista puede realizar dentro del consultorio. Estas pruebas preliminares pueden ser :

- Pruebas de la glucosuria. Por medio de una cinta reactiva del comercio como : Tes-Tape, Clinistex, Chemstrip
- Estudio de la presencia de azúcar en la sangre. Por medio de la cinta reactiva del Dextrostix; esta prueba es el mejor estudio preliminar que puede realizar el cirujano dentista, al sospechar esta enfermedad, por lo que su técnica se mencionará posteriormente.

La prueba que se utiliza para confirmar la presencia de diabetes es la prueba de tolerancia a la glucosa.

#### Técnica del Dextrostix.

Esta prueba se realizará para los siguientes pacientes:

- Pacientes que presenten los signos característicos de la diabetes, como poliuria, polifagia, polidipsia, pérdida de peso, infecciones cutáneas, periodontitis que va con pérdida ósea y absceso periodontal.

- Pacientes de más de 50 años, obesos y con antecedentes familiares.
- Pacientes con diabetes diagnósticada que no se someten a atención médica regular y que se niegan a consultar a su médico.

Esta prueba se realizara a pacientes que hayan ingerido de 50 a 100 g. de carbohidratos dos horas antes, realizandose de la siguiente manera :

Se recoge una muestra de sangre capilar, sobre la cinta del Dextrostix (esta contiene oxidasa de glucosa y un indicador) se deja que la sangre atraviece la cinta (aproximadamente 1 min.), posteriormente se lava en el frasco lavador o bajo la llave y se compara el color obtenido, con los patrones del color del frasco, se lee el resultado. Siempre que se realice la técnica del Dextrostix, se realizaran las pruebas preliminares de glucosuria de la siguiente forma : se recolecta la orina en un frasco, por medio de una cinta reactiva se sumerge en la orina se espera 1 min. y se compara el color. No se lavara la cinta antes de la lectura.

#### Valores Normales de Glucosa :

En Ayuno	-----	70 a 100 mg. por 100 ml.
Posprandial	-----	160 mg. por 100 ml.
Doc Horas Posprandial	-----	70 a 100 mg. por 100 ml.



Valores que indican la presencia de diabetes :

En Ayuno	-----	200 mg. por 100 ml.
Posprandial	-----	+200 mg. por 100 ml.
Dos horas posprandial	-----	+200 mg. por 100 ml.

### 3.3. Recuento Globular o Biometría Completa

Serie de pruebas que pueden realizarse al mismo tiempo. Ayudar a conocer la respuesta general en caso de infección bucal y descartar enfermedades generales de acuerdo a los datos obtenidos anteriormente en los cuales se presume de alguna enfermedad.

Las pruebas comprenden :

- a. Recuento del número total de eritrocitos (por  $\text{mm}^3$ )
- b. Recuento del número total de leucocitos (por  $\text{mm}^3$ )
- c. Fórmula leucocitaria
- d. Medición de la concentración de hemoglobina (por gr.)
- e. Hematócrito ( % )
- f. Recuento de Plaquetas (por  $\text{mm}^3$ )
- a. Recuento total de eritrocitos.

Valor Normal : Hombre = 5- 6 millones por  $\text{mm}^3$   
 Mujer = 4.5-5.5 millones por  $\text{mm}^3$

Tales cifras pueden ser modificadas por :

- Anemia. Número de eritrocitos inferior
- Policitemia o Polileucemia. Aumento en el número de eritrocitos.

En el recuento de eritrocitos se prefiere el uso de un contador electrónico, este tiene la ventaja de suministrar datos relacionados con el tamaño y forma del hematíe.

#### b. Recuento total de leucocitos.

Valor Normal : Adulto = 5 000 - 10 000 por  $\text{mm}^3$

Su aumento se llama leucocitosis; se debe a enfermedades infecciosas o necrosis tisular, en leucemia, policitemia y como respuesta fisiológica al miedo, ejercicio, dolor y digestión.

Su disminución se denomina leucopenia se debe a depresión de la médula ósea, agranulocitosis, anemia aplástica, reacciones alérgicas y tóxicas a fármacos, infecciones generalmente virales, cirrosis y enfermedad de la colágena.

A un paciente odontológico se le hará recuento de leucocitos cuando exista un fenómeno infeccioso o cuando por lesiones bucales compatibles con un diagnóstico de leucemia o leucopenia maligna, para descartar estos estados.

Generalmente se utiliza un hemocitometro o un contador automático.

#### c. Fórmula Leucocitaria.

Debido a la diferente variedad de leucocitos se deberá hacer un estudio diferencial de las cinco variedades las cuales son :

Neutrofilos	-----	60 - 70 %
Eosinófilos	-----	.1 - 1 %
Basófilos	-----	1 - 3 %

Linfocitos ----- 20 - 35 %

Monocitos ----- 2 - 6 %

La fórmula leucocitaria requiere un frotis de sangre secado al aire y teñido con algún colorante del tipo Romanovsky, con el cual se distinguen los eritrocitos de los leucocitos y los diferentes tipos de estos.

Se calcula la proporción relativa de leucocitos de cada variedad contando un mínimo de 100 a 200 glóbulos por frotis.

El aumento de leucocitos recibe el nombre de acuerdo a la variedad aumentada.

En el campo de la odontología el aumento o disminución de algunas de las variedades nos indican las siguientes anomalías :

Aumento de :

Neutrófilos : Procesos inflamatorios agudos o crónicos

Basófilos : En reacciones alérgicas

Eosinófilos : En etapa de reestablecimiento y reacciones alérgicas.

Linfocitos : Mononucleosis infecciosa, Neutropenia cíclica, e hipersensibilidad retardada.

Monocitos : Neutropenia cíclica.

Disminución de :

Neutrófilos : Neutropenia cíclica y anémia aplástica

Basófilos : Anémia aplástica

Eosinófilos : Anémia aplástica

Linfocitos    :    Leucemia o enfermedades subleucemias

d. Medición de la concentración de hemoglobina.

Limites Normales de Hemoglobina :

Hombre = 15.5 - 20 g. per 100 ml.

Mujer = 13.5 - 17 g. per 100 ml.

La concentración de hemoglobina se mide expresada en gramos por 100 ml. de sangre, para conocer el estado de masa total de eritrocitos y la cantidad de sustancia portadora de oxígeno que contiene.

En odontología la concentración de hemoglobina, nos indica una posible anemia o policitemia. En caso de encontrarse a un paciente odontológico con 10 g. por 100 ml. o inferiores de hemoglobina se deberá someter a un estudio médico.

La concentración de hemoglobina, suele medirse en sangre venosa oxalatada, poniendo la muestra en contacto con un reactivo que transforma la hemoglobina en un producto colorado estable. La concentración de este producto se mide en un colorimetro fotoelectrico, por comparación con un patrón.

e. Hematócrito.

Valor Normal :    Hombre = 47 - 56 %

                  Mujer = 31 - 37 %

Representa la proporción de eritrocitos a plasma en la sangre circulante y se expresa en volúmenes por ciento. Se determina por centrifugación de la sangre hecha incuagulable con heparina u oxalato y lectura directa en % según el nivel que alcanza la masa globular.

El valor hematócrito depende, en primer lugar del número de hematíes circulantes pero también de su forma y tamaño.

Valores Anormales :

- Hematocrito alto. Puede depender de una poliglobulia o una disminución del volumen plasmático por pérdidas acuosas como la deshidratación, el shock, quemaduras, etc.
- Hematocrito Reducido. En todas las anemias.

f. Recuento Plaquetario.

Valor Normal de plaquetas por  $\text{mm}^3$  de sangre = 150 000 a 500 000.

Cuando la cifra total de plaquetas es baja, es de esperar se un tiempo de sangrado prolongado.

El recuento de plaquetas se realiza por medio de : Frotis teñido y por medio de una cámara especial y un microscopio de contraste de fase.

Debido a su pequeño tamaño y a su tendencia a la aglutinación se cometen importantes errores.

La disminución de las plaquetas se denomina trombocitopenia y habrá tendencia a la hemorragia.

Las cifras pueden estar aumentadas en pérdida de sangre y policitemia primaria.

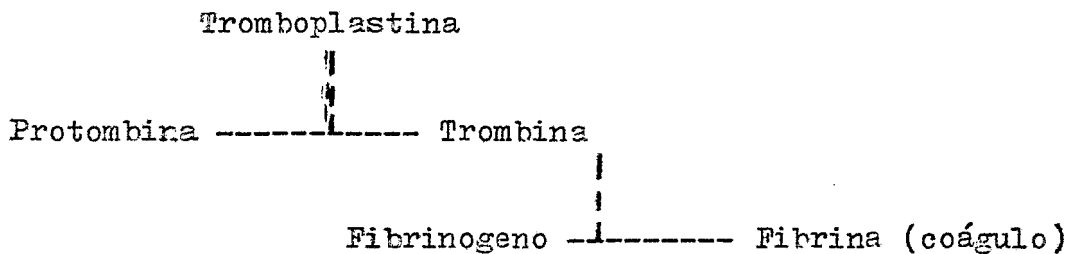
### 3.4. Identificación de Anomalías de Coagulación Sanguínea.

Haremos mención de una manera concisa del mecanismo de coagulación según la teoría de Howell, para una mejor comprensión de sus alteraciones.

La coagulación comprende dos fases :

- Formación del coagulo temporal =  
plaquetas + serotonina = A.D.P.
- ∠ Formación del coagulo definitivo =  
plaquetas + serotonina = A.D.P. + fibrina

Teoría de Howell



La transformación del fibrinogeno en fibrina se debe a la trombina. La trombina en la sangre circulante se conoce como protombina. La conversión de la protombina en trombina depende de la acción de la tromboplastina.

En el caso de pacientes que durante el interrogatorio, nos indiquen alguna o varias de las siguientes anomalías :

- Antecedentes de sangrado excesivo en varias ocasiones
- Después de cualquier intervención quirúrgica o parto la presencia de un sangrado importante o aparición de un hematoma, después de 12 a 24 hrs.
- Hematomas frecuentes
- Escorrazos persistentes por lesiones leves
- Epistaxis recurrentes
- Flujo menstrual excesivo

Se les mandara con un médico general o un hematólogo para que se les realice un estudio completo. Entre las pruebas que comprende este estudio y requieren el interés odontológico tenemos :

- A. Determinación del tiempo de protombina
- B. Tiempo de coagulación.
- A. Determinación del tiempo de protombina.

Es el tiempo necesario para que aparesca un coágulo en un plasma citrado u oxalatado, al cual se le añadio tromboplastina tisular y calcio en cantidades conocidas.

Es un estudio que se realiza para valorar posibles anomalías de la coagulación y el grado en que se encuentran. Principalmente para vigilar la anticoagulación producida por drogas tipo cumarina.

Si se prolonga el tiempo de protombina se deberá a anomalías del complejo de la protombina, o a una importante deficiencia de fibrinógeno.

El tiempo de protombina normal es de : 12 a 15 seg.

- B. Tiempo de Coagulación.

Existen diversos métodos para esta prueba como : el del tubo según Lee y White, en capilar de Wright y en portaobjetos de Milian-Morawitz; describiremos el de Lee y White por considerarlos de mayor confianza.

#### Método.

Colocar 1 mm. de sangre venosa en cuatro tubos de ensayo secos, se colocan en baño de agua. El primer tubo se inclina a

intervalos de 30 seg. hasta que la sangre ya no corra por sus paredes, posteriormente se va inclinando el tubo siguiente, hasta observar la coagulación tratando de la misma manera el tercero y cuarto tubos. El tiempo promedio entre la punción venosa y la coagulación de los tres últimos tubos expresado en minutos se llama tiempo de coagulación y su valor normal según este método es de 10 a 25 min.

Cuando este tiempo es alargado se cree que es por la falta de algunos de los factores plasmáticos de la hemocoagulación, por los síndromes por anticoagulantes o por desfibrilación o coagulopatías.

Es de interés para el odontólogo el saber interpretar y darle la importancia que merece el que el tiempo de coagulación este alterado ya que nos puede dar la pauta para saber si nuestro paciente presenta alguna de las patologías que a continuación mencionaremos :

- Hemofilia. En la cual la coagulación es de 1 hrs. o más
- Hipoprotobinemias. Por carencia de vitamina K, deficit de absorción.
- Afibrinogenemia hereditaria. En la cual existe una abolición total de la coagulación.

Cabe señalar que también puede existir un tiempo de coagulación anormal por factores adquiridos y no solo congénitos como serían : infecciones, tumores, quemaduras, administración terapéutica de ciertos medicamentos como la heparina y dicumarol. En las cuales existe un retardo de la coagulación.



### 3.5. Química Sanguínea.

#### A. Glucemia.

Debido a los procedimientos quirúrgicos se realizarán a pacientes diabéticos únicamente que esten bien controlados metabolicamente, se debera conocer la glucemia con exactitud, - para ello se utilizará la prueba de tolerancia a la glucosa.

#### Indicaciones.

- Para confirmar un diagnóstico de diabetes sacarina
- Al encontrar glucosuria o hiperglucemia leves
- Pacientes en quienes se sospeche fuertemente de esta enfermedad, pero que la glucosa sanguínea posprandial de 2 hrs., el resultado obtenga cifras normales.

Por medio de esta prueba se podra distinguir las siguientes anomalías : Diabetes sacarina, glucosuria renal, hiperin-sulismo, hipertiroidismo, hipotiroidismo.

Para la interpretación de los resultados, hay que tener en cuenta algunos factores que disminuyan la tolerancia para la glucosa como son: obesidad, embarazo, fiebre.

A los pacientes, a quienes se les realizará la prueba de tolerancia a la glucosa, deberán consumir una dieta que contenga 100 a 300 gr. de carbohidratos al día, durante los tres últimos días que preseden al análisis. El paciente deberá pre-sentarse en ayunas. Se recogen por la mañana muestras de sangre y orina, posteriormente se administran de 50 a 100 grs. de glucosa en agua por vía oral y se vuelven a tomar las muestras de sangre y orina a los 30, 60, 120 y 180 min. Con los

resultados se construye una curva de concentración de glucosa en sangre en función al tiempo. Para conocer los resultados, esta curva se compara con distintos patrones.

La interpretación de la curva de glucemia provocada, es muy variable, ya que puede ser modificada por el mismo laboratorio según su experiencia, según la amplitud de los valores de azúcar en sangre y según el método empleado.

A continuación daremos los valores que indican la presencia de diabetes sacarina según Fajans y Conn :

Glucemia en ayunas	100 mg/100 ml.
a la hora	160 mg/ 100 ml.
dos horas	120 mg/100 ml.

#### B. Urea.

La urea es el producto de la desaminación de los ácidos aminados principalmente en el hígado. El producto final es transportado por la sangre y excretado por los riñones.

La urea se considera de gran interés en los análisis clínicos ya que al ser alteradas sus cifras normales nos daran la pauta de algún tipo de nefropatía que sera de consideración para el tratamiento oftentológico quirúrgico.

Sus cifras normales en plasma o suero serán de 15 a 38 mg/100 ml.

Cuando nos refiere una hiperuremia (urea alta) se piensa generalmente en una nefropatía, la cual constituye una uremia genuina clínica. Pero hay que tener bien clara la idea de que no toda urea alta significa uremia ni nefropatía, ya que

muchas veces la elevación de urea obedece a causas extrarrenales.

### C. Creatinina.

Es un producto residual del fosfato de creatina, el cual se encuentra como depósito de alta energía en los músculos, el cual puede ser convertido fácilmente en A.T.P.

La creatina se transforma en creatinina a través de una reacción irreversible de deshidratación.

La creatinina suele ser la sustancia nitrogenada más abundante de la orina después de la urea.

Sus valores normales son :

Hombre = 0.6 - 1.2 mg./100ml.

Mujer = 0.5 - 1.0 mg./100 ml.

Tiene particular interés diagnóstico y pronóstico en los siguientes casos:

- Nefropatías. En las afecciones renales en las que se perturba la excreción nitrogenada, aumenta la creatinina sanguínea (por que su eliminación es deficiente) y por eso su valoración en plasma, puede servir como índice de retención de sustancias nitrogenadas no proteícas.
- Obstrucciones urinarias. Afecciones de la prostata, vejiga, ureter, etc.

### D. Acido Urico o Uricemia

El ácido urico es el producto final del metabolismo de las nucleoproteínas.

En nuestra profesión es importante esta prueba para valorar enfermedades intrínsecas de la A.T.M. o Nódulos en la región de la cara y orejas.

Un aumento de ácido urico puede ser ocasionado por una ingestión mayor con los alimentos en pacientes con insuficiencia renal, fases agudas en enfermedades como leucemia, linfoma, anemia, neumonía lobar.

Generalmente la enfermedad clásica de una hiperuricemia es la gota.

Su concentración normal en suero es de 2 a 4 mg./100 ml.

## CAPITULO IV

## ESTUDIO RADICRAFICO

Gran parte del éxito que se obtiene en la intervención quirúrgica de terceros molares, depende de un correcto exámen radiográfico efectuado bajo procedimientos de bases establecidas que permitan contar con detalles precisos, claros y diferenciales que orientarán a una buena interpretación diagnóstica y que ayudarán a efectuar un plan quirúrgico correcto.

Es de importancia el tener los conocimientos básicos acerca de la aplicación de una técnica radiográfica aceptable ya que de lo contrario nos ocasionarán incorrectas interpretaciones.

Una técnica radiográfica insuficiente nos muestra imágenes defectuosas alargadas o con escorzo, las cuales enseñan distintas formas, tonales, estructuras y relaciones importantes, o bien, de lo contrario encubren anomalías que clínicamente no fueron detectadas pero que es de gran valor considerarlas antes de la intervención.

No es nuestra intención dar las técnicas radiográficas ya que es de suponer que el odontólogo conoce y aplica según su criterio lo que mejor le conviene, solo haremos mención de algunos de los puntos importantes que el cirujano dentista debe recordar para efectuar la técnica con el menor número de errores posibles. Tales puntos se refieren a lo siguiente :

**Posición del paciente.** Debera ser tal que una vez abierta la boca, el plano de oclusión de los dientes del maxilar superior de la mandíbula sea horizontal, y paralelo al piso.

Posición de la película. En casi todas las bocas, la película puede colocarse verticalmente, con su eje mayor horizontal; el borde anterior de la película deberá quedar a nivel del espacio interdentario del segundo premolar y primer molar. Estas indicaciones tienen aplicación en los terceros molares verticales y en algunos mesioangulares; en los distoangulares, mesioangulares y horizontales, el borde anterior de la película deberá hallarse a nivel del espacio interradicular del primer molar.

Colocación del aparato de rayos x. La imagen ideal obtenida es aquella en la cual, radiográficamente no debe verse la proyección de la cara oclusal de los molares sobre la placa radiográfica; para obtener este tipo de imagen, los rayos deben ser paralelos a las líneas que unen las cúspides de referencia. Cuando la película puede colocarse verticalmente, el rayo central será dirigido a  $0^{\circ}$ , de lo contrario se aumentará o disminuirá la graduación de acuerdo a la desviación de la película.

Las radiografías que se utilizan generalmente son las intra bucales, las cuales deberán mostrar la región del tercer molar abarcando su parte distal, el segundo molar y la zona ósea subyacente a los ápices del tercero.

Los puntos anteriormente vistos se refieren a este tipo de radiografías; existen algunos detalles de interés que dichas placas no abarcan por lo cual nos valdremos de la utilización de radiografías oclusales, que nos revelan la posición vestibulolingual del tercer molar y otros elementos que se encuentran orientados en esta misma dirección.

Puede usarse una pequeña película intrabucal o la película oclusal de tamaño común. Se coloca sobre la superficie oclusal de los molares y se lleva hacia atrás, hasta que con tacte con el borde de la rama ascendente. Se hace ocluir para mantener la película en posición, la cabeza del paciente se lleva hacia atrás al máximo posible (cuando es para inferior) y el rayo central se dirige en ángulo recto a la película a través del borde inferior de la mandíbula, en caso de ser superior, el paciente colocará su cabeza hacia abajo.

Teniendo la radiografía óptima para nuestro diagnóstico debemos analizar una serie de elementos radiográficos importantes que nos ayudarán a realizar un plan quirúrgico exitoso, los cuales se describen a continuación :

A. Determinación del tamaño, forma y estado de la corona del tercer molar.

La corona puede ser más pequeña o más grande que la normal, su forma puede también apartarse de lo normal, sobre todo en el inferior que puede presentar tres, cuatro o más cúspides, lóbulos o tuberculos. En lo referente a su estado se ha observado que aún en retención intraósea total, la corona puede estar profundamente cariada.

B. Estudio del número, tamaño y curvatura de las raíces del tercer molar.

Generalmente están fusionadas en una masa única. Pueden presentarse separadas con tres, cuatro o cinco raíces divididas o distintas fórmulas, pueden o no estar calcificadas. Radiográficamente la línea de separación y tamaño radiológico confluyen en el problema más importante de estas raíces, el grado de la curvatura y la inclinación de ellas en el alveolo. En la

do que vencer por procedimientos mecánicos el anclaje de las raíces en el hueso, deberá adaptarse a dichas características a fin de que las fuerzas y movimientos aplicados para la extracción le haga recorrer a esta porción del molar la vía de menor resistencia.

#### C. Importancia del estudio del segundo molar en relación con el tercero.

La cirugía del tercer molar esta íntimamente relacionada con el segundo molar, ya que este último puede presentar afecciones de distinta índole ocasionados por el tercero, que indiquen su extracción en el momento mismo de la cirugía. Algunas de dichas lesiones obedecen al contacto que existe entre el tercer molar y el segundo, ya que dicho contacto origina algún tipo de caries, así mismo la presión que ejerce el tercero sobre el segundo trae a consecuencia una cementolisis o una resorción de las raíces. Dichas afecciones pueden pasar desapercibidas clínicamente.

#### D. Análisis del hueso perialveolar.

Radiográficamente es importante conocer el tipo óseo, las condiciones en que se encuentra y sobre todo la extensión que abarca. Nos enfocaremos a los de mayor interés quirúrgico.

- Hueso que cubre la cara oclusal. El estado, la cantidad y disposición de este hueso, deben ser estudiados en la radiografía ya que nos dará la pauta para la técnica a seguir y el grado de osteotomía necesaria. Puede cubrir total o parcialmente esta cara.
- Labio mesial. Su forma y líneas están dadas por la posición del molar. En la posición vertical, estando



en contacto el tercero y el segundo, este espacio es nulo o mínimo. En este espacio mesial deberá aplicarse los elevadores para extraer el molar retenido. Puede encontrarse cubriendo total o parcialmente la cara mesial del diente estudiado, este detalle es precisamente, al que se le refiere en la denominación clasificatoria del tercer molar.

-- Hueso distal. La cantidad de hueso de esta región es variable, considerándosele como la clave de la cirugía ya que a sus expensas se realiza principalmente la extracción.

#### E. Clasificación y retención del tercer molar.

La interpretación y elaboración diagnósticas se centran en tres detalles radiográficos indispensables : posición, desviación y acceso a su cara mesial. Detalles que se hayan incluidos en la clasificación que describimos ampliamente en el capítulo siguiente.

#### F. Profundidad relativa del tercer molar en el hueso.

Es indispensable tomar en consideración este punto, ya que existen elementos anatómicos cercanos que podrían ser afectados durante el acto quirúrgico.

Existen diferentes clasificaciones al respecto, que se verán más adelante.

#### G. Vecindad con los elementos anatómicos.

Mencionaremos en forma independiente a cada uno de los maxilares por encontrarse con diferentes relaciones anatómicas.

### Maxilar.

Una de sus principales relaciones, es el seno maxilar el cual se extiende desde los premolares hasta el tercer molar y se presenta radiográficamente como una zona radiolúcida. En algunos casos las raíces del tercer molar pueden estar demasiado cerca de dicho seno, causando una hernia en el piso sinusal, en tales condiciones, la extracción del tercer molar puede ocasionar una comunicación patológica con el seno maxilar, o el molar puede ser proyectado en esta cavidad.

Otro de los elementos anatómicos cercano al maxilar es la apófisis pterigoides, que se localiza por detrás del borde posterior de la tuberosidad, muchas veces esta imagen puede ser tomada erróneamente como una fractura, se observa como una zona radioopaca. El molar puede encontrarse en íntimo contacto con la apófisis pterigoides, existiendo el peligro de fractura en los esfuerzos operatorios.

La tuberosidad del maxilar es susceptible de correr igual suerte y ser arrancada en el curso de la intervención.

### Mandíbula.

Al igual que en el maxilar, el tercer molar inferior se relaciona con elementos anatómicos importantes para realizar nuestro plan quirúrgico.

La línea milchioidea da al examen radiográfico una imagen radioopaca, nítida y precisa, se encuentra localizada por debajo de los ápices del primer y segundo molares y cruza los ápices del tercero, pudiendo coincidir, en algunas ocasiones con el límite superior del conducto dentario. Otra de las líneas de interés es la oblicua externa que cruza en diagonal

la cara externa de la mandíbula, terminando a nivel del primer molar. Por su aspecto radiopaco pasa inadvertida en maxilares con dientes, pues la cubre la mayor opacidad de las piezas dentarias vecinas.

Por último y como uno de los más importantes, tenemos el conducto dentario inferior, que se inicia en la cara interna de la mandíbula a nivel de la espina de Spix y recorre el hueso hasta llegar a la altura de los preolares inferiores, o sea hasta el agujero mentoniano. El conducto dentario está protegido por una cortical, que le es propia, perfectamente identificable en el estudio radiográfico como dos líneas radiopacas. La localización del conducto dentario reviste un valor especial, por lo cual muchos cirujanos dentistas utilizan varias radiografías en diferentes angulaciones. Este conducto al encontrarse tan cerca de las raíces, puede ser seccionado en el acto quirúrgico, trayendo en consecuencia adormecimiento (anestesia) o parestesia posoperatoria en el labio, por un lapso desmedido, en el cual no hay un tratamiento específico.

Como se ha visto, el planear la técnica quirúrgica sin tomar en consideración los distintos elementos anatómicos, podrían causar afecciones graves y por lo tanto fracasos en la intervención.

#### H. Saco pericoronario.

Se localiza entre la cara oclusal del tercer molar y el hueso que la cubre, radiográficamente lo distinguimos como una zona radiolúcida. Una vez eliminado el hueso oclusal nos encontramos con dicho saco, el cual es bastante, por lo que

es necesario la utilización de aparato de succión y compresas constantemente.

I. Relación del molar retenido inferior con el borde anterior de la rama mandibular

Por considerar este punto demasiado importante, no lo incluimos en los elementos anatómicos, prefiriendo explicarlo en la clasificación del capítulo siguiente.

## CAPITULO V

## CLASIFICACION Y RETENCION

Para una mayor comprensión teorica y una buena aplicación práctica en la intervención quirúrgica, varios autores han clasificado a las diversas retenciones en que se encuentran los terceros molares. De las cuales, nos basaremos en la de Pell, Gregory y Winter por considerarlas las más usuales y las mejores.

## Mandíbula

A. Relación del tercer molar con la rama ascendente y el segundo molar.

Clase I : existe espacio suficiente entre la rama y el lado distal del segundo molar en relación al diámetro m-d de la corona del tercero.

Clase II: el diámetro m-d de la corona del tercer molar es mayor que el espacio entre la rama y el lado distal del segundo.

Clase III: el tercer molar está localizado en la rama ascendente.

## Maxilar

A. Relación del tercer molar con el seno maxilar

I : Aproximación seno maxilar. No hay hueso o hay una pequeña lámina ósea entre el tercero y el seno.

II: No aproximación seno maxilar. Hay 2 mm. o más de hueso entre el tercer molar y el seno maxilar.

- B. Profundidad del tercer molar en el hueso.
- Posición A : La corona del tercer molar está a nivel de la línea oclusal o sobre de ella.
- Posición B : La corona está por debajo del plano oclusal pero por encima de la línea cervical del segundo.
- Posición C : La corona está por debajo de la línea cervical del segundo.
- C. La posición del eje longitudinal del tercer molar en relación con el eje longitudinal del segundo.
- a. sin desviación.
- Vertical
- b. desviación bucal.
- Horizontal
- c. desviación lingual.
- Mesioangular
- d. torsión
- Liruoangular
- B. Profundidad del tercer molar en el hueso.
- Á : La corona del molar está a nivel del plano oclusal del segundo.
- B : La corona del tercero está entre el plano oclusal y la línea cervical del segundo molar.
- C : La corona del tercero está en la línea cervical o por sobre de ella referente al segundo molar.
- C. La posición del eje longitudinal del tercer molar en relación con el eje longitudinal del segundo
- Vertical
- a. sin desv.
- Horizontal
- b. desv. bucal.
- Mesioangular
- c. desv. lingual.
- Distoangular
- Buccoangular
- d. torsión
- Liruoangular

- a. sin desviación
- b. desviación bucal.
- Distoangular.      c. desviación lingual.
- Linguoangular.
- Bucoangular.
- Invertido.

#### Posiciones del tercer molar inferior.

- Posición Vertical.** Los ejes de los molares segundo y tercero son paralelos.
- Posición Horizontal.** El eje mayor del tercero es perpendicular a los ejes mayores del segundo y primer molar.
- Posición Mesioangular.** El eje del tercer molar esté dirigido hacia el segundo molar, formando con el eje de este diente un ángulo agudo abierto hacia abajo (aprox. de  $45^{\circ}$ )
- Posición Distoangular.** El tercer molar tiene su eje mayor dirigido hacia la rama mandibular y forma con el eje mayor del segundo molar un ángulo agudo abierto hacia arriba y atrás. Por lo que la corona del tercero ocupará dentro de la rama mandibular una posición variable de acuerdo con el ángulo en que está desviado.

**Posición Linguoangular.** El eje mayor del tercero es perpendicular al plano en que están orienta-dos los molares anteriores, de tal ma-nera que la cara oclusal del tercero esta dirigida hacia lingual.

**Posición Bucoangular.** El tercer molar tendrá su eje mayor horizontal dirigido de adentro hacia afuera por lo que su cara oclusal es ta dirigida hacia bucal.

**Posición Invertida.** También llamada paranormal, ectópica y heterotopica. Su cara oclusal esta dirigida hacia la zona basal de la mandíbula y sus raíces estan dirigi-das hacia el cóndilo o apófisis coro-noides.

#### Posiciones del tercer molar superior.

**Posición Vertical.** El eje mayor del tercer molar supe-rior es paralelo al eje mayor del se-gundo molar.

**Posición Horizontal.** El molar esta dirigido hacia el ca-rrillo pudiendo la cara oclusal es-tar en contacto con este o dirigida hacia la bóveda palatina. También pue-de presentarse horizontal, paralelo a la arcada dentaria con la cara -clusal dirigida hacia mesial o dis-tal. El molar puede erupcionar nor-mal.



**Posición Mesioangular.** El eje del tercer molar esta dirigido hacia adelante, por lo que la raíz esta vecina a la apófisis pterigoides. Esta posición y el contacto de las cúspides mesiales del molar superior retenido impiden su erupción normal.

**Posición Distoangular.** El eje del tercero esta dirigido hacia la tuberosidad del maxilar. La cara oclusal esta hacia la apófisis pterigoides con la que puede estar en contacto.

**Posición Invertida.** Puede ocupar diversas posiciones.

Los terceros molares ya sean superiores e inferiores pueden presentar diferentes tipos de desviaciones, cualesquiera que sean sus posiciones :

- a. Normal o sin desviación. El tercer molar sigue la curvatura de la arcada.
- b. Desviación bucal. El molar esta dirigido hacia el lado bucal de la arcada.
- c. Desviación Lingual. El molar esta dirigido hacia el lado lingual de la arcada.
- d. Torsión. El molar esta dirigido hacia el lado bucal y su cara oclusal desviada hacia la lengua.

## CAPITULO VI

### TRATAMIENTO PREOPERATORIO

La valoración del paciente en todos los aspectos antes de la intervención quirúrgica, nos dara la pauta para tomar las medidas y precauciones necesarias, con la finalidad de evitar cualquier riesgo posible en el acto operatorio, de igual forma es importante para la preparación previa del paciente.

Desde el punto de vista clínica quirúrgica, los preparativos para la operación los podemos dividir en dos partes :

- Apreciación general del estado de salud del paciente
- Preparativos de la técnica quirúrgica

La apreciación general del estado de salud del paciente, enfoca al organismo en su totalidad, con el fin de establecer si la operación puede ser realizada sin riesgos y en caso contrario adoptar las medidas necesarias conducentes a que ese riesgo desaparezca o sea reducido a su mínima expresión.

Este punto esta basado en la historia clínica incluyendo exploración física (general y bucal), estudios de laboratorio, estudios radiográficos y estudio psicológico. Haremos énfasis en la valoración de signos vitales (temperatura, pulso, presión arterial) siendo de gran importancia para la determinación de anomalías y afecciones médicas que pueden influir en la terapéutica, también será de gran ayuda para el establecimiento de medidas físicas en el caso de plantearse cualquier afección de emergencia, acerca al paciente o al operador durante el procedimiento. El punto esencial es el de

vital que más se emplea para llevar el control del paciente durante urgencias.

Interesa establecer si el paciente recuerda haber tenido algún inconveniente en intervenciones bucales anteriormente y si toleró bien la medicación preanestésica, la anestesia y la medicación posoperatoria.

Las respuestas a estas preguntas nos orientaran hacia la existencia o ausencia de algún tipo de anomalía capaz de comprometer el éxito de nuestra intervención o que la torne riesgosa.

En caso de tratarse de un paciente con su estado de salud comprometido por alguna afección general, o como complicación de su enfermedad bucal, debe ser tratado previamente por su médico clínico para ponerlo en las condiciones que necesita ya que tal tratamiento escapa a nuestros propósitos. Los cardiopatas, los reumáticos, los diabéticos y los posibles hepáticos, son los que ofrecen mayor riesgo operatorio.

Otras de las medidas preoperatorias es la selección del anestésico, el cual va estar determinado por varios factores que deben estudiarse con atención, como tales tenemos : la condición física del paciente, su edad, el tipo o extensión de la intervención, las condiciones de la zona a operar y claro de la preferencia personal del odontólogo. La decisión final será la que ofrezca mayor grado de seguridad para el paciente y permita por lo tanto una cirugía cuidadosa, sin shock físico ni inconvenientes.

La premedicación esta considerada como parte integrante en el tratamiento preoperatorio, ya que es de gran ayuda

para el odontólogo, ya que el paciente se encontrara tranquilo y descansado antes de la intervención, de esta manera obtendremos una mayor cooperación del paciente.

Al igual que para la anestesia la premedicación también debe estar basada en las condiciones generales del paciente, así como en las alergias que este nos reporte.

El objetivo de premedicar antes de la intervención es para aliviar dolor y aprensión o bien para elevar el umbral del dolor. La medicación no deberá deprimir la corteza cerebral hasta el grado que el paciente se torne irresponsable y no coopere de manera apropiada.

Existen controversias en la utilización de ciertos medicamentos, algunos profesionales prefieren los barbitúricos, los narcóticos, los atarácicos, todos presentan ventajas y desventajas que son de considerarse.

Los barbitúricos suelen aliviar el dolor y la aprensión por lo que la mayoría de los cirujanos dentistas los prefieren su desventaja radica en que pueden enmascarar los síntomas incipientes de una posible toxicidad de los anestésicos locales.

Los narcóticos producen un estado de euforia y elevan el umbral del dolor lo cual es una ventaja, las desventajas serían la adicción, náuseas, depresión circulatoria y respiratoria. Para evitar estos factores, dicho medicamento deberá utilizarse en dosis menores que no excedan de 40 a 50 mg. en un lapso determinado, preferentemente en dosis de 10 mg. por ml.

Los medicamentos más recomendados a nuestro criterio son los atarácicos ya que presentan baja toxicidad y ausencia de efectos colaterales, por tal razón también pueden ser combina-

dos con los barbitúricos o narcóticos. Haremos mención de algunos recomendables : el Atarax (tranquilizante) de 2 a 3 grageas de 10 mg. , Seconal sódico (barbitúrico) de 100 mg. dos hrs. antes de la cirugía.

Es importante que el odontólogo prescriba los medicamentos sobre bases farmacológicas y según las necesidades específicas de cada individuo.

El otro punto de vista en el tratamiento preoperatorio, es la técnica quirúrgica, que consiste en las medidas y consideraciones a efectuarse con referencia a la región por intervenir.

Para que una intervención sea exitosa, todos los elementos que en ella intervienen deben estar perfectamente estériles, es decir libres de gérmenes vivos. Los elementos mencionados se refieren a las manos del operador, así como ropas, instrumentos, materiales o cualquier cuerpo que forma parte del acto quirúrgico. La esterilización de los elementos intervinientes se hacen por medios físicos, químicos. La boca con su riquísima flora microbiana, no debe apartarse de este principio quirúrgico.

Aseo de la boca. La cavidad bucal es un área sumamente difícil de esterilizar, sin embargo, puede asearse y tratarse de modo que queden en ella relativamente pocos microorganismos. Los dientes deberán limpiarse de cálculos y placas por medio de curetajes previos a la intervención. a continuación se le indicará al paciente que debe hacer enjuagatorios con soluciones antisépticas.

Después de asear la boca, se procede a cubrir al paciente con camcos esteriles, es importante cubrir la cabeza del paciente con un gorro de cirujano, esto es para que el cabello no vaya a contaminar el área de trabajo; así mismo se cubrira el pecho, hombros y brazos del paciente, con el fin de proteger sus ropas contra sangre o soluciones que pudieran derramarse.

El odontólogo a su vez deberá estar cubierto también de la cabeza, deberá usar cubrebocas y guantes esteriles.

Toda intervención puede ser seguida de complicaciones locales o generales de distinta índole: el afán del operador debe ser preverirlas o en todo caso deberá contar con el equipo de urgencia en el consultorio.

Algunos de los elementos de emergencia se mencionaran a continuación, aclarando que no es todo lo que se utiliza como medida preventiva, pero sí lo más común.

- Adrenalina, ampollitas de 1 ml. de 1:1000
- Pentobarbital, Nembutal sódico frasco con 30 ml.
- Dextrosa al 5 por 100 en agua, botellas de 500 ml.
- Tanque de oxígeno con mascarilla y bolsa.

## CAPITULO VII

## INSTRUMENTAL

Tanto en Cirugía Bucal como en otras especialidades es menester valerse de instrumental y equipo especializado, la cirugía de terceros molares retenidos no es la excepción, por lo que para su estudio dividiremos el instrumental para tejidos duros y para tejidos blandos.

## 7.1. Instrumental para tejidos blandos.

- Bisturí. Instrumento que consta de un mango y una hoja que puede ser fija o intercambiable, en el mercado se presentan una gran variedad de formas y tamaños, entre los cuales conocemos : el Bard-Parker (hoja 15), el Mead y el Austin según sea la región a incidir se eligirá el bisturí más apropiado, siendo preferible en cirugía bucal el bisturí de hoja intercambiable.
- Tijeras. Existen dos tipos de tijeras, las de forma curva y las rectas, en cirugía de terceros molares las usamos con el fin de seccionar trozos de colgajos y para eliminar puntos de sutura.
- Pinzas de disección. Pueden ser con dientes de ratón, las cuales se utilizan con el fin de sostener firmemente el colgajo o sin dientes, para cuando no conviene ultratrar el tejido pinzado.
- Logras. Estos instrumentos sirven para separar el muco erectio del hueso, y así ayudar a obtener

el colgajo.

- Separadores. Los más conocidos son los de Farabeuf, los de Volkmann y los de Austin o angulares, este último es utilizado generalmente para la extracción de terceros molares inferiores, su función es separar colgajos o labios evitando así traumatizarlos.
- Agujas para sutura. Pueden ser sencillas, curvas o rectas, pero siempre de dimensiones pequeñas, para evitar desgarramientos debido a que los tejidos gingivales son muy delgados y delicados.
- Portaagujas. Su finalidad es sostener y dirigir los movimientos de las agujas pequeñas.
- Jeringas. La más práctica para uso en cirugía es la llamada Gurrule. En la cual se podrán utilizar indistintamente agujas cortas y largas.

## 7.2. Instrumental para tejidos duros.

- Fresas.. Contamos con las fresas comunes redondas del No. 5 al No. 8, además de las fresas quirúrgicas; cuya finalidad es realizar el proceso de osteotomía y osteotomía, lo menos traumatizante.
- Elevadores. Entre los diseños generales tenemos el recto, el curvo y el de bordera, cuyo objetivo es el de movilizar o extraer dientes o raíces dentarias.



- Forceps.                    Instrumento destinado a eliminar el órgano dentario del alveolo a través de movimientos de tracción, rotación y lateralidad. Encontramos de dos tipos, los destinados al maxilar que tienen forma de bayoneta y los de la mandíbula cuya parte activa y pasiva forman un ángulo recto.
  
- Pinzas Gubias o Alveolotomos.            Por medio de ellas realizaremos la eliminación de bordes cortantes, crestas óseas o trozos óseos que emergen de la superficie del hueso; dentro de sus variedades encontramos rectas y curvas.
  
- Curetas o cucharillas para rã hueso.            Las hay rectas y acodadas, sirven para eliminar algunas alteraciones patológicas como quistes, granulomas, fístulas, etc.
  
- Pinzas de Kocher.            Auxiliares para tomar bolsas quísticas, trozos de hueso o de dientes del interior de una cavidad.
  
- Limas para hueso            Tienen la finalidad de alisar bordes y eliminar puntas óseas.

## CAPITULO VIII

## TECNICAS DE BLOQUEO

El obtener una analgesia profunda y de buena duración, es indispensable al realizar cualquier tipo de intervención quirúrgica, ya que la presencia de dolor, por mínimo que este sea, producirá en el paciente cierto grado de aprensión y por consiguiente la falta de cooperación del mismo.

La anestesia además de ser bloqueadora de los estímulos también es de gran utilidad para el odontólogo, ya que produce anestesia en el lugar de la intervención, hecho que ayudara a una mejor visión del campo operatorio.

Existen en el mercado, distintas soluciones anestésicas, en odontología las más usadas son :

- Xilocaína al 2 % con epinefrina al 1:1000
- Citanest - Octapresin. (citanest al 3 % con octapresin al 0.03 U.I. por ml.

La epinefrina y el octapresin son vasoconstrictores, que prolongan la acción del anestésico y producen una analgesia profunda.

Se elegira el anestésico adecuado, de acuerdo con cada caso en particular (tal elección estara basada en la historia clínica), de igual importancia es necesario elegir la técnica indicada para lograr una anestesia eficaz.

La mejor anestesia local, se obtiene mediante el empleo de técnicas que producen bloqueo de áreas extensas, en oposición a las técnicas de infiltración múltiple. La técnica de

bloqueo proporciona una anestesia más profunda y más ampliamente diseminada, con menor volumen de solución y disminución en la lesión de los tejidos inyectados.

Antes de depositar la solución anestésica se tendrá la precaución de efectuar una aspiración con la jeringa, de notar se fluye sangre dentro de ella, la aguja será parcialmente retirada y redirigida hacia el lugar elegido.

La inyección se hará lentamente para evitar lesiones de los tejidos.

Las técnicas empleadas para el bloqueo de terceros molares, serán descritas a continuación :

#### Anestesia Supraperiostica

Se utiliza en Cirugía Bucal, depende de las estructuras óseas esponjosas y corticales que cubren los ápices de los dientes superiores, ya que su consistencia y el espesor determinarán la rápida difusión de la solución anestésica hacia el plexo dental.

#### Técnica.

Se lleva a cabo en el fondo del surco vestibular, colocando la solución encima de los ápices dentarios en el maxilar y por debajo de ellos en la mandíbula.

Con los dedos índice y pulgar se toma el labio a nivel del sitio a puncionar y se tracciona hacia arriba y afuera de modo que la fibromucosa y fretillos quedan tensos y firmes, se introduce la aguja tangencialmente a dichas estructuras colocando unas gotas de líquido, se sigue avanzando lentamente inyectando anestesia a su paso hasta que el bisel de la aguja tope en el hueso.

La jeringa debe ir colocada paralela al eje longitudinal de los dientes, puncionando hacia mesial del diente a extraer, la cantidad de anestésico será proporcionada según sea la operación a realizar.

#### - Bóveda Palatina.

Es preferible realizar la anestesia a nivel de la salida de los nervios de esta región (a nivel del agujero palatino posterior y agujero palatino anterior). En esta zona encontramos dos clases de tejidos, el fibroso y el laxo, siempre trataremos de elegir el tejido laxo para puncionar ya que es el que ofrece menor resistencia a la entrada de la solución.

#### Anestesia Intraósea.

Esta indicada en la extracción de los molares inferiores en los cuales esta contraindicada o se dificulta la realización de la anestesia regional.

En esta técnica los tejidos que cubren el ápice de la raíz del diente por bloquear deberán ser anestesiados por la técnica supraperiostica. Se hace una incisión a través de los tejidos anestesiados hasta el periostio y se perfora la tabla ósea externa con una fresa, por esta vía se introduce una aguja No. 23 depositando el líquido en el interior del hueso.

#### Anestesia Regional del Nervio Dentario Inferior.

Para la anestesia del nervio dentario inferior es necesario que la aguja llegue a las proximidades del orificio del conducto dentario, para lo cual debemos localizar ciertas referencias anatómicas que nos permitan una vía fácil y segura para la introducción de la aguja.

Si se prolonga hacia atrás el plano oclusal de los molares, el orificio se localiza un centímetro por encima de él, para llegar desde la cavidad bucal se atravieza la mucosa bucal, músculo buccinador, tejido celular laxo, deslizándose entre el pterigoideo interno y la cara interna de la rama, llega por encima del orificio del conducto dentario.

#### Técnica.

Con el dedo índice de la mano izquierda se localizan los elementos anatómicos. Borde anterior del masetero, franja ancha que se pone tensa cuando el paciente abre la boca. Línea oblicua Externa se percibe como un filo óseo que va de arriba a abajo y que se continua en las proximidades del primer molar. Siguiendo la palpación, el índice cae en una excavación que representa el triángulo retromolar. Ligamento pterigomandibular, bandeleta fibrosa que se pone tensa en la abertura exagerada de la boca y desaparece al cerrarla ligeramente. Individualizada la línea oblicua externa se busca con el dedo su punto más profundo que está un centímetro por encima de la cara oclusal de los molares inferiores. En este punto el dedo se detiene y se rota hasta que el borde radial se ponga en contacto con el ángulo bucooclusal de los molares, la cara dorsal del índice se dirige hacia la línea media.

Se toma la jeringa y se lleva a la boca del paciente hasta que la punta de la aguja con su bisel dirigido hacia afuera coincida con el punto medio de la uña del operador.

La jeringa paralela a la arcada dentaria, realiza la punción descargando a su paso pequeñas cantidades del anestésico, logrando la anestesia del nervio lingual, con esta ubicación sin quitar el índice, se dirige la jeringa a los premolares del

lado opuesto y se profundiza de 1 a 2 cm., la aguja debe tocar el hueso, inyectando lentamente la solución.

- Vía directa.

Se llega al orificio del conducto dentario siguiendo una línea recta, esto es, colocando la jeringa en la comisura labial opuesta a la del nervio a anestesiar, se atraviesan las estructuras correspondientes hasta llegar aproximadamente al conducto dentario donde se deposita el anestésico.

Los síntomas de la anestesia son sensación de hormigueo en el labio inferior que llega hasta la línea media. Esta sensación va aumentando en intensidad; dicha sensación también es percibida en la lengua del lado correspondiente a la inyección.

Se obtiene la anestesia del cuerpo mandibular y parte inferior de la rama mandibular, dientes mandibulares, membrana mucosa y tejidos adyacentes anteriores al primer molar mandibular.

Floqueo del Nervio Alveolar Posterosuperior.

Se obtiene la anestesia de los molares maxilares, prominencia alveolar bucal, estructuras que la cubren, periostio tejido conjuntivo y membrana mucosa.

Referencias Anatómicas.

Pliegue mucobucal y su concavidad

- Proceso cigomático del maxilar
- Superficie infratemporal del maxilar
- Borde anterior y proceso coronoideo de la rama mandibular

. Tuberosidad del maxilar

Se recomienda una aguja larga con el objeto de ponerla siempre en contacto con la tuberosidad, la aguja penetra la mucosa, tejido amolar, cubierta bucal de grasa, fibras posteriores del músculo buccinador.

El paciente se coloca de tal manera que las caras oclusales de los molares superiores esten horizontalmente al suelo.

Si se va a intervenir el lado derecho, el operador se colocara a la derecha del paciente, si es el lado izquierdo, permanecera en el lado derecho del paciente, pasando el brazo izquierdo en torno a la cabeza del mismo, de tal manera que pueda palpar la zona con el índice izquierdo.

El paciente entreabre la boca, el operador con un espejo separador o con los dedos índice y cordial de la mano izquierda aparta el carrillo, todo lo que permita su elasticidad, tratando de poner a la vista la región del tercer molar superior.

Se toma la jeringa con una aguja del 1 s/<sup>o</sup> "in" No. 25 y se punciona en el fondo del surco vestibular a nivel del tercer molar, si faltara este, se hará a nivel de la raíz del segundo.

Cuando la aguja ha atravesado la mucosa bucal y el buccinador se depositan unas gotas de anestesia y se avanza en un ángulo de 45° con el plano oclusal de los molares, tratando de que la punta de la aguja llegue a la inmediata vecindad de los orificios dentarios superiores. La aguja debe penetrar

2 cm. después de haber atravesado el surco, a este nivel se deposita lentamente la solución.

- Aguja con adaptador curvo. Esta técnica es muy sencilla y precisa. La aguja es insertada arriba del tercer molar el avance de la aguja se hace por etapas, pero únicamente hasta alcanzar el punto correspondiente, se depositará la solución.

#### Anestesia del Nervio Maxilar.

Se obtiene la anestesia de los dientes de la mitad de la arcada a anestesiar, hueso alveolar, estructuras que lo cubren, paladar duro, partes del velo del paladar, labio superior, mejilla, costado de la nariz y párpado inferior.

Esta indicada para cirugía mayor o cuando la infección local u otras condiciones hacen imposible el bloqueo de las demás ramas terminales.

#### Técnica.

Hay dos técnicas, las cuales son muy difíciles por lo que se han de intentar solamente cuando ester necesariamente indicadas y que la penetración de la aguja este previamente marcada.

a. Técnica de la tuberosidad alta. Es la misma que ya se menciona para el nervio alveolar posterior superior, a excepción de que se inserta una aguja de 1 1/2 de pulgada, en dirección superior posterior e interior hasta una profundidad previamente marcada de 1 1/4 de pulgada, a este nivel se irrota lentamente la solución.

b. Técnica de la tuberosidad baja. Puede encontrarse en



los canales palatinos mayores derecho e izquierdo, estando el operador frente y al lado derecho del paciente. El foramen palatino mayor se encuentra entre el segundo y tercer molar a un centímetro hacia la línea media del paladar desde el borde gingival palatino, apreciándose una ligera depresión con la punta del índice. Se anestesian suprapariosticamente los tejidos que cubren esa zona, con una aguja de dos pulgadas para llegar al foramen palatino mayor desde el lado opuesto, la aguja penetra en el canal a una profundidad de 1 1/2 pulgadas donde se inyecta la solución.

También podemos obtener la anestesia del nervio dentario inferior, de los alveolares posteriores y del maxilar por vía extrabucal.

Generalmente se preferirá utilizar la vía intrabucal ya que la extrabucal, es más dolorosa y sino sigue una técnica totalmente quirúrgica, pueden llevarse microorganismos potencialmente patógenos a los tejidos profundos, creando graves problemas.

La técnica extrabucal alveolar posterior no tiene ninguna utilidad por lo que solo describiremos las técnicas extrabucal del dentario inferior y del nervio maxilar, las cuales solo se utilizarán en caso de que sea el único medio disponible para administrar el anestésico como sería en casos de infección o trismus, dolor y edema, causas por lo que el paciente no puede abrir la boca lo suficientemente para realizar el bloqueo intrabucal.

### Nervio Maxilar. (Téc. Extraoral)

Esta técnica debe realizarse en condiciones totalmente asépticas. Se ubica el punto medio de la prominencia cigomática y se marca la depresión en su cara inferior, con una aguja de 8.8 cms., la cual previamente se marco con un señalador de goma a los 4.5 cm., se inserta en la marca perpendicular a la superficie epitelial, hasta que toque la lámina pterigoi - dea lateral, se retira la aguja y se reubica en dirección ligeramente hacia adelante y arriba hasta que se inserte la profundidad del señalador y se deposite lentamente la solución.

### Nervio Dentario Inferior. (Téc. Extraoral)

La punción se hace en la apertura comprendida entre el arco cigomático y la escotadura sigmoidea, por delante del punto donde el cóndilo se detiene después de la apertura máxima de la boca.

La aguja se introduce perpendicularmente a la superficie epitelial hasta el fondo de la fosa infratemporal, esto es a una profundidad de 2 a 3 cm., a este nivel se deposita la solución anestésica.

En caso de pacientes con alergia a los anestésicos locales, inestabilidad emocional o una intervención prolongada, será necesario el empleo de un anestésico general, para lo cual se solicitara la cooperación de un anestésista y la intervención preferentemente se realizara en un hospital.

## CAPITULO IX

## INTERVENCION QUIRURGICA

La intervención quirúrgica de los terceros molares retenidos se considera como un procedimiento quirúrgico complicado, por ser esta zona de operación muy restringida y de difícil acceso, además de ser altamente vascularizada y estar constantemente inundada de saliva.

Por regla general en cirugía bucal deben considerarse ciertos tiempos operatorios, los cuales se presentan a continuación :

## 9.1. Incisión a colgajo.

Se dice que es una maniobra mediante la cual se abren los tejidos, para llegar a planos profundos y realizar así el objetivo de la intervención.

Es menester mencionar las condiciones que debe reunir una incisión ideal :

- a. Extensión del colgajo. Se refiere a que esta sea lo suficientemente amplia, para evitar desgarramientos e impedir ver con claridad nuestro campo operatorio.
- b. Base ancha. Al trazar la incisión se tendrá en mente que su base será lo suficientemente ancha para proveer suficiente irrigación, evitando necrosis posteriores.
- c. Trazo rectilíneo y único. Esto nos ayudará a una buena cicatrización y cicatrización.

Después de considerar estas condiciones, indicaremos la técnica de incisión que cumple con los preceptos quirúrgicos requeridos.

Para la extracción de los terceros molares superiores retenidos, se hace la incisión desde atrás de la tuberosidad en el surco hamular, hacia adelante, hasta que se llega al punto medio de la superficie distal del segundo molar superior. Se continúa la incisión por vestibular alrededor del cuello del segundo molar, hasta el espacio proximal entre el primero y el segundo molar, después hacia el fondo del surco mucovestibular, en un ángulo de  $45^{\circ}$ , se recomienda la utilización de la hoja Bard-Parker no. 12 ó 15.

La porción de la mucosa que cubre la corona del diente retenido se separa con el periostotómo, lo cual da acceso adecuado al hueso.

En el caso de los inferiores la incisión empieza en la parte lingual de la línea oblicua externa a una distancia de 2 cm, por distal del segundo molar y se dirige hacia adelante hasta que contacte con la línea media de la superficie distal del segundo molar. Se continúa la incisión por vestibular alrededor del cuello del segundo molar y de allí se extiende hacia abajo en dirección al fondo del surco en ángulo de  $45^{\circ}$ . Con el periostotomo se separa cuidadosamente el colgajo, teniendo en cuenta que el periostio debe acompañar a la mucosa bucal.

Es importante mantener la incisión del lado vestibular a fin de que la infección y el trauma regeneratorio sean míni-

mos, si la incisión fuera hecha por lingual las fibras musculares que se encuentran cubriendo la línea oblicua interna de la rama o de la cortical lingual se abrieran en esta área, causando un trauma quirúrgico de estos músculos.

En lo correspondiente al colgajo, deberán aplicarse los requisitos anteriormente mencionados, básicamente para evitar traumatizar los tejidos circundantes.

## 9.2. Osteotomía y Ostectomía.

El objetivo de la ostectomía es eliminar la cantidad necesaria de hueso para tener un acceso adecuado al molar y disminuir su resistencia; mientras la osteotomía únicamente se refiere a la apertura inicial en el hueso.

La cantidad de hueso que se debe retirar de un diente retenido, dependerá del tipo de retención, del acceso a la zona, de la posición y tamaño del diente. La eliminación de hueso deberá permitirnos elevar el diente de su lecho sin necesidad de presiones descomunales, ya que el uso de fuerzas excesivas en dicha elevación provocaría algún tipo de fractura o en su defecto produciría un mayor traumatismo que se traduce en un aumento en las complicaciones posoperatorias.

Este tiempo operatorio puede ser realizado por técnicas diferentes, conociendo la del escoplo y martillo, la de las pinzas gubias y la de fresado.

Actualmente la ostectomía con escoplo y martillo, así como la de las pinzas gubias no se lleva a cabo, por ser el hueso pericoronario sumamente sólido, lo cual exige efectuar maniobras precisas, además el paciente experimenta un trauma

mayor por las vibraciones que ocasiona el golpear el hueso; se ha visto que esta técnica refleja dolor posoperatorio en la a.t.m. y en el borde de la mandíbula.

El cirujano dentista generalmente se vale de la turbina de alta velocidad empleada en operatoria dental, ya que el tiempo requerido para la cirugía se reduce aproximadamente a 60 %, facilitando al odontólogo la intervención, el trauma y el dolor posoperatorio también se ven reducidos un 50 %. La inconveniencia de la utilización de esta turbina es que se encuentra irrigada por un chorro de agua no esteril, contraindicación en cirugía bucal. Por tal motivo se diseñaron turbinas quirúrgicas de 100 000 r.p.m. las cuales funcionan con aire comprimido como las comunes, diferenciándose en que no presentan un agente de refrigeración, la irrigación se hará por medio de una jeringa bulbo, presentan la ventaja de poderlas esterilizar en el autoclave. Otros odontólogos se valen de la utilización del motor de baja velocidad, irrigando de la misma manera, obteniendo magníficos resultados.

Las fresas empleadas en cirugía bucal son de carburo, de forma redonda y fisura dentada, deberán estar bien afiladas, evitando que se obstruyan con las astillas óseas, (deberán limpiarse en caso de obstrucción) de lo contrario podrán provocar que se recaliente y que se el hueso, lo que dará por resultado la muerte de las células óseas y dolor posoperatorio. Las fresas no. 0.3 y 10 redondas son recomendadas para la eliminación de hueso cerca de los dientes retenidos, la no. 0.2 y 0.4 ser útiles en la odontosección y en la remoción de hueso vestibular.

### Técnica.

Se realizan varias perforaciones en el hueso que cubre el diente retenido, de 4 mm de distancia entre uno y otro, profundizando hacia dicho diente, a continuación se unirán las perforaciones, para evitar lesionar este diente. Después de extraer suficiente hueso obstructor, son eliminadas pequeñas cantidades de hueso vestibular y distal para crear una pequeña cavidad, que ayudara a la colocación de nuestro instrumento.

#### 9.3. Operación propiamente dicha.

Una de las más valiosas ayudas en la extracción de molares retenidos, es la técnica de odontosección, que nos permite dividir al molar en dos o más secciones, lo cual simplifica y agiliza la operación que de otra manera sería traumática, lesionante e improductiva. Según la posición del molar y al criterio del odontólogo se seccionara o no el molar ha extraer.

La técnica de seccionamiento solo se realiza a nivel de la mandíbula, ya que la elasticidad que encontramos en el hueso del maxilar, nos permite movilizar el molar sin necesidad de seccionarlo.

La odontosección puede realizarse en dos formas distintas: en relación a su eje mayor, esto es, se realiza en la parte media del diente, siguiendo su eje longitudinal, dividiendo en esta forma todo el molar o simplemente la corona. La división en relación al eje menor (recuerda forma) se realiza a nivel del cuello del molar. La dirección que debe darse al corte, debe permitir que la parte distal de la corona se secciona de tal manera que la parte cervical, con el

objeto de que la corona pueda ser elevada cómodamente.

La extracción de cada una de las porciones de la corona se realiza introduciendo, el elevador entre las porciones divididas, girando el mango del instrumento, hacia arriba, tratando de desplazar hacia el lado distal dichas porciones, es decir la distal y la mesial en el caso del eje mayor y toda la corona en el caso del eje menor. Pueden aplicarse ambas técnicas en un mismo diente, según sea el caso.

Para la eliminación de la parte radicular, deberá tomarse en cuenta si se trata de raíces fusionadas o raíces que conservan su individualidad. En el primer caso se introduce en el espacio dejado por la corona el instrumento, insinuándolo entre el hueso y la cara mesial del racizo radicular, dirigiéndolo hacia arriba y hacia el lado distal. Se aconseja practicar un pequeño orificio en la cara distal de la raíz con una fresa redonda y colocar en esta parte la punta del elevador, deslizando la porción radicular hacia el espacio antes mencionado. En el caso de no estar fusionadas las raíces se procederá a separar las raíces con una fresa de fisura, para posteriormente extraer, las porciones en dos tiempos.

Cada una de las posiciones y desviaciones que se presenten en los molares retenidos tendrán técnicas diferentes, que a juicio del cirujano dentista se pondrá en práctica la más conveniente para cada caso.

Haremos mención de algunas de las técnicas usualmente empleadas para las distintas posiciones y desviaciones, que varían en la medida de distancias laterales. Iniciamos señalando dichas técnicas en la que concierne a la mandíbula, así como en la clasificación más conveniente en el capítulo v.



## Mandíbula.

## A. Posición Vertical.

- Sin desviación. Se coloca el elevador en el espacio interdentario, de modo tal que su cara plana se adapte a la cara mesial del retenido y se gira el mango del instrumento en el sentido de las agujas del reloj para el lado derecho, a la inversa para el izquierdo; desarrollando así la fuerza necesaria para desplazar el molar hacia arriba y hacia distal.
- Desviación bucal. Sigue los principios señalados en el primer tipo de retención, existiendo una diferencia por la proyección bucal que presenta, la cual produce un grado de superposición de un segmento, quedando así un espacio interdentario de reducidas proporciones, que dificulta la penetración del elevador. Se aplicara el instrumento sobre la cima del hueso bucal y en relación con la cara mesial del retenido, procediendo a hacer la misma maniobra.
- Desviación Lingual. Libres sus caras de hueso, se realiza el movimiento en igual forma que los anteriores.
- Torción. Se aplica el elevador en la cara mesial y se dirige el molar arriba y hacia el lado distal. A veces es útil la eliminación del tercio distal de la corona o la división según el eje mayor o menor del molar.

La descripción expuesta en párrafos anteriores corresponde a la Clase I, posición A. En caso de encontrarse en la misma posición vertical, pero en Clase II, posición B, prefe-

rimos hacer la odontosección de la corona por su eje mayor, eliminando individualmente a cada porción, posteriormente se eliminará la raíz, como en un principio se explico.

#### B. Posición Mesioangular.

La extracción de este tipo de molares, sin desviación y con sus diferentes desviaciones, se puede realizar totalmente, aplicando un elevador sobre su cara mesial y dirigiendolo hacia arriba y hacia distal, o mediante la odontosección reservada para la posición B y C, Clase I y II.

La odontosección de acuerdo a su eje mayor, se puede realizar hasta la porción radicular, practicando un orificio en el cuello del diente de la raíz mesial y con la punta de un elevador, esta porción del diente se eleva y se luxa hacia distal. El mismo elevador se coloca nuevamente entre la raíz distal y el hueso, a lo largo de la superficie distal, por presión manual, o si es necesario, se perfora con una fresa un punto de entrada, en el espacio periodontal, colocando la punta del elevador en este sitio, se utiliza la cresta del reborde como punto de apoyo.

#### C. Posición Horizontal.

Los molares de este tipo, sobre todo en posición A, Clase I, pueden extraerse colocando un elevador por debajo de la cara mesial, apoyando sobre el hueso mesial y con la mecánica ya estudiada. El giro del cuerpo del instrumento elevará el molar hacia arriba y hacia el lado distal. En otras circunstancias como sería la posición B y C la Clase II y III, deberá colocarse por seccionar el molar a nivel de su cuello, hasta la línea media del mismo, involucrando la extracción, la hoja

del elevador y desplazando dicha porción hacia arriba y distal, posteriormente se cortara la otra mitad de la corona, colocándose el elevador en la cara mesial de la misma, eliminándola, se hace un surco en la raíz y con un elevador, con el hueso cortical como punto de apoyo, se mueve la porción radicular hacia adelante y se extrae.

#### D. Posición Distoangular.

En este caso, será conveniente ir directamente a la odontosección en relación a su eje menor, en caso de encontrarse, en posición B ó C, se puede hacer la misma técnica que se utilizo en la posición mesioangular, es decir dividirlo en relación a su eje mayor y colocar el elevador en una perforación hecha previamente, en el cuello del molar, este procedimiento es válido para cualquiera de sus desviaciones, después de haber realizado la osteotomía necesaria.

#### C. Posición Linguoangular.

La división de este molar se hace a nivel del cuello anterior, vigilando la existencia y el estado del hueso lingual, para evitar la fractura de dicho segmento óseo. La corona es extraída con un elevador aplicado en el surco de la odontosección, posteriormente las raíces son elevadas, según el método ya descrito.

#### D. Posición Buccoangular.

Esta presentará al igual que la anterior con excepciones, es decir, con frecuencia se trata de unoperaciones de desviación vertical, mesial o distoangular, en lo cual, estos molares al igual que cualquier otro : un molerón

coronaria seccionando a nivel de cuello, un segmento medio y un segmento radicular a nivel de la porción media de la raíz.

Primero se extrae el segmento medio, seguido de la porción coronaria, desplazandola hacia el espacio obtenido y colocando el elevador contra la cara oclusal y el hueso oclusal. La porción radicular restante se extrae por los métodos ya mencionados.

#### K. Posición Invertida.

Se realiza mediante la división sistemática del molar, que obtendrá tantas partes, como se precisen para llevar a cabo la extracción. La parte media es extraída primeramente, aplicando el elevador en la cara bucal y el hueso bucal, la corona se extrae alternativamente sobre sus caras mesial y oclusal hacia el espacio obtenido por la eliminación del segmento central. El macizo radicular se extrae con la técnica seguida.

En el maxilar la operación propiamente dicha, radica en hacer una vía de acceso adecuada, para la punta del elevador, así como de los movimientos precisos, para cada posición.

En términos generales la técnica sería la siguiente : el elevador debe colocarse por debajo de la corona a nivel del cuello, utilizando como punto de apoyo la cortical mesial y vestibular. La dirección que debe llevar la extracción será hacia abajo, vestibular y hacia distal, con el fin de evitar que el diente retenido sea forzado hacia seno o fosa pterigomaxilar.

En molares con raíces bifurcadas, el movimiento deberá

ser lento y sin esfuerzos, de lo contrario ocasionaremos fracturas intempestivas.

### Maxilar.

#### A. Posición Vertical.

El movimiento de luxación del molar, es igual al arriba mencionado, si la fuerza aplicada no fué suficiente para extraerlo nos valdremos de las pinzas de extracción.

#### B. Posición Mesioangular.

Se encuentra condicionada por la cantidad de hueso y la relación que guarda con el segundo molar. Los movimientos son los mismos a excepción de que el primer movimiento será hacia distal, para vencer el contacto mesial, posteriormente se dirige hacia abajo y afuera.

#### C. Posición Distoangular.

En esta posición deberá tenerse cuidado en los movimientos bruscos ya que por su dirección, pudieran fracturar la tuberosidad o la apófisis pterigoides. En este caso por el espacio interdentario se puede utilizar el elevador izquierdo para el derecho y viceversa, continuando con el elevador correspondiente.

#### D. Posición Invertida.

Las distintas y variadas posiciones que puede ocupar el tercer molar en esta ubicación, no permite fijar una regla para su extracción. La técnica será dada por la disposición que presente el molar en el hueso y su relación con los molares vecinos.

En resumen diremos que la odontectomía, es el paso determinante que va a asegurar el éxito de nuestra intervención, cualquiera que sea la clasificación del tercer molar.

#### 2.4. Tratamiento de la cavidad ósea.

Dependiendo de la afección o clase de cirugía que se va a realizar será la terapéutica especial a utilizar dentro de la cavidad ósea, ya sea porque el hueso este infectado o para evitar hemorragias o dolores posoperatorios.

El primer paso en el tratamiento de la cavidad ósea, es la eliminación del saco pericoronario, éste se toma con las pinzas de disección y se desprende del hueso mediante una cucharilla. La permanencia del saco en el alveolo puede originar infecciones posoperatorias y hemorragias.

El curetear el alveolo, nos ayudará a la eliminación de espículas óseas flojas, fragmentos dentarios y restos, además de la eliminación de tejido de granulación en caso de haber infección o quistes.

Es recomendable regularizar el tejido óseo periférico, con limas, ya que ayudara a la cicatrización y en el caso de retirar hueso enfermo.

Para lograr una respuesta satisfactoria en el posoperatorio, se aconseja colocar dentro de la cavidad ósea ciertos elementos, que serán de gran ayuda para la recuperación de la zona; como tales se mencionarán algunos de ellos :

- Medicamentos. Tales como los indicados en el tratamiento de alveolitis, lavar las cavidades con soluciones antisepticas, analgésicas, sustancias vasoconstrictoras.

na toricada, vacunas, antibioticos (sulfamidas cristalinas).

- Gasas Se utilizan para taponar cavidades de diferentes volúmenes (alveolos postextracción), con el fin de evitar la entrada al alveolo de sustancias o cuerpos extraños y prevenir la hemorragia y dolor.
- Drenaje Se usa cuando alguna afección requiere la comunicación de la cavidad ósea con el exterior se realizará con drenes de gasa o goma.

Mencionaremos las sustancias que a nuestro criterio son las más recomendables para utilizar debido a sus propiedades hemostáticas en la obstrucción de cavidades óseas.

#### a. Fibrin foam o Masina de fibrina.

Es un agente terapéutico de acción hemostática. Se obtiene haciendo actuar fibrinogeno con trombina. Actúa mecánicamente, ya que en estado seco, su estructura es parecida a una red, en la cual al entrar la sangre se fusiona a esta, realizándose la función de coagulación. Puede usarse sola o como vehículo de antibioticos o trombina, se absorbe rápidamente con una mínima reacción tisular.

#### Indicaciones.

- Como hemostática y prevención de hemorragia postoperatoria.
- Disminución de edema
- Formación de un coágulo firme
- Combinarlo con antibioticos es recomendable en heridas de

sujetos hemorrápicos y casos en que se teme alveolitis.

— Resucción del dolor.

b. Orical o Celulosa Oxidada.

Se obtiene transformando la gasa o el algodón común en un ácido orgánico por la acción del dióxido de nitrógeno.

Es un producto de gran aplicación en Cirugía Bucal como hemostático y obturador de espacio.

c. Gelfoam o Esponja de Gelatina.

Es una esponja quirúrgica, estéril sin propiedades antitoxicas. Se trata de una matriz esponjosa derivada de la gelatina insoluble, pero que se absorbe a los 25 ó 30 días después de su implantación sin producir excesiva cantidad de tejido escarótico, ni gran reacción celular.

Indicaciones.

Tiene propiedades hemostáticas principalmente utilizado junto con la treamina. La cicatrización se acelera, el dolor y edema postoperatorios son disminuidos. Su acción mecánica es igual a la del Fibrinofom, la cual ya fué explicada anteriormente.

9.5. Sutures.

El objetivo de la sutura es eliminar espacios muertos donde podría servir como medio de cultivo para microorganismos. Mantener los tejidos en su posición original, previene hemorragias postoperatorias y nos ayuda a la formación y mantenimiento del coágulo sanguíneo, lo que significa servir de



lor posoperatorio.

Para los tejidos bucales, una aguja con borde cortante de inversión, enhebrada con seda 000, es lo mejor que puede usarse. Los bordes de la herida se tomarañ con las pinzas de disección con el objeto de que la aguja pueda atravesar la fibromucosa firmemente, sin desgarrarla ni deformarla.

La aguja toma la papila lingual, aproximadamente a 3 mm del borde de la incisión, la atravieza para salir en la papila bucal a la misma distancia del borde de la anterior y frente a la perforación lingual. Se saca la aguja y el hilo recorre toda la distancia que necesite para realizar el nudo, afrontando los labios de la incisión.

La sutura interrumpida requiere más tiempo que la sutura continua, pero tiene dos ventajas; si se desata un punto o si se arranca del tejido, únicamente perderemos el soporte de este punto; y ejerce tensión en una sola dirección por lo cual, esta sutura es la más usual en cirugía de terceros molares. Consiste en realizar puntos separados unos de otros y colocarlos sobre el hueso interdental, aproximando las papilas.

Para mantener la integridad de la lazada hasta que se retiren los puntos utilizaremos el nudo de cirujano, que consiste en colocar una lazada extra en el primer paso, y en el segundo se hace una sola lazada a modo de firmar un nudo cuadrado que permanecerá firmemente en su lugar.

Los nudos de cirujano no tienen la ventaja de que se realizan fácilmente y pueden aplicarse a nivel del tercer molar inferior, cosa que por su situación presenta dificultades.

### Técnica.

Se pasa el hilo por los labios de la herida como ya fué descrita, la mano izquierda toma el hilo cerca de la aguja para que esta no quede colgando y golpee la cara del paciente, el hilo se apoya en el portagujas y se enrolla dos veces en el portagujas, en dirección a los picos, se entrea bre el portagujas y se toma el otro extremo del hilo, la mano izquierda tira del hilo para sacarlo de los picos y llevarlo sobre el extremo del hilo que esta más allá de ellos, los picos se mantienen tan cerca como sea posible de la herida, mientras que la mano izquierda dirige el hilo para formar el nudo de cirujano, teniendo ya el primer paso, para completarlo, se coloca el hilo en el portagujas y se enrolla una vez alrededor de los picos, el extremo del hilo se toma otra vez con los picos y la mano izquierda, dirige el material de sutura fuera del instrumento y sobre el extremo del hilo, al tomar los extremos del hilo y tirar de ellos, las manos deben ir en direcciones opuestas a las seguidas en el primer paso, esto es, se cruzarán las manos, se cortan los extremos de modo que tengan una longitud de 1.0 cm.

### Indicaciones.

- No deberan apretarse tanto los puntos, ya que podrían salirse de los tejidos desgarrándolos.
- Deberá extirparse hueso suficiente para permitir que los tejidos se unan sin causar tensión.
- Después de la extracción, los puntos deberán pasar sobre las crestas óseas interdentarias y no sobre el alveolo contrario.

- Si la sutura no tiene apoyo en hueso, tiende a permanecer abierta al hundirse en el defecto subyacente.
- El rudo deberá aproximar los tejidos y no producir isquemia
- Si ha habido sangrado profuso del colgajo o hueso deberá localizarse el origen y controlarlo antes de suturar.

## CAPITULO X

## TRATAMIENTO POSOPERATORIO.

La asistencia posoperatoria es muy importante, ya que las heridas dentro de la cavidad bucal es difícil mantenerlas secas y el hecho de que el paciente tenga que comer dificulta la limpieza de la herida. Afortunadamente el gran aporte sanguíneo de los tejidos bucales y la buena asistencia posoperatoria son de gran ayuda en el proceso de recuperación.

Las medidas posoperatorias no solo se refieren a la atención de la herida, el dentista deberá considerar al paciente en su totalidad : nutrición, descanso y actividades.

El odontólogo deberá referir al paciente, los diferentes signos y síntomas considerados como respuestas normales después del acto quirúrgico, como inflamación, dolor, decoloración de la zona operada; ya que en caso de presentarse otra reacción diferente a las señaladas, el paciente estará capacitado para discernir si dicha respuesta es normal o no lo es.

El tratamiento posoperatorio comprende los diversos aspectos que se señalan a continuación :

## a. Tratamiento local posoperatorio

Este punto comprende la higiene de la cavidad bucal.

Una vez concluida la operación se procede a lavar la sangre o coágulos que se hayan depositado en los surcos vestibulares, debajo de la lengua, en los espacios interproximales, en la foveola palatina, yeventos y a extraer el sutre-

facción rápidamente y enriquecen la flora microbiana de la cavidad bucal. Esto se hará por medio de agua oxigenada que será proyectada dentro de la cavidad bucal por medio de un atomizador.

Se le indica al paciente que no deberá escurir, ni hacer colutorios durante las primeras 12 hrs. , después de la intervención, la lengua y los dientes que no fueron afectados por la operación deberán cepillarse antes de acostarse. Se recomienda el cepillo de cerdas recortadas en forma plana tipo Butler No. 411 ó algún otro que sea semejante. Al día siguiente realizara enjuagues con soluciones antisépticas comerciales de sabor agradable, diluyendo 1/3 de solución en 2/3 de agua tibia, (se puede sustituir la solución por 1/4 parte de una cucharada por té de sal). Recomendando que el enjuague no deberá ser vigoroso.

#### b. Fisioterapia Posoperatoria.

Se utilizará el frío y el calor con el fin de mejorar las condiciones de la herida.

El frío evita la congestión, el dolor posoperatorio, previene hemorragias, disminuye y delimita los edemas posoperatorios.

Se colocarán bolsas de hielo o toallas mojadas con agua helada frente al sitio de la intervención, por periodos de 15 min. seguidos de periodos iguales de descanso y únicamente durante los tres primeros días.

El calor se emplea para reducir procesos fibróticos y favorecer a la formación del pus. Se utilizará sólo después del tercer día, para disminuir los edemas, los dolores y el

ratorio.

c. Cuidados de la herida.

La formación del coágulo es la mejor defensa contra infecciones y dolor posoperatorio. Si al terminar la operación se colocan apósitos de gasas húmedas que ocluyan al alveolo abierto y ejerzan presión sobre las membranas bucal y lingual evitará la acumulación de sangre bajo el colgajo, limitando la sangre al alveolo mientras se efectúa el proceso de la coagulación. El paciente debe dejar los apósitos en su sitio durante 30 a 45 min. después de la intervención. Si el escurrecimiento continúa se colocarán nuevos apósitos húmedos durante otros 30 a 45 min. Este procedimiento podrá repetirse durante 4 veces, en caso de que el sangrado continúe deberá consultar al dentista.

d. Extracción de los puntos de sutura.

Las suturas intrabucuales deberán permanecer un mínimo de 3 días y un máximo de 7 días, ya que si se dejan más tiempo las suturas actúan como cuerpo extraño provocando inflamación localizada y supuraciones.

Los puntos alternos se pueden retirar al tercer día de la siguiente manera : se pasa un algodón embebido en tintura de yodo o merthiolate, sobre el hilo que se observa dentro de la cavidad bucal con el objeto de desinfectarlo.

Se toma con la mano izquierda la pinza de disección o la pinza de curación se sujeta un extremo del nudo que emerge de los labios de la herida, se tracciona y con una tijera de sutura muy puntiaguda tomáase con la derecha, se corta el hilo por extraer del interior de los tejidos.

e. Tratamiento general del paciente.

Dentro de este punto trataremos las medidas terapéuticas de orden general como serían : dieta, sueño, actividad física, medicación postoperatoria, inflamación y trismo.

- Dieta. El paciente recibirá instrucciones acerca de la clase de alimentos y líquidos que deberá consumir. Entre los alimentos podríamos mencionar : gelatinas, flanes, natillas, yogurt, sopas, comida para bebé, papillas en general la dieta deberá ser blanda. En lo concerniente a los líquidos esta : la leche, bebidas carbonatadas que ayudan a evitar las náuseas y vómitos que se producen por la ingestión de pequeñas cantidades de sangre.

La extensión del área intervenida así como la edad, sexo, educación y experiencias previas afectarán la capacidad del paciente para comer. Por lo que se recomendará al paciente volver a su dieta normal tan rápido como le sea posible. (generalmente la dieta blanda dura 3 días después de la intervención).

Se recomienda no ingerir bebidas alcohólicas, irritantes, grasas y no fumar.

- Sueño. Debe dormir sobre los almohadas cubiertas por una toalla que le mantenga la cabeza elevada aproximadamente en un ángulo de  $30^{\circ}$ . Esta ayudará a que el exudado producido por la herida durante la noche no sean deglutidos y ocasionen molestias estomacales.
- Actividad Física. El paciente se recuperará y volverá a sus actividades normales lo rápidamente si se le

aconseja descansar durante uno o más días después de la operación según sea la extensión de la intervención. Deberá evitarse el trabajo físico extenuante y los deportes.

- **Medicación Posoperatoria.** Todo paciente debe recibir una receta para analgésicos y antibióticos. Antes de escribir la receta el dentista deberá revisar la historia clínica del paciente respecto a su hipersensibilidad a los fármacos.

Para controlar el dolor se le recetará al paciente desde una aspirina hasta un fármaco más fuerte, la cantidad de droga que llevará la receta será la suficiente para 48 hrs., en caso que persistiera el dolor, el medicamento de elección será de potencia mayor al inicial.

Los antibióticos pueden recetarse como medicación sistémica de algunas intervenciones, en pacientes que es aconsejable la profilaxis y por supuesto en casos de infección.

- **Inflamación y Trismus.** Pueden aparecer en las primeras 48 hrs. después de la operación, se atribuye al traumatismo asociado con la cirugía. Los retractores y separadores bucales empleados durante la operación pueden causar escamaciones en las comisuras labiales y a veces ulceraciones de la mucosa bucal por instrumentos o compresas.

El paciente puede presentar temperatura con cierto grado de deshidratación. Si los signos y síntomas se agravan a las 48 hrs., se evaluará la posibilidad de infección y deberá ser revisado por el odontólogo.



## CONCLUSIONES.

Como se menciona en el texto de esta obra, los dientes retenidos están reportando una alta incidencia, significando para el cirujano dentista un reto a vencer en su práctica cotidiana, por lo que es recomendable que profundice sus conocimientos en el diagnóstico y tratamiento en esta rama de la Cirugía Bucal.

Queremos establecer que el cirujano dentista no debe considerar la extracción del tercer molar en forma desorganizada o desintegrada a la salud general del paciente, por lo que hacemos énfasis en la importancia de realizar una buena Historia Clínica, ya que se ha visto que por la vida acelerada de las grandes urbes esta dando por resultado un alto índice en los padecimientos diabéticos, cardiovasculares y nerviosos que afectan a un gran número de personas. Debemos por lo tanto valernos de todos los medios auxiliares para contar con una mayor posibilidad en el éxito de la intervención.

Consideramos que un correcto estudio radiográfico, asegura gran parte del éxito de la intervención, ya que por medio de ella se clasificará rigurosamente la posición del tercer molar, factor clave que nos ayudará a determinar la correcta longitud de la incisión y la cantidad de hueso a eliminar durante la ostectomía.

La técnica debe seleccionarse de acuerdo a las características del tercer molar diagnosticado en cuanto a posición, cantidad de hueso que lo cubre, etc., en ningún momento se debe encasillar el tratamiento a una técnica específica.

Se recomienda realizar la ostectomía y la edentosección conjuntamente, ya que simplifica y agiliza la operación haciendo la herida menos traumática.

Es bueno recordar que como se maneje el tejido en el acto operatorio (limpio y sin lesionar), las respuestas serán excelentes en el período de recuperación.

Cabe señalar que la elección del tratamiento preoperatorio y posoperatorio varía en forma considerable de un paciente a otro, por lo que se recomienda hacer la valoración cuidadosa de cada paciente.

El odontólogo deberá ser lo suficientemente capaz para discernir si el paciente será intervenido en el consultorio dental o en un medio hospitalario, dicha decisión estará basada en varios factores, esto es, si el dentista general cuenta con las medidas necesarias para una buena intervención y si la salud del paciente no se encuentra comprometida por padecimientos generalizados como discrasias sanguíneas, diabetes, hipertensión, padecimientos cardíacos, etc. que sean de un grado tal que puedan ocasionar complicaciones durante o después de la intervención; en dado caso será necesario la observación y cuidados pre y posoperatorios de médicos y enfermeras.

Queremos esclarecer que la cirugía de terceros molares así como otros tratamientos bucales forman parte integral en la rehabilitación general de la boca del paciente por lo que en ningún momento debemos referirnos a una sola zona específicamente, el odontólogo verá en forma global lo que deba hacer y reportar los resultados obtenidos.

## BIBLIOGRAFIA

- ANATOMIA HUMANA. DR. QUIROGA GUTIERREZ FERNANDO  
Tomo I. Capítulo 6 Pags. 50:72:76, 97:111  
Décima Octava Edición. 1978. México, D.F. Ed. Porrúa S.A.
- ANATOMIA HUMANA. DR. QUIROGA GUTIERREZ FERNANDO  
Tomo II. Capítulo 3 Pags. 65:78 Cap. 21 Pags. 392:411.  
Décima Octava Edición. 1978. México, D.F. Ed. Porrúa S.A.
- ANATOMIA HUMANA. M. PRIVES. N. LISBENKOV. V. BUSHKOVICH.  
Tomo II. Pags. 273:284.  
Segunda Edición. 1975. Ed. Mir Moscú.
- CIRUGIA BUCAL. NERVENICO GUILLERMO A.  
Capítulo 2 Pags. 71:86. Cap. 3 Pags. 97:125. Cap. 13  
Pags. 221:229, 257:329.  
Octava Edición. 1979. Buenos Aires. Ed. El Ateneo.
- CIRUGIA BUCAL. W. HARRY ALBILAR.  
Tomo I. Capítulo 4. Pags. 111:174.  
Segunda Edición. 1978. Buenos Aires. Ed. Mundi
- CIRUGIA BUCAL. MARRION - STEE.  
Capítulo 5 Pags. 43:47. Cap. 6 Pags. 59:60. Cap. 14  
Pags. 170:172. Cap. 15 Pags. 173:175.  
Primera Edición. 1974 Ed. Interamericana
- LA CLINICA Y EL LABORATORIO. A. BALCELLS.  
Capítulo 3 Pags. 63:76, 196:199.  
Doceava Edición. 1981. Barcelona. Ed. Mirin S. A.
- CIRUGIA BUCAL. DR. LYNN A. MCGILL.  
Capítulo 34 Pags. 595:604, 611:622.  
Séptima Edición. 1981. Ed. Interamericana

- ANESTESIA ODONTOLÓGICA. DR. GORGENSEN BJORN NIELS.  
Pags. 23:67  
Primera Edición. Ed. Interamericana
- ANESTESIA LOCAL Y CONTROL DEL DOLOR EN LA PRACTICA ODONTOLÓGICA. DR. MONHEIM.  
Pags. 83:119  
Primera Edición. Argentina. Editorial Mundi.
- CIRUGIA FACIAL. KRUGER.  
Capítulo 1 Pags. 1:10. Cap. 6 Pags. 75:84  
Cuarta Edición. México. Ed. Interamericana.
- LA BOCA Y LA MEDICINA. DR. JOSE LUIS MOLINA MOGUEL  
Pags. 9 :14, 20:26  
Primera Edición. México.