

24.004



UNIVERSIDAD NACIONAL AUTONOMA DE MEXICO

FACULTAD DE ODONTOLOGIA



**OBTURACION DE CONDUCTOS
RADICULARES**

T E S I S
QUE PARA OBTENER EL TITULO DE
LICENCIADO EN CIRUJANO DENTISTA
P R E S E N T A :
MARIA ELENA PALACIOS MENDEZ

MEXICO, D. F.

1982



Universidad Nacional
Autónoma de México



UNAM – Dirección General de Bibliotecas
Tesis Digitales
Restricciones de uso

DERECHOS RESERVADOS ©
PROHIBIDA SU REPRODUCCIÓN TOTAL O PARCIAL

Todo el material contenido en esta tesis esta protegido por la Ley Federal del Derecho de Autor (LFDA) de los Estados Unidos Mexicanos (México).

El uso de imágenes, fragmentos de videos, y demás material que sea objeto de protección de los derechos de autor, será exclusivamente para fines educativos e informativos y deberá citar la fuente donde la obtuvo mencionando el autor o autores. Cualquier uso distinto como el lucro, reproducción, edición o modificación, será perseguido y sancionado por el respectivo titular de los Derechos de Autor.

I N D I C E .

- I. INTRODUCCION.
- II. FINALIDAD EN LA OBTURACION DEL CONDUCTO RADICULAR.
 - 1.- CAUSA QUE PUEDE LLEGAR A OCASIONAR UN CONDUCTO RADICULAR NO OBTURADO.
 - 2.- MOMENTO APROPIADO PARA LA OBTURACION DE CONDUCTOS.
 - 3.- LIMITE APICAL DE LA OBTURACION.
- III. CLASIFICACION DE LOS MATERIALES DE OBTURACION.
 - 1.- PASTAS.
 - a) PASTA ANTICEPTICA REABSORBIBLE YODOFORMADA.
 - b) PASTA ANTICEPTICA NO REABSORBIBLE.
 - c) PASTAS ALCALINAS.
 - 2.- PLASTICOS.
 - a) AH-26 CEMENTO DE TREY'S.
 - b) DIAKET O RESINA POLIVINILICA.
 - c) CLOROPERCHA.
 - 3.- SEMISOLIDOS.
 - a) GUTAPERCHA.
 - 4.- SOLIDOS.
 - a) TIPO SEMIRIGIDO.
 - CONOS DE PLATA.
 - LIMAS DE ACERO INOXIDABLE.
 - b) TIPO RIGIDO.
 - CONOS DE VITALIUM O CROMO COBALTO.
- IV. MEDICAMENTOS UTILIZADOS EN LA OBTURACION DE CONDUCTOS RADICULARES.
 - 1.- CEMENTO DE BADAN.
 - 2.- CEMENTO DE RICKERT.
 - 3.- CEMENTO DE CROSSMAN.
 - 4.- CEMENTO N2.
 - 5.- CEMENTO DE ROBIN.
 - 6.- CEMENTO DE WACH.

V. TECNICA EN LA OBTURACION DE CONDUCTOS.

- 1.- OBTURACION CON PASTAS.
- 2.- OBTURACION CON MATERIAL PLASTICO.
 - a) CLOROPERCHA.
- 3.- OBTURACION CON MATERIAL SEMISOLIDO (GUTAPERCHA)
 - a) CONO UNICO.
 - b) CONDENSACION LATERAL.
 - c) CONDENSACION VERTICAL.
 - d) CONO INVERTIDO.
 - e) OBTURACION SECCIONAL.
- 4.- OBTURACION CON MATERIAL SOLIDO.
 - a) CONOS DE PLATA.
 - b) OBTURACION CON AMALGAMA DE PLATA (RETROGADA).

VI. INSTRUMENTAL UTILIZADO EN LA OBTURACION DE CONDUCTOS.

- 1.- CONDENSADOR ENDODONTICO.
- 2.- ESPACIADOR ENDODONTICO.
- 3.- LENTULO.
- 4.- PINZAS PORTACONOS.
- 5.- ALICANTES O PINZAS PORTA CONOS
- 6.- JERINGA ENDODONTICA DE PRESION.
- 7.- JERINGA DE AIRE O SECADOR DE CONDUCTOS.
- 8.- CONOS DE PLATA Y GUTAPERCHA.
- 9.- LOSETA.
- 10.- ESPATULA
- 11.- PUNTAS DE PAPEL ABSORBENTE.

CONCLUSIONES

BIBLIOGRAFIA.

I. INTRODUCCION.

La endodoncia es la rama de la odontología que se ocupa de la etiología, diagnóstico, prevención y tratamiento de las enfermedades pulpares, así como de sus posibles complicaciones.

Por medio del tratamiento endodóntico se pueden salvar una o varias piezas dentarias, destinadas a ser extraídas ya sea por traumatismo o trastornos patológicos irreversibles de la pulpa.

Esto se puede lograr si el odontólogo cuenta con los conocimientos necesarios para realizar el tratamiento; por lo que debe de tener cuidado en cada uno de los pasos efectuados durante el tratamiento.

Uno de estos pasos y a la vez el último es la obturación de los conductos radiculares, y el cual puede llegar a ser el de mayor preocupación por parte del odontólogo, ya que en el caso de fracasar se vería frustrado su esfuerzo, puesto al servicio de una técnica tan laboriosa.

Es importante realizar una buena obturación ya que actuará como una barrera, evitando así, la penetración de los irritantes dentro del canal radicular.

Para realizar una adecuada obturación es necesario conocer los diferentes materiales con los que cuenta el médico en la actualidad, así como las ventajas y desventajas de cada uno de ellos y en los casos en que están indicados.

De igual manera se deben tener conocimientos de los diferentes cementos para conductos con los que se cuenta para realizar un buen sellado hermético según el material de obturación elegido.

Una vez que se ha elegido el material de obturación y el cemento sellador, hay que elegir la técnica adecuada para la obturación del o de los conductos radiculares, según la forma anatómica de cada uno de los conductos.

Es de igual importancia el conocer los diferentes instrumentos con los que se cuenta para realizar una adecuada obturación.

II. FINALIDAD EN LA OBTURACION DEL CONDUCTO RADICULAR.

La finalidad en la obturación del conducto radicular es la de reemplazar una pulpa destruida o vital por un material inerte o antiséptico. Este tipo de material debe de hacer un cierre hermético y permanente para evitar posteriores infecciones y no ser irritante para los tejidos periapicales. Un tratamiento endodóntico exitoso es la obliteración total del espacio canalicular y el sellado perfecto del agujero apical en el límite dentina - cemento.

1.- Causas que pueden llegar a ocasionar un conducto radicular no obturado.

a) Persistencia del tejido de granulación: Si el conducto radicular no es obturado, el tejido de granulación que se formó como una reacción a la extirpación pulpar y a la instrumentación invadirá al conducto radicular. La persistencia de dicho tejido de granulación causaría la reabsorción radicular, dando como consecuencia un fracaso en el tratamiento.

b) Estancamiento de fluidos: Los espacios existentes entre la obturación y la pared del conducto pueden albergar micro-organismos o bien restos de tejido-

además si se permite que estos espacios permanezcan en el tercio apical del diente, traería como consecuencia un fracaso en el tratamiento endodóntico. Los productos tóxicos elaborados por dicho estancamiento de fluidos causan la persistencia de la inflamación periapical.

- c) Intercambio de metabolitos: Constantemente se realiza un intercambio de metabolitos entre el conducto radicular y la saliva. Por lo cual significa que un conducto sin obturar es una excelente vía para la introducción de los productos metabólicos a los tejidos periapicales.
- d) Permeabilidad de las restauraciones oclusales: La filtración de una restauración permite la eventual recidiva de caries; la filtración de una restauración del conducto radicular permite la eventual reinfección de este. Si se desarrolla una filtración marginal en una restauración oclusal en un diente con conductos radiculares no obturado, se acrecentaría la posibilidad de penetración de micro-organismos o sus productos, dentro del conducto.
- e) Retracción gingival y enfermedad periodontal: En

personas mayores prevalecen las restauraciones gingivales ya sea por gingivitis o periodontitis, acrecentando la posibilidad de exposición de conductos radiculares laterales y forámenes accesorias. Sin la obturación del conducto radicular, estas vías, - junto con la desmineralización o necrosis de los túbulos dentinarios son accesos para el ingreso de micro-organismos, fluidos y otros irritantes en el conducto radicular dando como consecuencia un fracaso - en el tratamiento endodóntico.

Un breve cuadro sinóptico nos permite ordenar la finalidad en la obturación de conductos radiculares.

		para impedir la <u>mi</u> gración de gérmenes.	del <u>con</u> ducto al <u>periápi</u> ce al <u>con</u> ducto.
•Finali- dad de - Obturar.	Anular la luz del - conducto.	para no permitir - la penetración de exudado. para evitar la li- beración de toxi- nas y alérgenos.	del <u>periá</u> pice hacia el <u>conduc</u> - to. del <u>conduc</u> - to hacia - el <u>periápi</u> ce.

*Mantener una acción anticéptica en el conducto.

2.- Momento apropiado para la obturación de conductos.

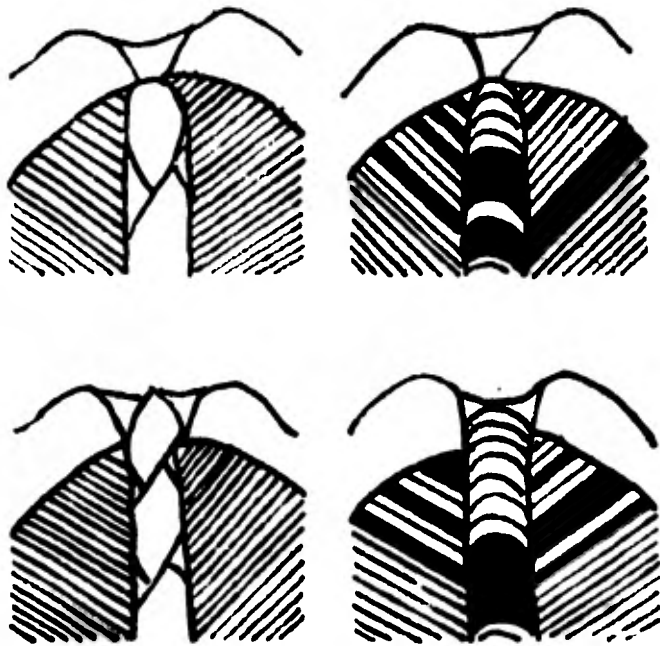
Al término de la limpieza y conformación de los conductos radiculares, su obturación se realiza cuando:

- a) El diente esté asintomático: es decir cuando el paciente no refiera dolor, sensibilidad y el diente no presente periodontitis apical.
- b) El conducto esté seco, no haya exudado excesivo ni inflamación. El exudado excesivo se presenta en conductos muy abiertos y en casos de quistes. Grossman aconseja sellar en el conducto una solución yodoformada de zinc durante 24 horas para reducir el exudado.
- c) No haya fistulas y si las hay deberá haberse cerrado.
- d) No haya mal olor, ya que esto sugiere la posibilidad de una infección residual o filtración.
- e) La obturación temporal esté intacta ya que una obturación rota o que filtre causa la contaminación del conducto. Los materiales de obturación más comúnmente usados son el óxido de

zinc y eugenol, el provee un sellado eficaz contra la filtración, se utilizan cuando no existen gran esfuerzo oclusal; el Cavit o el IRM presentan un tiempo de fraguado muy lento por lo que se le debe de advertir al paciente que no mastique sobre ella por lo menos hasta 45 min. después del tratamiento, se utiliza en los casos de gran esfuerzo oclusal.

3.- Límite apical de la obturación

Se considera como límite ideal en la obturación de conductos radiculares la parte apical del conducto; es decir, la unión cemento dentinaria, que es la zona más estrecha del conducto la cual está idealmente situada a una distancia de 0.5 a 1 mm. con respecto al extremo anatómico de la raíz. (Lámina 1)



La correcta preparación de un conducto deberá detenerse en la unión cemento - dentinaria para así facilitar una buena obturación.

- a) Posición final correcta de un instrumento.
- b) Posición incorrecta al traspasar la unión cemento-dentinaria y el ápice.
- c) El cono de la obturación se alojará exactamente en el lecho correcto que se ha preparado previamente.
- d) En la preparación, incorrecta por sobre instrumentación el cono y el material sobrepasará la unión cemento - dentinaria y quizás el ápice.

III. CLASIFICACION DE LOS MATERIALES DE OBTURACION.

Los materiales de obturación son las sustancias inertes o anti-sépticas que colocadas en el conducto, anulan el espacio originalmente ocupado por la pulpa radicular y el creado posteriormente por la preparación quirúrgica.

Una gran variedad de materiales de obturación de conductos radiculares han sido aconsejados en los últimos años. Pero muchos de estos materiales fueron abandonados por la profesión médica por ser imprácticos, o biológicamente inaceptables.

La gama de materiales va desde el yeso paris, algodón, amianto, caña de bambú, cementos medicados, cera, cloro - resina, cobre, epóxi - resina, fibras de vidrio, fosfato tricalcico, gutapercha, hidróxido de calcio, yodoformo, marfil, oro, parafina, pastas antisépticas, plásticos, plata, plomo, resinas vinílicas, tornillos e instrumentos de acero. De estos materiales menos de diez siguen utilizandose en la actualidad y otras innovaciones.

Requisitos de un material de obturación (Grossman).

- a) Permitir una manipulación fácil con tiempo de trabajo amplio.

- b) Tener estabilidad dimensional.
- c) Ser capaz de sellar el conducto lateral y ampliamente adaptarse a las diversas formas y contornos de cada conducto.
- d) No irritar los tejidos periapicales.
- e) Ser impermeable a la humedad.
- f) No ser afectados por los tejidos tisulares y ser insolubles en ellos.
- g) Ser radiopaco, fácilmente discernible en la radiografía.
- h) Ser bacteriostático.
- i) No decolorar la superficie dentinaria.
- j) Ser estéril o fácil y rápidamente esterilizable justo antes de su inserción.
- k) Ser fácilmente removible del conducto, si fuera necesario.

Algunos materiales para obturación radicular son:

- 1.- Pastas: El peligro de confiar en las pastas como único material de obturación reside en la dificultad de eliminar el aire atrapado crea vacíos o espacios cerca del agujero apical, - puede producirse infiltración y percolación

de exudado hacia el espacio del conducto, además por la falta de presión no se puede llenar los conductos.

Debido a que fácilmente son forzados a llenar más allá del agujero apical, son útiles en la obturación de conductos radiculares de los dientes primarios, ya que la pasta será reabsorbida junto con la reabsorción fisiológica de las raíces y en los dientes secundarios jóvenes en los cuales no se encuentra formado en su totalidad el foramen apical.

a) Pastas antisépticas reabsorbibles yodoformadas.

Tiene en su contenido yodoformo como ingrediente principal, el cual es radiopaco, presentan una acción terapéutica sobre las paredes de la dentina y sobre la zona periapical.

Dentro de sus propiedades son antibacterisidas o germicidas.

Este tipo de pastas al penetrar en tejidos periapicales pueden ejercer acción irritante o letal sobre las células vivas encargadas de la reparación; puede ejercer una acción estimulante o tóxica y necrosante dependiendo de la cantidad y concentración de los medicamentos; así como su velocidad de reabsorción.

- Reabsorción rápida (Walkhoff).

Esta compuesta principalmente por yodoformo y paramonoclorofenolalcanfomentol, aunque su fórmula exacta y preparación no fueron divulgadas. Castagnola y Orlay en 1956 indicaron las proporciones:

Yodoformo	60 partes
Clorofenol.	45%
Alcanfor	49%
Mentol	6%

Con el alcanfor y el paramonoclorofenol obtenía un líquido claro y aceitoso, estable a la temperatura ambiente, más antiséptico y menos irritante que el fenol; - este líquido penetra rápidamente a la dentina.

Con el mentol formaba el clorofenolalcanfomentol, que aún en solución concentrada tiene poca acción caústica.

- Propiedades del Yodoformo.

- El Yodoformo (Triyodometano CHI_3), tiene un peso molecular de 393.78.
- Es un polvo fino de cristales brillantes de color limón.
- Presenta un olor penetrante.
- Es poco soluble en agua.
- Es soluble en alcohol, éter y aceite de oliva.

- f) Presenta un elevado porcentaje de yodo.
 - g) Es marcadamente radiopaco.
 - h) Se reabsorbe rápidamente en la zona periápical y más lentamente dentro del conducto radicular.
 - i) Sin el agregado de otros antisépticos es perfectamente tolerado en el periápice, aún en grandes sobreobturaciones.
 - j) Su valor como antiséptico es muy relativo, pero es conocido que en algunas lesiones periapicales extensas, se ha observado y sobreobturado el conducto radicular, dando como consecuencia una reparación de éste.
 - k) El yodoformo libera yodo al estado nascente, - al ponerse en contacto con los tejidos.
 - l) Actúa en mejores condiciones privado de oxígeno y en un medio alcalino.
- Reabsorción lenta (Maisto).

Maisto tomó en consideración los trabajos realizados por Walkhoff, ensayando una serie de pastas antisépticas a base de yodoformo para obturar conductos, para el tratamiento de las gangrenas pulpaes y los conductos obstruidos e impenetrables; actualmente se utiliza una pasta con Timol, la cual presenta poca solubilidad dentro del conducto radicular.

Fórmula de la pasta:

Oxido de zinc puro	44g.
Yodoformo	42g.
Timol	2g.
Clorofenol alcanforado	3 cm3.
Lanolina anhidro	0.50g.

Para su preparación se pulveriza en un mortero limpio los cristales del timol, se le agrega el yodoformo con el óxido de zinc.

Se mezclan durante varios minutos, posteriormente se le agrega clorofenol y lanolina; se espátula la masa hasta obtener una pasta homogénea y suave, la cual se conserva en un bote bien tapado.

Para utilizarla debe de extenderse la cantidad necesaria en una loseta con una espátula de acero inoxidable.

Si fuera necesario ablandarla sólo se agrega una pequeña cantidad de clorofenol alcanforado.

b) Pastas antisépticas no reabsorbibles yodoformadas.

Presentan cualidades antibacterianas más débiles y no son reabsorbibles cuando son forzadas en los -

tejidos periapicales, son usadas junto con un cono sólido el cual está colocado en el conducto radicular.

c) Pastas alcalinas.

Están compuestas esencialmente por hidróxido de calcio, esta medicación fue introducida por Hermann en 1920.

Maistro y Capurro en 1964 descubrieron la técnica completa de preparación y obturación del conducto en una sola sesión con hidróxido de calcio, yodoformo en casos de gangrena pulpar y forámenes apicales amplios en dientes anteriores.

Los casos clínicos les permitieron observar la tolerancia del material en los tejidos periapicales.

Comprobaron la esterilidad del conducto posteriormente al tratamiento y la calcificación del ápice, libre de obturación después de haber sido reabsorbida.

La obturación de hidróxido de calcio con yodoformo bien comprimido dentro del conducto radicular, mantiene el pH francamente alcalino, incompatible con la vida bacteriana.

La pasta alcalina de obturación que utilizaron es la siguiente:

POLVO

Hidróxido de calcio puro y yodoformo, proporciones iguales en volumen.

LIQUIDO

Solución acuosa de carboximetilcelulosa o agua destilada, cantidades suficientes para una pasta de la consistencia deseada.

La pasta debe de prepararse en el momento de ser utilizada.

No endurece y se reabsorbe aún en el conducto.

2.- Plásticos: Con el advenimiento de gran cantidad de materiales plásticos y utilización en la industria se vislumbro una nueva posibilidad en la búsqueda del material ideal de obturación para los conductos radiculares.

Se realizaron estudios con acrílico, polietileno, nylon, teflón, resina polivinílica, epóxi-resinas, resinas sintéticas.

Estos materiales endurecen en tiempo variable de acuerdo con la composición y características de cada uno, no son radiopacos, -

siendo necesario agregarles sustancias de peso atómico elevado y son lentamente reabsorbibles.

Su aplicación se va generalizando y estan aún - período de investigación.

A continuación se describiran algunas de las más conocidas:

a) AH-26 Cemento de Trey's.

Es una resina epóxica en el mercado se presenta comunmente como un polvo y un líquido.

Rappaport el en 1964 dieron los siguientes componentes:

POLVO

Oxido de bismuto, Plata en polvo.

LIQUIDO

Eter bisfenol diglisidilo

Oxido de titanio

Hexametilentramina

Endurece lentamente, demora de 36 a 48 horas sobre el vidrio y acelera su fraguado en presencia del agua.

b) *Dianet.*

Es una resina polivinilica de origen alemán con vehículo policetona.

Rappaport et al 1964 dieron los siguientes componentes:

POLVO.

Oxido de zinc.

Fosfato de bismuto.

LIQUIDO.

Copolímero 2, 2 dihidro, 5 diclorodifenol - metano de acetato de vinilo, cloruro de vinilo, éter isobutílico de vinilo, proponil acetofenona, ácido caproico, trietanolamina.

En la actualidad se emplea el *Diaket*, con acción bactericida agregada.

Clinicamente se observa una buena tolerancia por parte de los tejidos periapicales ya que, con frecuencia se sobrepasa el foramen apical.

Si se complementa la obturación con conos de gutapercha se obtiene un relleno más correcto a la visión radiográfica, en pequeñas cantidades es un material lentamente reabsorbible.

Para Grossman cuando se mezcla en determinadas porciones da como resultado un material duro, resistente y fracturable.

Preparado se mantiene en condiciones de trabajo durante 6 minutos, aunque cuando se le coloca en el conducto fragua más rápidamente.

c) Cloropercha.

La pasta de cloropercha ha sido utilizada por algunos clínicos como único material de obturación.

La cloropercha se lleva al conducto en forma de pasta o de conos de gutapercha, se disuelve dentro del conducto por la adición de un solvente (cloroformo) y el agregado de un elemento abundante y adhesivo (resina).

Con esto se pretende formar una sola masa dentro del conducto radicular.

- 3.- Semisólidos: La gutapercha, el acrílico, los conos de composición de gutapercha, están indicados en la categoría de los materiales semisólidos.

a) Gutapercha.

Los conos de gutapercha fueron introducidos por Bowman en 1867; esta constituida esencialmente por una sustancia vegetal, extraida de un árbol sapotáceo del género Palaquium, originario de la isla Sumatra.

Entre los materiales disponibles es el menos tóxico, el menos irritante para los tejidos y el menos alergénico.

La gutapercha es una resina que se presenta como un sólido amorfo, el cual se ablanda fácilmente por la acción del calor y rápidamente se vuelve fibroso, poroso y pegajoso, para luego desintegrarse a mayor temperatura.

Es una sustancia parecida a la goma, fabricada en dos formas diferentes: estandarizada y no estandarizada, como corresponden aproximadamente al diámetro y conocida de los instrumentos para conductos, se les suele usar como conos primarios.

Los conos no estandarizados de más acentuada conocida son más útiles como conos secundarios o auxiliares en la condensación lateral o vertical.

La gutapercha es soluble en el eucalipto y libremente soluble en el cloroformo, Éter o xilol.

Los conos de gutapercha pueden ser adquiridos en envases estandarizados, deben de ser refrigerados para una vida más prolongada; cuando la edad y la oxidación tornan frágiles los co

nos de gutapercha deben de ser descartados.

Se sugiere su uso en los siguientes casos:

- a) En dientes que requieren un perno para refuerzo de las restauraciones coronarias.
- b) En dientes anteriores que requieran blanqueamiento o en los casos de apiceptomía.
- c) En paredes irregulares o de corte no circular ya sea por causas de la anatomía del conducto radicular.
- d) Cuando se prevee un conducto lateral o accesorio, cuando se determine la existencia de forámenes múltiples o en casos de reabsorción interna.
- e) Cuando un conducto extremadamente amplio, hay que fabricar un cono de la medida según sea el caso.

Ventajas de su uso:

- a) Es comprensible y se adapta excelentemente a las irregularidades y contornos del conducto mediante el método de condensación lateral y vertical.
- b) Puede ser ablandada y plastificada mediante calor o por medio de solventes como el eucalipto, cloroformo o xilol.
- c) Es inerte.
- d) Tiene estabilidad dimensional.
- e) Es tolerado por los tejidos.
- f) Es radiopaca.
- g) Se retira con facilidad del conducto cuando es necesario.

Desventajas de su uso:

- a) Carece de rigidez.
- b) Es difícil de encontrar conos de mayor conicidad pasando del número 30.
- c) Carece de adhesividad por lo que requiere de un sellador.
- d) Se le puede desplazar con facilidad mediante presión.
- e) Permite una distorsión vertical por estiramiento, por lo cual torna difícil evitar la sobreobtusión durante el proceso de condensación.

Sólidos.- Pueden ser divididos en:

A) Tipo semirígido.

Se encuentran incluidos los conos de plata y los instrumentos de acero inoxidable que pueden ser precurvados antes de la inserción para que sigan las curvas de un conducto tortuoso.

- Los Conos de Plata.

Los conos metálicos fueron preconizados como material de obturación de conductos radiculares desde comienzos de este siglo.

Entre los inconvenientes que se presentan en la práctica de la sobreobtusión con conos de plata cabe señalar la imposibilidad de obtener el cierre del foramen apical por aposición de cemento y la ligera periodontitis que en ocasiones persiste después de mucho tiempo de realizado el tratamiento.

- *Contraindicaciones de los conos de plata.*

- a) *En conductos amplios de dientes anteriores superiores.*
- b) *En conductos elípticos de premolares, raíces palatinas de molares superiores o distales de inferiores.*
- c) *En dientes de pacientes jóvenes cuando los conductos estén incompletos, demasiado grandes o irregulares.*
- d) *En casos quirúrgicos en los cuales se prevee la resección radicular.*
- e) *En dientes en los cuales sea difícil evitar sobreobtención.*

- *Ventajas de su uso:*

- a) *Los conos de plata se fabrican del tamaño del instrumento.*
- b) *Son flexibles y pueden ser precurvados antes de la inserción para que sigan la curvatura del conducto.*
- c) *Pueden ser usados en conductos estrechos o tortuosos donde no sea aconsejable o seguro el conducto más allá del instrumento número 20 ó 25.*
- d) *A causa de su rigidez relativa, es fácil introducirlo y controlar la longitud.*
- e) *También pueden ser empleados para obturación seccionales o como sonda para diagnóstico.*

- *Desventajas de su uso:*

- a) *Requiere gran cuidado para asegurar el ajuste perfecto.*
- b) *Pueden trabarse en un conducto elíptico, tocar las paredes en solo dos puntos y dar la ilusión de ajuste.*
- c) *Los conos de plata no son comprensibles y no pueden ser con-*

densados contra las irregularidades del conducto.

- d) Entre los peligros del uso de estos conos está la corrosión por sobre extensión y filtración.

Limas de acero inoxidable.

Se les ha utilizado en algunos casos como núcleo sólido junto con material sellador, en conductos difíciles, finos y tortuosos, también se les ha utilizado como refuerzo en casos de fracturas radiculares.

B) Tipo rígido.

2.1 Vitalium o Cromo cobalto.

Los implantes endodónticos de Cromo Cobalto no son flexibles, no pueden seguir las curvas de los conductos.

Son de gran ayuda para los implantes endodónticos intradóseos o esterilizadores y como refuerzos internos en las fracturas radiculares y para reconstrucción de coronas mutiladas, suelen ser usados conjuntamente con pernos rosca-dos.

IV. MEDICAMENTOS UTILIZADOS EN LA OBTURACION DE CONDUCTOS RADICULARES.

Este tipo de medicamento tiene como finalidad el crear un cierre hermético en el ápice al obturar los pequeños intersticios entre el material sólido y la pared del conducto y al llenar también los conductores accesorios y forámenes múltiples.

Incluyen en sus fórmulas sustancias antisépticas semejantes a las pastas, pero con la característica de que la unión de algunas de estas sustancias permiten el endurecimiento de los cementos al cabo de algún tiempo de preparados.

Pueden ser utilizados como obturación exclusiva del conducto radicular, pero generalmente se les emplea para cementar los conos de materiales sólidos.

Se presentan como un polvo y un líquido, los cuales al mezclarlo forma una masa fluida, que permite su fácil colocación dentro del conducto.

El polvo está compuesto por el óxido de zinc y el líquido está compuesto por el eugenol.

Con todos los medicamentos utilizados para obturar conductos radiculares contienen óxido de zinc en proporciones apreciables y son considerados como materiales muy poco reabsorbibles, se procura limitar la obturación en el conducto radicular sólo hasta

La unión cemento dentinarias aproximadamente 0.5 a 1 mm. del extremo anatómico de la raíz para no dañar el tejido periodontal.

Existen muchos selladores en el comercio, pero los más utilizados en la actualidad son los siguientes:

1. Cemento de Badan.

Badan en 1949, desarrolló una técnica completa para el tratamiento y obturación de conductos radiculares. Esta técnica esta basada en la acción del oxígeno y la plata.

Este tipo de cemento reúne todas las condiciones esenciales de un buen material de obturación ya que se introduce fácilmente en el conducto en estado plástico, tiene buena adhesión y consistencia de volumen, es insoluble e impermeable, antiséptico, radiopaco y no irrita a los tejidos periapicales, es de reabsorción lenta.

POLVO.

Oxido de zinc tolubalsamizado 80 g.

Oxido de zinc puro. 90 g.

LIQUIDO

Túnel 5 g.

Balsamo de tolú 5 g.

Hidrato de cloral 5 g.

Acetona 10 g.

Para obturar conductos Badan primero coloca el cemento y luego el cono de gutapercha, que debe alcanzar el ápice radicular.

La entrada de la cámara pulpar la sella con óxido de zinc-eugenol.

2. Cemento de Rickert.

Desarrolla una técnica precisa para la preparación quirúrgica y obturación de conductos radiculares; su fórmula es la siguiente:

POLVO

Plata precipitada	30 g.
Oxido de Zinc.	41.21 g.
Aristol.	12.79 g.
Resina Blanca	16 g.

LIQUIDO

Aceite de clavo	78 cm ³
Balsamo de Canadá'	22 cm ³

Este tipo de medicamento cumple admirablemente con los requisitos establecidos por Grossman, excepto que mancha intensamente la estructura dentaria, siendo la plata la causa.

3. Cemento de Grossman.

Grossman desde 1936 hasta la actualidad ha presentado dis-

tintas fórmulas de medicamentos para obturar conductos radiculares, siendo muy difundido en los Estados Unidos y otros países de América.

En 1958 recomendó el uso del cemento de óxido de zinc eugenol, eliminando así la plata para evitar la coloración del diente siendo un sustituto del cemento de Rickert.

Sus componentes son los siguientes:

POLVO.

Oxido de zinc reactivo	42 partes
Resina Staybelite	27 partes
Bicarbonato de bismuto	15 partes
Sulfato de Bario	15 partes
Borato de sodio anhidro	1 parte

LIQUIDO.

Eugenol.

Grossman indicó que el borato de sodio retarda en alguna manera el tiempo de endurecimiento del cemento.

El polvo debe de incorporarse al líquido muy lentamente y demorarse alrededor de 3 minutos, la mezcla de cada gota. Este tipo de cemento se adquiere bajo el nombre de "Procosol Nonstaining Sealer".

4. Cemento N2.

Sargenti en 1963 desarrolló una técnica simplificada para el tratamiento de los conductos radiculares.

Aunque los autores no dieron las proporciones de los agentes utilizados en la preparación del cemento, actualmente se conoce su fórmula aproximada.

POLVO

Prednisolona	0.21
Hidrocloruro de hidrocortisona	1.20
Borato de fenil mercurato.	0.09
Sulfato de bario	3.00
Bióxido de titanio	4.00
Paraformaldehído	6.50
Oxido de zinc.	61.00

LIQUIDO

Eugenol.

Al ser analizado cada uno de los ingredientes del N2 se encontró que cada elemento presenta una finalidad específica y así se tiene que; los corticoesteroides, la prednisolona y la hidrocortisona son agentes anti-inflamatorios por sí parte del material llega a pasar a los tejidos. El bióxido de titanio confiere adherencia.

El borato de fenil mercurato sirve como antiséptico y según Sargenti "no es absolutamente necesario" aunque el borato po-

dría actuar para hacer más lento el fraguado.

El óxido de zinc que compone el 61% de la fórmula reacciona con el líquido eugenol para dar al producto cualidades cementantes.

El paraformaldehído posee propiedades antisépticas, aunque es altamente irritante y constituye un peligro cuando se le fuerza más allá del agujero apical.

El N_2 se utiliza para la obturación definitiva parcial o total del conducto radicular.

Se prepara una pasta de consistencia mediana, la cual se introduce en el conducto con un espiral de Lentulo ; también se le suele usar en caso de gangrenas pulpares o cuando el diagnóstico es dudoso.

5. Cemento de Robin.

El cemento de Robin está constituido por óxido de zinc y eugenol con el agregado de trióximetileno y minio.

Su fórmula se utiliza actualmente en Francia.

POLVO.

Oxido de zinc.	12 g.
Trióximetileno.	1 g.
Minio	8 g.

LIQUIDO.

Eugenol.

6. Cemento de Wach.

Wach en 1958 describió los resultados obtenidos durante aproximadamente 30 años con la utilización del cemento, cuyos elementos esenciales son; el óxido de zinc y el bálsamo de Canadá.

POLVO.

Oxido de zinc.	10 g.
Fosfato de calcio	2 g.
Nitrato de bismuto	0.3 g.
Oxido de magnesio pesado	0.5 g.

LIQUIDO.

Bálsamo de Canadá	20 cm3.
Aceites de clavo	0.6 cm3.
Eucalipto	0.5 cm3.
Creosota.	0.5 cm3.

Este sellador es germicida, tiene escasa acción irritante en los tejidos y tiene un tiempo adecuado de fraguado, pero sus cualidades lubricantes son limitadas.

Debe de ser mezclada hasta lograr una consistencia cremosa - en forma de hilo.

Se suele utilizar cuando existe la posibilidad de una sobre-obturación más allá del foramen apical.

Requisitos y características que debe tener un buen sellador para conductos radiculares.

- Ser pegajoso cuando se le mezcla y proporciona buena adherencia a las paredes del conducto una vez fraguado.
- Hacer un sellado hermético.
- Ser radiopaco.
- Las partículas de polvo deberán ser muy finas para poder mezclarlas fácilmente con el líquido de cemento.
- No mancha la estructura dentaria.
- No contraerse al fraguar.
- Ser bacteriostático o por lo menos no favorecer la proliferación bacteriana.
- Fraguar lentamente.
- Ser insoluble en los líquidos tisulares.
- No irritar los tejidos periapicales.
- Ser soluble en solventes comunes por si fuera necesario retirarlo del conducto.

V. TÉCNICAS EN LA OBTURACION DE CONDUCTOS.

La mejor obturación de conductos radiculares es la que se realiza en cada caso, de acuerdo con un correcto diagnóstico del estado de la pulpa, de las paredes del conducto, del ápice radicular y de las zonas periapicales.

Actualmente las diversas técnicas para obturar los conductos radiculares abarcan desde la inyección de cemento o pastas hasta la obliteración con materiales de núcleos sólidos preformados, introducidos con cierta presión y sellados con cemento para conductos.

1. Obturación con pastas.

a) Pastas antisépticas rápidamente reabsorbible.

La técnica de Walkhoff no sólo incluye el relleno del conducto con pastas yodoformada, sino que también desarrolla una técnica precisa para la preparación quirúrgica y medicación tópica previa a la obturación.

La técnica operatoria es la siguiente:

- Se aconseja la desvitalización previa de la pulpa con arsénico o cobalto; aunque también se puede realizar la pulpotomía total con anestesia local.
- Ensanchar el conducto por medio de escariadores prefabricados los cuales deberán ser montados con mandriles en las piezas de mano o contra ángulos y deberán girar a no más de 400 -

revoluciones por minuto.

Se inicia el ensanchamiento del conducto con el instrumento más fino y se continúa ensanchándose hasta los límites necesarios para una correcta obturación.

- Durante el desarrollo de la técnica se utiliza una solución de clorofenol alcanfomentol como lubricante del conducto radicular y antiséptico potente.
- La pasta yodoformada ya preparada se lleva al conducto con la ayuda de una espiral de lentulo.
- La cámara pulpar y la cavidad deberán ser liberadas totalmente de pasta, lavadas con alcohol, secadas y selladas herméticamente con cemento.

Walkhoff afirmaba que si la obturación era correcta y la pasta estaba bien comprimida dentro del conducto, sólo se reabsorbía hasta donde llegara la invasión del periodonto.

En caso de que se llegara a producir una sobreobturación no llegaba a producir otro trastorno que el posible dolor postoperatorio.

La desventaja en esta técnica es que los escariadores utilizados para el ensanchamiento de los conductos radiculares, son instrumentos tan delicados que corren el riesgo de fracturarse o bien provocar la formación de escalones o la perforación de

la pared del conducto radicular.

Maisto comprobó que si se llega a obturar un conducto con pasta yodoformada, ésta puede desaparecer totalmente al cabo de algunos años.

En caso de que sea comprimida sobre las paredes dentinarias por medio de conos de gutapercha, la eliminación del yodoformo por volatilización deja después de un largo lapso, el cono de gutapercha suelto dentro del conducto.

b) *Pastas antisépticas lentamente reabsorbible.*

Tiene como finalidad la obturación permanente del conducto desde el piso de la cámara pulpar hasta donde pueda invaginarse el periodonto apical.

La técnica operatoria utilizada para esta pasta consiste - en llegar con la misma hasta el extremo anatómico de la raíz, procurando no sobrepasar más de 0.5 a 1 mm. de la superficie del material radiográficamente controlado.

Este tipo de material se aplica en conductos normalmente calcificados y accesibles.

La técnica operatoria es la siguiente:

- Anestesiarse la pieza a tratar y aislar con dique de goma y grapa.

- Apertura y acceso pulpar.
- Conductometría a 1 mm. del extremo de la raíz.
- Preparación biomecánica; si el ensanchamiento del conducto es exagerado la obturación con esta sustancia no lo favorece y crea problemas en la región del ápice radicular.
- La pasta ya preparada se coloca en la pared central de una loseta con una espátula.
La pasta es llevada al conducto por medio de un escariador fino y girando el instrumento en sentido inverso a las agujas del reloj, la pasta se deposita a lo largo de sus paredes.
- Con una espiral de Lentulo se ubica otra pequeña cantidad de pasta en la entrada del conducto y haciendo girar muy lentamente este instrumento con el torno se moviliza la pasta hacia el ápice.
La espiral avanza y retrocede libre de material se detiene fuera del conducto, se toma de la loseta otra pequeña cantidad de pasta y se repite la operación anterior.
- Cuando al girar el instrumento la cantidad de pasta no disminuye a la entrada de la cavidad, el conducto a sido lleno y se comprime la pasta sobrante de la entrada del conducto hacia el interior con atacadores y bolitas de algodón humedecidas en alcohol.

- Se toma una radiografía para tener un control de la profundidad alcanzada por la obturación.
- La pasta debe de ser eliminada totalmente de la cámara - pulpar y ser lavada con alcohol y secar perfectamente - la dentina para evitar su coloración y sellará con cemento para obturar.

Aunque la pasta lentamente reabsorbible sólo es eliminada del conducto hasta donde penetra el periodonto apical, es necesario, sin embargo, comprimirla perfectamente sobre las paredes del conducto con un cono de gutapercha - que ocupará más de los dos tercios coronarios del conducto radicular.

c) Pasta alcalina.

Se utiliza en casos de conductos amplios e incompletamente - calcificados en donde la obturación con conos y cemento o - pastas lentamente reabsorbibles resulta dificultoso, al no - poder controlar el ajuste de la obturación a nivel de apice - ni la sobreobturación.

La técnica quirúrgica empleada por Maisto y Capurro es la siguiente:

- Se anestesia la pieza a tratar y se le aísla con dique de goma y grapa, posteriormente se realiza la apertura y el - acceso pulpar.

- Se aplica bióxido de sodio y agua oxigenada, se eliminan los restos pulpaes de los dos tercios coronarios del diente.
- Lavar con agua oxigenada y secar, posteriormente se coloca clorofenol alcanforado.
- Conductometría y preparación biomecánica.
- Lavar con agua oxigenada y solución de hidróxido de calcio y secar.
- La pasta de hidróxido de calcio-yodoformo se prepara en el momento de utilizarla, es llevada al conducto por medio de una espiral o Lentulo; pero si resulta insuficiente el instrumento debido a que el conducto es excesivamente amplio - es aconsejable emplear una espátula muy angosta que permita colocar pequeñas cantidades de pasta a la entrada del conducto y comprimiendola con la ayuda de atacadores de conducto.
- Se elimina todo resto de obturación de la cámara pulpar y se le coloca un cemento traslúcido.
La pasta sobreobturada y parte de la del conducto se reabsorbe paulatinamente al mismo tiempo que se termina de formar el ápice.
Si al cabo de un tiempo esto no sucede, puede reobturarse el conducto con el mismo material.

Si durante la manipulación de la pasta se seca al evaporarse el agua, se puede agregar de nuevo la cantidad necesaria para que la pasta recobre su plasticidad.

La ventaja de esta técnica es que se realiza en una sola sesión, es sencilla y al alcance de cualquier profesional.

Lasala a modificado ligeramente esta técnica en su último paso en el cual una vez sobreobturado el diente con la pasta de hidróxido de calcio-yodoformado se elimina la pasta del conducto hasta 1 1/2 mm. del ápice, se lava y se reobtura con la técnica de condensación lateral con conos de gutapercha.

La técnica utilizada por Frank en 1971, la utilizó en aquellos casos en que el diámetro apical es más amplio que el del conducto y aconseja obturar con una pasta de hidróxido de calcio y paramonoclorofenol alcanforado.

La preparación biomecánica del conducto la realiza bajo control radiográfico y efectúa abundantes lavados con hipoclorito de sodio.

Seca el conducto con puntas de papel y prepara una pasta espesa, dándole una consistencia casi seca.

La pasta es llevada al conducto por medio de un atacador largo y sin preocuparse de la sobreobturación.

Posteriormente cuando el conducto ya está obturado, coloca una torunda de algodón seca en el conducto y sella la cavidad con cavit.

Si se presenta síntomas de reagudización, se elimina la curación y se deja el diente abierto, repitiendo la sesión inicial

una semana después.

Cuando al cabo de un tiempo se observa el cierre apical, se procede a la obturación definitiva del conducto con conos de gutapercha, con la técnica de condensación lateral.

No existe un tiempo específico para evidenciar el cierre apical, pudiendo ser seis meses a dos años.

2. Obturación con material plástico.

a) Cloropercha.

La cloropercha es una pasta que se prepara disolviendo gutapercha en cloroformo.

Se emplea junto con un cono de gutapercha o bien se puede emplear cloropercha en lugar de cemento para obturar lateralmente el conducto, se le debe de llevar en un atacador liso y flexible hasta recubrir bien toda su superficie.

Los conductos amplios son más fáciles de obturar ya que no necesitan lubricación o agentes cohesivos, además requieren de menos cloropercha que los conductos estrechos.

Johnston modificó el método de Callahan que en esencia consiste en obturar las estrechas ramificaciones apicales con una pasta espesa de gutapercha y el conducto principal con un núcleo compacto del mismo material.

La técnica operatoria es la siguiente:

- Inundar el conducto con alcohol de 95% 2 ó 3 minutos - que se absorve con puntas de papel.
- Impregnar el conducto con una solución de resina cloroformo de Callahan que se deja 2 ó 3 minutos.
Si la resina se torna espesa debido a la evaporación del cloroformo se le agrega más cloroformo.
- Colocar un cono adecuado de gutapercha que se remueve " - comprime lateralmente el conducto. Puede colocarse un segundo y aun tercer cono comprimiendolos como el primero, - hasta conseguir una obturación completa, debe evitarse sobrepasar el ápice con el material obturatriz.
- Dejar transcurrir el tiempo necesario para que el cloroformo se evapore y la gutapercha deberá condensarse bien si se quiere lograr una obturación homogénea.
Este método ejecutado correctamente, supera la principal objeción que se hace a la obturación de gutapercha, de no obtener los conductos lateralmente.

3. Obturación con material semisólido.

La obturación con material semisólido es la combinación metódica de conos previamente seleccionados y de cemento para conductos.

Existen tres factores básicos en la obturación de conductos que son:

Selección del cono principal u de los conos adicionales.

Selección del cemento para obturación de conductos.

Técnica instrumental u manual de obturación.

Selección del cono principal:

Se denomina cono principal o punta maestra al cono destinado a llegar hasta la unión cemento - dentinaria, siendo por lo tanto el eje o pieza angular de la obturación.

El cono principal ocupa la mayor parte del tercio apical del conducto y es el más voluminoso.

La elección del cono principal se hará según el material (ou-tapercha o plata) y el tamaño según la numeración estandarizada; en conductos laminares o de sección oval o elipsoidal como ocurre en premolares o incisivos inferiores, será opcional elegir un cono principal o dos de ellos, aunque por lo general el primero que se ajusta es el que llega a la unión dentinaria y el segundo queda detenido a 1 ó 3 mm. de la misma.

Los conos convencionales de finos tamaños son útiles como conos adicionales o complementarios, para la técnica de condensación lateral.

Selección del cemento:

Cuando los conductos están debidamente preparados y no ha surgido ningún inconveniente, se empleará cualquier material sellador para obturación.

Técnica Instrumental y manual de obturación:

Existen varios factores que condicionan el tipo o clase de técnica a utilizar, las principales son:

- Forma anatómica del conducto una vez preparado, en algunas ocasiones presenta en su tercio apical una forma cónica, pero algunos otros presentan el tercio medio y cervical de sección oval o laminar; por lo cual en el primero de los casos se podrá usar un sólo cono el cual ocupará casi el total del espacio del conducto, en el segundo caso será necesario complementar con varios conos adicionales.
- Anatomía apical; esta relacionado con el instrumental estandarizado que se deberá utilizar, se deja preparado un lecho en la unión cemento dentinaria donde se ajustará el extremo redondeado del cono principal, pero cuando el ápice es más ancho de lo normal existen conductos terminales accesorios o un delta apical con salidas múltiples, el problema consiste en lograr un sellador perfecto de todos los conductillos existentes, sin que se produzca una sobreobturación, esto constituye

a veces motivo de técnicas precisas .

En ápices muy amplios habrá que recurrir al empleo previo de pastas reabsorbibles.

Una vez decidida la obturación y antes de proceder al aislamiento, se tendrá dispuesto todo el material e instrumental de obturación que se vaya a necesitar en la bandeja de operación.

Para el instrumental y material de obturación deberá tomarse en cuenta las siguientes recomendaciones:

- Los conos principales seleccionados y los conos complementarios se esterilizan; los de gutapercha se sumergen en una solución antiséptica (amoni cuaternario o con mertiolate lavado a continuación con alcohol).
- La loseta de vidrio deberá estar estéril o en caso contrario se lavará con alcohol y flameará a la llama.
Los instrumentos para conductos también estériles serán colocados en la bandeja aséptica; la loseta, espátula y atacadores de cemento podrán permanecer en la mesa auxiliar, debidamente protegidos.
- Se dispondrá del cemento de conductos elegidos en la mesa auxiliar y de los disolventes que puedan ser necesarios así como cementos para la obturación final.

Una vez que se haya verificado que todo está en orden se procederá a la obturación de conductos.

Algunas técnicas de obturación para el material semisólido (gutapercha) son:

A) Cono único:

Consiste en obturar el conducto con un sólo cono ya sea de gutapercha o plata, siendo cementado con un material blando y adhesivo el cual endurece y anula la solución de continuidad entre el cono y las paredes dentinarias, formando una masa sólida constituida por cono, cemento sellador y dentina.

La técnica está indicada en conductos mesiales de molares inferiores y conductos vestibulares de molares superiores y premolares de dos conductos, es decir conductos que tienen forma cilíndrica o ligeramente cónica.

- Aislamiento con grapa y dique de goma, desinfectar el campo operatorio, limpiando el dique de goma con tintura de mercresín.
- Remoción de la obturación temporal asegurándose que el cemento sea retirado del orificio del canal para evitar obturaciones accidentales.
- Lavado y aspiración, secado con conos de papel absorbente.
- Seleccionar el cono de gutapercha, de tal manera que -

cuando se introduzca en el conducto coincida con la longitud de trabajo y táctilmente al ser impelido - con suavidad y firmeza en sentido apical, quedando - tendido en su debido lugar sin progresar más.

(Lamina 2)

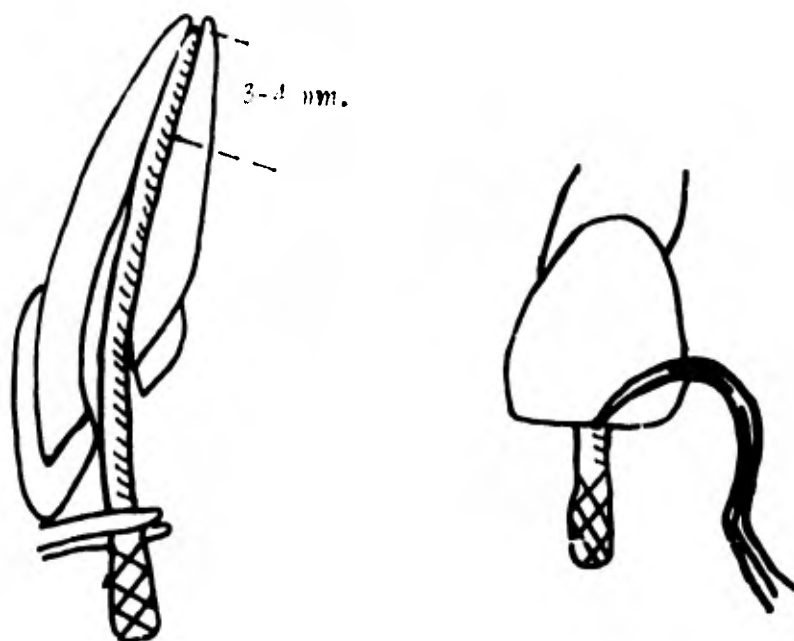
- Hacer una muesca a nivel del borde o de una cúspide del diente, con las mordientes de una pinza, con la punta de una lima o con la punta de un explorador ligeramente calentado.

Algunos autores prefieren cortar la punta de gutapercha a nivel de la cúspide o borde incisal, esto nos servirá de referencia en caso de rectificar la penetración del cono.

- Con mucho cuidado se removerá el dique de goma y se tomará la radiografía para verificar el largo y ancho del cono de gutapercha.

La radiografía puede ser tomada sin retirar el dique - en algunos casos simplemente se retira el arco de Youg; sin embargo debe tenerse cuidado de que no ocurra contaminación salival alguna durante la manipulación del film, ya que puede constituir un daño considerable.

- Si la radiografía muestra al cono $1/2$ o 1 mm. del Apice su longitud es aceptable, se retira el cono de gutapercha y se coloca en una solución aséptica de tinctura de



- 1.- Cono de gutapercha bien ajustado en la parte apical del conducto de 3 a 4 mm. (asiento apical).
- 2.- Colocación de una marca en el cono de gutapercha con la punta de un explorador colocado en ángulo recto con respecto al borde incisal del diente.

metafen incoloro para mantenerlo estéril, si no es así se rectifica la selección del cono o la preparación del conducto, hasta lograr un ajuste correcto, tomando las placas radiográficas necesarias.

- Lavar y secar el conducto con cloroformo o alcohol timolado por medio de conos de papel absorbente.
- Se prepara el cemento sellador con consistencia cremosa y se lleva al interior del conducto por medio de un ensanchador embadurnado de cemento recién batido y se aplica a manera de forro dentro del conducto.
- Secar el cono al aire y llevarlo al interior del conducto por medio de pinzas apropiadas, cubriéndolo previamente con cemento en su mitad apical.
Se le desliza suavemente por las paredes del conducto hasta la altura correcta.
- Se toma un nuevo control radiográfico para verificar si la posición del cono es la correcta, si el cono no llega hasta el ápice, empujarlo con un ensanchador: si quedan espacios laterales vacíos habrá que obturarlos con otros conos de gutapercha.
- Cortar el extremo grueso del cono de gutapercha con un instrumento caliente u retirar el exceso de la cámara -

pulpar, dejando un fondo plano.

Lavar la cámara pulpar con torundas de algodón estéril, ligeramente humedecidas de cloroformo.

- Obturar la cámara pulpar y la cavidad del diente con cemento de fosfato de zinc.

B) Condensación Lateral:

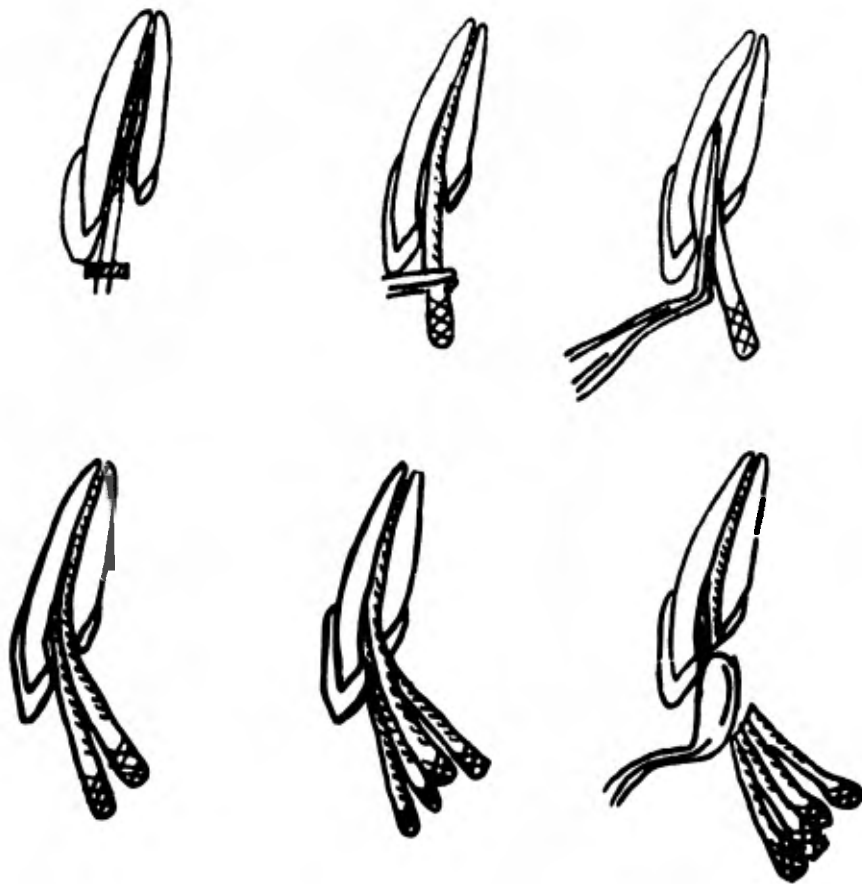
Esta técnica también llamada de conos múltiples constituye una complementación de la técnica del cono único.

Esta indicada en los incisivos superiores, caninos, premolares de un sólo conducto y raíces distales de molares inferiores, es decir en conductos cónicos o conductos de corte transversal, ovoide ó elíptico.

La técnica operatoria es similar a la del cono único, consistiendo en los siguientes pasos. (Lamina 3).

- Se selecciona y ajusta un cono principal de gutapercha.
- Lavar y secar las paredes del conducto, frotando las puntas de papel humedecidas con cloroformo o alcohol timolado.
- Preparar el cemento de conducto con consistencia cremosa y llevarlo al interior del conducto por medio de un esanchador, girando el instrumento hacia la izquierda o si se prefiere con un lentillo a una velocidad lenta.

- Embadurnar el cono de gutapercha con cemento y ajustarlo en el conducto, verificando que penetre exactamente la misma longitud que en la prueba de la conometría.
- Con un espaciador apropiado se penetra con suavidad entre el cono principal y la pared dentinaria, haciendo un movimiento circular, logrando así un espacio tal que permite al retirar suavemente el condensador, insertar un nuevo cono adicional que ocupe su lugar.
Este paso se repite hasta completar la obturación total de la luz del conducto.
No se debe de utilizar puntas cuyo diámetro sea mayor al del espaciador ya que obviamente no encontrarían en el orificio creado por el espaciador.
- Controlar la condensación por medio de placas radiográficas, tomando una o varias placas, para verificar si se logró una correcta condensación.
- Cortese el exceso de los conos de gutapercha que sobresalen de la entrada del orificio del conducto por medio de una cuchilla escabadora caliente.
- Con un atacador se aplanará el fondo de la cavidad y con un escavador se elimina de algunos rincones los restos de gutapercha o cemento residual.
- Lavar la cavidad con xilol y secar.
- Obturar la cavidad con fosfato de zinc o cualquier otro material.



Condensacion Lateral.

- 1.- Se embadurno el interior del conducto previamente seco.
- 2.- El cono seleccionado u embadurnado de cemento, es insertado u ajustado en su lugar.

- 3.- Con un condensador se logra el espacio suficiente para colocar otro cono.
- 4.- Se lleva el primer cono adicional de la condensación lateral.
- 5.- Repitiendo la misma maniobra de 3 y 4 se van condensando más conos adicionales.
- 6.- Verificada la correcta condensación se recortan los extremos de los conos con un instrumento calentado al rojo.

C) Condensación vertical:

Esta técnica es también llamada "técnica de la autapercha caliente" propuesta por Schilder, con el objeto de obturar los conductos accesorios además del principal.

La técnica se emplea en conductos gradualmente cónicos para que la presión que debe aplicarse no haga correr el riesgo de la extrusión apical de la autapercha.

En la condensación vertical la autapercha es ablandada por el calor y condensada verticalmente, para que la fuerza resultante haga que la autapercha penetre en los conductos accesorios y rellene todas las anfractuosidades existentes en un conducto radicular, empleando también pequeñas cantidades de cemento para conductos.

Para esta técnica se dispondrá de un condensador especial denominado "heat carrier" o portador de calor; el cual posee en la parte inactiva una esfera voluminosa metálica, susceptible de ser calentada y mantener el calor por varios minutos, transmitiéndolo a la parte del condensador.

La técnica usada por Schilder después que el conducto ha sido preparado quirúrgicamente es muy compleja y consiste en:

- Se selecciona y ajusta un cono principal de gutapercha de la manera habitual.
- Se introduce una pequeña cantidad de cemento en el conducto por medio de un Lentulo girado por la mano hacia la derecha.
- Se humedece ligeramente con cemento la parte apical del cono principal y se inserta en el conducto.
- El extremo coronario del cono se secciona con un instrumento caliente, se ataca el extremo cortado con un atacador ancho.
- Se calienta el porta calor al rojo cereza u se penetra 3 a 4 mm., se retira y se ataca inmediatamente con un atacador, rño para repetir la maniobra varias veces profundizando por un lado, condensando y retirando parte de la masa de gutapercha, hasta llegar a reblandecer la parte apical en cuyo momento la gutapercha penetrará en todos

Los complejidades existentes en el tercio apical, quedando en este momento practicamente vacio el resto del conducto.

- Como la parte central del conducto queda esencialmente vacio, se van llevando segmentos de conos de autopercha de 2, 3 ó 4 mm., previamente seleccionados por su diametro, los cuales son calentados u condensados verticalmente sin emplear cemento alguno.

Será conveniente en el uso de los atacadores, emplear el polvo seco del cemento como medio aislador para que la gutapercha caliente no se adhiera a la punta del instrumento u también probar la penetración u por tanto la actividad potencial de los atacadores seleccionados.

2) Como invertido:

Esta técnica se utiliza en conductos muy amplios u con forámenes incompletamente calcificados, en forma de trabuco, especialmente en dientes anteriores, donde resulta dificultoso el ajuste apical de un cono de plata o de autapercha por métodos corrientes.

La técnica consiste en introducir un cono de autapercha grueso por su base o conos especialmente fabricados en el momento de utilizarlos.

- El cono de autapercha elegido deberá tener un diámetro transversal igual o ligeramente mayor que el de la zona más amplia del conducto en el extremo apical de la raíz.
 - El cono se introduce por su base en el conducto y tendrá que ser empujado con bastante presión dentro del conducto, para poder alcanzar el tope establecido previamente de acuerdo con la longitud de trabajo.
 - Una vez que el cono ha sido colocado en el conducto se toma una radiografía para controlar su exacta ubicación.
 - Se prepara el cemento sellador y el cono de autapercha se cubre con este cemento cuidando de no cubrir su base a fin de que sólo la autapercha quede en contacto con los tejidos periapicales y se lleva al interior del conducto.
 - Cementando el primer cono invertido se ubican a un costado del mismo tantos conos finos de autapercha como sea posible con la técnica de condensación lateral. Se puede colocar un tope al condensador para que no profundice excesivamente dentro del conducto y ejerza demasiada presión sobre la parte apical de la obturación.
- De esta manera el contenido del conducto está constituido casi exclusivamente por conos de autapercha, pues sólo una pequeña cantidad de cemento sellador adosa al primer cono de la pared dentinaria.

Frecuentemente no se encuentran en el mercado los conos de gutapercha adecuados para estos casos por lo que es necesario fabricarlos: esto ocurre cuando el conducto es excesivamente amplio y no hay conos de gutapercha lo suficientemente gruesos o bien cuando el conducto es cilíndrico.

El cono de gutapercha se puede elaborar haciendo rotar bajo presión sobre una loseta fría varios conos o un trozo de gutapercha especialmente preparada para la fabricación de conos: la presión u rotación se ejerce por medio de una esdátula ancha de acero inoxidable ligeramente calentada en la llama.

Ingle aconseja colocar varios conos de gutapercha iguales sobre un vidrio, de manera que la base de uno entre en contacto con el extremo del otro, así sucesivamente, de este modo el cono obtenido será cilíndrico.

Sommer aconseja ablandar por el calor varios conos de gutapercha y enrollarlos desde sus extremos, así las bases colocadas después entre dos vidrios, se le hace girar hasta conseguir un sólo cono más grueso.

Estos conos deberán enfriarse sumeriéndolos en alcohol o bajo la acción fuaz de un chorro de éter de etilo.

F) Obturación Seccional:

Esta técnica está indicada en conductos cilindro-cónicos y estrechos y consiste esencialmente en obturar el conducto radicular por secciones longitudinales desde el foramen apical hasta la altura deseada, generalmente se utiliza para obturar el tercio apical ya que se efectúa la obturación a lo largo de todo el conducto, resulta una técnica muy laboriosa.

- Las maniobras previas a la obturación propiamente dicha del tercio apical de la raíz son los correspondientes a la técnica del cono único.

La preparación quirúrgica debe lograr un conducto de corte transversal circular, que permita al cono de gutapercha hacer tope en el límite cemento dentinario - sin invadir los tejidos perianicales.

- Probar el cono de gutapercha que adapte correctamente en el conducto a lo largo y ancho, controlándose con placas radiográficas.
- Se retira el cono del conducto y se le corta en trozos de 3 a 5 mm. de largo que se ubican ordenadamente en un vidrio para cemento.
- Se elige un atacador flexible que penetre en el conducto hasta 3 o 5 mm. del foramen apical y se le coloca un tope de goma o se le dobla a nivel del borde incisal u oclusal.

- En el extremo del atacador, rípidamente calentado a la flama, se nea el trozo apical del cono de autapercha u se lleva al conducto hasta la máxima profundidad establecida, de manera que el trozo de autapercha ocure el tercio apical del conducto donde este último no penetra.
- Se presiona fuertemente el instrumento, se gira u retira, dejando comprimido en su lugar el cono de autapercha cuya posición correcta se podrá controlar radiográficamente.

Coolidge u Kesel aconsejan mojar el trozo de autapercha en eucalipto antes de llevarlo al conducto, mientras que otros autores lo embadurnan con cemento para lograr su mejor fijación.

4. Obturación con material sólido.

Esta indicada en conductos estrechos, curvos o tortuosos, especialmente en conductos mesiales de molares inferiores u en conductos vestibulares de molares superiores, aunque también se emplean en conductos de premolares, en conductos distales de molares inferiores y en conductos palatinos de molares superiores.

Los conos de plata se esterilizan flameando los a la flama (de pasada rápida para evitar la fusión): la técnica operatoria es la siguiente:

a) Conos de Plata:

- Colocar el dique u esterilizar el campo operatorio
secar completamente el conducto con puntas de na-
pel absorbente.
- El cono de plata se selecciona tomando en cuenta
el tamaño de la lima usada en la preparación del -
conducto radicular.
- Insertar el cono de plata dentro del conducto en
dirección apical hasta sentir que traba, cuidan-
do que el cono tenga un ajuste correcto. La falta
de ajuste en los dos tercios coronarios se compen-
za con los conos adicionales de gutapercha u cemen-
to de obturar, esto se controla bajo radiografía.
- Colocar una punta de papel absorbente estéril en el condu-
to hasta el momento de la obturación.
- Al cono de plata se le hace una muesca profunda -
(con pinzas especiales o con un disco de carburo), que
casi lo divida en dos, al nivel que se desee, generalmen-
te en el límite del tercio apical con el tercio medio del
conducto.
- Esterilizar el cono de plata.

- Mezclar el cemento para conductos hasta alcanzar la consistencia adecuada u llevarlo a° interior del conducto por medio de un escurridor fino en sentido inverso a las agujas del reloj.

- Los conos de plata se embadurnan con el cemento sellador u es llevado al conducto con una pinza estéril - para alodón o una pinza para conos de plata.

- Tomar una radiografía.

- Si la radiografía es satisfactoria, doblar el extremo grueso del cono contra el viso de la cámara u aplicar una capa de "basaplete" de autapercha para facilitar la remoción del cono de plata, si ello fuera necesario en el futuro.

En otros casos cuando el cemento a endurecido o traquado, con las pinzas portaconos de forción se toma el extremo coronario del cono u se gira rápidamente para que el cono se quiebre en el lugar donde se hizo la muesca.

- Cuando la obturación con el cono de plata sólo llega hasta el tercio apical, se termina de obturar los dos tercios del conducto con conos de autapercha u cemento sellador.

- Se retira el exceso de cemento de la cámara pulpar con torundas de algodón ligeramente humedecidas en cloroformo; sellar la cámara pulpar y la cavidad con cemento de fosfato de zinc.
- Tomar una radiografía final, luego de haber retirado el dique de hule.

b) *Amalgama de plata (Retrógada).*

La obturación por vía apical también llamada retrógada consiste en una variante de la apicectomía, en la cual la sección apical residual es obturada con amalgama de plata, con el objeto de obtener un mejor sellado del conducto y así lograr rápida cicatrización y una total reparación.

La obturación con amalgama de plata esta indicada en los siguientes casos:

- Dientes con ápices inaccesibles por vía pulpar, debido a procesos de dentificación o calcificación o por la presencia de instrumentos rotos y enclavados en la luz del conducto y obturaciones difíciles de desobturar, a los que hay que hacer una apicectomía.
- En dientes con reabsorción cementaria, falsa vía o fracturas apicales, en los que la simple apicectomía no garantiza una buena evolución.

- Dientes en los cuales ha fracasado el tratamiento quirúrgico anterior, legrado o apicectomía, persistiendo un trayecto fistuloso o la lesión periapical activa.
- En dientes reimplantados accidentalmente o intencionalmente.
- En dientes que tienen lesiones periapicales y no pueden ser tratados sus conductos porque soportan incrustaciones o coronas de retención radicular o son base de puentes fijos que no se puede o no se desea desmontar.
- En cualquier caso en el que se estime que la obturación de amalgama retrógrada resolverá mejor el caso u provocará una correcta reparación.

La ventaja de este método estriba que aunque es conveniente practicarlo en conductos bien obturados, es tal la calidad selladora de la amalgama que puede hacerse sin previo tratamiento de los conductos, como sucede cuando el conducto es inaccesible, soporta una corona o perno o se hace una reimplantación intencional sencilla.

La técnica quirúrgica hasta el momento de la apicectomía es similar a la del legrado periapical, siguiendo los siguientes pasos:

- El corte del ápice se hace con un escorlo o con una fresa de hisura, girando a alta velocidad. el corte del ápice se hará oblicuamente, de tal manera que la superficie radicular quede en forma elipsoidal, luego se hará el pegado perianical.
- Se secará el campo, haciendo una irrigación abundante, aspirando la sangre u el líquido del pavaie hasta conseguir la sequedad del campo operatorio.
En caso de hemorragia se aplicará en el fondo de la cavidad una gasa o esponja humedecida en solución de adrenalina al 2%.
- Con una fresa de 33 1/2 ó 34 de cono invertido se prepara una cavidad retentiva en el centro del conducto, se lavará con suero fisiológico salino para eliminar los restos de virutas de gutapercha u dentina.
- Se colocará en el fondo de la cavidad quirúrgica un trozo de gasa, destinada a retener los posibles fragmentos de amalgama que pueden deslizarse o caer en el momento de la obturación.
- Se procederá a obturar la cavidad preparada en el conducto, la amalgama sin zinc es llevada en pequeñas cantidades con un porta amalgama especial de tamaño -

muy reducido y la condensación del material se realizará con un atacador especial, dejándola plana o bien en forma de cavidad o cúpula.

- Se retira la gasa con los fragmentos de amalgama que haya retenido, teniendo cuidado de evitar la fijación en los tejidos de pequeñas cantidades del material ya que posteriormente destacan en la radiografía y de alguna manera podrían trans tornar el proceso de cicatrización.
- Se provocará una ligera hemorragia para lograr un buen coágulo y se sutura con la técnica adecuada, se han hecho algunas modificaciones en la técnica de la preparación de la cavidad apical que ha de alojar la amalgama por ejemplo:

Sommer realiza la preparación del conducto por vía apical con limas dobladas en ángulo recto a pocos mm. de su extremo activo.

Luego cementa un cono de plata y pule el excedente de modo que la obturación quede a nivel de la superficie radicular y precipita el nitrato de plata para esterilizar la superficie dentinaria.

Ingle describe una técnica desarrollada por Matsura, Glick y Dow que consiste en una cavidad en forma de surco o ranura sobre la cara labial para evitar el desplazamiento de la obturación de amalgama.

El surco se prepara con una fresa de lisura y la retención se obtiene con una fresa de cono invertido.

VI. INSTRUMENTAL UTILIZADO EN LA OBTURACION DE CONDUCTOS RADICULARES.

Se emplea una variedad de instrumentos manuales en la obturación del conducto radicular, dependiendo del material y técnica operatoria que se emplea.

1. Condensadores endodónticos:

Este tipo de instrumento se utiliza para comprimir verticalmente la gutapercha, también se utilizan en la técnica de la cloropercha lateral y vertical de condensación.

El extremo grueso del condensador permite el cilindro forzar la gutapercha apicalmente y aumenta la condensación en el conducto.

La técnica de condensación vertical emplea una serie de condensadores de diámetro creciente para facilitar la inserción seccional de gutapercha.

2. Espaciadores endodónticos:

Son instrumentos metálicos fabricados en una variedad de longitudes y diámetros.

Se les emplea para crear espacios laterales a lo largo del cono maestro de gutapercha durante la condensación.

El espaciador de extremo agudo es introducido al conducto y se

Le mueve en sentido apical con sólo la presión digital, después se le rota en uno u otro lado u se retira, esto da lugar para conos accesorios menores de autanercha.

Hay que tener cuidado en el uso de los espaciadores, por que una presión excesiva puede forzar al cono maestro - más allá del agujero apical o posiblemente fracturar la raíz. Los espaciadores vienen con mango largo u también del tipo digital; se fabrican rectos, anulados, bianulados u en forma de bayoneta, cada casa los presenta en su peculiar numeración siendo los más conocidos u recomendables nos Números 1, 2 y 3 de Kerr u cuando se desee hacer un prodigio trabajo en conductos estrechos u en molares, - deben usarse el Número 7 de Kerr u el Starlite MG-M-16

3. Lentulo:

Son instrumentos de movimiento rotatorio para pieza de mano o contra ángulo, que al girar a baja velocidad conducen al cemento de conductos o el material que se desee en sentido corono - apical.

Son instrumentos fabricados con fino alambre, el cual ha sido retorcido para formar espirales, se fabrican en diversos calibres y algunas casas comerciales los ha catalogado dentro de la numeración universal; además de usarse para la penetración de las pastas o cementos de conductos, son muy útiles para la colocación de pastas antibióticas u para la asociación corticosteroides antibióticos.

4. Pinzas portaconos:

Son similares a las utilizadas para el alarón, además que estas tienen en sus bocados canchales internos, que permiten alojar la parte más gruesa del cono de gutapercha, con la cual facilita su transporte hasta la entrada del conducto.

5. Alicates o pinzas para conos de plata:

Toleran mayor presión y ajustan en la unión de sus bocados son de construcción más sólida que las pinzas portaconos de gutapercha y se fabrican en varios modelos. Se usan para retirar del conducto conos de plata o instrumentos fracturados cuando estos pueden ser aprehendidos por uno de sus extremos.

6. Jeringa endodóntica de presión:

Se utiliza para forzar selladores semisólidos dentro del conducto radicular, también se le puede emplear para depositar una pasta reabsorbible en los dientes o para colocar sellador de conductos antes de cementar la gutapercha. La jeringa de presión requiere un cuidado especial para evitar que se extienda la pasta hacia el área apical.

7. Jeringa de aire o secador de conductos:

Se utiliza para deshidratar las paredes del conducto antes

de su obturación : este instrumento consta de una aguja - de plata flexible, unida por una esfera de cobre o vástago que termina en un pequeño mango de material aislante.

8. Conos de plata y gutapercha:

Se obtiene en el mercado en diversas medidas convencionales o estandarizadas.

9. Loseta:

Se emplea para mezclar sobre ella los cementos para conductos o los cementos para obturaciones temporales; se presentan de vidrio, teflón, nylon o en bloque.

10. Espátula:

Se emplea para mezclar los cementos para conductos o para cementos de obturación temporal.

11. Puntas de papel absorbente:

Se fabrican en forma cónica con papel hidrófilo muy absorbente, en el mercado se encuentran de tipo convencional, en surtido de diversos tamaños y calibres, con el inconveniente que al tener la punta muy aguda penetra con facilidad más allá del ápice por lo que se le corta la punta antes de su uso.

Se encuentra en los tamaños del 10 al 140 se les suele usar para limpiar y lavar los conductos, ayudan en el descombro del conducto radicular al retirar cualquier contenido húmedo de los conductos como sanare, exudado, fármacos, restos de irrigación, pastas fluidas, etc., también se les suele usar para obtener muestras de sangre, exudado, trasudado, etc., o bien para el secado del conducto antes de la obturación.

CONCLUSIONES.

1. El realizar un buen sellado hermético en el conducto radicular, las probabilidades de tener éxito en el tratamiento endodóntico será mayor.
2. Cuando se vaya a obturar el conducto, el diente deberá estar asintomático y no presentar exudado.
3. Se considera como una buena obturación a aquella que llega hasta la unión cemento dentinaria, es decir, cuando la obturación llega a una distancia de 0.5 a 1 mm. con respecto al extremo anatómico de la raíz.
4. El conocer las ventajas y desventajas así como sus componentes de los diferentes materiales de obturación nos van a dar a conocer como van a actuar en el tejido periapical y que tipo de estos materiales se van a poder usar dependiendo de la forma anatómica del conducto.
5. El complemento en la obturación de conductos radiculares - es el cemento sellador que fija adhiere a los conos de gutapercha o de plata, rellenando todo el vacío restante " sellando la unión cemento - dentinaria.

6. La obturación con pasta lentamente reabsorbible está indicada en los casos de conductos normalmente calcificados u accesibles.
El tercio apical del conducto queda obturado completamente con esta pasta y los dos tercios del conducto obturado completamente con conos de gutapercha.
7. La técnica de obturación y sobreobturación con pasta alcalina está indicada en conductos amplios e incompletamente calcificada, la obturación puede abarcar la totalidad del conducto o bien el tercio apical quedando completamente la obturación de los dos tercios coronarios con puntas de gutapercha.
8. La técnica del cono único se emplea generalmente en incisivos inferiores, premolares de dos conductos y en molares, - el cono abarca la totalidad de luz del conducto el cual se fija con cemento sellador.
9. La técnica de condensación lateral está indicada en conductos cónicos de incisivos superiores, caninos y premolares - de un sólo conducto; el primer cono debe cerrar el foramen a 0.5 ó 1 mm. del extremo anatómico de la raíz el cual se cementa con cemento sellador, quedando obturado el resto del conducto con conos de gutapercha accesorios.

10. La técnica de condensación seccional es utilizada esencialmente en conductos en los cuales la obturación va a ser terminada con pernos.
El conducto es obturado con conos de gutapercha hasta la altura deseada.
11. La técnica del cono invertido se utiliza en dientes anteriores y en conductos muy amplios u con forámenes incompletamente calcificados, en forma de trabuco: se introduce en el conducto un cono de gutapercha por su base hasta alcanzar un ajuste en el foramen apical de 1mm. antes de llegar al extremo anatómico de la raíz.
12. La técnica por vía apical es utilizada en conductos inaccesibles por vía pulpar, en dientes con reabsorción dentinaria, dientes en los cuales hay lesión periapical u no pueden ser tratados porque soportan puentes líos, incrustaciones o coronas de retención radicular, esta técnica se realiza posteriormente a la apicectomía.
13. La obturación con conos de plata se utiliza en conductos estrechos, curvos o tortuosos.

BIBLIOGRAFIA.

- Cohen, Stephen
Burns, Richard G. *Los Caminos de la Pulpa.*
Editorial Inter-médica.
Buenos Aires, Argentina 1979.
- Grossman, Luis. *Práctica Endodóntica.*
Editorial Mundi
Buenos Aires, Argentina.
- Ingle, John Ide
Beneridge, Edward E. *Endodóncia.*
Editorial Interamericana.
México 1979.
- Lasala, Angel. *Endodóncia.*
Editorial Cromotip, C.A.
Caracas, Venezuela 1971.
- Luks, Samuel. *Endodóncia*
Editorial Interamericana.
México 1978.
- Maisto, Oscar A. *Endodóncia.*
Editorial Mundi.
Buenos Aires, Argentina 1973.
- Seltzer, Samuel *Endodóncia.*
Editorial Mundi.
Buenos Aires, Argentina.
- Sommer Ralph. *Clinical Endodontic.*
2a. Edición Philadelphia.
W.B. Saunders 1961.