

870122

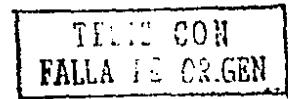
53

24

# UNIVERSIDAD AUTONOMA DE GUADALAJARA

Incorporada a la Universidad Nacional Autónoma de México

ESCUELA DE ODONTOLOGIA



ASPECTO ACTUAL DE LOS METODOS DE DIAGNOSTICO Y  
TRATAMIENTO DE LAS FRACTURAS DEL  
MAXILAR INFERIOR

**TESIS PROFESIONAL**

QUE PARA OBTENER EL TITULO DE:

CIRUJANO DENTISTA

PRESENTA:

**JAVIER RODRIGUEZ ACEVEDO**

ASESOR: DR. MARIO GOMEZ DEL RIO

GUADALAJARA, JALISCO, 1989.



Universidad Nacional  
Autónoma de México



## **UNAM – Dirección General de Bibliotecas Tesis Digitales Restricciones de uso**

### **DERECHOS RESERVADOS © PROHIBIDA SU REPRODUCCIÓN TOTAL O PARCIAL**

Todo el material contenido en esta tesis está protegido por la Ley Federal del Derecho de Autor (LFDA) de los Estados Unidos Mexicanos (México).

El uso de imágenes, fragmentos de videos, y demás material que sea objeto de protección de los derechos de autor, será exclusivamente para fines educativos e informativos y deberá citar la fuente donde la obtuvo mencionando el autor o autores. Cualquier uso distinto como el lucro, reproducción, edición o modificación, será perseguido y sancionado por el respectivo titular de los Derechos de Autor.

" ASPECTO ACTUAL DE LOS METODOS DE DIAGNOSTICO Y TRATAMIENTO  
DE LAS FRACTURAS DEL MAXILAR INFERIOR ".

I N D I C E

Introducción.

CAPITULO I Anatomía del maxilar inferior.  
A) Anatomía del maxilar inferior  
B) Inserciones musculares.

CAPITULO II Clasificación y diagnóstico de las fracturas del  
maxilar inferior.  
A) Clasificación.  
B) Diagnóstico clínico.  
C) Diagnóstico radiográfico.

CAPITULO III Tratamiento.  
A) Tratamiento.  
B) Cuidados post-operatorios.  
C) Complicaciones.

Conclusiones.

Bibliografía.

## I N T R O D U C C I O N .

La siguiente tesis se realizó con el fin de proporcionar al cirujano dentista, la información más útil e importante referente a las fracturas ocurridas en el maxilar inferior.

Es de suma importancia estudiar y conocer a fondo la anatomía de la mandíbula y de las estructuras adyacentes que se relacionan con ella. Por tal motivo será analizada. También se realiza una síntesis sobre las inserciones musculares de la mandíbula - por considerarse trascendentales en el diagnóstico y tratamiento de las fracturas.

Dentro de la cirugía maxilofacial, las fracturas del maxilar inferior ocupan un lugar preponderante con respecto a su incidencia, tal vez debido a que junto con el apéndice nasal son las estructuras más prominentes del complejo facial. Las fracturas mandibulares aparecen con mayor frecuencia debido a accidentes automovilísticos, riñas y accidentes diversos.

Es intención de esta tesis, proporcionar conceptos básicos - que puedan conducir a establecer un diagnóstico adecuado y a dictar o tomar acciones necesarias en los casos con posibilidades de resolver a nivel del consultorio odontológico.

Se da la sintomatología, describiéndola específicamente por sitios afectados, confirmando la observación clínica por el estudio radiográfico.

Finalmente se dan pautas generales de tratamiento, cuidados postoperatorios y complicaciones posibles de las fracturas.

## C A P I T U L O I

### ANATOMIA DEL MAXILAR INFERIOR.

El maxilar inferior o mandíbula está situado en la parte inferior y parcialmente en la parte posterior de la cara. (8) Es el único hueso móvil del esqueleto facial, que se articula al cráneo por medio del cóndilo a la cavidad glenoidea del temporal. (4)

El maxilar inferior es un hueso impar que presenta para su estudio una parte central llamada cuerpo y dos partes laterales o ramas. (8)

#### CUERPO.

Embrionológicamente formado de dos hemimandíbulas que se fusionan en la línea media conformando, a la sínfisis y la eminencia mentoniana. (4) Tiene forma de herradura y presenta una cara anterior, una cara posterior un borde superior y un borde inferior. (8)

#### CARA ANTERIOR.

En esta cara destacan los siguientes detalles anatómicos:

- a) En la línea media se localiza la sínfisis mentoniana, que marca la unión de las dos porciones del hueso que durante la vida fetal eran independientes.
- b) A ambos lados de la línea media destaca una línea rugosa que termina confundiéndose con la rama del hueso; es la línea oblicua externa, que presenta inserción a algunos músculos.

- c) Inmediatamente por arriba de la línea oblicua se encuentra el agujero mentoniano, por el cual pasan los vasos y nervios del mismo nombre. (8)

#### CARA POSTERIOR.

En esta cara destaca lo siguiente:

- a) En la línea media encontramos las cuatro apófisis geni. Sobre las dos superiores, se insertan los músculos genioglosos; sobre las inferiores, los genihioideos.
- b) La línea oblicua interna del maxilar, que representa el mismo trayecto y terminación de la línea oblicua externa. En ella se inserta el músculo milohioideo, que forma sin duda alguna, el mayor porcentaje del piso bucal.
- c) Por debajo de la línea oblicua se localizan dos fosetas; la más anterior se llama foseta sublingual que aloja a la glándula sublingual, la más posterior es la fosa submaxilar que aloja a la glándula submaxilar. (8)

#### BORDE SUPERIOR.

Se encuentra tapizado por las cavidades o alvéolos, que es -  
tán destinadas a alojar a las piezas dentarias inferiores.

#### BORDE INFERIOR.

Presenta a ambos lados de la línea media la foseta digástrica, que sirve de inserción al vientre anterior del músculo digástrico.

#### RAMAS.

El maxilar inferior presenta dos ramas que consta de dos caras y cuatro bordes.

#### CARA EXTERNA.

Es lisa sin embargo en su tercio medio, presenta una discreta elevación que corresponde en la cara interna con la posición de la espina de spix, detalle de importancia para ciertas intervenciones quirúrgicas a ese nivel; en su tercio inferior se detectan zonas rugosas para inserción mandibular del músculo masetero. (8)

#### CARA INTERNA.

- a) Presenta en su porción central el orificio superior del conducto dentario, para el paso de los vasos y nervios dentarios inferiores.
- b) Adelante y abajo del orificio mencionado destaca la espina de spix, donde se inserta el ligamento esfenomaxilar de la articulación temporomandibular.
- c) A partir del orificio dentario superior se origina un canal oblicuo hacia abajo y adelante; el canal milohioideo, que aloja a los vasos y nervios del mismo nombre.
- d) Por atrás del canal milohioideo se inserta el músculo pterigoideo interior. (8)

#### BORDE ANTERIOR.

Se confunde hacia abajo y adelante con ambas líneas oblicuas

del maxilar inferior, que al fusionarse conforman el triángulo re tromolar, localizado por detrás del segundo o tercer molar, este borde es agudo y termina en la coronoides.

#### BORDE POSTERIOR.

Ligeramente contorneado, se relaciona íntimamente con la - - glándula parótida. Es más grueso que el anterior y termina en el cóndilo.

#### BORDE SUPERIOR.

Presenta dos grandes salientes; la apófisis coronoides y el cóndilo del maxilar. Entre ambas se encuentra la escotadura sigmoidea.

La apófisis coronoides, tiene forma triangular y da inserción al músculo temporal. El cóndilo es uno de los sitios susceptibles de fracturarse con relativa facilidad. Se articula con la cavidad glenoidea del temporal para formar la articulación temporomandibular, y se une al resto del maxilar por una porción estrecha llamada cuello del cóndilo en donde se inserta el músculo pterigoideo interno. La escotadura sigmoidea, sirve para dar paso a los vasos y nervios maseterinos, al mismo tiempo que comunica la fosa cigomática con la región maseterina.

El punto de unión entre el borde posterior de la rama ascendente y el borde inferior del cuerpo se llama ángulo del maxilar. Por delante del mismo se encuentra un pequeño surco que da paso a la arteria y venas faciales. (8)



#### BORDE INFERIOR.

Se localiza el ángulo mandibular, de importancia clínica por ser otro sitio frecuente de fracturarse y porque su modificación puede sugerirnos trastornos del desarrollo mandibular, además en este borde se inserta la aponeurosis común al masetero y pterigoideo interno. (4)

#### INSERCIONES MUSCULARES.

TRADICIONALMENTE SE DESCRIBEN DOS GRUPOS:

- I.- Músculos masticadores. Dentro de estos se encuentran comprendidos el masetero, temporal, pterigoideo interno y pterigoideo externo.
- II.- Músculos suprahioides. En este grupo se incluyen el digástrico estilohiideo, milohiideo y geniohiideo. (11)

#### MUSCULOS MASTICADORES.

Tienen como función primordial movilizar el maxilar inferior en distintos planos o direcciones, aprovechando para ello las estructuras especiales que conforman la articulación temporomandibular. (3)

##### I.I. MASETERO.

Es de forma cuadrilátera, situado en la parte lateral e inferior de la cara. (8) Formado por dos haces musculares, un haz superficial, más voluminoso, dirigido oblicuamente hacia abajo y atrás, y otro haz profundo, oblicuo hacia abajo y adelante. Estos

haces abarcan desde el arco cigomático hasta la rama y el cuerpo del malar. (11) Su inserción sobre este hueso abarca desde la región del segundo molar sobre la superficie externa del maxilar - hasta el tercio inferior de la superficie posteroexterna de la rama. (12) Su inervación es gracias al nervio maseterino procedente del maxilar inferior. (8)

La función principal del músculo masetero es la elevación del maxilar; el haz superficial lo tracciona hacia arriba y adelante mientras que las fibras profundas lo arrastran hacia arriba y ligeramente atrás. (3) También puede colaborar en la protrusión simple y juega un papel principal en el cierre del maxilar cuando simultáneamente éste es protraído. (12)

### I.II. TEMPORAL.

Es el más potente de los músculos masticadores; se extiende en forma de abanico, desde la pared lateral del cráneo hasta la apófisis coronoides del maxilar inferior. (3)

El temporal se fija por arriba en la línea curva temporal inferior, y en la fosa temporal, en la cara profunda de la aponeurosis temporal y, mediante una haz accesorio, en la cara interna del arco cigomático. Desde estos lugares, sus fibras convergen sobre una lámina fibrosa, la cual se va estrechando poco a poco hacia abajo y termina por construir un fuerte tendón nacarado que acaba en el vértice, bordes y cara interna de la apófisis coronoides. (11) La inervación del temporal está proporcionada por los tres nervios temporales profundos anterior, medio y posterior, - que son a su vez ramas del nervio maxilar inferior del trigémino. (8) En su accionar es el que interviene principalmente para dar -

posición al maxilar. Sin embargo se describen tres tipos de fibras, y de adelante atrás son unas verticales que elevan, otras oblicuas que retruyen cuando la mandíbula se encuentra en posición protrusiva y las horizontales que al contraerse retruyen la mandíbula. Su acción general, ya sea que se contraigan a un mismo tiempo o aisladamente dará por resultado la elevación de la mandíbula y su retrusión. (12)

### I.III. PTERIGOIDEO INTERNO.

Es un músculo rectangular, comienza en la apófisis pterigoides y termina en la porción interna del ángulo del maxilar inferior. A partir de su origen el músculo se dirige hacia abajo, hacia atrás y hacia afuera hasta su sitio de inserción.

Superiormente se inserta sobre la cara interna del ala externa de la apófisis pterigoides, en el fondo de la fosa pterigoides, en parte de la cara externa del ala interna y por medio del fascículo palatino de juvara, en la apófisis piramidal del palatino. Desde estos lugares, sus fibras se dirigen hacia abajo, atrás y afuera para terminar merced a láminas tendinosas que se fijan en la porción interna del ángulo del maxilar inferior y sobre la cara interna de su rama ascendente. (11)

La inervación de este músculo corresponde al nervio del pterigoideo interno, rama directa del maxilar inferior. (8) Su acción es elevar la mandíbula y la contracción alterna de ambos produce lateralidad. En sinergismo funcional con el masetero traslada la mandíbula hacia arriba y adelante. (3)

#### I.IV. PTERIGOIDEO EXTERNO MUSCULO CORTO DE FORMA PRISMATICA.

Se extiende de la apófisis pterigoides al cuello del cóndilo del maxilar inferior. (3) Se halla dividido en dos haces, uno superior o esfenoidal y otro inferior o pterigoideo entre ambos, se desliza el nervio bucal. El haz superior se inserta en la superficie cuadrilátera del ala mayor del esfenoides, la cual constituye la bóveda de la fosa cigomática, así como en la cresta esfenotemporal. El haz inferior se fija sobre la cara externa del ala externa de la apófisis pterigoides.

Las fibras de ambos haces convergen hacia fuera y terminan por fundirse al insertarse en la parte interna del cuello del cóndilo, en la cápsula articular y en la porción correspondiente del menisco interarticular. (11)

La inervación se debe a filetes del nervio temporobucal, rama del tronco anterior, originado en el nervio maxilar inferior del trigémino.

En su accionar la contracción simultánea de ambos pterigoideos externos proyectan hacia adelante al maxilar inferior. La contracción aislada y alternada determina los movimientos laterales del maxilar, con lo que la punta de la barba se dirige hacia adelante y al lado opuesto del músculo que se contrae. (8)

#### II. MUSCULOS SUPRAHIOIDEOS.

Reciben este nombre por hallarse situados por encima del hueso hioides. (11) Son un grupo de formaciones musculares distribuidas en dos planos; superficial y profundo. Al primero pertenecen-

el digástrico y el estilohioideo y en el otro se ubican el milohioideo y el genihioideo. (3)

### II. I. DIGASTRICO.

Constituido por dos fascículos musculares o vientres, conectados por un tendón intermedio, que en conjunto describen un arco extendido desde la apófisis mastoides hasta el borde inferior de la mandíbula a un lado de la línea media. (3) Su inserción es por medio de dos porciones una anterior y otra posterior, ésta última se inserta en la ranura digástrica y alcanza al estiloideo en el hioides, su tendón lo atraviesa el digástrico para dirigirse arriba del cuerpo hioideo. (11) Su inervación de éste músculo está dada por el nervio digástrico para el vientre posterior y por el nervio milohioideo para el vientre anterior. Su acción; si los dos puntos de inserción están fijos, el vientre posterior lleva el hueso hioides hacia atrás y arriba; el anterior lo dirige hacia adelante y arriba, el hioides se eleva cuando los dos vientres se contraen al mismo tiempo. Si el hioides está fijo, el vientre anterior puede hacer descender la mandíbula, y el posterior se transforma en extensor de la cabeza sobre la columna vertebral. (3)

### II. II. ESTILOHIOIDEO.

Es un músculo en forma de huso, situado en casi toda su extensión por dentro y por delante del vientre posterior del digástrico. Se extiende de la apófisis estiloideas al hueso hioides. Por arriba se inserta en la porción externa de la base de la apófisis estiloideas; desde aquí se dirige hacia abajo y adelante y -

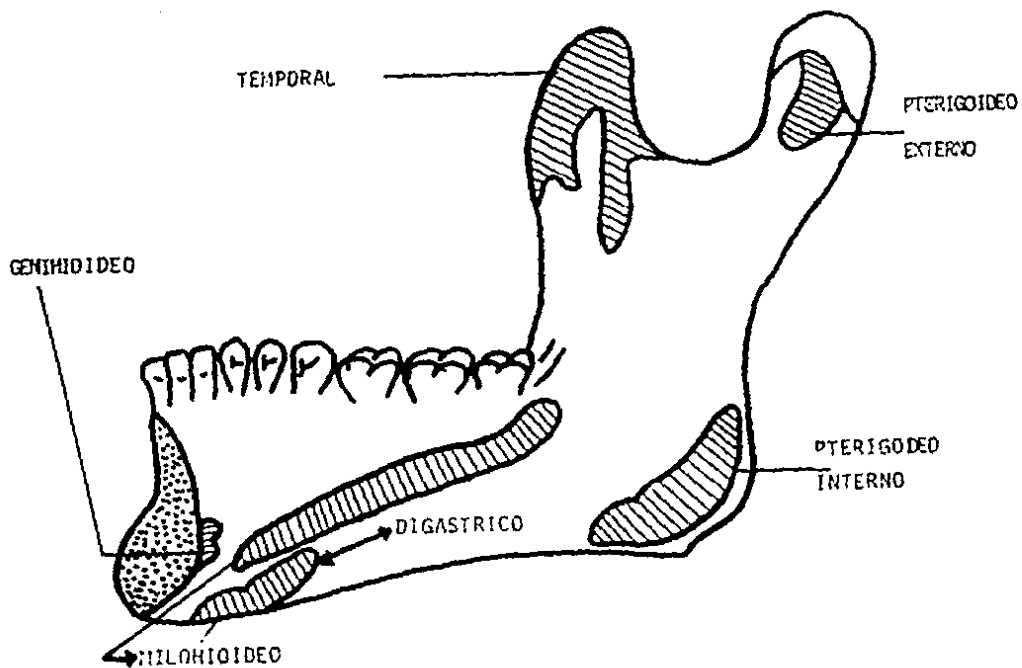
termina por fijarse en la cara anterior del hioides. La inserción hioidea se realiza mediante un tendón que hacia su parte media se halla dividido en dos, para dejar pasar al tendón intermedio del-digástrico; por debajo de éste las dos porciones se juntan y forman de nuevo un solo tendón. Su inervación se debe a un ramo nervioso procedente del nervio facial. Su acción es elevar el hueso-hioides. (11)

#### II. III. MILOHIOIDEO.

Músculo cuadrangular, entre los dos milohioideos forman el - piso de la boca, se extiende del maxilar inferior al hueso hioi - des. La inserción superior de este músculo se hace en la línea - oblicua interna; después se dirige hacia abajo y adentro y mien - tras las fibras posteriores se insertan en la cara anterior del - hueso hioides, las anteriores lo hacen en un rafe aponeurótico - que se extiende de la sínfisis mentoniana al hueso hioides. Reci - be su inervación del nervio milohioideo rama del nervio maxilar - inferior. Es elevador del hueso hioides y eleva la lengua, por - consiguiente interviene en los movimientos de deglución. (11)

#### II. IV. GENIOHIOIDEO.

Es un músculo corto situado encima del milohioideo que se ex - tiende del maxilar inferior al hueso hioides. Superiormente, se - inserta en la apófisis geni inferior del maxilar; sigue luego una dirección oblicua hacia abajo y atrás para insertarse en la cara - anterior del cuerpo del hioides. Recibe su inervación del nervio - hipogloso mayor. Su acción, es depresor de la mandíbula, se fija - en el hioides y elevador del hioides cuando se fija en el maxi - lar. (11)



CARA INTERNA DE LA MANDIBULA CON  
INSERCCIONES MUSCULARES.

## C A P I T U L O   I I

### CLASIFICACION Y DIAGNOSTICO DE LAS FRACTURAS DEL MAXILAR INFERIOR.

#### FRACTURA.

Es la solución de continuidad, de un elemento óseo, consecutiva a un trauma. (9) La causa determina de una fractura es siempre un trauma, ya sea directo o indirecto, o la contracción muscular excesiva. (6)

Los factores etiológicos principales de las fracturas del maxilar inferior son: peleas, colisiones automovilísticas y accidentes industriales o de otros tipos. (7) El porcentaje de causas de fractura depende del medio en que los enfermos desarrollan sus actividades normales. (6)

Esta lesión es rara antes de los once años, debido a que la masa del maxilar inferior es poco considerable y huye fácilmente delante del agente contundente; además la cabeza es muy móvil y bajo la acción de cualquier choque se desaloja fácilmente y escapa en cualquier dirección. De acuerdo a estadísticas referidas por la bibliografía son más frecuentes en el sexo masculino que en el femenino y en el adulto que en el niño. (10)

Los factores predisponentes en una fractura se pueden dividir en locales y generales o sistémicos.

Entre los factores locales se encuentran aquellos que pueden provocar un debilitamiento del tejido óseo, como son los quistes, tumores, displasia fibrosa y osteomielitis. (6) Se describe tam -



bién que la sífilis congénita o adquirida actúa en las fracturas. (10)

Las enfermedades sistémicas o generalizadas predisponentes a una fractura son: Hiperparatiroidismo, Osteoporosis Posmenopáusicas y alteraciones del desarrollo como la Osteoporosis. (7)

#### CLASIFICACION.

Las fracturas de la mandíbula se clasifican, de acuerdo con los cambios producidos en el hueso y en los tejidos que lo rodean.

Así tenemos que se pueden clasificar de acuerdo a:

- I.- Su topografía.
- II.- Exposición al medio.
- III.-Número de trazos de fractura.
- IV.- Desplazamiento.
- V.- Dirección del trazo.

En su topografía se considera el sitio fracturado y pueden ser; de ángulo, cóndilo, sinfisarias, de cuerpo, coronoides, alveolares y en rama ascendente. (5)

#### ANGULO.

Fracturas localizadas en la unión del cuerpo con la rama, -

pueden ser unilaterales o bilaterales. La causa puede ser un golpe directo, como por ejemplo, en la denominada fractura de boxeo. Con frecuencia las fracturas del ángulo se asocian con otras en la región del agujero mentoniano del lado opuesto; en estos casos, es la fuerza indirecta la causa de la fractura del ángulo. El tipo común de esta fractura se extiende oblicuamente desde la región del tercer molar hacia el ángulo. Resulta ser el tipo de fractura más frecuente en la mandíbula. (13)

#### CONDILO.

Pueden ser intracapsular o extracapsular unilaterales o bilaterales.

Esta fractura es frecuente, pero casi nunca se le encuentra aisladamente, pues con más frecuencia complica una fractura simple o doble del cuerpo del maxilar. (10)

El mecanismo de producción de esta fractura obedece a un trauma directo, o a la resultante por contragolpe, cuando el agente contundente obra sobre la sínfisis mentoniana. (9)

La mayoría de estas fracturas son extraarticulares debido a la delgadez del cuello quirúrgico del cóndilo. (14)

#### SINFISIARIAS.

Son raras, son las que se presentan en la línea media, suelen seguir a un traumatismo directo del mentón.

#### DE CUERPO.

Ocurren entre la región canina y ángulo de la mandíbula pueden ocurrir solas o en combinación con otras fracturas. La fractura sola, a menudo resulta de un golpe directo; puede ocasionarse también por un traumatismo indirecto. (2) Las fracturas de cuerpo son siempre fracturas abiertas. (10)

#### CORONOIDES.

Son muy raras y suelen resultar de golpes contundentes en esa área, esta fractura puede acompañar a otra del complejo cigomático. (2)

#### ALVEOLARES.

Se presentan habitualmente en áreas dentadas y los dientes - pueden asimismo ser fracturados. (6) Son bastantes frecuentes y casi siempre se producen por la avulsión de un diente, se les observa comúnmente cuando la operación se verifica por medio de un fórceps defectuoso, cuando obra como una palanca que se apoya sobre el mismo reborde y encuentra resistencia del lado del diente. (10)

#### EN RAMA ASCENDENTE.

Son raras, porque esta porción del hueso está protegida eficazmente por los músculos, para producirlas es precisa una acción local de violencia considerable. (10)

II.- Por su exposición al medio pueden ser simples o expuestas.

### FRACTURA SIMPLE.

Es aquella en la que el integumento que la recubre está intacto, el hueso se ha roto por completo, pero no está expuesto al aire y puede ser desplazada o no desplazada; la mandíbula desdentada alojará con mayor frecuencia una fractura simple.

### FRACTURA EXPUESTA.

Es aquella en que la rotura del hueso se asocia con una herida externa, por tal motivo se supone que está infectada por contaminantes externos, pueden presentarse expuestas en la boca o bien, expuestas a través de la piel.

La mayor parte de las fracturas que se producen en la región de los dientes son expuestas. (7)

III.- Por el número de trazos de fractura. Pueden ser únicas, múltiples, conminutas y en tallo verde.

### UNICAS.

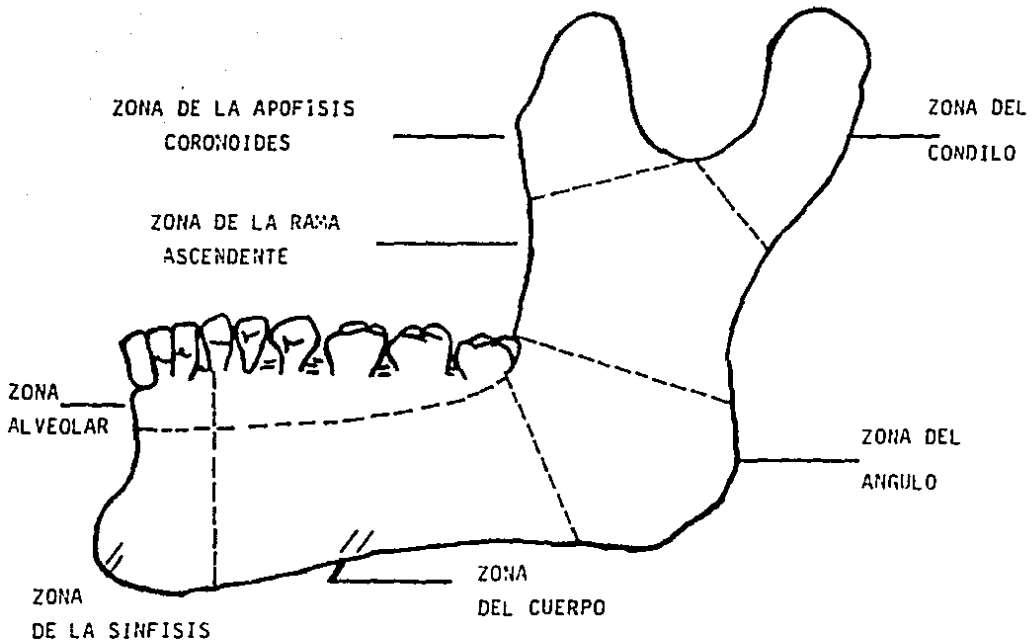
Cuando sólo existe un trazo de fractura independientemente del sitio en el cual se asiente. (9)

### MULTIPLES.

Cuando son varios los trazos de fractura y por consiguiente los fragmentos, pueden afectar a un lado del maxilar o a los dos. (13)

### CONMINUTA.

Cuando los trazos y los fragmentos son incontables, el hueso está fragmentado o aplastado, puede ser simple o expuesta; la -



FRACTURAS MANDIBULARES, POR SU TOPOGRAFIA.

herida de bala generalmente son de este tipo y casi siempre se pierde sustancia ósea en la parte donde ha atravesado el proyectil.

#### TALLO VERDE.

Es aquella en que un lado del hueso está roto, mientras que el otro está doblado, más frecuentes en niños y a nivel del cuello del cóndilo. (7)

#### IV.- POR DESPLAZAMIENTO.

En el desplazamiento de fractura incluye indudablemente la dirección del trazo, pero también es fundamental considerar que las acciones musculares actúan directamente sobre los fragmentos.

#### DESPLAZADAS.

Las fracturas pueden ser desplazadas primordialmente debido a la violencia que ha causado la fractura, pero más a menudo, el desplazamiento resulta de las fuerzas de tracción de los músculos y ligamentos que se insertan a los fragmentos. (14)

#### NO DESPLAZADAS.

En estas se incluyen los trazos que no afectan la totalidad del espesor óseo, es decir son las llamadas fisuras que no tendrán desplazamiento. (9)

#### V.- DIRECCION DEL TRAZO.

##### LONGITUDINALES.

Son las que cruzan transversalmente a la mandíbula, estas son las de mayor frecuencia.

**OBLICUAS.**

En este caso el trazo puede ir dirigido de adelante hacia atrás o a la inversa. (9)

Es importante hacer notar que dependiendo de las fuerzas de tracción de los músculos y ligamentos, las fracturas pueden ser favorables o desfavorables.

**FAVCRABLES.**

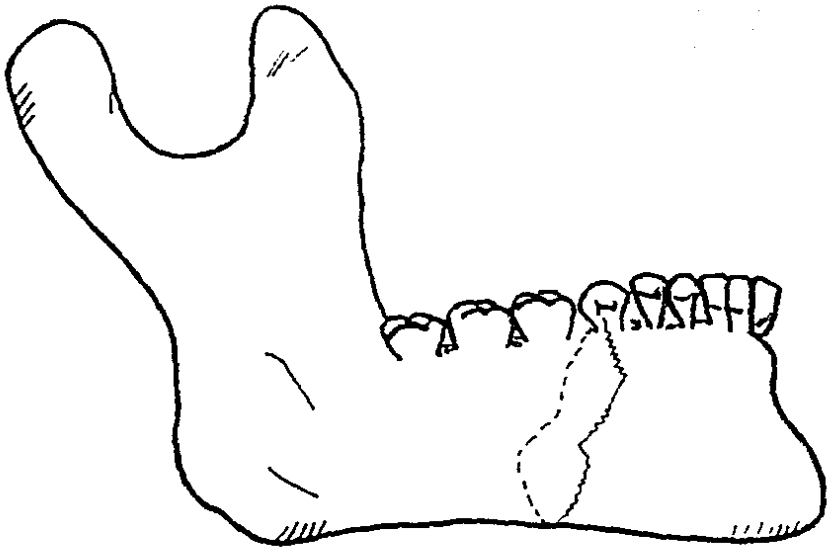
Cuando la tracción de los músculos tiende a mantener los fragmentos juntos a nivel de la línea de fractura.

**DESFAVORABLES.**

Cuando la tracción muscular es una fuerza que provoca desplazamiento de los fragmentos de fractura. (14)

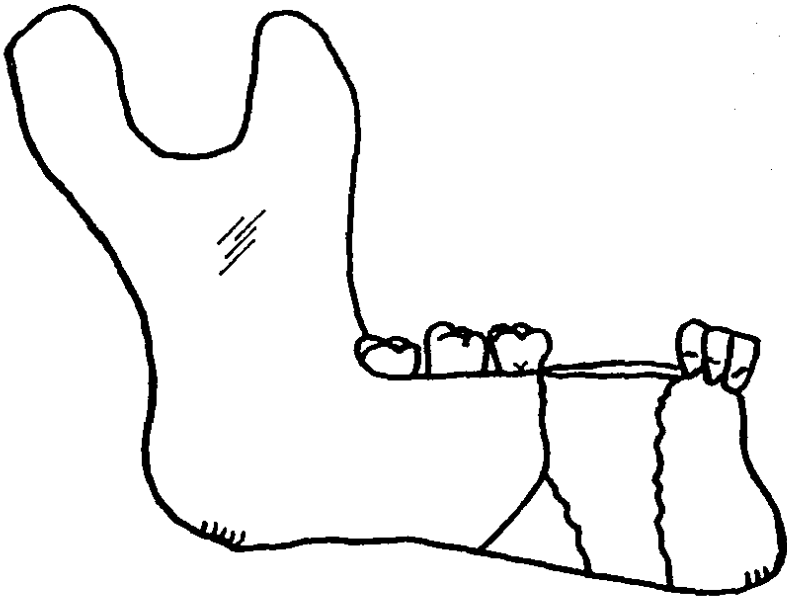
Refiriéndonos al desplazamiento del fragmento posterior en las fracturas mandibulares, el desplazamiento es determinado por la dirección de las líneas de fractura y se clasifica de acuerdo a la dirección desde la cual se observa la fractura.

Cuando se ven desde un lado (HORIZONTALMENTE) los fragmentos pueden estar fraccionados en conjunto por los músculos y entonces se dice que la fractura es horizontalmente favorable, o el fragmento posterior puede estar desplazado hacia arriba y entonces se dice que es horizontalmente desfavorable. Cuando se observan desde arriba, los fragmentos pueden estar traccionados junto, de este modo son verticalmente favorables, o el fragmento posterior puede estar desplazado hacia la línea media y la fractura se

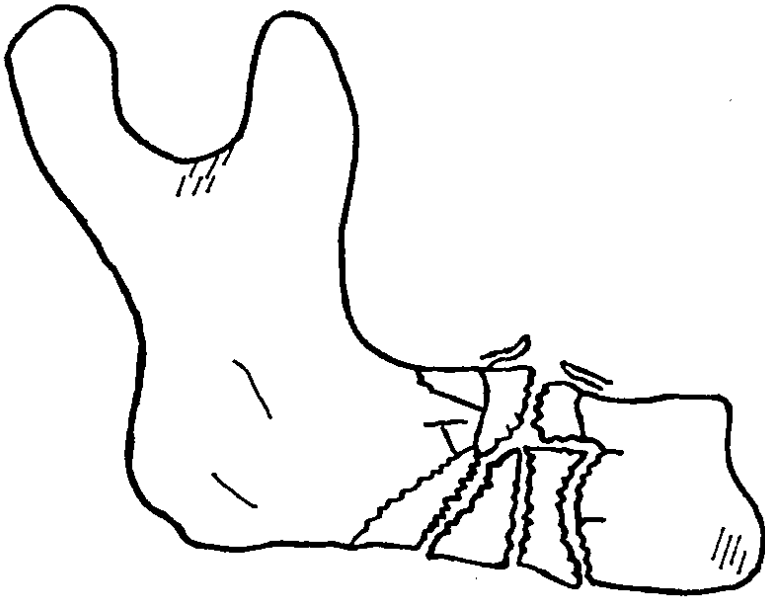


FRACTURA UNICA

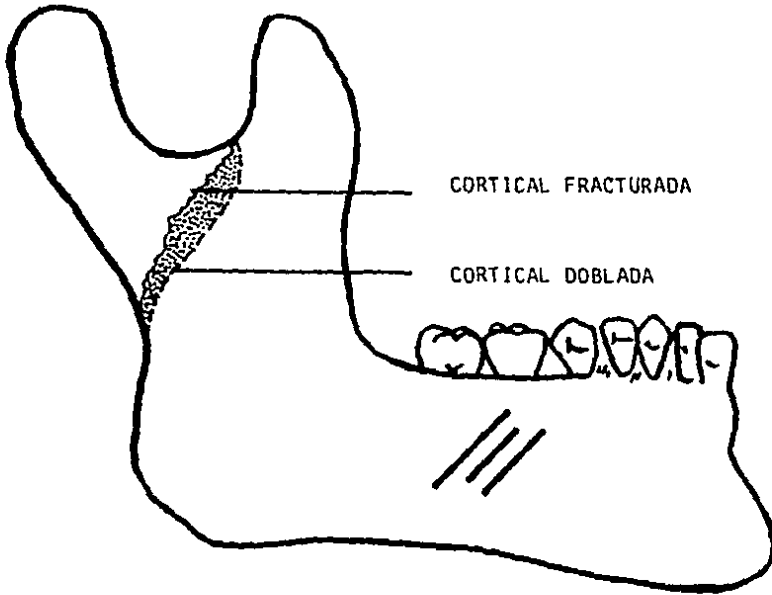




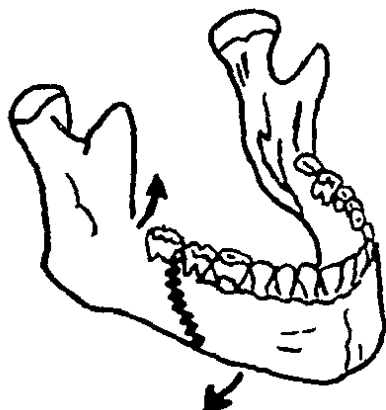
FRACTURA MULTIPLE



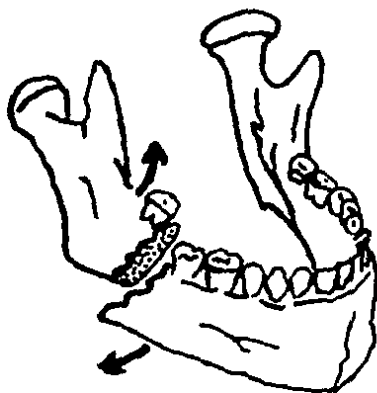
FRACTURA CONMINUTA



FRACTURA EN TALLO VERDE



LÍNEA DE FRACTURA " FAVORABLE ". LA ACCIÓN DE LOS MUSCULOS AYUDA A FIJAR EL DAÑO.



LÍNEA DE FRACTURA " DESFAVORABLE ". LA ACCIÓN DE LOS MUSCULOS TIENDE A DESPLAZAR LOS FRAGMENTOS.

dice que es verticalmente desfavorable. (1)

Al obrar un trauma, la fractura puede ocurrir directamente - sobre el punto en que actúa la fuerza de éste, o a distancia, por efecto de acción y la reacción, de aquí que se haya dado en llamarles en el primer caso, fracturas directas y en el segundo indirectas. (9)

En algunos casos el maxilar inferior ha podido romperse bajo la acción de un traumatismo insignificante, en ese caso la - fractura se produce porque existía una lesión previa que dota al hueso de una fragilidad especial, por lo cual se considera como - fractura espontánea. (10)

#### DIAGNOSTICO CLINICO.

Es imprescindible que en todo paciente con antecedentes de - traumatismo se sospeche de una fractura. (1) Como en cualquier tipo de patología es conveniente realizar un estudio clínico exhaustivo, también, debe tenerse siempre presente que el resultado del tratamiento depende del método que se aplique, y que elegir el - adecuado requiere un diagnóstico exacto. (13)

Para realizar un buen diagnóstico debe hacerse un buen examen del paciente, ya que, si no se pone de manifiesto en ese momento alguna fractura existente, en una fecha tardía las fracturas son más difíciles y en algunos casos imposibles de tratar satisfactoriamente.

Debe escribirse la historia tan pronto como sea posible. Si el paciente no puede dar una buena historia, debe consultarse con

familiares, amigos, o deben registrarse los sucesos que tuvieron lugar entre el momento del accidente y la hora de llegada al hospital.

Se debe interrogar con respecto a pérdida de la conciencia, duración del período de inconsciencia, si se conoce, vómito, hemorragia y síntomas subjetivos, se registran también las medicaciones dadas antes de la llegada al hospital. En este momento, o luego, puede hacerse un examen físico de rutina.

A continuación deben formularse preguntas con respecto a enfermedades previas, el tratamiento médico actual inmediatamente antes del accidente, drogas que se están tomando e hipersensibilidades conocidas a drogas.

Al examinar al paciente para determinar si existe una fractura del maxilar y qué ubicación tiene, se aconseja buscar zonas de contusión, esto nos provee de información sobre el tipo, la dirección y la fuerza del traumatismo. (7)

#### SIGNOS Y SINTOMAS.

##### LA HISTORIA DEL TRAUMATISMO.

Está invariablemente presente, siendo una posible excepción la fractura patológica. (7)

##### ALTERACION DE LA OCLUSION.

Suele ser el signo intraoral más evidente de la fractura de la mandíbula, sobre todo cuando hay una deformidad gradual de la-

oclusión. (1)

#### MOVILIDAD ANORMAL.

Haciendo palpación bimanual de la mandíbula es un signo confiable de fractura. Por este procedimiento, se diferencia la separación entre fragmentos mandibulares de la movilidad dentaria.

Las pruebas para la movilidad anormal deben llevarse a cabo con suavidad. Se colocan los índices de cada mano sobre los dientes inferiores con los pulgares por debajo del maxilar. Comenzando con el índice derecho en la zona retromolar del lado izquierdo y con el índice izquierdo en los premolares del lado derecho, se hace un movimiento alternativo de arriba y abajo con cada mano. - Los dedos se mueven a lo largo del arco, manteniéndolos separados por cuatro dientes, y se practica el mismo movimiento. La fractura va a permitir el movimiento entre los dedos, y se oirá un sonido de frotamiento particular (CREPITACION).

El borde anterior de la rama vertical y la apófisis coronoides se palpan desde el interior de la boca. Deben palparse los cóndilos del maxilar inferior del lado externo. Pueden colocarse los índices en los conductos auditivos externos con sus yemas giradas hacia adelante. Si los cóndilos están ubicados en las cavidades glenoideas, se les puede palpar. Los cóndilos no fracturados van a dejar las fosas al abrir la boca. El paciente va a experimentar dolor al abrir la boca y será incapaz de hacerlo correctamente si existe fractura.

#### EL DOLOR.

Con los movimientos de la mandíbula o a la palpación de la -

cara es un síntoma significativo. Si los movimientos condilares - están restringidos y son dolorosos, debe sospecharse de una fractura de cóndilo.

#### LA CREPITACION.

Con la manipulación o la función mandibular es patognomónica de una fractura. Sin embargo, ésta provoca considerable dolor en el paciente.

#### LA DISCAPACIDAD.

Se manifiesta por la imposibilidad del paciente para masticar debido al dolor o a una motilidad anormal.

#### EL TRISMUS.

Se ve con frecuencia, particularmente en las fracturas que - interesan el ángulo o la región de la rama. Este es un espasmo reflejo mediado por las vías sensoriales de los segmentos óseos interrumpidos.

#### LACERACION Y EQUIMOSIS DE LA ENCIA O DE LA MUCOSA PUEDEN VERSE EN LA REGION DE LA FRACTURA.

Por lo general se nota un desgarramiento de la mucosa y una hemorragia concomitante.

#### ANESTESIA.

Puede notarse particularmente en la encía y el labio hasta - la línea media, cuando está dañado el nervio dentario inferior.



#### LA SALIVACION Y FETIDEZ DEL ALIENTO.

Con las fracturas de los maxilares se asocia un olor característico, que tal vez sea el resultado de una mezcla de sangre y saliva estancada. (7)

#### TUMEFACCION.

Esta es causada por hemorragia y edema de los tejidos blandos. Puede ser tan aparatosa después de las lesiones graves que disimule la lesión ósea subyacente.

Además de los signos antes descritos (COMUNES) de acuerdo a la ubicación topográfica de las fracturas se presentan signos ó síntomas específicos. (1)

#### ANGULO.

Presenta sensibilidad anormal a contacto o presión sobre el sitio de fractura. Suele presentar inflamación en la región angular y trismo moderado. Habitualmente, hay desplazamiento debido a la acción de los músculos masetero, pterigoideo interno y temporal. (2)

#### CONDILO.

Unilaterales. Cuando el periostio queda intacto hay poco desplazamiento, pero la apófisis pterigoidea externa adherida a la cabeza del cóndilo ejerce una fuerza que suele desplazar hacia adelante y hacia la parte medial al fragmento desprendido. El desplazamiento de la cabeza condilea acorta la longitud efectiva de la rama y esto dar por resultado que los dientes posteriores entren-

en contacto prematuramente en el lado afectado y que el mentón - se desvíe en la misma dirección.

El extremo fracturado del cuello condíleo puede lacerar a la pared anterior del conducto auditivo y producir sangrado por el - oído. Esto debe diferenciarse de una fractura que afecta la fosa - craneal media cuando puede escapar sangre mezclada con líquido ce - faloraquídeo.

#### BILATERAL.

Además de lo anteriormente mencionado, se produce contacto - prematuro de los dientes posteriores a ambos lados y una mordida abierta en la parte anterior. (1)

#### SINFISIARIAS.

Son estables cuando la línea de la fractura sigue un trayec - to directamente anteroposterior, ya que los músculos tienden a - traccionar hacia la parte medial y en conjunto a los fragmentos. Cuando la línea de fractura es oblicua, se crean fuerzas que ha - cen que los fragmentos se superpongan entre sí. (1) Si las partes están desplazadas el plano de oclusión no estará nivelado en la - región de la fractura y uno o más dientes anteriores pueden estar flojos o arrancados. (2)

#### CUERPO.

Sensibilidad anormal a contacto o presión en el borde bajo - del maxilar inferior. Si hay desplazamiento, la continuidad del - borde cervical se ve interferida. Cuando hay fracturas bilatera - les en las regiones caninas el fragmento central tiende a despla -

zarse hacia atrás por la tracción muscular y puede perderse el control de la lengua. (2-1)

#### CORONOIDES.

Es posible el ascenso del fragmento superior por la acción del músculo temporal y cuando el hueso es destruido dejando toda la inserción arriba, este ascenso es más considerable y entonces por la vía bucal pueden apreciarse los síntomas de fractura. (10)

#### ALVEOLARES.

Movilidad de los segmentos alveolares. Los dientes pueden estar fracturados junto con el alvéolo o no estarlo y, por lo tanto deben tomarse radiografías periapicales y de oclusión. Estos signos son ocasionados por la influencia directa del traumatismo, pues en realidad no incluye en ellas acción muscular. (2)

#### RAMA ASCENDENTE.

Son estables porque los fragmentos tienden a impactarse juntos por la tracción combinada de los músculos. (1)

#### DIAGNOSTICO RADIOGRAFICO.

Es indudable que los estudios radiográficos en diferentes posiciones nos corroboran el diagnóstico clínico. Un paciente debe examinarse radiológicamente si existen indicaciones que sugieran la presencia de una fractura. (7)

LAS RADIOGRAFIAS SON ESENCIALES PARA LOS SIGUIENTES FINES:

- 1.- Confirmar la presencia de la fractura.
- 2.- Determinar la dirección de la línea de fractura.
- 3.- Determinar la gravedad de la lesión ósea.
- 4.- Determinar la relación de los dientes con la línea de -  
fractura.
- 5.- Detectar las fracturas en otras partes del hueso.

El signo radiológico clásico de una fractura es la interrupción de la continuidad sin embargo, debe tenerse cuidado en evitar confundir la línea radiolúcida de la faringe u otras estructuras que atraviesan a la mandíbula con una fractura. (1)

Como rutina, se hacen tres placas extraorales:

- 1.- Una posterior.
- 2 - Y dos laterales. (derecha e izquierda) del maxilar inferior.

En los casos en que se demuestre la presencia de fracturas, deben siempre y cuando lo permita el estado del paciente hacerse radiografías intraorales en los sitios de las fracturas, antes de instituir el tratamiento definitivo. (7)

#### PANORAMICA.

Es el método más útil para los casos de fracturas mandibulares. Muestra a toda la mandíbula desde un cóndilo hasta otro en una sola proyección y puede llevarse a cabo con rapidez en forma sencilla y con una mínima perturbación del paciente. Sin embargo, con esta técnica no queda bien definida la región de la sínfisis. También es eficaz para demostrar asimetría o el aspecto disparejo del espacio interoclusal, desde un lado del arco dentario al otro. (1)

#### P.A. DE CRANEO.

Proporciona imágenes de la totalidad cráneo facial y de la línea media hacia afuera. Esta radiografía muestra una buena visión general del maxilar inferior, pero las cabezas condilares suelen quedar ocultas por el hueso cigomático y la apófisis mastoidea. (1)

#### A.P. DE CRANEO.

Se observan las mismas estructuras que en la anterior, pero es recomendable en casos en los cuales por el estado del paciente no es conveniente movilizarlo. (1)

#### LATERAL OBLICUA.

De tomarse del lado izquierdo y derecho, así nos proporcionan datos del borde cervical del lado correspondiente y de adelante atrás se inspeccionará el borde posterior de la rama, el cóndilo, ángulo y cuerpo hasta región de caninos. (1)

#### TOWNE.

Excelente radiografía para los cóndilos además se observa rama ascendente, ángulo y borde cervical.

#### OCLUSALES.

Muestra la dirección de la línea de fractura en el plano horizontal. Es esencial cuando hay alguna duda de una fractura en la región de la sínfisis. (1)

**PERIAPICALES.**

Provee una excelente definición debido a la proximidad del hueso a la placa. Es útil principalmente para mostrar detalles óseos, sobre todo la relación de un diente con la línea de fractura. (7)

## CAPITULO III

### TRATAMIENTO.

Una vez efectuado correctamente el diagnóstico por medios - clínicos y radiográficos se establecerá el pronóstico y se instituirá algún método de tratamiento.

El fin del tratamiento es alinear las partes óseas y restaurar la oclusión del paciente o, si está desdentado, la relación - intermaxilar (reducción), y entonces inmovilizar los maxilares - hasta que se complete la curación (fijación). (2)

En las fracturas mandibulares, al realizar los procedimientos de reducción y fijación, los principales objetivos comprenden lo siguiente:

- 1.- Restablecer la oclusión funcional y las relaciones entre los arcos dentarios.
- 2.- Preservar y proteger la dentición.
- 3.- Lograr la reducción y fijación de la fractura tan pronto como lo permita la valoración quirúrgica.
- 4.- Mantener el trauma quirúrgico al mínimo.
- 5.- Tener en mente los aspectos estéticos, el bienestar general - y el confort del paciente.

**PRINCIPIOS BASICOS EN EL TRATAMIENTO INMEDIATO DE LAS FRACTURAS.**

- 1.- Establecer y mantener vías aéreas permeables. Una de las más serias amenazas a la vida del paciente con traumatismo mandi bular es la falta de permeabilidad de las vías aéreas. Una - mandíbula fracturada puede hacer que la lengua se desplace - hacia atrás de manera tal que las vías aéreas queden obstrui - das. Deben removerse sangre, dientes, hueso, incrustaciones - dentarias y otros cuerpos extraños de la bucofaringe.
  
- 2.- Control de la hemorragia.  
El sangrado de la mayoría de las heridas bucales puede con - trolarse de manera temporal mediante presión por apósitos. - La ligadura directa o coagulación puede ser ventajosa para - controlar puntos de hemorragia menor bajo condiciones quirúr - gicas adecuadas.
  
- 3.- Vigilar la presión, respiración y pulso del paciente.
  
- 4.- No olvidar la necesidad de antibióticos y antitoxina tetáni - ca.
  
- 5.- Descartar la posibilidad de lesiones craneales.  
Algunas veces las fracturas mandibulares se asocian con trau matismo craneocerebral severo, en tales casos las mandíbulas traumatizadas pueden ser de importancia secundaria en el ma - nejo integral del paciente.
  
- 6.- Siempre tratar al paciente primero y en segundo lugar a la - fractura.



El estado neurológico y hemodinámico debe ser evaluado de manera inmediata y tomarse las medidas necesarias para disminuir o corregir el shock.

En presencia de cualesquiera de los hallazgos que a continuación se mencionan, la reducción y fijación de las fracturas debe ser pospuesta hasta que tales signos hayan sido evaluados de manera satisfactoria y el paciente se encuentre estable: pérdida de la conciencia, diplopia, movimientos pupilares alternados, respiraciones irregulares, hemorragia procedente del oído, vómitos, dolor de cabeza, sensación de vértigo, pérdida de líquido cerebro-espinal y parálisis parcial o total.

La administración de emergencia de narcóticos antes del diagnóstico definitivo, puede sólo obstaculizar y retardar la evaluación del paciente. Los narcóticos dados a pacientes con un probable traumatismo cefálico:

- a) Estimulan al núcleo oculomotor, provocando miosis que enmascara el desarrollo de signos neurológicos y reflejos oculares vitales para el reconocimiento de la hemorragia cerebral.
- b) Puede deprimir la respiración.
- c) Puede provocar náuseas y vómito. (14)

#### DIENTES AFECTADOS POR LA LÍNEA DE FRACTURA.

Un diente puede ser una fuente de infección cuando la cavidad se encuentra en la línea de fractura. Antes de la era de los antibióticos por lo general estos dientes tenían que extraerse debido al peligro de que se presentara osteomielitis; pero esto ya no suele ser necesario en la actualidad.

Si los dientes están flojos y no son útiles para la fijación, o si su vitalidad se halla en duda, deben extraerse. Por otra parte, un diente solo, en un fragmento posterior por lo demás dentado, es útil como un medio de control y justificadamente puede conservarse hasta que haya comenzado la formación de callo. Un diente incluido en la línea de fractura también debe dejarse; cualquier esfuerzo para extraerlo producirá mayor traumatismo y destrucción de hueso.

#### REDUCCION DE LAS FRACTURAS.

El método por el cual los fragmentos se alinean en forma correcta depende principalmente de si hay un número suficiente de dientes firmemente adheridos en cada fragmento con los cuales controlar el hueso.

En muchos casos la fractura puede reducirse por manipulación manual bajo anestesia local o general si es necesario. Cuando esto no es práctico, puede ejercerse tracción mediante bandas elásticas adheridas a férulas en cada maxilar. En ciertos casos, tiene que llevarse a cabo la operación abierta.

En términos generales, la reducción de las fracturas de los maxilares pueden llevarse a cabo en las siguientes maneras de acuerdo a la complejidad del caso, los recursos disponibles y el estado del paciente.

- 1) Reducción manual con la ayuda de un analgésico como pentazocina junto con diazepam si es necesario, o bajo analgesia regional.

- 2) Tracción elástica lenta aplicada a las férulas en los dientes - o los maxilares.
- 3) Reducción manual bajo anestesia general (Endotraqueal).
- 4) Operación abierta bajo anestesia general (Endotraqueal). (1)

#### MÉTODOS DE TRATAMIENTO.

En las fracturas mandibulares simples, la reducción y la fijación se realizan juntas. El aparato que se emplea para mantener los maxilares juntos durante la cicatrización a menudo reducirá - también la fractura. Cuando los maxilares son aproximados entre - sí y se coloca tracción elástica intermaxilar, la oclusión de los dientes va a ayudar a orientar las partes fracturadas hacia una - buena posición. Aunque hay excepciones. Las fracturas que se producen más allá de la parte dentada de la mandíbula, tal como el - ángulo, no se reducirán si están inicialmente desplazadas. Otros - ejemplos son los maxilares desdentados y las fracturas viejas que están parcialmente cicatrizadas y que requieren tracción elástica continua para su reducción.

La fijación intermaxilar, es decir la fijación obtenida por - la aplicación de alambres o bandas elásticas entre los maxilares, a los que se han fijado elementos de anclaje adecuados, tratará - con éxito la mayoría de las fracturas de la mandíbula. Los princi - pales métodos para tal fijación son la colocación de alambres, de arcos-peine y de férulas. (7)

#### ALAMBRES.

Colocación de alambres con ansas múltiples.

Las fuerzas armadas y muchas instituciones civiles utilizan-

este método casi exclusivamente. Se colocan alambres en los cuatro cuadrantes posteriores.

**PREPARACION.-** Se emplea anestesia local con sedación o sedación sola. La anestesia general se usa ocasionalmente cuando es necesario mayor tratamiento después de la colocación de los alambres. De ser posible, la colocación del alambre se hace en un sillón dental.

Si los puntos de contacto de los dientes no son demasiado apretados y anchos, y si el tejido interdentario gingival no está demasiado cerca de los puntos de contacto, no es necesario anestesia. La sedación sola es adecuada si se tiene cuidado de no traumatizar la zona fracturada con movimientos indebidos. La premedicación, tanto con cloruro de meperidina (demerol), 50 a 100 mg. o Pentobarbital sódico (nembutal), 100 a 200 mg., por vía parenteral, resulta por lo general adecuada. Para el dolor intenso o para que el paciente esté casi totalmente insensible al dolor de la manipulación durante 20 minutos, puede administrarse por vía intravenosa 75 a 100 mg. de cloruro de meperidina al adulto promedio. Debe administrarse lentamente durante un intervalo de 2 minutos.

**EQUIPO.** Se utiliza, alambre de acero inoxidable calibre 26 - cortado en trozos de 20 cm. y colocado en una solución para esterilización en frío 20 minutos antes de ser utilizado; alambre cortado a bisel de manera que éste pueda actuar como la punta de una aguja si debe atravesar el tejido; soldadura blanda No. 20 con núcleo de resina, portaagujas de hegar, alicates, pinza para coronas y puentes de extremo romo, instrumento discoide.

**TECNICA.** Se coloca un extremo del alambre en la cara vestibular de los dientes, comenzando en la línea media (alambre estacionario). El otro extremo rodea el último diente del arco (Por ejemplo el segundo molar) y penetra en el espacio interproximal mesial emergiendo por debajo del alambre estacionario. Luego se dobla por encima del alambre estacionario, introduciéndolo en el mismo espacio interproximal. Se hace pasar al lado lingual y se dobla alrededor del diente siguiente (primer molar) introduciéndolo en el espacio interproximal entre el molar y el premolar. El alambre que rodea cada diente y pasa por arriba y abajo del alambre estacionario se denomina alambre de trabajo.

Para hacer ansas uniformes del lado vestibular, se coloca un trozo de soldadura en las caras vestibulares de los dientes por encima del alambre estacionario. Se le puede presionar contra los dientes con el dedo. El alambre de trabajo emerge por lo tanto por debajo del alambre estacionario, así como por debajo de la soldadura, y luego es girado hacia atrás y pasado por encima del alambre y la soldadura para volver a entrar en el mismo espacio interproximal.

Cada vez que el alambre emerge por el lado vestibular, debe ser tomado con el portaagujas y traccionado firmemente para que no quede flojo. La mano izquierda debe ejercer una contrapresión en las caras vestibulares de los dientes. El discoide se emplea para mover el alambre por debajo de la altura del contorno de los dientes del lado lingual.

Cuando se ha colocado el alambre en un segmento del arco, el alambre de trabajo y el alambre estacionario se cruzan en la cara mesial del canino o del primer premolar. Se hace a 1 cm. de dis -

tancia del diente, se coloca el portaagujas por encima del cruce y se retuerce en el sentido de las agujas del reloj hasta que el alambre casi toque al diente. Con el discoide, se empuja el alambre por debajo del cingulum del canino. Se toma entonces el alambre con el portaagujas a nivel del diente más próximo, y se gira hasta que se pone en contacto con la superficie dentaria. Siempre se tracciona hacia atrás con el portaagujas cuando se están apretando los alambres.

La soldadura se corta a mitad de camino entre las dos últimas ansas linguales, se dobla hacia afuera y se retuerce suavemente alejándola de la última ansa. Se da al ansa tres cuartos de vuelta en dirección de las agujas del reloj con el portaagujas o con una pinza. Se hace otro corte en la soldadura entre las dos ansas siguientes, y se retira el pequeño trozo distal. Se aprieta el ansa con tres cuartos de vuelta. Esto se sigue hasta que la soldadura ha sido eliminada por completo. Luego comenzando atrás, se da otra media vuelta a cada ansa. Para este momento, el alambre con ansas múltiples debe estar firme.

Se sigue el mismo procedimiento en los otros tres cuadrantes de la boca. Si se va a usar tracción elástica, las ansas deben doblarse alejándolas del plano oclusal, de manera que se formen ganchos. Si se va a utilizar alambre entre los maxilares, las ansas se doblan hacia el plano oclusal.

Es deseable utilizar tracción elástica como rutina. Esto supera el desplazamiento muscular de manera que la reducción se logra más fácilmente y sirve como fuerza positiva para superar el espasmo muscular cuando la mandíbula se cansa por primera vez de-

su posición cerrada forzada. Si va a ser necesario entrar en la boca en el período posoperatorio inmediato, el retiro de las bandas elásticas es una cuestión simple. (7)

**ALAMBRES CON ANSAS DE IVY.** Las ansas de IVY abarcan sólo dos dientes adyacentes, y proveen dos ganchos para las gomas, se aplica más rápidamente que el alambre con ansas múltiples aunque se necesitan varias ansas de IVY en un arco dentado. Si faltan muchos dientes, los adyacentes pueden utilizarse satisfactoriamente con este método.

El equipo necesario es el mismo que para el alambre con ansas múltiples. Se emplean trozos de 15 cms. de largo de alambre calibre 26 se forma un ansa en el centro del alambre alrededor del pico de una pinza de campo y se gira una vez.

Las dos colas del alambre se colocan en la tronera desde vestibular hacia lingual. Una cola del alambre se lleva alrededor de la cara lingual del diente distal, empujando a través de la tronera del lado distal de este diente, y se dobla alrededor de la cara vestibular. La otra cola del alambre se lleva alrededor de la cara lingual del diente mesial, pasándosela por la tronera que está en mesial de ese diente, y se encuentra con el primer alambre. Ambos se cruzan y se retuercen juntos con un portaagujas. Luego se aprieta el ansa y se dobla hacia la encía. Los alambres cruzados se cortan, y se hace una pequeña roseta para que sirva como gancho adicional. La roseta se gira en el sentido de las agujas del reloj por debajo de la mayor circunferencia del diente dos veces, y luego se la aplasta contra el mismo. En cada cuadrante se aplican una o dos de estas ansas de IVY. Luego se coloca tracción elástica entre los maxilares. (7)

### TECNICA DE RISDON.

Para las fracturas de las sínfisis está especialmente indicado un arco-peine de alambre ligado en la línea media. Se pasa un alambre de acero inoxidable calibre 26 de 25 cm. de largo en torno del diente distal más fuerte, de manera que ambas ramas del alambre se extiendan hacia el lado vestibular. Los dos alambres, que son del mismo largo, se retuercen entonces juntos en toda su longitud. Se sigue el mismo procedimiento del otro lado del arco. Las dos hebras retorcidas se cruzan en la línea media y se retuercen juntas. Se forma una roseta. Cada diente del arco es ligado entonces individualmente al arco de alambre. Se pasa un alambre sobre el arco de alambre, y otro por debajo del mismo. Después de apretarlos, se forma un pequeño gancho con cada hebra retorcida. Se obtiene tracción intermaxilar extendiendo gomas entre los ganchos de un arco y otro. (7)

### ARCOS-PEINA.

Son tal vez el método ideal para la fijación intermaxilar. - El tipo rígido requiere una impresión y modelo de yeso-piedra al que puede adaptarse cuidadosamente el arco-peine. Se dispone de un tipo blando, que puede doblarse con los dedos. Se adapta el arco íntimamente a cada diente. Comenzando en un extremo del arco - avanzando hasta cruzar la línea media y terminando en el otro extremo, el arco puede adaptarse fácilmente. Se le debe acortar en forma adecuada y el extremo se lima alisándolo con un instrumento para oro. Debe marcarse la línea media del maxilar durante el doblado, de manera que se lo pueda volver a ubicar con precisión. - Como regla general, el arco no debe atravesar una línea de fractura, a menos que ésta sea en tallo verde. El arco se corta y se adapta a cada segmento del maxilar fracturado. Todos los dientes-



deben ligarse al arco. Esta regla tiene pocas excepciones. Tal vez los principales fracasos de la técnica del arco-peine son la adaptación inadecuada del mismo, la ligadura de una cantidad insuficiente de dientes, y el tensado ineficiente de los alambres. Las ventajas que se asocian con los arcos-peine incluyen menos traumatismos, debido al alambre delgado, y mayor estabilidad en un arco que tiene muchos dientes ausentes, debido a que las brechas desdentadas pueden ser sorteadas por un aparato rígido. Si se rompiera un alambre durante la cicatrización, la fijación no sufre. Los ganchos del arco también parecen ser menos irritantes para los tejidos blandos. (7)

#### FERULAS.

Las férulas se emplean cuando la colocación de alambres en los dientes no va a proveer fijación adecuada, o cuando la ferulización horizontal a través de una zona de fractura es necesaria, así como en algunos casos en que está indicada la inmovilización de las partes fracturadas sin cerrar la boca por fijación intermaxilar.

La férula de acrílico se hace con una impresión de manera que cubra un mínimo de las caras oclusales de los dientes y tanto de su superficie vestibular y lingual como lo permitan las retenciones. No se invaden los márgenes gingivales. La cara lingual es continua. La superficie vestibular está unida a la porción lingual por detrás del último molar, sea por la continuidad del acrílico o por un conector de alambre. Se hace un corte vertical en la línea media del flanco vestibular a través de un botón de acrílico grande. Se coloca la férula sobre la mandíbula fracturada y reducida y se unen ambas mitades del botón de acrílico fijándolas con alambre.

La férula de plata con cofias colocadas requiere impresiones de los arcos antagonistas. El modelo inferior se cierra a través de la línea de fractura. Se vuelve a armar el modelo en la oclusión correcta y se fija en esta posición, haciéndole un nuevo zocalo. Se forma una férula hasta los márgenes gingivales con cera en láminas calibre 28. Se establecen las relaciones oclusales en el encerado llevando a una relación céntrica adecuada con los modelos antagonistas, mientras que la cera está blanda. Se ponen los bebedores con cara para incrustaciones. Cuando éstos están colocados, se retira el encerado del modelo de yeso-piedra en dirección oclusal mientras que la cera entibia para eliminar las retenciones. El encerado se monta sobre una base para colados grande, con una técnica de revestimiento en un solo paso con una hoja de amianto en el aro. Se cuele en plata de acuñar y se termina. La férula se cementa al maxilar fracturado reducido.

Las férulas están indicadas en los casos de injertos óseos o en casos de uniones retardadas, dado que proveen fijación a largo plazo en presencia de función.

Exceptuando estas indicaciones generales, el uso de férulas no es extenso. La férula de acrílico ha caído en gran medida en desuso, exceptuando los niños con dientes primarios, en los que es a veces difícil la colocación de los alambres. (7)

#### ALAMBRES CIRCUNFERENCIALES.

Los alambres circunferenciales se refieren generalmente al procedimiento de colocar alambres alrededor de una prótesis inferior y en torno a la mandíbula, de manera que el maxilar fracturado se mantenga firmemente contra la prótesis, que sirve de férula

la. La fractura debe estar ubicada dentro de la zona cubierta por la base de la prótesis, a menos que se piense en procedimientos secundarios para el control del otro segmento. Si la prótesis está fracturada en el momento del accidente, puede repararse satisfactoriamente a veces con acrílico de autocurado.

El procedimiento más simple consiste en enhebrar una aguja para piel recta larga con alambre de acero inoxidable delgado, calibre 28, que ha sido previamente esterilizado. La aguja se dobla dándole una forma ligeramente cóncava con los dedos. Se la pasa a través del piso de la boca, cerca de la mandíbula, para emerger a través de la piel directamente por debajo del hueso. La aguja se saca por la piel, se gira, y se reinserta en el mismo orificio. Se la pasa hacia arriba por la cara vestibular de la mandíbula cerca del hueso, para emerger en el surco vestibular. Los alambres se cortan cerca de la aguja. Los dos alambres vestibulares y los dos linguales se retuercen sobre la prótesis, se cortan, y se hace con ellos una roseta del lado vestibular. Se colocan por lo menos 3 alambres circunferenciales, uno cerca del extremo distal de la prótesis, y uno a cada lado de la línea media. Ocasionalmente, se colocan dos alambres en la región anterior. Un lado de la prótesis puede tener un alambre colocado por delante y otro por detrás de la línea de fractura.

Los alambres se hamacan hacia adelante y atrás varias veces antes de tensarlos, para moverlos a través de los tejidos hasta que contacten con el borde inferior de la mandíbula. (7)

#### FIJACION CON PERNO ESQUELETAL.

La fijación con perno esqueletal se emplea en los casos en -

que el manejo de un segmento óseo fracturado no se puede realizar satisfactoriamente con fijación intermaxilar. Las fracturas del ángulo de la mandíbula pueden inmovilizarse con fijación con perno esquelético sin exponer quirúrgicamente la fractura. Los fragmentos unidos por un injerto óseo se inmovilizan por la fijación con el perno esquelético. Las fracturas de los maxilares desdentados pueden tratarse de manera similar.

Los pernos correctamente colocados se van a mantener firmes durante varios meses en una ausencia de infección. (7)

#### REDUCCION ABIERTA.

La reducción abierta con colocación de alambres interóseos es un método definitivo de anclar los fragmentos óseos en el sitio de la fractura. Se coloca el alambre a través de los orificios que están a cada lado de la fractura, se realiza la reducción bajo visión directa, y se obtiene inmovilización tensando los alambres. Este procedimiento por lo general se reserva a las fracturas que no pueden reducirse e inmovilizarse en forma adecuada con los métodos cerrados. Sin embargo, las fracturas que tienen tejidos blandos o restos interpuestos entre los fragmentos y las fracturas que han cicatrizado en malposición se tratan con reducción abierta.

Una ventaja de este método es la visualización directa de las partes fracturadas, y en consecuencia, es posible una mejor reducción. Las fracturas complicadas se tratan de esta manera. Por otra parte, una fractura conminuta no se trata por reducción abierta si esto puede evitarse.

Otra ventaja es la fijación firme. Los dientes pueden aflojarse, los aparatos y los alambres pueden deslizarse, pero los extremos óseos siguen manteniéndose cerca el uno del otro. Si existen dientes, la reducción abierta debe complementarse con la fijación intermaxilar para una estabilización adicional.

El sitio más común para la reducción abierta es en el ángulo de la mandíbula. (7)

#### FRACTURAS NO COMPLICADAS.

Un alto porcentaje de fracturas mandibulares pueden tratarse con fijación intermaxilar simple. Las fracturas deben estar ubicadas dentro del arco dentario, y por lo menos debe existir un diente sano en el segmento posterior (PROXIMAL). Aunque hay ventajas-específicas inherentes al uso de un método sobre otro en una fractura determinada, en general puede utilizarse cualquier método de fijación intermaxilar.

La tracción elástica se coloca para superar el desplazamiento y el espasmo muscular. Con cambios continuos, la tracción elástica puede utilizarse durante toda la convalecencia. Si se desea, las gomas pueden reemplazarse por alambres intermaxilares al cabo de una semana. Los alambres son más fáciles de mantener limpios, y parecen molestar menos al paciente. (7)

#### FRACTURAS COMPLICADAS.

Las fracturas que no pueden ser reducidas y fijadas en forma adecuada con una fijación intermaxilar simple requieren otras medidas. Generalmente, los casos dentados reciben una fijación in -

termaxilar como punto de partida. (7)

#### ANGULO DE LA MANDIBULA.

Si no hay desplazamiento, el tratamiento consiste en aplicar barras de arco a los dientes inferiores y superiores e inmovilizar la mandíbula con alambres intermaxilares. Incluso cuando tienen que extraerse dientes del sitio de fractura, la reducción cerrada es adecuada si se puede instituir el tratamiento dentro de los tres días siguientes a la lesión.

La fijación con perno esquelético y la reducción abierta son las dos alternativas principales para el control del fragmento posterior en una fractura del ángulo. La fijación con perno esquelético es satisfactoria si se realiza correctamente. La reducción abierta, a pesar de sus desventajas por la cicatriz externa, la pérdida del hematoma original, la exposición del hueso a una posible infección, y el procedimiento correspondiente en la sala de operaciones, sigue pareciendo proveer el tratamiento definitivo. La reducción abierta de fractura del ángulo puede hacerse abordando por vía intra o extrabucal. (7) La reducción intrabucal es ideal cuando el tratamiento puede instituirse dentro de las 72 horas siguientes a la lesión y cuando hay un tercer molar en el sitio de fractura. Después de extraer el tercer molar, el alvéolo dental y la línea oblicua externa proporcionan un área para atar con alambre directamente. Deben aplicarse barras de arco al maxilar superior e inferior antes de que se extraiga el tercer molar y se reduzca la fractura.

La reducción abierta extrabucal de fractura del ángulo desplazada se logra a través de una incisión curva efectuada en cue-

llo, por debajo del área de fractura. Después de exponer adecuadamente los segmentos fracturados reflejando los músculos masetero- y pterigoideo interno, se reduce el maxilar inferior y se estabiliza atando directamente con alambre para evitar desplazamientos por la acción de los músculos que en él se insertan, y se establece la inmovilización, usando barras de arco y alambres intermaxilares. (2)

#### SINFISIS.

El tratamiento de fracturas de sínfisis no desplazadas consiste en aplicar barras de arco a los dientes y atar con alambre la barra del maxilar superior a la del inferior.

Las fracturas desplazadas de la región de la sínfisis necesitan reducción abierta. El sitio de fractura puede abordarse por el interior de la boca o a través de una incisión en piel y los segmentos pueden reducirse y sostenerse atando directamente con alambre. (2)

#### FRACTURA DESDENTADA.

El pasaje de un alambre circunferencial en torno de una prótesis o una férula de acrílico resulta adecuado en la mayoría de los casos. Las fracturas que se producen por distal del borde posterior de la prótesis, las fracturas desplazadas viejas, y los casos de graves traumatismos, requieren la fijación con perno esquelético o reducción abierta. (7)

Cuando se emplean las placas dentales del paciente para reducir la fractura e inmovilizar los maxilares; deben aplicarse ba -

rras de arco a las placas dentales con acrílico de curación rápida, se fijan las placas a ambos maxilares con alambrado circunmaxilar inferior y circuncingomático, respectivamente. Se mantienen juntas las placas dentales mediante alambres intermaxilares. Si no hay placas dentales disponibles, deben fabricarse tablillas dentales. Cuando la fractura no muestra desplazamiento, debe tomarse una impresión y las tablillas se construirán en moldes dentales. La dimensión vertical debe establecerse cuidadosamente y se debe determinar la oclusión central. Fracturas desplazadas en áreas desdentadas pueden necesitar reducción abierta. Si no están disponibles las placas dentales del paciente, puede ser necesario reducir las fracturas antes de tomar impresiones para tablillas. (2)

#### FRACTURAS MÚLTIPLES.

Las fracturas múltiples que se producen únicamente en la mandíbula, a menudo pueden armarse fijando los dientes de los segmentos individuales al arco superior intacto. Se emplean alambres o arcos-peine divididos. Sin embargo, a menudo se pierden muchos dientes en este tipo de fracturas. Puede utilizarse una férula para lograr una mayor estabilidad, pero la mandíbula ferulizada en este caso es fijada con alambre al maxilar superior para obtener y mantener una buena oclusión. Las fracturas oblicuas y las fracturas horizontales que aparecen en el borde inferior, se tratan con alambres circunferenciales alrededor de la férula. Los pernos esqueléticos son difíciles de colocar en muchos fragmentos pequeños. La reducción abierta es el último recurso. Es un tratamiento definitivo, pero es difícil fijar con alambre muchos trozos pequeños, y la exposición quirúrgica los va a privar de los últimos vestigios de soporte mecánico y fisiológico.



co por parte de los tejidos blandos circunvecinos. (7)

#### FRACTURAS EN APOFISIS CORONOIDES.

El tratamiento incluye mantener la movilidad del maxilar inferior. Si esto no se hace, el tejido cicatrizal puede unir el maxilar inferior a la apófisis cigomática y limitar los movimientos normales de aquel. A menudo no son tratadas si no se ha producido desplazamiento. (2) Los tendones del músculo temporal frecuentemente se insertan bajos en la rama, lo que impide su desplazamiento. Si se produjera un desplazamiento hacia arriba, puede hacerse una reducción abierta a través de un abordaje intrabucal. Se hace una incisión en el borde anterior de la rama, y se practica una fijación directa con alambre empleando 2 orificios. Si no es posible la reducción, y existe un deterioro de la función, se elimina la apófisis coronoides. (7)

#### FRACTURA DEL CUERPO.

La fractura del cuerpo es la fractura del maxilar inferior que se maneja más fácilmente por reducción cerrada. Los dientes suelen estar presentes en algún lado de la fractura, de modo que ligar la barra de arco no es difícil. Las barras de arco se ligan primero a los dientes superiores y debe tenerse cuidado para evitar el desplazamiento cuando se liga la barra de arco inferior a los dientes en el área de fractura. Durante este último procedimiento debe revisarse constantemente la oclusión dental. Después de que las barras de arco están en su sitio, deben cerrarse las laceraciones y aplicarse la fijación intermaxilar.

La reducción abierta es necesaria cuando hay desplazamiento grave, fractura desplazada que ocurrió más de cinco días antes, y

cuando no se puede confiar de otra manera en que el paciente coopere en la asistencia posterior a la reducción. El borde inferior se aborda más fácilmente a través de una incisión en piel. Atar directamente con alambre en forma de X ayuda a inmovilizar el maxilar, una vez que se ha reducido la fractura. Barras de arco y alambres intermaxilares completan la inmovilización del maxilar inferior. Se toman en seguida radiografías para confirmar la reducción. (2)

#### FRACTURA ALVEOLAR.

El tratamiento tiene como fin inmovilizar los segmentos, generalmente sin fijación intermaxilar. Algunas combinaciones de barras de arco, ligaduras con alambre y resina acrílica son mejores para este propósito. Debe hacerse notar que incluso cuando haya dientes en el sitio de fractura que no valga la pena salvar, debe retenérselos hasta que el hueso alveolar haya curado clínicamente. Esto preserva los segmentos de hueso fracturado, que de otro modo se perderían junto con los dientes, si estos se extrajeran al tratar la lesión. (2)

#### CONDILO.

El tratamiento de fracturas del cóndilo suele ser conservador y la reducción abierta está rara vez indicada. Las fracturas con desplazamiento mínimo se manejan mejor aplicando barras de arco y fijación intermaxilar. Frecuentemente, la cabeza del cóndilo está desplazada en forma anteromedial hacia la fosa temporal, debido a tracción del músculo pterigoideo externo. El tratamiento en este caso puede ser el mismo que en el de fractura no desplazada. Una intervención alternativa es concentrarse en la función -

del maxilar inferior y no intentar la manipulación de la cabeza - del cóndilo llevándola hacia atrás, a la fosa del maxilar infe -- rior. En esta intervención se aplican barras de arco y elásticos - de modo que el paciente aprenda el funcionamiento correcto en - - oclusión central, y también a abrir los maxilares sin desviarlos. Esto suele realizarse en tres semanas, incluso hasta el grado de - que las faltas de madurez en la oclusión se han reducido al míni - mo. Obviamente, una dentición completa ayuda en esta última inter - vención.

La reducción abierta de fracturas del cuello del cóndilo es - tá indicada solo cuando tales fracturas son bilaterales y se nece - sita una línea básica para reducir una fractura de maxilar supe - rior, cuando el arco maxilar posteroinferior está desdentado y de - be establecer una dimensión vertical, o cuando la fractura se ex - tiende hacia abajo lo suficiente para considerarla como fractura - de ángulo y tratarla como tal. Ocasionalmente, la cabeza del cón - dilo se desplaza lateral o anteriormente, de modo que interfiere - en la función del maxilar inferior. En estos casos, debe conside - rarse la extirpación de la cabeza del cóndilo. La mejor interven - ción quirúrgica para reducción abierta de fracturas del cuello - del cóndilo es a través de incisión preauricular para extirpar un fragmento del cóndilo que obstaculice el funcionamiento. (2)

#### MAXILARES FRACTURADOS EN NIÑOS.

Las fracturas del maxilar inferior en niños ocasionan los - mismos hallazgos clínicos y radiográficos que las de los adultos. Desplazamiento y giroversión de primordios dentarios en el sitio de fractura son comunes. El tratamiento debe ser conservador, y - puede tolerarse un cierto grado de desplazamiento, ya que el hue -

so en el área de fractura se remodelará con el proceso de crecimiento. (2)

Hay dos consideraciones primarias en el manejo de los maxilares fracturados en niños. Los dientes primarios son difíciles de fijar con alambre, y los maxilares en crecimiento cicatrizan con extrema velocidad.

Los dientes primarios son acampanados. La porción más ancha está en el cuello, donde se colocan los alambres. Por esta razón, muchos cirujanos bucales no intentaron colocar alambres en los dientes primarios en el pasado, volcándose al uso de férulas de acrílico en su lugar. La férula tiene la ventaja de la estabilidad y la eliminación del tiempo pasado en colocar los alambres en un paciente que está bajo anestesia general. Sin embargo, a menudo la férula requiere el uso de alambres circunferenciales. La principal desventaja de férulas preformadas de acrílico de varios tamaños, se puede seleccionar y adaptar una con compuesto de modelar para su inserción inmediata. La cicatrización se termina generalmente en 3 ó 4 semanas.

Las fracturas de ángulo en malposición que se producen en los niños se tratan con reducción abierta. Las fracturas condilares se tratan en forma conservadora en la mayoría de los casos. Se coloca fijación intermaxilar mientras el paciente está bajo anestesia general o sedación profunda. Se la mantiene durante dos semanas y se examina entonces la fractura. No se ha utilizado fijación en casos aislados, con resultados aparentemente satisfactorios. (7)

**CUIDADOS POST-OPERATORIOS.**

La mayoría de las fracturas de la mandíbula cicatrizan lo suficiente como para permitir el retiro de la fijación en 6 semanas. Ocasionalmente, el adulto joven va a requerir sólo 4 ó 4 semanas y media. Los niños requieren de 3 a 4. (7)

**HIGIENE BUCAL.** Prescribese un colutorio para usarlo frecuentemente, según el estado de la boca y la existencia o no de laceraciones en las encías y en el resto de la mucosa. Las soluciones salinas son por lo común suficientes para este fin. Una o dos veces por semana la boca debe limpiarse con un atomizador para --arrastrar todos los restos de alimentos que han quedado entre los dientes o enganchados en los alambres. La negligencia en la observancia de estas sencillas reglas de higiene bucal es a menudo causa de gingivitis y caries extensas. (13)

**MANTENIMIENTO DEL APARATO DE FIJACION.** Debe observarse cuidadosamente que la aparatología que se haya instalado, se conserve en la posición necesaria, es decir que no se desplace. (2)

**EVITAR TRAUMAS SECUNDARIOS.** Es importante recomendar al paciente disminuir sus actividades rutinarias, evitando situaciones que impliquen posibilidades de recibir un traumatismo sobre el área afectada. (13)

**ANTIBIOTICOTERAPIA.** Se indicará constantemente hasta que desaparezcan las tumefacciones y curen las heridas de exodoncia o las laceraciones bucales. (13)

**ANALGESICOS.** El dolor durante la cicatrización no es común.- Durante los primeros días se obtiene un nivel de analgesia satisfactorio administrando un comprimido de 300 mg. de aspirina cada hora durante 4 horas consecutivas, y luego un comprimido cada 4 horas para mantener ese nivel. (7)

**DIETA.** La dieta deberá ser relativamente rica en proteínas y grasas y de escaso contenido en hidratos de carbono, porque la digestión de estos últimos depende de la masticación y de la tialina. Los minerales son muy importantes, en particular calcio, fósforo y hierro.

La dieta en pacientes no hospitalizados debe ser líquida y - que reúna por lo menos 2100 calorías, pudiendo adicionarse complementos dietéticos solubles en líquido, estas medidas se llevan a cabo en el postoperatorio. (13)

**FISIOTERAPIA.** Es beneficiosa en algunos casos de trismo intenso y para la reeducación de los músculos en las fracturas complicadas. (13)

#### COMPLICACIONES.

Toda fractura potencialmente está expuesta a sufrir complicaciones de ahí que el mejor tratamiento es la prevención.

- a) Infección.
- b) Unión retardada o no unión.
- c) Mal unión y deformidad.
- d) Trastornos de la oclusión.
- e) Alteración en la función de la articulación temporomandibular.

f) Anestesia del labio inferior. (1)

**INFECCION.**

Aparte de su efecto sobre la cicatrización, la infección puede constituir un problema por si misma y puede presentarse osteomielitis generalizada por la introducción de la infección especialmente desde la piel. Esto es sorprendentemente raro, sobre todo ahora que se utilizan en forma profiláctica antibióticos. Sin embargo, es casi seguro que ocurra infección grave en pacientes que se han fracturado la mandíbula después de haber sido sometidos a radioterapia de la boca. (1)

**UNION RETARDADA O FALTA DE UNION.**

Las principales causas son las siguientes:

Infección. Esta puede ser el resultado de la infección directa del hematoma desde la boca, pero esto es raro. En el caso de una herida por arma de fuego puede haber infección desde el exterior o puede haber un cuerpo extraño en la herida. Debe administrarse en forma profiláctica penicilina y continuarse por el tiempo que sea necesario, es decir, durante 4 ó 5 días por lo menos, suponiendo que las pruebas de sensibilidad no muestren que el microorganismo es resistente. (1)

Dientes en la línea de fractura. La infección desde el borde gingival puede introducirse a lo largo de la membrana periodontal desgarrada. En estos casos la necrosis de la pulpa puede presentarse a consecuencia del daño de los vasos apicales y proporcionar un nido de material necrótico infectado dentro de la fractura. Estos dientes deben extraerse antes de la infección pueda es-

ESTA TESIS NO DEBE  
SALIR DE LA BIBLIOTECA

tablecerse a menos que la retención del diente sea esencial para el control de uno de los fragmentos.

En caso de que se estableciera la infección, el tratamiento es el mismo que para la osteomielitis por cualquier otra causa; - esto es, drenaje adecuado, antibióticos y extirpación del material secuestrado cuando éste se ha separado. (1)

Inmovilización deficiente. Esta es una causa importante de la unión retardada. El movimiento entre los fragmentos puede impedir la osificación y hacer que se forme tejido fibroso entre los extremos óseos. Si ocurre esto, se forma una articulación falsa y no se desarrolla la unión ósea. (1)

Separación amplia de los fragmentos. Esta es factible que se deba solamente a la pérdida de tejido producida por herida por arma de fuego o cuando hay una reducción muy defectuosa con un fragmento ampliamente desplazada. Cuando hay una pérdida de hueso grave, será necesario la fijación de injerto. (1)

Interposición de tejido blando o cuerpos extraños. Estas complicaciones raras veces afectan a la mandíbula, excepto en el caso de las lesiones graves. (1)

Enfermedades de hueso. Los tumores malignos, las osteodistrofias o la lesión por radiación del hueso son raras complicaciones que obstaculizan la reparación. (1)

Enfermedades generales. En el anciano la cicatrización se retarda un poco. Enfermedades específicas como sífilis, tuberculosis, escorbuto o uremia son tan raras que difícilmente son de im



portancia trágica. La arteriosclerosis reduce de manera importante la irrigación sanguínea central de la mandíbula la cual entonces depende cada vez más de la circulación perióstica. Las fracturas de la mandíbula atrofica desdentada en el anciano puede no unirse por esta razón. (1)

Tratamiento de la unión retardada. Cuando hay alguna causa local para la falta de unión como por ejemplo un diente infectado en la línea de fractura, este deberá extirparse. El método de inmovilización debe verificarse y restituirse o modificarse si no es firme. Estas medidas pueden ser adecuadas pero en caso de que aún así no se lograra la unión debe ponerse al descubierto la fractura, raspase los extremos óseos e inmovilizarse una vez más la mandíbula.

En general, las fracturas de la mandíbula que son tratadas rápidamente con métodos modernos que proporcionan la inmovilización efectiva raras veces presentan complicaciones. La inmovilización inadecuada y la infección son las causas más importantes de fracaso pero la prevención es más fácil que la curación. (1)

#### UNION DEFECTUOSA Y DEFORMIDAD.

En caso de que la reducción no haya sido precisa los fragmentos se unen en una posición anormal y producen deformidad. Sin embargo, por lo general el remodelamiento del hueso progresivamente tapaná el efecto y con el tiempo restablecerá un contorno más o menos normal. Esto es especialmente el caso en niños con un alto potencial osteógeno e incapacidad de remodelación del periostio. (1)

#### TRASTORNO DE LA OCLUSIÓN.

Estos pueden ser de grado leve cuando son el resultado de la adaptación inadecuada de férulas de casquete o graves cuando se deben a una unión defectuosa. Probablemente la causa más común de una maloclusión grave es una fractura desapercibida de ambos cuellos condilios consecutiva a la caída sobre el mentón y que deja una mordida abierta anterior.

Los defectos menores de la oclusión pueden tratarse mediante desgaste selectivo. Los casos graves por lo general requieren extracciones selectivas. (1)

#### FUNCION ALTERADA DE LA ARTICULACION TEMPOROMANDIBULAR.

Este puede ser el resultado de las fracturas desapercibidas de ambos cuellos condilios que dejan una mordida abierta anterior y un movimiento restringido. En la desviación persistente durante la oclusión por lo general es atribuible a una fractura condilia-unilateral no bien unida.

La limitación de movimiento también puede ser resultado de la inmovilización prolongada cuando hay fracturas acompañantes de otras partes de la mandíbula.

La medida más importante es la prevención, asegurándose de que el movimiento sea normal en una etapa temprana y que la articulación se mantenga con movimiento. Para este fin es útil la aplicación de placas de las fracturas mandibulares concomitantes.

El dolor crónico por artritis consecutiva a daño de la articulación temporomandibular debida a una fractura es raro pero pue

de ser importante no sólo desde el punto de vista clínico sino - también desde un punto de vista medicolegal. (1)

#### ANESTESIA DEL LABIO INFERIOR.

Esta es una complicación de las fracturas del cuerpo de la - mandíbula. El nervio dental inferior puede estar distendido o comprimido o sus fibras pueden estar desgarradas o laceradas. El grado y duración de la anestesia es proporcional a la gravedad de la lesión del nervio. La lesión leve se acompaña de una recuperación completa en el término de uno o dos meses. Las lesiones graves - pueden no curar durante 18 meses y pueden asociarse a disestesia. Después de esto, es poco probable la recuperación. (1)

## CONCLUSIONES.

Al término de ésta tesis se puede obtener diversas conclusiones:

- 1.- Es básico conocer adecuadamente la morfofisiología mandibular para obtener un buen diagnóstico e instituir un plan de tratamiento.
- 2.- La traumatología mandibular, ocupa la mayor incidencia de -- fracturas del aparato maxilomandibular.
- 3.- Los conceptos sobre las fracturas no han sufrido modificaciones notables a través de los años.
- 4.- Una buena exploración clínica dará un diagnóstico adecuado. -- Este debe ser confirmado por la radiografía.
- 5.- El mayor porcentaje de las fracturas de mandíbula no requieren tratamiento quirúrgico mayor.
- 6.- Los cuidados postoperatorios que debe llevar el paciente, -- son de suma importancia para evitar complicaciones posteriores.

## B I B L I O G R A F I A .

- 1.- Cawson R. A.  
Cirugía y Patología Odontológicas.  
Editorial: Manual Moderno., México, 1983.  
Tercera Edición. Págs. 296 - 309.
- 2.- Costich - White  
Cirugía Bucal.  
Editorial: Interamericana. México, 1974.  
Primera Edición. Págs. 138 - 147.
- 3.- Figun H. E., R. R. Garino.  
Anatomía Odontológica Funcional y Aplicada.  
Editorial: El Ateneo, Buenos Aires 1980.  
Segunda Edición. Págs: 53 - 57, 50 - 52.
- 4.- Fort J. A.  
Anatomía Descriptiva.  
Editorial: Gustavo Gili, S. A. 1958  
Págs: 79 - 80, 122 - 130.
- 5.- Grabb William.  
Cirugía Plástica.  
Editorial: Salvat., Barcelona, 1970  
Págs: 190 - 195.
- 6.- Henry B. Clark.  
Práctica de la Cirugía Oral.  
Editorial: Bibliográfica Argentina 1957.  
Págs: 322 - 348.

- 7.- Kruger Gustavo.  
Cirugía Buco-Maxilofacial.  
Editorial: Panamericana., México, 1986.  
Págs: 319 - 383.
  
- 8.- Martínez Sandoval, Garay Reyes.  
Anatomía.  
Editorial: Universidad Autónoma de Guadalajara, 1981.  
Págs: 85 - 87, 92 - 93.
  
- 9.- Palacio G. Alberto.  
Técnicas Quirúrgicas de Cabeza y Cuello.  
Editorial: Interamericana., México, 1976.  
Págs: 223 - 233.
  
- 10.- Quiroz G. Fernando.  
Patología Bucal.  
Editorial: Porrúa, S. A. México, 1959.  
Págs: 425 - 433.
  
- 11.- Quiroz Gutiérrez Fernando.  
Tratado de Anatomía Humana.  
Editorial: Porrúa, S. A. México, 1962.  
Págs: 110 - 113, 314 - 317, 334 - 338.
  
- 12.- Ramfjord; Ash.  
Oclusión.  
Editorial: Interamericana, México, 1981.  
Segunda Edición. Págs: 3 - 18.

13.- Thoma Kurt H.

Cirugía Bucal.

Editorial: Hispanoamericana., México, 1955.

Págs: 484 - 525, 571 - 575.

14.- Waite Daniel E.

Tratado de Cirugía Bucal Práctica.

Editorial: CECSA., México, 1984.

Págs: 303 - 321.