

29
4/08

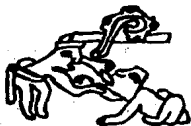

UNIVERSIDAD NACIONAL AUTONOMA DE MEXICO

FACULTAD DE ODONTOLOGIA

RETENCIONES AUXILIARES EN OPERATORIA DENTAL

T E S I S
QUE PARA OBTENER EL TITULO DE:
CIRUJANO DENTISTA
P R E S E N T A N
TOMAS TORRES MORENO
MA. CONCEPCION CORREA LOPEZ



MEXICO. D. F.

1988

**TESIS CON
FALLA DE ORIGEN**



UNAM – Dirección General de Bibliotecas Tesis Digitales Restricciones de uso

DERECHOS RESERVADOS © PROHIBIDA SU REPRODUCCIÓN TOTAL O PARCIAL

Todo el material contenido en esta tesis está protegido por la Ley Federal del Derecho de Autor (LFDA) de los Estados Unidos Mexicanos (México).

El uso de imágenes, fragmentos de videos, y demás material que sea objeto de protección de los derechos de autor, será exclusivamente para fines educativos e informativos y deberá citar la fuente donde la obtuvo mencionando el autor o autores. Cualquier uso distinto como el lucro, reproducción, edición o modificación, será perseguido y sancionado por el respectivo titular de los Derechos de Autor.

I N T R O D U C C I O N .

Es importante tomar en cuenta los pasos básicos que se deben realizar para la preparación de cavidades en la operatoria dental; ya sea para restauraciones con resina, amalgama ó incrustación.

En éste trabajo se abordarán los temas relacionados con el proceso carioso y los pasos operatorios a seguir hasta cumplir con nuestro objetivo, que es devolverle al órgano dentario, su salud, funcionabilidad y estética.

Para cumplir éste objetivo, es necesario tener en -- consideración, el grado de destrucción en que se encuentra el diente a tratar para poder darnos una idea del tipo de restauración que se va a necesitar, ya la vez poder realizar el sistema de retención ideal. Pudiendo ser éstas; retenciones directas (las que nos dan la misma profundidad de la cavidad) o auxiliares, que podrán ser fabricadas o prefabricadas.

P R O L O G O .

Es de gran importancia reconocer, los grandes errores en que llega a caer el cirujano dentista, en la práctica de la operatoria dental, al no recordar, por múltiples causas, los pasos básicos para una óptima rehabilitación bucal.

Esto nos ha motivado a escoger un tema, en el cual abarque las técnicas más comunes y elementales que se deban manejar dentro del consultorio dental, puesto que la gran mayoría de los pacientes, de todas las edades, llega a nosotros para tratarse trastornos de caries, por lo que es de suma importancia estar seguros de lo que se va a realizar, teniendo como base los conocimientos necesarios, para sentirnos satisfechos de los logros obtenidos con cada uno de nuestros pacientes.

I N D I C E.

	PAG.
Cavidad cariosa-----	1
Cavidad terapéutica.-----	1
Cavidad restaurativa.-----	1
Sistema de retencion para incrustacion.-----	3
Técnica micromecánica para colocación de resinas compuestas.-	3
Preparación de cavidades para alambres -----	10
Pins.-----	25
Consideraciones de los agujeros para los Pins.-----	27
Pins por Fricción.-----	35
Ejemplos de diferentes cavidades.-----	42
Bibliografía.-----	93

CAVIDAD CARIOSA.

Una cavidad cariosa es la que encontramos sobre los órganos dentarios a causa de patologías (caries), que provocan la desmineralización como primer paso, y posteriormente la destrucción de tejidos duros, formando cavidades irregulares que el cirujano dentista coformará, eliminando la patología y dándole una forma anatómica capaz de soportar materiales restauradores y eliminar la posibilidad de residivas.

CAVIDAD TERAPEUTICA.

La cavidad terapéutica es en la que se elimina la patología y sigue los lineamientos específicos para su rehabilitación, pero como todo órgano vital que sufrió una agresión (ya sea patológico o terapéutico como es el fresado), tendrá que tener una terapéutica que le ayude a regenerarse en sus elementos histológicos.

CAVIDAD RESTAURATIVA.

La cavidad restaurativa se formará después de haber efectuado nuestra terapéutica pulpar y deberá llenar los siguientes requisitos.

2.-

- 1.- Profundidad adecuada para el material de obturación.
- 2.- Sistema de retención directos y auxiliares.
- 3.- Estética.

1.- La profundidad ideal para una amalgama en órganos dentarios posteriores, será de 2 a 3 mm., y esto dependerá de la extensión de la cavidad restaurativa, porque toda profundidad de una restauración va directamente proporcional al tamaño de su extensión.

Cavidades para incrustaciones en órganos dentarios posteriores, siempre será para cavidades de mayor amplitud y por lo consiguiente paredes más delgadas y su profundidad será mayor que la cavidad de una amalgama.

2.- El Sistema de retención directo para una amalgama nos la dará la misma profundidad de la cavidad y la convergencia de sus paredes hacia la línea de salida.

Los sistemas de retención auxiliares podrán ser fabricados en las paredes y pisos de las cajas siempre y cuando se encuentren elaborados sobre dentina, y estos serán en forma de rietera, canaladuras, o bien de los prefabricados, ya sea cementa-

dos, enroscados o de presión (pernos).

SISTEMA DE RETENCION PARA INCRUSTACION.

La retención de una incrustación será dada primordialmente por;

- a).- Profundidad de la cavidad restaurativa.
- b).- Por el ajuste entre la incrustación y la cavidad restaurativa.
- c).- Por la forma de la cavidad. Paredes lo más paralelo que se pueda, ligeramente divergentes de 3 a 6° y sin llegar a ser convergentes a la línea de retirada del patron.

TECNICA MICROMECHANICA PARA LA COLOCACION DE RESINAS COMPUESTAS.

Como hemos podido observar todos los sistemas de retención que se usan en la odontología restauradora, son a expensas de la dentina, que es uno de los tejidos más nobles y resistentes del órgano dentario, como sistema de retención, porque todo tallado de canaladura, perforación que se elabora sobre esmalte, tendrá a fracturarlo excepto el biselado para restauración colada (incrustación ó coronas totales, coronas 3/4, etc.).

Las resinas compuestas, ya sean autocurables o fotocurables, su principal sistema de retención será a expensas del tejido adamantino, porque si hacemos sistemas de retención en dentina, a parte de causar lesiones citotóxicas, son un fracaso las retenciones de éste material en dentina.

Los pasos necesarios para la colocación de resinas compuestas;

- 1.- Profilaxis del órgano dentario.
- 2.- Selección de la Matriz para la colocación de resinas.
- 3.- Grabado controlado.
- 4.- Deshidratación dental.
- 5.- Colocación de resina primaria (sin carga).
- 6.- Colocación de resina secundaria (con carga).
- 7.- Corrección y pulido.
- 8.- Glaseado.

1.- Profilaxis del órgano dentario a tratar;

Es de suma importancia la profilaxis del órgano dentario, porque las resinas compuestas tienen su principal sistema de anclaje a expensas del tejido adamantino, ya que cualquier sustancia o cuerpo extraño en la superficie del esmalte nos impedirá que los ácidos grabadores realicen su función. Los componentes de la placa bacteriana inhibe la acción de los ácidos y el sarro como material calcario hace que el ácido actúe sobre éste y no sobre el esmalte.

2.- Selección de la matriz adecuada para la colocación de resinas.

Requisitos que deberán llevar las matrices;

- a).- Que sea rápido y fácil de preparar.
- b).- Que no influya en la polimerización de la resina.
- c).- Que se pueda conformar a la anatomía perfectamente de lo que vamos a restaurar.

- d).- Que no permita su contaminación con la humedad del paciente y del medio ambiente.
- e).- Poseer un sistema por medio del cual se elimine el excedente de resina.

Los materiales que podemos utilizar pueden ser de las prefabricadas, y lo que debemos hacer es comprar el tamaño adecuado. En zonas cervicales, ya sea en zonas interproximales, o paredes lisas, es necesario que prefabriquemos una adecuada, la cual la podemos hacer con tiras de celuloide pegadas con cinta adhesiva transparente ó con cianoacrilatos (pegamentos de contacto ó bién, dependiendo de la habilidad de cada quién, podemos elaborar matrices con modelina, cera y acrílico.

3.-Grabado.

El grabado consiste en la desmineralización del esmalte por medio de un ácido en el cual su acción debe desarrollarse sobre la sustancia interprismática, para que los prismas descubiertos ó desdibujados de la sustancia interprismática sean de sistemas de retención para la resina. Los ácidos que usamos normalmente son; ácido fosfórico y ácido cítrico.

3.1. Glaseado Controlado.

El grabado controlado es de suma importancia, porque no todos los esmaltes tienen la misma resistencia a la acción

de los ácidos. Porque mientras más grande sea la concentración de iones de calcio, se requerirá mayor tiempo de exposición de ése esmalte con el ácido. Más o menos el tiempo de exposición de ácido sobre el esmalte es de 90 a 120 segundos.

Esto solo lo lograremos por medio de estar colocando el ácido en periodos de 30 seg. y lavando la superficie del esmalte, secando y observando si es posible con una lupa, que la superficie del esmalte quede matizada, y procedemos a lavar perfectamente para que no quede ningún residuo de ácido.

El exceso de tiempo de exposición del ácido con el esmalte no es benéfico, pues entre mayor tiempo de exposición, los prismas del esmalte se descalcifican y serán unos prismas friables que se desprenderán con todo y resina.

4.- DESHIDRATACION DENTAL.

La deshidratación dental es un proceso por el cual vamos a desalojar el exceso de humedad que quedó penetrada en las retenciones interprismáticas y en las cuales deberán penetrar nuestra resina primaria, que es la que va a fungir como sistema de anclaje, pero si éstas microscópicas retenciones están ocupadas por un líquido, no podrá penetrar otro líquido. Lo que debemos hacer, es desecar o desplazar ésa humedad por medio de aire comprimido caliente, o con una sustancia que

efectó un mecanismo aseótopo.

El aire tibio es el más fácil de tener a la disposición en el consultorio dental, pero la gran desventaja es que los compresores trabajan a expensas de lubricación de un óleo (aceite) y muchas veces el aire comprimido nos contamina con aceite el área a tratar, salvo que estemos seguros que contamos con filtros en el sistema de aire comprimido de la compresora.

El método químico, ó sea por medio de un aseótopo, es el más seguro, pero la gran desventaja es que son materiales volátiles e inflamables. Entre los materiales que cumplen ésta función está el cloroformo y el alcohol que colocaremos directamente en la zona aislada del halorrespiratorio del -- paciente, e inmediatamente antes de la colocación de la resina.

5.- COLOCACION DE LA RESINA PRIMARIA.

Este tipo de resina tiene su catalizador sin materiales de carga que facilitará la penetración de la resina en las microrretenciones, y si rompemos la tensión superficial por medio de la deshidratación, nuestra resina penetrará por medio de capilaridad a éstas retenciones y nos servirá como medio de interfase para la adhesión de la resina secundaria que se colocará inmediatamente antes de la etapa de gelificación.

6.- COLOCACION DE RESINA SECUNDARIA.

Es la resina que tiene materiales inertes como relleno --- (silice y cuarzo finamente pulverizado). Esta resina se colocará inmediatamente después de la resina primaria antes de su etapa de gelificación; se podrá colocar una presión directamente sobre el órgano dentario y se colocará en posición hasta su curado o endurecimiento, debiendo quedar estrictamente aceptables.

CORRECCION Y PULIDO.

Este paso es innecesario si la elaboración de la matriz que nos va a servir para colocar la resina quedó correctamente, pero si quedó algún defecto que tengamos que corregir, lo haremos con el fin de dar una anatomía correcta.

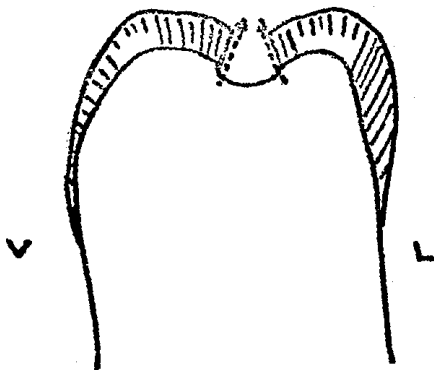
El pulido está contraindicando porque toda resina que se trabaje después de haberse colocado, será fácilmente pigmentada. Para corregir éste pequeño inconveniente, tendremos que continuar al siguiente paso.

GLASEADO.

El glaseado consiste en la aplicación de una resina en forma fluida para corregir los defectos estructurales de las resinas ya colocadas, ó cuando nos quedan defectos en las resinas y se tenga que corregir.

9.-

Se puede colocar la resina primaria sola, ó una combinación de las dos si es mucho el espesor que hay que glasear, y deberá ser siempre con una matriz adecuada.

PREPARACION DE CAVIDADES PARA AMALGAMA.

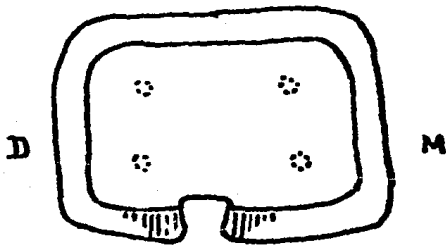
Las principales características en una cavidad restaurativa para amalgama serán;

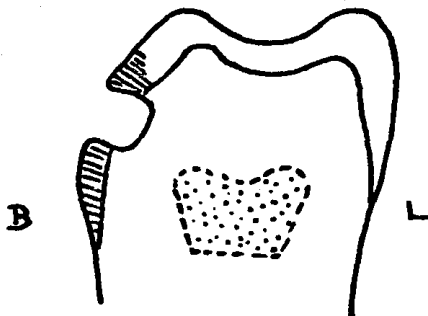
Las paredes linguales y bucales convergen en relación una a otra en sentido oclusal, la convergencia está dada por la inclinación de los prismas de esmalte.

Evitar ángulos agudos internos, y todo sus ángulos línea redondeados. Si la amplitud de una cavidad excede los límites de tolerancia a la resistencia, es preferible eliminar ésa pared friable.

Las prolongaciones o cajas proximales siempre deben de ser autoretentivas, y no estar superitadas a la cavidad oclusal o cualquier otra cavidad para ser retenidas.

Como ejemplo tenemos en ésta cavidad que hacerle un diseño en el cual se retenga sola aunque tenga la cavidad oclusal que le ayudaría a retenerse.



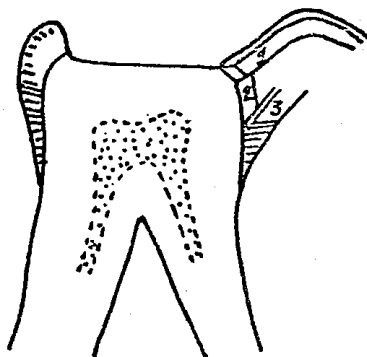


La profundidad de la cavidad será $1\ 1/2$ a 2 mm, si es que la patología nos permite y si nos quedan remanentes de caries, procedemos si es posible con instrumentos manuales (cucharillas) o en su defecto con instrumentos rotatorios cortantes a baja velocidad hasta eliminar todo tejido reblanecido o contaminado, quedando el piso con una profundidad establecida, aunque en ciertas zonas presente mayor profundidad esto lo dejaremos así para evitar una posible comunicación pulpar y el piso plano lo lograremos con nuestras bases medicadas.

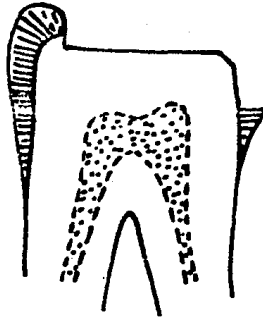
Si la caries es mínima, la pared pulpar tiene que estar en dentina sana. Las paredes mesial, distal

13.-

y gingival tienen que ser convergentes una de otra en sentido de la pulpa a la superficie; el ángulo línea mesio-pulpar, disto-pulpar, gingivo-pulpar deben ser redondeados a la extensión de la fresa.

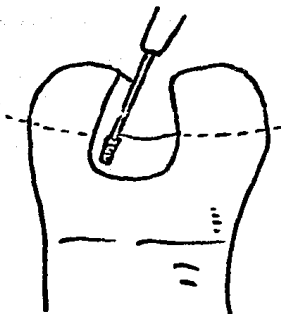


Usando un cincel de esmalte # 8-9 ó 10-11, se bisela el ángulo lineal axio-pulpar (#1); con el mismo instrumento se trabaja el ángulo línea axio-gingival hasta formar un ángulo recto (#2), se remueve el esmalte sin soporte o friable de la pared gingival.



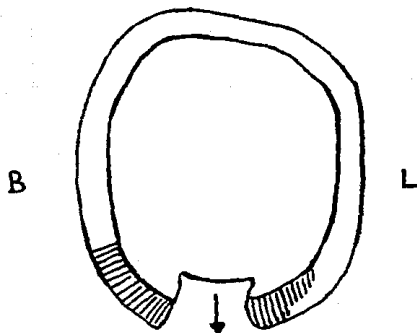
En un corte longitudinal mesio-distal, la cavidad nos muestra;

- a).- Un ángulo lineal disto-pulpar redondeado.
- b).- Un piso pulpar plano mesio-distal.
- c).- Un ángulo lineal axio-pulpar biselado.
- d).- Un ángulo recto axio-gingival.
- e).- Una pared de dentina que hace un ángulo recto en el eje mayor del diente.
- f).- Una pared de esmalte gingival en dirección de prismas del esmalte.
- g).- Un ángulo cavo-superficial gingival recto.



Sistema de retención para caja interproximal.

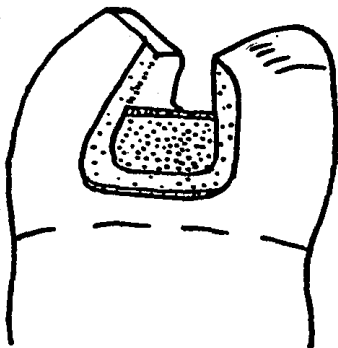
Con una fresa de fisura 169L en un contra-ángulo de pieza de mano, se hacen las retenciones proximales. El tamaño de la fresa 169L es el mismo que el condensador de amalgama AP3. Estas canaladuras serán colocadas sobre dentina y su objeto es evitar el desalojo de la amalgama de la zona cervical por las fuerzas de masticación de la zona oclusal.



SECCION VISTA OCLUSAL

Usando nada más la extremidad de la fresa 169L, se localiza la profundidad de la retención, la dirección de las bicectrices de los ángulos lineales buco-axial y linguo-axial y la profundidad aproximada del diámetro de la extremidad de la fresa.

Este sistema de retención evitará el desplazamiento del material de restauración hacia donde lo indica la flecha.



Diseño de la Sección Proximal.

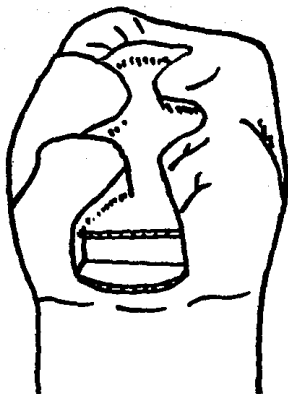
- 1.- La relación divergente de las paredes bucales y ocluso-gingivales. La pared bucal es casi paralela al eje mayor de los dientes posteriores inferiores.
- 2.- La posición de la profundidad de las retenciones axio-bucal y axio-lingual.
- 3.- El bisel del ángulo lineal axio-pulpar.
- 4.- El ángulo axio-gingival debe ser agudo.
- 5.- Las uniones redondeadas buco-gingival y linguo-gingival, desde la superficie hasta la pared axial.
- 6.- Redondeados los ángulos buco-pulpar y linguo-pulpar
- 7.- Formar casi ángulo recto los ángulos cavo-superficial, ocluso-bucal y ocluso-lingual.

19.-

8.- Las paredes gingivales planas.

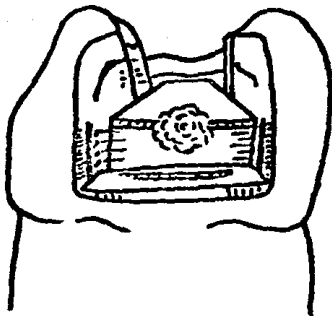
9.- Las paredes linguales y bucales de la cara proximal son divergentes en sentido disto-mesial.

10.-El esmalte cavo-superficial es plano en dirección de los prismas del esmalte.



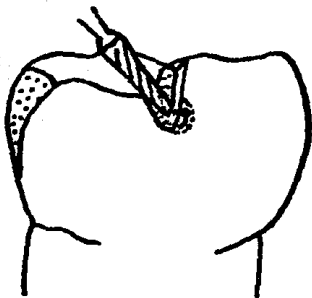
PREPARACION COMPLETA DE LA CAVIDAD.

OBTURACION CON AMALGAMA.



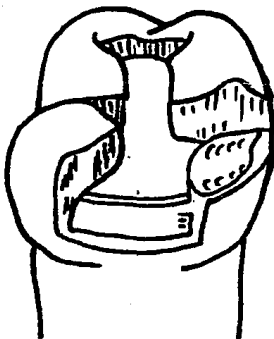
- 1.- La extensión de la prolongación buco-lingual de la preparación.
- 2.- El paralelismo de las paredes bucales y linguales ocluso-gingivalmente.
- 3.- Las paredes pulpares son planas buco-lingualmente y mesiodistalmente, y también en ángulo recto con el eje longitudinal de el diente.
- 4.- El remanente de ángulo lineal axio-pulpar es bicelado.
- 5.- El ángulo lineal axio-gingival es agudo y en ángulo recto.

- 6.- La pared axial no se profundiza tanto como en el punto carioso más profundo; nada más una área localizada en el punto carioso, es la parte que se profundiza.
- 7.- La porción del esmalte en la pared gingival es aplanada en dirección de los prismas del esmalte.
- 8.- Las profundidades de retenciones bucales y linguales, no coinciden con el ángulo lineal axio-bucal y língu-bucal.
- 9.- Para soportar las fuerzas de masticación deberá quedar tejido en la estructura del esmalte.



Con una fresa de fisura # 169L se hace una profundidad adicional de retención en el lado mesial de la cúspide disto-lingual.

La profundidad de éste lugar de retención es dirigida a la superficie distal y en una pared de ella, cerca de la unión eselo dentinaria.



Vista completa de la cavidad terminada.

La limpieza de la cavidad se hace de la misma manera
que en la cavidad clase I para amalgama.

P I N S.

Los Pins son instrumentos que pueden aumentar la retención del material de restauración.

Los Pins presentan muchas ventajas pero su uso puede implicar lesiones pulpares, perforar el periodonto o provocar fisuras irradiadas sino se tiene cuidado al momento de colocarlos.

Existen tres tipos de Pins que son;

CEMENTADOS.

DE FRICCIÓN.

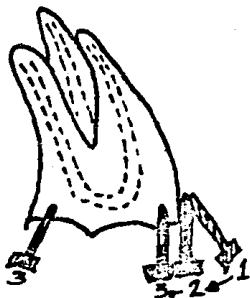
ROSCADOS.

Pins Cementados. Son Pins calibrados con estrías en su superficie destinados a ser cementados en pequeños conductos preparados en la dentina. La capacidad retentiva del Pins cementado es menor que la de los otros sistemas a los esfuerzos de tracción. La ventaja de éste sistema es que al colocar el Pin sin ninguna presión dentro de la perforación, la dentina no se somete a una tensión deformadora y no hay peligro de producir fracturas inmediatas. El único inconveniente es que el efecto citotóxico de el cemento irrita a la pulpa dental y no hay manera de protegerla.

Pins por Fricción. Están calibrados con estrías para volverlo más retentivos y están destinados a ser introducidos por comprensión y fricción dentro de la dentina en un conducto preparado, cuyo diámetro es ligeramente más pequeño. Se colocan a presión mediante un golpe de martillo.

Pins Roscados. Son Pins calibrados, con rosca de espiral que se colocan en la dentina en conductos que tienen un diámetro ligeramente menor. Se incertan con una llave o destornillador especial para que vayan creando su propio paso de rosca dentro de la dentina y queden retenidos de esta manera por elasticidad y traba mecánica.

Estos dos últimos sistemas de pins, se ubican en conductos más pequeños de su diámetro para ser retenidos por fricción o rosca, dan por resultado la generación de fuerzas internas por comprensión de la dentina estas fuerzas pueden ocasionar la iniciación de líneas de tensión que se transmiten al esmalte y determinan la eventual fractura de una zona del diente; en cambio la dentina es capaz de absorber esta tensión por su elasticidad.



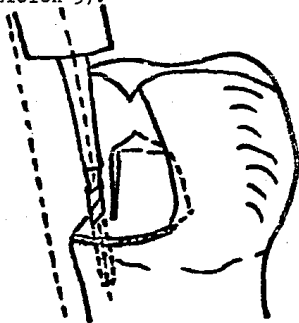
CONSIDERACIONES DE LOS AGUJEROS PARA LOS PINS.

- 1.- Tomando en cuenta la localización de la pulpa.
 - 2.- Morfología de la cúspide del diente (incluyendo las raíces).
 - 3.- El espesor de la dentina remanente.
- Al hacer los agujeros para los pins, la perforación de los ligamentos dentales puede causar una complicación mayor para tratar..
- 1.- Se incerta el taladro al lado del diente aprox. 1 mm, dejando la extremidad del taladro con el diente, inclinar el taladro hasta el contacto con la superficie del diente ó el contacto del

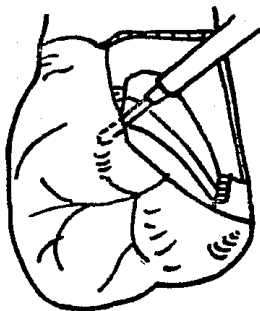
margen gingivalcavo superficial (posición 1 fig. 91).

2.- Con cuidado se inclina el taladro al lado del diente hasta que el lado del taladro toque el margen gingival cavo-superficial (posición 2 Fig. 91.) El taladro esta ahorita aproximadamente paralelo a la superficie del diente.

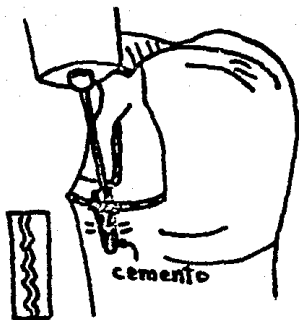
3.- Manteniendo esta dirección se desplaza el taladro hasta la pequeña depresión que se hizo previamente se gira el taladro despacito para hacer la preparación de los agujeros de una profundidad de 3 a 4 mm (posición 3).



-La localización para un pins, necesita mayor profundidad que aquellos que se fijan por fricción.



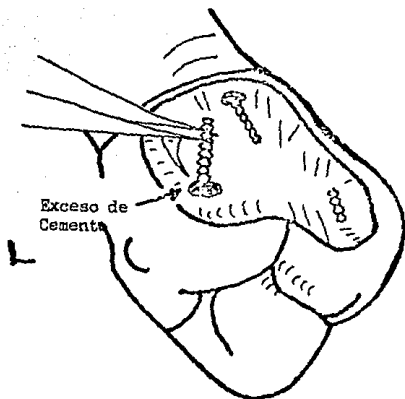
El pins horizontal se localiza en dentina sana entre la unión amelodentinaria y la pulpa. Su dirección en el plano horizontal es frecuentemente controlado por el acceso.



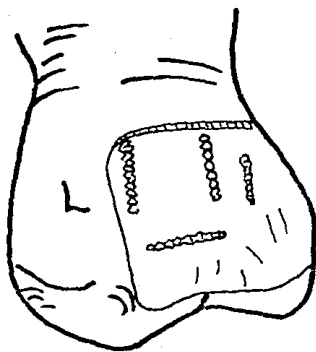
Se corta un pedazo de alambre de acero inoxidable de 0.025 pulgadas aproximadamente y 6 mm de longitud. Con un disco de damasco montado en una pieza de mano recta, se alisa la extremidad de éste alambre. Usando un par de pinzas pequeñas, se pone el alambre en el agujero para ver si entra por lo menos 1 mm frecuentemente, los pins requieren de estar doblados para dar más retención a la restauración y para mantenerlos dentro del contorno de la cavidad. Se remueve este pins hasta el tiempo de cementación. Con un pincel muy delgado se pone en las paredes de los agujeros,

barniz de copalite; la introducción del barniz de copalite puede también introducirse con puntas de papel o de algodón, de las usadas para endodoncia. El Barniz de copalite ayuda a proteger la pulpa de los efectos del ácido del cemento.

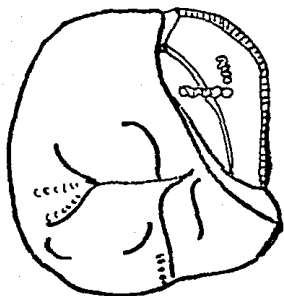
Cuando el barniz de copalite está seco y esta en los pins, se prepara una mezcla del cemento de cinc con una consistencia para cementar incrustaciones. Con un léntulo en forma espiral que se coloca en un contra-angulo o pieza de mano, se toma un poco de cemento en la extremidad, este se introduce en el orificio para depositar éste cemento en el piso ó en la profundidad del agujero. Esto se hace introduciendo un léntulo girando de izquierda a derecha. Usando el léntulo de esta manera, se evita que queden burbujas de aire en la profundidad del agujero.



Cuando el agujero está lleno de cemento, inmediatamente se ponen los pins. Se asegura que cualquier presión hidrostática creada por el cemento, no expulse el pins. Después se quita el exceso de cemento alrededor del pins.



Muestra el diseño final de la cavidad o de la preparación vista de la parte linguo-distal.



Diseño final de la preparación de la cavidad vista desde el aspecto oclusal.

La limpieza de la cavidad es llevado a cabo de la misma manera que la preparación para amalgama clase 1 (oclusal).

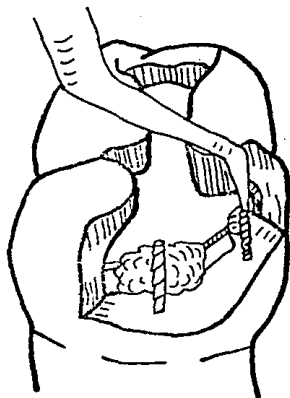


Figura 1

Procedimiento (Pins por Fricción).

Se hace un agujero de una profundidad de 2 mm rectos y rígidos y dirigidos los Pins aproximadamente de una milésima mayor que el diámetro del agujero. Al final de la preparación de la cavidad, debe tener un espacio suficiente alrededor de los pins para una mejor condensación de la amalgama; esto se logra con una fresa # 56 ó 57 de carburo fisurada, sobre la pared axial lingual. Se coloca el pin con un instrumento especial y se adapta.

El pin mesial se coloca de modo que quede cerca de

profundidad mesial. La pérdida de tejido dentario pulparmente al pin nos da un espacio adecuado para la masa de amalgama, ambos pins, dan una resistencia para el desplazamiento en dirección oclusal, lingual y mesial.

Una vez que se insertan los pins, tienen que estar doblados para que sean contenidos dentro de la preparación que se una a restaurar con amalgama, tener cuidado al doblar estos pins rígidos porque -- puede causar fractura del esmalte adyacente al pin.

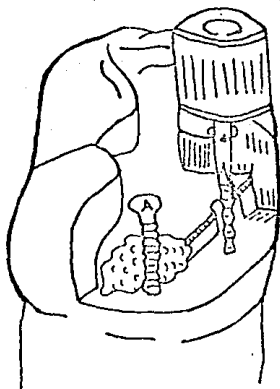


Figura 2

La Fig. (2) ilustra la colocación de pines que se colocan por medio de enroscado. La misma situación se ve en la figura (1) y se considera que el diseño básico de la unidad en la colocación de los pines es idéntica los agujeros tienen 2 mm. de profundidad y los pines son aproximadamente 2 milésimas más grandes que el diámetro del agujero. La cabeza de los pines es aplanada (ver pin lingual Fig 2). lo cual permite la adapta-

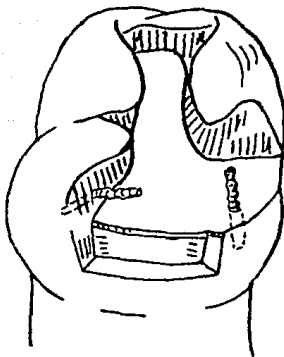
ción de la llave (ver pin Lingual Fig (2)). Para ambos se usa una llave de mano ó una aditamento que se adapta a la pieza de mano, son usados para la inserción de los pins. La extremidad libre del pin se pone adentro del agujero y con la llave se procede a girar al pin de izquierda a derecha hasta que llega a la profundidad del agujero, ó hasta que no de vuelta la llave.

Se corta la cabeza del pin con una fresa de carburo redonda # 2 después de que ya esta insertado el pin se usa un instrumento especial para doblarlo de manera que se queda confinado dentro del contorno de la amalgama.

Estos pins son menos rígidos y se usan cuando hay mayor profundidad para colocarlos.

Cualquiera de las técnicas para pins puede ser usada en situaciones cuando la preparación deja una cúspide ausente o una cúspide muy débil.

Bucal



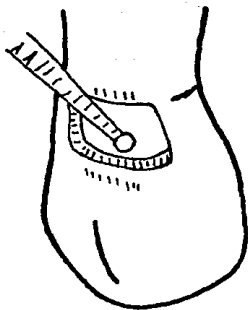
La cúspide mesio-lingual removida. El pin esta colocado en la cúspide buco-mesial que se considera de una fuerza adecuada para evitar la fractura de la cúspide mesio-bucal cuando la masticación se aplican las fuerzas horizontales es necesario poner un pin horizontalmente. El pin tiene que estar localizado en dentina, en dirección buco gingival adentro de la cúspide el pin tiene que estar poblado de manera diferente que la dirección del agujero, es necesario mantener el pin dentro del contorno de la restauración. La retención con pin en una preparación la cavidad para amalgama. Es esencial en la tecnica operatoria

conservadora. Se necesita el uso de pins cuando la forma de resistencia sea primaria o el desplazamiento es ausente en la preparación.

Estos siempre se utilizan en situaciones que requieren una base de amalgama para hacer una preparación de oro vaciado (corona de oro):

Analizando las tres diferentes técnicas para la fijación de pines y considerando la simplicidad del armamento, la dificultad del acceso y la máxima retención obtenida, se sugiere el uso de la técnica de los pins cementados y de fricción.

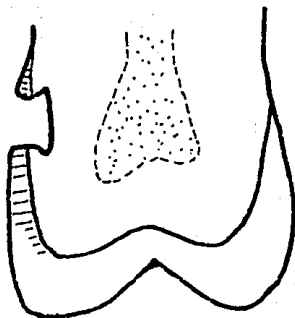
Cuando el acceso es inadecuado se usa el pin por fricción. Hay que recordar que la técnica del pin cementado es aplicada universalmente en todas las situaciones clínicas.



Con una fresa redonda de un cuarto, se hace una ranura de retención a lo largo del ángulo lineal de la unión gingivopulpar. La dirección de la profundidad de la ranura es a lo largo de la bicestriz del ángulo lineal y es aproximadamente del diámetro de la fresa redonda.

En forma similar, la ranura de retención es colocada a lo largo del ángulo ocluso-pulpar.

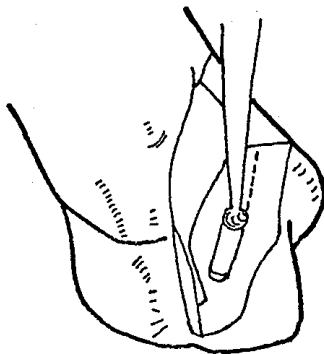
Remover cualquier residuo de caries con una fresa redonda # 2 ó 5, ó con una cucharilla excavadora del 40-41. Después de terminado el diseño anatómico de la cavidad.



SECCION LONGITUDINAL BUCO-LINGUAL.

- 1.- La profundidad y orientación de la pared pulpar.
- 2.- La posición, tamaño y dirección de la ranuras de retención de la ocluso-pulpar y gingivo-pulpar.
- 3.- la dirección de la dentina y las porciones de esmalte de las paredes gingival y oclusal.

- 4.- Los ángulos cavo superficial de oclusal y gingival están aproximadamente en ángulo recto.



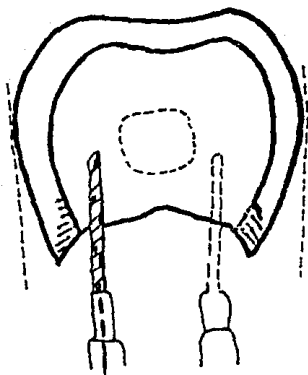
Con la fresa # 1/4, colocar una retención incisal y gingival en la unión del esmalte y la dentina, pero no necesariamente que coincidan con los ángulos lineales del ocluso-pulpar y gingivo-pulpar.

Alizar los márgenes oclusal, distal y gingival con la punta cortante del cincel de wedelstaedt # 24-25. Usando una hachuela de esmalte de ambas extensiones.

Los ángulos lineales de pulpar-mesial, pulpar-distal, pulpar-gingival y pulpar-oclusal son cortados con hachuelas de esmalte # 14-15.

Con una fresa escavadora redonda o cucharilla excavadora # 42-43, remover y saçar los residuos de caries al centro de la pared pulpar. El tamaño del área alrededor de la cavidad impiden la retención oclusal y gingival en la ranura para abastecer la forma adecuada de retención, así se fija la retención que será agregada.

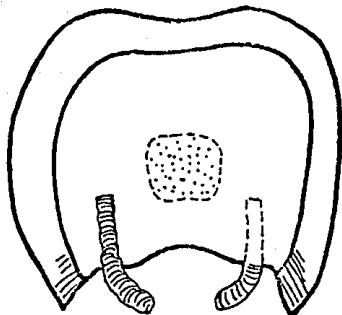
Usando una fresa redonda # 1/4, se colocan 2 depresiones entre esmalte y dentina diagonalmente opuestas en la pared pulpar. Estas pequeñas depresiones previenen que resbale el taladro cuando se hacen los agujeros. Un agujero fijo horizontal, será colocado en mesial y otro en distal de la pulpa.



La dirección buco-lingual del agujero distal es divergente de la pulpa en la unión del esmalte y en la dentina del diente. Manteniendo ésta dirección prepare el agujero fijo distal a una profundidad de 3-4 mm.

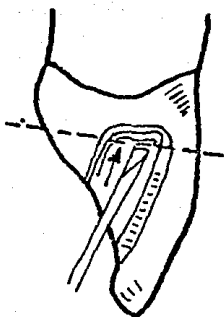
El agujero mesial es preparado de la misma manera que el usado en la superficie distal del diente guía.

La figura muestra el taladro paralelo a la dirección general buco-lingual de las superficies mesial y distal del diente.



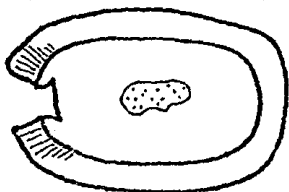
SECCION TRANSVERSAL QUE MUESTRA LA COLOCACION
DE LOS PINS EN LAS LINEAS PUNTEADAS.

- 1.- La dirección y profundidad de los pines dentro de la dentina.
- 2.- La extensión de la superficie de los pines dentro de los confines del contorno de la restauración.
- 3.- El espacio debe ser el adecuado de la pared pulpar a los pines para la condensación de la amalgama.
- 4.- Las paredes mesial y distal en la dirección de prismas del esmalte.



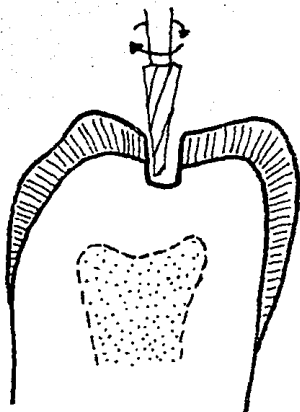
Corte Fig. Sig.

El formador de ángulos # 32/33 se introduce desde el aspecto incisivo-lingual de manera que el borde cortador, descance en la porción de esmalte de la pared axial relativa a la línea acentuada de el ángulo labio-axial. La pared axial alisada hacia gingival, (ver flechas) para alisar la pared axial en la región de la línea del ángulo labio-axial. Este procedimiento se repite lingualmente con el formador de ángulos de bayoneta.

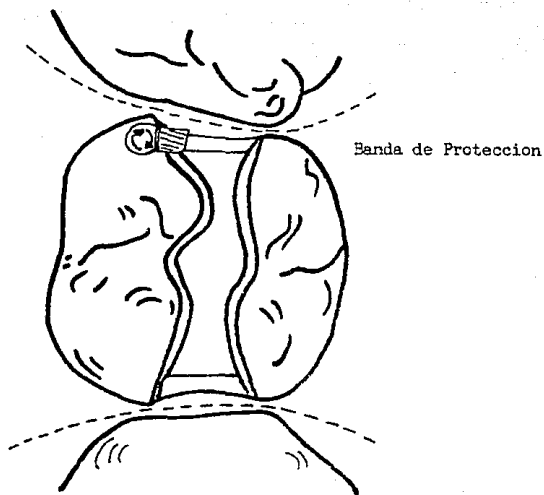


Corte
Incisal

Una sección transversal muestra el diseño interno de la cavidad . La preparación de la cavidad en esmalte es extremadamente estrecha labio-lingualmente. Los ángulos labio-axial y linguo-axial están bien acentuados. El esmalte de las paredes labio-lingual es biselado. La pared axial es recta incisivo gingivalmente y de igual profundidad dentro del esmalte.

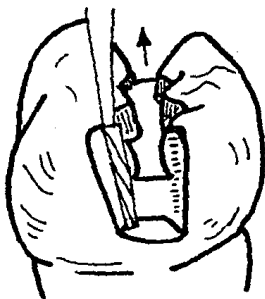


La fresa 170 ó 1170 se sostiene en línea con el eje largo del diente en una dirección buco-lingual también. La inclinación del torno en ambas direcciones, mesio-distal y buco-lingual, corresponden al camino eventual de retirada. La fresa remueve todo el esmalte sin unir todas las líneas para completar la porción oclusal de la cavidad. Se continúa la tracción de la fresa mesial y distalmente para romper a través del margen de las aristas al centro del área de contacto. Manteniendo la misma inclinación de la fresa 170 ó 1170 es trabajada la forma inicial de la porción próxima de la cavidad.

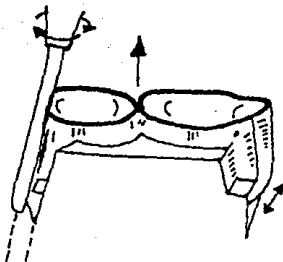


Al mismo tiempo se establece la pared gingival a un nivel que coloca la superficie gingival de la cavidad a un margen de 0.25 a 0.5 mm. de distancia del diente adjunto. La pared bucal de cada porción próxima es extendida bajo lingualmente. Como el torno es trabajado gingivalmente, crea la pared axial de cada porción próxima. El grado de divergencia del torno causa que las paredes axiales converjan ligeramente en una direc-

ción oclusal cuando sea relativa a otro.

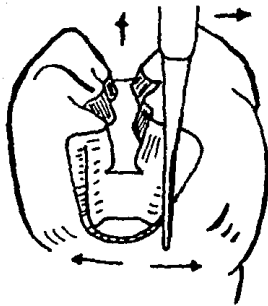


Durante éstos procedimientos de corte, la inclinación de la fresa 170 ó 1170 da el mismo camino de retirada a todas las porciones de la cavidad de la preparación. Las líneas de los ángulos buco-axial y linguo-axial son redondas debido a la forma de la fresa. Las líneas de los ángulos gingivo-axial, gingivo-bucal y gingivo lingual son agudas habiendo sido formadas con la base de la fresa. La línea del ángulo axio-pulpar es también aguda en esta etapa.



Después de remover los trocitos de madera y matrices protectoras se coloca el instrumento de diamante # 769T-9F con el lado de la punta del ángulo de la superficie de la cavidad de la parte gingival. La inclinación del instrumento de diamante es paralela a la red axial (a y b). El instrumento de diamante es colocado inicialmente en ésta región para asegurarse un biselado reproducido gingival de la superficie de la cavidad. Esto controla las dimensiones de todos los ángulos oblicuos próximos a la superficie de la cavidad, la cual debe ser consistente con el camino de retirada. Los ángulos oblicuos varían de acuerdo

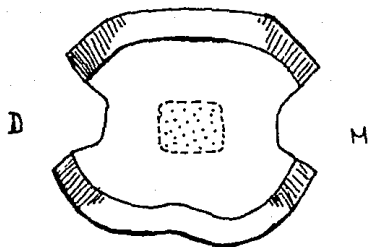
a la morfología del diente próximo; éste procedimiento se aplica a todas las próximas preparaciones de incrustación.



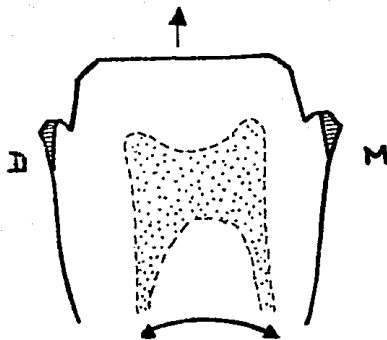
Manteniendo la misma inclinación buco-lingual como el torno taponeador de fisuras # 170 ó 1170, el instrumento rotatorio de diamante es retirado bucal y lingualmente para establecer un ángulo oblicuo visible y reproducible gingival de la superficie de la cavidad y biscel de la pared bucal y de la pared lingual consiste con el camino de retirada (ver flechas). Estos bisceles resultan de remover el esmalte sin apoyo, también como establecer la extensión final para formar la prevención de éstas tres paredes. El instrumento de diamante # 769T-9F es retirado bucal y lingualmente dentro de los bordes, de manera que describan el arco de un círculo, cuya curvatura del arco sea paralela

con la superficie próxima del diente adjunto, buco lingualmente, y puede ser completamente curvado ó completamente plano.

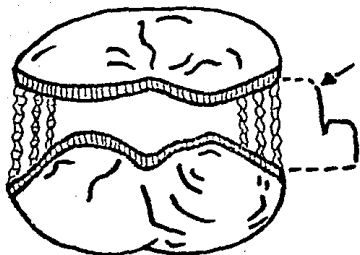
Esto resulta en los márgenes de la superficie de la cavidad, los cuales se extienden con un mínimo y aún dan volúmen marginal para fortalecer a la restauración. Esto evita las largas extensiones creadas por parte de las preparaciones, las cuales no tienen relación del diente adyacente y son sobreextendidas en algunas áreas del borde y poco en otras. Esto evita también márgenes flexibles debido a la escases de volúmen del margen de otro.



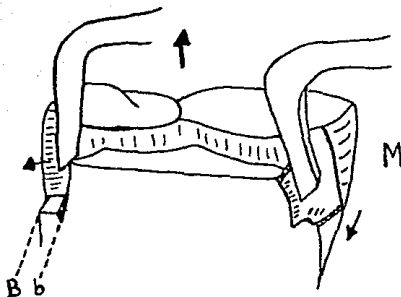
Una sección transversal muestra los ángulos redondeados axio bucal a través del centro de la porción próxima, y en el esmaltado oblicuo definitivo en las paredes bucal y lingual de las porciones próximas.



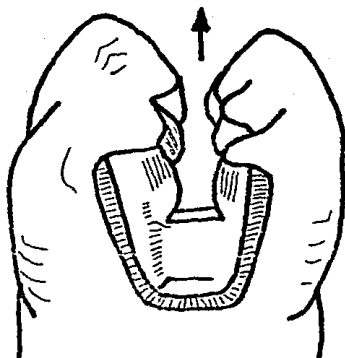
Corte mesio-distal de la preparación de la cavidad, muestra la relación de los ángulos oblicuo axio-pulpar, ranuras de retención gingival, paredes axiales convergiendo oclusalmente y ángulos oblicuos gingivales en la superficie de la cavidad. Una pared plana gingival en el diente separa la pared esmaltada gingival y las ranuras triangulares de retención.



La vista oclusal de la cavidad de preparación es terminada paralela al camino de retirada. Todas las porciones internas de la cavidad de preparación, son visibles esto permite remover el patrón de cera. Comenzando desde la periferia mesial o distal de la preparación y moviéndose hasta el centro de ésta, es posible ver el ángulo oblicuo axial-pulpar y la pared pulpar. Las uniones de las porciones proximal y oclusal de la cavidad de preparación son funcionadas resultando una pared de perfil curvo.



Con el recortador de margen gingival # 30, se corta una ranura triangular de retención en la región de la línea del ángulo gingivo-axial de la porción mesial próxima por la colocación de la punta de la navaja.



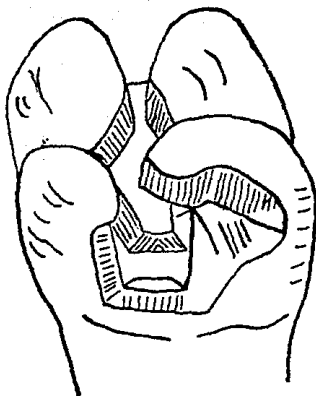
Una vista completa de las porciones proximal y oclusal de la cavidad muestra lo siguiente:

- 1.- El grado máximo de divergencia de las paredes bucal y lingual.
- 2.- El bisel axio-pulpar.
- 3.- La ranura axio gingival.
- 4.- La continua superficie proximal de la cavidad del ángulo oblicuo.

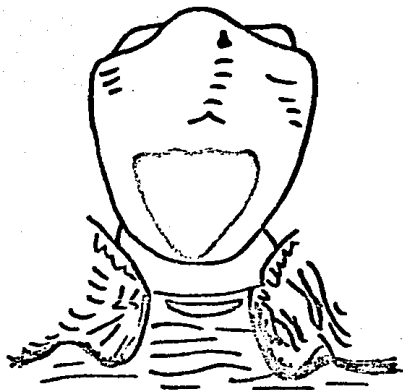
La limpieza de la cavidad se hace de la siguiente manera.

- 1.- Con un pequeño algodón pledget y 3% de hidrógeno peróxido, cepillar toda la cavidad de preparación para eliminar todas las adherencias.
- 2.- El hidróxido peróxido de lava con agua caliente.

- 3.- El exceso de agua se remueve con una torunda de algodón.
- 4.- La cavidad se seca con una corriente suave de aire caliente sin desecar el esmalte (deshidratar).

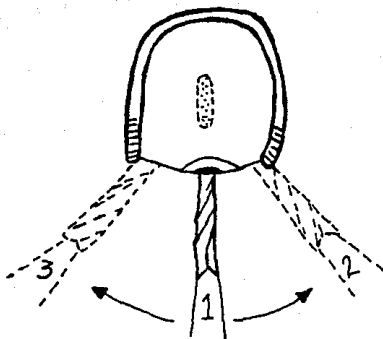


En la operatoria dental conservadora se trata muchas veces de conservar la mayor parte del tejido dentario pensando que entre mayor parte de tejido dentario dejemos, mayor resistencia tendrá la restauración. Pero si ése tejido remanente no tiene soporte dentario, es preferible eliminar uno o dos tercios y tendremos una mayor resistencia porque no existirá el problema de friabilidad adamantina que es la causante de nuestras fracturas de bordes a rebordes (incisales u oclusales).

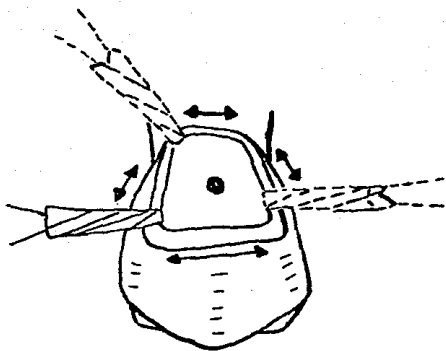


PROCEDIMIENTO:

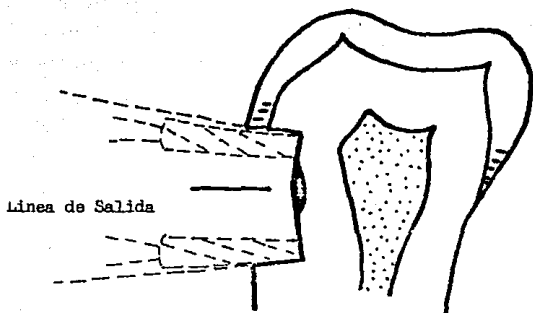
La grapa # 212 se aplica al diente y se estabiliza, exponiendo la extensión de la lesión cariosa. El sitio de entrada es a través de la lesión cariosa.



Con la fresa de carburo 170 170 F.G. fisura recta en la turbina manual del contraángulo, sostiene en ángulos rectos a la superficie bucal, la lesión de caries es retirada (torno posición 1). El torno se mueve hacia mesial (torno posición 2) y hacia la superficie distal, (torno posición 3) de modo que a la vez que el eje largo del torno está en ángulo recto a la superficie, es preparado.

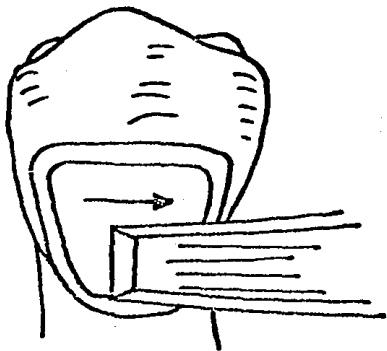


El perfil de la cavidad de preparación es trapezoidal y su tamaño es dictado por el grado de caries. Con la fresa # 170, la pared oclusal se corta dentro del esmalte, paralelo a la superficie oclusal del diente. La pared gingival se corta paralela a la pared oclusal en una dirección mesio-distal, pero esta pared es mucho mas corta que la oclusal.

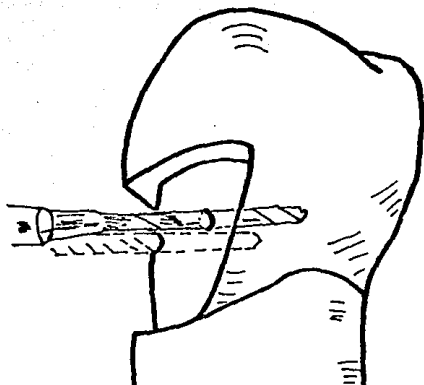


En una dirección linguo-bucal, las dos paredes divergen mínimamente que consisten con un camino de retirada (fig. 190-191).

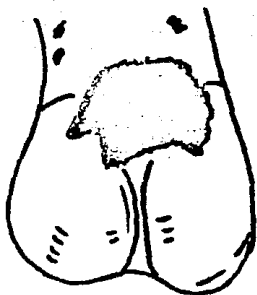
Las paredes mesial y distal se cortan con el torno # 170 y divergen marcadamente en relación con otro, como se mueve a la superficie (fig. 189); esta dirección es controlada por las barras esmaltadas. Los ángulos mesio-gingival, mesio-oclusal, disto-oclusal; son redondeados en forma debida a la configuración del torno.



Depende de la posición del diente en el arco (antero-posteriormente). La pared es alizada con el cincel # 17/18 ó el Wedelstaedt # 22/23 en una dirección disto-mesial (ver flecha). Esta pared es curvada mesiodistalmente y ocluso-gingivalmente y sigue la curvatura original de la superficie del diente, excepto en la áreas de penetración profunda de la caries.

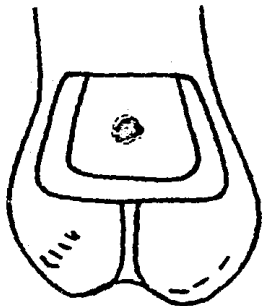


Con una de las fresas "2 0 5, ó cucharas excavadoras se remueve la caries profunda. Con la fresa redonda # 1/2 se hacen dos depresiones en la pared pulpar; una es distal a la cámara pulpar y la otra mesial. Ambas depresiones son colocadas en un punto medio a lo largo de la dimensión ocluso-gingival de la cavidad de la preparación. Con una broca # 0.024" en el contra-ángulo manual se hacen dos perforaciones dentro de las áreas de depresión de la dentina. Estas perforaciones tienen una profundidad aproximada de 2 a 3 mm.

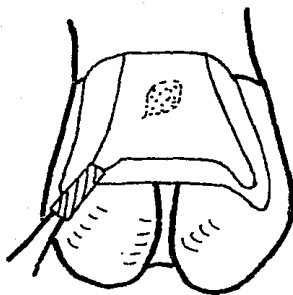


La figura muestra la extensión o grados de la patología. Hay una gran área de caries con descalcificación del esmalte extendida ocluso-distal y ocluso-mesial.

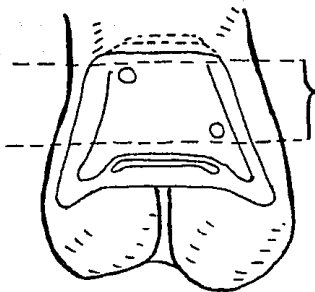
La Preparación de la cavidad es igual a las preparaciones de la clase V; excepto para modificaciones debidas a la extensión patológica y para formas de prevención y retención.



Con una fresa # 57 es delineado el contorno trapezoidal e incluida toda la extensión de la superficie de la caries. Las paredes oclusal y gingival son paralelas a mesio-distal. Las paredes mesial y distal difieren de la gingivo-oclusal. Las uniones de los contornos de las paredes redondeadas en toda su extensión por la fresa # 57; excepto donde hay residuos profundos de caries, la pared de la pulpa es igual de profundidad dentro de la dentina. Las paredes mesial y distal son divergentes linguo-bucalmente y en la dirección de los prismas del esmalte. Las paredes gingival y oclusal son paralelas y las linguo bucal perpendiculares al eje largo del diente.



Con la fresa # 57 se mantiene perpendicular a la superficie para ser cortada la extensión de la pared mesial y ocluso-mesial incluye el área de descalcificación en el esmalte. De igual manera se incluye el área de descalcificación disto-oclusal (no se extiende en la pared oclusal entera). Las uniones de las extensiones y la pared oclusal deben estar redondeadas ligeramente.

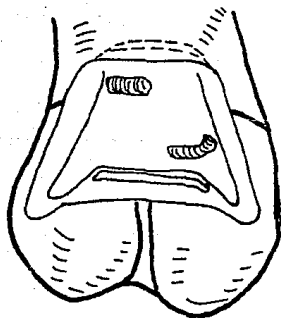


Vista bucal de la cavidad con el agujero fijo preparado. Se cortan 2 piezas de 0.0025 pulg. de alambre de acero inoxidable aproximadamente de 6 mm. de largo. Con un disco montado de demasco en una pieza de mano, pulir las terminales de alambre cortado; hacer un dobles en un ángulo recto de 1 mm de una terminal a la otra del alambre. Colocar el brazo largo del alambre con unas pinzas dentro del agujero, checando la posición del alambre. La inclinación del alambre debe estar a 1 mm. dentro del contorno de la restauración final. Cuando han sido ajustado se remueven hasta el tiempo de la cementación.

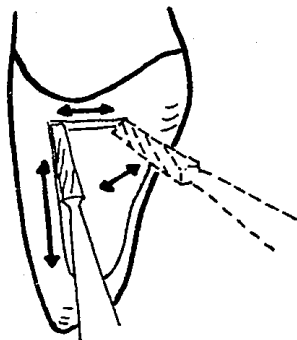
Con el léntulo espiral cubrir las paredes del agujero con barniz de copal; introduciéndolo dentro del agujero o usando puntas de papel o hilos de algodón sobre un ensanchador endodóntico.

El barniz ayuda a la protección de la pulpa para los efectos del ácido del cemento. Cuando el barniz queda seco en los agujeros, se prepara mezcla de cemento de fosfato de zinc de consistencia cremosa como para las incrustaciones. Con el 2o. léntulo espiral montado en un contra-ángulo recoger una pequeña gota de cemento con la punta. Colocar el cemento en la espiral a la profundidad del agujero, de ésta manera se evita que penetre aire a la profundidad del agujero fijo.

Cuando los agujeros fijos, han sido llenados con cemento, se colocan los pins de acero inoxidable, asegurando que cualquier presión hidrostática creada en el cemento no tienda a desplazar los pins del agujero.

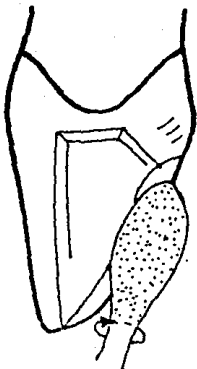


Vista bucal de la cavidad terminada.



PROCEDIMIENTO.

La superficie próxima del incisivo adjunto lateral, es protegido con una pequeña pieza de 0.002 de Stainless Steel matrix band. El sitio de entrada es a través del centro (incisivo-gingivalmente) de la arista marginal. Se usa una fresa de carburo # 170 F.G. plain-cut taponeador de fisuras, o fresa 1170 en la turbina manual contra-ángulo sostenida en ángulo recto a la superficie lingual. Manteniendo una inclinación labio gingival, la fresa 170-1170 es retirado en una dirección labial (flechas), hasta que su inclinación se aproxime al borde incisal.

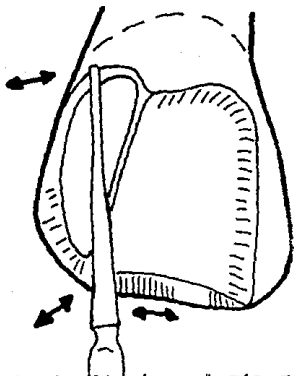


Con el instrumento de diamante # WM2M en la turbina manual contra-ángulo la superficie lingual del diente se reduce dentro de la dentadura.

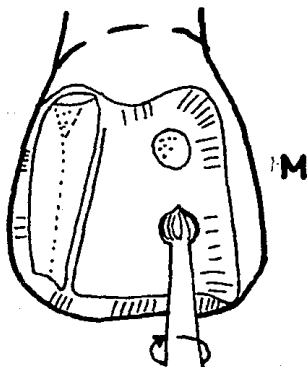
El diamante # WM2M se mueve mesio-distalmente e incisogingivalmente y crea un bisel que tiene su ángulo de la superficie de la cavidad a una altura más baja que la convexidad máxima de los aristas marginales de la superficie próxima opuesta. Este margen de la superficie de la cavidad sigue la cresta del cíngulo y es llevada incisalmente a encontrar la extensión

lingual de la pared de la cavidad de la preparación

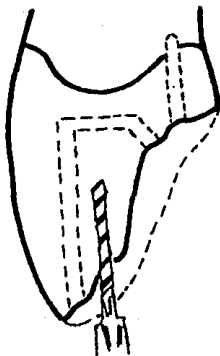
La matriz es removida.



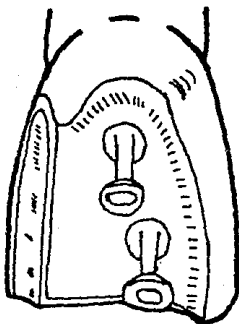
Con el instrumento de diamante # 769 T9F, se biscela la superficie de la cavidad próxima, en una forma idéntica a la clase II MOD para incrustación. La pared lingual biscelada llega a continuarse con el biscel lingual, el ángulo axio-pulpar es biscelado y el borde incisal del diente es biscelado a costa del esmalte lingual, de modo que el margen incisal de la superficie de la cavidad no reduce la longitud del diente. Todos los bisceles son continuos con los ángulos de la superficie de la cavidad del biscelado lingual.



Con una fresa excavadora # 2 en un contraángulo manual, se cortan dos depresiones dentro del esmalte lingual. La profundidad de la depresión es la mitad del diámetro de la fresa redonda # 2. Ambas depresiones se extienden en relación a la línea del ángulo pulpo-mesial. La depresión gingival se coloca incisalmente al cingulo, mientras la depresión incisal se situa tan lejos incisalmente como el volumen del diente lo permita.

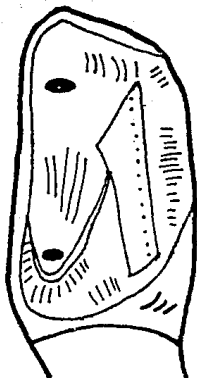


Con la fresa 0.024 en las depresiones, se perforan 2 agujeros, que se extienden dentro del centro de la superficie lingual con una profundidad de 2-3 mm; se extienden mesial y lingual a la pulpa y juntos con la dirección de la pared labial, establece el camino de retirada a la cavidad de preparación. Es importante recordar que los agujeros sean ligeramente divergentes gingivo-incisalmente con la pared labial, axial, lingual y la superficie próxima del diente. La limpieza de la cavidad se realiza en la misma forma como para la calse II MOD para incrustacion de oro.



Las cerdas de nylon (0.023) se insertan dentro de los agujeros para llegar a formar parte integral de la impresión final.

La figura 2 muestra la cavidad de preparación con la modificación que se requiere cuando la pared lingual esta faltando. La pared gingival se ensancha ligeramente en una dirección axial de modo que un tercer agujero consistente con el camino de retirada, puede colocarse dentro de la pared gingival para dar la resistencia para el reemplazo.



Los dientes anteriores inferiores son difíciles de restaurar. Las incrustaciones pueden colocarse. El esmaltado lingual se reduce dentro del esmalte y se colocan dos agujeros, consistentes con el camino de retirada de la porción próxima de la cavidad de preparación. Cuando sea posible evitar invadir el borde incisal del diente a causa del contacto oclusal de ésta región, a costa de la superficie labial, es necesario mantener forma adecuada de resistencia, mantener tanto como sea posible la pared lingual ya que es muy difícil colocar un perno en la pared gingival de la porción

83.-

próxima de la cavidad de preparación.

FORMA DE PERFIL.

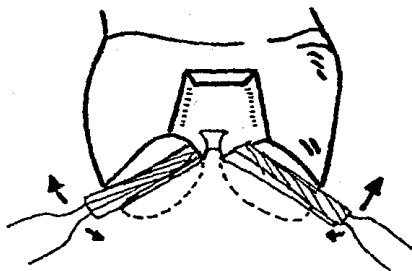
FORMA CONVENIENTE PARA ACCESO.

El acceso de éste tipo de preparación se controla así;

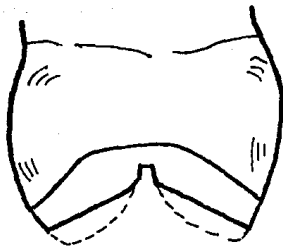
- 1.- Caries extensiva proximal.
- 2.- la pérdida del ángulo incisal del esmalte causada por la fractura.
- 3.- Una restauración extremadamente larga e inadecuada.

En Suma considerar:

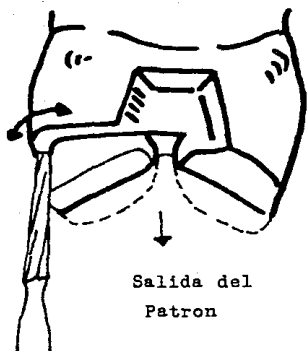
- 1.- El tamaño de los instrumentos rotatorios.
- 2.- la extensión del proceso de caries.
- 3.- La colocación de pins. Cuando se abarca una pared gingival, la dirección gingivo-incisal de la pared axial debe permitir el acceso a la región del ángulo gingivo-axial con la fresa, teniendo en mente la posición del diente próximo.
- 4.- Estética. El margen labial de la preparación debe extenderse mínimamente cuando sea posible, para prevenir una apariencia antiestética. Este margen sigue la curvatura natural próxima del diente para una unión armoniosa diente-restauración.



Sosteniendo la fresa de carburo # 170 ó 1170 de corte plano, taponeador de fisuras paralelo a la inclinación bucal de la cúspide lingual de la cúspide bucal, y la inclinación bucal de la cúspide lingual, éstas inclinaciones se reducen de 0.1 a 1.5 mm. Esto da profundidad de reducción del diente y mantiene la morfología oclusal original. Antes de envolver cualquier diente en una reducción oclusal, es imperativo asegurarse que el complejo masticador no está en estado de tensión. La faltante armonía no se corrigen, el procedimiento restaurativo perpetuará fusiones desordenadas.

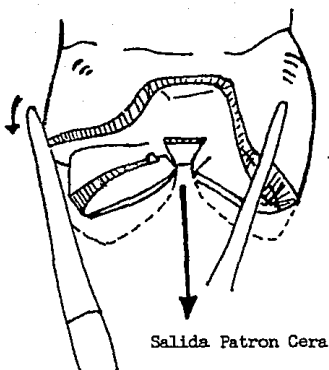


Puesto que se usa un equipo de dique de corcho para ésta cavidad de preparación, la reducción de la cúspide y la ranura oclusal son a menudo mejor terminadas antes de que se aplique el dique de corcho, ésto capacita al operador para determinar la correcta cantidad de reducción oclusal en relación a los dientes opuestos. La mayor reducción resultante para la aplicación del dique de corcho se muestra en la figura.



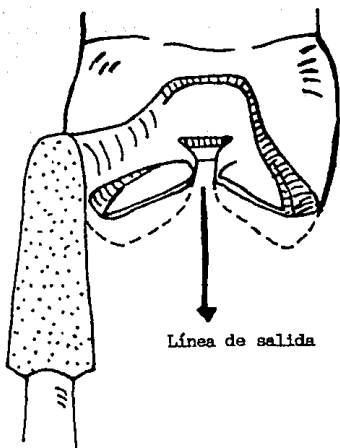
Colocando la fresa # 170 ó 1170 contra la superficie lingual, en una dirección coincidente con el camino de retirada, se corta una ranura vertical ocluso-gingivalmente, que es paralela a la pared bucal de la porción próximal de la cavidad de preparación. La extensión gingival de ésta ranura siempre será oclusal a la gingiva y su posición correcta es determinada por la oclusión de las cúspides opuestas de los dientes inferiores. Esto es usualmente al mismo nivel que la pared pulpar de la porción oclusal de la cavidad de la preparación. La ranura se extiende ahora a las paredes proximales mesial y distal, formando un hombro

y una pared pulpar, que llega a ser continua con las porciones próximas de la cavidad.



Después de remover la matriz protectora, el instrumento de diamante # 769T-9F se retira bucalmente y lingualmente para establecer un margen biscelado visible gingival en la superficie de la cavidad, pared biscelada bucal y pared biscelada lingual, coincidentes con el camino de retirada como se muestra en el procedimiento MOD de incrustaciones. Sosteniendo el diamante # 769T-9F aproximadamente 45° de la superficie bucal, la inclinación bucal de la cúspide bucal se reduce a 0.5 mm. para formar lo que se conoce como biscel inverso, que es combinado a la curva dentro de las bisceles

de las paredes bucales de las porciones próximas. Con el diamante 769T-9F es biscelado el hombro lingual en un ángulo de la superficie de la cavidad. Este biscel llega a ser continuado con los bisceles de la pared lingual.



Esta figura muestra la modificación de la preparación MOD modificada, donde el bisel lingual se usa en lugar de hombro lingual. La inclinación de la superficie lingual de la cúspide lingual en éstas ilustraciones (cúspides bucales en dientes mandibulares) es relación al camino de retirada tiende a dictar si el margen lingual de la superficie de la cavidad terminada como un hombro inclinado o biscelado.

La convergencia de las superficies linguales hacia el camino de retirada establecido, lo más difícil es mantener la naturaleza crítica de la porción lingual preparada.

En relación al camino de retirada, las superficies convergentes requieren un hombro oblicuo, mientras que en superficies paralelas más cercanas puede emplearse un biscelado. Colocando en instrumento de diamante # 770-8P consta la superficie lingual en una dirección consistente con el camino de retirada, se corta una ranura vertical, ocluso gingivalmente, la cual es paralela a la pared bucal de la porción proximal de la cavidad de la preparación. La ranura se extiende ahora a las paredes mesial y distal, formando una pared pulpar que llega a ser continua con las porciones próximas de la cavidad de preparación. La altura ocluso gingival de la pared lingual de la sección proximal se reduce por la presencia del biscelado. Los ángulos oblicuos en ambas paredes linguales llegan a ser continuos con el biscelado lingual. La fresa de carburo taponeador de fisuras # 1170 FG (terminado redondeado) puede usarse en vez del instrumento de diamante 770-8P. Los instrumentos de diamante # 769-9P y 771-8P y la fresa de carburo # 1171 FG son variables en tamaño y pueden usarse para éste procedimiento, dependiendo del tamaño del diente.

B I B L I O G R A F I A

I.- Apuntes del Dr. Antonio Saavedra Martinez.

Director de Tesis.

II.-Operatoria dental técnica y clinica.

Julio Barranco Mooney.

Editorial Médica Panamericana.

III-Especialidades Odontológicas en la

práctica General.

Alvin L. Morris.

Harry M. Bomannan.

Editorial Labor.

IV.-Odontología Restauradora Adhesiva.

Robert. L. Ibsen

Kris Neville.

Editorial Medica Panamericana.