

2 g
457



Universidad Nacional Autónoma
de México

FACULTAD DE ODONTOLOGIA

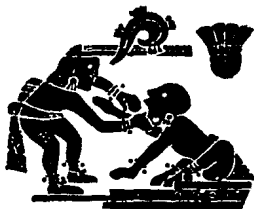187
Morales

FRACTURAS DENTALES

T E S I S

Que para obtener el Título de
CIRUJANO DENTISTA
presenta

SERGIO RAFAEL ZAMUDIO MORENO



TESIS CON
FALLA DE ORIGEN

México, D. F.

1989



Universidad Nacional
Autónoma de México



UNAM – Dirección General de Bibliotecas Tesis Digitales Restricciones de uso

DERECHOS RESERVADOS © PROHIBIDA SU REPRODUCCIÓN TOTAL O PARCIAL

Todo el material contenido en esta tesis está protegido por la Ley Federal del Derecho de Autor (LFDA) de los Estados Unidos Mexicanos (México).

El uso de imágenes, fragmentos de videos, y demás material que sea objeto de protección de los derechos de autor, será exclusivamente para fines educativos e informativos y deberá citar la fuente donde la obtuvo mencionando el autor o autores. Cualquier uso distinto como el lucro, reproducción, edición o modificación, será perseguido y sancionado por el respectivo titular de los Derechos de Autor.

S U M A R I O

INTRODUCCION

CAPITULO 1 HISTOLOGIA Y FISIOLOGIA DENTAL

- 1.1. Esmalte
- 1.2. Dentina
- 1.3. Cemento
- 1.4. Pulpa Dental

CAPITULO 2 FRACTURAS

- 2.1. Definición de Fractura
- 2.2. Frecuencia y Factores Predisponentes
- 2.3. Clasificación

CAPITULO 3 EXAMEN, DIAGNOSTICO Y PRONOSTICO DE LAS LESIONES DENTALES

- 3.1. Historia Clínica
- 3.2. Examen Clínico

CAPITULO 4

FRACTURAS CORONALES

4.1. Fractura Incompleta

4.2. Fractura no Complicada con Dentina
Expuesta

CAPITULO 5

FRACTURAS RADICULARES

5.1. Fractura Horizontal

5.2. Fractura Vertical y en Cincel

CONCLUSIONES

BIBLIOGRAFIA

INTRODUCCION

Considero que el tema de Fracturas Dentales, no se le ha dado la importancia que este requiere, ésta se presenta no -- muy frecuentemente en la práctica diaria del Cirujano Dentista. Esta lesión se puede presentar y no ser valorada correctamente, por lo cual su diagnóstico y tratamiento serán desfavorables, al presentarse estas lesiones, generalmente el paciente va con una sintomatología marcada en el estado crítico de la lesión, por lo cual considero interesante e importante conocer los métodos de diagnóstico y tratamientos más adecuados para la conservación de las piezas, así como sus funciones -- normales, como masticatoria, fonética y estética.

Por lo cual presento en este trabajo los diferentes tipos de fracturas Dentales que se pueden presentar, así como los factores predisponentes y piezas más susceptibles de ser afectadas y la variedad de tratamientos según las circunstancias de la lesión.

C A P I T U L O I

" HISTOLOGIA Y FISIOLOGIA DENTAL "

1.1 ESMALTE

Su desarrollo embrionario. es a partir del primordio -- epitelial (Organo del Esmalte), el cual es la proteccion acelular que cubre toda la extension de la corona, asi como el limite de ésta.

El Esmalte, es un tejido biomineralizado, el cual está -- constituido por una matriz orgánica (Complejo Glucoproteico), es importante señalar que no existe sustancia intercelular de tipo forme (Colágena), ya que los Ameloblastos o células productoras del Esmalte. usualmente no producen esta sustancia. Dentro de la matriz inorgánica encontramos; calcio fosforo fluor. los cuales constituyen los elementos más importantes, la mayor parte de los elementos dan lugar a la formación de la Apatita o hidroxapatita.

Hasta la fecha no ha sido posible dilucidar el mecanismo -- celular de estas moléculas y la mayoría de los estudios se basan en la teoría epitáctica. la cual habla de un posible crecimiento cristalino a partir de una inducción con otro compuesto similar, de tal forma que las moléculas se organizan en cristales. Va --- rias moléculas al unirse forman un cristal, en el esmalte. Estos cristales forman agregados que se organizan con la matriz orgánica, dicha organización da lugar a la formación de estructuras --

prismáticas, las cuales reciben el nombre de primas, cuya colocación y dirección es perpendicular a la superficie externa del diente. Estos cristales están alineados en sus ejes longitudinales aproximadamente paralelos al eje longitudinal del -- prima.

Existen diferencias en las distintas zonas del Esmalte -- que dan lugar a formaciones que rompen la continuidad de la -- estructura microscópica del Esmalte. Algunas de éstas son; -- Estriaz de Retziuz, Lamelas, Husos y Agujas, Bandas de Hunter-Schreger. Penachos y áreas Hipoplásicas.

El Esmalte, es el tejido más duro del cuerpo humano compuesto casi en un 96% de sustancia inorgánica principalmente en contramos Fosfato ácido de calcio Sustancia Orgánica en un 4% aproximadamente la cual esta constituida por una sustancia semejante a la queratina.

1.2 DENTINA

Tejido biomineralizado semejante al hueso compuesta en -- un 18% de sustancia Orgánica, 70% de materia inorgánica y 12% -- de agua aproximadamente, la matriz orgánica es sintetizada -- por células semejantes a los Osteoblastos llamados Odontoblastos, los cuales sintetizan y secretan mucopolisacaridos, áci-- dos sulfatados y el colágeno que juntos constituyen a la ma -- triz amorfa y forme respectivamente.

La presencia de los procesos Odontoblasticos determinan un espacio tubular que es ocupado por cada uno de ellos, llamados- Tubulos dentinarios.

A la porción de la matriz dentinaria en contacto con las - prolongaciones odontoblasticas se le denomina dentina peritubular en la cual encontramos una mayor densidad.

La dentinogénesis da lugar a diversas formaciones en la estructura normal de las cuales podemos mencionar; lineas de Von Ebner, Dentina Secundaria, Dentina Interglobular, Dentina Imperfecta, Dentina Esclerotica.

1.3 CEMENTO

Forma la cubierta externa de las raices del diente su espesor y aspecto son variables de 0.1 a 1.0 milímetros el sitio de mayor grosor es el ápice, lugar donde encontramos a los Cementocitos, células productoras de Cemento. Encontramos dos tipos de cemento el Acelular, orientado hacia el cuello del diente el cual es más delgado en su espesor, el Celular que se encuentra en la porción apical del diente.

El Cemento es un tejido de crecimiento continuo el cual mantiene el tamaño de la raiz como la correcta fijacion en el-

alveolo óseo, manteniendo la altura del diente, también encontramos en el Cemento la fijación de las fibras del Ligamento Parodontal.

1.4 PULPA DENTAL

Único tejido dental no mineralizado en condiciones normales, se origina a partir de una papila dentaria de la cual se diferencian los odontoblastos, es una variedad muy especial de Tejido Conectivo o Conjuntivo.


Se considera que el Tejido Pulpar conserva su naturaleza de inmaduras, tomando en cuenta que tiene células no diferenciadas capaces de transformarse en cualquiera de los tipos diferenciados. En promedio la composición química es muy parecida a muchas partes blandas del cuerpo, constituida en un 25% de materia orgánica y en un 75% de agua.

La vascularización e inervación se lleva a través del conducto radicular apical o por cualquier conducto accesorio al penetrar las arterias pequeñas se ramifican lateralmente originando una amplia red capilar.


Encontramos dos tipos de nervios principalmente las fibras amielínicas, las cuales acompañan en su trayecto a las --

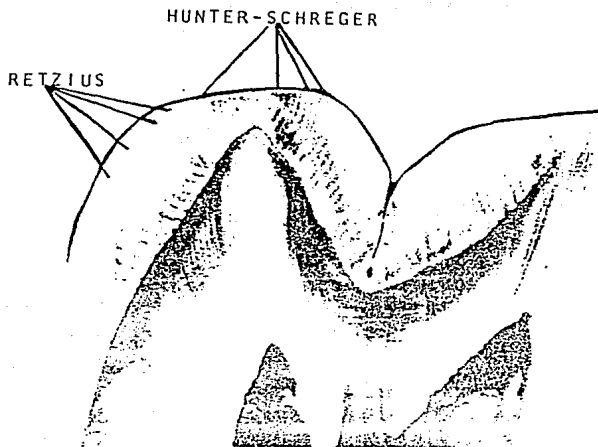

arterias y son Fibras Vegetativas para el control Vasomotor, y las fibras mielinizadas las cuales estan distribuidas en -- todo el Tejido Pulpar, formando un plexo sub-odontoblastico.-- Otros elementos que encontramos son los Fibroblastos los -- cuales se reducen en numero a medida que aumenta la edad del paciente, tambien encontramos; vasos sanguineos, vasos linfaticos, sustancia intersticial, histiocitos, los cuales los encontramos como celulas de defensa a lo largo de los capilares en los procesos inflamatorios.

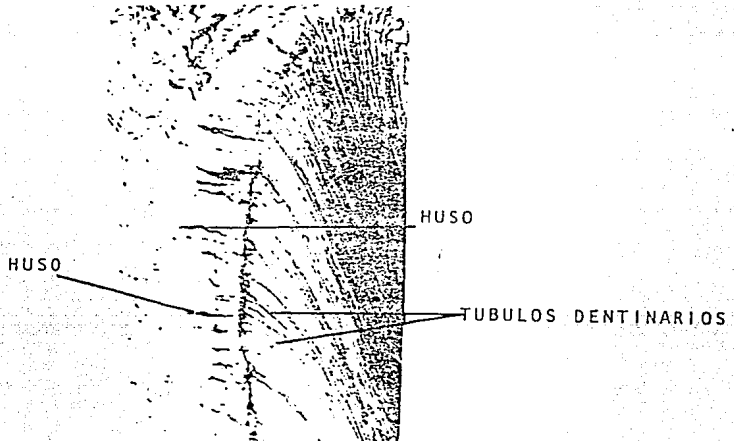
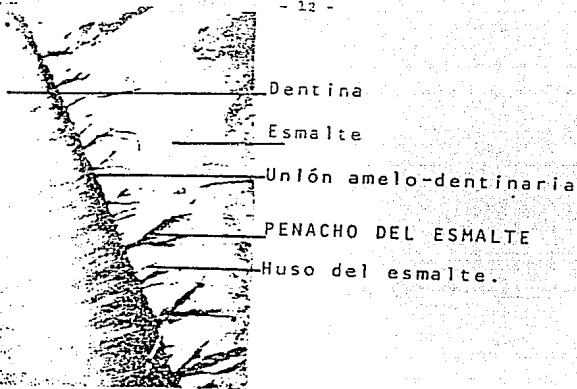
La Pulpa ocupa el espacio libre de la camara pulpar y -- conductos radicales, encerrada por una cubierta dura de paredes inextensibles que ella misma forma y trata de conservar y reforzar durante toda la vida.




* P R I S M A S D E L E S M A L T E










* DENTINA IMPERFECTA




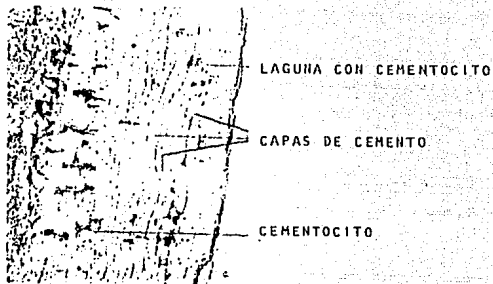
* DENTINA ESCLEROTICA



* DENTINA PERITUBULAR

MICROFOTOGRAFIA DE TEJIDO PULPAR DONDE MUESTRA
UN NERVIO (N) Y ALGUNOS VASOS SANGUÍNEOS.





* CEMENTO CELULAR



CAPITULO 2

" F R A C T U R A S "

2.1 DEFINICION

Se le define como la pérdida de la continuidad en la estructura de una pieza o elemento.

2.2 FRECUENCIA Y FACTORES PREDISPONENTES

La Fractura, es una lesion que se puede originar por diversas causas, dentro de las mas frecuentes encontramos; el trauma subitio grave (Caida, golpe, accidente automovilistico).

Factores que influyen en la presencia de una Fractura son;

- a) Dientes debilitados por restauraciones amplias quedando paredes delgadas o cuspides sin soporte dentinario bajo las fuerzas de la masticacion.
- b) Casos de resorcion interna de los dientes.
- c) Dientes tratados endodonticamente, los cuales suelen ser fragiles u susceptibles a las Fracturas.

Las piezas dentales, en las que se presentan con mayor frecuencia las Fracturas son; los dientes anteriores superiores, anteriores inferiores, debido a los traumatismos más frecuentes -- como son; caidas, golpes por accidentes o juegos bruscos.

Podriamos dividir a los pacientes con Fracturas dentales --

por su actividad que desempeñe o edad, debido al tipo de agente causal etc.

- 1) Pacientes niños, en los cuales las Fracturas se presentan -- por caídas, traumatismos por juegos .
- 2) Adultos jóvenes, donde las causas más frecuentes son por --- accidentes automovilísticos, deportes bruscos, presentándose fracturas o lesiones de hueso de sostén tejidos blandos del labio inferior y del mentón principalmente.
- 3) Pacientes que llegan con Fracturas a causa de peleas calleje ras en los cuales es característico la presencia de luxaciones y exarticulación de dientes, Fracturas radiculares o de hueso de sostén.
- 4) Pacientes Drogadictos, los cuales son característicos en --- presentar Fracturas coronales, ya que estos después de 3 o 4 horas de haber ingerido la droga, cierran violentamente las arcadas, fracturándose las cúspides linguales y bucales.
- 5) Pacientes Epilepticos, la presencia de las Fracturas son debidas a caídas y convulsiones durante sus crisis.

La mal oclusión es un factor predisponente en la presen-- cia de las Fracturas, dominando la frecuencia en pacientes con protrusión del maxilar, viéndose estos afectados en uno o más - dientes anteriores.

2.3 CLASIFICACION (ELLIS)

- Clase I. Lesiones que implican unicamente Esmalte
- Clase II. Lesiones que implican a la Dentina sin exposi-
cion Pulpar.
- Clase III. Fracturas coronarias con exposicion Pulpar.
- Clase IV. Fractura radicular con o sin Fractura coronaria.
- Clase V. Dientes avulsionados o luxados.
- Clase VI. Dientes con subluxacion (intruidos extruidos o
desplazados).
- CLASE I. La mayoría de estas se les considera como benignas, las cuales son causadas por lesiones leves y caídas o por morder objetos rígidos, provocando que el esmalte se astille. En este tipo de Lesiones el diente se presenta firme con vitalidad y sin mas complicaciones, asintomaticos, pero pudiendo llegar a presentar estímulos al frío o -- calor. Generalmente se presentan en el borde incisal o incisoproximal del diente.
- CLASE II. Se presentan horizontal o diagonal afentando al tejido dentinario y tejido del esmalte sin involucrar a la pulpa dental, su sintomatclogia -----

se presenta bajo estímulos al frío, calor, dulce, debido a que está expuesto el tejido dentinario.-

CLASE III. Este tipo de fracturas se presentan acompañadas de exposición pulpar, la sintomatología que se presenta es a los cambios termicos por lo cual debemos de realizar pruebas de vitalidad asi como tomas de radiografias, que nos sirvan para nuestra evaluación de la lesión. Debiendo de tomar en cuenta varios factores como; tipo de diente, tipo de fractura, edad del paciente, y tiempo transcurrido entre el accidente y la primera cita de asistencia odontologica.

Dentro del plan de tratamiento que le podemos ofrecer estan;

- 1) Protección pulpar
- 2) Pulpotomia
- 3) Pulpectomia
- 4) Extracción dental

El tratamiento lo podemos dividir en;

1. Inmediato, el cual estara dirigido a mantener la vitalidad del diente lesionado realizando la protección pulpar y restauración temporal adecuada.

2. Mediato, el cual se realiza despues de ver los resultados, se realizará el diseño y elaboración de la restauración funcional y estética. El pronostico en este tipo de fracturas es favorable para el diente.

CLASE IV. Las fracturas radiculares son poco frecuentes en los niños, y mas comunes en los adolescentes. Presentandose con mayor frecuencia este tipo de fracturas en raices ya formadas.

La fractura se puede presentar en el tercio -- cervical, tercio medio, tercio apical o en varios puntos o ser conminutas, dependiendo de su localización , determinara en el pronostico del diente.

Cuando se presenta una fractura vertical, su-- pronostico es malo, por lo cual se indica como tratamiento la extracción de la pieza. La causa de este tipo de lesiones con frecuencia son; la practica de deportes bruscos sin la protec-- ción correcta o accidentes automovilisticos.

Clinicamente observamos movilidad del segmento-- separado, en algunos casos es muy dificil la --

localizacion de este tipo de fracturas por lo cual , es recomendable tomar varias radiografias en diferentes angulos y planos. El tratamiento dependerá del criterio del Cirujano -- Dentista de aplicar un tratamiento conservador o la extracción de pieza.

El tratamiento conservador comprende:

- 1) Reduccion de las partes desplazadas
- 2) Control a distancia con exámenes radiograficos periodicos
- 3) Inmovilizacion de la pieza lesionada

Cuando las fracturas se presentan en el tercio cervical cuentan con mayor movilidad por la falta de soporte, así como exposicion a la contaminación por fluidos bucales. Su pronóstico es desfavorable.

Cuando se presentan en el tercio apical las fracturas, su pronóstico es mucho mejor, manteniendo muchas veces la vitalidad del diente. Así consideramos que el pronóstico se agrava cuando la ruptura (fractura) se haya más próxima a la corona clinica. Los dientes que presentan fracturas radiculares, requieren de un tratamiento inmediato, que consiste en -

la reducción e inmovilización de las piezas involucradas, pudiendo realizar ferulas de acrílico.

CLASE V. La avulsión, es el desplazamiento total del diente fuera de su alveolo, presentándose dolor ocasionado por la contusión y el desgarramiento de los tejidos de sostén.

El estudio radiografico, nos sirve de gran ayuda, ya que en el caso de dientes primarios podemos observar si fue afectado el germen dentario permanente, así como el grado de lesión de los tejidos de soporte. El tratamiento queda al criterio del Cirujano Dentista, el cual puede ser conservador o bien en el reemplazo protesico.

CLASE VI. El desplazamiento de un diente dependerá de la dirección de la fuerza causal, pudiendose ver desplazado hacia labial o lingual, movimiento de intrusión o movimiento de extrusión. Cuando el movimiento es hacia lingual o labial se reducirá bajo presión digital previa anestesia, para llevarlo a la posición correcta-- nos guiaremos con las piezas continuas, después procederemos a ferulizar de 4 a 12 semanas para un mejor pronostico.

Los dientes temporales anteriores, son los más afectados en el desplazamiento de intrusión, en estos casos algunos autores consideran conveniente dejar así la pieza, observándose la tendencia de volver a brotar en un lapso de 6 a 8 semanas, solo en el caso de que se haya ejercido presión sobre el germen dentario permanente en desarrollo, bajo anestesia se llevará a su posición correcta y se ferulizará con una ferula de acrílico que la cementaremos con --- Oxido de Zinc y eugenol durante 6 a 8 semanas, el pronóstico es favorable para la pieza.

C A P I T U L O 3

" EXAMEN, DIAGNOSTICO Y PRONOSTICO DE LAS LESIONES DENTALES "

El pronóstico de un buen tratamiento en las lesiones dentales, se apoya en un buen diagnóstico y examen clínico de la lesión. Los síntomas de las lesiones dentarias presentan un cuadro complejo, por lo cual debemos hacer un examen minucioso de la lesión en particular.

3.1 HISTORIA CLINICA

La cual va desde preguntas básicas como son; edad, sexo, dirección, teléfono, ocupación. Preguntaremos por el problema en sí, cómo, cuándo ocurrió, dónde ocurrió y las circunstancias de asepsia, con el fin de establecer la extensión y localización de la lesión. Historial de lesiones anteriores con el fin de saber datos de vitalidad y capacidad de recuperación del tejido pulpar, la presencia de dolor espontáneo (nos indicará daño en la estructura de sostén), la extravasación de sangre en ligamentos periodontales, reacciones dolorosas a cambios térmicos, si es sensible a la masticación. Debemos terminar por hacer una historia completa de padecimientos generales del paciente previniendo una alergia o algún problema hemorrágico.

3.2 EXAMEN CLINICO

Este examen se basa en la palpación, exploración y percusión, así como de métodos específicos.

- PALPACION.- Con esta prueba, obtenemos resultados como presencia de movilidad anormal del diente o fragmentos alveolares, así como la presencia de cuerpos extraños.

- EXPLORACION.- Esta la realizamos por medio de la vista, observando la zona afectada para poder determinar el tipo y extensión de la lesión, si la fractura abarca pulpar o no, cambios de coloración del diente, presencia de laceración, in--flamación o hemorragia de los tejidos blandos.

- PERCUSION.- Nos indicará la presencia de dolor cuando la lesión afecta a los ligamentos periodontales, realizamos la prueba tanto en forma vertical como horizontal.

- METODOS ESPECIFICOS.- Las pruebas empleadas para determinar la vitalidad del tejido pulpar son varias, las cuales están basadas en los principios de conducción de estímulos de los receptores sensibles del tejido pulpar.

a) Estímulos Mecánicos; emplearemos la punta de una sonda dental en el caso de que se presente exposición pulpar con fractura, también; podemos emplear en este caso una torunda de algodón empapada de solución salina, aplicándola sobre la lesión.

b) Pruebas Térmicas; en este tipo de pruebas, los resultados no son muy confiables, ya que su intensidad no puede ser grduada, por lo que el tejido dental puede reaccionar negativamente. Los productos más emleados son; gutapercha caliente, - la cual se calentará unos 5 mm de longitud del material durante unos 2 seg., aplicándola en la superficie vestibular, su - valor es difuso y no podemos repetir la prueba, otro como el-cloruro de etilo, el cual se aplica por medio de una torunda-de algodón, aplicandola de la misma forma que la gutapercha, - presentando las mismas desventajas, el hielo, lo aplicamos -- por medio de un cono sobre la superficie vestibular del diente, la reacción está dada por el tiempo de aplicación, vitalometro eléctrico, el estímulo debe de estar bien definido, ya - que puede afectar al tejido pulpar, la ventaja de este instrumento es que podemos tener un control de la forma, duración, - frecuencia y dirección del estímulo.

c) Transiluminación; metodo que nos ayuda a determinar las lineas de fractura en el Esmalte, dirigiendo una iluminación pa-ralela al eje vertical del diente. Por medio de este método - podemos observar fracturas horizontales, verticales, divergentes.

Estas pruebas nos permiten establecer el plan de trata-miento, los estudios clínicos e histológicos noa dan una rela

ción constante entre el estado biológico de la pulpa y las -- reacciones clínicas, estas pruebas deben registrarse tomándose como modelo de comparación para otras visitas posteriores a la consúta.

- EXAMEN RADIOLOGICO.- Nos determinará la extensión de la le-- sión, presencia de fracturas radiculares, proximidad entre la-- fractura coronaria y la pulpa dental, involucración o no de -- dientes adyacentes o antagonistas, estado de desarrollo del - apice radicular, presencia de cuerpos extraños, engrosamiento-- del ligamento, estado del hueso alveolar, tamaño y naturaleza-- del tejido pulpar.

Las radiografías mas empleadas son las periapicales, extraora-- les, es recomendable efectuar una proyección oclusal, obtenien-- do así un examen más amplio de la zona afectada.

La interpretación de una fractura dental radiográficamente, la consideramos como la pérdida de continuidad de los elementos de un tejido o cuerpo. Nos aportan datos valiosos como el tipo de-- fractura simple o múltiple, su localización y extensión de la-- misma. Podemos tener variantes en la observación de las fractu-- ras por circunstancias como;

a) No observamos las fracturas porque se confunden con las ra-- diolucidez de otras estructuras, superposición de un plano ----

donde no se encuentre ésta, por lo cual se recomienda tomar --
varias radiografías en diferentes planos.

b) Cuando el espacio entre los fragmentos es ocupado por tejido calcificado, la imagen es una línea de fractura débilmente registrada y los fragmentos íntimamente en contacto.

c) Cuando el espacio entre los fragmentos se encuentra ocupada por tejido oseo conectivo, se observa esta continuidad del hueso alveolar entre los fragmentos.

Para que podamos obtener el estado del tejido pulpar, debemos de evaluar los datos registrados en el examen clínico e historia clínica, las quejas subjetivas del paciente y la reacción del diente a pruebas de vitalidad y percusión.

CAPITULO 4

" FRACTURAS CORONALES "

4.1 FRACTURA INCOMPLETA

Los factores etiológicos más frecuentes, son lesiones por caídas o por traumatismos por cuerpos extraños directamente en esmalte, también; el bruxismo es uno de los factores que originan este tipo de fracturas.

La manera de diagnosticar más efectiva es por medio de un rayo de luz dirigido paralelamente al eje longitudinal del diente, la dirección que presentan son variables y la localización dependerá del sitio del traumatismo, este tipo de fracturas no presentan sintomatología dolorosa.

El tratamiento dependerá de analizar por medio de la historia clínica, examen oral y radiografía de la pieza lesionada y tejidos adyacentes. Generalmente este tipo de fracturas no requieren de un tratamiento restaurativo, pero si de un control de vitalidad pulpar periódico, el cual realizamos de 6 a 8 semanas después del traumatismo, ya que este es el tiempo más crítico de la recuperación pulpar, cuando encontramos cambio de coloración en la cámara pulpar nos indicará muerte pulpar y el tratamiento a elegir será endodóntico. Cuando el diente conserva su coloración natural y la vitalidad pulpar responde favora-

blemente, nos dedicaremos a pulir bordes agudos del esmalte -- exclusivamente para prevenir una laceración de lengua y labios; como tratamiento estético podemos emplear adhesivos comerciales, tallado de esmalte, ésto lo realizamos después de un tiempo necesario de 6 a 8 semanas de haber comprobado la vitalidad -- -- pulpar.

4.2 FRACTURA NO COMPLICADA CON DENTINA EXPUESTA

Los dientes más afectados son los incisivos centrales superiores, debido a accidentes, caídas o traumatismos menores sin presentar la involucración del tejido pulpar. Estas fracturas se pueden presentar horizontales afectando totalmente la superficie incisal, también; se puede presentar diagonal perdiendo --- gran parte del ángulo incisivo proximal.

Al presentarse la dentina expuesta, ésta presenta signos-- agudos, como dolor en la masticación, a cambios térmicos, al -- dulce, etc., en piezas donde el ápice radicular se encuentra -- abierto habrá menos probabilidades de extrangulamiento del paquete vasculonervioso, tratandolo de mantener a salvo con el fin de que se acomplete el desarrollo normal de la raíz.

Cuando es tratada la fractura se puede presentar patologías en tejido pulpar como formaciones de abscesos o necrosis pulpar.

El tratamiento dependerá de ser inmediato o de urgencia, deberemos de proteger a la dentina con el fin de permitirle a la pulpa que forme una barrera de protección de nueva dentina, pudiendo correr el riesgo de que los estímulos agresores por medio de la dentina expuesta hallan modificado esa propiedad formadora del tejido pulpar fracasando el tratamiento.

Cuando efectuamos un recubrimiento pulpar, lo realizamos tomando en cuenta todas las medidas de asepsia, aislando al diente o dientes fracturados por medio del dique de hule, limpiamos la superficie expuesta con una solución salina, colocando una capa de hidróxido de calcio de grosor medio sellando la dentina expuesta, protegiendo esta curación con un aposito temporal.

El período de recuperación de la dentina es aproximadamente de 2 semanas. Cuando la lesión se extiende hasta los tejidos de sostén podemos emplear una férula, efectuamos el recubrimiento pulpar indirecto aplicando todas las medidas de asepsia colocando después un aposito quirúrgico, para cementar con este la férula, el control lo realizaremos por medio de la toma de radiografías observando la recuperación del tejido de sostén realizando pruebas de vitalidad pulpar.

Para la restauración definitiva, podemos emplear incrustaciones coladas, coronas oro-porcelana, jacket de porcelana. En el caso de dientes temporales las restauraciones más empleadas son las coronas de acero-cromo.

4.3 FRACTURA COMPLICADA DE LA CORONA

Este tipo de fractura, afecta al tejido pulpar, parcialmente o llegando a una laceración total del tejido, quedando en contacto con el exterior (medio bucal), la sintomatología se presenta con dolor agudo provocado. La rapidez con la que sea tratada la pulpa dental dependerá del buen pronóstico de ésta, manteniendo en las mejores condiciones de asepsia y sellado de ésta del medio externo.

Cuando el tejido pulpar ya no cuenta con la capacidad para recuperarse realizaremos el tratamiento de conductos endodónticamente.

Los diferentes tratamientos que podemos realizar en este tipo de fracturas son;

1) Recubrimiento Pulpar Directo.- Lo realizamos cuando se presenta una exposición franca por mínima que sea, con el fin de preservar la vitalidad y funciones del tejido pulpar.

t e c n i c a

- a) Aislamiento de la pieza por medio del dique de hule o con rodillos de algodón estéril.
 - b) Ascepcia de la zona empleando agua bidestilada o suero-fisiológico.
 - c) Secado de la zona expuesta con algodón estéril.
 - d) Aplicación del hidróxido de calcio sellando la zona de-exposición.
 - e) Protegeremos al material sellador con una base de óxido de zinc y eugenol, empleando coronitas de acero inoxidable o de poli-carbonato para proteger nuestra curación.
 - f) Control radiográfico y pruebas de vitalidad, verificando en un tiempo considerable la formación o no del puente dentinario en el lugar de la comunicación pulpar, -- realizando en el caso de que se haya formado el puente-una restauración definitiva.
- 2) Pulpotomía.- Es la extirpación total del tejido pulpar cameral, exclusivamente dejando los paquetes radiculares con vitalidad. Este se realiza cuando la exposición pulpar ha sido muy extensa y el tejido cameral se encuentra contaminado.

- a) Colocación del anestésico en la pieza por tratar.
- b) Aislamiento con dique de hule.
- c) Eliminación total de material extraño al diente.
- d) Realizaremos el acceso a la cámara pulpar por medio de una fresa de bola.
- e) Retiramos el tejido cameral por medio de una cucharilla o escavador estéril con filo.
- f) Irrigamos con una solución salina o suero fisiológico -- y control de la hemorragia.
- g) Secamos la cavidad de la cámara pulpar con algodón estéril.
- h) Aplicación de hidróxido de calcio sobre el piso de la -- cámara pulpar sellando los conductos radiculares, aplicación posterior de una base de óxido de zinc y eugenol.
- i) Toma de radiografía verificando el sellado.
- j) Después de un período de 6 meses aproximadamente, tomaremos una radiografía de control verificando la vitalidad de los paquetes radiculares, ya que podemos correr el -- riesgo de que se nos presente calcificación en conductos.
- k) Realización de la restauración definitiva.

3) Pulpectomía.- Es la extirpación total del paquete pulpar realizando el tratamiento de conductos, la realizamos cuando

encontramos una exposición muy amplia o cuando encontramos una patología pulpar irreversible.

T e c n i c a

- a) Toma de radiografía de control. (conductometría aparente)
- b) Aplicación del anestésico
- c) Aislamiento de la pieza por tratar
- d) Eliminación de todo material extraño al diente
- e) Realizamos el acceso a la cámara pulpar, verificando la--
eliminación total del techo de la cámara pulpar, no dejan
do ningun escalon en las paredes
- f) Localización de conductos
- g) Toma de conductometría real
- h) Trabajo biomecanico de conductos radiculares

NOTA: La irrigación es muy importante alternarla con el tra-
bajo biomecanico de conductos para la eliminación de teji-
do pulpar.

- i) Secado de conductos
- j) Obturación de conductos
- k) colocación de base (óxido de zinc y eugenol).
- L) Restauración final de la corona

En dientes jóvenes donde no ha sido terminado el proceso del cierre del foramen, la obturación se realiza con óxido de zinc y eugenol. Ya que este material es reabsorbido, cuando el cierre del foramen se haya acompletado realizaremos la obturación con puntas de gutapercha y nuestra restauración definitiva de la corona.

4) Extracción.- Esta la realizamos cuando el diente presenta gran reabsorción radicular o cuando la lesión involucra tejidos de sostén y éstos no se pueden regenerar, también; cuando encontramos la presencia de una fractura a nivel de la unión cemento-esmalte.

En dientes temporales, trataremos de conservarlos lo más posible dentro de la boca, ya que la extracción de éstos nos puede traer problemas de mal oclusión en el futuro.

CAPITULO 5

" FRACTURAS RADICULARES "

Las fracturas radiculares generalmente se presentan -- horizontales o ligeramente oblicuas y se clasifican según -- el tercio radicular donde se localicen.

5.1 FRACTURAS HORIZONTALES

- a) Fracturas del Tercio Apical
- b) Fracturas del Tercio Medio
- c) Fracturas del Tercio Gingival o Cervical

Las fracturas verticales son raras, tienen pronóstico sombrío, en la mayor parte de ellas efectuamos como tratamiento la extracción del diente.

Las fracturas horizontales pueden evolucionar de la siguiente manera;

- a) Fracturas del Tercio Apical.- Son las que mejor pronóstico tienen y pueden repararse muchas veces conservando la vitalidad pulpar, sobre todo en dientes jóvenes.
- b) Fracturas del Tercio Medio.- Son las que más dudoso es su pronóstico, cuando existen condiciones favorables (inmovilidad y buena nutrición pulpar), pueden repararse -----

conservando la vitalidad pulpar, con formación de un callo interno de dentina reparativa y otro extremo de cemento.

Andreassen describe la patología, evolución y posible cicatrización de las fracturas radiculares del tercio-medio, en varios tipos, condicionados por la reacción-histológica, la movilidad y otros factores que pueden ser;

1.-Cicatrización con tejido calcificado, con unión de los fragmentos mediante un callo, formado por dentina, osteodentina y cemento.

El cemento es a menudo precedido por un proceso de resorción y no llega a unir completamente las superficies fracturarias, si no que está entremezclado con tejido conectivo proveniente del ligamento periodontal.

2.- Interposición de tejido conectivo entre los dos fragmentos de la fractura, que se hayan cubiertos de cemento en su superficie, creando un nuevo "foramen apical" de origen dentario.

3.- Interposición de tejido óseo y conectivo en forma de puente, separados los fragmentos, este tipo de cicatrización ocurre cuando el trauma se produce antes de completar su crecimiento el proceso alveolar, de

tal manera que el fragmento coronario continua su erupción mientras que el fragmento apical queda retenido en el maxilar. Clínicamente, responde a la vitalidad normalmente.

4.-Interposición de tejido de granulación inflamatorio, del que es responsable el fragmento coronario con la pulpa necrótica. El fragmento apical puede tener pulpa viva, pero - existe una amplia línea de rarefacción del hueso alveolar, a nivel de la fractura, con extrusión, sensibilidad a la percusión y ocasionalmente fístula.

Fracturas del tejido gingival o cervical.- Debido a la movilidad del fragmento coronario y a la facilidad con que - puede infectarse tiene el peor pronóstico de las fracturas - radiculares transversales.

La actitud del profesional ante una fractura puede ser:

1.-La semiología minuciosa y delicada comprenderá una especial atención a la coloración del diente, a la vitalometría y sobre todo, a la movilidad. Se harán varios roentgenogramas, con diferente angulación, pues la imagen radiográfica puede ser tan tenue que pase inadvertida al interpretar una sola placa.

2.-Si existe vitalidad pulpar, la terapéutica estará encaminada a mantenerla mediante las normas siguientes:

a) Se ferulizará la corona del diente con alambre y a los ---

dientes vecinos o con férulas de resina acrílica cementada, procurando en todo caso inmovilizar los fragmentos para que se inicie la recuperación.

b) Se evitará la infección, siendo optativa la administración de antibióticos, la colocación de un pequeño festón de cemento quirúrgico a nivel gingival, etc.

3.- Si, como sucede frecuentemente en las fracturas del tercio medio y cervical, sobreviene la infección pulpar de carácter irreversible, se practicará la biopulpectomía total con la obturación de conductos radiculares, ferulizando a continuación para así intentar al menos lograr el callo cementario. Como material de obturación es recomendable el uso de conos de cromocobalto estandarizados preccnizados por Frank. Para los implantes endodónticos, a fin de que, al ser cementados en el conducto, logren con su rigidez una óptima ferulización directa interfragmentos.

4.- En el caso de que ya exista una necrosis pulpar, con infección en el espacio entre los fragmentos o fracasase el tratamiento anterior, se podrá intentar como último recurso:

a) Si la fractura es apical, obturar el diente y hacer a continuación la remoción quirúrgica del ápice fracturado, -- alisando y puliendo los bordes de la raíz residual.

b) Si la fractura es del tercio medio, eliminar por vía quirúrgica el fragmento apical y colocar un implante endodóntico de cromo-cobalto.

c) Si la fractura es del tercio cervical y no muy alta, puede ensayarse el tratamiento parodontal y endodóntico siguiente; amplia gingivectomía circular, eliminación del fragmento coronario, osteoplastia, formación del cuello artificial y conductoterapia de la raíz residual, para posteriormente restaurar la corona perdida con retención radicular.

En cualquier caso, el diente lesionado deberá quedar fuera de oclusión y su evolución será siempre controlada.

En algunas fracturas del tercio coronario, subgingivales o transversas, se puede emplear un tratamiento combinando ortodoncia con tratamientos endodónticos, para lograr una reerupción del fragmento y así solucionar un problema clínico.

Cuando varios o un diente son luxados o avulsionados totalmente de sus alveolos por un traumatismo, es factible como tratamiento el reimplante.

- Consideraciones Clínicas de la Fractura radicular -----
Horizontal.- Las fracturas horizontales en dientes permanentes, se pueden presentar en el tercio cervical, medio o apical de la raíz, pudiendo presentar problemas en el ---

plan de tratamiento formulado por el Cirujano Dentista en su decisión por realizar tratamientos de conductos o por la extracción.

Numeroso estudios han demostrado que cuando la fractura esta situada en el tercio cervical de la raiz o mas apicalmente, es posible una reparación entre los segmentos y no necesariamente requiere de tratamiento endodontico.

Es justificable un enfoque mas conservador en el tratamiento de las fracturas radiculares horizontales, pues a diferencia de las luxaciones y avulsiones y posterior reimplante en las que el restablecimiento de la vascularización de la pulpa ocurrira a partir de los tejidos periapicales, una raiz fracturada ofrece una amplia comunicación desde el conducto pulpar a los tejidos periodontales facilitando el restablecimiento de la circulación sanguínea.

Otro factor importante es el hecho que el edema y la hemorragia que se presenta en la pulpa despues del traumatismo, pueden escapar a traves de la fractura, evitando de esta manera una presión excesiva sobre los vasos sanguíneos pulpares.

Son de primordial importancia las revisiones clínicas y radiográficas secuenciales para revelar la existencia de necrosis pulpar cambios de color en el diente, movilidad, dolor y manifestaciones clínicas de inflamación. En caso de presentarse necrosis pulpar, se podrá diagnosticar por la radiolucidez que se desarrolla junto a la línea de fractura.

Al referirse a la evaluación de emergencia es este tipo de fracturas mientras el dolor y la movilidad no estén presentes, el operador deberá evitar establecer un diagnóstico y tratamiento definitivo, dando tiempo a que se presente una autoreparación y curación.

Se debe tener en cuenta que para que pueda presentarse una reparación entre los fragmentos de la fractura, es de primordial importancia que no exista movilidad ni proceso infeccioso.

5.2 FRACTURA VERTICAL Y EN CINCEL

Fracturas rediculares verticales, son aquellas en las cuales la línea de fractura está en el mismo sentido que el eje mayor del diente. Fracturas en Cincel son aquellas en las cuales hay una gran diferencia entre la

altura vestibular y la lingual. Los extremos radiculares fracturados están uniformemente biselados y presentan aspecto de cincel.

El pronóstico de las fracturas verticales es malo - ya que los segmentos fracturados generalmente no se unirán mediante callo. Lamentablemente, las fracturas verticales casi siempre abarcan las superficies vestibular - y lingual de la raíz y la mera reparación del sector vestibular no proporcionará un resultado favorable.

Por lo tanto, casi siempre está indicada la extracción.

A veces se produce una fractura radicular vertical, a consecuencia de la condensación excesivamente vigorosa de gutapercha.

Lo típico es escuchar un crujido en el momento de - fractura. Entonces el operador cree que puede atacar más conos de gutapercha en el conducto.

La extracción del diente es el único recurso después de este tipo de fractura.

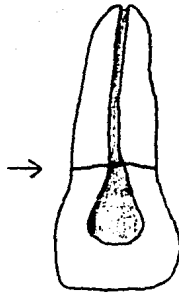
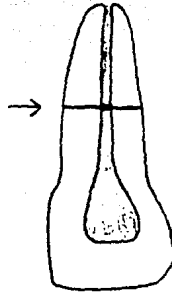
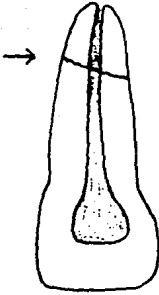Las fracturas en cincel tienen un pronóstico igualmente malo, los extremos biselados agudos de los segmentos fracturados tienden a deslizarse uno sobre otro ---

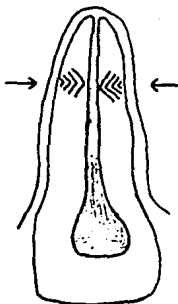
ESTA TESIS NO DEBE
SALIR DE LA BIBLIOTECA

cuando actúan las fuerzas de la masticación, impidiendo la formación del callo. Si la fractura se produce en la porción apical de la raíz, el fragmento apical puede -- extirparse quirúrgicamente al mismo tiempo que se obtura el conducto del segmento coronario. Sin embargo, el nivel coronario de las fracturas en cincel puede estar en el tercio coronario de la raíz y la remoción del segmento apical deja sólo una pequeña cantidad de raíz -- remanente. Por lo tanto, las soluciones son la extracción o el intento de aumentar la longitud radicular -- mediante la colocación de un implante endodóntico.

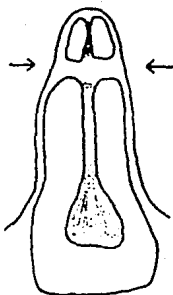
FRACTURAS RADICULARES

MODALIDADES DE UNION

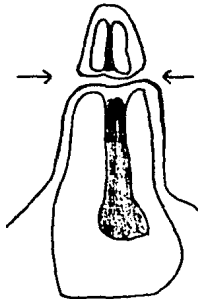




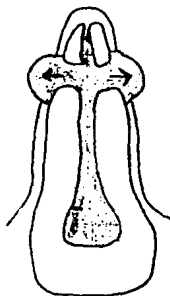
TEJIDO CALCIFICADO



TEJIDO CONECTIVO



UNION DE HUESO Y TEJIDO
CONECTIVO



UNION DE TEJIDO D'GRANULACION

C O N C L U S I O N E S

Debemos de tomar en cuenta que muchos factores importantes en la valoración de la lesión, para llegar a un buen diagnóstico y tratamiento de la misma como:

- 1.- Edad del paciente
- 2.- Estado general de salud
- 3.- Cómo ocurrió el accidente
- 4.- Hora en que ocurrió el accidente
- 5.- Estado de acepsia
- 6.- Características del diente (estado de desarrollo epical, integridad, forma anatómica)
- 7.- Tipo de fractura
- 8.- Relación con los dientes adyacentes
- 9.- Antagonista, factores genéticos, anatómicos y estéticos, valoración del dolor, valoración de tejidos adyacentes, sintomatología.

Cuando estos dientes lesionados se presentan asintomáticos- podemos pensar en alguna degeneración como:

- a) Necrosis pulpar
- b) Hemorragias internas
- c) Reabsorciones internas, externas
- d) Degeneraciones cálcicas
- e) Aniquilosis

Por lo cual nuestro estudio de valoración deberá ser completo y minucioso para poder llegar al tratamiento adecuado.

Debemos de tomar en cuenta que la conservación de dientes permanentes anteriores, es muy importante en la estética del paciente, los cuales son los más afectados y constituyen un importante factor en la conducta psíquica del individuo de la sociedad.

La prevención es la medida más indicada a seguir en individuos niños y jóvenes, ya que son las edades en que con mayor frecuencia se presentan por las actividades desarrolladas como juegos violentos, caídas, accidentes en bicicletas, motos, peleas, etc.

Esta prevención la podemos realizar por medio de protectores bucales en diferentes actividades.

BIBLIOGRAFIA

J.O. ANDRGASEEN
LESIONES TRAUMATICAS DE LOS DIENTES
Editorial Labor S.A.
Primera Edición junio 1977.

SINDNEY B. FINN
ODONTOLOGIA PEDIATRICA
Editorial Interamericana
Cuarta Edición 1976.

FRANK M. MCCARTHY
EMERGENCIAS EN ODONTOLOGIA
Editorial el Ateneo
Buenos Aires 1976.

GOMEZ MATAIDI
RADIOLOGIA ODONTOLOGICA
Editorial Mundi

HISTOLOGIA Y EMBRIOLOGIA BUCAL
ORBAN
Sexta Edición en Ingles
Editorial Prensa Medica Mexicana
1969

ALVIN L. MORRIS
LAS ESPECIALIDADES ODONTOLOGICAS EN LA PRACTICA GENERAL
Editorial Labor S.A.

E. HARNDT. WEYERS
ODONTOLOGIA INFANTIL
Editorial Mundi
1967.