

QUEILITIS ACTÍNICAS CON SINTOMATOLOGÍA PRURÍTICA  
PRESENTACIÓN DE CASOS CLÍNICOS

POR

C.D. EDUARDO ALBERTO LARA LÓPEZ

T E S I S

PRESENTADO COMO REQUISITO PARA OBTENER EL GRADO DE

MAESTRÍA EN ODONTOLOGÍA  
(PATOLOGÍA BUCAL)

TESIS CON  
FALSA DE ORIGEN

MAYO 1988



Universidad Nacional  
Autónoma de México



## **UNAM – Dirección General de Bibliotecas Tesis Digitales Restricciones de uso**

### **DERECHOS RESERVADOS © PROHIBIDA SU REPRODUCCIÓN TOTAL O PARCIAL**

Todo el material contenido en esta tesis está protegido por la Ley Federal del Derecho de Autor (LFDA) de los Estados Unidos Mexicanos (México).

El uso de imágenes, fragmentos de videos, y demás material que sea objeto de protección de los derechos de autor, será exclusivamente para fines educativos e informativos y deberá citar la fuente donde la obtuvo mencionando el autor o autores. Cualquier uso distinto como el lucro, reproducción, edición o modificación, será perseguido y sancionado por el respectivo titular de los Derechos de Autor.

# I N D I C E

INTRODUCCIÓN.....	1
ANTECEDENTES.....	4
GENERALIDADES Y REVISIÓN BIBLIOGRÁFICA.....	6
PRESENTACIÓN DE CASOS CLÍNICOS.....	40
CUADROS.....	14 y 44
DISCUSIÓN.....	56
RESUMEN.....	60
CONCLUSIONES.....	62
BIBLIOGRAFÍA.....	64
GLÓSARIO.....	67
CURRÍCULUM VITAE.....	70

## ÍNDICE DE FIGURAS

- FIGURA 1.- Paciente sexo femenino de 22 años de edad con lesión en labio inferior de carácter prurítico.
- FIGURA 2.- Paciente sexo femenino con lesiones únicas en labio inferior de intensa reactividad papular-prurítica de origen solar.
- FIGURA 3.- Síndrome reaccional de prurigo actínico con pápulas eczemas liquenificación labial y áreas adyacentes, en paciente de 18 años de edad, masculino.
- FIGURA 4.- Macroquelia con áreas de hiperpigmentación labial.
- FIGURA 5.- Mismo individuo con lesiones dermatológicas en brazos del prurigo actínico.
- FIGURA 6.- Lesión labial de paciente masculino de 61 años de edad con síntoma de prurítico en labio inferior.
- FIGURA 7.- Frotis de biopsia de labio inferior de naturaleza prurítica (10X)
- FIGURA 8.- Frotis de biopsia de labio inferior zona, del bermellón (20X)
- FIGURA 9.- Frotis de biopsia de labio inferior de zona de bermellón (40X)
- FIGURA 10. Frotis de biopsia de labio inferior zona, transicional(100X)
- FIGURA 11. Frotis de biopsia de labio inferior de la zona del bermellón (20X).

## INDICE DE CUADROS

CUADRO 1.- Clasificación de las fotodermatosis (clasificación de Dr. Willis.

CUADRO 2.- Cuadro de casos clínicos de lesiones actínicas con sintomatología prurítica.

## INTRODUCCIÓN

Las queilitis actínicas con sintomatología prurítica, se consideran lesiones que afectan a los labios, tanto en su zona cutánea como en su área mucocutánea (transicional).

La zona labial es considerada como un área controversial en cuanto a su manejo, pues profesionales como el Estomatólogo, Dermatólogo y el Gastroenterólogo de alguna forma deben responsabilizarse de su atención.

Las "queilitis actínicas" están estrechamente vinculadas a la luz solar y llama la atención que éstas presenten diferentes manifestaciones clínicas y diversa patogenia, recibiendo influencia de factores con carácter lumínico. De tal forma se encuentran diversos grupos de padecimientos en los cuales el sol actúa en forma directa o indirecta, produciendo daños de carácter agudo o crónico, como lo es la quemadura solar o bien provoca daño por sensibilización a sustancias o farmacos de uso tópico o de administración sistémica.

Las radiaciones lumínicas pueden provocar a través de un mecanismo alérgico lesiones como el "Prúrigo Solar" de difícil tratamiento. Las queilitis pruríticas de origen solar, no están reconocidas en la literatura médica, ya que sólo son manifestaciones sintomáticas de entidades como la Erupción Polimorfo Lumínica (EPL), Prúrigo solar, Prúrigo solar de altiplanicie, Dermatitis solar, Prúrigo de verano, Dermatitis solar, etc. Por ello nos encontramos que se consideran de una forma

controversial como entidades novedosas, no existiendo antecedentes en la literatura anglosajona ni francesa de "Queilitis prurítica" y sólo es de notar que un artículo publicado por Xu Guoqi y cols. en la revista Oral Surgery, Oral Medicine, Oral Pathology vol. 55 (4) 1983, se hace mención de esta entidad, sugiriendo el calificativo de "Queilitis de Linfoplasia Benigna".

Es de particular interés considerar que los aspectos anatomopatológicos en las diferentes manifestaciones actínicas difieren en cuanto a su presentación y se encuentran publicados los diferentes aspectos en las entidades dermatológicas antes mencionadas, sin embargo se puede decir que dichas manifestaciones en la zona labial pueden diferir, por lo cual hay que considerar en los labios varias estructuras como son: la superficie cutánea, mucosa y área mucocutánea las cuales tienen diferente estructura y por lo tanto diferente reacción a los estímulos.

Actualmente no se reportan ni precisan datos sobre los aspectos anatomopatológicos que existen en la región labial sobre entidades como las producidas por la acción solar.

Por otro lado e independiente de la manifestación prurítica, si la exposición solar se efectúa en forma sostenida por años, ésta puede dar lugar a entidades cancerizables en los labios como es: la leucoplasia, critroplasia, elastosis solar y al mismo carcinoma epidermoide.

El presente estudio tiene por objeto hacer una revisión de la literatura reciente y a la vez presentar una casuística vinculada a las diferentes manifestaciones pruríticas de origen solar en los labios.

La literatura médica de especialidad dermatológica y particularmente la latinoamericana hace énfasis en las manifestaciones labiales con un conocimiento profundo de las entidades en las cuales se presentan.

La población mexicana reporta un marcado índice de "queilitis actínicas", las que se manifiestan por razones de carácter ecológico y ocupacional en los obreros y campesinos que están expuestos a la luz solar, ésta puede producir diferentes daños tisulares particularmente en los labios, con distinto comportamiento y sintomatología, siendo uno de ellos el prurito.

El presente estudio fundamenta su interés en recalcar el compromiso que tenemos los Cirujanos Dentistas para capacitarnos en el manejo de esta área, ya que delegamos la responsabilidad a otras especialidades dando como resultado un mal manejo del paciente. Es esta especialidad la que debe ser puente profesional con otras que ya se mencionaron y de intervenir en el manejo interdisciplinario al tratar la patología de los labios.



## ANTECEDENTES

La literatura mundial no reporta una entidad calificada como queilitis prurítica y es hasta el año de 1983, en que se publican seis casos poco comunes calificados como "Queilitis de Linfoplasia Benigna", por Xu Guoqi y cols. antes de esta fecha no existen reportes que describan esta condición con este término. Sin embargo esta entidad se encuentra íntimamente relacionada a una fotodermatosis producida por luz solar la cual recibe los nombres de "Dermatitis prúrigo solar, Erupción polimorfo lumínica, Dermatitis solar, Prúrigo de altiplanicie, Prúrigo de verano, Luscitis, Prúrigo de Hutchinson.

Fue William en 1798, el primero en describirla con el nombre de "Eczema solare". En 1878 Hutchinson, hizo la primera publicación como Prúrigo de verano. Haxthausen en 1918, uso el término "Erupción polimorfo lumínica" (EPL), la cual se incluyó en las dermatosis solares de la eritro-papula-vesícula tipo prúrigo. En el año de 1926, Rash la describe como Erupción polimorfo lumínica crónica.

Hausman y Haxthausen en 1929, usaron el mismo término para describir a un grupo de dermatosis inflamatorias inducidas por la luz. Magnus discrepó en utilizar esta terminología ya que pensó que el Prúrigo era cercano pero diferente a la EPL y admitió que en algunos casos, los síntomas clínicos no se podían separar.

Lamb en 1950 la menciona como Dermatitis solar. En 1961 López la reconoce como Prúrigo actínico.

Epstein 1966 y Brodthagen 1969, consideraron a la EPL y al Prúrigo Aestivale como la misma entidad clínica.

Cairns y cols, 1968 reservaron el término "Hidroa Aestivale" para hacer relevante una variante clínica de la EPL.

Meara y cols., 1971 separaron la EPL y Prúrigo Aestivale, estos investigadores sustentaron el punto de vista de que estas entidades pueden ser separadas mediante parámetros clínicos.

En 1976 Magnús pensó que las dermatosis descritas en indios de norteamérica y latinoamérica correspondían al prúrigo aestivale y que las observaciones de Frain-Bell 1972 en algunos casos de prúrigo aestivale en niños más tarde se clasificaron como EPL en adultos que corresponden a una entidad clínica novedosa lo cual hace más difícil su clasificación.

Birt y cols. 1982 difieren en que la EPL hereditaria es una entidad distinta dentro de la EPL.

Los autores latinoamericanos afirman que el "Prúrigo Actínico" (1977), en América Latina debe considerarse como EPL tipo prúrigo con características especiales como lo mencionan Cordero (1976) y Hojyo-Domínguez (1974) en la que sustentan que ésta es una entidad de fotodermatosis que se presenta en varias poblaciones de América Latina.

## GENERALIDADES

Dentro de la Patología Bucal y en particular en el área labial, existen diversas manifestaciones de orden clínico, siendo una de ellas el "prurito" o comezón, éste es una manifestación sintomatológica de diversas enfermedades presentes en los labios como: herpes labial, urticaria solar, candidiasis, dermatitis por contacto, lesiones queratósicas labiales de origen solar y en particular las lesiones de origen solar como el "prúrigo actínico", la erupción polimorfo lumínica y sus distintas variedades.

Es importante hacer notar que el prurito solo es un síntoma, el cual no es patognomónico para poder calificar a una entidad en particular dentro de la Patología Bucal, como algunos autores lo hacen notar recientemente entre ellos: Xu Guoqi y cols. 1983. Por lo tanto es importante realizar una revisión de las lesiones actínicas antes mencionadas, en las que con frecuencia se encuentra presente esta manifestación.

El prúrigo es un síndrome reaccional cutáneo que se caracteriza por pápulas y prurito, costras hemáticas y liquenificación. El cuadro clínico se debe a diferentes causas a veces desconocidas. Es una dermatosis diseminada por todo el cuerpo, cuyo aspecto depende de la causa y por lo general está formada por lesiones papulosas, huellas de rascado y liquenificación, las lesiones se ven decapitadas lo que favorece la infección por gérmenes que com

plican el cuadro. En otras ocasiones se añaden una dermatitis por contacto por tratamientos indebidos, presentándose entonces además de costras y prurito, vesículas.

Se habla de prúrigos agudos y crónicos del niño y del adulto, así como también de diversas causas como son los alimentos, radiaciones lumínicas, virus, insectos, diabetes, linfomas, autointoxicaciones, parásitos, etc.

La luz solar puede ocasionar en la boca y en particular en los labios múltiples lesiones de distinta patogénesis, estas lesiones se denominan como actinodermatosis, fotodermatosis, luscitis ó erupciones solares. Existe por tanto una amplia gama de dermatosis que primaria o secundariamente, directa o indirectamente están provocadas por la luz ultravioleta, su rango va desde la quemadura por acción directa o bien por lesiones por fotosensibilidad a substancias como los cosméticos, medicamentos de aplicación local ó sistémica.

Así también encontramos mecanismos alérgicos a las radiaciones lumínicas que producen manifestaciones pruriginosas y lesiones de eczema labial, siendo la primera de difícil tratamiento.

Las fotodermatosis en general tienen como común denominador una topografía característica (zonas expuestas), además las defensas naturales de un individuo como lo es el pigmento de la piel serán determinantes en la aparición de ésta, siendo más trascendentes las lesiones de precáncer y cáncer que predominan en personas de tez blanca. En otros padecimientos

los mecanismos que establecerá el daño solar serán fundamentalmente inmunoalérgicos.

De particular interés resulta que algunas fotodermatosis están determinadas por factores ambientales como lo es la altitud donde habite el sujeto. Se han observado lesiones en personas que viven o trabajan a 1000 ó más metros sobre el nivel del mar.

Sin duda la afección lumínica más frecuente en nuestro medio es la dermatitis solar ó "prúrigo actínico" que parece estar cada vez más aceptada como una entidad diferente a la llamada erupción polimorfo lumínica, tipo prúrigo.

## ASPECTOS GENERALES DE LOS LABIOS

**ANATOMÍA:** Anatómicamente los labios presentan tres partes: cutánea, mucocutánea y mucosa, la estructura histológica es diferente en los tres sectores. Parte constitutiva de la boca los labios forman la pared anterior de la boca.

Los labios, son dos repliegues musculomembranosos, uno superior y otro inferior, adaptados a la convexidad de los arcos alveolodentarios. Son verticales y delgados en la raza negra. Presentan una cara anterior y otra posterior, un borde adherente, otro libre y dos extremidades.

La cara anterior del labio superior posee un surco media no que se extiende del subtabique nasal al borde libre del labio, donde termina en el tubérculo del labio superior. Corresponde a la soldadura de las dos yemas incisivas del em brión y a los lados de este surco subnasal, presenta una superficie triangular de base interna.

El labio inferior, por su cara anterior presenta en la línea media, la fosita media, donde se implanta vello.

La cara posterior está cubierta por la mucosa y está en relación con los arcos gingivodentarios.

El borde adherente se marca en la piel, para el labio su perior por los surcos nasolabial y labiogeniano, y para el labio inferior, por el surco mentolabial. Por su cara posterior, está constituida por el surco gingivolabial, donde se

hallan en la línea media los frenillos. El borde libre de adelante a atrás; es más o menos redondeado más grueso que el resto del labio y presenta una coloración roja y rosada.

Las extremidades de los labios se unen para conformar la comisura de los labios y sus bordes libres, limitan el orificio bucal. Este es más amplio en el hombre que en la mujer, pero siempre de tamaño diferente por lo que se distinguen bocas grandes, medianas y pequeñas.

Los labios están constituidos de delante a atrás por las siguientes partes: En primer lugar por la piel, adherida íntimamente a los músculos subyacentes y abundantes folículos pilosos. Sigue después una delgada capa de tejido celular subcutáneo y después una capa muscular, constituida por el orbicular de los labios y los músculos que con él entrecruzan sus fibras; para el labio superior son los elevadores de éste; para el inferior, los cuadrados del mentón y los triangulares de los labios y en la comisura el bucinador, los cigomáticos y el risorio de Santorini. Más atrás se encuentra una capa submucosa, formada por tejido conjuntivo y fibras elásticas además contienen gran cantidad de glándulas salivales. La más posterior es la capa mucosa, que cubre a la cara interna de los labios, se continúa con la mucosa de las mejillas y se refleja a nivel del borde adherente para continuar con la mucosa gingival y formando el surco gingivolabial; hacia el borde libre se adelgaza en forma considerable, es muy adherente y vascularizado.

La mucosa se halla constituida por una cubierta de epitelio escamoso estratificado que descansa sobre un corion de tejido conjuntivo.

Reciben arterias procedentes de las coronarias, ramas de la facial y en forma accesoria llegan arteriolas de la transversa de la cara, la bucal, la mentoniana y la suborbitaria. Sus venas van a desembocar a la vena facial. Los vasos linfáticos se dirigen a la comisura, acompañan a la vena facial y desembocan en los ganglios submaxilares; se observa que algunos linfáticos de un lado pasan al opuesto desembocando a los ganglios del lado opuesto.

Los nervios motores proceden del facial y los sensitivos del suborbitario para el labio superior y del mentoriano para el labio inferior.



## HISTOLOGIA

Los labios propiamente dichos están formados por fibras de músculo estriado y tejido conectivo fibroelástico. El parénquima muscular consta de fibras del músculo orbicular de los labios y está distribuido en la zona más central del labio.

La superficie externa de cada labio, está cubierta por piel que contiene folículos pilosos, glándulas sebáceas y sudoríparas. El borde rojo libre del labio está cubierto por piel modificada que contiene o constituye una zona de transición de la piel a la membrana mucosa y es relativamente transparente. Las papilas de la dermis son muchas, altas y bien vascularizadas por lo que se observan los capilares y la sangre fácilmente a través de la epidermis, de tal forma que los labios tienen un color rojo. En la pared de la piel del borde libre rojo del labio, no existen glándulas sudoríparas ni sebáceas, ni folículos pilosos. El epitelio no está muy queratinizado por lo cual para que no se formen grietas, la lengua lleva la saliva en forma ocasional a medida que la piel del borde rojo libre pasa a la cara interna del labio, se transforma en membrana mucosa. Su epitelio es más grueso que el que cubre el exterior del labio y pertenece al plano estratificado no queratinizado. Sin embargo en las células más superficiales se observan algunos gránulos de queratohialina. Las papilas altas de tejido conectivo de la lámina propia penetran en su interior. Dentro de la lámina propia hay pequeños cúmu-

los de glándulas mucosas que son las glándulas salivales labiales que conectan con la superficie por medio de conductos.



## CONCEPTOS ELEMENTALES DE FOTOBIOLOGÍA

Los tres componentes básicos de las reacciones anormales a las radiaciones lumínicas son: la energía radiante (sol), el sistema biológico (piel) y las moléculas que absorben esta energía.

Las radiaciones que llegan a la superficie terrestre son: UVB (ultravioleta B) de longitud de onda media (290-320nm) pasando por UVA (ultravioleta A) de longitud de onda larga (320-400nm) a la luz visible (400-700nm). Casi todas las reacciones fotobiológicas que se producen en la piel humana son el resultado de las radiaciones ultravioleta que van de los 290-320nm y que producen eritema o quemadura solar siendo el 0.2% de la energía solar que llega a la tierra. Las radiaciones ultravioleta de longitud de onda larga (320-400nm) producen algunos efectos fotobiológicos como eritema inmediato y oscurecimiento de la piel.

Sin embargo, estas últimas radiaciones son de gran importancia clínica, ya que son responsables de la mayoría de las reacciones inducidas por los fotosensibilizantes exógenos y endógenos (porfirinas).

Las radiaciones visibles (400-700nm) tienen poco efecto sobre la piel; las radiaciones infrarrojas producen principalmente calor; poco es lo conocido sobre la influencia biológica de longitudes de onda más larga.

El sitio y el carácter de la reacción en la piel depende de donde se absorbe la energía lumínica.

De acuerdo a la ley de Grothus-Draper, solamente la energía lumínica que es absorbida producirá una reacción fotoquímica.

La absorción de energía lumínica produce la transferencia de energía a la piel y la excitación de la molécula absorbente. Antes de la excitación, esta molécula se encuentra en estado inactivo con sus electrones colocados en pares y con la más baja energía. La absorción de energía lumínica produce la movilización de un electrón a un nivel de energía mayor sin cambiar su dirección o su órbita y se le llama estado de excitación simple, que rápidamente puede regresar al estado inactivo (en  $10^{-7}$  a  $10^{-9}$  segundos) eliminándose en forma de calor y emisión de fluorescencia.

### PENETRACIÓN DE LAS RADIACIONES LUMÍNICAS

La penetración de la energía es gobernada por las propiedades ópticas de la piel. En general se acepta que las radiaciones que se encuentran en el espectro de eritema o quemadura solar (290-320nm) son absorbidas en el estrato córneo; en la piel blanca el 20% de esta energía alcanza la epidermis y el 10% penetra a la dermis. Entre más oscura sea la piel hay mayor barrera a la luz por la presencia de pigmento. En contraste, el gran porcentaje de radiaciones ultravioleta de longitud de onda más larga y visibles penetran y pueden ser ab-

sorbidas por moléculas fotosensibilizantes localizadas en la dermis (Harber 1974; Pathak 1974; Pathak y Epstein 1971; I amola 1974; Epstein 1971).

Como se puede observar en el siguiente cuadro existen dos grandes grupos de fotodermatosis, uno de ellos en el que el sol actúa en forma directa y que dependiendo del tiempo va a condicionar por un lado el eritema o quemadura solar si se trata de una exposición intensa y única, mientras que si esta exposición se efectúa en forma sostenida por años dará lugar al precáncer y cáncer cutáneos. En ambas eventualidades no existe ningún otro factor mediador y es solo la radiación ultravioleta la responsable del daño cutáneo.

El otro grupo es en el cual el sol va actuar en forma indirecta y dependiendo de factores endógenos o exógenos de los más diversos dará lugar a la aparición de múltiples dermatosis.

## QUEILITIS EN LAS ERUPCIONES POLIMORFO LUMÍNICAS

Las llamadas EPL comprenden" el eczema, el prúrigu y la urticaria solar (9). El término EPL describe a una fotodermatosis caracterizada por manifestaciones polimórficas en áreas expuestas a la radiación solar después de un periodo de latencia de horas o días, siendo a la vez crónica adquirida y de origen idiopático (6).

En América Latina se designa a la EPL con diferentes nombres tales como, prúrigu actínico, prúrigu solar de altiplanicie, dermatitis solar, actinodermatitis y EPL tipo prúrigu.

Dentro de las variedades de la EPL encontramos una entidad denominada "prúrigu actínico" cuya característica más acentuada es el prurito, observándose en regiones muy arriba del nivel del mar; en esta entidad las lesiones de la piel se manifiestan en forma simultánea o aislada en cara y cuello, es decir áreas expuestas, aunque en cara predomina el eczema y prúrigu. Esta lesión produce prurito y su rascado da lugar a costra con previa formación de vesícula en la variedad de eczema. Las manifestaciones labiales comprenden un bajo porcentaje y en ocasiones puede ser el único indicio de la enfermedad.

En el labio la EPL se manifiesta por eczema o liquenificación, especialmente ésta última.

El prúrigu se manifiesta como piel pigmentada y engrosada con los surcos cutáneos bien marcados y características de liquenificación.

## PRÚRIGO ACTÍNICO

Cuando uno considera al prúrigio actínico como enfermedad, el punto a discutir en todo caso es, si este es parte de la entidad conocida como EPL o si representa una entidad separada.

Hoy en día la EPL parece ser un término que incluye varios desórdenes de sensibilidad lumínica siendo la luz el factor responsable e inductor de las enfermedades.

El prúrigio actínico manifiesta características de la EPL como una respuesta reactiva tardía después de la exposición solar. El patrón histológico se caracteriza principalmente por células mononucleares e infiltrado inflamatorio crónico.

Por otro lado, el prúrigio actínico presenta una entidad clínica distinta de la EPL, presenta un componente eczematoso, liquenificación, alopecia en cejas, con frecuencia asociado a queilitis y algunas veces a una historia familiar positiva.

Ambas entidades son relativamente frecuentes. La erupción polimorfo lumínica afecta aproximadamente al 10% de la población de Norteamérica y en la que comparativamente con el prúrigio actínico en la población de América Latina esta frecuencia es de 1.5% en relación a la población total. Poco se conoce de la patogénesis de esta enfermedad, que afecta a personas de un nivel socioeconómico bajo, en las cuales la dieta es baja en proteínas, personas de tez morena y mestiza, y rara



vez se presenta en personas de piel blanca y nunca en raza negra (9,12,13).

Esta condición aparece en edad temprana y es crónica, con breve remisión, se atribuye a climas tropicales y no tiene diferencias marcadas con ninguna estación del año asimismo la altura es un factor preponderante en la aparición de esta lesión (1500m o más sobre el nivel del mar).

Algunos autores como Londoño y Mundi (1966), observaron que el prúrigo actínico se puede presentar en varios miembros de una misma familia. Otros como Birt y Davis (1975) encontraron una condición similar en indios Manitoba, la cual parece estar relacionada a un factor autosómico dominante.

Everett (1961) observó una forma similar en los indios Chipewa de Minesota.

Los latinoamericanos afirman que el prúrigo actínico en América Latina debe considerarse como EPL tipo prúrigo con las características clínicas y epidemiológicas mencionadas por Cordero (1976) y por Hojyo Tomoka, y Domínguez Soto (1974) los cuales piensan que esta es una condición de fotodermatitis parecida a la de los indios de América Latina.

## ETIOGÉNESIS

Se piensa que su base es inmunológica y que pudiera tener un modelo parecido a la reacción lepromatosa como lo sugiere Londoño (1968).

En el año de 1942 Epstein sugirió una teoría que hoy podría ser de actualidad y la cual dice: el antígeno sería el propio tejido modificado por el sol con comportamiento de una enfermedad autoinmune (9).

La piel es un órgano de choque para el espectro fotobiológico que ante su agresión reacciona por dos mecanismos:

a). Mecanismo fototraumático.- Aparece en cualquier persona como respuesta normal a una dosis adecuada de radiación (quemadura solar, hiperpigmentación).

b). Mecanismo de fotosensibilidad.- Capacidad reaccional anormal no estrictamente alérgica.

La cantidad y distribución de melanina no interviene de manera definitiva como en la quemadura solar, ni en el tiempo de exposición al sol, además los pacientes hospitalizados alejados del sol no mejoran como se supone al eliminar la exposición lumínica (9, 26).

Las radiaciones que intervienen son la UVB y parte de la UVA, se habla de factores genéticos, hormonales, alimenticios y metabólicos, pero nada está claro. Es factible que exista un factor interno (carencial, dietético, endócrino, hepático, intestinal, séptico o de otra naturaleza).

Se ha observado también que el sol y la menstruación influyen en forma positiva sobre el proceso, en cambio el embarazo lo mejora (26).

Epstein (1962) refiere que esta entidad no significa más que una respuesta inflamatoria frente a una reacción eritematosa normal, pero que los metabolitos que se forman en este proceso actúan como antígenos provocando una reacción de hipersensibilidad retardada (6).

### PATOGENIA

Se desconoce su verdadera causa y en consecuencia la patogenia, a pesar de la aparente predisposición genética en algunos pacientes, por tal motivo se especula acerca de su origen y comportamiento lo cual da como resultado gran cantidad de tratamientos empíricos y sintomáticos (10,26); sin embargo pueden haber varios mecanismos involucrados como una inmunidad celular tipo II o mecanismo como la transferencia por medio del suero (6,7).

Existe un grupo de fotodermatosis que presentan un estado de hiperactividad de la piel frente a las radiaciones lumínicas, pero en las cuales se desconoce el mecanismo íntimo de producción así como tampoco se identifican sustancias fotosensibilizantes. En este grupo se clasifica al prurigo actínico o solar. La etiopatogenia aún cuando no esta clara parece corresponder a un mecanismo fotoalérgico (9).

Para Birt y Davis (1975) tiene una base genética que se trasmite con un carácter autosómico dominante, clasificándolo como una entidad denominada EPL hereditaria.

Londoño en 1966 lo reportó en seis grupos familiares, Jonquieres en 1973 publicó otros cinco casos encontrando el carácter familiar en tres de ellos (9).

Algunos otros como Hojyo-Tomoka y Domínguez de México, López González de Mendoza-Argentina no han podido comprobar la existencia de casos familiares.

También se involucran carencias como las del ácido urónico, la deficiencia de andrógenos, las dietas a base de maíz, etc. (9).

No se ha hallado la presencia de sustancias circulantes (profirinas) que puedan actuar como sensibilizantes.

Ninguna de las hipótesis anunciadas está plenamente comprobada.

## EPIDEMIOLOGÍA

En México es una de las dermatosis más frecuentes, pues se encuentra comprendida entre el 3 y el 5% de los padecimientos cutáneos. Predomina en la mujer en una proporción de 2:1 y se ve con más frecuencia entre la 3a y 4a década de la vida aunque no es difícil verla en niños o en ancianos (5,26).

El prurigo solar tiene una mayor prevalencia en el adulto joven, pero en la población latinoamericana tiene tendencia a presentarse en la niñez.

La situación geográfica de esta enfermedad se encuentra comprendida en lugares de gran altitud sobre el nivel del mar y entre los 8 y 30° de latitud norte y sur respectivamente. (10).

Existe un predominio racial en indígenas y mestizos siendo menor en blancos, es un padecimiento frecuente en las altiplanicies de México, Bolivia, Colombia, Chile, Argentina, indios de Norteamérica y América Central (26).

Esta entidad tiene también una amplia distribución mundial predominando en algunas regiones de Finlandia (6).

Jansen (1978) revisó la frecuencia familiar de las erupciones actínicas y en la mayoría de las series esta asociación varió del 3 al 15%. Los datos genealógicos demostraron herencia autosómica dominante con penetración reducida.

### MANIFESTACIONES CLÍNICAS

Las lesiones predominan en la cara y suelen acompañarse de queilitis crónicas que en ocasiones son el único signo de reactividad al sol, además de una conjuntivitis llamada "primaveral" la cual cuando se vuelve crónica llega a formar pterigones acompañados de cejas que se rompen dejando una pseudoalopecia (facie leonina). (9,12,26)

Las queilitis están presentes en un 30% de los casos. Los labios están afectados, en particular el inferior que se encuentra tumefacto, duro, grueso, pigmentado y escoriado por su parte cutánea con pliegues paralelos entre sí y dispuestos

en forma vertical. Presentan aspecto liquenificado. Al alcanzar la semimucosa, ésta se observa discrómica. En otras ocasiones existen manchas aisladas hipercrómicas además de queilitis exfoliativa, fisurada e inclusive erosiva.

Las alteraciones pigmentarias tampoco son raciales, si no que es el proceso inflamatorio el que deja como secuela pigmentación lenticular o de mayores dimensiones, se ve en la mucosa del labio inferior el cual aparece algo evertido y húmedo por aumento en la secreción salival (9).

La queilitis y la inflamación ocular se encontraron presentes en pacientes mestizos, americanos autóctonos y finlandeses (1,12,16).

### PRURITO LABIAL

Aunque el prurito es un síntoma común en enfermedades de la piel, éste aparece rara vez en la mucosa o semimucosa bucal, es interesante recalcar que este síntoma puede ser el único indicio de una alteración en esta estructura o bien ser el más relevante.

Aparte de las lesiones labiales no se ha encontrado el prurito en ninguna otra parte de la mucosa oral (27).

Birt A. (1979) y Orr P. (1984). mencionan que el prurito labial en la Erupción polimorfolumínica hereditaria (EPLH), es más frecuente que en otras entidades de la EPL.

En las diversas presentaciones de EPL el labio aumenta de volumen, se pigmenta y se hacen más evidentes los surcos de la piel. La lesión es pruriginosa y ello determina la existencia de escoriaciones por costras y rascado. A este aspecto se le denomina liquenificación (9).

El borde del bermellón del labio inferior se encuentra involucrado con mayor frecuencia, desarrolla severo eritema con un considerable edema y a menudo exudación con formación de costras adheridas y amarillentas. La ulceración es ocasional y algunas veces existen fisuras verticales (1).

### TOPOGRAFÍA

Topográficamente las lesiones dérmicas involucran zonas salientes o áreas expuestas al sol, en particular la cara es una de las más afectadas siendo los sitios de mayor frecuencia, la nariz, región malar y los labios. A pesar de que las lesiones son más frecuentes en la cara, no por ello dejan de presentarse en otras partes del cuerpo como son: los miembros superiores en su zona de extensión, el dorso de la mano e inclusive el tronco en el cual se forman nódulos pruriginosos individuales o asociados a eczemas (22).

La erupción es más severa aunque la irritabilidad y autosensibilización pueden estar presentes en sitios no expuestos.

Las variaciones estacionales son importantes según el área geográfica, ya que como mencionamos anteriormente los

autores latinoamericanos sustentan que éstas no influyen, sin embargo para los autores norteamericanos y europeos esta condición es importante ya que las estaciones en esos sitios son más radicales.

La acción clínica del espectro solar por lo general es la quemadura en rango UVB de 290-320nm. Sin embargo algunos pacientes reaccionan también con UVA y a los rayos visibles (1,2).

### MORFOLOGÍA

La morfología es de una dermatitis crónica o de tipo prurigo con placas eritematosas mal definidas de diferente extensión, liquenificadas, costras hemáticas, pápulas decapitadas y puede haber en ocasiones eczematización o se pueden presentar vesículas sobre todo cuando se complica con dermatitis de contacto (9,26).

El prurito es muy intenso y persistente lo que obliga al paciente a recurrir a medicamentos tópicos, dando como resultado el eczema por contacto y piodermatitis secundarias.

Presentación morfológica en:

1.- Cara.- Placas liquenificadas

- Conjuntivitis llamada primaveral que cuando es crónica forma pterigones.
- Pseudoalopecia y alopecia de origen traumático en cejas debido al prurito y por lo tanto al rascado, esto le da al paciente una facie leonina lepromatoide.



- 2.- Extremidades.- Lesiones de tipo prúriga, pápulas decapitadas, costras hemáticas, no siendo rara la combinación de ambas.

### CARACTERÍSTICAS HISTOPATOLÓGICAS

El cuadro histopatológico del prúriga actínico es inespecífico, aún cuando se observa infiltración de tipo linfocitario que en ocasiones adopta disposición focal. Por otra parte la dermis aparece acantósica con hiperplasia de las proyecciones interpapilares, hiperqueratosis y focos de paraqueratosis. Se presenta discreta espongirosis y vesículas por el rascado.

La dermis muestra alteraciones constantes, presentándose infiltrado linfoplasmocitario que rodea vasos y anexos, con capilares dilatados, el cual puede ser muy abundante y simular un linfoma.

El infiltrado celular perivascular se encuentra presente en todas las lesiones de EPL (6).

Xu Guoqi y cols. (1982) califican a una entidad como "Queilitis Prurítica" refiriendo que histológicamente esta condición se caracteriza por un denso infiltrado linfocitario con numerosos folículos linfoides que contienen centro de transformación bien diferenciados. En sus casos se reporta un epitelio atrófico con degeneración de células basales licuefactas y formación de cuerpos de Civatte (coloidales) (27).

La lámina propia contiene un área densa de infiltrado linfocitario con extensión hacia el tejido adiposo y muscular proyectándose al interior del epitelio, hay un incremento del número de vasos y células endoteliales las cuales se encuentran edematizadas. El infiltrado linfocitario es acompañado de numerosos folículos linfoides y células reticulares e histiocitos con escasos eosinófilos.

Rara vez se observa en otras enfermedades de la mucosa bucal este aspecto, por lo cual pensaron estos autores que podría ser una característica única de las "queilitis pruríticas" (27)

Para Birt (1979), microscópicamente en la EPLH el epitelio está adelgazado o cubierto por una costra delgada, la dermis presenta infiltración inflamatoria densa con mayor cantidad de linfocitos y células plasmáticas, esta infiltración plasmática no es específica de otro tipo de queilitis haciéndose notar que la EPLH corresponde a una entidad distinta de la EPL con sus características propias (1).

El rascado crónico (liquenificación labial) determina una hipertrofia compensadora del epitelio el cual muestra hiperqueratosis, acantosis regular de las proyecciones interpapilares y capa basal normal. En el corion superior los vasos se hallan rodeados de células linfocitarias y discreto edema (19).

## DIAGNÓSTICO

No existe un estudio específico para reconocer a esta entidad desde el punto de vista dermatológico, sin embargo el intenso prurito de las lesiones situadas en partes expuestas de la piel y la larga evolución son datos sugestivos de diagnóstico y sirven para diferenciar la dermatitis prurigo solar de otros procesos dermatológicos que tienen también una "topografía de acción solar", como en la Pelagra o en el Lupus Eritematoso que nunca dan prurito (26).

No hay estudios de laboratorio o de gabinete que ayuden al diagnóstico, la histopatología da una imagen inespecífica de dermatitis crónica. Tampoco existe un diagnóstico bioquímico para identificar a la EPL y sus variedades por lo cual hay imprecisión en el diagnóstico de ésta, que por lo general se basa en las causas de sensibilidad lumínica. Se sugiere la reacción polimorfa a la fotoprueba la cual consiste en administrar gradualmente dosis de luz monocromática para determinar la energía necesaria que produzca eritema en la piel.

Este estudio es válido en pacientes que padecen EPL en comparación pacientes normales (15,22)

## TRATAMIENTO

Como se desconoce la verdadera etiopatogenia del prurigo solar, los tratamientos que hasta ahora se conocen son meramente empíricos y sintomáticos. Ninguno de ellos ha demostrado una adecuada efectividad, sin embargo se utilizan las llamadas pantallas solares como son: la antipirina, el ácido para-aminobenzoico PABA, calamina, dióxido de titanio etc. Siendo el PABA el más efectivo (26).

Son útiles los antimaláricos como la cloroquina por vía bucal ya que reducen la sensibilidad a la luz. Xu Guoqi y cols. (1982) la usaron en labios obteniendo buenos resultados en la terapia del prurito.

Londoño (1971-1973) utilizó la talidomida pues consideró que en la producción del prurigo solar se involucraban mecanismos de inmunidad e inició tratamientos con este fármaco obteniendo excelentes resultados de un total de 34 pacientes, de éstos el 94% con dosis entre 50-300 mg presentando una disminución notoria del prurito. Pensando que hay otras enfermedades con un modelo similar, Flores O. (1974) en un estudio de 25 pacientes con prurigo solar observó buenos resultados el el 60% de ellos con dosis variables de 50-200 mg. (6,7).

Así también Hojyo y Domínguez (1978) obtuvieron muy buenos resultados con este fármaco, sin embargo debe recordarse que es teratógeno por lo cual se usará en mujeres embarazadas bajo estricto control médico.

Aún cuando a dado buenos resultados no se sabe cuales son sus mecanismos de acción.

Parrisch (1979) al estudiar el comportamiento de esta lesión encontró una mejor respuesta al uso de psoralenos en comparación con el Beta-Caroteno usado por vía sistémica y de poca efectividad.

Birt y Davis (1975), Corrales-Padilla (1975) y Arellano (1977) usaron el Trisoralen por vía bucal en dosis de 10 a 15 mg, con exposición posterior al sol obteniendo buenos resultados (6,7)

Epstein E. (1977) usó 5-Fluoracil en solución al 5%, este medicamento se uso en el tratamiento de queratosis actínicas de labios así como también en daño solar difuso del labio inferior obteniéndose excelentes resultados. Sólo el 12% de los pacientes remitió recurrencia.

Szabó (1977) usó rayos X en 97 pacientes con queilitis actínicas entre los años 1959-1977 y obtuvo buenos resultados con un porcentaje de cura del 98%, se enfatizó un diagnóstico temprano para obtener mejores resultados. La dosis empleada fue de 4,000 rads. (28)

Los corticoesteroides por cualquier vía están contraindicados ya que los rebotes empeoran la situación produciendo una falsa curación según algunos autores ya que Xu Guoqi y cols. (1982) han encontrado efectividad en su uso por vía tópicamente y sistémica en labio (27).

El uso del radioisótopo P tóxico que usaron Xu Guoqi y cols. demostró ser de efectividad terapéutica en el tratamiento del prurito (27).

Es conveniente considerar los factores generales y tratarlos en forma primaria como son: factores endocrinos, carenciales, hepáticos y tóxico-infecciosos ya que estos pueden condicionar a una hipersensibilidad solar (26).

## DIAGNÓSTICO DIFERENCIAL

Existen diversas entidades que pueden parecerse a esta entidad pruriginosa, sin embargo el vínculo con la luz solar establece los parámetros de diferenciación.

A continuación mencionaré algunas de ellas. Es importante recalcar que existirán tanto aspectos clínicos como posiblemente histopatológicos que nos den la pauta para establecer el diagnóstico, además de pruebas como la inmunofluorescencia y la fotoprueba.

### GRUPO I

Pelagra

Lupus eritematoso discoide

Lepra y sífilis

Este grupo de lesiones tiene la misma distribución, sin embargo el dato más importante para establecer su diagnóstico es que estas lesiones no presentan prurito.

En el lupus eritematoso encontramos aspectos histopatológicos que establecen su diagnóstico, como es la presencia de células características de esta entidad, la atrofia epidérmica y el proceso inflamatorio que sólo es linfocitario.

En la lepra existe pseudoalopecia, sin embargo no hay datos de prurito, además que el comportamiento de la entidad es diferente.

En la pelagra se puede presentar la queilitis solar, la cual comparativamente es exfoliativa, laminar y acompaña al eritema bronceado, descamativo de forma laminar de cara, cuello y pierna, además de los síntomas gastrointestinales y nerviosos y de las alteraciones linguales. Por lo común existe queilitis angular con fisuración.

## GRUPO II

Dermatitis atópica

Hidrox vacciniforme

Protoporfiria eritropoyética

Dermatitis por contacto y fotocontacto

Dermatitis por aire

El diagnóstico diferencial se realiza con una cuidadosa historia clínica y de un detenido estudio clínico, sin embargo cuando es posible efectuar la fotoprueba, ésta tiene valor para establecer el diagnóstico correcto.

En la mayoría de los casos la diferenciación no resulta difícil pues la historia familiar apoya, la distribución de las lesiones y la ausencia de dependencia a la exposición solar.

El diagnóstico diferencial más difícil es con la dermatitis por contacto y fotocontacto ya que, la distribución, cuadro clínico e histología son idénticos a los que por lo general se observan en la erupción eczematosa polimorfo lumínica.



En este caso son importantes la prueba de parche ocular y de fotosensibilidad.

Las grandes lesiones papulomatosas y las lesiones tipo placa, deberán diferenciarse del infiltrado linfocitario de Jessner, Linfocitoma Cutis, Sarcoidosis, Granuloma facial con eosinofilia, Granuloma annulare, erupciones fijas por drogas y quizá más importante el Lupus Eritematoso.

Los estudios de inmunofluorescencia también son importantes ya que demuestran ausencia de depósito de globulinas y de complemento en la zona basal de la membrana dermo-epidérmica.

Existen otras fotodermatosis que deben considerarse para poder comprender mejor las entidades tanto de la EPL como del denominado Prúrigo actínico, estas son:

Eczema fotosensible

Factor solar persistente

Reticuloide actínico

Eczema fotosensible.- En 1973 Ramsay y Kobza Black reportaron 16 pacientes con una entidad denominada así, con las siguientes características;

1. Todos los pacientes eran hombres
2. La fotosensibilidad se inició después de los 50 años
3. La erupción era de naturaleza eczematosa
4. La histología reportó dermatitis liquenide crónica, no sugerible de malignidad linforeticular
5. Historia de eczema antes de la fotosensibilidad
6. Prueba negativa del parche a varias sustancias químicas
7. Estudios normales de profirina
8. La fotoprueba mostró quemadura dentro del espectro actínico

9. Todos positivos a 300 nm de radiación
10. Nueve pruebas del parche positivos a una o más sustancias.

## FACTOR SOLAR PERSISTENTE

Estas reacciones de sensibilidad se inician por una variedad de sustancias químicas: moléculas de porfirinas, fenotiacinas, sulfonamidas, salicilamidas halogenadas y compuestos relacionados. Las reacciones inducidas por porfirinas y dimetilclorotetraciclinas son de naturaleza fototóxica.

Las características clínicas e histopatológicas demuestran una base alérgica y por lo general presentan las siguientes características:

a). El problema aparece en hombres entre cuarenta y cincuenta años principalmente.

b). La erupción aguda es de naturaleza eczematosa, aunque la liquenificación es común que esté presente.

c). Histológicamente el cambio característico es un infiltrado perivascular de células redondas.

d) Por lo general no hay reacción anormal a UVA a menos que el fotosensibilizante se aplique antes.

e). La prueba del parche es positiva con el agente químico iniciador.

Por lo general la enfermedad es incapacitante en estos sujetos y algunos desarrollan el estado reticuloide actínico.

## RETICULOIDE ACTÍNICO

Dermatosis fotosensible que aparece con mayor frecuencia en hombres de edad media y ancianos. El diagnóstico por lo general aparece con los siguientes datos:

1. La fotoerupción ocurre en hombres de edad mediana o ancianos
2. El inicio es insidioso y se confina a las áreas expuestas al sol. Al inicio las lesiones pueden ser papulovesiculosas o eritematosas, después se liquenifican y luego se generalizan.
3. Histológicamente la mitad de los casos muestran un patrón de reticulosis, algunas células semejan micosis fungoides.
4. La fotoprueba demuestra un amplio espectro de acción.

Generalmente la terapia no es efectiva, ya que la mayoría de los pacientes después de haberlos privado de la exposición solar, como en un cuarto oscuro, al retornar a sus labores con exposición al sol el cuadro reaparece. La causa no está clara, sin embargo es posible que este proceso sea el resultado de lesiones cutáneas crónicas provocadas por una variedad de estímulos conocidos que incluyen las dermatitis alérgicas por contacto. También cabe la posibilidad de que los pacientes con EPI. eczematoso severo progresen a un estado reticuloide de actínico. La estimulación repetida de las células linfoides podría dar resultado a células mononucleares atípicas que se observan en aproximadamente en el 50% de los casos. Dichos cambios se producirían in vitro con la exposición a mitógenos y a la fitohemaglutinina.

## PRESENTACIÓN DE CASOS CLÍNICOS

Se reunieron un total de cuatro pacientes, con padecimiento prurítico de origen solar en los labios, en el lapso comprendido entre abril de 1984 a septiembre de 1986, en consulta particular odontológica.

Dos de estos pacientes son del sexo femenino y dos del masculino. Tres se ubicaron en el Distrito Federal y uno en el Estado de Morelos.

Sus edades comprenden entre 18-61 años con un promedio de 37 años. La mayoría refirió padecer su alteración labial durante 5 años por lo menos y sólo una nueve años atrás.

Todos los pacientes refirieron sensibilidad y reactividad a la luz solar.

Tres de los pacientes nunca habían recibido tratamiento médico y sólo uno refirió haber acudido a consulta dermatológica.

Se recabaron los datos a través de la historia clínica e inspección, asimismo se practicaron estudios histopatológicos y de laboratorio, como la biometría hemática y general de orina.

### REPORTE DE CASOS

#### Caso 1

Paciente femenina de 22 años de edad, soltera, estudiante de Licenciatura en Odontología, que refiere intenso prurito

en el labio inferior y en diferentes lapsos (promedio una vez al mes). El padecimiento se inició desde hace cinco años, el cual se exacerba cuando se expone a la luz solar.

Clínicamente presenta aumento en la pigmentación del labio inferior, además de ligera macroquelia, área de critema y pápula en el bermellón, las cuales evolucionan propiciando descamación. Refiere la paciente que en ocasiones se forman vesículas. El intenso prurito propicia que en ocasiones la paciente se rasque, ésta goza de buena salud y su ingesta alimenticia es balanceada. No existen antecedentes heredofamiliares de este padecimiento.

Sus exámenes de laboratorio aparecen dentro de los límites normales. No refiere tratamiento médico anterior.

Se le practica biopsia incisional y se le recomienda la aplicación de una pomada con esteroide, sin obtener gran mejoría.

## Caso 2

Paciente masculino de 18 años de edad, originario de Cuautla Morelos, de ocupación campesino desde niño, de razgos mestizos. El 20 de enero de 1986 se revisa al paciente, el cual refiere padecer ataques repetidos de prurito en particular del labio inferior, presentando también aumento de volumen del mismo, con ulceraciones de carácter repetitivo desde 8 años atrás asociadas a melanosis racial, habiéndose tratado con corticoesteroides durante ochos años con resultados nega-

tivos.

Actualmente la lesión se presenta de consistencia fibrosa en algunas zonas del labio y otras de aspecto brillante, turgente persistiendo la macroquelia. Estas lesiones se acompañan también de manifestaciones en otras áreas del cuerpo, como son; piel de brazos, cara. Las lesiones son de carácter eritematoso, papular y de costras.

Sus antecedentes heredo familiares son positivos (madre). Se le practicaron estudios rutinarios de laboratorio sin encontrar datos significativos. La biopsia revela datos afines al prurigo actínico.

### Caso 3

Paciente masculino, originario de Tlayacapan Edo. de Morelos, de 61 años de edad con residencia en el Distrito Federal actualmente, el cual refiere padecer molestias en el labio inferior, como también lesiones en la piel. Estas lesiones en el labio se manifiestan con ulceración en ambos lados de la línea media (zona transicional) de 1 x 0.5 cm con halo eritematoso y áreas blanquecinas de bordes irregulares, presentando ardor y prurito actualmente; de un año de evolución, cuyo crecimiento de la lesión se ha exacerbado y crecido en forma gradual, comenzando como lesión máculo-papular. La ulceración se presenta en forma repetitiva ocasionando fibrosis por el rascado como respuesta al prurito. A la exposición solar aumentan los síntomas anteriormente descritos así como la melanosis.

Para su tratamiento se ha empleado una pantalla solar (PAVAfil cada 4 hrs.)

#### Caso 4

Paciente femenino de 51 años de edad, originaria del Distrito Federal con residencia en Xochimilco. Maestra de profesión, la cual refiere padecer intenso prurito en determinadas épocas del año, a intervalos irregulares. Acude a consulta dermatológica, aconsejándosele el uso de un protector solar y de un sombrero amplio.

Posteriormente es referida a consulta odontológica ya que manifiesta molestias en el labio inferior, como el prurito y ardor, los cuales aumentan durante la exposición solar. El labio muestra erosión moderada, áreas de eczema y vesiculación lo que propicia el rascado e irritación con formación de costras y descamación.

No existen antecedentes patológicos ni familiares de este padecimiento. Sus exámenes de laboratorio se encuentran dentro de los límites normales. La paciente ha recibido diversos tratamientos, sin resultados favorables.

A todos los pacientes les fueron tomadas fotografías al iniciarse su estudio, asimismo se les practicó biopsia de carácter incisional. No se les recomendó un tratamiento específico, sino solamente protección solar.



ANOS	SEXO	SITIO AFECTADO	C. CLI- NICAS	C. MICROSCOPICAS	TRATAMIENTOS	
Caso 1	22	Fem.	Labio inferior (zona mucocutánea)	prurito pápula eritema melanosis	Infiltración linfocítica (densa) - Dermis Formación de folículos linfoides Atrofia epitelial Melanosis	Acetato de Triamcinolona tópico (2 veces al día)
Caso 2	18	Masc.	Labio (toda su extensión) cara extremidades ojos	prurito pápula eczema ulceración liquenifi- cación melanosis macroque- lia	Denso infiltrado linfo- histiocitario Formación de Centros germinales Infiltrado inflamatorio perivascular Proliferación vascular Melanosis	Pantalla solar (PABA) Esteroides tópicos
Caso 3	61	Masc.	Labio inferior (zona cutánea y mucocutánea)	prurito macroque- lia pápula melanosis	Infiltrado linfocitario denso en lámina propia Degeneración basal Eosinófilos Atrofia epitelial Melanosis	Pantalla solar (PAVAFIL) Protección solar (ropa) Cloroquina
Caso 4	51	Fem.	Labio inferior (notorio) Labio superior	prurito eczema ulcera- ción	Acantosis Irregular	Esteroides tópicos (PABA)

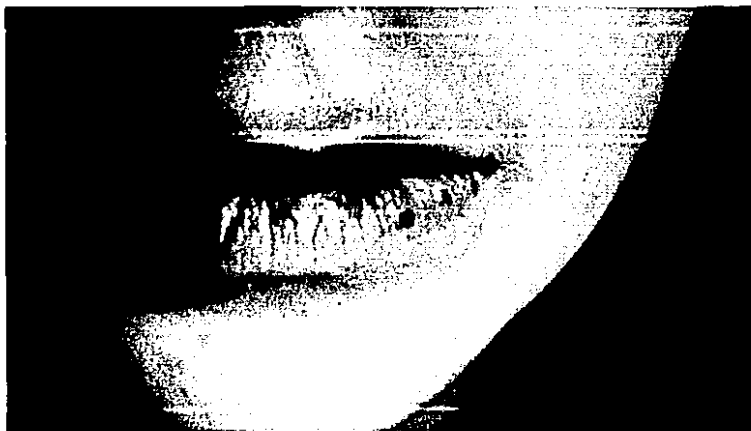

FIGURA 1. Lesión labial en la que se observa pápula en zona del bermellón con discreta macroquelia y síntoma prurítico.

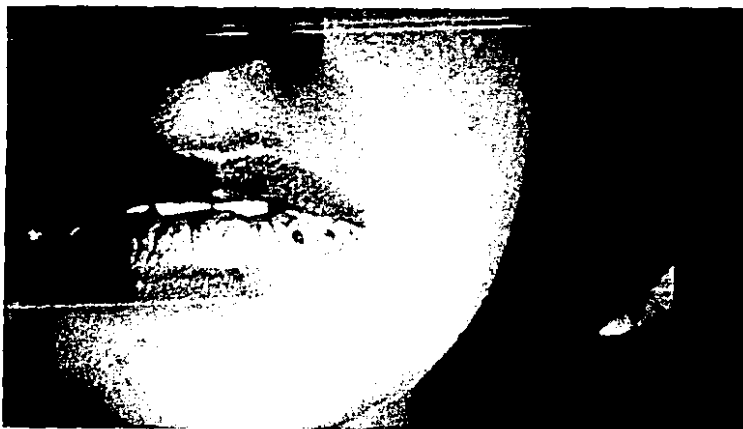

FIGURA 2. Paciente femenina de 22 años con lesiones únicas en labio inferior de intensa reactividad papular-prurítica de origen solar.



**FIGURA 3.** Síndrome reaccional cutáneo con pápulas, costras hemáticas y liquenificación en labio inferior y áreas adyacentes



FIGURA 4. Macroquelia con áreas de hiperpigmentación en labio inferior y liquenificación (caso No. 2)



FIGURA 5. Mismo individuo con lesiones dermatológicas en brazos con presencia de lesiones papulares de sintomatología prurítica.

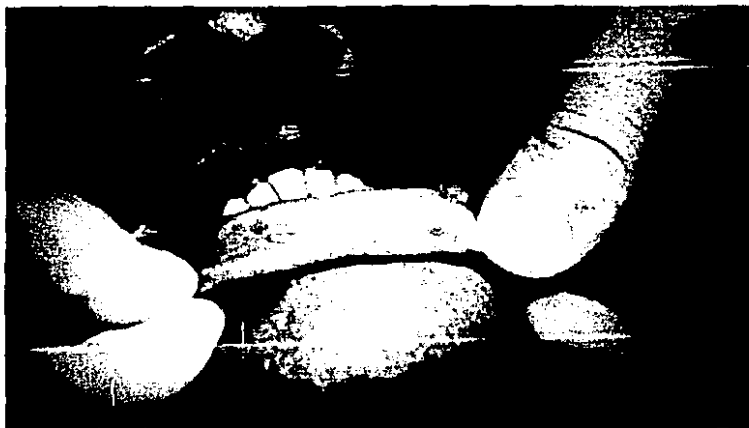

FIGURA 6. Lesión labial de aspecto papular con tendencia a ulcerarse por el rascado con discreta melanosis.



FIGURA 7. Microfotografía de biopsia labial mostrando imágenes parecidas a centros germinales bien diferenciados con un adelgazamiento del epitelio superficial.



FIGURA 8. Queilitis Actínica de sintomatología pruriginosa mostrando en dermis denso infiltrado inflamatorio linfocitario con un folículo y proyecciones hacia la profundidad. Es notoria la atrofia epitelial.





FIGURA 9. Imagen microscópica a mayor aumento en la que se observa un abundante infiltrado linfocitario circunscrito que rodea vasos, con capilares dilatados. La lesión simula a un linfoma.




FIGURA 10. Imagen a gran aumento mostrando discreta degeneración de células basales. En la lámina propia área de linfocitos adoptando disposición focal hacia la dermis.



FIGURA 11. Biopsia de labio a poco aumento mostrando un infiltrado inflamatorio linfocitario adoptando disposición focal con discreta extensión hacia los tejidos subyacentes a la dermis.

## DISCUSIÓN

Las queilitis solares con sintomatología prurítica representan una entidad novedosa a discutir, pues no existen antecedentes en la literatura estomatológica anglosajona y sólo se presentan escasas publicaciones con carácter dermatológico afines a ésta, como lo es en la entidad denominada "prúrigo actínico" a la que autores latinoamericanos hacen referencia como un padecimiento en los labios con este carácter, haciendo notar un bajo porcentaje de presentación, pero tal vez no se ha puesto la atención debida a considerar dicho sitio en que las características topográficas, histológicas y morfológicas correspondientes a labio no se han revisado en forma minuciosa.

Es indudable que el factor causal de estas lesiones está relacionado con la fotosensibilidad a la luz solar y posiblemente con aspectos genéticos y nutricionales de la población (carenciales).

Se llevó a cabo una revisión bibliográfica de las lesiones actínicas en el labio con sintomatología prurítica, encontrándose escaso material desde el punto de vista estomatológico, sin embargo desde el punto de vista dermatológico se encontraron referencias vinculadas a las dermopatías de origen solar. Existen múltiples controversias para establecer esta entidad dentro del contexto de Erupción Polimorfo Lumínica con prúrigo y más aun el prurito desde el punto de vista sin-

tomatológico al considerarlo frecuente en esta entidad labial.

Se revisaron cuatro pacientes con manifestación prurítica de origen solar en labios, siendo el prurito el síntoma más constante en todos los casos, aunque el grado de reactividad fue variable. No se encontró ninguna otra alteración bucal con esta sintomatología. La revisión de estos casos comprendió de 1984-1986. La edad promedio de estos pacientes fue de 37 años, siendo dos de ellos del sexo femenino y dos del masculino.

De ellos solo uno manifestó alteraciones en otras zonas de la cara y los demás únicamente en labios.

La ubicación de las lesiones involucraron en particular el labio inferior en la zona del bermellón, con antecedentes del padecimiento por más de tres años en todos los casos, con diferentes periodos de remisión pero con vínculo en su reactividad a la exposición solar en diferentes tiempos y circunstancias. Las manifestaciones clínicas presentes en estas lesiones fueron el desarrollo de eritema y edema de diversos grados, algunos con formación de pápulas, eccema, y descamación. Sólo uno de los casos presentó ulceración y liquenificación.

La resequedad y fisuración se presentaron en la mayoría de ellos, así como un notorio aumento en la pigmentación melánica en diversos grados, tres de estos pacientes son de piel morena y sólo uno de tez blanca.

De estos cuatro pacientes uno es campesino y otro vendedor ambulante por lo que la exposición solar es constante no siendo así en los otros que no están expuestos en forma constante. Todos residen en altiplanos a más de 1500 m. sobre el nivel del mar, lo que coincide con la literatura de autores latinoamericanos.

El tiempo promedio de trabajo de los dos varones fluctúa en aproximadamente seis horas, haciéndose más evidente el padecimiento en aquellas épocas y días de intenso calor. Los otros pacientes (mujeres) no tenían exposiciones frecuentes a la luz solar, sin embargo refieren respuestas en días que estuvieron expuestas durante más tiempo de lo acostumbrado por ellas y en ocasiones sin estarlo.

La dieta de los varones era baja en proteínas y de consumo básico de maíz, lo que apoya los puntos de vista de Domínguez y Hojyo (1978) que refieren este tipo de padecimientos sólo en personas de bajos recursos económicos ya que no han visto este padecimiento en consulta privada.

El examen histológico de las diferentes biopsias mostró como característica importante la presencia de formación de folículos linfoides parecidos a centros germinales con gran infiltrado inflamatorio mononuclear dando apariencia de lesiones linfomatosas en dermis.

El epitelio superficial presentó atrofia en la mayoría de los casos.

El uso de pantallas solares fue el elemento preventivo y terapéutico más común en el manejo de estos pacientes.

Se utilizaron esteroides de aplicación local en las fases agudas del padecimiento con moderados resultados y sólo en uno de los casos se utilizó cloroquina con relativa mejoría.

## RESUMEN

Se realizó una revisión de la literatura de las Queilitis Actínicas con sintomatología prurítica y la evaluación de cuatro pacientes con este padecimiento, encontrándose que esta entidad corresponde a una fotodermatosis conocida como "Prúrigo Actínico", el cual es un padecimiento crónico que afecta a individuos de razas autóctonas y generalmente mujeres presentando características clínicas variadas particularmente en áreas expuestas a la luz solar como son la cara y las extremidades.

Las características histopatológicas que se han descrito no son específicas para establecer una auténtica correlación anatomoclínica de esta lesión.

La sintomatología prurítica de los labios particularmente del inferior manifiestan clínicamente lesiones como lo son la pápula, eczema, liquenificación y úlcera; los cuales son signos y síntomas reactivos causados por la luz solar.

Los hallazgos histopatológicos más frecuentes fueron el abundante infiltrado inflamatorio mononuclear con aspecto de centros germinales en la lámina propia y la tendencia a formar infiltrado inflamatorio perivascular en dermis y atrofia del epitelio superficial.

Es estos cuatro pacientes la entidad fue más marcada al inicio de la edad adulta y con antecedentes de varios años de padecerla. El padecimiento fue más insidioso en momentos de



mayor exposición solar, con igual distribución en el sexo, todos de tez morena a excepción de una y con un hábitat de más de 1500 m sobre el nivel del mar.

Se practicó terapéutica de diversa naturaleza sin resultados totales, sólo paliativos y temporales.

Concluyendo, diremos que se trata de una entidad novedosa no publicada en el área estomatológica, pero con nexos a lesiones dermatológicas de fotosensibilidad.

## CONCLUSIONES

No es determinante la sintomatología de prurito en labios para concluir que se trata de una nueva entidad calificada como "queilitis prurítica", por tanto es necesario realizar un examen exhaustivo de carácter anatomoclínico, considerando las diversas partes constitutivas de los labios para establecer su auténtica causa y origen.

El prurito en labios es solamente un dato sintomatológico de una variedad reconocida como Erupción Polimorfo Lumínica tipo prúrigo, es entonces una manifestación clínica que se presenta en otras dermatopatías solares.

La fotoalergia juega un papel importante en el origen y comportamiento del Prúrigo actínico y en la cual esta entidad se inclina a representar a una posible enfermedad autoinmune.

Factores como son la altura, dieta, herencia, son considerados elementos que pueden predisponer a la enfermedad.

Sería conveniente establecer un estudio epidemiológico en la población mexicana con afección en labios de carácter prurítico de origen solar, considerando que un gran índice de nuestra población es campesina, con rasgos mestizos y de esta manera esclarecer los aspectos estomatológicos labiales que afectan a éstos y establecer de una manera más precisa si esta entidad tiene caracteres de premalignidad o de alto riesgo a malignizarse.

Sería conveniente clasificar las queilitis actínicas de sintomatología prurítica como nuevas entidades o bien polemizar si se trata exclusivamente de síntomas secundarios a fenómenos de reactividad sensitiva al llamado prúriga actínico.

La casuística obtenida en mi consulta particular nos da un panorama actual de que estas lesiones son de alguna forma frecuentes, pero sin embargo no se les ha dado la importancia estomatológica que las mismas merecen, por lo tanto mis parámetros comparativos no existen ya que no hay bibliografía en la cual basar éste.

## BIBLIOGRAFÍA

- 1). BIRT A., HOGG, G., The actinic cheilitis of Hereditary Polymorphic light. Arch Dermatolog 115, 1979, pp.699-702.
- 2). CORRALES-PADILLA H., et al., Polimorphous light eruption some interesting aspects proc XV int'l Congr. 1977, pp.365-375.
- 3). DOMINGUEZ L., HOJYO M.T., Actinic Prurigo, a variety of polimorphous Light. Eruption. Int. J. Dermatol 5: pp.260-261.
- 4). EVERETT, M. A., et al, Light-Sensitive Eruptions in American Indians. Archives of Dermatol 85, 1961, pp.105-110.
- 5). EPSTEIN E., Treatment of Lip Keratoses (Actinic Cheilitis) with Topical Fluorouracil. Arch Dermatol 113, 1977, pp.906-908.
- 6). EPSTEIN, J.H., Polymorphous light eruptions J. Am. Acad Dermatol. 3:, 1980, pp.329-343.
- 7). EPSTEIN, J.H., Polymorphous light eruption. Annals of Allergy, 1966, pp.24,397-405.
- 8). EPSTEIN, J.H., Photoallergy. Arch Dermatol 106:, 1972, pp.741-748.
- 9). GRISSPAN, D., et al., Enfermedades de la boca. Ed. Mundi, 1975, pp.866-881.
- 10). FLORES, O., (1975) Prurigo solar de altiplanicie. Dermatología Mexicana, 19:, pp.26-37.
- 11). HOJYO, T. MT., DOMINGUEZ-SOTO, L.: Int. J. Dermatolog 17: 1978, p.706.
- 12). \_\_\_\_\_ Introducción a la dermatología, pp.192-194.
- 13). \_\_\_\_\_ Clinical and epidemiolog characteristics of polymorphous light eruption in México, Castellana 2: pp. 21-23, 1975.
- 14). JANSEN Ch., Hereditary of Chronic Polymorphous light Eruptions. Arch Dermatol 114:, 1978, pp.188-190.
- 15). \_\_\_\_\_ The Polymorphic Phototest Reactions. Arch Dermatol, vol. 118: 1982, pp.638-642.

- 16). JANSEN, CT: The natural history of Polimorphous light eruptions Arch Dermatol 115:, 1979, pp.165-169.
- 17). LOVELL, C.R., Thalidomide in actinic prurigo. British Journal of Dermatology 108, 1983, pp.467-471.
- 18). LONDOÑO, F., (1973) Thalidomide in the treatment of actinic prurigo. International Journal of Dermatology, 12: p.326.
- 19). MONCADA B., Actinic. Prurigo. Rev. Invest Clin (in press) 5: p.415.
- 20). ORR. P., BIRT, A., Hereditary Polymorphic Light Eruption in Canadian Inuit. International Journal of Dermatol 23: 7, 1984, pp.472-75.
- 21). ORTEL et al., Polymorphous light eruption: action spectrum and photoprotection. Journal An. Adad Dermatolog, vol. 14:5, 1986, pp.748-752.
- 22). OWENS, D.W., Fotobiología. Conceptos actuales. Derm. Rev. Mex. 1972, 16:, pp.167-186.
- 23). PARRISH, J.A., Comparasion of puva and Beta-caroteno in treatment of Polymorphous light eruption. British Journal of Dermatol 100: pp.187-191, 1979.
- 24). ROOK A, WILKINSON D.S., E.B1. Cutaneous veactions tophysical agent Polimorphic light eruption 1969, pp.352-355.
- 25). SAUL, A., Lecciones de dermatología. Ed. Méndez Cervantes, 1986, pp.375-378, 348-852.
- 26). SZABO, P., Hautarzt, mayo 1979 30(5) pp.257-258.
- 27). XU, Guoqi, et al. Pruritic cheilitis. Oral Surg. 55:4 pp.359-362, 1983.
- 28). MAGNUS IA: Dermatological photobiology. Oxford. 1976. Blackwell Scientific Publications. chap. 13, pp.174-188.
- 29).FRAIN-BELL, W. DICKSON A. HERD J. STURROCK I: The action spectrum in polymorphous light eruption, Br J Dermatol 89: pp.243-249, 1973.
- 30). RUIZ-MALDONADO, R.: Epidemiología de las enfermedades de la piel en la ciudad de México, D.F., Tesis, UNAM, México, D.F., 1984.

- 31). LONDOÑO, F., Prurigo Actínico. A propósito de su tratamiento con talidomida. Informe preliminar. Memorias del VII Congreso Ibero-Americano de Dermatología. Caracas, 1971, pp.475-478.
- 32). LONDOÑO, F., MUVDI, F., GIRALDO, F., et al., Familial actinic prurigo. Dermatol. Ibero Latin America III: pp.61-71, 1968.
- 33). CORRALES, P.H.: Dermatitis polimorfa por luz. Su tratamiento con Trisolaren. Memorias del VII Congreso Ibero Latino Americano de Dermatología, Caracas, 1971, pp.490-495.
- 34). HOJYO-TOMAKA, MT, DOMINGUEZ, SOTO L.: Actinic prurigo clinical pathological correlation Int. J. Derm. Nov. 1978; 17: pp.706-710.
- 35). SAUL, A., FLORES, O., NOVALES, J.: Polymorphous light eruption treatment with thalidomide. Australas J., 1976; 17: pp.17-21.
- 36). CAHN MM, LEVY, EJ., SHAFFER, B.: Polymorphous light eruption. Ten year follow-UP and evaluation. Arch Dermatol 88: pp.756-758.
- 37). JANSEN, CT: B-carotene treatment of polymorphous light eruptions. Dermatologica 149: pp.363-373, 1974.
- 38). CAHN, MM, LEVY, EJ, SHAFFER, B., The use of chloroquine diphosphate (Arelen) and quinacrine (Atabrine) hydrochloride in the prevention of polymorphous light eruptions Invest Dermatol 22: pp.93-96, 1954.
- 39). FRAIN-BELL, W., LAKSHMIPATHI, T., ROGERS, J., Willock, The syndrome of chronic photosensitivity dermatitis and actinic reticuloid. Br J Dermatol 91: pp.617-634, 1974.
- 40). MAGNUS, IA : Dermatological photobiology. Oxford 1976. Blackwell Scientific Publications. chap. 14, pp.189-201.

## GLOSARIO

- Prurito.-** Trastorno sensitivo de la piel que induce al rascado, el cual puede ser síntoma de afección local o general, de origen interno ó externo.
- Prúrigo.-** Afección dermatológica (cutánea) el cual está formado por la pápula y los signos del prurito: costra hemática y liquenificación cuando es crónico, en ocasiones puede haber ampollas.
- Eczema.-** Síndrome caracterizado por vesículas, o ampollas, erosiones, costras, hemáticas y melicéricas sobre un fondo eritematoso (en piel da aspecto lloroso).
- Urticaria.-** Se caracteriza por la roncha y puede ser causada por múltiples factores como medicamentos, alimentos, agentes físicos y emocionales.
- Dermatitis.-** Síndrome reaccional inflamatorio de la piel que se muestra diferente cuando es agudo o cuando es crónico.
- Dermatitis aguda.-** Síndrome reaccional inflamatorio en la que la piel toma un aspecto "lloroso" y se emplea la palabra eczema, para designar tal estado caracterizado por eritema, vesículas y costras.
- Dermatitis crónica.-** La piel se encuentra seca, muy pruriginosa y por lo tanto la lesión que predomina es la liquenificación que cubre una zona eritematosa mal definida y costras hemáticas.
- Alergia.-** Hipersensibilidad específica y adquirida mediada por los linfocitos T, es decir retardada, en la actualidad se hace sinónimo de hipersensibilidad en general.
- Dermatosis.-** Toda afección de la piel (enfermedad de la piel).
- Liquenificación.-** Resultado del rascado crónico en la que la epidermis se va engrosando y su cuadrículado se exagera. Es la lesión elemental de las dermatitis crónicas.

- Pterigión.** - Afección ocular que consiste en la formación de un repliegue triangular conjuntival, que se extiende en forma de fina membrana sobre el globo ocular y que avanza hacia la córnea comprometiendo la función visual.
- Eritema.** - Enrojecimiento difuso de la piel.
- Pápula.** - Levantamiento firme, sólido, de mm o hasta 1 cm. de evolución subaguda, dura semillas y es resolutiva, es decir no se le traumatiza no deja huella al desaparecer.
- Vesícula.** - Colección de líquido seroso que se producen en la superficie cutánea, son levantamientos de diferentes tamaños de 1 a 3 mm. son vesículas de mayor tamaño son ampollas.
- Fotodermatitis.** - Llamada también "lucitis" y que corresponden al conjunto de fenómenos patológicos agudos, subagudos y crónicos de la piel cuya presencia se debe a las radiaciones luminosas del sol o de fuentes artificiales de luz, que tienen carácter nocivo.
- Fotodermia.** - Diversidad de cuadros clínicos cuya etiopatogenia involucra de manera primordial a las radiaciones lumínicas, con repercusión en la piel.
- Fotosensibilidad.** - Llamada también fotoalergia es un fenómeno en el cual las radiaciones lumínicas son capaces de provocar un fenómeno inmunológico no bien definido en la actualidad (posiblemente las radiaciones al ser absorbidas por las células sufren cambios moleculares y tal vez produzcan las sustancias antigénicas capaces de desencadenar los fenómenos de sensibilización posiblemente de tipo celular.
- Fototoxicidad.** - En esta el daño es directo sin intervención de fenómenos inmunológicos.
- Fotosensibilizante.** - Sustancias capaces de provocar respuestas de hipersensibilidad al exponerse al sol ej: ajo tópicamente, fármacos, cosméticos etc.
- Fototraumatismo.** - Lesiones corrientes provocadas por la acción solar directa.
- Fotodinamia.** - Para algunos es sinónimo de fototoxicidad, está no da como lesión una quemadura, sino urticaria, requiere de oxígeno para producirse.



- Discromia.-** Efecto pigmentante producido por las radiaciones particularmente solares (bronceado) o de efecto antagónico como de las manchas hipocrómicas.
- UVA.-** Radiación ultravioleta de longitud de onda comprendida entre 400 y 320 nm (nanómetros).
- UVB.-** Radiación comprendida entre 320 a 280 nm.
- UVVC.-** Radiación comprendida entre 280 a 200 nm.

## CURRÍCULUM VITAE

## I.- DATOS GENERALES:

Nombre: C.D. Eduardo Alberto Lara López

Dirección: Quinatzin  
Manzana 4, Lote 10  
La Noria  
Xochimilco, D. F.  
Tel: 676.03.05

Lugar y fecha de Nacimiento: México, D. F.  
2 de junio de 1949

Nacionalidad: mexicana

Nombre del padre: Alberto Lara Eslava

Nombre de la madre: Anastasia López Morales

## II.- ESCOLARIDAD:

Primaria: Colegio México (1956-1961)  
Mérida 50, Col. Roma, México, D. F.

Secundaria: Colegio México (1962-1964)  
Mérida 50, Col. Roma, México, D. F.

Preparatoria: Centro Universitario México (1965-1967)  
Nicolás San Juan, Col. Del Valle,  
México, D. F.

Licenciatura: Facultad de Odontología (1968-1972)  
Universidad Nacional Autónoma de México,  
México, D. F.

Especialidad: Patología Bucal  
División de Estudios de Posgrado.  
Facultad de Odontología  
Universidad Nacional Autónoma de México.  
(1982-1983)

Maestría: Patología Bucal  
 División de Estudios de Posgrado  
 Facultad de Odontología  
 Universidad Nacional Autónoma de México  
 México, D. F.

### III.- CARGOS:

1976 a la fecha Profesor Asignatura A, de la materia Patología Bucal, Clínica Odontológica Acatlán y El Molinito ENEP-Iztacala

1980-1983 Profesor Universidad Intercontinental en la cátedra de Patología Oral Insurgentes Sur No. 4137 Tlalpan México, D. F.

1985-1986 Presidente y miembro fundador de la Asociación Odontológica de Xochimilco Pedro Ramírez del Castillo No. 164, Xochimilco, D. F.

1986 Coordinador del curso de Patología Oral, Clínica El Molinito ENEP Iztacala

Octubre 1987 Coordinador de Curso Teórico-Práctico de Patología Bucal, Hospital General de Zona #29, IMSS Av. 510, Col. San Juan de Aragón México, D. F.

SUMMARY

We made a revision of literature Actinic Cheilitis with pruritic sintomatology and the evaluation of four patients with these disease, and we found out that this kind belongs to a photodermatosis known as "actinic priritic", which is a cronic disease and affect to some native indian people especially women showing clinic characteristics most of them in some areas expose to sunlight and other areas as the face and aorms, legs, neck, etc.

On histological examination it has been describe and they are not especific to stablish and autentic anatomoclinic correlation of this condition.

The pruritic sintomatology of the lips specially of the lowrs one clinic feature injuries such as papula, eczema, liquinification and ulcera all of them are signs of reactivess symptomas cause by the sunlight.

The histologic features more often prominent inflammatory infiltrate mononuclear it look like germinal centers in the lamina propia with some tendency to foom infiltrate perivascular in dermis and atrofia of the superficial epilhetium.

In this four patients the disease was more remarkable at the begining of adult age since some years ago of heaving this disease.

The disease was stronger at some moments when the person was exposed to the sunlight, either man or woman all of them dark skin except one.

They live over 1500 m. of altitude.

The therapy has not been curative only for some time.

Our knowledge of this new condition not published in the stomatological area but there are correlation with photosensitivity dermatological lesions.