

870122  
58  
2ej

# Universidad Autónoma de Guadalajara

INCORPORADA A LA UNIVERSIDAD NACIONAL AUTONOMA DE MEXICO  
ESCUELA DE ODONTOLOGIA



TESIS CON  
FALLA IE CRGEN

**TRATAMIENTO ORTODONTICO DE PIEZAS DENTARIAS POSTERIORES  
CON ERUPCION ECTOPICA.**

**TESIS PROFESIONAL**

QUE PARA OBTENER EL TITULO DE

CIRUJANO DENTISTA

PRESENTA

**ANA ELSA MARTINEZ BANDERAS**

Asesor: Dra. Ana Rosa Negrete Ramos

GUADALAJARA, JALISCO. 1987.



## **UNAM – Dirección General de Bibliotecas Tesis Digitales Restricciones de uso**

### **DERECHOS RESERVADOS © PROHIBIDA SU REPRODUCCIÓN TOTAL O PARCIAL**

Todo el material contenido en esta tesis está protegido por la Ley Federal del Derecho de Autor (LFDA) de los Estados Unidos Mexicanos (México).

El uso de imágenes, fragmentos de videos, y demás material que sea objeto de protección de los derechos de autor, será exclusivamente para fines educativos e informativos y deberá citar la fuente donde la obtuvo mencionando el autor o autores. Cualquier uso distinto como el lucro, reproducción, edición o modificación, será perseguido y sancionado por el respectivo titular de los Derechos de Autor.

**TRATAMIENTO ORTODONTICO DE PIEZAS DENTARIAS POSTERIORES  
CON ERUPCION ECTOPICA**

INTRODUCCION.....	I
CAPITULO I	PROCESO DE ERUPCION
1.- Formación Dentaria.....	1
2.- Teorías de la Erupción.....	6
3.- Desarrollo de la Dentición.....	10
CAPITULO II	ETIOLOGIA DE LA ERUPCION ECTOPICA EN PIEZAS POSTERIORES
1.- Definición.....	22
2.- Clasificación.....	23
3.- Diagnóstico.....	25
4.- Etiología de la Erupción Ectópica.....	26
5.- Frecuencia de la Erupción Ectópica.....	27
CAPITULO III	TRATAMIENTO DE LA ERUPCION ECTOPICA EN PIE- ZAS POSTERIORES
1.- Exposición Quirúrgica de la Corona.....	31
2.- Recursos colocados en el Punto de Con- tacto:	
a) Ligadura de Latón.....	33
b) Resortes.....	33
c) Elásticos.....	35
3.- Aparatología Fija	
a) Técnica del Aparato de Humphrey y -- sus Variaciones.....	37
b) Técnica del Arco Lingual F-R Inferior	42
c) Técnica de Tracción Cervical.....	42
4.- Técnica por Extracción.....	49
CASUISTICA.....	51
CONCLUSIONES.....	55
BIBLIOGRAFIA.....	56

## INTRODUCCION

La erupción ectópica es una anomalía en el patrón de la erupción en la dentición permanente.

Aunque se puede presentar en cualquier diente, aquí hablaremos de lo correspondiente al primer molar permanente. El primer molar permanente es la primera pieza perteneciente a la dentición definitiva que llega a la cavidad bucal, y la cual está considerada como la llave de la oclusión. De ahí la importancia que tiene el que ésta pieza conserve su posición dentro de la boca. Ya que la erupción ectópica es una perturbación de la erupción, (medio por el cual los dientes llegan a la cavidad bucal), cuando el primer molar permanente erupciona ectópicamente queremos decir que el molar, erupciona en un ángulo mesializado con respecto a la línea de erupción normal; por lo que la erupción se ve interrumpida al engancharse el primer molar permanente en la porción distal del segundo molar deciduo.

El propósito de ésta tesis es hacer resaltar la importancia de conocer las causas, desarrollo, diagnóstico y tratamiento de ésta anomalía, ya que se presenta en un 2 a 4% de la población, hecho que la hace encontrarla con relativa frecuencia en el consultorio odontopediátrico.

Aquí se advierte al clínico de la anomalía, de sus consecuencias en caso de no diagnosticarse a tiempo y se describirán las técnicas para corregir la anomalía ayudando a guiar al diente afectado a su propia oclusión.

Motivar al odontólogo para que preste atención a aquellos casos de los que se sospeche de una erupción ectópica, es un objetivo de esta investigación, pues si este problema no es tratado adecuadamente, causará reabsorción de la porción distal del molar primario; eventualmente el movimiento mesial del molar permanente termina en la pérdida de la circunferencia del arco y potencialmente un segundo premolar impactado con marcada maloclusión.

## CAPITULO I

### PROCESO DE ERUPCION

- 1.- Formación Dentaria.
- 2.- Teorías de la Erupción.
- 3.- Desarrollo de la Dentición.

## FORMACION DENTAL

Los dientes consisten y se derivan de células de origen ectodermal y mesodermo, altamente especializadas. (4)

Las células ectodermales realizan funciones tales como la formación del esmalte, estimulación odontoblástica y determinación de la forma de la corona y de la raíz. En condiciones normales éstas células desaparecen después de realizar sus funciones. (4)

Las células mesodermales o mesenquimales persisten con el diente y forman dentina, tejido pulpar, cemento, membrana periodontal y hueso alveolar. (4)

Todos los dientes para llegar a la madurez morfológica y funcional, evolucionan en un ciclo de vida característico y bien definido, compuesto de varias etapas. Estas etapas forman parte de un proceso fisiológico en evolución en el cual los cambios histológicos y bioquímicos, están ocurriendo progresiva y simultáneamente. Las etapas de desarrollo son:

- |                   |                             |
|-------------------|-----------------------------|
| 1.- Crecimiento   | 4.- Atrición                |
| 2.- Calcificación | 5.- Resorción y Exfoliación |
| 3.- Erupción      |                             |

Las etapas del Crecimiento se pueden dividir en:

- |                               |                               |
|-------------------------------|-------------------------------|
| a) Iniciación                 | d) Diferenciación Morfológica |
| b) Proliferación              | e) Aposición                  |
| c) Diferenciación Histológica | (4)                           |

### I.- CRECIMIENTO

#### a) Iniciación y Proliferación

En la sexta semana de vida intrauterina se hace evidente la primera etapa del Crecimiento. (3)

Durante esta etapa, en ambos procesos maxilares se invaginan concéntricamente dos proliferaciones epiteliales en forma de herradura. La más extensa de origen al surco labial, y la interna origina la lámina dentaria. El surco origina el vestí

bulo de la boca; y la lámina interna los órganos del esmalte de los dientes temporarios y permanentes. (3)

En la séptima semana aparecen en la lámina 5 proliferaciones para cada hemiarcada dando a la lámina un aspecto ondulado. (3)

El brote del diente empieza con la proliferación de células en la capa basal del epitelio bucal, desde lo que será el arco dental. Estas células continúan proliferando y por crecimiento diferencial se extienden hacia abajo en el mesenquima, adquiriendo aspecto envainado. (3)

Las proliferaciones aumentan de tamaño, constituyendo el estadio de brote macizo, al mismo tiempo que se va estrangulando el pedículo que las mantiene unidas a la lámina, conformando una cavidad ocupada por mesodermo. A esta formación se le llama "Vaso de Florencia". En esta etapa y dentro de los confines de la invaginación en el órgano del esmalte, las células mesenquimatosas están proliferando y condensándose en una concentración visible de células, la papila dentaria, que en el futuro forma la pulpa dental y dentina. Se produce un notable desarrollo en los bordes del brote macizo, correspondientes a las porciones que formarán las caras libres dando desde ya las características que presentará la línea cervical. (3)

Se diferencia luego el mesodermo periférico, que rodea al órgano del esmalte y la papila, lo que resulta en un tejido más denso y más fibroso (saco dental) que terminará siendo cemento, membrana periodontal y hueso alveolar. (4)

Se corta el pedículo y queda delimitado el folículo del diente temporario. El folículo dentario definitivamente constituido consta de:

- 1.- Órgano del esmalte: Forma tejido adamantino.
- 2.- Papila dentaria: Forma la dentina y la pulpa dentaria.
- 3.- Saco dentario: Forma el cemento y el periodonto.

Este principio y crecimiento constituye las etapas de iniciación y proliferación. (4)

c) Diferenciación Histológica

A Medida que el número de las células del órgano del esmal

te aumenta y el órgano crece progresivamente con invaginación en aumento. Se diferencian varias capas de células bajas y escomosas entre el retículo estrellado y el epitelio del esmalte interior, para formar el estrato intermedio cuya presencia es necesaria para la formación de esmalte. Esto es la etapa de diferenciación Histológica. (4)

#### d) Diferenciación Morfológica

Durante la etapa de diferenciación morfológica, las células de los dientes en desarrollo se independizan de la lámina dental por la invasión de células mesenquimales en la porción central de este tejido. Las células del epitelio interior del esmalte funcionan ahora como ameloblastos y son capaces de formar esmalte. Las células periféricas de la papila dental cerca de la membrana base, que separa los ameloblastos de los odontoblastos, se diferencian en células capaces de formar dentina. (4)

El contorno de la raíz se designa por la extensión del epitelio unido del esmalte, denominado vaina de Hertwing, dentro del tejido mesenquimatoso que rodea a la papila dental. (4)

## II.- CALCIFICACION

La calcificación es el proceso que ocurre, durante el período embrionario, en cierto tejido que posteriormente serán duros. Consiste en el depósito de sales minerales, sobre todo calcícas, en la trama orgánica, con lo cual se modifican su estructura y consistencia con forma definitiva, haciéndola apta para las funciones que le corresponden. (3)

La precipitación de las sales minerales en los tejidos dentarios se hace en forma de glóbulos, calcosferitas de Harting. (3)

El primer tejido donde se depositan sales es la dentina; una vez constituido el sustrato dentario aparecen trazos calcificados de esmalte. (3)



### III.- ERUPCION

La erupción dentaria es la denominación común de una serie de fenómenos mediante los cuales el diente, en formación, en el interior del maxilar y todavía incompleto, migra hasta ponerse en contacto con el medio bucal, ocupando su lugar en el arco. - (3)

La erupción no es un momento aislado en la vida del diente. Dado que cuando comienza no se ha concluido aún la calcificación; la erupción se confunde prácticamente con los pasos finales de la calcificación. Más aún, cuando la pieza dentaria ya ha establecido relación de antagonismo, no se ha completado totalmente la formación dentaria. (3)

El proceso de erupción lleva a los dientes al plano de oclusión parece diferenciado, según se trate de la porción posterior o anterior del maxilar, donde existe mono-bifodoncia, respectivamente. En la zona de los molares permanentes se verifica un solo proceso: El de erupción; en la de los unirradiculares permanentes la presencia de dos denticiones determina fenómenos más complejos: Erupción de los temporarios, caída de los mismo, y erupción de los permanentes. (3)

Siendo similar la erupción de los permanentes y caducos, esta parte de los procesos se considera en común. (3)

La duración del proceso eruptivo es amplia y la capacidad de erupción persiste aún después de haber entrado el diente en oclusión. (3)

Comienza cuando la corona se ha calcificado totalmente y se ha formado ya los dos tercios radiculares. (3)

En este momento el órgano del esmalte, cumplida su misión-adamantina, está en vías de atrofiarse. El bulbo dentario es grande y aún comunica ampliamente con el mesodermo. El saco dentario persiste, sobre todo en la porción radicular, y está en vuelto a su vez por la canastilla osea, que muestra ya hacia mesial u oclusal un pequeño orificio menor que el perímetro del diente, recubierto por la mucosa bucal. (3)

La erupción prácticamente termina cuando los dientes lle--

gan a la posición de oclusión definitiva con sus antagonistas. - En este momento detienen su marcha, aunque en cualquier circunstancia puede reanudarla. Así cuando la abrasión desgasta las caras oclusales, la oclusión persiste sin que se produzca disminución de la dimensión vertical. (3)

Más evidente es el notable movimiento eruptivo que efectúa un diente, cuando por desaparición del o de los antagonistas, - se rompe el equilibrio que mantiene las piezas en posición. (3)

Cuando la gran erupción termina, continúa todavía el fenómeno de calcificación hasta llegar a la formación definitiva -- del ápice. (3)

Se ha dicho muchas veces que la erupción está bajo control endocrino, probablemente por un mecanismo similar al que regula el crecimiento óseo. Algunas enfermedades generalizadas pueden disminuir todos los fenómenos de crecimiento, inclusive la erupción. (13)

Pero los factores más importantes que afectan a la erupción son aquéllos que alteran el tiempo o el orden del desarrollo. Las variaciones de dichos factores pueden ser consecuencia de la herencia, enfermedades generalizadas o estados patológicos localizados. (13)

A pesar de que muchas teorías han avanzado, acerca de la erupción, los factores responsables de la erupción dental no están completamente entendidos. (12)

Los procesos de desarrollo y sus factores se han relacionado con la erupción dental incluyendo la elongación de la raíz, las fuerzas externas de los tejidos vasculares que se encuentran alrededor y debajo de la raíz, el crecimiento del hueso alveolar, el crecimiento de la dentina, la constricción de la pulpa, el crecimiento de la membrana pariodontal, la presión de la acción muscular, y la resorción de la cresta alveolar. (12)

Sicher propone que el movimiento axial del crecimiento continuo del diente es la expresión de su crecimiento longitudinal. El factor más importante causante de que el diente se mueva oclusalmente es la elongación de la pulpa, que resulta del-

crecimiento pulpar en un anillo de proliferación en su terminación basal. La zona de proliferación está separada del tejido periapical por la vaina epitelial de Hertwig desdoblada, llamada "Diafragma Epitelial". El Crecimiento pulpar es normalmente considerado simultáneamente al igual que la enlongación de la vaina de Hertwig. (38)

En la terminación basal del diente hay un ligamento en hamaca que actúa para dirigir el crecimiento del diente. Sicher sugiere que cambios continuos en este ligamento estimulados por la expansión de la pulpa son un parte integral del proceso de erupción. Estos cambios toman lugar en la capa intermedia de la membrana periodontal, la cual consiste de un plexo de fibras precolágenas. (38)

Baume, Becks y Evans reportaron evidencia de que la erupción dental está influenciada por la hormona pituitaria del crecimiento y la hormona tiroides. Aunque la teoría de las hormonas juega el papel más importante en la erupción dental y está respaldada por considerable evidencia, probablemente la erupción fisiológica normal es el resultado de una combinación de los factores antes mencionados. (16)

Shumaker y El Hadary observaron en un estudio que cada diente comienza a moverse hacia oclusión aproximadamente al tiempo en que la corona está completa. El tiempo entre la formación completa de la corona y el comienzo de la erupción hasta que el diente está en completa oclusión, es de aproximadamente 5 años para los dientes permanentes. (37)

Como resumen, las teorías de la erupción se basan en los siguientes puntos para explicar éste fenómeno:

Aparentemente, el folículo dentario no es capaz de algún movimiento hasta que comienza a formarse la raíz. La experiencia nos ha mostrado que el diente puede erupcionar completamente con la raíz incompletamente formada, que algunos dientes erupcionan moviéndose a través de una distancia que excede la longitud de su raíz, y algunos dientes impactados con raíces totalmente formadas son capaces de erupcionar una vez que sean removidos los obstáculos. De algún modo pues, la erupción ini-

cial del diente está asociada con el desarrollo de la raíz. (14)

De este modo hacemos una síntesis y presentamos a las teorías de la erupción como sigue:

1.- Sicher propuso una de las primeras teorías de la erupción, después de que observó que en el ápice de la raíz en crecimiento algunas fibras espesas compuestas de una mezcla de pulpa, saco dental y fibras periodontales. El visualizó un ligamento, continuo, fibroso, en forma de hamaca, la cual cuando se embebe de líquido extracelular se transforma en un ligamento, acolchona de hamaca. Esta estructura supuestamente actúa como una barrera al crecimiento apical de la pulpa, con el resultado de que cualquier expansión de la raíz y del tejido pulpar extiende a la corona oclusalmente. La mayoría de los investigadores discuten la existencia de este ligamento. (39)

2.- Algunos investigadores han propuesto que la alta presión tisular o la acumulación de líquidos tisulares en el ápice en desarrollo puede forzar a los tejidos duros del diente y hueso para cusar el movimiento eruptivo. Sin embargo la erupción en dientes con raíces completamente formadas y con diminutas - - aperturas apicales pesan en contra de esta teoría. (14)

3.- El crecimiento de hueso profundo podría impulsar al - - diente coronalmente, pero el hueso en la cara no se desarrolla bien bajo presión directa. Esta teoría adjudica una propiedad - al hueso que no tiene. (14)

4.- Otro postulado del mecanismo del hueso, atribuye la - - erupción a un efecto selectivo remodelador del hueso donde el - - diente está fijado a la cavidad oral. Esta teoría no sólo acredita al hueso con la capacidad de ejercer presión, sino también con la suficiente información genética para gobernar tal proceso. Además es difícil de visualizar una fijación sobre un diente multiradicular con anchas raíces divergentes. (14)

5.- Mediante el decremento de la presión de los fluidos tisulares arriba del diente, un gradiente de presión podría ser - - creado entre la corona y el ápice. Esta diferencia puede efectuar un movimiento coronal del diente. Estudios en animales, - - han demostrado tal gradiente pero los experimentos para modifi-

car la erupción mediante la alteración de la presión de los fluidos no ha sido convincente. (14)

6.- La teoría ahora en voga se centra al rededor de la actividad del ligamento periodontal. Conforme las fibras colágenas del plexo intermedio maduran, hipotéticamente se contraen. Porque el ligamento está inclinado verticalmente, tal acortamiento jalaría al diente coronalmente. El continuo cambio en el plexo remueve a las fibras maduras contraídas y las reemplaza por fibras jóvenes y enlongadas que hacen nuevos enlaces de las fibras de Sharpey al cemento. Esta teoría es atractiva ya que se requiere de algo de formación radicular y consecuentemente algo de ligamento periodontal, antes de que el folículo dental inicie el movimiento. Y explica porqué un diente con raíces parcialmente formadas puede aún erupcionar. (14)

#### IV.- ATRICCIÓN

La atricción o abrasión es el desgaste que presentan las caras oclusales a causa de la masticación. Esto sucede una vez que los dientes llegan a tocar a sus antagonistas, después de terminado el proceso eruptivo. (3)

#### V.- REABSORCIÓN Y EXFOLIACIÓN

Así como se admite que la erupción coincide en el tiempo con la calcificación de la porción radicular, de manera análoga, cuando el diente permanente está realizando el movimiento que ha de llevarlo a la cavidad bucal, el temporario se encuentra en pleno proceso de resorción radicular. (3)

Ello se debe a que es necesario, para que se cumpla el reemplazo, que el temporario caiga y deje libre el lugar que ha de ocupar el permanente. (3)

La resorción radicular del diente temporario comienza cuando el permanente ha iniciado ya su excursión en dirección gingival. La presencia subyacente de la corona del diente permanente es, si no el factor decisivo, un importante coadyuvante en el proceso de resorción. (3)

La resorción comienza por lo general, en el ápice, aunque excepcionalmente puede hacerlo en otro sitio. (3)

Las teorías que explican la resorción radicular se clasifican en tres grupos según se basen en una acción mecánica, química o biológica. (3)

Bell y Fox atribuyen la resorción radicular a la acción traumática de la corona del diente permanente; no obstante se objeta que a veces el temporario cae sin que el permanente exista. Además la corona del definitivo se encuentra bastante separado del caduco como para que pueda sentir su acción directa. (17)

Fouchard, Harris y Delabarre trabajan sucesivamente para completar la teoría química de la resorción. Fouchard descubre la reacción ácida del tejido subyacente al diente temporario; Harris reconoce la formación responsable de la acidez y describe las características del tejido interpuesto entre ambos dientes, y Delabarre, por fin, atribuye la formación de este tejido a la intensa irrigación del saco dentario que manifiesta su actividad en tal sentido. (26)

Retius estima que la resorción es un fenómeno químico cuya causa reside en el órgano del esmalte permanente. (36)

Tomes y Ediese adjudican la responsabilidad del proceso a la acción de los cementoblastos alojado en las lagunas de Howship. El factor desencadenante sería la acción irritante del diente en proceso de erupción. Se produce así una proliferación del periodonto y del tabique folicular, formándose un tejido absorbente que manifiesta su acción primero en el hueso, luego en el cemento y por fin en la dentina. (40)

Miller, investigando ratas, encuentra una relación directa entre la mayor actividad osteoblástica y el aumento de vascularización de la pulpa y de los tejidos de sostén. (32)

De cualquier manera, lo cierto es que no puede homologarse el reemplazo de la dentición con la reabsorción radicular. Se trata de un problema realmente complejo ya que no sólo la raíz desaparece, sino también, junto con ella, todo el parodonto del diente temporario. (3)

## DESARROLLO DE LA DENTICION

El desarrollo de la dentición humana es un proceso continuo que puede ser dividido en un número de 5 fases. (14)

### FASE I DENTICION DECIDUA

Al tiempo del nacimiento los capullos de todos los dientes primarios están presentes en varias etapas de desarrollo. (14)

Los arcos no han completado aún su forma redondeada en la parte anterior de los maxilares; sólo hasta los 8 y 12 meses los maxilares son capaces de obtener significativo hueso de aposición en la parte anterior. (14)

Usualmente durante el primer año de vida, ha ocurrido suficiente crecimiento mandibular que los dientes están raramente apiñados o con overlap. De hecho una dentición normal a esta edad mostrará un espaciamiento deseable. (14)

En este tiempo hay falta de crecimiento de la rama ascendente y los condilos son rudimentarios. (14)

En la erupción temporal el orden de erupción es el siguiente:

Incisivos centrales, incisivos laterales, primeros molares, caninos, segundos molares. (11)

Los primeros en hacer erupción son los incisivos centrales inferiores a los 6 o 7 meses, luego los centrales superiores a los 8 meses aproximadamente, seguidos por los laterales superiores a los 9 meses y los laterales inferiores a los 10 meses. Destaquemos que en el grupo de los incisivos temporales la erupción se hace con intervalos de un mes entre uno y otro diente. Este ritmo pasa a ser más lento en la erupción de los caninos y molares los cuales salen con intervalos de 4 meses aproximadamente. Después de que se ha terminado la erupción de los ocho incisivos, salen los primeros molares a los 14 meses, siguen los caninos a los 18 meses y por último, los segundos molares a los 22 y 24 meses. A los 2 años, por tanto, puede estar completa la dentición temporal, pero si ésto se hace-

a los 2 1/2 años y aún a los 3 años puede considerarse dentro de los límites normales. (11)

## FASE II DENTICION DECIDUA DESDE LOS 2 1/2 AÑOS HASTA LA TRANSICION.

Es la fase que incluye la dentición decidua hasta la transición.

Cubre el período desde los 2 1/2 años a cerca de los 6 años, durante los cuales no ocurren cambios intraorales obvios, los arcos orales están completos y tienen forma de medio círculo. Todos los dientes deciduos han alcanzado sus niveles oclusales y son funcionales. La posición de los dientes deciduos es más o menos vertical y frecuentemente hay espacio entre ellos, durante esta fase, se desarrolla el patrón de la atricción. (2)

Se observó que de los arcos dentales se presentan dos tipos:

Los que mostraban espacios intersticiales entre las piezas y los que no lo mostraban. Muy frecuentemente, se producen dos disastemas consistentes en el tipo de dentadura primaria espaciada, uno entre el canino primario mandibular y el primer molar primario, y el otro entre el incisivo primario lateral y el canino primario maxilar, a estos diastemas se les describe como espacios primates. (4)

Los niños con una dentición decidua completa generalmente tienen arcos dentales buenos; los dientes deciduos están bien alineados. Sin embargo esta situación no presenta garantía para un pronóstico favorable en consideración al orden de los dientes permanentes anteriores. Su ubicación y relación de unos a las raíces de los dientes deciduos, están, entre otras cosas, determinados por su orientación inicial por la medida de la corona y el espacio localmente disponible. En contraste a los dientes anteriores deciduos, los permanentes no se alinean dentro de los maxilares antes de erupcionar. (2)

El período de tiempo de la dentición primaria, de los 2 1/2 años de edad a la terminación de la dentición permanente de los 12 a 13 años (excluyendo los terceros molares), es de re



lativa importancia para el tratamiento de ortodoncia intercep-  
tiva. Además para la edad de los 12 a los 13 años, la morfolo-  
gía de los arcos dentales ha sido estabilizada y la oclusión -  
ha sido bien desarrollada. Si esta oclusión se desarrolla in-  
satisfactoriamente, el tratamiento de ortodoncia correctiva --  
puede estar indicado. Esta etapa cronológica desde los 2 1/2-  
años de edad hasta los 12 o 13 años debería ser de interés y -  
concernir a todos los dentistas que supervisan el desarrollo -  
de la dentición. (2)

### FASE III PRIMER PERIODO TRANSICIONAL

El primer período transicional empieza alrededor de los-  
6 años de edad y termina alrededor de los 8 años. Esta fase -  
presenta 3 rasgos de significancia clínica característicos:

- 1.- Erupción de los primeros molares permanentes.
- 2.- Sustitución de los incisivos deciduos.
- 3.- Erupción de los incisivos permanentes.

Como regla, los primeros molares inferiores son los pri-  
meros dientes permanentes que atraviesan la encía, pero son se-  
guidos pronto por sus compañeros del maxilar superior. Alrede-  
dor de 2 meses más tarde los incisivos centrales inferiores de-  
ciduos son mudados y sus sucesores emergen. (2)

Los incisivos centrales superiores y los incisivos late-  
rales inferiores sufren la transición cerca de un año más tar-  
de, generalmente con los incisivos centrales superiores ligera-  
mente antes de los incisivos laterales inferiores. De nuevo -  
toma alrededor de un año, antes de que los incisivos laterales  
superiores sean reemplazados, finalmente termina aquí el pri-  
mer período transicional. (2)

Los incisivos permanentes en ambos maxilares están pro-  
tufidos. Esto es más o menos normal en esta etapa de desarro-  
llo. (2)

Generalmente los incisivos centrales inferiores erupcio-  
nan por detrás de los dientes deciduos y se desplazan hacia --  
adelante bajo la influencia de la presión lingual. Mientras -

los incisivos centrales superiores se presentan como prominencias grandes en el vestíbulo mucobucal por arriba de los incisivos deciduos. (5)

Los primeros molares permanentes superiores e inferiores tienen un patrón de erupción opuesto. Los folículos del primer molar inferior permanente están inclinados mesial y lingualmente. Esta posición es necesaria para el desarrollo en conjunto de la rama y el proceso alveolar. Los primeros molares permanentes superiores, por el contrario desarrollan folículos con una orientación buco-distal, una posición que permite mayor conservación de la tuberosidad del maxilar. (14)

Un factor significativo en la erupción normal o anormal de los dientes sucedáneos es el espacio existente, proporcionado por los dientes deciduos, además de los espacios del desarrollo, comparado con la amplitud de los sucesores permanentes. (5)

Hay un incremento ligero sólo en la anchura intercaninantes y durante este tiempo en que los incisivos deciduos se pierden y emergen sus sucesores. (2)

El aumento de la dimensión del esqueleto facial es realizado principalmente por depósito de hueso en el área alveolar y el crecimiento del cóndilo mandibular, la sincondrosis esfeno-occipital y la sutura maxilar completa. (2)

En la mayoría de los niños el primer molar es el primer diente que hace erupción. Los arcos primitivos deben tener antes de su erupción un plano terminal recto (una tangente vertical que pase por las superficies distales de los segundos molares deciduos) ó, todavía mejor, un escalón mesial (la superficie distal del segundo molar caduco inferior mesial a la superficie distal del segundo molar superior deciduo). (13)

Es importante que los primeros molares permanentes inferiores hagan erupción antes que los superiores, porque de ésta manera ejercen una fuerza mesial potente, que en algunas ocasiones produce así el escalón mesial. Si no hay espaciamiento en la primera dentición y el plano terminal es recto, se obtiene una relación vértice a vértice, que se considera dentro de-

los límites normales de la dentición mixta recién establecida.  
(13)

Hay una variación considerable en la secuencia de los períodos de emergencia de los dientes. Un rango de 4 años tiene que ser considerado como normal. Algunos niños van a través de los períodos transicionales temprano, otros tarde, dependiendo principalmente en la fase de desarrollo de los dientes-concernientes. El cronometraje varía con el sexo también. En promedio, los dientes incisivos permanentes, emergen de 2 a 4 meses más tarde en los niños que en las niñas. Los factores locales son, con respecto a las diferencias individuales en el tiempo de emergencia de importancia secundaria. Sin embargo, ellos pueden, entre otras cosas, conducir a una variación en el tiempo de emergencia de los dientes correspondientes en el lado derecho o en el izquierdo. (2)

Durante los primeros 6 años de vida, el esqueleto facial aumenta considerablemente mientras las coronas de los dientes-decíduos n6. En la emergencia, los dientes deciduos parecen ser relativamente largos en la cara del bebé. Sin embargo, 6 años más tarde, antes de empezar a mudar, ellos parecen pequeños en proporción al resto de la cara.

Subsecuentemente los incisivos permanentes -destinados a ajustar armoniosamente en la crecida cabeza- inicialmente dan la impresión de ser demasiado largos para la cara inmadura de un niño de 7 años de edad. (2)

Las fases iniciales del primer período transicional en un niño de alrededor 6 años; comparada con la situación promedio en el período previo (2 a 2 1/2 años), el esqueleto facial está relativamente más largo en todas las dimensiones. La distancia vertical entre los bordes inferiores de las órbitas y el piso nasal aumentado, así también la distancia entre el piso nasal y el plano oclusal. (2)

Los primeros molares permanentes han emergido y erupcionado, pero no están aún en completa oclusión. La dentición decidua está completa. Parte del diastema ahora presente entre los dientes frontales es probablemente un desarrollo reciente-

asociado a un aumento limitado entre las distancias intercaninas. (2)

La fase final del primer período transicional está representada en un niño de alrededor 8 años de edad. (2)

La anchura de la mandíbula se aproxima a la anchura del neurocráneo. (2)

Durante y previo a la transición de los dientes anteriores la anchura del arco dental en ambos maxilares probablemente aumenta ligeramente. Los incisivos permanentes en ambos maxilares están protuñidos normal en esta etapa de desarrollo. Los primeros molares permanentes pueden erupcionar con las caras oclusales opuestas unas a otras, o entrelazadas. (2)

Los diastemas están presentes entre los dientes anteriores inferiores deciduos en la mayoría de los casos, los espacios están presentes en los dientes anteriores deciduos desde el momento de su emergencia. (2)

Como regla, el diastema no cambia hasta cerca de un año previo a la emergencia del primer diente anterior permanente. El aumento limitado de la anchura del arco así indicado por la distancia intercanina parece estar relacionado con la erupción de los incisivos central superior y lateral inferior y a los dientes con coronas de dimensiones mesiodistales más grandes en las secciones anteriores. (2)

La situación del incisivo lateral superior está en contacto con el incisivo central y está cercano a la corona del canino deciduo. Se puede asumir que continuando la erupción del incisivo lateral resultará en alguna reducción del diastema entre los incisivos centrales y algún desplazamiento lateral del canino deciduo. (2)

#### FASE IV PERIODO INTERTRANSICIONAL

El período intertransicional empieza alrededor de los 9 años de edad, cuando todos los incisivos permanentes han erupcionado completamente y finaliza cuando empieza el reemplazo de los dientes deciduos en la región bucal. Esta fase conti-

núa cerca de 1 o 1 1/2 años, durante los cuales pueden observar se algunos cambios externos. (2)

Los dientes deciduos en la región posterior muestran -- atricción aumentada. La dentina se expone, el patrón de uso indica la relación funcional de los dos arcos centrales. El patrón de mudar continúa con la resorción del hueso alveolar alrededor de los dientes deciduos. Las coronas de los caninos y molares permanentes están completamente formadas y determinan, a excepción de alguno, la forma local de la pared alveolar. (2)

Las dimensiones transversales interdentes permanecen -- más o menos constantes durante esta etapa. (2)

El aumento de la mandíbula en longitud horizontal se lleva a cabo y gradualmente se hace disponible más espacio para el molar inferior. Un incremento comparable toma lugar en la región posterior del maxilar superior, permitiendo la adquisición del espacio necesario para el segundo molar superior permanente. (2)

La altura total de los maxilares aumenta en asociación -- con la continuación del desarrollo del esqueleto facial y el -- proceso alveolar. Las raíces de los dientes permanentes continúan su enlongación. La resorción local en la cresta alveolar en anticipación de la pérdida de un diente, y la extensión del hueso alveolar asociada con la emergencia y la subsecuente erupción, son procesos superimpuestos en el incremento total en la altura ósea. (2)

Pocas o ninguna alteración ocurre en la inclinación mesio distal de los dientes anteriores mientras que las coronas de -- los caninos permanentes son labiales y distales a los ápices de los incisivos laterales. (2)

El cráneo de un niño de 9 años de edad, en algunos respectos tiene las proporciones de un cráneo adulto. El plano oclusal está situado equidistante entre el borde inferior de la mandíbula y la línea imaginaria que conecta el cóndilo y el proceso coronoides. (2)

La superficie labial del proceso alveolar está determinada principalmente por las raíces de los dientes de oclusión. --

Los premolares localizados entre las raíces de sus predecesores, están menos influenciados y formando las superficies externas del hueso alveolar que los caninos permanentes. Las coronas de los premolares mandibulares son generalmente palpados lingualmente y labialmente. (2)

Las raíces de los incisivos centrales están más o menos completas y están cerca al piso nasal; los ápices del incisivo lateral inferior y superior están todavía abiertos. (2)

Las partes en formación de los caninos son laterales a la apertura piriforme, y sus coronas mesialmente inclinadas. Las puntas de las cúspides son linguales a las raíces de los caninos parcialmente reabsorvidos. (2)

Los caninos permanentes superiores son considerablemente mayores que los otros dientes, y en la dentición completamente erupcionada los ápices de los caninos superiores son notablemente mayores que aquellos de otros dientes. Los caninos maxilares son los dientes más fuertes de la dentición desarrollada totalmente y tiene la raíz más larga y pesada. (2)

Las coronas de los premolares inferiores están lingualmente inclinadas y están localizadas entre la divergencia de las raíces parcialmente reabsorbidas de sus predecesores. (2)

El hueso alveolar en el borde cervical de los molares deciduos está reabsorbido en algunos casos hasta el nivel de la bifurcación. (2)

En promedio la experiencia dice que las niñas tienen un período intertransicional más corto que los niños, enteramente cerca de 3 meses más temprano. Ambos factores están en concordancia con la diferencia total en la maduración dental entre los 2 sexos. (2)

Las dimensiones transversas y sagitales de los arcos dentales generalmente sufren pequeños cambios durante la fase intertransicional. Algún aumento en la anchura intercanina toma lugar probablemente antes de que los caninos deciduos se pierdan. Al mismo tiempo la región posterior se extiende alrededor de la mitad del aumento en la anchura intercanina. La forma del arco es bastante estable. La inclinación labial de los

incisivos puede permitir una profundidad del arco dental más largo y un incremento overbite y overjet. Algunas veces los segundos molares permanentes emergen antes que los molares deciduos o caninos sean mudados. (2)

#### FASE V SEGUNDO PERIODO TRANSICIONAL

El segundo período transicional empieza alrededor de los 10 años para las niñas y 10 1/2 para los niños; termina alrededor de los 13 y 25 meses, respectivamente después. El segundo período transicional está caracterizado por 3 rasgos clínicamente significativos:

- 1.- Muda de los caninos y molares deciduos.
- 2.- Emergencia y erupción de los caninos permanentes y premolares.
- 3.- Emergencia y erupción de los segundos molares permanentes.

Hay una variación en la secuencia de la muda de los dientes posteriores deciduos y la subsecuente emergencia de sus sucesores. En el maxilar superior las dos secuencias más comunes son:

- |                     |                      |
|---------------------|----------------------|
| 1.) Primer Premolar | 2.) Primer Premolar  |
| Segundo Premolar    | Canino               |
| Canino              | Segundo Premolar (2) |

En la mandíbula la secuencia más común de emergencia es:

- 1.) Canino
- Primer Premolar
- Segundo Premolar

Es frecuente la emergencia simultánea del canino y del segundo premolar superiores; y el canino y el primer premolar mandibulares. Es raro que un segundo premolar emerja antes que un primer premolar o canino permanente. (2)

Los segundos molares permanentes generalmente señalan el fin del segundo período transicional. (2)

El tiempo de emergencia de los dientes durante el segundo período transicional, se considera normal un rango de 5 - -

años. Hay una correlación positiva entre los tiempos de emergencia de los dos períodos transicionales. (2)

El espacio disponible en dirección anteroposterior para el desarrollo de los caninos y premolares permanentes está más limitado en el maxilar superior que en el inferior. Los dientes inferiores son puestos en un arco más amplio que el de los superiores. Ulteriormente, la diferencia en la suma del ancho mesiodistal de los premolares y el correspondiente a los molares deciduos es más grande para los inferiores que para los superiores. (2)

Los molares deciduos son reemplazados por los premolares, que poseen una menor dimensión mesiodistal de la corona. Lo opuesto ocurre con los caninos, que son reemplazados por los sucedaneos de mayor diámetro mesiodistal. (2)

La diferencia entre la suma de las dimensiones mesiodistales de las coronas de los molares deciduos y sus sucesores es mayor para la mandíbula, que para el maxilar. La diferencia promedio para las dos unidades superiores (los premolares), es de 2.2 mm. comparada con 3.5 mm. para los inferiores. La dimensión de la corona mesiodistalmente de los caninos deciduos es menor que la de los caninos permanentes. El canino superior permanente es en promedio 1.1 mm. más grande que su predecesor, y el canino inferior permanente es 1.0 mm. más grande que su homólogo deciduo. (2)

Como promedio, la anchura combinada del canino inferior deciduo así como los primeros y segundos molares deciduos, es 1.7 mm. mayor que la de los sucesores permanentes. La dimensión dentaria decidua comparada con la permanente en el maxilar superior es solo de 0.9 mm. El desplazamiento mesial es, por lo tanto, mayor en la arcada inferior, lo que con frecuencia implica el movimiento mesial del primer molar permanente inferior estableciendo una relación clase I con el primer molar superior. Al espacio libre, que resulta de la diferencia entre los dientes posteriores primarios y sus sucesores, se le llama Espacio libre de Leeway. (5)

Depende de varios factores que el espacio extra que se -



hace disponible en ambos arcos sea usado en el segundo período transicional, por ejemplo:

- 1.- Apilamiento o espaciado de los incisivos.
- 2.- Interdigitación.
- 3.- Posición de los dientes permanentes previa a su emergencia.
- 4.- Resorción normal o anormal de los dientes deciduos.
- 5.- Diferencias en medida correspondientes a dientes deciduos y permanentes.
- 6.- Secuencia de emergencia y dirección de erupción.
- 7.- Comportamiento de la musculatura oral y función.
- 8.- Diferencia en el crecimiento delantero de la maxila y la mandíbula.
- 9.- Pérdida prematura de los dientes deciduos.
- 10.- Experiencia traumatógena. (2)

Cuando hay carencia de espacio en el arco dental, no hay como regla, suficiente lugar para los últimos dientes que erupcionan en la parte anterior al primer molar permanente. Esto permite normalmente una posición bucal del canino, o menos frecuente, una erupción palatina del segundo premolar en el maxilar superior o ambos. (2)

En el maxilar inferior, el primer diente canino erupcionado puede no encontrar suficiente espacio y como resultado, éste erupciona bucalmente. Bajo circunstancias favorables el canino se puede mover subsecuentemente, parcial o totalmente, dentro del arco cuando el espacio extra asociado con el reemplazo de los molares deciduos, el segundo premolar inferior generalmente erupciona lingualmente o se queda impactado. (2)

La fase inicial del segundo período transicional muestra un área dentofacial bien desarrollada verticalmente, la altura relativa del proceso alveolar es considerablemente mayor que la del principio del período transicional. (2)

La fase final del segundo período transicional está representada por un niño de 11 1/2 años de edad. Todos los dientes deciduos han sido mudados y todos sus sucesores excepto los caninos superiores están erupcionados totalmente y en oclu

sión. Hay espacio adecuado en los arcos dentales para los segundos molares permanentes. (2)

Durante el segundo período transicional, ocurren algunos cambios en las dimensiones de los arcos dentales; se hacen más largos debido a la adición de los segundos molares permanentes; por otra parte, hay una pequeña reducción en la profundidad del arco medida desde las superficies labiales de los incisivos centrales, perpendicular a una línea que conecta las superficies mesiales de ambos molares permanentes. Esto es causado por la menor anchura mesiodistal total de los premolares y caninos comparada con sus predecesores. (2)

#### FASE VI LA DENTICION ADULTA

Después de que los terceros molares han alcanzado oclusión y sus raíces se formaron completamente, el desarrollo de la dentición está completa. Esta etapa sigue al segundo período transicional por cerca de 8 años, para alcanzar esta etapa se toma 20 años. (2)

Durante esta etapa la longitud de los maxilares aumenta y el espacio para los terceros molares es creado (si están presentes) para erupcionar. Frecuentemente no hay suficiente espacio para los terceros molares en el arco y éstos dientes permanecen parcialmente erupcionados o impactados. Gradualmente la dentición toma una posición más dorsal relativa a la parte anterior de las bases maxilares; los incisivos alcanzan una posición más vertical. (2)

Existe considerable variación en los patrones faciales, en la forma y medida del diente, y en la mayoría de los otros componentes de la cabeza y la cara. Las desviaciones de la oclusión normal standard y la configuración facial, son la regla y no la excepción. (2)

La morfología de un cráneo adulto puede ser entendida más fácilmente cuando su morfogénesis y su subsecuente desarrollo es conocido.

La posición de la dentición adulta en el complejo craneo facial es el resultado de muchos factores, los cuales pueden -

ser diferenciados de acuerdo a la morfogénesis de los dientes, el desarrollo de la dentición y el crecimiento del esqueleto - craneofacial. Además, aspectos funcionales de la musculatura - y otros tejidos blandos juegan también un papel importante. (2)

## CAPITULO II

### ETIOLOGIA DE LA ERUPCION ECTOPICA EN PIEZAS POSTERIORES

- 1.- Definición.
- 2.- Clasificación.
- 3.- Diagnóstico.
- 4.- Etiología.
- 5.- Frecuencia.

### DEFINICION DE ERUPCION ECTOPICA

La erupción ectópica es una perturbación del desarrollo, en el patrón de erupción, en la dentición permanente. (8)

Este término puede ser usado para cualquier diente; en esta tesis lo aplicaremos a los primeros molares permanentes. (8)

En el caso del primer molar permanente, la erupción normal se ve afectada porque el molar erupciona en un ángulo mesializado con respecto a la línea de erupción normal. Entonces se interrumpe la erupción porque la porción mesial del primer molar permanente se traba apicalmente con el contorno distal del segundo molar temporario. (8)

Durante el período inicial de erupción del primer molar permanente superior, hay una marcada inclinación disto-bucal de la corona. Gradualmente como la erupción continúa, la inclinación distal decrece y el diente asume una posición más vertical, dependiendo de la aposición de hueso sobre la tuberosidad. (1)

Los molares inferiores permanentes tienen una inclinación mesial y lingual al erupcionar. (14)

En la erupción del primer molar permanente ectópica, ocurre desde el período inicial una desviación anormal de la erupción en dirección mesial. (1)

Consecuentemente se presenta una prematura y atípica resorción del segundo molar deciduo y el molar permanente llega a impactarse parcial o completamente sobre la prominencia distal de la corona del segundo molar primario. (1)

Si esto ocurriese causaría la exfoliación prematura del segundo molar deciduo o hacer su extracción necesaria. (12)

En ambos casos el molar permanente se libera solo y alcanza la oclusión normal, (10), causando sólo destrucción pequeña al molar deciduo (12), volviéndose así tipo reversible de erupción ectópica. (10)

### CLASIFICACION DE LA ERUPCION ECTOPICA

Young clasifica a la erupción ectópica de molares perma-

entes en dos tipos: "Hold" y "Jump".

El tipo "Hold" se refiere a aquellos casos en los cuales el primer molar permanente queda atrapado por el segundo molar primario y permanece impactado. (41)

Los casos denominados como "Jump" son los que causan - - reabsorción distal al segundo molar primario, pero donde el molar permanente escapa espontáneamente de la traba y erupciona en forma normal. (8)

En los casos donde se causa la pérdida prematura del segundo molar deciduo, el movimiento mesial del primer molar permanente ocasiona una pérdida de la circunferencia del ardo; pudiendo resultar una mal oclusión, por el espacio inadecuado para la erupción de premolares y caninos. (1)

Un tratamiento ectópico mínimo ocurre cuando la mitad o menos de la mitad de la anchura de la cúspide marginal del primer molar permanente se impacta en el segundo molar primario. Un atrapamiento mínimo se puede corregir por sí solo, sin tratamiento clínico, pero el paciente debe ser cuidadosamente observado a intervalos de 2 a 3 meses para determinar que la corrección se esté llevando a cabo. (6)

Ocasionalmente un atrapamiento que involucra la anchura total de la cúspide marginal se puede remediar por sí solo pero estos casos son excepcionales. (6)

El pronóstico de la corrección por sí sola con mínimo - - atrapamiento ectópico no están libres de excepciones; alguna vez atrapamientos extremadamente mínimos pueden no remediarse por sí solos. (6)

Por otro lado atrapamiento más serios, es menos probable que se corrijan por sí solos y si no son tratados rápidamente causarán reabsorción continuada en el segundo molar primario y su temprana exfoliación. (6)

Frecuentemente cuando se acaba de diagnosticar al paciente un atrapamiento severo, la reabsorción ha avanzado hasta un punto donde la remoción del segundo molar primario puede estar indicada. (6)

Sin embargo, algunos casos de reabsorción seria son exi-

tosamente tratados y el segundo molar primario es retenido por años con poca estructura radicular. (6)

Un tipo de erupción ectópica del primer molar permanente es frecuentemente causada por la inadecuada adaptación de la corona de acero cementada en el segundo molar primario. (6)

El dentista debe poner extremo cuidado en el abombado y contorneo de la corona que se colocará en el segundo molar decíduo cuando el primer molar permanente no haya hecho erupción aún. Si la corona de acero es mal adaptada la erupción del molar permanente se verá obstruida y el molar se impactará. En algunos casos la condición se corrige frecuentemente, si la corona se reemplaza por otra que esté bien adaptada y torneada con propiedad. (6)

#### DIAGNOSTICO

El dentista debe aprender a diagnosticar la condición tempranamente, de tal manera que pueda iniciar el tratamiento al tiempo apropiado. (6)

Aunque desgraciadamente el problema es usualmente detectado durante un exámen radiográfico de rutina. (1)

Por éllo para detectar evidencias de la erupción ectópica de los primeros molares permanentes, es importante que antes del tiempo de erupción de estos dientes, se hagan exámenes críticos de radiografías periapicales y de bite-wing. (12)

Así cuando se sospeche de que un primer molar permanente puede erupcionar ectópicamente, el dentista debe examinar al niño a intervalos cortos para determinar, si la erupción ectópica se corregirá por sí sola o requerirá de tratamiento clínico. (6)

Aunque la erupción ectópica se descubra frecuentemente en el examen radiográfico, el niño ocasionalmente se queja de dolor neurálgico en el área de impactación. (12)

El dolor puede ser resultado de la reabsorción de la parte distal del segundo molar temporario, un rompimiento de la adherencia epitelial provocaría el ingreso de fluidos bucales que inflamarán la pulpa por contaminación microbiana llegada del exterior. Si esto ocurriera la vitalidad del segundo mo--

lar deciduo estaría afectada y deberá ser removido definitivamente. (12)

Cualquier tratamiento para la erupción ectópica del molar permanente se debe enfocar a las causas etiológicas que lo originan, de manera, de poder detener los efectos negativos sobre la erupción ectópica. (10)

Si el dentista opta por no tratar el caso de un niño cuya condición no prueba ser reversible, se causará una resorción prematura de las raíces del segundo molar primario y pérdida de la pieza. (6)

Frecuentemente la falta del segundo molar deciduo, ya sea, por extracción o por pérdida prematura, causa que la erupción del primer molar sea más mesializada, dando como resultado la pérdida de espacio para el segundo premolar. El molar permanente queda en una oclusión muy pobre, con una inclinación mesial que algunas veces puede estar rotado. Estas condiciones son desfavorables y se pueden asociar a problemas periodontales y disfunción subsecuente. (10)

#### ETIOLOGIA DE LA ERUPCION ECTOPICA

Aunque la primera referencia de la erupción ectópica apareció dentro de la literatura dental en 1923, esta anomalía ha sido discutida en fecha anterior a ésta. Desde 1923 se han publicado muchos reportes de casos, técnicas de tratamiento, especulaciones acerca de los patrones de reabsorción. Además hay algunos reportes que presentan datos sobre la frecuencia de la erupción ectópica; mientras que cualquier diente puede presentar erupción ectópica, el primer molar permanente superior es el que más frecuentemente se ve involucrado en ella, y además es el que ha recibido mayor atención en la literatura. (8)

Estudios clínicos han dado a los practicantes información importante acerca de los factores que pueden predisponer a que algunos primeros molares permanentes erupcionen ectópicamente. (6)

Pulver realizó un estudio en el cual encontró una serie de factores etiológicos combinados:



- 1.- Tamaño mayor de lo normal en los primeros molares permanentes.
- 2.- Maxilar pequeño.
- 3.- Posición posterior de la maxila con relación a la base de cráneo.
- 4.- Angulo de erupción anormal del primer molar permanente.
- 5.- Calcificación retardada de los primeros molares permanentes.
- 6.- Gran tamaño del segundo molar temporario. (34)

Sin embargo no se han encontrado factores etiológicos comunes para todos los niños, aunque Braden estableció que la morfología de la superficie distal del segundo molar primario es ideal para atrapar al primer molar permanente durante su erupción, después dijo que la erupción ectópica es una manifestación de deficiencia en la longitud del arco. (18)

En un estudio reciente de O'Meara hecho a 92 niños con erupción ectópica del maxilar, se encontró que el factor etiológico más importante era el pronunciado ángulo mesial de la erupción, y el gran tamaño del molar permanente, comparándolo con los niños control. Después se reportó que había una tendencia a que la maxila fuera más pequeña. (33)

#### FRECUENCIA DE LA ERUPCION ECTOPICA DEL PRIMER MOLAR PERMANENTE.

En el estudio realizado por Young en 1,619 niños, encontró que la erupción ectópica apareció 52 veces, o sea en un 3%, de lo que concluyó que de cada 31.1 niños uno presenta esta condición. Además reportó que sólo 3 casos de 78 aparecieron en la mandíbula; por lo que él asegura, que la erupción ectópica del primer molar aparece más frecuentemente en el maxilar que en la mandíbula; y más en niños que en niñas, ya que de los 52 casos de erupción ectópica 33 se presentaron en niños y 19 en niñas. El 66% de los molares con erupción ectópica al final erupcionaron en oclusión normal sin necesidad de tratamiento, o sea 34 de los 52 casos, y sólo 18 casos necesitaron de tratamiento clínico. (42).

En un estudio de niños con labio leporino, Carr y Mink - concluyeron que 29.5% de las niñas y el 27.9% de los niños pre - sentaban erupción ectópica de los primeros molares permanen - tes. El 22% de los casos fueron reversibles. (20)

En 1947 Cheyne y Wessels reportaron que 9 de 500 niños - de la clínica de la Universidad de Iowa presentaron 14 molares permanentes ectópicamente erupcionados; de éstos, 12 fueron mo - lares superiores. Entonces acordaron que la erupción ectópica aparece en 1 de cada 50 niños y que es más frecuente en el - - maxilar que en la mandíbula. (21)

En 1968 Pulver presentó sus resultados de una encuesta - hecha a 2,831 niños de Michigan. Sus datos detallados, sin em - bargo, aparentemente fueron solo 831 de estos niños, a quienes se les tomó su serie radiográfica y modelos de estudio para pa - ra llevar el récord de las variables. Pulver encontró 26 ni - ños con 35 primeros molares permanentes superiores ectópicamen - te erupcionados. (35)

Estos estudios nos dan una frecuencia en el porcentaje - de la erupción ectópica sí:

Cheyne y Wessels 1.8%, Pulver 3.1% y Young 3.1%. (22)

Si comparamos la frecuencia de los estudios de Cheyne y - Wessels con las de Young y Pulver, notaremos que Cheyne y - - Wessels incluyeron solamente aquellos molares que el día del - examen estaban atrapados apicalmente en el aspecto distal de - la corona del segundo molar deciduo.

Young y Pulver, incluyeron molares que en la radiografía había evidencias de que el molar un tiempo estuvo trabado en - esa posición. Si Cheyne y Wessels hubieran incluido la eviden - cia radiográfica en sus resultados, éstos se aproximarían a - - los de Young y Pulver. (23)

Se han estudiado una variedad adicional de rasgos relati - vos a la frecuencia de la erupción ectópica. La mayoría de - - los autores están de acuerdo en que la erupción ectópica es - - más común en el maxilar que en la mandíbula y que puede ser - - uni o bilateral. (8)

Para computar los datos de frecuencia, ellos se han deri

vado de relativamente pocos estudios que llevan un número limitado de niños procedentes de áreas geográficas circunscritas. (8)

No se han hecho estudios comparando las frecuencias de la erupción ectópica en áreas diferentes de los Estados Unidos de América, ni tampoco se han hecho estudios en población negra. De aquí que no se tengan frecuencias en niños negros y ninguna frecuencia comparativa se ha hecho en comunidades con agua fluorada y sin fluorar. (8)

La Dra. Nedra Kimmel realizó un estudio entre niños de primer grado de 25,000 escuelas en 10 ciudades de los Estados Unidos. El propósito de éste estudio se hizo para determinar la prevalencia de la erupción ectópica del primer molar superior: Con un diente grande, con población geográfica divergente y relacionar esta prevalencia al sexo, raza y presencia o ausencia de fluorización comunitaria en el agua. (8)

Se tomaron 5,287 niños de 5 a 11 años, a los cuales se les tomó dos radiografías de aleta de mordada, de las cuales las erupciones ectópicas se tomaron como tales cuando la porción mesial del segundo molar temporario presentaba reabsorción y que no hubiese otra causa aparente que la causará. Molares en "Hold" y "Jump" fueron incluidos. (8)

El porcentaje de niños que presentaron erupción ectópica fué de 3.83% de 5,277 que conservaban radiografías aceptables y por lo menos características demográficas parciales. (8)

El análisis de la prevalencia del primer molar permanente superior, de acuerdo a la fluorización del agua ocurrió - 3.54% en niños con agua fluorada y 4.08% en niños con deficiencia en la fluorización del agua. (8)

En el sexo y la raza se estudió bajo 5,250 niños, de los cuales 114 varones, o sea 4.68% presentó erupción ectópica y 84 niñas, o sea 3.8%. (8)

La presencia de la erupción ectópica en niños de raza blanca fué de 3.60% y de 4.68% a los niños de raza negra. (8)

La erupción ectópica unilateral se encontró en 125 niños mientras que 73 eran bilaterales. (8)

La frecuencia del primer molar permanente con erupción ectópica fué de 3.83% de los sujetos en este estudio. (8)

A pesar de que este resultado representa una muestra divergente y geográficamente extensa de la frecuencia del primer molar permanente superior, está bastante cerca de los resultados obtenidos por Young y Pulver, es razonable concluir que la erupción ectópica del primer molar permanente superior ocurre de 3 al 4% de los niños Americanos. (8)

El fracaso para demostrar las diferencias en frecuencias de erupción ectópica entre las comunidades con agua fluorada y con deficiencia de fluor, aparentemente rechazaron la especulación del retardo de la erupción, algunas veces atribuida al agua fluorada, factor que se considera como etiológico de la erupción ectópica. Cualquiera que sea la etiología, la fluorización del agua evidentemente no es un factor de éstos. (8)

Este estudio es el primero en incluir el número suficiente de niños negros para dar datos como base para el análisis comparativo entre blancos y negros. Desafortunadamente no había suficientes niños de otras razas para permitir un análisis similar. Los resultados indicaron que no hay diferencia atribuidas a la raza. (8)

Aunque el 4% de la tasa de frecuencia no es particularmente alta, la erupción ectópica ocurre lo bastante seguido para que el dentista que trata a niños esté alerta de éllo, cuando esto se presente deberá ayudar al diente afectado a alcanzar su oclusión correcta. (8)

Los datos de este estudio se derivan de un solo examen. Los datos dan oportunidad de diferenciar los dientes entre las categorías de "Jump" y "Hold", pero no indican cuántos de los dientes de la categoría "Hold" permanecerán en ella. Un siguiente estudio se necesita para determinar cuáles de los dientes pertenecientes a la categoría "Hold" se corrigieron sin tratamiento. (8)

Como podemos ver desde hace 25 años se lleva un estudio de la frecuencia en que aparece la erupción ectópica, que se presenta aquí en un cuadro::

Autores	Año	Grupo	%	Niños Afect.	Dientes
Cheyne y Wessels	1947	500	2	9	14
Young	1957	1619	3.2	52	78
O'Meara	1962	315	2.0		
Carr y Mink	1965	72	25.0	18	
Pulver	1968	831	3.1	26	35
Bjerklin y Kurol	1981	2903	4.3	126	186

De esta manera el porcentaje de erupción ectópica en los niños normales oscila entre el 2 y el 4.3%. (9)

Una variedad de problemas eruptivos aparecen durante el período transicional de la dentición. El diagnóstico y tratamiento tempranos puede ayudar a prevenir el desarrollo de una anomalía de oclusión de naturaleza más complicada. (12)

El dentista debe estar alerta sobre esto y de su complicidad se cuida. (12)

Podría ser de un gran valor clínico si algún factor etiológico se reconoce tempranamente para asegurar el tratamiento adecuado a los niños con riesgos. (9)

## CAPITULO III

### TRATAMIENTO DE LA ERUPCION ECTOPI- CA EN PIEZAS POSTERIORES

- 1.- Exposición Quirúrgica de la Corona.
- 2.- Recursor Colocados en el Punto de Contacto.
- 3.- Aparatología Fija.
- 4.- Técnica por Extracción.

## TRATAMIENTO DE LA ERUPCION ECTOPICA

La erupción ectópica varía entre pacientes de acuerdo -- con la severidad clínica y tipo de terapia correctiva requerida. (6)

Cualquier tratamiento del primer molar permanente con -- erupción ectópica debe seguir los siguientes efectos:

- 1.- Movimiento distal del molar permanente para ganar es pacio.
- 2.- Corrección de la inclinación mesial del molar permanente.
- 3.- Rotación de los molares en su posición correcta.
- 4.- Incrementar la distancia intermaxilar si es necesaria. (10)

Se han propuesto un gran número de diferentes métodos de tratamiento para la erupción ectópica irreversible, tales como:

La separación con ligadura de latón que ha sido ampliamente recomendada, así como el uso de resortes, elásticos y -- sep-clips que poseen mecanismos similares entre sí. (1)

Otros métodos usados para safar al primer molar ectópico son: El uso de aparatología fija, como el aparato de Humphrey, y la aparatología con tracción cervical, entre otros. (1)

Como otros recursos en el tratamiento de la erupción ectópica se realizan desgastes en la superficie distal del segundo molar deciduo o la extracción del molar en combinación con la colocación de un mantenedor de espacio. (10)

Los métodos de tratamiento de la erupción ectópica pueden clasificarse en 4 formas básicas:

- 1.- Exposición quirúrgica de la corona.
- 2.- Recursos colocados en el punto de contacto para dar movimiento distal y destrabar al molar permanente.
- 3.- Consiste en el uso de aparatología fija, que van entrelazados dos o más dientes bandados.
- 4.- Consiste en la extracción del segundo molar deciduo.

### 1.- EXPOSICION QUIRURGICA DE LA CORONA

Cuando un primer molar permanente no ha erupcionado o está parcialmente erupcionado, el tratamiento a elegir será, una observación cuidadosa hasta que más de la mitad del diente - erupcione eventualmente una posición normal. (12)

En los casos que tienen mínima traba se ofrecen diferentes caminos de tratamiento. Primero, el paciente será simplemente checado a intervalos de 2 a 3 meses, cuando se trate de una corrección reversible. (6)

Una petición alternativa incluye la exposición quirúrgica de la corona, cuando el molar no ha erupcionado aún, y éste se encuentra en una posición enclavada profundamente en la encía. Con la exposición temprana de la corona se puede evitar el uso de aparatología ya que la experiencia clínica indica -- que la corrección por sí sola parece ocurrir más frecuentemente y más rápidamente después de la exposición quirúrgica coronaria. (6)

Si la erupción ectópica se corregirá por sí sola, éllc - se hará evidente dentro de los 3 o 4 meses siguientes a la exposición quirúrgica de la corona. Si la condición no ha progresado o si la resorción del segundo molar primario es peor, - se usarán aparatos para corregirla. (6)

Si se tiene alguna duda acerca de la probabilidad de la probabilidad de la pérdida del segundo molar decidido, como medida preventiva deberá emplearse el uso de un aparato. El tratamiento temprano provee de una mayor oportunidad de alinear - y posicionar el molar permanente. Más aún de posponer el tratamiento se corre el riesgo de causar algún riesgo en el molar decidido o en el permanente. (6)

La experiencia clínica nos ha demostrado, que los primeros molares permanentes en erupción ectópica cuyas coronas están visibles en la cavidad bucal no son buenos candidatos de - la corrección sin aparatología. Estos molares muy comunmente requieren de algún tipo de terapia con aparatos que deben ser escogidos de acuerdo con la severidad del problema. (6)

## 2.- RECURSOS COLOCADOS EN EL PUNTO DE CONTACTO



Los recursos colocados en el punto de contacto son:

- a) Ligadura de latón
- b) Resortes
- c) Elásticos

La ligadura de latón y resortes helicoidales son los más comunmente usados de este grupo. (7)

La ventaja de usar éstos métodos, es la adaptabilidad para usarlos inmediatamente después de reconocer el problema ectópico, y requieren de poco tiempo en el sillón. (7)

#### a) LIGADURA DE LATON

Después de que la superficie distal del primer molar permanente llega a la cavidad bucal, el trayecto de la erupción -- puede ser favorablemente influenciado por la inserción de un alambre de latón de 0.026 inch. (grosor) en el punto de contacto entre el primer molar permanente y el segundo molar primario. (12)

La ligadura de latón se pasa a través del punto de contacto y se aprieta con unas pinzas 110. El cabo del alambre se coloca en la encaja cervical de manera que no ocasione irritaciones bucales. El alambre deberá ser respuesto o cambiada cada tercer día para provocar una desoclusión del primer molar permanente. (12)

Si el contacto se abre durante el tratamiento de manera que el alambre no se detenga, se usará un alambre más grueso o se cita 3 o 4 días después al paciente, durante los cuales el contacto se reestablece y el tratamiento con ligadura puede proseguir. (12)

Este método funciona mejor en la arcada superior. (15)

#### b) TRATAMIENTO CON RESORTES

Cuando existe un adecuado acceso a la superficie del molar ectópico se puede diseñar para dirigir una fuerza distal contra la superficie mesial del molar ectópico. (12)

Davis recomienda el uso de un resorte helicoidal para la corrección de la erupción ectópica. El resorte helicoidal fue

diseñado primeramente para la separación de dientes antes del bandado ortodóntico. El diseño puede ser adaptado para corregir la mayoría de las erupciones ectópicas dándole una fuerza opcional y margen para el movimiento ortodóntico. (24)

Las ventajas de esta técnica son:

- 1.- El aparato es prefabricado.
- 2.- Es de fácil inserción.
- 3 - Confortable para el paciente.

Las desventajas son:

- 1.- El tiempo que se requiere para aprender la técnica y teoría del diseño y manejar la mecánica.
- 2.- Existe el riesgo de que perfore la adherencia epitelial del molar deciduo. (7)

El resorte se construye con un alambre de acero inoxidable de 0.22 inch. doblado alrededor de la punta cilíndrica de las pinzas pico de pájaro. Se debe tener cuidado de no vencer el alambre mientras lo doblamos. El largo del resorte se determina por la anchura bucolingual de los dientes. (12)

La inserción del resorte se logra tomando el brazo activo del resorte con unas pinzas pico de pájaro, la cabeza del resorte se coloca en el área marginal o cerca del centro del punto de contacto y se sostiene firmemente con una fuerza cervical, mientras el brazo activo se dirige por debajo del punto de contacto del molar ectópico. La inserción del resorte se puede hacer por bucal o lingual, por el lado que proporcione mayor acceso. El lado bucal, sin embargo, es el más comúnmente usado para ello. (12)

Al paciente se le instruye a mantener la hélice del resorte en el margen gingival y está en libertad de ajustarlo oclusalmente si éste se encaja en el tejido blando. (12)

La activación del resorte se hace después de que ha sido colocado, y consiste en doblar el brazo libre haciendo que éste toque o cruce el brazo oclusal. (12)

Antes de la última activación la memoria debe renovarse poniendo el resorte a 800 F en un horno por 4 min. Este procedimiento permite el reacomodo molecular y debería estar segui-

do de cada período de activación. (12)

El resorte se dejará hasta que el diente se libere y - -  
erupción normalmente. (12)

El paciente deberá vérselo cada 5 a 6 semanas para eva-  
luación y reactivación del resorte. (12)

Ocasionalmente el diente se separa lo suficiente para ha-  
cer que el resorte se desprenda. Los padres deben estar capa-  
citados para llamar al dentista para determinar si la erupción  
ectópica se ha corregido o necesita de más tratamiento (12)

Para remover el resorte se hacen los mismos pasos de in-  
serción solo en sentido inverso. (12)

Al reconocimiento temprano y tratamiento se les ha pues-  
to mucho hincapié para asegurar el éxito. Pero aún con esta -  
ventaja, el alambre de latón y los resortes no deberían ser --  
usados; porque al pasar la ligadura y el resorte por debajo --  
del punto de contacto, existe el riesgo de que se perfora la -  
adherencia epitelial del molar deciduo y con ésto el subsecuen-  
te ingreso de fluidos orales, infección y pérdida del molar de  
ciduo. (7)

### c) TRATAMIENTO CON ELASTICOS

La técnica aquí descrita es similar a la de Mc Gregor, -  
en 1945. Incluye la colocación de un elástico en el punto de-  
contacto, para permitir al molar ectópico salir de su traba, -  
moviéndolo distalmente. Aunque el separador se desliza por el  
punto de contacto la integridad de la adherencia epitelial se-  
mantiene intacta. (31)

El separador es fácil de colocar, requiere poco tiempo -  
en el sillón dental y no necesita procedimientos de laborato-  
rio. (7)

Como resultado de ésto el tratamiento puede comenzar el-  
día que se reconozca el problema; y el éxito se puede alcanzar  
sin la mecánica ortodóntica complicada. (7)

El uso del separador elástico como tratamiento para la -  
erupción ectópica tiene agradables ventajas. (7)

Puede ser colocado rápidamente y fácilmente, en el momen-

to en que se reconoce el problema. (7)

Además se puede dejar en posición hasta que el molar permanente alcance su oclusión. (7)

Técnica:

Se usa un elástico separador para antes del bandado. Los tamaños apropiados para esta técnica son el más pequeño "S-2" y el más grande "S-3" de la serie "S Alastik- Unitek". (7)

El tratamiento siempre comienza con el separador más pequeño y si es posible se completa el tratamiento con ese mismo. Frecuentemente, conforme se va destrabando al molar permanente de su posición, y moviéndose distalmente el diámetro del punto de contacto excede al del separador más pequeño, entonces se usa el de mayor tamaño. (7)

Colocación:

Se toma el separador entre dos piezas de hilo dental, y se desliza por el punto de contacto usando un movimiento de vaivén. Se debe tener cuidado de no dañar a la adherencia epitelial al colocar rápidamente el separador. Después de la inserción se corta el hilo dental con tijeras y se remueve. (7)

### 3.- TRATAMIENTO CON APARATOLOGIA FIJA

Humphrey fué el primero en describir este tipo de tratamiento. Donde bandaba al segundo molar primario, luego soldaba un alambre en forma de "S" a la banda y enganchaba el extremo libre a una pequeña cavidad preparada en la cara oclusal del primer molar permanente. (28)

Dos años más tarde Braden propuso el uso de un arco lingual tipo Messbon con resortes auxiliares enganchados en la parte mesial del molar ectópico, dando mayor anclaje por ser bilateral. (19)

Herman prefiere bandar el segundo molar primario, dejando la parte distal de la banda sin festonear y extendiéndola hasta el punto de contacto. (27)

Más recientemente, los dentistas han estado bandando el segundo molar deciduo y dirigiendo la fuerza mediante un alambre o cadena elástica en mesial o mediante la retención con un

aditamento de resina en la superficie oclusal. (7)

La ventaja de usar la aparatología fija descansa en el hecho de que no pone en peligro la integridad de la adherencia epitelial. Además del alto grado de éxito se alcanza con el uso de estas técnicas. (7)

#### a) TECNICA DEL APARATO DE HUMPHREY Y SUS VARIACIONES

El aparato de Humphrey o sus variaciones dan al dentista un logro relativamente simple en el tratamiento exitoso de un gran número de pacientes. (6)

En 1962 Humphrey describió un aparato para la corrección de la erupción ectópica del primer molar permanente. Este aparato requería de una banda prefabricada adaptada al segundo molar deciduo; un alambre blando en forma de "S" era soldado a la parte bucal de la superficie de la banda. La extensión distal del alambre se inserta en una cavidad previamente preparada en la fosa central del molar permanente. Entonces el aparato se cementa. Será necesario remover el aparato para una segunda activación del loop en una semana o 10 días. Una restauración de amalgama se coloca posteriormente al tratamiento en la cavidad hecha en la superficie oclusal del molar permanente. (20)

La modificación del aparato de Humphrey que describiremos, consiste en, un molar bandado, un tubo de prefabricación; un loop de arco lingual y un resorte con un loop helicoidal. Los arcos linguales y tubos empleados son equipo específico con postes, y vértices cortos deseado para el tratamiento. Postes más grandes dan insuficiente espacio oclusal sobre las estrechas coronas de los segundos molares deciduos. (6)

Después de que se ha adaptado la banda al molar deciduo, se solda el tubo a la mitad de la superficie lingual de la banda y lo más lejos posible de cervical. Se deja un espacio libre por debajo del tubo para trabar un brazo que irá doblado en este espacio. El tubo está manufacturado de material de doble grosor para prevenir deformaciones y rompedur, por lo --

tanto se necesita presión firme del electrodo y mayor temperatura de la que usualmente se requiere para soldar el tubo a la banda. Mientras se solda el tubo en posición, se debe asegurar que el loop del arco lingual pueda insertarse en el tubo para mantener las dimensiones requeridas para que ajuste convenientemente alrededor del poste. (6)

Antes de cementar la banda con el tubo, se recomienda llenar el tubo con cera para mantener sus dimensiones internas y evitar que el cemento lo cubra. Después de que el cemento haya endurecido y el tubo haya sido limpiado, se toma una impresión con alginato u otro material de impresión. Entre citas se coloca un poste dentro del tubo para prevenir que se distorsione el tubo mientras se fabrica el aparato. Un arco de alambre cortado pasa el poste con un brazo preparado en el extremo del alambre, sirve bien a este propósito. Al paciente y los padres se les dan las instrucciones y precauciones que deban tener para con el aparato y la dieta. (6)

De la impresión que se tomó, se hace un modelo de trabajo para que el dentista pueda ensamblar el aparato con el poste y el resorte en las posiciones correctas. El modelo es importante cuando los dientes tienen una forma y posición peculiar. (6)

El arco de alambre se corta cerca del extremo en el que se ajusta el loop. Este loop se endereza y luego se dobla hacia abajo y rodea la superficie distal del segundo molar primario, de manera que esta extensión descance justo por encima de la superficie oclusal del primer molar permanente. Un resorte helicoidal se hace de alambre redondo .025 o 0.028 inch. Este resorte se solda a la extensión distal del arco de alambre, de tal modo que descance justo arriba de la superficie oclusal del primer molar permanente y en plano paralelo a él. La unión de solda, limpia y pule. (6)

El dentista debe estar seguro de que el loop helicoidal no se extienda más bucalmente de manera que pueda atrapar la mejilla. El brazo distal del resorte se dobla hacia abajo en ángulo recto y se separa en el punto donde el brazo cruce la

cabidad disto-oclusal del primer molar permanente, previamente hecha, dejando una extensión de cerca de 4 mm. Esta extensión de alambre se usa para enganchar una pequeña cavidad preparada en la fosa disto-oclusal del molar permanente. (6)

Debe tomarse cuidado que para que la preparación quede lo suficientemente profunda, por lo menos hasta llegar a la dentina, ya que el resorte puede safarse de la preparación aún cuando el aparato se haya realizado correctamente. En lugar de hacer una cavidad molar algunos dentistas sellan un botón de resina compuesta, al diente y usan una hendidura hecha en la resina para enganchar el resorte. Se hace una traba en el extremo del arco de alambre y se temple un poco de manera que se pueda poner en posición de cerradura fácilmente. (6)

Un aparato correctamente construido y en buena posición remediará cualquier traba severa en un margen de dos semanas. Si el problema no se ha corregido a la siguiente cita, el aparato debe ser ajustado y el paciente reexaminado antes de darle el intervalo de 2 semanas otra vez. Con este aparato tipo-Humphrey es muy fácil hacer los ajustes, puesto que puede ser removido de la boca y reemplazado rápidamente. Además cuando se ajusta el aparato, no hay necesidad de remover bandas y recementarlas, o qué doblar alambre muy atrás en la boca. La gran mayoría de las condiciones ectópicas, son corregidas en la primera o segunda cita. (6)

Tan pronto como el primer molar erupciona y pasa la superficie distal del molar decidido, el resorte y la banda se remueven. La preparación hecha en la fosa disto-oclusal se limpia e inmediatamente se restaura con amalgama. (6)

Para prevenir recidivas se construye una extensión con un pedazo de banda y se solda sobre la superficie distal de la banda del segundo molar decidido; extendiendo la adición justo-abajo de la encía, suficientemente profunda para prevenir el movimiento regresivo del molar dentro del defecto. La extensión es cuidadosamente suavizada, pulida y limpiada. Cuando se vuelva a cementar la banda, se debe estar seguro de que no quedó cemento en la extensión subgingival. Se checa al pacien

te 6 ó 8 semanas después, y el dentista deberá remover la banda solo después de que el molar permanente ha erupcionado suficientemente para prevenir la reincidencia. (6)

De este modo los aparatos tipo Humphrey pueden ser hechos comunmente para cada paciente. Algunos dentistas almacenan aparatos contruidos para cada lado de la boca. Estos prácticamente han llegado a ser tan hábiles en usar estos aparatos, que en los casos de rutina en donde la posición de los dientes y su forma son normales, ellos seleccionan un aparato prefabricado que requiere poco ajuste o ninguno y proceder a su adaptación en tan solo una cita. (6)

La terapia con aparatología, probablemente incrementa la posibilidad de causar una reabsorción mayor en el segundo molar primario por la presión ejecida sobre el molar deciduo al anclar el aparato tipo Humphrey. (6)

Algunas veces el segundo molar primario presenta movilidad y se extrucciona un poco durante el tratamiento, pero ésto se corrige por sí solo, una vez removido el aparato, generalmente no se pueden hacer predicciones acerca de si la reabsorción continuará después de que el molar ectópico sea reposicionado. (6)

La extensión de la reabsorción es un problema que aparece indiferentemente al tipo de aparato usado. (6)

#### Ventajas:

El aparato original de Humphrey o sus variaciones son fáciles de usar y tienen menos contraindicaciones que ningún otro aparato de los usados para corregir la condición ectópica. (6)

Hay muchas razones para usar este aparato:

- 1.- La mayoría de las partes son prefabricadas.
- 2.- Es fácil de construir.
- 3.- El resorte puede ser removido y ajustado fuera de la boca sin necesidad de quitar la banda.
- 4.- El resorte usado en el aparato puede usarse de nuevo.
- 5.- El aparato es fácilmente modificado para prevenir -- reincidencias.



Desventajas:

Hay algunas desventajas con el tratamiento clínico de -- Humphrey.

- 1.- La falta de anclaje, los molares deciduos se mueven.
- 2.- Se puede perder la longitud del arco.
- 3.- Requiere de una pequeña cavidad en el primer molar permanente.

Con los pacientes a los cuales es crucial conservar la longitud del arco, los aparatos reportados por Mc. Donald y -- Sim pueden ser mejores alternativas. (6)

b) TECNICA DEL ARCO LINGUAL F-R INFERIOR

Para los casos de molares de los 6 años con erupción ectópica se puede también recurrir a un arco lingual F-R inferior con uniones verticales. (15)

Este aparato ejerce una fuerza distal sobre el primer molar permanente llevándolo hacia atrás en un período de 2 a 4 meses. (15)

Es un arco lingual F-R inferior, con dos resortes en "U" compensadores. El arco de alambre debe ser configurado bajo y contra la superficie del cúngulo de los dientes inferiores y se debe colocar un alambre estabilizador contra la superficie distal del molar inferior temporal, del mismo lado del molar permanente afectado. (15)

Los tipos verticales de uniones son los mejores para el caso unilateral de pérdida de espacio por un molar migrado hacia mesial. (15)

Se adapta y cementa el arco lingual inferior de manera que no ejerza presión distal. El niño llevará este arco lingual así pasivo durante la primera semana, hasta acostumbrarse a él. Entonces se harán pequeñas modificaciones en el anso "U" del lado afectado. Al abrir muy ligeramente el anso, cada 2 semanas, la resistencia del anclaje del resto de los dientes al movimiento permite mover el molar en cuestión, lentamente, en sentido distal. (15)

Se considera que éste es un movimiento duro, en razón del gran espesor del alambre lingual de modo que los ajustes deben ser efectuados por pequeños incrementos. (15)

Este aparato debe quedar en posición por 6 meses a un año como estático, después de la corrección de la posición molar. (15)

### c) TECNICA DE TRACCION CERVICAL

La aparatología de tracción cervical puede mover un molar permanente hacia atrás y producir una inclinación distal de la corona, siempre y cuando el arco externo del arco extraoral esté recto. La expansión transversal y la rotación se pueden hacer posibles por medio del ajuste del arco interno del arco extraoral. El tratamiento extraoral recomendado en la literatura para ser aceptable para resolver el problema creado por la erupción ectópica irreversible. (10)

La tracción extraoral puede tener un efecto sobre el complejo craneofacial. Este efecto debe tomarse en consideración sobre el crecimiento del maxilar cuando la tracción cervical está indicada para el tratamiento de esta perturbación de la erupción. (10)

El propósito del estudio hecho por el Dr. Kuroi y el Dr. Bjerklin fué el de evaluar los efectos con el arco extraoral tipo Kloehn, en niños con erupción irreversible del primer molar permanente superior. (10)

Se investigaron, el enderesamiento del primer molar permanente, reganar el espacio para el segundo premolar, y cualquier efecto negativo sobre el crecimiento esquelético y dental.

Se consideran como material original 56 niños con erupción ectópica irreversible, donde por lo menos uno de los primeros molares superiores fuera ectópico. A todos los niños se les ofreció el tratamiento. El tratamiento de tracción cervical se llevó a cabo en 46 niños. Las razones por las que los niños restantes no participaron fueron las siguientes: cuatro se mudaron del área antes de comenzar el tratamiento, dos casos fueron rechazados por los padres y cuatro más no cooperaron con el tratamiento, por lo que se interrumpió dentro de los dos primeros meses. (10)

De los 46 niños, 27 fueron varones y 19 niñas. La erup-

ción ectópica irreversible unilateral se situó 20 veces en el lado derecho y sólo 7 en el izquierdo. (10)

Se encontró oclusión normal o Clase I de Angle en 13 de los niños, 11 fueron Clase II División 1; y dos presentaron -- Clase III en su relación molar. (10)

Después de la extracción del segundo molar deciduo típicamente reabsorbido, se procedió al tratamiento del arco cervical tipo Klohn. La fuerza usada fué de 250 gr. de cada lado, - medido con presión Halda y con un gancho de tensión. El arco extraoral no fué angulado. Se instruyó a los pacientes para - usar la tracción cervical 12 horas al día. Se checó el uso -- del aparato justo con los padres en citas mensuales. Todos -- los niños fueron tratados por ellos. (10)

La edad media al comenzar el tratamiento fué de 8.3 años (de 6.5 a 9.9 años). El tiempo medio de tratamiento fué de .8 años (de 6 meses a 1 año). (10)

Antes del inicio del tratamiento se tomaron ortopantomografías, radiografías laterales del cráneo y modelos de estudio y un año después del tratamiento en los 46 niños. (10)

Los resultados del estudio fueron:

Los objetivos del tratamiento fueron completamente atendidos por 31 de los 46 niños. Todos los molares con erupción ectópica llegaron a buena oclusión pero el espacio suficiente para el segundo premolar no se ganó en 15 niños. Los premolares fueron extraídos en 13 niños y tan sólo se les dió a dos niños terapia de expansión; estos casos fracasados también presentaron poco espacio para el segundo premolar alineado desde el -- inicio del tratamiento. (10)

Los efectos evidentes causados por el tratamiento de - - tracción cervical son:

- 1.- Enderezamiento del molar permanente.
- 2.- El poco espacio reganado para el premolar.
- 3.- El cambio en la relación intermaxilar y
- 4.- El aumento en la inclinación de los incisivos. (10)

Al iniciar el tratamiento se midió en la ortopantomografía la angulación del primer molar permanente, para establecer

la diferencia de los ángulos entre los molares normalmente - - erupcionados con los molares en erupción ectópica. Al terminar el tratamiento los molares ectópicos fueron inclinados más distalmente comparándolos con los pertenecientes al grupo de la erupción normal. (10)

Para la realización estadística del estudio, se dividieron los casos en 3 grupos: Un grupo de molares normalmente - - erupcionados, otro de molares ectópicamente erupcionados unilaterales, y el de los molares ectópicamente erupcionados bilaterales. (10)

El efecto de la tracción cervical sobre la posición del molar se presentó sobre el estudio de radiografías laterales - de cráneo. (10)

El material muestra diferencias entre el lado izquierdo y el derecho en algunas variables. Por lo tanto no es posible combinar grupos con erupción ectópica de diferentes lados. (10)

Los últimos efectos de enderezamiento del primer molar permanente fueron en promedio 2 veces mayor en el grupo en - - erupción ectópica unilateral, como en el grupo con erupción ectópica bilateral. (10)

Los efectos de levantamiento del primer molar permanente con tracción cervical se esperaban iguales en ambos lados uni y bilaterales; pero es más difícil lograr un efecto de enderezamiento en los pacientes con erupción ectópica bilateral que en aquellos con erupción ectópica unilateral. (10)

Esta diferencia es difícil de explicar ya que no existe gran diferencia en la angulación molar entre los dos grupos -- que se presentaron al iniciar el tratamiento. (10)

Cuando se compararon los 5 molares derechos más inclinados con los 5 molares derechos menos inclinados unilaterales, - se encontró que la inclinación final difería considerablemente menos un año después de terminado el tratamiento, que al inicio de él. (10)

La total normalización de la inclinación de los molares ectópicos no se logró en ninguno de los casos. (10)

El enderezamiento y restauración de la angulación del mo

lar permanente en erupción ectópica registró una reducida distancia entre la línea NLP y el contorno distal del molar permanente. Sin embargo un año después del tratamiento la distancia fué mayor que la del inicio del tratamiento. El aumento en la distancia se puede explicar parcialmente por una recaída del molar en dirección anterior, en este caso la distancia posterior del maxilar aumenta. (10)

La explicación principal para este aumento en la parte posterior del maxilar es debido al crecimiento. (10)

Estas diferencias entre los grupos ectópicos y normales pueden ser debido a la influencia de otros factores etiológicos, tales como, gran tamaño de los dientes y pequeños maxilares en presencia de la erupción ectópica. (10)

El espacio reganado para el segundo premolar en el 70% de los casos fué suficiente para que el diente erupcionara normalmente. El completo recobro del espacio, el cual correspondía a la anchura del segundo molar deciduo nunca fué logrado. Esto se pudo hacer debido a factores etiológicos tales como -- dientes de tamaño mayor a lo normal y maxilares pequeños. (10)

Se registraron diferencias significantes al inicio del tratamiento entre los grupos de erupción normal con los grupos de erupción ectópica en el espacio libre de los segmentos laterales. En general esta diferencia se mantuvo postratamiento y un año después de terminado el tratamiento. (10)

Al inicio del tratamiento el espacio medio hábil para el segundo premolar era de 4.2 mm. en el lado derecho y 4.4 mm. para el lado izquierdo en los casos con erupción ectópica bilateral. El espacio canino premolar para el mismo grupo fué de 18.5 mm. del lado derecho y 18.9 mm. para el izquierdo. (10)

Para los molares con erupción normal el espacio canino--premolar del lado derecho fué de 23.2 mm. y para el izquierdo de 22.5 mm. (10)

La erupción del segundo premolar es favorable ya que proviene que el primer molar recaiga, y el uso de mantenedores no es necesario. (10)

Los mejores efectos se tuvieron en aquellos niños en los

cuales el tratamiento empezó tarde. La edad, como tal, puede influir en la operación del niño y condiciones de crecimiento. La explicación pudo haber tenido mayor entendimiento y mayor cooperación junto con la mejor maniobra del aparato por los niños mayores. En casos con poca recaída, sin embargo, se observó que el segundo premolar estaba cerca de su erupción o ya había erupcionado al terminar el tratamiento. (10)

Los cambios en la relación intermaxilar se verificaron así:

Los cambios en prognatismos, aunque relativamente pocos, quieren decir que la reducción del crecimiento del maxilar en dirección anterior ocurre en combinación con el crecimiento inafectado de la mandíbula y resulta de un desacomodo entre las dos arcadas. (10)

Los cambios numéricos en el prognatismo del maxilar son importantes, especialmente en vista del corto período activo del tratamiento (9 meses) y de hecho que algunos de los cambios son permanentes. (10)

Durante el tratamiento en la mayoría de los casos los incisivos llegaron a inclinarse a pesar del hecho de que la tracción cervical del primer molar permanente no afecta directamente a los incisivos. (10)

El cambio se midió en relación a la línea silla-nasión. El ángulo sólo se midió en 36 de los 46 casos, cuyos incisivos centrales estaban completamente erupcionados al iniciar el tratamiento. (10)

La mayoría de los niños mostraron un incremento en la inclinación incisal durante el tratamiento. El ángulo incisal aumentó en un promedio del 3%. Este tipo de inclinación incisal es independiente del tipo de oclusión. La inclinación incisal se mantuvo sin cambio un año después de terminado el tratamiento. (10)

Si la posición del maxilar se mantiene sin cambio con respecto a la base de cráneo como resultado de una restricción del crecimiento causada por la tracción cervical y si el factor oclusal que mantiene la relación entre arcadas se mueve, -

la mandíbula está libre para moverse. (10)

El contacto inter-incisal puede ser responsable de la inclinación de los incisivos superiores, como los incisivos mandibulares se mueven anteriormente y empujan a las coronas de los incisivos superiores hacia adelante. (10)

Sin embargo la inclinación incisal también ocurrió en los casos con Clase II de Angle División 1 sin contacto incisal. En estos casos las funciones sobre las superficies linguales de los incisivos superiores pudieron ser responsables de la inclinación incisal, como el labio inferior que se mueve adelante junto con la mandíbula. (10)

Ei el arco facial mantiene al labio superior fuera de los incisivos durante el tratamiento de 12 horas al día, esto se puede considerar un factor contribuyente en la inclinación incisal. (10)

La eliminación del contacto labial por medio de aparatos ortodónticos puede llevar a la inclinación incisal. (10)

En la mayoría de los casos el efecto del tratamiento fué bueno con el establecimiento de la oclusión normal para el primer molar permanente y espacio suficiente para el segundo premolar. Esto fué el resultado de la utilización del espacio de Leeway y el crecimiento retardado del maxilar. (10)

El cambio de distal a la oclusión normal del primer molar permanente en los lados con erupción ectópica fué el resultado de efectos combinados del movimiento distal del molar con el maxilar y cambios en la mayoría de los casos fué tan sólo de unos milímetros. (10)

La tracción cervical aplicada a un promedio de 9 meses en niños con erupción ectópica irreversible resultó en la corrección del primer molar permanente superior en buena oclusión. Sin embargo no se logró la misma inclinación en los molares normalmente erupcionados. (10)

En cerca del 70% de los niños, se creó espacio suficiente para el segundo premolar. Poca cooperación fué la causa principal del fracaso. (10)

Se obtuvo inclinación incisal en la mayoría de los casos

de un valor promedio de 3. (10)

La tracción cervical dió mejores resultados en niños de mayor edad, en quienes los segundos premolares estaban cerca de su erupción o erupcionaron al final del tratamiento. (10)

#### 4.- TECNICA POR EXTRACCION

El método de tratamiento de la última forma consiste en la extracción del segundo molar deciduo y entonces colocar una placa para guiar al molar permanente a su correcta posición o permitir que el molar ectópico erupcione así, dejando el movimiento distal para fechas posteriores. (7)

La reabsorción ocurre en diferentes extensiones, pero en todos los casos de erupción ectópica. En un reportaje recientemente realizado por Kuroly Bjerklin muestran que la reabsorción del segundo molar ocurre en cada uno de 92 casos estudiados. En los cuales el patrón de la erupción ectópica se observa como del tipo reversible por sí solo. La mayoría de estos segundos molares presentaron severa reabsorción, pero sólo dos se perdieron prematuramente, 13 molares (14% continuaron con reabsorciones radiculares después de la corrección de la condición ectópica, pero todos se exfoliaron normalmente. Este estudio, no incluye los casos de erupción ectópica que no eran reversibles por sí solos. (30)

Por lo tanto la reabsorción continuada es raramente suficiente para causar una exfoliación temprana del segundo molar primario, pero esta generalización es poco agradable a los padres de aquellos pacientes en los que la exfoliación ocurre. (6)

Por esta razón, todos los padres son advertidos de esta posibilidad y aconsejados acerca de la necesidad de mantener el espacio después de la exfoliación. (6)

También se les asegura a los padres que en muchos casos, un diente con poca estructura radicular puede ser mantenida -- por años. (6)

Sin embargo hay casos en que el segundo molar primario eventualmente tiene que ser sacrificado por causa de una exten



sa reabsorción y el desarrollo de una pulpitis. (12)

Para estos casos se recomienda el uso de un arco lingual con resortes auxiliares o tracción cervical. (10)

Dilzell recomienda el uso de una plaquita de Hawley con resortes ajustables con los dedos. (25)

Las desventajas del método por extracción son:

- 1.- La pérdida del segundo molar deciduo.
- 2.- Se requiere de mecánica complicada para mover al molar permanente a su posición normal.
- 3.- Pérdida del espacio en el arco. (7)

Sin embargo será una ventaja para el niño si el diente puede ser mantenido hasta que el primer molar permanente erupcione. De esta manera estando el primer molar permanente en su sitio, se puede colocar un mantenedor de espacio de banda y loop. (12)

Por lo tanto el método de extracción del segundo molar deciduo se preferirá cuando el molar primario tenga que extraerse debido a infección o movilidad causada por reabsorción severa. (7)

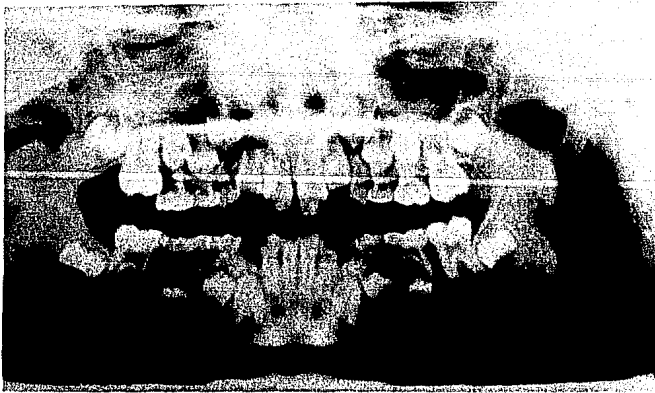
CASUÍSTICA

CASUISTICA

Paciente: Moreno Moreno Graciela

Edad: 7 años

- 1a. cita: Se realizó la Historia Clínica, se tomaron modelos de estudio y radiografía panorámica. Se diagnosticó el primer molar superior derecho permanente en erupción ectópica. El tratamiento que se indicó para corregir la anomalía, fué ligadura de latón trenzada en el punto de contacto entre los molares afectados.
- 2a. cita: Se le colocó el alambre de latón en el punto de contacto. El grosor del alambre usado fué de .026 inch.
- 3a. cita: Quince días después de la primera colocación del alambre, se le colocó otro nuevo.
- 4a. cita: Treinta y cinco días después de la primera colocación, se cambió el alambre de latón viejo por uno nuevo bien ajustado.
- 5a. cita: Cincuenta y tres días después de comenzado el tratamiento se revisó el caso y se colocó nuevo alambre en el punto de contacto.
- 6a. cita: En el día 58 se concluyó que los molares deberían erupcionar más para evitar recidivas del movimiento mesial, por lo que se cambió el -- alambre por uno nuevo y se esperó a la si- -- guiente cita.
- 7a. cita: En el día 83 se cambió el alambre y se dejó - como retenedor.
- 8a. cita: En el día 78 se tomó una radiografía y se observó cómo el molar ya estaba en posición, -- por lo que se consideró que el movimiento distal había sido suficiente. Se dió a la pa - ciente de alta.



CASO 11

Moreno Moreno S.  
7 Años

Radiografía ini-  
cial  
Primer Molar Per-  
manente superior-  
derecho ectópico.



Radiografía final

Se observa al mo-  
lar ectópico en po-  
sición normal.

2o. CASO

Paciente: Lilibana Arévalo Navarro

Edad: 7 años

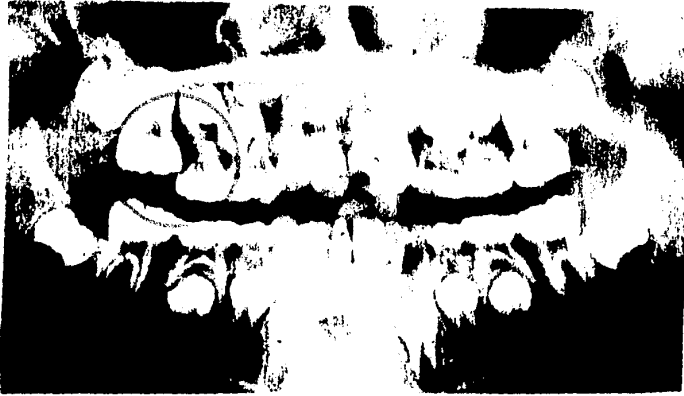- 1a. cita: Se realizó la Historia Clínica, modelos de estudio y se tomó una radiografía panorámica.
- 2a. cita: Durante el estudio de la radiografía panorámica se identificó que el primer molar superior derecho permanente se encontraba en erupción-ectópica.  
Se colocó alambre de latón en el punto de contacto para realizar un movimiento distal en el molar permanente y permitir su completa erupción.  
Se tomó una radiografía periapical con el alambre de latón en posición.
- 3a. cita: Quince días después de iniciado el tratamiento, se revisó a la paciente; se renovó el alambre de latón.
- 4a. cita: Cuarenta y cuatro días después de la primera colocación, de nuevo se colocó alambre de latón.
- 5a. cita: En el 95 día de tratamiento se quitó el alambre de latón sencillo por uno doble y se tomó una radiografía.
- 6a. cita: En el 100 día de tratamiento se colocó el alambre de latón trenzado muy ajustado y se dejó como retenedor.
- 7a. cita: Se retiró el alambre de latón a los 110 días de tratamiento, se tomó la radiografía final. Se dió al paciente de alta.

3o. CASO

Paciente: Verónica Alegre Sepúlveda

Edad: 11 años

- 1a. cita: Se tomaron radiografías y modelos de estudio.



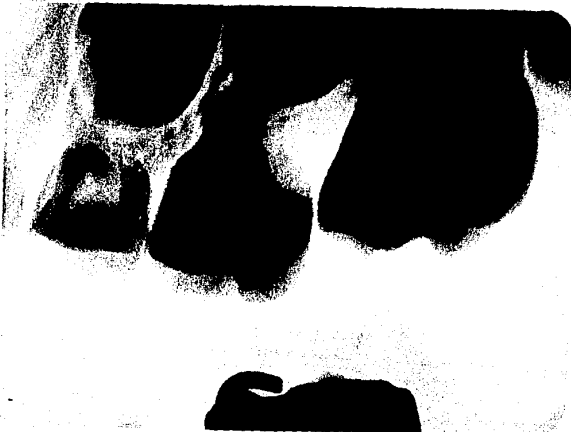CASE 2

Dr. L. Navarro L.  
Madrid

Radiografía inicial

Arco Molar Ferramental superior de -  
tención en erupción -  
total.

Radiografía que pre-  
senta al alambre de  
latón en posición.



Radiografía final

Se realizó la Historia Clínica.

- 2a. cita: El diagnóstico fué erupción ectópica del primer molar permanente inferior derecho con tra  
ba severa. Se le trató primeramente con liga  
dura de latón.  
Se colocó alambre de latón entre los molares-  
afectados para su corrección.
- 3a. cita: Se cambió el alambre a los quince días del --  
inicio del tratamiento y se ajustó muy bien.
- 4a. cita: En vista de que el primer molar inferior dere  
cho no mejoraba, se tomó una impresión con --  
banda en el segundo molar deciduo para la fa-  
bricación de un resorte que distalara al mo-  
lar permanente. Día 25 de iniciación.
- 5a. cita: Antes de cementar la banda en el segundo mo-  
lar deciduo se retiró la amalgama que tenía -  
el primer molar permanente. Se cementó la --  
banda en el molar deciduo, luego el extremo -  
libre del resorte se colocó en la cavidad - -  
oclusal dejada por la amalgama; se obtuvo de  
nuevo la cavidad con amalgama. Se tomó una -  
radiografía. Esto fué a 35 días de iniciado  
el tratamiento.
- 6a. cita: En el 52 día de tratamiento se activa el re-  
sorte.
- 7a. cita: En el 70 día de tratamiento se activa el re-  
sorte.
- 8a. cita: En el 116 día de tratamiento el molar estaba  
liberado, se activó de nuevo el resorte y se  
tomaron las fotos intraorales y radiografías.  
Se deja el aparato para evitar residivas.
- 9a. cita: En el 136 día se retira el aparato definitiva  
mente.

4o. CASO

Paciente: Verónica Alegre Sepúlveda

Edad: 11 años.

1a. cita: Se tomaron modelos de estudio y radiografía -  
pancrámica.

Se realizó Historia Clínica.

2a. cita: El paciente presentaba un primer molar infe-  
rior izquierdo permanente con erupción ectópi-  
ca mínima.

Se colocó en el punto de contacto entre el --  
primer molar permanente inferior izquierdo y-  
el segundo molar deciduo, alambre de latón de  
.026 de grosor. Quince días después de inicia-  
do el estudio.

3a. cita: Veintidós días del inicio del tratamiento, se  
tomó una radiografía y se colocó alambre de -  
latón nuevo.

4a. cita: Treinta y siete días después de iniciado el -  
tratamiento sólo se cambió el alambre de la-  
tón por otro para que ajustara bien.

5a. cita: Cincuenta y nueve días después de iniciado el  
tratamiento se tomó radiografía final. El mo-  
lar estaba liberado.

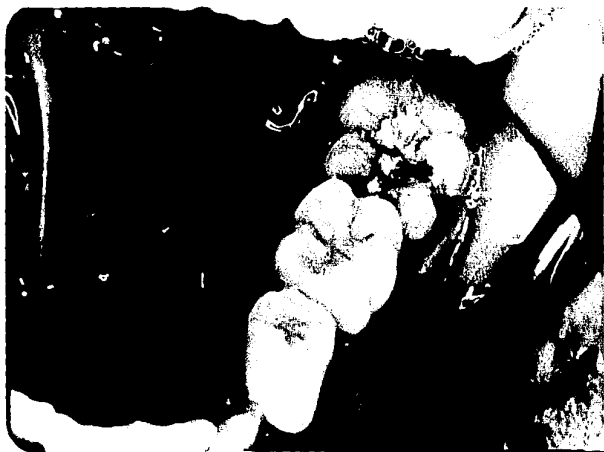

CASO # 3 y 4

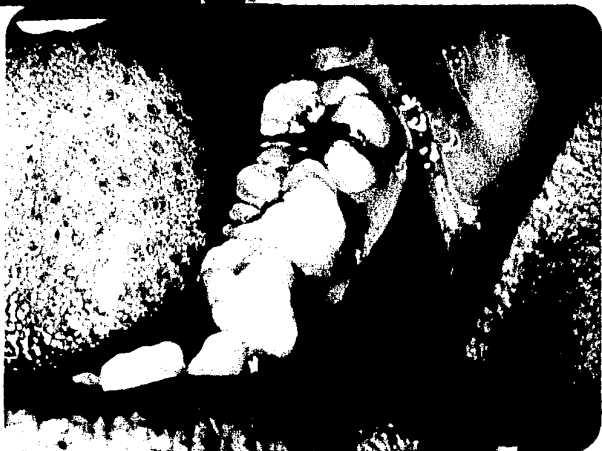Alegre Sepúlveda V.  
11 años

Radiografía inicial  
ambos Primeros Mola-  
res inferiores es -  
tópica.

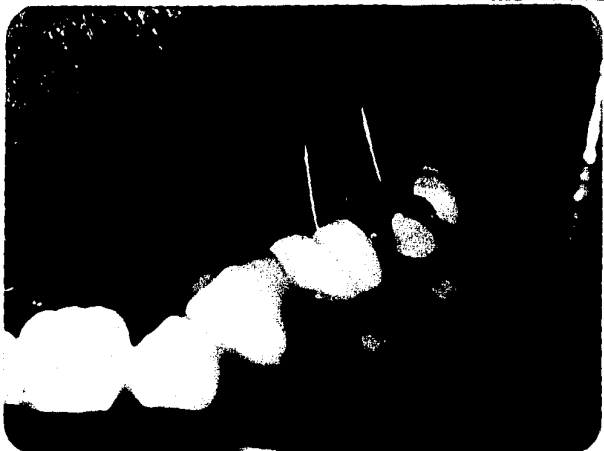



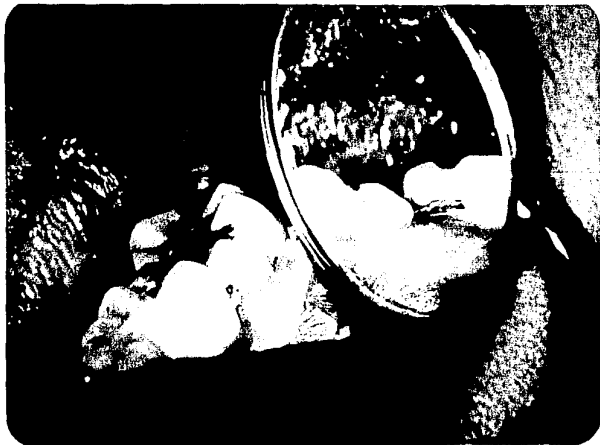Vista lateral del  
molar ectópico.



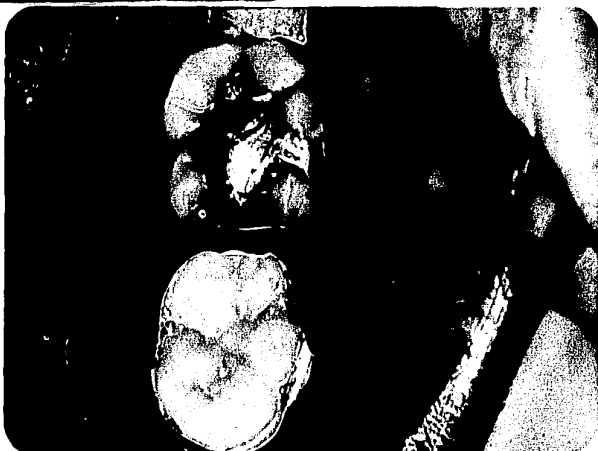Vista lateral del  
molar ectópico.



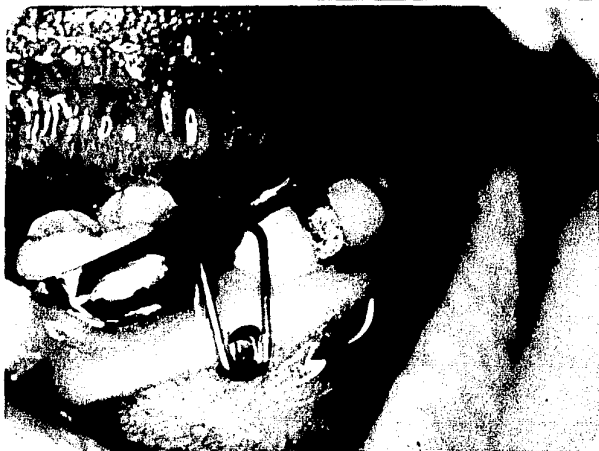Vista lateral con  
el alfiler de latón  
y la goma del punto  
de contacto.



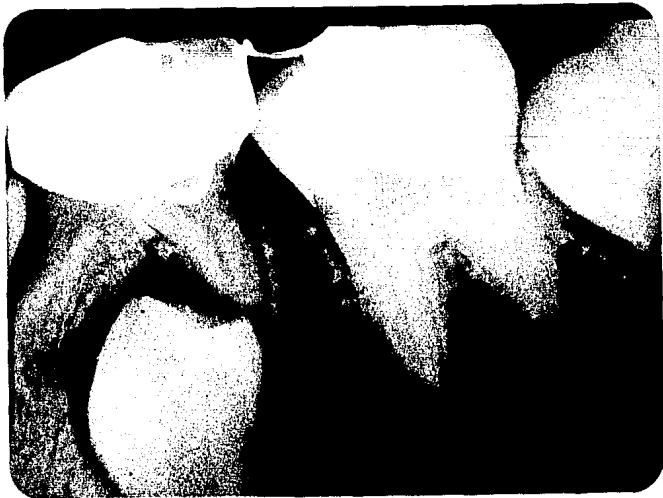Vista lateral del  
retrato de latón en  
el museo.



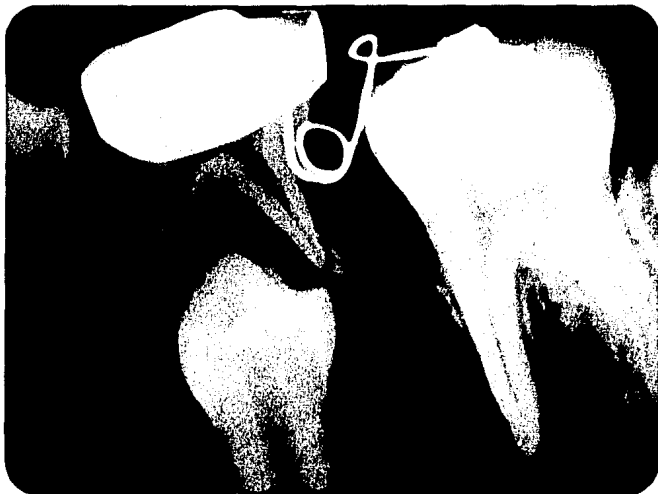
Vista colateral del  
retrato.



Vista lateral del  
retrato.



Radioactiva inicial  
de un día de exantema  
al momento.



Radioactiva inicial  
de un día de exantema  
al momento.



Fig. 4

Radiografía del pri-  
mer molar inferior.  
Incluido, con el  
ángulo de inclinación en  
posición.



Radiografía. Cincel

## CONCLUSIONES

### CONCLUSIONES

La erupción ectópica de los primeros molares permanentes se presenta frecuentemente en cualquier consultorio donde un número significativo de niños sean tratados.

Es imperativo que el dentista examine detenidamente a todo niño pre-escolar para determinar la posibilidad de que esta anomalía pueda ocurrir, para seguir de cerca su desarrollo, de terminando así la necesidad del tratamiento.

Como se demostró en los casos tratados aquí, los tratamientos son sencillos, fáciles de llevar a cabo y con resultados exitosos todos.

Por lo tanto es deber del odontólogo el determinar una anomalía de este tipo para advertir a los padres de sus existencia y de las consecuencias que traería en perjuicio del bienestar y salud bucal del paciente.

BIBLIOGRAFIA

- 1.- Bayardo, Rubén E., Grandel, E. U., Milos, W.E.  
New Concept in Treatment of Ectopically Erupting - -  
Maxillary First Permanent Molars.  
Journal of Dentistry for Children  
Mayo-Junio  
Año 1979  
Página 46-50
- 2.- Clark, J.W.  
Growth and Development of the Primary, Mixed, and --  
Early Permanent Dentition.  
Clinical Dentistry  
Harper & Row, 7a. Ed., 2 V.  
Año 1983  
Página 1-54
- 3.- Figún, Mario Eduardo  
Anatomía Odontológica Funcional y Aplicada.  
Editorial Ateneo, 2a. Ed.  
Argentina, 1978  
Página 316-326
- 4.- Finn, Sindney B.  
Odontología Pediátrica  
Editorial Interamericana  
4a. Ed., México, 1983  
Páginas 41-43
- 5.- Graber, Toure M.  
Ortodoncia: Teoría y Práctica  
Crecimiento y Desarrollo  
Interamericana, México, 1974, 1a. Ed.  
Página 72-107
- 6.- Harrison, L.M., Michal, Billy C.  
Treatment of Ectopically Erupting Permanent Molars.  
Symposium of Pedodontics

Dental Clinic of North America, Vol. 26  
January 1984  
Páginas 57-67

7.- Hartmann, Cliff

A Tratment for Ectopically Erupted First Permanent -  
Molars.

Journal of Dentistry for Children  
September-October 1984  
Página 363-366

8.- Kimmel, N.A. and Gellin, Milton E.

Ectopic Eruption of Maxillary First Permanent Molars  
in Different Areas of the United States.

Journal of Dentistry for Children  
July-August 1982  
Páginas 294-299

9.- Kuroi, J., and Bjerklin, K.

Eruption of Maxillary First Permanent Molars:  
Familial Tendencies

Journal of Dentistry for Children  
January-February 1982  
Páginas

10.- Kuroi, J., and Bjerklin, K.

Treatment of Children with Ectopic Eruption of Maxi-  
llary First Molar by Cervical Tration.

American Journal of Orthodontics  
December 1984  
Páginas 483-492

11.- Mayoral, José

Ortodoncia: Principios Fundamentales y Práctica.

4a. Edición, Labor

Barcelona, 1983

Páginas 59-72

12.- Mc. Donald, W.E., and Avery, D.A.

Dentistry for Child and Adolescent



- Eruption of the Teeth  
St. Louis, C.V. Mosby Company, 3a. Ed.  
Año 1980  
Páginas 72-442
- 13.- Moyers, Robert E.  
Ortodoncia  
Interamericana, México, 1960, 1a. Ed.  
Páginas 56-63
- 14.- Ranley, Don M.  
A Synopsis of Craneofacial Growth  
Appleton-Century-Crofts, 1a. Ed.  
Año 1980  
Páginas 139-159
- 15.- Sim, J.M.  
Minor Tooth Movement in Dentition  
Tratamiento de los Molares Permanentes Migrados hacia Mesial.  
St. Louis C.V., Mosby Company, 2a. Ed.  
Año 1977  
Páginas 302-321

Citas Bibliográficas

- 16.- Baume, Becks y Evans. En: Mc. Donald, R.E., and --  
Avery, D.A.  
Dentistry for Child and--  
Adolescent Eruption of --  
the Teeth  
St. Louis C.V., Mosby --  
Company  
3a. Ed., Año 1983  
Páginas 72-442
- 17.- Bell y Fox. En: Figún, MarioEduardo  
Anatomía Odontológica --  
Funcional y Aplicada  
Editorial Ateneo, 2a. Ed.  
Argentina, 1978  
Páginas 316-326
- 18.- Braden. En: Bayardo, Rubén E., Gran--  
del, E.R., Milos, W.E.  
New Concept in Treatment-

- of Ectopically Erupting:  
Maxillary First Perma- -  
nent Molars.  
Journal of Dentistry for  
Children  
Mayo-Junio  
Año 1979  
Páginas 46-50
- 19.- Braden. En: Hartmann, Cliff  
A Treatment for Ectopica  
lly Erupted First Perma-  
nent Molars.  
Journal of Dentistry for  
Children  
September-October 1984  
Páginas 363-366
- 20.- Carr y Mink. En: Harrison, L.M., Michal,-  
Billy C.  
Treatment of Ectopically  
Erupting Permanent Molars.  
Symposium of Pedodontics  
Dental Clinic of North -  
America, Vol. 28  
January 1984  
Páginas 57-67
- 21.- Cheyne y Wessels. En: Kimmel, N.A., and Gellin,  
Milton E.  
Ectopic Eruption of Maxi-  
llary First Permanent Mo-  
lars in Different Areas -  
of the United States.  
Journal of Dentistry for-  
Children  
July-August 1982  
Páginas 294-299
- 22.- Cheyne y Wessels. En: Kimmel, N.A., and Gellin,  
Milton E.  
Ectopic Eruption of Maxi-  
llary First Permanent Mo-  
lars in Different Areas -  
of the United States.  
Journal of Dentistry for-  
Children  
July-August 1982  
Páginas 294-299
- 23.- Cheyne y Wessels. En: Kimmel, N.A., and Gellin,  
Milton E.  
Ectopic Eruption of Maxi-  
llary First Permanent Mo-  
lars in Different Areas -  
of the United States.

- 24.- Davis. En: Journal of Dentistry for Children  
July-August 1982  
Páginas 294-299  
Mc. Donald, R.E., and --  
Avery, D.A.  
Dentistry for Child and  
Adolescent Eruption of -  
the Teeth.  
St. Louis, C.V., Mosby -  
Company, 3a. Ed.  
Año 1980  
Páginas 72-442
- 25.- Dilzell. En: Bayardo, Rubén E., Grandel,  
E.R., Milos, W.E.  
New Concept in Treatment  
of Ectopically Erupting-  
Maxillary First Perma- -  
nent Molars.  
Journal of Dentistry for  
Children  
Mayo-Junio 1979  
Páginas 46-50
- 26.- Fouchard, Harris y  
Delabarre. En: Figún, Mario Eduardo  
Anatomía Odontológica --  
Funcional y Aplicada.  
Editorial Ateneo, 2a. Ed.  
Argentina, 1978  
Páginas 315-326
- 27.- Herman. En: Bayardo, Rubén E., Grandel,  
E.R., Milos, W.E.  
New Concept in Treatment  
of Ectopically Erupting-  
Maxillary First Perma- -  
nent Molars.  
Journal of Dentistry for  
Children  
Mayo-Junio 1979  
Páginas 46-50
- 28.- Humphrey. En: Hartmann, Cliff  
A Treatment for Ectopica-  
lly Erupted First Perma-  
nent Molars.  
Journal of Dentistry for  
Children.  
September-October 1984  
Páginas 363-366
- 29.- Humphrey. En: Mc. Donald, R.E., and --  
Avery, D.A.

- Dentistry for Child and Adolescent Eruption of - the Teeth.  
St. Louis C.V., Mosby -- Company, 3a. Ed.  
Año 1980  
Páginas 72-442
- 30.- Kurol y Bjerklin. En: Harrison, L.M., Michal, - Billy C.  
Treatment of Ectopically Erupting Permanent Molars. Symposium of Pedodontics-Dental Clinic of North -- America, Vol. 28  
January 1984  
Páginas 57-67
- 31.- Mc. Gregor. En: Hartmann, Cliff  
A Treatment for Ectopically Erupted First Permanent Molars.  
Journal of Dentistry for Children  
September-October 1984  
Páginas 363-366
- 32.- Miller. En: Figún, Mario Eduardo  
Anatomía Odontológica --- Funcional y Aplicada.  
Editorial Ateneo, 2a. Ed.  
Argentina, 1978  
Página 315-326
- 33.- O'Meara. En: Kurol, J., and Bjerklin, - K.  
Treatment of Children - - with Ectopic Eruption of - Maxillary First Permanent Molars.  
American Journal of Orthodontics.  
December 1984  
Páginas 483-492
- 34.- Pulver. En: Mc. Donald, R.E., and Ave ry, D.A.  
Dentistry for Child and - Adolescent Eruption of -- the Teeth.  
St. Louis, C.V., Mosby -- Company, 3a. Ed.  
Año 1983  
Páginas 72-442
- 35.- Pulver. En: Kimmel, N.A., and Gellin, Milton E.

- Ectopic Eruption of Maxillary First Permanent Molars in Different Areas - of the United States. Journal of Dentistry for Children. July-August 1982. Páginas 294-299
- 36.- Retius. En: Figún, Mario Eduardo Anatomía Odontológica Funcional y Aplicada. Editorial Ateneo, 2a. Ed. Argentina, 1978. Páginas 315-326
- 37.- Shumaker, El Hadary. En: Mc. Donald, R.E., and Avery, D.A. Dentistry for Child and Adolescent Eruption of the Teeth. St. Louis, C.V., Mosby Company, 3a. Ed. Páginas 72-442
- 38.- Sicher. En: Mc. Donald, R.E., and Avery, D.A. Dentistry for Child and Adolescent Eruption of the Teeth. St. Louis, C.V., Mosby Company, 3a. Ed. Año 1983. Páginas 72-442
- 39.- Sicher. En: Ranley, Don M. A Synopsis of Craniofacial Growth Appleton-Century-Crofts, 1a. Ed. Año 1980. Páginas 139-159
- 40.- Tomes y Dediesc. En: Figún, Mario Eduardo Anatomía Odontológica Funcional y Aplicada. Editorial Ateneo, 2a. Ed. Argentina, 1978. Páginas 315-326
- 41.- Young. En: Harrison, L.M., Michal, - Billy C. Treatment of Ectopically-Erupting Permanent Molars. Symposium of Pedodontics-Dental Clinic of North America, Vol. 28. January, 1984. Páginas 57-67

42.- Young. En:

Bayardo, Rubén E., Gren-  
del, E.R., Milos, W.E.  
New Concept in Treatment-  
of Ectopically Erupting -  
Maxillary First Permanent  
Molars.  
Journal of Dentistry for-  
Children.  
Mayo-Junio 1979  
Páginas 46-50