

870122

49

24°

UNIVERSIDAD AUTONOMA DE GUADALAJARA

Incorporada a la Universidad Nacional Autónoma de México

ESCUELA DE ODONTOLOGIA



TESIS CON
FALLA DE ORIGEN

ELECTROCIRUGIA EN LA ODONTOLOGIA MODERNA

TESIS PROFESIONAL

QUE PARA OBTENER EL TITULO DE:

CIRUJANO DENTISTA

PRESENTA

ERNESTO GRIJALVA IBARRA

ASESOR: DR. MARIO ALBERTO GOMEZ DEL RIO

GUADALAJARA, JALISCO, 1987



Universidad Nacional
Autónoma de México



UNAM – Dirección General de Bibliotecas Tesis Digitales Restricciones de uso

DERECHOS RESERVADOS © PROHIBIDA SU REPRODUCCIÓN TOTAL O PARCIAL

Todo el material contenido en esta tesis está protegido por la Ley Federal del Derecho de Autor (LFDA) de los Estados Unidos Mexicanos (México).

El uso de imágenes, fragmentos de videos, y demás material que sea objeto de protección de los derechos de autor, será exclusivamente para fines educativos e informativos y deberá citar la fuente donde la obtuvo mencionando el autor o autores. Cualquier uso distinto como el lucro, reproducción, edición o modificación, será perseguido y sancionado por el respectivo titular de los Derechos de Autor.

I N D I C E

" ELECTROCIRUGIA EN LA ODONTOLOGIA
MODERNA "

I N D I C E

	PAGINA.
INTRODUCCION	1
CAPITULO I.	3
GENERALIDADES.	
CAPITULO II.	30
INDICACIONES Y CONTRAINDICACIONES	
CAPITULO III.	72
VENTAJAS Y DESVENTAJAS.	
CASUISTICA	83
CONCLUSIONES	95
BIBLIOGRAFIA	97

INTRODUCCION

I N T R O D U C C I O N

En este siglo la odontología ha sido literalmente inundada por un sinnúmero de nuevos conceptos y técnicas terapéuticas que van desde las teorías acerca de la infección focal vigentes la principio de este siglo, -- hasta las modernas teorías de la etiología y prevención de la caries. Actualmente los temas de mayor interés -- son la adhesión directa de las resinas compuestas, el tratamiento de los tejidos, la oclusión y el papel de la placa bacteriana en la enfermedad periodontal. Tanto las técnicas como los materiales nuevos deben pasar la prueba del tiempo.

El uso competente de la electrocirugía ha acelerado ya considerablemente los resultados terapéuticos en gran parte de las disciplinas odontológicas.

El uso de corrientes eléctricas y ondas de alta -- radiofrecuencia en Cirugía, ha sido bien documentado en libros y artículos durante los últimos 40 años. Inicialmente desarrollada en Medicina a partir de la cauterización de tejidos y las exigencias de la profesión dental

han venido recientemente superando las deficiencias de este.

La electrocirugía es un auxiliar extremadamente -
útil para los odontólogos en el logro de numerosos -
objetivos terapéuticos.

Su uso en la odontología moderna es tan normal co
mo usar una pieza de mano y aplicando los principios -
básicos, los resultados de éste son predecibles.

C A P I T U L O IGENERALIDADES

El término electrocirugía se emplea actualmente para identificar técnicas quirúrgicas realizadas sobre tejidos blandos, mediante corrientes eléctricas (radio) de alta frecuencia en el rango de 1 500 00 a 7 500 000- por segundo. (5) y constituye un mecanismo de corte altamente refinado. (4)

La investigación electrónica moderna ha producido una nueva generación de equipos electroquirúrgicos capaces de trabajar en tejidos blandos con precisión y seguridad.

Desde su uso inicial en 1900 para coagulación y en 1908 para corte de tejidos, el avance del empleo de las corrientes de alta frecuencia fue muy lento. Las unidades electroquirúrgicas primitivas creadas fundamentalmente para las profesiones médicas y veterinaria tenían potencia excesiva sin el refinamiento de corriente o corrientes requerido para un serie de técnicas de tejidos blandos realizadas en la cavidad bucal. No --

hubo adelantos significativos en los equipos diseñados para uso odontológico hasta las décadas de los sesentas. A finales de 1973, se dispuso de corrientes totalmente rectificadas y filtradas. (5)

El instrumento electrónico no debe confundirse -- con el uso del cauterio. Este es un alambre caliente-- que corta y que cuando se aplica sobre el tejido lo incide por incandescencia. Los tejidos son cortados por acción directa del calor. Este tipo de cirugía se acompaña por lo común de destrucción tisular y la cicatrización postoperatoria se retarda por la escara necrótica y la formación de tejido cicatrizal. Por otra parte la electrocirugía se lleva a cabo por un generador rectificado de tres válvulas que produce una corriente que corta en frío con pocos cambios postoperatorios. (4)

CORRIENTES ELECTROQUIRURGICAS

Las unidades modernas de electrocirugía son capaces de transformar la corriente alterna de baja frecuencia en tres tipos diferentes de corrientes de alta frecuencia. Las diferencias en la modulación de cada una de estas corrientes es responsable de sus diferentes efectos sobre los tejidos. Existe la oportunidad de escoger entre estas tres corrientes dependiendo de la naturaleza del tejido y que es lo que se va a efectuar. (6)

La onda electroquirúrgica se emite en tres formas: Totalmente rectificadas, totalmente rectificadas y filtradas, y la parcialmente rectificadas. (Fig. 1)

Corriente totalmente rectificadas.- Este tipo es empleado cuando queremos hacer una incisión y obtener la coagulación simultánea de los tejidos. Es una de las corrientes de más uso en electrocirugía, sobre todo en los casos donde las suturas son indeseables, como ocurre en los procedimientos de gingivectomía o gingivoplastía. (1)

Se obtiene buena coagulación existiendo menos retracción de tejido que en la corriente parcialmente-

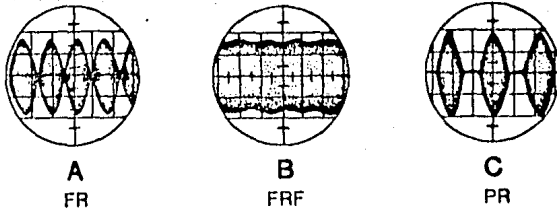
rectificada. No deberá usarse cerca del hueso. (6)

Corriente totalmente rectificada y filtrada.--Esta es utilizada para hacer incisiones con coagulación mínima. Es especialmente útil para las incisiones mucoperiosteicas. Tanto en este tipo como en la corriente totalmente rectificada, la cicatrización transcurre sin complicaciones. Por lo general en estos casos se colocan suturas y puede haber hemorragia adicional. (1).

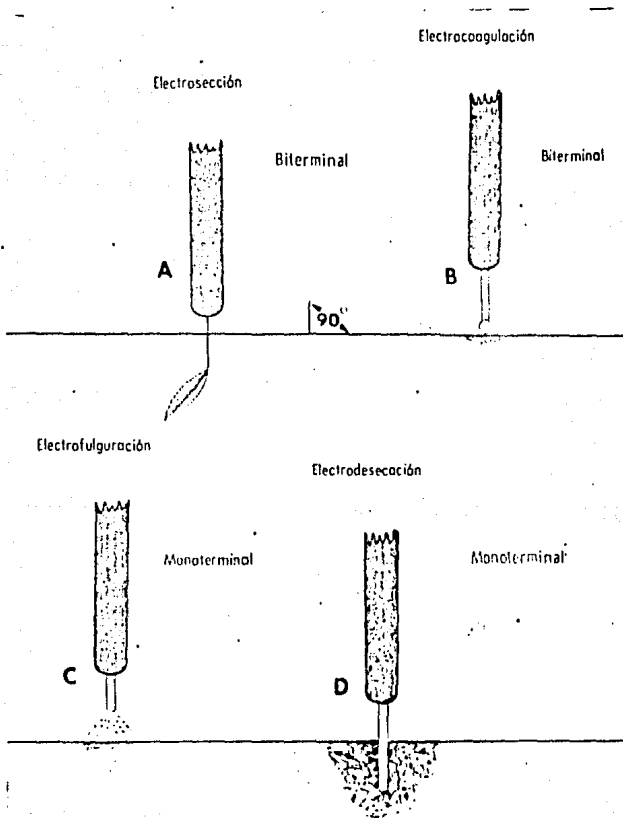
Existe mínima coagulación y mínima retracción de tejidos pudiendo trabajar cerca del hueso. (6)

Corriente parcialmente rectificada.--Para la coagulación sin incisión se utiliza esta corriente; es ideal para la coagulación puntiforme en caso de hemorragia capilar superficial. Muchas unidades con esta corriente permiten hacer también fulguración. (1)

Este tipo de corriente no debe usarse cerca del tejido óseo, existe en ésta una retracción de tejido después de cicatrización. Se obtiene con ella una excelente coagulación. (6)



(FIG. 1) Los tres tipos de corriente de alta frecuencia utilizados en electrocirugía son: corriente totalmente rectificadora (A), corriente totalmente rectificadora y filtrada (B), y corriente parcialmente rectificadora (C).



(FIG. 2) Esquema de los procedimientos de electroresección, electrocoagulación, electrofulguración y electrodesecación.

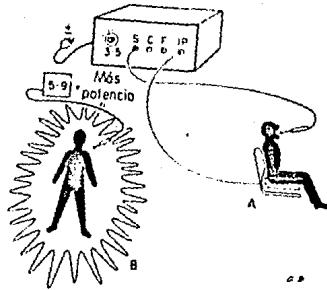
ELECTRODOS

La electrocirugía utiliza corrientes de alta frecuencia para incidir, coagular, fulgurar o desecar tejidos (Fig. 2). En el procedimiento biterminal, la corriente de alta frecuencia atraviesa el cuerpo del paciente por medio de dos electrodos de tamaños diferentes, lo cual aumenta la densidad de la corriente a nivel de la punta del electrodo más pequeño. El electrodo pasivo, ancho, (o conductor) recibe el nombre de -- electrodo o placa indiferente. El paciente debe sentarse sobre este electrodo inocuo, que puede quedar -- empotrado en una silla o ser sujetado como una correa o pulsera. El electrodo es activo, generalmente presenta forma de alambre delgado, asa o bola y es el que -- realiza la incisión o la coagulación. El electrodo que da insertado en un mango aislante, para cubrir el metal expuesto y evitar las quemaduras accidentales de la boca y tejidos adyacentes. El electrodo permanece frío y la corriente de alta frecuencia produce un efecto cortante o coagulante a nivel del punto de contacto entre electrodo y tejido.

En el procedimiento monoterminal, el paciente no se incorpora al circuito y al no hacer tierra con el aparato, el individuo esparce electrones y la corriente irradia alrededor de él hacia el aire, paredes, etc. Es necesario aumentar el voltaje para compensar estas pérdidas.

Los términos biterminal/monoterminal no deben confundirse con los de "monopolar" o "bipolar", que se refieren al electrodo activo con una o dos puntas. --- (Fig. 3) (1)

Para la electrocirugía suelen utilizarse tres tipos básicos de electrodos : electrodos de alambre único, electrodos de asa, y electrodos de bola, alargados y más fuertes. Los primeros son usados para hacer incisiones; el alambre es de tungsteno fino de unas --- 0.007 pulgadas de diámetro. Los electrodos de alambre pueden doblarse cuando se ejerce demasiada presión y no debemos olvidar que es la energía en la punta del electrodo la que hace el trabajo y no el alambre. Cuando son nuevos, el dentista puede cambiar algo su forma para llegar a zonas de acceso difícil. Los electrodos de asa sirven para alisar tejidos; pueden ser redondas,



(FIG. 3) A, en el procedimiento biterminal la corriente de alta frecuencia - atraviesa el cuerpo del paciente - entre dos electrodos: B, en el procedimiento monoterminal el paciente no se halla incorporado al circuito.

romboidales o en asa alargada. Están diseñados para -- alcanzar diferentes regiones en la boca, y realizar -- tareas específicas. Los electrodos de bola, alargados- y más pesados, se utilizan para la coagulación (fig. 4)

Aunque el alambre de los electrodos es autoesteri- lizable, después de usar cada electrodo debe ser lim- piado para quitar los detritos y esterilizarse. Para - conservar la esterilización se recomienda emplear óxi- do de etileno. Además cada electrodo debe guardarse -- en paquete separado . El ayudante puede limpiar los - detritos acumulados en los electrodos con un pedazo de gasa empapado en alcohol.


Aunque gran parte de los electrodos elaborados -- por diferentes fabricantes pueden utilizarse con la -- pieza de mano de cualquier unidad, otros deben ser usa- dos con la pieza de mano específica. (1)

Modificaciones de los electrodos de alambre.-
(Fig. 5).

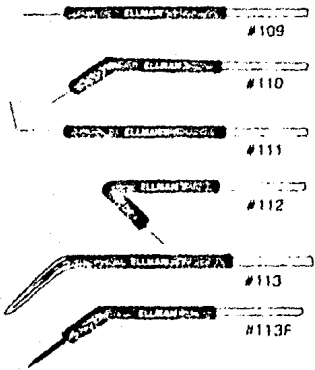
Los electrodos de alambre pueden ser modificados- fácilmente, en su forma, pero hay que tener cuidado de no aflojar el alambre del cuerpo.

FIGURA 4
ELECTRODOS ELECTROQUIRURGICOS


RETRACTORES
GINGIVALES.



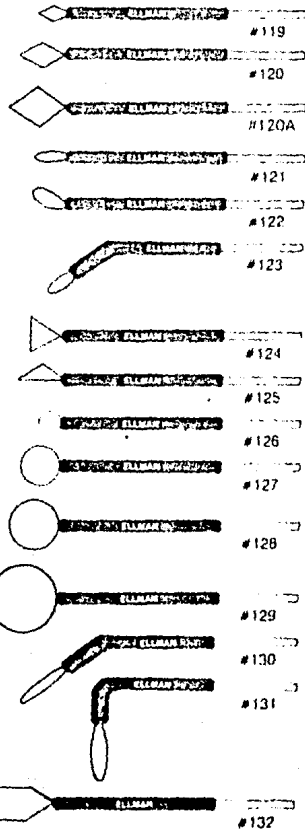
INCISION.




PERIODONCIA




REMOVEDORES DE TEJIDO






Fulguración,



Coagulación.

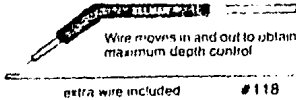


Desensibilización
y
Blanqueamiento.

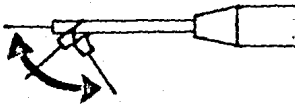
VARI-TIP™ Electrode



Este electrodo es excelente para retracción ya que puede ser ajustado a la profundidad del surco, -- mientras la cubierta del plástico descansa sobre el hombro de la preparación.



BENDABLE ELECTRODES



(FIG. 5) El electrodo puede ser doblado y darle forma para ofrecer accesibilidad a todas las regiones de la boca.

Antes de usarlos, los electrodos pueden ser doblados a cualquier forma que se desee con alicates dentales. No obstante después de un uso prolongado tienden a cristalizarse y hacerse frágiles. Los electrodos en lazo pueden ser doblados en cualquier ángulo, vueltos a contornear, aplanados, o ensanchados. Los electrodos simples de alambre pueden ser reducidos en su largo cortándolos en cualquier momento.

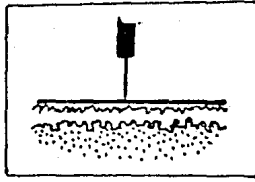
Falla de los electrodos.-

Esta puede ser consecuencia de mala fabricación, técnica defectuosa (presión durante el uso), o dobladura después de un uso activo prolongado. El "chisporroteo" quemará las puntas de los electrodos en lazo.

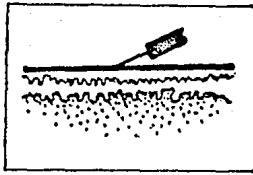
Usos básicos de los electrodos.-

Incisión: El instrumento preferido para incisiones, es el electrodo simple de alambre. Se coloca perpendicularmente a la encía. (Fig. 6). Este electrodo permite concentración óptima de energía con la menor resistencia óhmica del tejido y calor. Una incisión electroquirúrgica bien hecha no mostrará coagulación y cicatrizará por primera intención sin escara visible.

(FIG. 6)



A) Posición correcta del electrodo.



B) Posición incorrecta del electrodo.

Excisión: Las excisiones del tejido blando se hacen por incisión y resección con electrodos simples -- de alambre, o más a menudo usando electrodos en lazo.-- (Fig.12).

Alisado: Se logra con la punta o el costado de -- una variedad de pequeños electrodos en lazo. Los favoritos para esto son el electrodo de lazo paralelo, el de lazo en forma de rombo, o de cualquiera de los electrodos en lazo pequeños.

Coagulación: Los electrodos utilizados para la -- coagulación superficial con los macizos en forma de bola o de varilla. Se aplican con pequeños contactos en golpeteo, o deslizando la punta levemente sobre la superficie del tejido. (8)

Medida del electrodo:

Entre más largo el electrodo se necesita mayor intensidad de corriente. Entre más corto el electrodo se necesita menor intensidad de corriente.

Factores que influyen en la cantidad de corriente:

Origen de la corriente: Una variación en el voltaje puede causar transtornos en la capacidad del ins-

trumento electroquirúrgico. Los reguladores de voltaje deben ser instalados en áreas donde la corriente es -- inestable.

Consistencia del tejido:

Entre más fibroso el tejido se necesita más intensidad.

Entre más delgado el tejido es menor la intensidad.

Hidratación del tejido: El cuerpo humano reacciona como un electrolito. Entre más hidratado esté el tejido, más fácilmente pasa la corriente a través del --- cuerpo. Entre más deshidratado esté el tejido es menos la corriente que pasa al cuerpo.

Se debe usar anestesia local para aumentar el --- contenido electrolítico de los tejidos para así -- reducir la intensidad de corriente necesaria para operar.

Una acumulación de líquido (saliva o sangre) en el sitio de la operación provocará dispersión de las - ondas de alta frecuencia reduciéndose la concentración en el electrodo. La saliva se evaporará. La sangre se coagulará. Las células se quemarán.

Al efectuar algún procedimiento con corriente totalmente rectificadora se debe incrementar la capacidad de la corriente o reducir la medida del electrodo que se va a usar. En otras palabras uno debe siempre trabajar con "más calentamiento" cuando se usa la corriente totalmente rectificadora que cuando se usa la corriente totalmente rectificadora y filtrada.

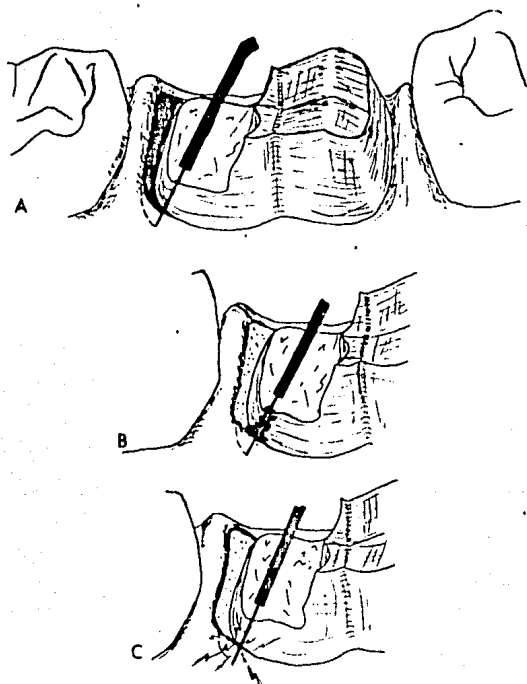
Se puede determinar la intensidad de corriente correcta necesaria para la incisión, observando lo siguiente:

Si el tejido se pone blanco -- insuficiente intensidad.

Si el tejido se adhiere al electrodo -- insuficiente intensidad.

Si hay chispas entre el tejido y el electrodo --- excesiva intensidad.

Es mejor usar un poco de más intensidad que insuficiente intensidad cuando los tejidos se adhieren al electrodo. (6) (Fig. 5-1)



(FIG, 5-1) Ajustes de corriente: A, normal; B, demasiado bajo; C, demasiado alto.

Forma de contorno de la encía.-

Los electrodos quirúrgicos con el alambre recto-- se usa con un movimiento horizontal, tratando de con-- formar el tejido poco a poco. Se debe contornear la en-- cía marginal hasta que quede delgada y es necesario -- eliminar cualquier prolongación de tejido. Una adecua-- da cicatrización y el tejido saludable se logrará sólo si la cirugía correctora produce resultado estructural correspondiente a una morfología normal. Si no se con-- tornea el tejido en una forma anatómica conveniente, - éste crecerá en todas direcciones y a posterior se re-- querirá una nueva cirugía. (4).

Recomendaciones en la técnica electroquirúrgica.

- a) Mantenga el electrodo en movimiento.
- b) Utilice la corriente más apropiada.
- c) Espere 5 a 10 segundos entre cada aplicación.
- d) Asegúrese que la conexión a tierra del pacien-- te es correcta.
- e) Planifique el procedimiento con antelación.
- f) Conserve los electrodos limpios y la unidad --- en buen estado.
- g) Los partidarios de la electrocirugía afirman --

(1)
 que deben contar con un buen tejido sano para poder actuar. Además la zona sobre la que van a trabajar debe ser bien visible, es decir debe estar seca, sin sangre, de forma que el operador pueda ver la punta del instrumento que maneje. Es esencial eliminar el tejido enfermo y advertirse que bajo una periodontitis existe una lesión de hueso. (2)

- h) En caso de electrocirugía más extensa, el uso del taponamiento periodontal está indicado; además de prescribir algún fármaco en previsión de molestias leves. (1)

TECNICAS ELECTROQUIRURGICAS

Básicamente hay cuatro tipos de técnicas electroquirúrgicas: Electrosección, Electrocoagulación, Electrofulguración, y Electrodesecación. (Fig. 2)

Electrosección:

También denominada electrotomía o acusección, requiere de una corriente sostenida (totalmente rectificadas) o continua (totalmente rectificadas y filtradas).

En la electrosección se incluyen tres procedi-----
mientos: incisión, excisión y alisamiento. Las incisio
nes y excisiones se realizan con electrodos activos de
alambre único que pueden ser doblados o adaptados a --
cualquier tipo de corte. El aislamiento de tejido pue-
de efectuarse mediante la correcta selección del elec-
trodo en asa apropiada. (5)

Esta técnica se realiza mediante la concentración
de energía de alta frecuencia en la punta del electro-
do activo. La desintegración celular de los tejidos --
que ocurre en la región del electrodo produce una in-
cisión limpia, exagte y estéril. La conexión a tierra
del paciente se obtiene colocándolos en contacto con -
el electrodo indiferente ancho. (procedimiento bitermi
nal) La incisión de los tejidos puede hacerse sin uti-
lizar este electrodo (o ser monoterminalmente), pero-
esto requiere del empleo de más energía lo cual aumen-
taría los efectos térmicos. Al abrir la corriente, la
punta del electrodo no debe tocar todavía los teji-
dos debido a la onda inicial de potencia; luego , al =
pasar la corriente se puede ya efectuar el procedimien
to indicado. (1)

Electrocoagulación.

Usa corriente alternada como la corriente parcialmente rectificada o modificada totalmente rectificada. Utilizando la corriente de electrocoagulación con diferentes técnicas es posible obtener un amplio grado de coagulación o control de la hemorragia. Debe quedar -- bien claro que la electrocoagulación puede prevenir -- la hemorragia al entrar en el tejido blando. No puede-- detener la hemorragia una vez producida.

Todas las formas de hemorragia deben ser deteni-- das primero con alguna forma de presión directa; aire-- compresión o hemostato. Una vez detenida momentáneamente la hemorragia, el sellado final de los capilares -- o grandes vasos puede ser efectuado por aplicación --- breve de corriente de electrocoagulación. Los electro-- dos activos que se usan para coagulación son mucho más voluminosos que el delgado alambre de tungsteno usado para electrosección. Hay tres tipos de electrodos de -- coagulación. Los electrodos esféricos son usados para - hemostasia general, los electrodos en barra para ---- controlar hemorragia petequiales o leves en zonas res-- tringidas. El electrodo en barra también puede utili-- zarse para desensibilizar dentina hipersensible. Los - electrodos cónicos pueden utilizarse para hemorragias-- surcales.

La electrosección y la electrocoagulación son técnicas biterminales que exigen el uso de un electrodo de placa conductora grande, denominado electrodo pasivo (A veces, se le denomina placa indiferente o placa electrodo dispersador). Cuanto más cerca esté la placa pasiva del sitio por operar, más eficaz será cualquiera de las corrientes utilizadas. La placa pasiva es necesaria para efectuar cortes predecibles y refinados. Se obtienen mejores resultados cuando el electrodo pasivo está en contacto directo con la piel, pero puede ir colocado en un lugar cercano pero menos obvio, por razones psicológicas. (5).

Al activar esta técnica de coagulación ocurre la deshidratación y coagulación de las células, disminuyendo o deteniéndose, entonces la hemorragia. A veces es necesario hacer varias aplicaciones del electrodo de bola para obtener el efecto deseado, pero se recomienda un intervalo de 5 a 10 segundos entre cada aplicación para que pueda dispersarse el calor. (1)

La electrosección y la electrocoagulación son los procedimientos más comunmente empleados en todas las áreas de odontología. (5)

Electrofulguración:

Emplea una corriente de alto voltaje, corriente baja, corriente alternada o menos frecuentemente, corriente interrumpida. No se usa electrodo pasivo. Esta téc--nica se parece en algo a las técnicas de hiprecador de los años cincuentas. El electrodo activo es mantenido -ligeramente sobre los tejidos, sin hacer contacto con --ellos, y se lo va desplazando para que las chispas produzcan una escara. Tiene aplicación limitada en odontología. (5)

En esta técnica se produce deshidratación y des---trucción superficial (carbonización) de los tejidos se--gún la cantidad de energía empleada. La fulguración --se utiliza para destruir trayectos fistulosos, excrecencias tisulares y tejidos superficiales después de una --biopsia. (1)

Electrodeseccación:

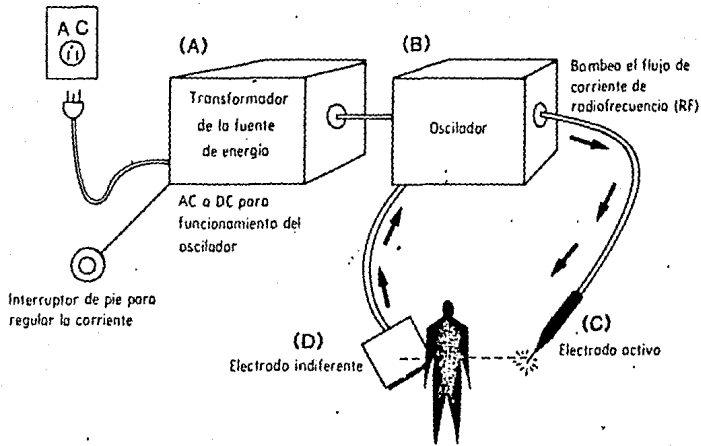
Esta técnica emplea una corriente deshidratante, -es la menos usada, y también es la más peligrosa. El --electrodo activo es insertado en el tejido, y el tejido que circunda el electrodo es coagulado in situ. Este --procedimiento es útil en cirugía dermatológica y del --cancer y para tratar hemangiomas cavernosos.

Las dos técnicas monoterminales, electrofulguración y electrodesecación se usan muy raras veces. En los procedimientos monoterminales, se utiliza únicamente el electrodo activo, el electrodo pasivo no se utiliza. (5)

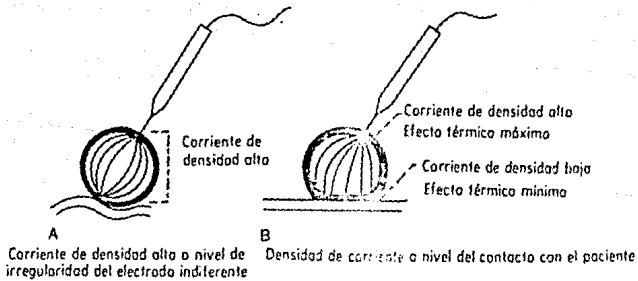
UNIDAD DE ELECTROCIRUGIA (Fig. 7)

Actualmente existen diferentes tipos de unidades para electrocirugía. Los tubos al vacío pertenecen ya al pasado, ahora los circuitos de estas unidades comprenden un transistor. La forma más simple incluye un convertidor de corriente que transforma la corriente alterna en continua para el funcionamiento del oscilador. Este proporciona la corriente necesaria para realizar las diferentes operaciones dentro de la cavidad bucal.

La corriente RF (de radiofrecuencia) generada por el oscilador es transmitida a la pieza de mano que contiene el electrodo activo. El procedimiento de incisión o coagulación es realizado por la energía en la punta del electrodo que, después de atravesar al paciente, llega al electrodo indiferente. Esta disposición de conexión a tierra del paciente y permite el regreso de la corriente a la unidad.



(FIG. 7) Esquema de una unidad de electrocirugía.



(FIG. 8) A, una corriente de gran densidad puede producir quemaduras en los tejidos; B, el uso correcto de contacto reduce al mínimo esta posibilidad.

El electrodo indiferente debe estar en contacto -- firme con el cuerpo del paciente, puesto que puede funcionar a través de los vestidos, se suele colocar en -- la espalda del paciente.

Si hacemos funcionar la unidad para incisión o --- coagulación, sin utilizar el electrodo indiferente, la corriente RF puede quedar alterada y fluir hacia cual-- quier conexión a tierra de impedancia baja; esto puede provocar variaciones en la calidad de trabajo de la unidad.

Si el área de contacto del electrodo indiferente - es pequeño, la densidad elevada de la corriente puede-- producir quemaduras en los tejidos.

Pero cuando el contacto es suficiente, esta posibilidad es mínima. El electrodo indiferente no debe presentar dobleces o distorsiones ; si el paciente se mueve - en la silla, antes de proseguir, asegúrese que la posición del electrodo indiferente no ha cambiado y es co-- rrecta. Su uso cabal proporciona potencia de salida -- útil de la unidad y óptima eficacia de corte. Asimismo, utilizando la corriente de salida apropiada más baja --

se puede reducir el riesgo de quemaduras accidentales-- por corriente de radiofrecuencia. Cuanto más cercano es té el electrodo indiferente del activo, tanto más será eficaz la corriente.

Los cordones que conducen a los electrodos indife- rentes y activos, no deben modificarse ni alargarse pa- ra adaptarse a varios operadores ya que esto altera mu- cho la eficacia de la potencia de las salidas. Todas -- las modificaciones deben ser realizadas por el fabricante de la unidad.

Para poner en marcha la unidad se utiliza un con- trol de pedal o un interruptor en la pieza de mano. Es - preferible el control de pedal ya que el paciente pue-- de morder sin querer el dedo que regula el interruptor; además, la regulación de la unidad por medio de un in-- terruptor limita el uso de la pieza de mano a ciertas-- zonas de la boca. (1)

Muchos procedimientos sobre los tejidos blandos se practica más fácilmente que con las técnicas convencio- nales. El bisturí electroquirúrgico no es un verdadero bisturí sino un operador a corriente con un electrodo -

aplicado a los tejidos. Es la corriente la que corta -- o desintegra el tejido. El electrodo es el aplicador -- con el cual el cirujano dirige la incisión. La electrocirugía permite al cirujano dentista practicar inter--venciones precisas y exitosas.

Los estudios sobre cicatrización muestra que los - tejidos normales se reparan con una cicatrización blanda y flexible, idéntica desde todo punto de vista a -- los tejidos vecinos normales. (7)

En general se acuerda que la unidad Electroquirúrgica preferible debe entregar una corriente contigua, - totalmente rectificadas y de alta frecuencia de ondas no moduladas, que resultan de una rectificación de onda - total y un filtrado adecuado. Las investigaciones re---cientes indican que los aparatos electroquirúrgicos más viejos no son capaces de producir formas de ondas no -- moduladas y se están comercializando nuevas unidades.-- La corriente eléctrica debe ajustarse a la menor gra---duación que permita cortar sin resistencia apreciable a la punta del electrodo. Un electrodo limpio y delgado-- en su punta corta con menor cantidad de quemadura.

Antes de que un operador comience a usar una unidad electroquirúrgica sobre pacientes sin duda debe --- practicar con los dientes de un maxilar en animales, -- hasta que aprenda la graduación eléctrica óptima y como manejar los movimientos y la velocidad de la aguja ---- de manera que pueda operar con la menor cantidad de --- daño tisular. (14)

TECNICAS DE APLICACION

- a) Anestesia infiltrada para la zona.
- b) Colocación del electrodo indiferente en el respaldo del sillón de manera que quede entre el paciente y el electrodo.
- c) Regulación y corriente cada vez que se usa el equipo.
- d) Presionar el reóstato para que haya corriente en la punta del electrodo antes de aplicarlo sobre el tejido.
- e) Limpiar el electrodo con una gasa húmeda antes de -- cada corte quirúrgico para mantener limpia la parte activa.

- f) La acción de corte se consigue con un movimiento de "Pincelada".
- g) Durante la postoperatorio todas las superficies ---- cruentas deben cubrirse con apósito. (4)

EQUIPO ELECTROQUIRURGICO

Los dentistas suelen adquirir, durante su carrera-profesional, cientos de artículos, equipos e instrumentos. Pero, desgraciadamente, parte de estas compras --- se hacen sin conocimiento de las ventajas, desventajas-métodos de instalación y uso del producto, ya que mu---chos dentistas tienden a olvidar su responsabilidad y - se prestan a los engaños de la propaganda comercial. Es indispensable que el dentista tenga más conocimiento que el vendedor a fin de evitar compras de artículos--- inútiles. Aun el equipo más perfecto debe ser empleado-sabiamente para obtener resultados óptimos.

La electrocirugía puede ayudar a suprimir las condiciones que pueden provocar estrés. La salud y bienestar del dentista depende directamente de la facilidad - con que realiza sus tratamientos. Es imperdonable la li-gereza con que muchos dentistas eligen los artículos --

utilizados diariamente en los tratamientos, ya que esto lleva finalmente al estado de tensión, que habrá de ser eliminado. El dentista debe utilizar sus conocimientos para adquirir y utilizar los diferentes aparatos que necesita. El profesional que sabe construir su práctica es un dentista seguro y libre de tensiones y la electrocirugía ayudará a cimentar esta imagen a los ojos de los pacientes.

La electrocirugía puede ser una adición importante para el equipo operatorio si la unidad de varios usos es colocada en posición correcta y utilizada de manera apropiada por el dentista. Un enfoque lógico y disciplinado de la adquisición del equipo necesario puede ayudar al dentista a tener mayor seguridad en sí mismo durante su práctica diaria.

Las listas de los equipos disponibles caducan con rapidez porque el campo de la electrocirugía está evolucionando constantemente. Además la creciente demanda de estas unidades favorece la competencia entre los fabricantes y aparecen con regularidad en el mercado nuevos modelos. La seguridad funcional es uno de los factores más importantes a tomar en cuenta cuando se escoge

una unidad; la corriente y amplitud seleccionadas deben ser generadas en el sitio de la incisión. Las unidades siguientes dan una idea de los equipos que actualmente se encuentran en el mercado de Estados Unidos:

- 1.- Camaron -Miller: Modelo 26 -230
- 2.- Ellman: Modelos Dento-Surg 70, Dento-Surg 90--
F.F.P. y 90 F.F.P. Automatic Dento-Surg.
- 3.- Hampton: Modelo H E-4.
- 4.- Macan: Modelo M C -3
- 5.- Parkell: Modelo 300 SE Sensimatic.
- 6.- Whaledent: Modelos Strobex Mark II. S210 y ---
S210M; Strobex Mark III, 230 y 230 MC Y Stro--
bex Compact.

Estas empresas fabrican unidades especialmente --- destinadas a procedimientos dentales. Otras, hechas --- para uso médico, no siempre son apropiadas para su --- utilización en los tratamientos odontológicos. (1)

Recordemos que la unidad electroquirúrgica es un radio transmisor. Del mismo modo que una estación -- de radio debe ser sintonizada para obtener una buena -- recepción, los procedimientos de electrocirugía también exigen una buena y fina sintonización. Cada clase de --

tejido del organismo tiene un valor diferente de impedancia o resistencia. Incluso las unidades electroquirúrgicas del mismo fabricante tiene ondas y características de rendimiento diferentes.

La impedancia y el contenido electrolítico varían en diferentes zonas del organismo y en diferentes pacientes. El potencial de masa del medio operatorio difiere. Asimismo, el rendimiento de la corriente varía con las demandas locales de energía eléctrica. Todos estos factores gobiernan el resultado final de la electrocirugía.

El calor generado en los tejidos inmediatamente laterales al sitio operatorio es denominado calor lateral. El calor lateral es directamente proporcional a cinco factores reguladores: la duración de la exposición de la corriente en cualquier punto, la dosis de corriente, el tamaño y la forma del electrodo, el tipo de corriente y la impedancia del tejido. Un exceso de cualquiera de estos factores puede corregirse con la reducción de uno o más de los otros para evitar la acumulación de calor destructivo dentro de los tejidos.

La regla básica más importante de la electrocirugía es "siempre mantener la punta en movimiento". La aplicación prolongada o repetida de corriente a los tejidos induce acumulación de calor y destrucción inconveniente de tejidos, mientras que la aplicación interrumpida a intervalos adecuados para el enfriamiento de los tejidos, reduce o elimina la acumulación de calor.

La electrocirugía no está destinada a destruir tejidos: es un medio controlable de modelar o modificar los tejidos blandos bucales con la menor molestia y hemorragia para el paciente. (5).

CAPITULO II

" INDICACIONES Y CONTRAINDICACIONES

DE LA ELECTROCIRUGIA "

CAPITULO II

"INDICACIONES Y CONTRAINDICACIONES
DE LA ELECTROCIRUGIA"

INDICACIONES:

ODONTOPEDIATRIA.-

El especialista en odontología infantil, ha llegado a la conclusión que a menudo puede ser útil cortar tejidos blandos y que es más fácil hacerlo mediante la electrocirugía que con bisturí. Los pequeños electrodos de alambre permiten llegar fácilmente a cualquier parte de la boca, sin presión y muy rápidamente para realizar un procedimiento dado, Con este método la hemorragia es mínima y la visibilidad muy mejorada. Además la electrocirugía no suele asustar a los niños. (1)

El criterio para una técnica electroquirúrgica -- exitosa, es el mismo en odontología para niños que para adultos. Las aplicaciones son las mismas o similares, excepto que algunos tratamientos son más habituales o menos habituales en odontopediatría, que en odontología para adultos. (8)

ORTODONCIA.-

Mantenimiento del espacio:

El uso de electrodos de asa con alambres paralelos para preparar dientes con coronas cortas a fin de poder poner bandas ortodónticas es una técnica útil que permite colocar los soportes (brackets) sin invadir y lesionar los tejidos gingivales.

La electrocirugía es también útil para alargar la porción proximal de la corona clínica y crear así espacio para el soporte de un mantenedor de espacio -- presoldado. Como este tipo de mantenedor de espacio -- es un dispositivo de ajuste inmediato, la electrocirugía permite ahorrar un tiempo apreciable. La gingivoplastia simple evita la invasión y compresión del espacio desdentado por estos mantenedores. (1)

Guía dental:

Unos cuantos toques con el electrodo permite exponer dientes en posición anormal o de erupción retardada para obtener, así, una guía dental. Las reacciones

desfavorables de los tejidos a las bandas y alambres--
utilizados en ortodoncia preventiva también son una --
indicación para este tipo de tratamiento. (1)

Hiperplasia Ortodóntica:

La electrocirugía puede aliviar las molestias y -
el dolor en niños que presentan tejidos tumefactos du-
rante el tratamiento ortodóntico, haciendo la electro-
sección de estos tejidos, aún con bandas ortodónticas-
colocadas. Pero en estos casos se recomienda colocar --
taponamiento quirúrgico durante algunos días. (1)

Hiperplasia por dilantina:

La electrocirugía puede ser útil en casos de hi-
perplasia provocada por la administración de dilantina.
Con marcador de bolsa periodontal se dibujan los con-
tornos de los tejidos que habrán de ser eliminados ---
utilizando un electrodo de alambre recto. Por lo gene-
ral la hemorragia es mínima y el taponamiento de cemen-
to quirúrgico elimina las molestias posoperatorias. --
Una higiene bucal buena es de suma importancia en es-
tos pacientes. (1)

Hiperplasia por placa de mordida:

Es otra causa de dolor que puede aminorarse fácilmente con la electrocirugía. El niño, al mover constantemente con la lengua el dispositivo superior provoca un crecimiento exagerado de los tejidos a nivel de los cuellos palatinos de los dientes y deja entonces de -- llevar el aparato al aparecer dolor en estas regiones.

Con un electrodo de asa redonda, se eliminan los tejidos hiperplásicos y se reconstruye la anatomía normal. Después de aplicar una capa de tintura de benjuí y mirra por partes iguales se puede volver a colocar la placa base si éste ha sido recubierto con material especial para tratamiento tisular. (1)

ODONTOLOGIA RESTAURADORA.

Caries subgingival:

Las caries subgingival de las zonas cervical e -- interproximal con formación de tejido hiperplásico es de observación frecuente en odontopediatría. La restauración de estos dientes se hace eliminando primero los

tejidos estorbosos con uno de los múltiples electrodos de asa de forma conveniente encontrados en el mercado. (1).

Coronas:

La técnica de preparación ortodóntica con bandas puede formar parte de la odontología restauradora. Cuando existen caries extensas en los primeros molares temporales y permanentes de coronas cortas, la coronoclínica puede alargarse utilizando un electrodo de asa de alambres paralelos. Esto permite la colocación de una corona de cromo sin alterar los márgenes finamente pulidos. (1)

Estas coronas se retienen mucho mejor cuando su borde se ubica por debajo del contorno del diente y es necesario frecuentemente eliminar tejido gingival marginal. (8)

En el caso de dientes primarios anteriores cariados pueden usarse eficazmente coronas preformadas de policarbonato. (8)

Caries por "Biberón":

En caso donde las caries progresan hasta el nivel de la encía, es realizar primero el tratamiento endodóntico y luego se utiliza la electrocirugía para eliminar una cantidad suficiente de encía y descubrir estructuras dentarias sanas. Después de este tratamiento el dentista puede colocar coronas de cromo o de policarbonato. (1)

ENDODONCIA.

Pulpotomía.

Es un tratamiento conservador adecuado en las exposiciones vitales en dientes primarios. Después de la cuidadosa eliminación del techo de la cámara pulpar, - la eliminación electroquirúrgica del contenido de la cámara es un procedimiento rápido, fácil, seguro y habitualmente sin sangre, ya que la hemostasia suele --- acompañar a la electrocirugía. (8)

El método no es traumatizante y provoca pocas--- complicaciones posoperatorias. Si ocurre algo de fil-- tración o hemorragia se substituye el electrodo de --- alambre por uno de bola (para la coagulación).

El peligro de dañar la parte apical de la pulpa-- es mínimo y es imposible que ocurra la perforación del piso de la cámara pulpar.

En los casos muy raros de persistencia de la he-- morragia se recomienda abandonar el uso de la electro-- cirugía y volver a los hemostáticos y a la espera vi-- gilante. (1).

Tratamiento endodóntico de dientes primarios putrescen-- tes:

El tratamiento con electrocirugía, puede conside-- rarse como otro enfoque a la esterilización del conduc-- to radicular. No ofrece atajos a la limpieza mecánica-- e irrigación a fondo de los conductos. Esos procedi--- mientos siguen siendo obligatorios. Como en el trata-- miento de la dentición permanente, la potencia debe-- ser baja, las aplicaciones breves, y las pausas ade--

cuadas, para el enfriamiento entre aplicaciones. (8)

Dientes fracturados:

Estas fracturas son mucho más comunes en niños--- que en adultos. Cuando afectan la encía -sean subgingi- vales o supragingivales- la electrocirugía puede ser - una ayuda valiosa. (8)

Colgajos pericoronarios, colgajos retromolares y opérculos:

El tejido es eliminado con cualquiera de los ---- electrodos en lazo más pequeños, dependiendo de la -- cantidad a eliminar.

CIRUGIA BUCAL MENOR

Absceso Agudo:

Esta es una de las pocas condiciones tratadas con electrocirugía, que no requiere anestesia, quizá por-- que la inervación superficial está desorganizada por - la hinchazón de los tejidos.

El electrodo en aguja es el instrumento de selec- ción. Usando la punta del electrodo, la penetración es

solo lo suficiente profunda para obtener la salida de pus. Si se hace hábilmente, una incisión de pocos milímetros es preferible a una punción. Todo el procedimiento es rápido, indoloro y mucho menos agresivo que el cloruro de etilo y un bisturí. (8)

Frenectomía:

Ocasionalmente el dentista tendrá que tratar transtornos provocados por un frenillo anormal. En algunos casos el movimiento de la lengua se halla tan limitado que el niño no puede extenderla ni tocar con ella su paladar y presenta además transtornos del habla.

La separación del frenillo es sencilla, rápida y sin secuelas posoperatorias. Asimismo, no es difícil eliminar, reducir o hacer la reposición del frenillo labial en pacientes con diastema o retracción del borde de la encía. Si las fibras del tejido conectivo interdentario son tirantes, entonces será necesario utilizar electrocoagulación además de la electrosección.(1)

ODONTOLOGIA ESTETICA

El joven paciente que al sonreír muestra "muchancia" puede mejorar con un tratamiento electroquirúrgico.

gico. Antes de iniciarlo es preciso explicarle en que consistirá el procedimiento estético.

La determinación de la inclinación labiolingual de los dientes anteriores superiores y la cantidad de tejido que puede ser eliminada debe hacerse con un explorador periodontal. La altura y el contorno de la encía se corrigen mediante gingivoplastia con el electrodo de asa de lados paralelos. Se puede utilizar un electrodo para coagulación para eliminar las excrecencias tisulares irregulares y si fuera necesario provocar hemostasia. (1)

La electrocirugía es tan segura y útil en odontopediatría como en odontología de adultos. Sin embargo hay que prestar especial atención a la forma en que se presenta esta modalidad a los niños.

Cuidando usar un lenguaje que no les asuste. Los niños quienes han aceptado al odontólogo y su personal aceptarán casi cualquier cosa de ellos, excepto la sorpresa y lo que parezca ser una taición.

Informe, logre la aceptación, luego haga lo necesario. Use evacuación para eliminar el humo. Use aceites

volátiles agradables, pero no fuertes, en la punta ---
del evacuador y en el mango del electrodo. Una pizca -
de perfume agradable es suficiente. (8).

RETRACCION TISULAR EN LA ODONTOLOGIA RESTAURADORA.

En algunas ocasiones la encía no se puede controlar con solo la retracción. Incluso si las condiciones generales de la encía de una boca son buenas, siempre se pueden encontrar inflamaciones y tejidos de granulación alrededor del diente. Pueden ser los resultados-- de una obturación desbordante o consecuencia de una caries, por si misma, las hemorragias que se producen en el surco gingival, pueden hacer imposible la toma de una buena impresión. Las líneas de terminación pueden ser que hayan tenido que situar muy cerca de la inserción epitelial, de modo que no hay adecuado acceso para la toma de impresión. En todos estos casos, puede-- ser necesario el empleo de una unidad de electrociru-- gía, para ganar acceso y controlar hemorragia. (15)

Los procedimientos electroquirúrgicos están indicados cuando los métodos simples de retracción por hilo son insuficientes. (7)

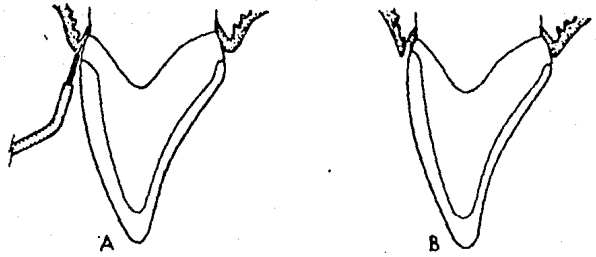
Es imperativo obtener impresiones exactas, si uno desea producir restauraciones dentales satisfactorias-- La retracción electroquirúrgica de los tejidos gingivales, que capacita al odontólogo para obtener impresiones exactas, es tal vez la aplicación más amplia --

utilizada de la electrocirugía intrabucal, con buena razón. En esta técnica es probable determinar con precisión el margen de la restauración y estar seguros de la calidad del ajuste marginal, así como su relación con el margen coronal de los tejidos gingivales . (13)

La encía se puede retraer sin la complicación de la hemorragia, adaptando la corriente para hacer electrosección y no coagulación. El empleo de una corriente totalmente rectificadas y una onda es la que menos perjudica los tejidos. Varios estudios han revelado -- que el uso prudente de la electrocirugía en la parte superficial del surco gingival produce poco daño residual o ninguno en la encía (5).

En efecto, con esta técnica los tejidos son eliminados, no desplazados como ocurre con la banda de cobre y cordones. (1)

Malone considera que existe una correlación entre la predisposición al eritema solar y una retracción -- tisular previsible en las zonas de aplicación electroquirúrgicas. En individuos de tez clara que casi no -- tienen surco o cuyo tejido facial es delgado, suele -- hacerse una minigingivectomía de 1/2 a 1mm. antes de -- la preparación del diente. (1). (Fig. 9)



(FIG. 9) Retracción gingival.

A) Colocación del electrodo.

B) Surco preparado.

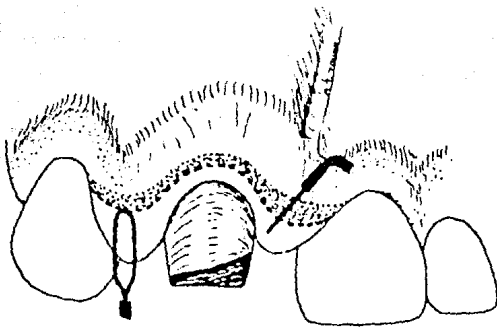
MEJORAMIENTO DEL ASPECTO ESTETICO

CON EL USO DE LA ELECTROCIRUGIA. (Figs. 10)

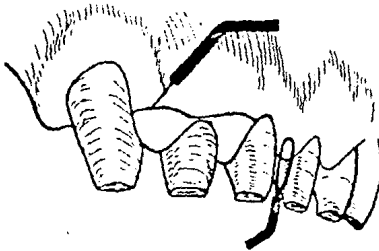
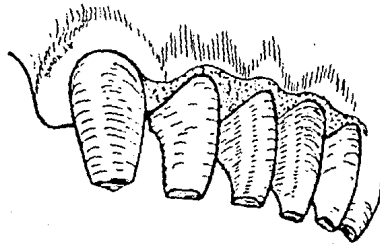
Los tejidos patológicos y a veces los sanos, pero con niveles gingivales irregulares alrededor de los -- dientes anteriores pueden deslucir la belleza de los - dientes.

La electrocirugía ofrece al dentista un procedi-- miento exacto y de fácil regulación para remodelar, --- biselar y recontornear los tejidos gingivales. La co-- rriente cortante de la electrocirugía puede efectuar - muchos procedimientos delicados sobre los tejidos blan dos de la cavidad bucal con daños mínimos al hueso, -- pulpa, y que además no deja tejido cicatrizal.

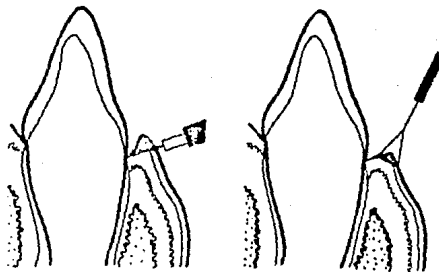
En gran número de pacientes produce mejoría esté-- tica inmediata y, a menudo , hasta sorprendente- hecho sa tisfectorio tanto para el paciente como para el dentis ta. (1).



(FIG. 10) Extirpación del tejido incisal localizado en la línea de la rotura mediante un electrodo -- recto para aplanar la zona de aspecto punteado.



Aquí puede apreciarse el uso del electrodo recto para extirpar y contornear tejidos.



Contorneo de la encía utilizando electrodo recto y triangular.

Tejidos hipertrofiados.

En caso de hipertrofia de los tejidos gingivales. Los dientes parecen más cortos y poco atractivos. La electrocirugía permite una remodelación fácil de los tejidos y la cicatrización sin complicaciones. El tejido blando sobrante es eliminado mediante alisado y recortado de la arquitectura gingival con corriente de corte no filtrada.

Para obtener resultados satisfactorios es necesario seguir exactamente las normas elaboradas para la corriente cortante. Los electrodos deben pasar rápidamente y con presión mínima a través de los tejidos húmedos, sin provocar cambios en el color de los tejidos ni en la adherencia de pedacitos de tejidos al electrodo.

Un aspecto gingival aceptable se logra cincelandos los bordes gingivales en filo de cuchillo. Las papilas interdentes en forma cónica y creando surcos interdentes. Con la electrocirugía esta remodelación es un procedimiento casi incruento de resultados previsibles.

Blanqueo de los dientes Desvitalizados.

El cambio de color de los dientes anteriores es un problema estético que suele ser consecuencia de un trau-matismo grave o de un tratamiento endodóntico . La hemo-rragia que ocurre en la cámara pulpar propicia la pe-netración de los eritrocitos en los túbulos dentinales. La hemólisis de los glóbulos rojos con percolación de - la hemoglobina y su oxidación provocan el cambio de color que suele ser de gris claro a gris oscuro.

En el procedimiento electroquirúrgico se coloca --- sin apretar, torundas de algodón en la cámara pulpar sa-turadas con "Superoxal". Después de escoger una corrien-te de coagulación apropiada se colocó un pequeño elec- trodo de bola en contacto con las torundas de algodón.- La corriente es la fuente de energía que libera oxígeno naciente del Superoxal para blanquear el diente.

Extirpación de lesiones de los tejidos blandos sobre -- labio.

La extirpación de lesiones de los tejidos blandos- en la cavidad bucal y alrededor de la misma suele reali- zarla un especialista. Sin embargo, en ocasiones pueden ser extirpados fácil y eficazmente mediante la electro- cirugía por el odontólogo general.

Para este procedimiento se escoge un electrodo -- de asa de lados paralelos, ligeramente más grandes que la lesión, y corriente apropiada para la electrosección. La lesión es recortada con un solo movimiento rápido -- y corto del electrodo de asa.

Dichas partes deben enviarse al anatomopatólogo para examen microscópico y diagnóstico.

Corrección de niveles gingivales discordantes.

Muchos pacientes suelen resignarse y acepta el aspecto poco estético de "montaña rusa" de los bordes gingivales anteriores. Como el tejido gingival parece sano, los pacientes consideran que el nivel gingival no puede ser modificado. Con estos niveles gingivales irregulares, los dientes parecen ser de tamaños diferentes. Muchas veces el dentista pasa por alto el defecto y piensa que la corrección de la discordancia gingival es una tarea demasiado ardua. Otra razón es que algunos pacientes no quieren someterse a una experiencia quirúrgica--traumatizante y es necesario indicarles que las técnicas electroquirúrgicas no son, por lo general, tan traumáticas. (1)

Los enfermos con niveles gingivales discordantes--
adquieren hábitos como sonreír de lado, fumar durante
la conversación o pintarse con lápiz labial para disim-
lar la irregularidad gingival, hechos que resultan ton-
tos ya que el transtorno puede corregirse fácilmente---
mediante la electrocirugía.

En el procedimiento se ajusta la corriente cortan-
te no filtrada apropiada y se escoge un electrodo de --
asa estrecha y lados paralelos para la gingivoplastia.

Movimiento dentario menor

Muchas veces el movimiento dentario menor provoca-
retracción o, al contrario aparición de tejidos redun-
dantes que suele ser edematosos y friables.

Para el contorno de estos tejidos se puede utili-
zar instrumentos rotatorios; sin embargo, mediante la--
electrocirugía puede modelar un aspecto apropiado y ade-
más lograr salud.

Alargamiento de las coronasclínicas.

Los dientes presentan un aspecto más estético cuan-
do son más largos que anchos; los dientes cortos son po-
co atractivos. Este transtorno puede ser corregido fá--

cilmente por medio de la electrocirugía al alargar -- las coronas y modelar y festonear la encía. Cuando se-- piensa hacer cirugía extensa (o sea eliminar más de 3mm. de tejido gingival) . La preparación final del diente-- debe diferirse unas cinco a seis semanas. Este lapso -- permite la maduración y queratinización de los tejidos-- gingivales. Es arriesgado querer realizar durante la -- misma visita el recontorneo gingival extenso y la prepa-- ración final de los dientes.

CORRIENTE ELECTRICA EN CIRUGIA BUCAL

El instrumento electroquirúrgico es tan útil, que-- muchos odontólogos generales quienes habitualmente evi-- tan la cirugía de tejidos blandos, están haciendo no so-- lo procedimientos sencillos, sino que también están en-- contrando otras aplicaciones de la electrocirugía.

Descubrimiento de raíces para extracción.

La extracción de raíces ha desafiado siempre el -- ingenio de los odontólogos. Las raíces pueden estar cu-- biertas por tejido blando, o por tejido blando y hueso-- o pueden estar por debajo del borde alveolar, cuando un-- diente se fractura durante la extracción. La electroci--

rugía es útil para resolver situaciones sencillas y --- situaciones complejas.

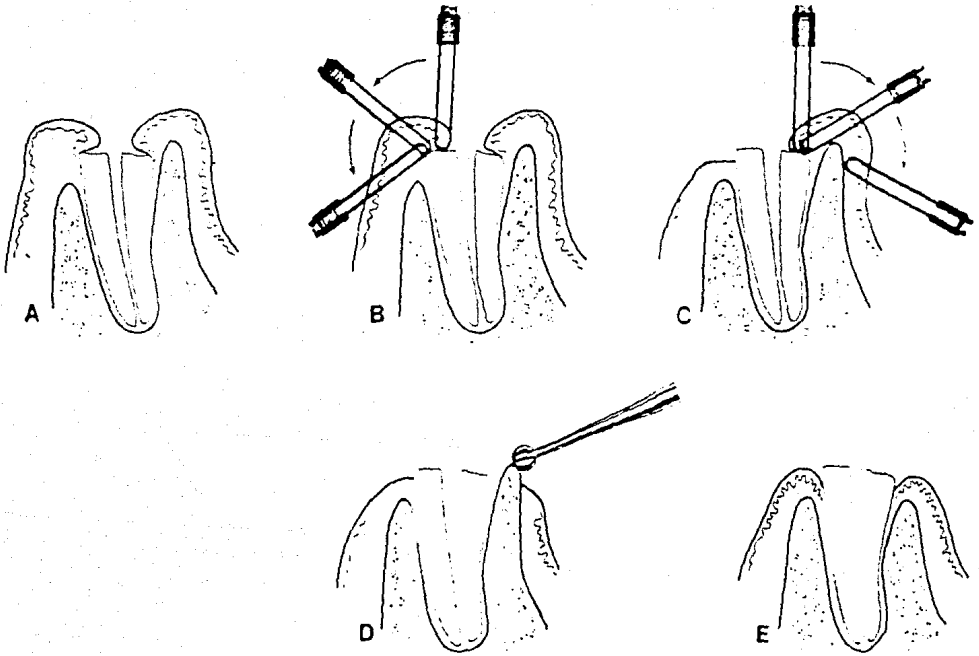
En el tipo más sencillo, la eliminación electroquímica del tejido blando que cubre la raíz, o raíces, las expone en un campo relativamente sin sangre, de manera que quedan rápidamente accesibles a los bocados de las pinzas, a los elevadores y otros instrumentos para eliminación de hueso, si son necesarios.

La incisión se hace con un electrodo recto a través del periostio hasta el hueso, como con un bisturí.-
(8)

Descubrimiento de raíces para restauración.

La mayoría de las raíces de las que puedan considerarse para restauración están cubiertas solamente con tejido blando. Estas raíces se hacen fácilmente accesibles eliminando el tejido blando que las cubre con un electrodo en lazo pequeño, o con uno en lazo paralelo.

(Fig. 11)



(FIG. 11) (A) Una raíz, útil, previamente tratada endodónticamente, está cubierta parcialmente por tejido gingival agrandado. (B), (C). El tejido que cubre las raíces es eliminado con un electrodo en lazo paralelo. (D) Una superficie de la raíz está por debajo del hueso alveolar. El hueso es eliminado con una fresa redonda - No. 6 a baja velocidad. (E) Los procedimientos restauradores pueden iniciarse en una semana.

Salvamento de dientes fracturados.

Salvo que están debajo del hueso, las raíces restaurables se salvan fácilmente con ayuda de la electrocirugía. Es necesario solamente exponer suficiente estructura radicular sana como para permitir las técnicas de preparación e impresión acostumbradas.

Donde el hueso alveolar no interfiere, se trata de una simple extensión del tratamiento electroquirúrgico de las cavidades subgingivales o proximales y del alargamiento de coronas clínicas.

Salvamento de restauraciones existentes.

Los casos accesibles de la electrocirugía. incluyen aquellos en los que se ha producido una recidiva de caries en un diente cubierto con una restauración.

En resumen, se usa un electrodo en lazo paralelo para eliminar el tejido gingival marginal que cubre el defecto, hasta que se vean claramente los límites gingivales de la caries. Si la caries se extiende tanto por debajo de la encía como para amenazar la estabilidad de

la encía insertada, hay que hacer un colgajo, usando un electrodo aguja en lugar de un bisturí.

Alivio de presión debajo de un pónico de una prótesis fija.

Se inserta por debajo del pónico un electrodo en lazo de tamaño mediano, comprimido para que tuviera una forma elíptica, desde lingual hacia la cresta del reborde de desdentado. Se mueve rápidamente el electrodo desde lingual a vestibular, y luego otra vez hacia lingual.-- Los movimientos se hacen solamente para eliminar tejido superficial. (11)

Reducción de hiperplasia alrededor de pónicos de prótesis fija.

Se utiliza un electrodo en lazo paralelo para suprimir la hiperplasia y se reduce más la zona aplanándola con el mismo electrodo. (8)

Pericoronitis aguda.

La pericoronitis aguda, es causa común de extrac--

ciones de terceros molares inferiores. Muchos cirujanos prefieren extraer estos dientes porque el opérculo suele reproducirse a menos que se haga la ablación de la cápsula embrionaria (membrana de Nasmyth) firmemente adherida a los lados distal y lingual de los terceros molares; esto es prácticamente imposible de realizar con instrumentos manuales rígidos de acero. En cambio, la electrosección permite la resección del opérculo utilizando electrodos de asa de forma apropiada; el electrodo de asa filiforme, en forma de U, puede extirpar fácilmente la cápsula embionaria y garantiza la no regeneración del opérculo. La esterilización simultánea del campo quirúrgico facilita una cicatrización rápida, sin complicaciones y los dientes afectados son conservados para una función normal y útil.

Ránulas o quistes de retención.

Estas afectan la mitad del suelo de la boca y abarcan estructuras anatómicas importantes como el conducto de Wharton y el nervio lingual, que suele estar inclinados en el quiste. Los tejidos areolares de estos tumores quísticos son tan vascularizados que la extirpación quirúrgica con bisturí es peligrosa. Así pues, la obli-

teración con la técnica de Partch es el tratamiento de elección a pesar de una cicatrización de lentitud desesperante. La hemostasia proporcionada por la corriente totalmente rectificada y la posibilidad de cortar de manera eficaz los tejidos areolares sin necesidad de hacer presión, permite hacer la operación con buena visibilidad del campo quirúrgico, lo cual, además, deja ver estructuras importantes, identificarlas y protegerlas contra cualquier traumatismo. Así, la extirpación de las ránulas se vuelve un procedimiento quirúrgico práctico y seguro.

Sialolitotomía del conducto de Wharton.

Es un procedimiento quirúrgico intrabucal bastante común, pero cuando el cálculo se encuentra en el cuerpo de la glándula submaxilar se considera como casi imposible su remoción por medio de la sialolitotomía intrabucal por las mismas razones aducidas para la extirpación de las ránulas. Por tanto, el procedimiento más indicado es la escisión de la glándula submaxilar--utilizando la vía submandibular extrabucal, a pesar de la lesión inevitable del plexo del nervio facial y del daño potencial a otras estructuras anatómicas importantes que se hallan en el triángulo digástrico. La posibi

lidad de hacer una incisión exacta en tejidos móviles-- sin presión manual por medio de la electrocirugía con-- corriente totalmente rectificada, siguiendo los contornos de una sonda flexible de plata insertada a través - del conducto hasta el interior de la glándula y que se halla en contacto con los cálculos , permite eliminar-- los sin peligro, sin hemorragia del lóbulo superior de la glándula, sin el riesgo de provocar una parálisis -- facial de los músculos de la expresión u otros accidentes inherentes a las extirpaciones submandibulares por-- vía extrabucal. (1)

TRATAMIENTO PERIODONTAL Y ELECTRO
CIRUGIA.

Como su nombre lo indica, las técnicas electroquirúrgicas periodontales son utilizadas para el tratamiento quirúrgico de la enfermedad periodontal. Sus objetivos son: facilitar el acceso a las superficies radiculares para realizar el debridamiento mediante raspado o alisado radicular y en algunos casos, aumentar el soporte periodontal elevando el nivel de inserción de los dientes. Por lo general, el tratamiento quirúrgico está indicado cuando es imposible realizar sólo el debridamiento radicular no quirúrgico o cuando el proceso patológico no puede ser eliminado por otros medios. (1)

Gingivoplastia.

En la terapia periodontal, la gingivoplastia sigue generalmente al procedimiento inicial; que puede ser raspaje coronario, alisado de las raíces, instrucción para una buena higiene bucal, y otras medidas. La nueva forma y contorno de la encía se realiza junto con la gingivectomía y procedimientos de colgajo. Cuando la gingivoplastia sigue a la gingivectomía, es habitualmente para refinar el resultado y hacer un contorno mejorado.

El objetivo total es tratar la enfermedad periodontal, erradicando los factores causales siempre que sea posible, y brindar un cuidado de seguimiento para mantener la salud futura del periodonto.

En odontología general, la gingivoplastia se usa más a menudo en zonas pequeñas que en zonas grandes, -- donde suelen estar indicadas las gingivectomías. El objetivo quirúrgico en esas zonas eliminar cantidades mínimas de tejido marginal gingival que interfieren con la preparación para una restauración de clase V y su colocación. (8)

Gingivectomía.

La gingivectomía, la excisión de tejido gingival se hace habitualmente para eliminar bolsas gingivales periodontales, pero el término se aplica también a la reducción de hiperplasias gingivales grandes. El resultado ideal de una gingivectomía es un reborde gingival sano, delgado, en filo de cuchillo. (8)

Una aplicación común de la electrocirugía para --- tratar la enfermedad periodontal es la remodelación de los tejidos gingivales. De este modo se producirá un--- contorno fisiológico que permite al paciente controlar la enfermedad periodontal en el futuro. (13)

Gingivectomía excisional.

Esta cirugía se hace con un electrodo aguja recto- o angulado, siguiendo los puntos sangrantes señalados - por los marcadores de bolsa y el lápiz indeleble, si -- han sido usados.

El objetivo es eliminar encía enferma hasta la ba- se de la bolsa. El electrodo es angulado perpendicular al tejido, o ligeramente hacia apical. El movimiento del electrodo por el tejido debe ser suave, continuo, firme y categórico, pero no apresurado.

El reborde gingival recién formado se bisela y ali- sa por medio de técnicas gingivoplásticas.

Biselar el borde recto de encía con movimientos de aplanamiento, usando el costado de un electrodo en lazo con forma de rombo, o un electrodo en lazo pequeño.(8)

Raspado subgingival.

Consiste en debridar mediante el raspado, la pared gingival interna de la bolsa periodontal para limpiar y eliminar los tejidos blandos patológicos y el tejido de granulación. Esta técnica se utiliza únicamente en combinación con la tartrectomía y el alisado radicular.--

Su objetivo general es el de reducir el tamaño de las bolsas por medio del encogimiento gingival y la --- formación de nuevas inserciones. Está indicado en los - siguientes casos: bolsas periodontal es de 4 a 5 mm. en -- dientes de raíces únicas, bolsas inflamadas aún después de varios tratamientos quirúrgicos del parodocio y --- cuando los niveles de inserción en las bolsas son demasiado bajos e impiden su resección quirúrgica.

Se puede reemplazar el raspado subgingival realizado con bisturí por una técnica electroquirúrgica que ha sido descrita como "Técnica de escisión para la formación de nuevas inserciones"

Aquí los objetivos son: preparar adecuadamente -- los tejidos blandos mediante la eliminación atraumática y minuciosa de los elementos epiteliales y conectivos inflamados; lograr un mejor acceso a la superficie radicular y favorecer la adaptación estrecha de los tejidos blandos a la superficie radicular.

Está indicado en caso de bolsas supraóseas que no -- se extienden más allá de la unión mucogingival o que -- involucren defectos óseos angulares. Comparadas con los resultados del raspado subgingival. Las ventajas de ésta técnica son definitivas, a saber, escisión limpia -- del revestimiento epitelial de las bolsas, inserción -- epitelial y tejidos de granulación adyacentes. (1)

CIRUGIA MUCOGINGIVAL

Está destinada, principalmente al tratamiento de -- alteraciones de los tejidos blandos a nivel de la línea mucogingival. Antes de la intervención se suele apreciar una porción de la encía deficientemente adherida.-- Por lo general el repliegue membranoso, o frenillo, se halla ubicado cerca del borde libre de la encía y provoca inflamación debido a la tensión mecánica o a la acu-

mulación de detritos. Tanto los frenillos de ubicación coronal como los repliegues de mucosa alveolar pueden eliminarse fácilmente mediante la electrocirugía. (1)

Bolsas infraóseas.

Las técnicas electroquirúrgicas aplicables al tratamiento de las bolsas infraóseas son la gingivoplastia (o gingivectomía) por colgajo y por curetaje. El colgajo ofrece la ventaja de un campo operatorio claramente visible y es el preferido para muchas de estas lesiones. Con este enfoque, se puede curetear a fondo la bolsa infraósea y eliminar todos los tejidos blandos, remodelar y alisar el efecto óseo. La función principal de la electrocirugía en esos casos es hacer la incisión del colgajo.

Los electrodos en lazo paralelo largo o simple de alambre, pueden alcanzar el fondo de la bolsa, aunque sea una cripta ósea profunda. (8)

El colgajo puede ser modelado en forma festoneada y el aspecto interno puede ser adelgazado hasta el espesor deseado. Este procedimiento se realiza mucho mejor con electrocirugía que con otros medios. (13)

Inserciones de frenillos y músculos.

Pueden ser reubicadas para facilitar la eliminación de bolsas, mediante un electrodo en forma de asa. Para ello, el frenillo o los músculos se estiran y se seccionan con corriente coagulante. (5)

Hiperplasia provocada por dilantina.

En el tratamiento de hipertrofia gingivales que se presentan comúnmente con la terapéutica de dilantina y/o con respuesta inflamatoria a la placa dental asociada con la presencia de bandas ortodónticas, son también -- ejemplos de problemas que pueden ser en parte manejados satisfactoriamente con electrocirugía. (13)

Esta técnica es realizada por el paso de una onda de radio a través del tejido que produce una destrucción controlada y previsible de células individuales. Los pacientes, muchos de los cuales son niños y adolescentes no sienten ninguna molestia durante la cirugía y suelen estar menos aprensivos y más dispuestos a colaborar (1)

El procedimiento electroquirúrgico se lleva a cabo con el electrodo aguja, completando con electrodos-- en formas de asa ovoides pequeña o de diamante para fes tonear. Se usa una corriente combinada de corte y coagu lación totalmente rectificada. (5)

Hemostasia.

Se emplea el electrodo esférico. La hemorragia de- be controlarse por presión directa (aire, compresión o- hemostato) primero y luego se tocará levemente la super- ficie con una corriente coagulante. (5). Pueden también usarse con éxito en las zonas interproximales o donde - exista una gruesa pared gingival separadas o con hueso- alcanzándolas con un electrodo fino en forma de varilla (2). En las regiones con gran vascularización, como lo- es el foramen incisivo palatino, la electrocirugía es-- un gran auxiliar. (12)

En los procedimientos para gingivectomía o gingivo- plastia, se emplea la electrocoagulación bipolar o elec- trodo de un sólo polo. Los dos se pueden usar como com- plementos del bisturí, especialmente en zonas donde -- el acceso es limitado y difícil. (16)

La electrocirugía ha sido recomendada como una modalidad expeditiva y segura para la excisión gingival y se ha informado que las características de la cicatrización después de la incisión electriquirúrgica de los tejidos blandos se asemejan mucho a la cicatrización que sigue a la cirugía con bisturí convencional. (14)

BIOPSIA ELECTROQUIRURGICA.

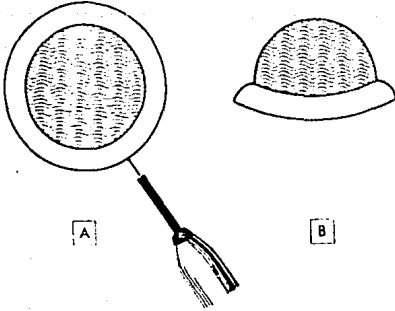
Para la extirpación total de pequeñas masas se utiliza el electrodo de asa. A través del ojo del asa se pasa un gancho delgado o las puntas de unas pinzas oftálmicas para coger y tensar los tejidos; mientras que el asa activa corta de un solo movimiento, tipo pincelada, los tejidos sin estar en contacto con las pinzas -- de retracción.

La excisión con electrodo de aguja delgada permite obtener segmentos representativos de grandes masas tumorales . Las incisiones se hacen en forma de cuñas triangulares, con el ápice del triángulo hacia el centro del tumor y la base en el tejido normal adyacente. En este caso también puede usarse el electrodo de asa, generalmente redondo, en forma de diamante o en U. (1)
(Fig. 12)

DESENSIBILIZACION DE DENTINA HIPERSENSIBLE.

La dentina hipersensible es un problema común en la práctica general. La electrocirugía ofrece un enfoque más a este problema, pero no puede decirse con seguridad que sea una solución predecible tampoco.

(FIGS. 12)



Esquema de la resección, con electrodo de asa, de una masa pequeña. A, asa en posición, B, vista de la sección transversal de la masa extirpada.

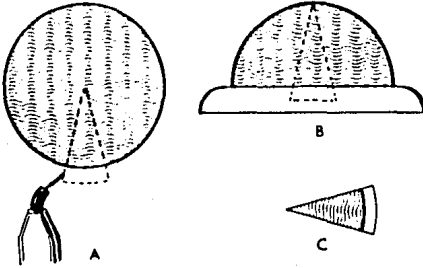
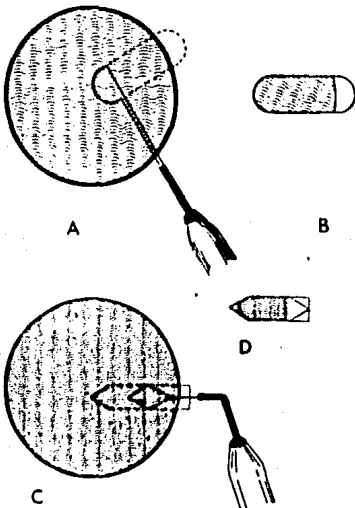


Diagrama de la incisión-escisión con forma de cuña de una masa grande. A, incisión con electrodo de aguja de una cuña triangular, B, vista de la sección transversal del procedimiento. C, cuña de forma triangular, muestra para biopsia.



Esquema de la escisión con electrodo de asa de un segmento tisular. A, segmento de una masa grande extirpado con el electrodo de asa apropiada. B, segmento extirpado para su estudio micro y microscópico. C, resección realizada con electrodo de asa en forma de diamante. D, segmento escindido, muestra para biopsia.

Como con los otros remedios, a veces da resultado después de una aplicación a veces después de varias y a veces el paciente sencillamente deja de quejarse.

En el procedimiento se aplica una solución de formalina al 10% a la zona sensible de la dentina con una -- torunda de algodón y se coloca un electrodo para coagu- lación en la zona sensible y se mueve suavemente sobre- ella en una aplicación de 1/2 seg. y se espera 2 ó 3 -- seg. para que el calor se disipe, y se repite la aplica- ción 6 ó 8 veces. Aún más importante que los síntomas - es la vitalidad de la pulpa. Hay que esforzarse por --- "mantenerla fría" (3)

ELECTROCIRUGIA GERIATRICA.

Se ha demostrado que los problemas dentarios y --- bucales en el anciano se distinguen a menudo por su cro- nicidad más que por su agudeza, y que los cambios gingi- vales se caracterizan por recesión, por un aumento de - fibras en el tejido conectivo, y por una disminución en la vascularidad. Particularmente, las reacciones infla- matorias gingivales pueden verse a veces en personas -- bastante ancianas. Cuando es apropiado hacerlo, tratar-

esas reacciones electroquirúrgicamente en la misma forma que se haría en personas jóvenes, siempre y cuando no exista alguna contraindicación.

Si bien la gingivectomía puede ser un procedimiento inadecuado para el anciano, ocasionalmente están indicadas gingivoplastias limitadas y otros procedimientos en tejidos blandos. Aquí como en pacientes jóvenes la electrocirugía es la modalidad preferida. (8)

ELECTROCIRUGIA EN CIRUGIA MAXILOFACIAL Y ESTETICA DE RECONSTRUCCION.

La cirugía de reconstrucción de las regiones maxilofaciales restablece la función y el aspecto estético-normales de dichas regiones. La electrocirugía corta los tejidos y al mismo tiempo sella los vasos sanguíneos por medio de la aplicación de energía cinética intensa y localizada. Una corriente eléctrica alterna totalmente rectificadas de frecuencia superior a 10 000 hertz puede atravesar el cuerpo sin provocar dolor o contracción. Los dispositivos electroquirúrgicos que actualmente se encuentran en el mercado, producen frecuencias superiores a los 2.5 MHz. El calor generado dentro de los tejidos es consecuencia de la resistencia presenta-

da por el cuerpo al paso de la corriente y puede ser -- aplicado exactamente a los tejidos que han de ser tratados.

Los electrodos más usados en este tipo de electrocirugía son: de aguja con angulación de 135° y el de asa; electrodo de bola es empleado para la hemostasia de los pequeños vasos.

Cuando la punta del electrodo de aguja toca la superficie de los tejidos, allí se concentra la energía suficiente para desintegrar y volatilizar las células. Si se utiliza el electrodo de asa, es imposible establecer un contacto puntiforme puesto que todo el arco de la asa descansa sobre la superficie de los tejidos. Al sujetarlo de manera apropiada y al utilizar la cantidad adecuada de corriente puede eliminar los tejidos sin -- provocar desecación o carbonización. En los siguientes procedimientos se utiliza también la electrocirugía :

- Corrección electroquirúrgica del labio superior-doble.
- Reconstrucción y restauración de lesiones tipo - labio leporino del labio superior.

- Cierre con colgajo vestibular de la fístula bucoantral.
- Reducción abierta y fijación de la sínfisis mandibular con corrección concomitante de una vieja cicatriz.
- Extirpación de tumores en el ala de la nariz.
- Reconstrucción en el lóbulo de la oreja.

La extirpación electroquirúrgica, atraumática, de tejidos indeseables de la región maxilofacial alterada por traumatismos o patología logra resultados estéticos iguales, y en algunos casos, superiores a los obtenidos con el bisturí . (1)

EXPOSICION QUIRURGICA Y MOVIMIENTO ORTODONTICO DEL DIENTE IMPACTADO .

Debido a que en esta indicación terapéutica participan el paciente, el cirujano dentista y el ortodoncista , se recomienda establecer un plan de tratamiento antes de iniciar el tratamiento preliminar. Esta planifi-

cación de antemano suele facilitar y allanar el curso - del tratamiento hasta terminarlo favorablemente.

Esta técnica expone y guía los dientes hacia la ca vidad bucal, para un alineamiento correcto, y por medio de la electrocirugía se realiza una ventana eliminando los tejidos blandos y a la vez logrando hemostasia; para enseguida exponer la corona con una fresa de bola -- de baja velocidad; se coloca cemento quirúrgico para -- ser retirado a los 8 ó 10 días, y colocar el bracket.--

(0)

CONTRAINDICACIONES DE LA ELECTROCIRUGIA

- En zonas donde hay que conservar encía, es de -- sentido común no destruirla. Por otra parte no debemos equivocarnos, pensando que al eliminar encía por cual-- quier medio que sea, se logra acceso a deformidades --- óseas presentes en la gran mayoría de los casos obser-- vados por el odontólogo. (2)

- Como principio general está contraindicada en -- las personas que tienen cualquier enfermedad sistémica en las que la cirugía puede poner en peligro su salud.- (14)

- El contacto con el hueso, el cemento y la unión - amelocementaria debe evitarse. (14)

- La presión del electrodo sobre los tejidos. (5)

- El paciente que tenga marcapaso cardiaco incom-- patible o mal protegido. (5)

- No debe usarse próxima a gases explosivos.

- En una operatoria donde la acumulación de saliva o sangre no puede ser controlada por los medios convencionales. (6)

- No se use cloruro de etilo con la electrocirugía, ya que forma una mezcla explosiva o potencialmente inflamable con el aire.

- El empleo de pirozona, absolutamente contraindicado en la electrocirugía ya que contiene éter (75%) y -- por lo tanto es sumamente inflamable. (8)

- Pacientes irradiados. (1)

CAPITULO III

"VENTAJAS Y DESVENTAJAS DE LA

ELECTROCIRUGIA"

CAPITULO III

"VENTAJAS Y DESVENTAJAS DE LA
ELECTROCIRUGIA "

VENTAJAS ELECTROQUIRURGICAS.

No hay destrucción de tejidos, porque la corriente no genera calor y por lo tanto no se forma tejido cicatrizal.

Corta con trazos definidos. El arco electrónico -- permite conformar tallar o alisar los tejidos con exactitud y lograr pequeños detalles.

Estabilidad de los tejidos. El uso de la corriente coagulante estabiliza la encía en su nuevo nivel y forma.

Campo quirúrgico limpio. Ofrece buena visibilidad durante el corte , puesto que la coagulación sella los capilares y limita la hemorragia en la zona.

No destruye ni irrita el tejido pulpar.

No daña, ni afecta ningún material de obturación--
presente en los dientes.

Rápida cicatrización posoperatoria. (4)

La limitación del sangrado y versatilidad del tejido gingival gentilmente remodelado son características únicas de la electrocirugía. Estos atributos son de -- importancia particular para un dentista que trabaja con tejidos gingivales delicados, así como el acceso a zonas confinadas de la boca.

Cuando se ejecutan procedimientos de gingivoplastia una ventaja obvia de la electrocirugía incluye la capacidad de escindir cuidadosamente el tejido deseado. La extirpación tisular puede hacerse pintando el contorno deseado.

Los estudios clínicos indican que el dolor asociado con la curación de heridas producidas en la gingivoplastia electrónica, no es más intenso, cuando se compara con la misma herida producida con una hoja de bistu-

rí. Otros criterios usados para evaluar clínicamente -- la curación de una herida, tales como inflamación y epitelización, son también similares. (13)

El corte es seguido por una mínima hemorragia y el ángulo entre la aguja de corte y el mango, puede ajustarse doblándolo, de manera que el instrumento se adecúe para cortar tejidos gingivales en el ángulo deseado en cualquier parte de la boca.

La remoción de tejidos blandos retromolares del maxilar inferior es mucho más fácil con electrocirugía -- que con bisturí. (14)

Los electrodos activos son alambres delgados y flexibles que:

- Pueden ser doblados o adaptados para cumplir cualquier requisito.
- No necesitan afilado.
- Se autoesterilizan.
- No requieren de presión sobre los tejidos.

La electrocirugía permite todo grado de control -- de la hemorragia. Previene el sembrado de bacterias en el sitio de la incisión. (5)

La electrocirugía es una terapéutica de gran valor en el tratamiento del paciente hemofílico, previo estudio a fondo y evaluación clínica de este grupo de pa-- cientes. (10)

Con el uso de la corriente coagulante la encía pue de ser esculpida en la forma deseada con pocas probabi lidades de que el tejido eliminado vuelva a crecer. (4)

A menudo el parodoncista (o el ortodoncista o el - dentista general), deben afrontar el problema de la co locación de bandas o abrazaderas (brackets) sobre coro nas clínicas cortas y, a veces hasta debe interrumpir - el tratamiento. En años recientes el parodoncista empie za a contar con electrocirugía para resolver este tipo- de problema .

La corriente produce el cierre inmediato de los -- vasos sin provocar destrucción tisular general, como -- ocurre en la coagulación química con estípicos o astrin

gentes poderosos,

La electrocirugía previene el choque quirúrgico y una cicatrización rápida gracias al aporte sanguíneo -- posoperatorio no interrumpido al campo quirúrgico.

Cuando el corte se hace mediante electrosección, -- ni el electrodo ni el dentista hacen el corte, la división de los tejidos se debe a la desintegración y volatilización (vaporización) de las células que se hallan en el cambio de la corriente de alta frecuencia. La resistencia de los tejidos al paso de la corriente convierte la energía de radiofrecuencia en energía térmica y el calor desintegra y volatiliza las células. Así el corte de los tejidos es totalmente atraumático y la cicatrización tanto primaria como secundaria ocurre sin formación de tejido cicatrizal y, por consiguiente, sin adherencias, lo cual elimina la necesidad de proteger-- el campo operatorio con injertos cutáneos autógenos de espesor parcial cuando resulta imposible suturar las - heridas para curación de primera intención.

La incisión para el drenaje de los abscesos agudos alveolares y periodontales es indolora y puede hacerse sin inyección anestésica, aplicando simplemente un anestésico tópico y desplazando ligeramente y sin presión el electrodo de aguja a través del tejido estirado.

Con este procedimiento se reduce la metástasis de las células tumorales por las vías hematógenas y linfáticas. Las bacterias que se hallan en el campo quirúrgico, aún las más virulentas, son desintegradas.

Se forma una cicatriz flexible, de textura blanda y, desde el punto de vista histológico, parecida a los tejidos vecinos, hecho de suma importancia en la cirugía reconstructiva estética, especialmente de la región maxilofacial.

Los pacientes, muchos de los cuales son niños y adolescentes, no sienten ninguna molestia durante la cirugía y suelen estar menos aprensivos y más dispuestos a colaborar.

Con el uso de la corriente rectificante existe la posibilidad de disponer a la vez de corte y coagulación.

Permite efectuar el procedimiento rápidamente y -- de manera incruenta con traumatismos psicológicos y físicos mínimos para el paciente.

El acceso del electrodo a zonas pequeñas de la cavidad bucal facilita los procedimientos restauradores-- antes de la toma de impresiones.

Gracias al mango delgado del electrodo se logra -- una visibilidad mayor.

La electrosección con corriente totalmente rectificadada produce una hemostasia eficaz sin provocar la destrucción de otros tejidos ni alteraciones celulares -- que podrían disminuir el valor diagnóstico del tejido-- de la biopsia.

La fulguración cuidadosa del lugar de escisión de la muestra es otra garantía aún cuando el tumor se halla en estado metastásico activo.

En la gingivectomía, proporciona acceso a las superficies radiculares que han de ser debridadas. Como no se disecciona el tejido conectivo del hueso. Las molestias posoperatorias y la resorción ósea son mínimas.

ESTA TESIS NO DEBE SALIR DE LA BIBLIOTECA

79.-

DESVENTAJAS ELECTROQUIRURGICAS.

La retracción electroquirúrgica puede ocasionar -- una apreciable pérdida de altura de la cresta gingival. Por esta razón no lo consideran como al mejor medio --- de retracción gingival cuando lo examina en función de la cicatrización de la encía.

Al usar este método desmedidamente hay pérdida de altura gingival; lo que perjudica el resultado estético.
(7)

El hueso puede alterarse después del contacto con una aguja electroquirúrgica, así como la superficie del cemento. Así la electrocirugía puede ser utilizada con seguridad en periodoncia, sólo para gingivoplastia y -- cuando se emplea solamente sobre esmalte dentario.

Hay un peligro definitivamente mayor de daño inmediato y permanente al periodonto con la electrocirugía que con el uso del bisturí de acero. La electrocirugía no es recomendada como método de rutina para gingivectomía. (14)

El calor generado por el uso imprudente, puede --- crear el riesgo de dañar el tejido y hacer perder el -- soporte periodontal cuando se usa cerca del hueso, además de producir recesión gingival, necrosis y secuestro óseos, pérdida de la altura del hueso, exposición de -- furcaciones y movilidad dental, que no ocurren cuando -- se utiliza bisturíes periodontales.

Produce un olor y a veces sabor que debe ser con-- trolado por ser desagradable. (5)

A nivel histológico se observa inflamación en la - zona de reparación con hemorragia y fibrina coaguladas, así como proliferación e infiltración de leucocitos en la lámina propia. El periodonto se rompe existiendo --- una actividad osteoclástica. (3)

El ancho de la zona de la encía adherida y las --- relaciones gingivales arquitectónicas son parámetros -- que desgraciadamente pueden ser alterados durante la -- preparación electroquirúrgica. (1)

El empleo de corrientes electroquirúrgicas inadecuadas, la elección y aplicación errónea de electrodos-

también pueden provocar lesiones de los tejidos. Los tejidos traumatizados presentan entonces hiperemia y -- cicatrizan encogiéndose, lo cual descubre los márgenes. Así pues, la migración apical de los tejidos puede ocurrir a pesar del método o técnica utilizados por el --- odontólogo. (1)

Los resultados de estudios acerca de la cicatrización de heridas, revelan un dato común: la electrocirugía, cuando se extiende a los tejidos periósticos, compromete y retrasa la cicatrización. (1)

Cuando se compara la cicatrización de heridas mucu periósticas hechas con bisturí y con corriente eléctrica, entonces se observan, de manera constante, efectos adversos con la electrocirugía. (1)

El dentista debe estar siempre al corriente de los nuevos instrumentos y de los conceptos más amplios acerca de las reacciones tisulares. Se necesita más experiencia y habilidad para manipular el electrodo que para el bisturí. También es indispensable desarrollar una destreza digital especial y un toque suave para poder-- realizar los procedimientos electroquirúrgicos.

La electrocirugía es menos eficaz en los campos --
operatorios donde es difícil controlar la presencia de--
líquidos abundantes como sangre o saliva.

Siempre existe el peligro de explosión cuando se --
utiliza en la proximidad de gases anestésicos inflama--
bles. (1)

CASUÍSTICA

CASUISTICACASO No. 1

Nombre: Gonzalo González.

Edad: 20 años.

Sexo: Masculino

Ocupación: Estudiante.

ANTECEDENTES HEREDO-FAMILIARES.

Sin importancia para el padecimiento actual

ANTECEDENTES PERSONALES NO PATOLOGICOS.

Sin importancia para el padecimiento actual

ANTECEDENTES PERSONALES PATOLOGICOS.

Sin importancia para el padecimiento actual.

PADECIMIENTO ACTUAL.

Paciente con lesión parodontal de los incisivos -- central y lateral superior derecho, con presencia de absceso palatino; por lo que fué enviado por su dentista especialista para practicar apicocuretaje.

Actualmente se presenta paciente con molestias a nivel dentario y paladar, por lo que se procede a la exploración física, encontrando tumefacción a nivel del -- incisivo lateral, presentando dolor moderado a la percusión vertical.

RADIOGRAFICAMENTE

Se observa incisivo central con conductoterapia y el incisivo lateral con aparente obturación retrógrada encontrándose calcificación del conducto con una lesión radiolúcida apical extensa.

DIAGNOSTICO.

Absceso periapical en el incisivo lateral con el conducto calcificado.

TRATAMIENTO.

Apicectomía con obturación retrógrada, así como cu retaje del incisivo lateral.

TECNICA QUIRURGICA.

Se colocó anestesia local y se procedió a incidir electroquirúrgicamente un colgajo tipo Newman; una vez levantado el colgajo mucoperióstico se observó destrucción ósea, tanto alveolar como Palatina.

Se procedió al corte de la raíz del tercio apical, se preparó la cavidad y se obturó con amalgama sin ---

zinc, así como curetaje para eliminar el tejido de granulación, realizándose después el aseo mecánico de la cavidad y el cierre de la herida.

A los 8 días fueron retiradas las suturas, encontrando las heridas en aceptables condiciones y en vías de cicatrización normal.

Todos los procedimientos anteriores fueron realizados con el modelo Ellman 90 F.F.P. Automatic Dento-Surg.

CASO No. 2 .

Nombre: José Sánchez Carrillo.

Edad: 15 años.

Sexo: Masculino

Ocupación: Estudiante.

ANTECEDENTES HEREDO-FAMILIARES.

Sin importancia para el padecimiento actual.

ANTECEDENTES PERSONALES NO PATOLOGICOS.

Sin importancia para el padecimiento actual

ANTECEDENTES PERSONALES PATOLOGICOS.

Amigdalectomía a los 9 años.

PADECIMIENTO ACTUAL

Falta de erupción del canino superior derecho y es enviado por su dentista al ortodoncista, el que después del estudio clínico y radiográfico encontró el canino retenido en el paladar, por lo que lo canaliza al cirujano para su exposición quirúrgica.

Actualmente se presenta el paciente consiente, bien orientado en sus tres esferas.

A la exploración física intraoral se aprecia falta de erupción del canino superior derecho con persistencia en la arcada del canino primario. El resto de la cavidad oral sin alteraciones aparentes.

RADIOGRAFICAMENTE.

Se aprecia el canino superior derecho retenido horizontalmente en el paladar.

DIAGNOSTICO.

Canino superior derecho retenido.

TRATAMIENTO.

Anclaje del diente por medios ortodónticos, previa exposición quirúrgica de la corona del canino, para colocar bracket cementado.

TECNICA QUIRURGICA.

Se infiltró anestesia local en la zona, y se procedió a practicar una ventana en paladar con electrobisturí, con lo que se logró hemostasia y enseguida se expuso la corona con fresa de bola de baja velocidad.

Se colocó cemento quirúrgico el cual fué retirado por el ortodoncista, a los 10 días para la cementación del bracket.

La herida se encontraba en excelentes condiciones.

Actualmente está siendo manejado por el odotodoncista.

Todos los procedimientos anteriores fueron realizados con el modelo Ellman 90 F.F.P. Automate Dento-Surg.

CASO No. 3

Nombre: Julián Castro Torres.

Edad: 23 años.

Sexo: Masculino

Ocupación: Estudiante.

ANTECEDENTES HEREDO-FAMILIARES.

Sin importancia para el padecimiento actual.

ANTECEDENTES PERSONALES NO PATOLOGICOS

Sin importancia para el padecimiento actual

ANTECEDENTES PERSONALES PATOLOGICOS

Sin importancia para el padecimiento actual

PADECIMIENTO ACTUAL.

En este paciente la presencia de un frenillo labial anormal creó un diastema entre los incisivos centrales superiores, y su dentista lo canalizó al cirujano.

Al explorar esta zona se encontró que la mitad alveolar inferior del frenillo es fibrosa y penetra en la sutura de la línea media; la mitad superior infiltra el tejido areolar de la superficie ventral del labio superior.

DIAGNOSTICO.

Frenillo labial anormal.

TRATAMIENTO.

Frenectomía-Frenotomía.

TECNICA QUIRURGICA.

Previa anestesia local, se estiró la parte móvil--- del frenillo y se colocaron pinzas hemostáticas cerca de la superficie inferior del labio. Para la incisión de la mitad alveolar se utilizó el electrobisturí.

Después de la incisión se procede a socavar, levantar y finalmente seccionar las fibras a nivel de la extremidad externa de la punta del hemostato. También son destruidas las fibras que penetran en la sutura de la -- línea media.

La cicatrización ocurre al cabo de cinco días, al final de la tercera semana la cicatrización es excelente el tejido de granulación es normal, la mucosa gingival flexible y las fibras superiores móviles contribuyen, -- como antes, a regular el movimiento labial normal.

Una banda elástica de tracción es utilizada para---
cerrar el diastema por medio del movimiento dentario sim
ple.

Todos los procedimientos anteriores fueron realiza-
dos con el modelo Ellman 90 F.F.P. Automatic Dento-Surg.

CASO No. 4

Nombre: David Arellano Tapia.

EDAD: 69 años

SEXO: Masculino

OCUPACION: Comerciante.

ANTECEDENTES HEREDO-FAMILIARES.

Sin importancia para el padecimiento actual

ANTECEDENTES PERSONALES NO PATOLOGICOS

Sin importancia para el padecimiento actual

ANTECEDENTES PERSONALES PATOLOGICOS

Sin importancia para el padecimiento actual

PADECIMIENTO ACTUAL

El paciente presenta una lesión sobre el labio inferior que apareció hace varios meses. El enfermo mordía constantemente la región provocando hemorragias, molestias y un aspecto poco estético del labio.

TRATAMIENTO.

Extirpación quirúrgica de la lesión.

TECNICA QUIRURGICA

Se limpiaron los tejidos con una compresa de gasa húmeda a fin de preparar la zona para la electrocirugía. Después la anestesia por infiltración se colocó alrededor de la lesión. Se escogió un electrodo de asa de lados -- paralelos ligeramente más grandes que la lesión, y corriente apropiada para la electrosección. La lesión fué recortada con un sólo movimiento rápido y corto. Se colocó apósito sobre los tejidos. La lesión fué enviada al anatomopatólogo para su análisis.

Una semana después la cicatrización era casi completa. El paciente no necesitó ningún medicamento y el dolor posoperatorio fué mínimo.

Dos semanas después de la operación, la cicatrización fué total y sin complicaciones.

DIAGNOSTICO

El anatomopatólogo diagnosticó un papiloma del labio inferior.

Todos los procedimientos anteriores fueron realizados con el modelo Ellman 90 F.F.P. Automatic Dento--- Surg.

CONCLUSIONES

CONCLUSIONES

La electrocirugía cuando es utilizada con habilidad puede ser un auxiliar valioso en la práctica odontológica diaria.

El hecho de poder hacer cortes sin la necesidad de ejercer ninguna presión facilita y simplifica los procedimientos quirúrgicos en la boca y permite aplicar numerosas técnicas quirúrgicas intrabucales que no pueden efectuarse mediante la cirugía de bisturí.

El cirujano que utiliza la electrocirugía debe tener preparación y experiencia adecuada, y estar familiarizado con las distintas técnicas y los efectos del ambiente local de la herida sobre la cicatrización.

Pocos son los problemas de los tejidos blandos que pueden ser solucionados o aminorados por el odontólogo con el uso de la electrocirugía.

La aplicación mesurada y prudente de la electrocirugía para la eliminación de los tejidos es un procedimiento

to seguro que proporciona resultados excelentes en beneficio tanto del paciente como del odontólogo.

En esta técnica existe la gran ventaja de la hemostasia, al realizar algún corte en tejidos blandos, proporcionándonos un campo de trabajo limpio y una máxima-visibilidad.

BIBLIOGRAFIA

BIBLIOGRAFIA

- 0) Clínicas Odontológicas de Norteamérica
Volumen 3
Editorial Interamericana
México, D.F.
1979
Pág. 385

- 1) Clínicas Odontológicas de Norteamérica.
Volumen 4
Editorial Interamericana.
México. D.F.
1982
Págs. 635 - 841

- 2) Chaikin W. Richard.
Fundamentos Clínicos Prácticos del Tratamiento
Periodontal.
Editorial Quintessence Books.
Berlín, Alemania.
1977
Pág. 157 - 160

- 3) Dental Digest
Volumen 14
Quintessence Internacional.
Octubre 1983.
Pág. 973 - 975

- 4) Feinberg, Elliot
Rehabilitación Bucal Total en la Práctica Diaria.
Editorial Panamericana.
Buenos Aires, Argentina
1975
Págs. 98- 93

- 5) Glickman- Carranza Fermín, A.
Periodontología Clínica de Glickman.
Editorial Interamericana
5a. Edición.
México, D.F.
1982
Págs. 630 - 632; 811-818, 993

- 6) Goldstein, Arthur A.
Radiosurgery in Dentistry
Journal Dentaire du Quebec
Volumen XIV Octubre-Noviembre
1977
Pág. 1 - 17

- 7) Goldstein, Ronald E.
Estética Odontológica
Editorial Intermédica
Buenos Aires, Argentina
1980
Págs. 284, 370

- 8) Harris Herman S.
Electrocirugía en la Práctica Dental
Editorial Mundi
1a. Edición
Buenos Aires, Argentina
1979
Págs. 11 - 187
- 9) Journal of Oral Maxillofacial Surgery
Volumen 41 No. 10
Octubre
1983
Pág. 653
- 10) Journal of Oral Medicine
Volumen 37 No. 4
Octubre-Diciembre
1982
Pág. 135
- 11) Kruger Gustav O.
Tratado de Cirugía Bucal
Editorial Interamericana
4a. edición.
México, D.F.
1984
Págs. 111-112

- 12) Legarreta Reynoso Luis
Clínica de Parodoncia
Editorial La Prensa Mexicana
México
1967
Págs. 98

- 13) Malones William F.P.; Porter Zigmud C.
Manejo de los Tejidos en Odontología Restaurativa
Editorial El Manual Moderno
México, D.F.
1985
Págs. 106 - 115

- 14) Ramfjord Sigurd; Ash Major M.
Periodontología y Periodoncia
Editorial Panamericana
Buenos Aires, Argentina.
1982
Págs. 417 , 421

- 15) Shillingburg T. Herbert; Sumiya Hobo; Lowell D Whitsett
Fundamentos de Prostodoncia Fija.
Editorial La Prensa Mexicana, S.A.
3a. edición.
México, D.F.
1983.
Pág. 175

- 16) Stern B. Irving; Grant A Daniel ; Everett G Frank
Periodoncia de Orban.
Editorial Interamericana
4a. edición
México, D.F.
1975
Pág. 419