


60  
2ej'

# Universidad Autónoma de Guadalajara

INCORPORADA A LA UNIVERSIDAD NACIONAL AUTONOMA DE MEXICO

ESCUELA DE ODONTOLOGIA



"SELECCION DE LOS DIENTES ANTERIORES, SUPERIORES  
E INFERIORES Y NORMAS PARA LA ESTETICA  
EN PROTESIS TOTAL"

TESIS PROFESIONAL

QUE PARA OBTENER EL TITULO DE  
CIRUJANO DENTISTA  
P R E S E N T A

VICTOR MANUEL MAGAÑA PADILLA

Asesor: C. D. Rafael I. Bojorquez Ruiz

GUADALAJARA, JAL. JUNIO DE 1986



## **UNAM – Dirección General de Bibliotecas Tesis Digitales Restricciones de uso**

### **DERECHOS RESERVADOS © PROHIBIDA SU REPRODUCCIÓN TOTAL O PARCIAL**

Todo el material contenido en esta tesis está protegido por la Ley Federal del Derecho de Autor (LFDA) de los Estados Unidos Mexicanos (México).

El uso de imágenes, fragmentos de videos, y demás material que sea objeto de protección de los derechos de autor, será exclusivamente para fines educativos e informativos y deberá citar la fuente donde la obtuvo mencionando el autor o autores. Cualquier uso distinto como el lucro, reproducción, edición o modificación, será perseguido y sancionado por el respectivo titular de los Derechos de Autor.

SELECCION DE LOS DIENTES ANTERIORES SUPERIORES E INFERIORES  
Y NORMAS PARA LA ESTETICA EN PROTESIS TOTAL.

CAP. I.- Selección del tamaño de los dientes anteriores.

CAP. II.- Selección de la forma y color de los dientes an  
teriores.

CAP. III.- Selección del material de los dientes anteriores

CAP IV.- Normas estéticas en la articulación de los dientes  
anteriores.

CASUISTICA.

CONCLUSION.

BIBLIOGRAFIA.

CAP. I.- Selección del tamaño de los dientes  
anteriores.

## CAP. I.- Selección del tamaño de los dientes anteriores.

La selección de dientes artificiales para el desdentado requiere el conocimiento y la comprensión de numerosos factores físicos y biológicos que se relacionan directamente con cada paciente. El odontólogo es el que lleva a cabo esta fase de la atención protodóntica del desdentado, pues es la única persona que es capaz de acumular, correlacionar la información biomecánica en forma tal que la selección de dientes artificiales cumpla con los requisitos estéticos y funcionales referentes a cada paciente.

La selección de dientes artificiales es una operación relativamente simple, que lleva poco tiempo. El odontólogo dispone de varias guías para ayudarlo a seleccionar tanto los dientes artificiales anteriores como los posteriores.

Sin embargo, cualquier elección de éstos ha de considerarse como selección preliminar hasta que los dientes estén dispuestos sobre las bases de prueba y se puedan evaluar críticamente en la boca del paciente. Únicamente entonces se podrá llegar a la selección definitiva.

El tamaño de los dientes debe ser proporcional al tamaño de la cara y de la cabeza. Generalmente, cuanto más grande es una persona, tanto más grandes son los dientes.

Sin embargo, existen variaciones, y hay veces en que personas grandes tienen dientes pequeños y diastemas - entre los dientes; otras, menudas, los tienen excesivamente - grandes y de disposición muy irregular.

A menudo los dientes de mujeres son de menor tamaño que los hombres. Esto es sobre todo al tratarse de incisivos laterales, que normalmente deberían ser más delicados en mujeres que en hombres.

El crecimiento del hueso alveolar requiere la presencia y la erupción de dientes. Así el tamaño de los modelos guarda relación con el tamaño de los dientes anteriores, sin embargo si se intenta determinar el tamaño de los dientes artificiales mediante la medición de los modelos desdentados, los resultados no serán correctos.

Los dientes seleccionados de acuerdo con este procedimiento serán demasiado pequeños a causa de la reabsorción de los rebordes residuales, si se optara por determinar el ancho de los dientes anteriores mediante mediciones se requiere modelar los rodetes de oclusión en forma tal que respondan a los requisitos estéticos, haciéndose la medición sobre la curva de la superficie vestibular del rodete.

Se indicará con marcas la ubicación aproximada de la cara distal de los caninos superiores, la ubicación aproximada de los caninos superiores se indican con una marca en el borde su-

perior de las comisuras, luego medimos la superficie vestibular, del rodete para después enfilar los dientes anteriores del ancho que indica la medida.

Otros procedimientos para determinar el tamaño - de dientes anteriores, se calcula la posición del ápice del cani no natural superior extendiendo líneas paralelas desde las super ficies laterales del ala de la nariz hacia la cara vestibular del rodete superior, pero esto no es suficientemente seguro para usar se como un medio de selección definitiva.

La medición del rodete proveerá la indicación res pecto del ancho de los dientes anteriores superiores.

La selección del tamaño y el molde de los dientes es en realidad un problema en tres dimensiones: la primera consi deración es si deben utilizarse dientes de porcelana o de resina acrílica, en la mayor parte de los casos se eligen dientes de por celana, sin embargo, si el examen de los rebordes alveolares reve la extracciones recientes, o si se ha decidido hacer una prótesis inmediata, o si existe una limitación en el espacio de descanso - interoclusal, están indicados los dientes de resina desde un prin cipio.

Los dientes de resinas también estén indicados si en la actualidad utiliza dentaduras que hacen ruido o chesquidos durante el habla y el examen clínico revela que existe suficiente espacio interoclusal (también deberá considerarse la posibilidad

de que una dentadura floja sea la causa del chasquido).

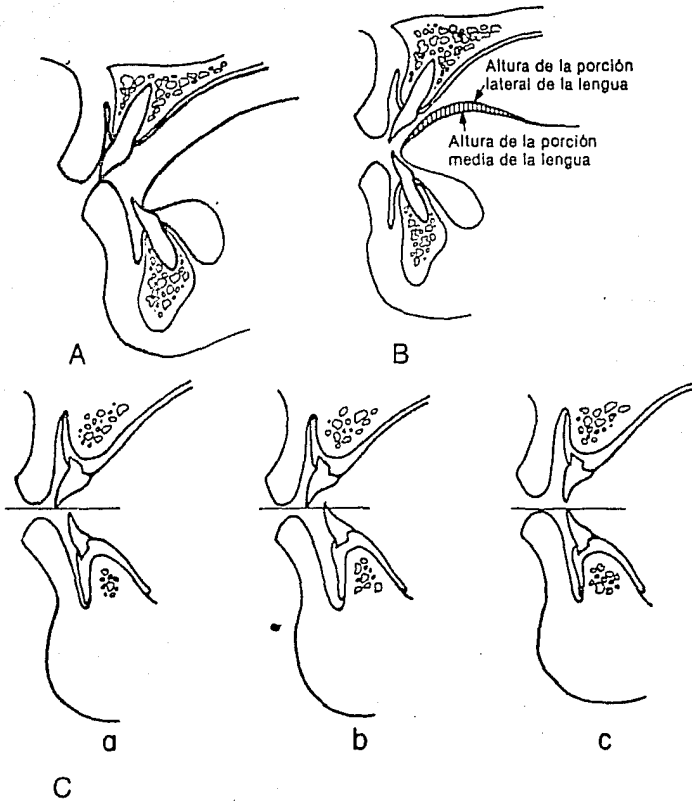
Los posteriores de resina acrílica también se emplean contra superficies oclusales de oro cuando existen restauraciones fijas en la arcada opuesta.

El uso de la fonética como guía también ayude - en la colocación de los dientes anteriores maxilares, los bordes incisales deberán ser colocados de forma que puedan pronunciarse correctamente los sonidos de las letras f, v, y ph en inglés (fig 1-1), los sonidos de las letras s, z y c son valiosos para ayudar a determinar la correcta colocación de los dientes, así como la - interrelación entre la fonética y la dimensión vertical.

Si la dimensión oclusal vertical es demasiado -- grande los dientes entrarán en contacto en forma prematura, y harán un chasquido. Por esto el pedir al paciente que cuente de 61 a 67 (en inglés) y observar si los dientes anteriores entran en contacto al pronunciar el sonido de la letra "s" sirve como una - guía para la dimensión vertical.

Si los dientes hacen contacto durante el habla continua mientras se pronuncia el sonido de letras "s", la dimensión vertical será demasiado grande y habrá insuficiente distan-cia interoclusal. también es necesario prestar atención a la rela-ción de sobremordida horizontal y vertical, la sobremordida vertical y horizontal de los dientes anteriores deberán correlacionarse con el tipo de oclusión posterior elegida para un caso individual.





**Fig. 1-3 .** A, en la producción de los sonidos de las letras f, v, y ph (en inglés), el labio inferior se lleva hasta hacer contacto con los bordes incisales de los dientes maxilares anteriores. El labio puede voltearse sobre la superficie labial de los dientes maxilares hasta una altura de 1 ó 2 mm. Estos sonidos labiodentales sirven como una prueba excelente o guía para determinar el plano de oclusión adecuado, así como la colocación de los dientes anteriores. B, para producir los sonidos de la s, z, y c, se colocará la punta de la lengua en contacto ligero con la porción más anterior del paladar. Los márgenes laterales de la lengua presentan contacto mínimo con las superficies linguales de los dientes posteriores. La mandíbula se encuentra en posición protruida, y cuando el canal formado entre la lengua y el paladar es angosto y a manera de surco en la porción anterior, el aire es forzado a través del mismo con un sonido de seseo. Se presentará el silbido cuando la porción anterior del conducto sea redondo u ovalado, o sea, demasiado grande. Cuando el canal del aire está completamente obstruido en la porción anterior con la punta de la lengua presionada contra las arrugas, el aire es obligado a escapar para ambos lados de la lengua y el sonido de la s será muy similar al sonido de la sh. Cuando el grado de separación de los maxilares sea insuficiente, escapará demasiado aire de la boca y el sonido de la s será igual al sonido de la sh. C, estas figuras ilustran las sobre-mordidas horizontales y una combinación de sobre-mordidas horizontal y vertical. a) Sobre-mordida horizontal con una leve carencia de contacto anterior permitiendo el asentamiento de las dentaduras. Esta es una relación ideal para la oclusión protética. b) Se combinará la sobre-mordida horizontal y vertical sólo cuando los requisitos estéticos y fonéticos indiquen que esto sea necesario. c) Mordida borde a borde con una ligera carencia de contacto que permite el asentamiento de las dentaduras.

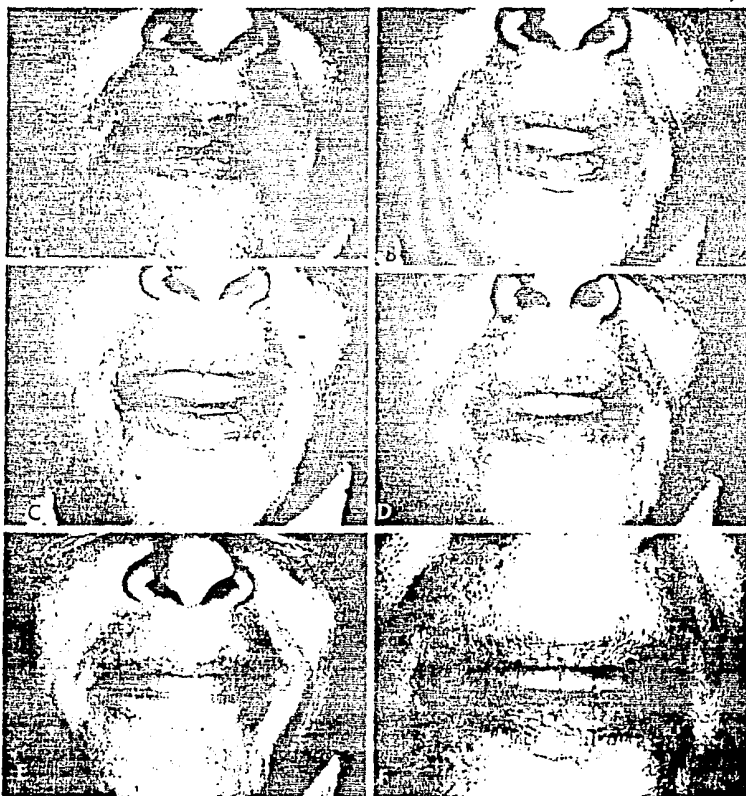


Fig. 1-2. *A*, se coloca un rodillo oclusal de ajuste adecuado en la boca, reduciendo la cera en la porción anterior hasta que se encuentre de 1 a 2 mm por abajo del labio superior. La cera se contornea completamente en la porción labial con el fin de dar soporte adecuado al labio. *B*, según la sugerencia de Kirzis<sup>13</sup> parte de la cera de la placa base del rodillo oclusal ha sido recortada (desde su dimensión labial) y reemplazada con Alu wax calentada. Esta cera, que se conserva relativamente blanda a la temperatura de la boca, puede ser moldeada por el paciente al tocar los labios con la lengua, juntarlos como jareta y, más eficazmente, por la manipulación del dentista. Es muy conveniente ajustar con esta cera el contorno, altura y línea incisal del rodillo oclusal. Nótese cómo la porción incisal del rodillo se ajusta para seguir el contorno de la línea del labio inferior. *C*, se marca la línea media. Esta es la línea media de toda la cabeza y la cara, no solamente la línea media de la nariz o el espacio entre los ojos. *D*, se dibuja la forma, tamaño y contorno de los dientes de seados. Esto muestra al paciente con una sonrisa con el rodillo oclusal en posición. Observe que las comisuras de la boca se encuentran ahora ligeramente volutas hacia arriba y que existe mayor evidencia de un philtrum. *E*, esto da una indicación más precisa de la porción actual (incisal) de los dientes anteriores que serán visibles durante el habla y la sonrisa. Nótese la magnitud y la forma o molde de los dientes que en realidad pueden observarse.

CAP. II.- Selección de la forma y color de  
los dientes anteriores.

CAP. II.- Selección de la forma y color de los dientes anteriores.

El manejo de la estética en prótesis varía desde las estrechas consideraciones de duplicación de los dientes naturales en su color y forma, al más amplio y extenso campo de sus aspectos social y psicológico. La palabra estética se define generalmente en términos que comprenden diversos campos del pensamiento organizado.

La forma de dientes artificiales anteriores debe armonizar con la forma de la cara del paciente, el contorno se considera en el aspecto frontal del paciente y en la superficie vestibular del incisivo central superior.

Es factible agrupar el contorno facial en tres grupos: cuadrada, triangular, y ovoidea, estas clases se subdividen sobre la base de la combinación de las características de éstas. Otras variaciones surgen de las proporciones de la longitud y del ancho de las caras.

Los fabricantes de dientes artificiales proveen el mismo tipo de variaciones de la forma de los dientes el problema consiste en seleccionar una forma de dientes que armonice con la forma de la cara de cada paciente.

Con esto se estudia la cara de los pacientes

y la forma de sus dientes naturales, los dientes que concuerden con el contorno de la cara tendrán un aspecto agradable;- por el contrario, los que no lo estén, presentarán una apariencia chocante.

Este tipo de estudio ayudará para reconocer la armonía o la desarmonía de forma al trabajar con el paciente, si la forma de la cara del paciente es acentuadamente cuadrada, triangular, u ovoidea, es un error usar formas dentarias que asimismo son frecuentemente cuadradas, triangulares u ovoideas.

El hecho de usar dientes de características extremas de cada clase, en personas con caras del mismo tipo, acentuará que posiblemente no favorezca al paciente. Los dientes que se hayan seleccionado han de ser de aspecto agradable por si mismo, algunos moldes de dientes son de forma agradable otros, en cambio presentan un aspecto artificial.

Es mucho más fácil disponer dientes bonitos en un conjunto agradable que dientes sin valor estético como dientes individuales, es probable que la forma de la superficie vestibular sea más importante que la del contorno, el cual puede cambiarse por desgaste del borde incisal del diente.

Es conveniente practicar este desgaste en -

casi todos los dientes anteriores de acuerdo con la edad del paciente. La cara mesial del diente, vista mesialmente, debe mostrar un contorno parecido que la cara vista de perfil.

Los tres tipos generales de perfil son el convexo, el recto y el cóncavo, la cara vestibular del diente vista por su borde incisal debe mostrarse convexo o plano como la cara vista desde abajo del mentón o desde la parte superior de la cabeza.

La forma de las caras vestibulares de los dientes anteriores deben imitar la naturaleza, tocante a estas formas, depende el fabricantes de dientes. Las superficies curvas, convexas refractan y reflejan la luz y aparentan ser más pequeñas que las superficies planas.

El ojo puede medir una superficie plana, mientras que un área curva produce una ilusión óptica, las formas de los dientes ofrecen un aspecto más artificial cuando faltan las curvas de la naturaleza, la curvaturas de dientes anteriores pueden verse al observarlas desde las caras mesial distal, incisal y vestibular.

Hay curvaturas inversas en forma de pequeñas irregularidades, el estudio de la superficie de un diente natural, bajo pequeño aumento no revela una superficie totalmente lisa y vítrea es conveniente reproducir en los dientes artificiales estas pequeñas irregularidades para dar un efecto de

naturalidad. Las áreas o superficies de contacto de dientes anteriores deben mostrar facetas de desgaste como ocurre en los dientes naturales en el transcurso de los años.

Estas zonas de contactos ensanchadas presentan un aspecto mucho más natural porque el tener amplias superficies de contacto dan el aspecto de mayor edad, dientes más anchos en sentido vestibulolingual pueden ser girados en planos diferentes, para dar la impresión de profundidad tridimensional tan necesaria para la estética.

La selección de dientes que utiliza los conceptos de dentogenética se basa en la edad, el sexo y la personalidad del paciente, parece razonable que un hombre grande, rudo tienda a tener dientes de forma y tamaño diferentes al de una mujer pequeña de aspecto delicado.

La forma cuadrada de dientes parece concordar con la masculinidad, mientras que los contornos incisales y -- proximales redondeados, connotan la femeneidad, los incisivos laterales más pequeños que los centrales tienden a dar un aspecto más femenino a la disposición de los dientes que los -- centrales y los laterales casi del mismo tamaño.

La concepción dentogénica proporciona información valiosa, que se utiliza junto con otros procedimientos de selección de dientes artificiales, la selección de dientes artificiales es responsabilidad del odontólogo.

El color del diente que ve el ojo humano son el efecto de ciertas longitudes de ondas luminosas sobre la retina, por lo tanto, los colores de caras y dientes provienen de los efectos de la luz reflejada sobre los bastoncillos y conos de la retina del ojo.

Si bien el ojo humano puede identificar los diferentes colores del espectro desde el amarillo al violeta, el color que más interesa es la banda amarilla del espectro. Esto es así porque los colores de caras y dientes son primariamente amarillos.

El color tiene cuatro cualidades: matiz, saturación, brillo y traslucidez, todos ellos están involucrados en la selección de dientes.

Matiz es el color específico producido por una longitud de onda específica que actúa sobre la retina, es el color mismo tal como azulado, verdoso o amarillo rojizo. - El matiz del diente debe armonizar con el color de la cara del paciente si los dos colores armonizan, el afecto será agradable, tal como lo son dos notas armónicas en el piano.

Si el color de los dientes y el de la cara son inarmónicos, los dientes llamarán la atención exactamente como se notaría una sola discordancia, mientras que ciertos de notas armónicas sonarían agradablemente. La disarmonía de matiz de los dientes con el matiz básico de la cara hará que las prótesis tengan aspecto artificial.



Generalmente personas rubias tienen dientes con menos color, y los colores son menos saturados, por ello los dientes son más claros y armonizan con los colores de la cara. Gente de cutis oscuro suelen tener dientes más oscuros que armonizan con la pigmentación de la cara.

Sin embargo, lo claro o lo oscuro (brillo) de la cara (el marco de los dientes en la boca) pueden alterar el brillo aparente de los dientes, dientes claros en la boca de un paciente de pigmentación muy clara pueden parecer oscuros. Igualmente, dientes oscuros en la boca de un paciente de piel muy oscura pueden tener el aspecto más claro de lo que son.

El color aparente de los dientes es distinto cuando cambia la luminosidad del interior de la cavidad bucal cuando la boca está cerrada, los dientes parecerán más oscuros que cuando ella está bien abierta, con el interior de la cavidad bucal bien iluminada.

Una clasificación general de los pigmentos de la piel es cetrino, rubicundo, oliva y moreno, en cuanto a los colores del pelo, hay negro, castaño, rojo y rubio. En colores de ojos hay azul, gris, castaño y negro, hay tantas combinaciones de todos estos factores que no sería práctico fabricar suficientes matices para armonizar con todos ellos.

Los colores de los dientes naturales cambian con la edad se vuelven progresivamente más oscuros.

La regla general es que los dientes más oscuros son más apropiados para individuos de edad avanzada y que los más claros armonizan mejor en bocas de pacientes jóvenes.

El color dentario debe armonizar con la coloración facial en el momento de confeccionar la prótesis.

La selección del color de los dientes artificiales, la observación de la guía de colores se hará en tres posiciones: 1.- fuera de la boca al lado del costado de la nariz; 2.- debajo del labio dejando expuesto únicamente el borde incisal, y 3.- debajo de los labios únicamente con el extremo cervical cubierto y la boca abierta.

El color escogido debe pasar desapercibido y no llamar la atención hacia los dientes, el color se observará en un día claro, toda vez que sea posible, con el paciente ubicado próximo a la luz natural. Asimismo, conviene ver los dientes con luz artificial ya que las personas se encuentran con frecuencia en ese ambiente.

CAP. III.- Selección del material de los  
dientes anteriores.

### CAP. III.- Selección del material de los dientes anteriores.

Desde hace mucho tiempo se busca una solución satisfactoria al problema de restaurar defectos en la porción anterior de la boca, los pacientes siempre han estado preocupados por su aspecto, y en años recientes, la preocupación por la estética dental se ha vuelto más aguda como resultado de la publicidad masiva sobre productos relacionados con aspecto físico

Además, la educación de salud dental ha enfocado cada vez con mayor atención la estética de la sonrisa, dando a la función dental un papel algo menor. Cualquier cosa que disminuya la necesidad de actividad reparadora a realizar por el dentista, influirá obviamente en esta situación.

Al paso de los años, el material usado más ampliamente para restauraciones anteriores ha sido el cemento de silicato, sus principales atributos fueron la facilidad de manejo su amplia gama de posibilidades para emparejar colores y tal vez más importante su capacidad de actuar para prevenir la caries.

El rasgo desalentador de los silicatos eran los problemas estéticos repetidos creados por su tendencia a pigmentarse, inestabilidad en el medio bucal y efectos nocivos sobre la pulpa, esto último podía con materiales de recubrimi-

ento de cavidad.

Los dientes se fabrican y venden en tres formas diferentes: los hay de resina acrílica, porcelana y una combinación de resina acrílica y metal. El diente de resina acrílica, más comúnmente llamado "plástico", se emplea con mayor frecuencia que cualquier otro, para la prótesis debido a sus propiedades físicas y clínicas, aun cuando la porcelana también se emplea con frecuencia.

Los dientes de resina acrílica así como los de porcelana, tienen ventajas, desventajas y limitaciones. Las características sobresalientes de cada uno de estos tipos de dientes, especialmente en lo que se refiere a su empleo en la elaboración de la prótesis.

Características de los dientes de resina acrílica; los dientes de resina acrílica son fuertes, durables y muy resistentes a la fractura, el material de plástico absorbe parte de las cargas masticatorias, y por ello contribuye a la preservación del proceso residual.

La resina de los dientes se une químicamente con la base plástica, y por lo tanto evita la "percolación" o introducción de líquidos entre la base y los dientes, el hecho de que la resina se una químicamente con la base de plástico, tal vez trae resultado una base más resistente y durable, ya que constituye una unidad homogénea.

El plástico es muy ligero en cuanto a su peso, lo que puede contribuir una ventaja importante en la construcción de las prótesis superiores, la resistencia a la abrasión masticatoria es sumamente baja, no solo se desgastan los dientes posteriores, modificando la dimensión vertical de oclusión, sino que las superficies labiales de los dientes anteriores también se desgastan. En consecuencia, la calidad estética de la prótesis puede disminuir.

El procedimiento de rebase es más difícil de llevar a cabo en la prótesis que tiene dientes de plástico, asimismo es más difícil encerar la prótesis en el laboratorio, así como pulirla, en algunos casos existe la posibilidad de que los dientes de plástico se pigmenten.

Características de los dientes de porcelana; la resistencia al desgaste es excelente, la porcelana corta o muele en forma más eficiente que el plástico.

Debido a que la superficie labial de los dientes anteriores de porcelana no se encuentra sujeta al desgaste, conservan su apariencia durante toda la vida de la prótesis, la porcelana es más susceptible a la fractura. Es posible que ocurra percolación en los cuellos de los dientes de porcelana.

Los dientes de porcelana suelen producir ruidos en los pacientes que no poseen un control neuromuscular adecuado, debido a su dureza la porcelana puede ser más traumática al pro-

ceso residual.

La característica más destacada en la pro-  
todoncia es la colocación de los dientes artificiales en la -  
boca del paciente; desde la antigüedad se han fabricado para  
este objeto más de 100 tipos de dientes artificiales utilizando  
distintas material primas entre ellas la porcelana, resinas sin  
téticas, vidrios y metales, imprimiéndoles distintas formas que  
catalogamos como;

Distintos tipos de dientes artificiales: 1.-  
dientes anatómicos, son aquellos que han sido diseñados sigui-  
endo la forma de las naturales, los más representativas de éstos  
tipos de molares son los de Trubyte 33<sup>o</sup>.

2.- dientes funcionales, desde el punto de -  
vista estético los dientes anteriores tienen la forma más apro-  
ximada a los naturales y los molares tienen la forma más conve-  
nientes para la masticación sin modificar mucho a la anatomía,  
entre éstos los más representativas son los Trubyte 20<sup>o</sup>.

3.- dientes no anatómicos, son aquellos que -  
carecen de la forma anatómica considerando únicamente su calidad  
funcional, entre éstos mencionamos las formas mecánicas de Tru-  
byte 0<sup>o</sup>; sin embargo su real calidad funcional aún no es compa-  
rada.

Los dientes artificiales es sus distintas categorías, tienen sus propias guías de colores, formas y tamaños; por lo tanto al escoger los dientes debemos de tomar en cuenta la raza, sexo, edad, profesión, forma de la cara, movimiento, forma y tamaño de los labios, color de la piel y de la mucosa bucal.



CAP. IV.- Normas estéticas en la articulación  
de los dientes anteriores.

CAP. IV.- Normas estéticas en la articulación de los dientes anteriores.

Hoy en día los pacientes tienen más conciencia del importante papel que desempeñan sus dientes en su apariencia externa, así como el efecto que su sonrisa tiene sobre las demás personas en encuentros sociales y comerciales.

Es por esto que un tratamiento restaurador - que pretenda tener éxito debe implicar tanto la estética como la función se debe recordar siempre que detrás de los dientes hay un ser humano, merecedor de los mejores esfuerzos artísticos y científicos que la odontología pueda ofrecer.

Se han destacado considerablemente el correcto tono y color cuando se discute sobre la estética en odontología, aunque en realidad éstos no tienen importancia fundamental. El color es crítico sólo cuando se hacen una o dos restauraciones - anteriores, puesto que deben imitar a los propios dientes del paciente.

En general, para obtener un buen efecto estético se deben crear restauraciones anteriores que armonicen con la línea de la sonrisa del paciente y con su musculatura y no - que se destaquen como hileras de lápidas dentales.

Es inexacto dar por sentado que todos los pacientes nacen automáticamente con la forma y el tamaño correctos de los dientes y con arquitectura dental que es la mejor combina con su contorno facial y con su línea de sonrisa.

En realidad, muchos pacientes presentan relaciones bucales que son la consecuencia de un crecimiento o desarrollo anormal o de alteraciones hereditarias, este hecho es totalmente aceptado en medicina o no habría necesidad de cirugía plástica, cuyo campo está constantemente en expansión.

Es por esto que es menester una evaluación completa de los factores estéticos existentes antes de instituir algún tratamiento en los dientes anteriores.

La mejor manera de hacerlo consiste en observar al paciente mientras está relajado, sin que éste se dé cuenta de que se le está practicando un examen visual, un buen método es conservar con él mientras está sentado en el sillón dental en una posición en la cual sus dientes están aproximadamente a la altura de los ojos de nosotros.

Hay que prestar atención al aspecto estético general de los dientes en relación con el contorno facial, la longitud de aquellos, su tamaño y forma, cuánto se muestran durante la conservación normal, la altura de la línea de la sonrisa, el tono de los labios y los músculos faciales.

Cualquier patrón anormal en la fonación, la lengua o la musculatura y la simetría de los dientes a cada lado de la línea media, si el mejoramiento cosmético es uno de los objetivos del paciente, todo procedimiento odontológico que lo realice debe ser considerado en el plan definitivo de tratamiento.

Para mejorar todo lo posible la arquitectura -- las preparaciones requieren a veces remodelado gingival, cirugía ósea correctora, ortodoncia o endodoncia.

Los dientes anteriores rehabilitados deben -- reflejar el espíritu artístico de cada uno de nosotros en particular y no ser sólo el resultado de los esfuerzos del laboratorio cada paciente debe recibir un toque personal que se puede lograr únicamente junto al sillón dental.

No importa que todos nosotros estemos de acuerdo con las pautas artísticas que se deben emplear, pero cada uno ha de tener conciencia de su propio sentimiento y su práctica odontológica deberá representar estos conceptos siempre que ello sea -- posible.

Un buen objetivo en el campo de la estética es tratar de crear dientes que parezcan pequeños, que no se destaquen o tenga aspectos de artificiales y, que al mismo tiempo, sean adecuados para la función del paciente. Personalmente, prefiero que las restauraciones anteriores ofrezcan una apariencia simétrica a

ambos lados de la línea media. En el paciente que tiene una línea de sonrisa alta, con los márgenes gingivales visibles, deberá haber una armonía definida de la línea de la encía y de los bordes incisales a cada lado de la línea media, de modo que las restauraciones terminadas no brinden el aspecto de un "reemplazo".

En muchos casos es necesario realizar modificaciones gingivales y óseas para crear una nueva línea de la sonrisa, más armoniosa, las modificaciones de la arquitectura que se contemplan pueden probarse usando un par de modelos de estudio antes de tallar los dientes.

Los dientes se tallan y enceran en el modelo de estudio y luego se comparan con el modelo original, si el mejoramiento estético confirma el diagnóstico, el modelo se utiliza después para hacer los recubrimientos temporarios que se requerirán durante el tratamiento.

En la mayoría de los casos no deberían tallarse los dientes anteriores hasta que los modelos modificados den la imagen de lo que se pretende conseguir con el plan de tratamiento si este proceso se realiza cuidadosamente, indicará no sólo el número de dientes que requerirá sino también la cantidad de cirugía correctora ósea y gingival que será necesaria para el mejoramiento estético ideal.

C A S U I S T I G A

## CASUÍSTICA.

## CASO No. 1.

Nombre: Ma. Luisa Flores.

Edad: 60 años.

Sexo: Femenino.

Domicilio: Ejido Hermosillo.

Ocupación: Hogar.

En el examen clínico se observó en el paciente las siguientes características; presencia de los cuatro dientes anteriores inferiores pero con una gran destrucción por caries.

Se hizo la extracción de los dientes ante riores y se hizo la regularización del proceso pasados 45 - días, regreso el paciente a la cita y se observó espacio - intermaxilar pequeño por lo tanto se colocaron dientes pequeños.

Y como su color de piel es blanca se colocaron dientes de color No. 62 y se colocó una corona 3/4 - para darle un aspecto natural.

## CASO No. 2.

Nombre: Lucio Ramirez.

Edad: 63 años-

Sexo: Masculino.

Domicilio: Algodones B.C.

Ocupación: Comerciante.

En el examen clínico se enfermó el paciente las siguientes características tomando como base la edad, - sexo, forma de la cara, color de la piel y ya tomando en - cuenta estas características se pasó a la elección de la - forma y color de los dientes artificiales. .

Dadas las características de esta persona - que son: cara triangular y color de piel oscura se utilizaron - rón dientes de forma triangular de color obscuro tomando en - cuenta que todo esto armonizará para dar un aspecto natural



## CASO No. 3.

Nombre: José Luis Hernández.

Edad: 44 años.

Sexo: Masculino.

Domicilio: Ejido Colima B.C.

Ocupación: Agricultor.

En el examen clínico se observó en la boca del paciente un torus mandibular a lo cual se procedió a retirarlo mediante cirugía.

Después tomando como base los modelos de estudio antes de hacer las extracciones de los centrales inferiores después tomando en cuenta su color, tamaño y forma de los dientes sustraídos se procedió a buscar el color mediante un colorímetro y se colocó una corona 3/4 en el incisivo central inferior para darle un aspecto más natural a la dentadura.

## CASO No. 4.

Nombre: Cirilo Parra.Edad: 50 años.Sexo: Masculino.Domicilio: Ejido Hermosillo B.C.Ocupación: Agricultor.

En el examen clínico se observó en la boca del paciente y mediante un examen radiográfico restos radiculares y un frenillo exagerado por lo cual se procedió a hacer del frenillo cirugía y la extracción de los restos radiculares.

A los dos meses se procedió a hacer la prótesis tomando en cuenta las siguientes características: forma de la cara, color de los ojos y piel y ya con estas características más la forma de la cara que era ovoide y piel blanca se seleccionaron los dientes anteriores de forma ovoide, el color de los dientes del No. 62 dando de esta manera algo que se acerque a los dientes naturales del paciente.

C O N C L U S I O N

## CONCLUSION.

La colocación estética de los dientes son compatibles y deseables como productos terminales de la construcción de una prótesis dental completa adecuada, la colocación correcta de los dientes deberá ser funcional, así como agradable en cuanto a su estética.

La estética de la dentadura se define como el efecto cosmético producido por una prótesis dental que afecta la belleza deseable, atractivo, carácter y dignidad del individuo.

También es necesario realizar un procedimiento de impresión adecuado para proporcionar un modelo maxilar final que ofrezca una representación precisa del vestíbulo labial, así como de todas estructuras restantes.

En realidad, el procedimiento mismo de la colocación de prueba de los dientes anteriores maxilares y la función de los dientes anteriores maxilares y mandibulares durante la enunciación de palabras, proporciona una de las mejores guías para crear y mantener una distancia interoclusal, o espacio libre adecuado.

## B I B L I O G R A F I A

## BIBLIOGRAFIA.

## PROSTODONCIA TOTAL.

Sheldon Winkler  
1er. Edición 1982.  
Interamericana  
México, D.F.

## ESTETICA ODONTOLOGICA

Ronald E. Goldstein  
Interamericana 1980  
Argentina.

## PROTESIS PARCIAL REMOVIBLE

Ernest L. Miller  
Interamericana  
1er. Edición 1973  
México, D.F.

## PROTESIS PARA EL DESDENTADO TOTAL

Carl. O Boucher  
7tima. Edición  
Mundi  
Buenos Aires Argentina.

## DESIGNING COMPLETE DENTURES

David M. Watt  
A. R. Macgregor  
W. B. Saundey Company  
Philadelphia, London, Toronto

## REHABILITACION BUCAL TOTAL EN LA PRACTICA DIARIA

Editorial Medica 1973

Panamericana S.A.

Buenos Aires-Argentina.

## PROSTODONCIA TOTAL COMPLETA

John J. Sharry

1er. Edición Mayo 1977

Impreso en España

Ediciones Toray, S.A.

## PROSTODONCIA

## CONCEPTOS GENERALES

Carlos Ripol G.

Tomo I.

1er. Edición

Impreso en México.