

26  
2ej



UNIVERSIDAD NACIONAL AUTONOMA  
DE MEXICO

FACULTAD DE ODONTOLOGIA

**FISTULIZACION QUIRURGICA Y CIRUGIA  
PERIAPICAL EN DIENTES PERMANENTES**

**T E S I S**  
QUE PARA OBTENER EL TITULO DE:  
CIRUJANO DENTISTA  
P R E S E N T A:  
**MIGUEL ANGEL AYALA TELLEZ**

MEXICO, D. F.

1987



## **UNAM – Dirección General de Bibliotecas Tesis Digitales Restricciones de uso**

### **DERECHOS RESERVADOS © PROHIBIDA SU REPRODUCCIÓN TOTAL O PARCIAL**

Todo el material contenido en esta tesis está protegido por la Ley Federal del Derecho de Autor (LFDA) de los Estados Unidos Mexicanos (México).

El uso de imágenes, fragmentos de videos, y demás material que sea objeto de protección de los derechos de autor, será exclusivamente para fines educativos e informativos y deberá citar la fuente donde la obtuvo mencionando el autor o autores. Cualquier uso distinto como el lucro, reproducción, edición o modificación, será perseguido y sancionado por el respectivo titular de los Derechos de Autor.

FISTULIZACION QUIRURGICA Y CIRUGIA PERIAPICAL EN  
DIENTES PERMANENTES

	PÁGINA
I. INTRODUCCIÓN	1
II. INDICACIONES Y CONTRAINDICACIONES	4
III. INDICACIONES PREOPERATORIAS	11
IV. INSTRUMENTAL QUIRÚRGICO	12
V. TÉCNICAS DE CIRUGÍA ENDODÓNTICA	
A) FISTULIZACIÓN QUIRÚRGICA	17
- INCISIÓN	17
- TREPANACIÓN	27
B) CIRUGÍA PERIAPICAL	35
- CURETEADO	50
- RASPADO APICAL	53
- OBTURACIÓN RETRÓGRADA DEL AGUJERO APICAL.	55
- SUTURA	61
VI. INDICACIONES POSOPERATORIAS	63
VII. CONCLUSIONES	65
VIII. BIBLIOGRAFÍA	66

## I. INTRODUCCION

## INTRODUCCION

AL OBSERVAR LA FRECUENCIA CON LA QUE SE PRESENTAN PACIENTES AL CONSULTORIO DENTAL SOLICITANDO AYUDA PARA ELIMINAR PEQUEÑAS Y GRANDES MOLESTIAS PROVOCADAS POR LA PRESENCIA DE UNA PERIODONTITIS APICAL AGUDA, DE ABSCESOS APICALES AGUDOS O CUALQUIER OTRO PROBLEMA OCASIONADO COMO CONSECUENCIA DE TRATAMIENTOS ENDODÓNTICOS CAUSADOS POR ENFERMEDADES PERIAPICALES, ES POR ESO QUE DECIDÍ DEDICAR LA PRESENTE TESIS PARA TRATAR EL TEMA DE "FISTULIZACIÓN QUIRÚRGICA Y CIRUGÍA PERIAPICAL EN DIENTES PERMANENTES", CON EL OBJETO DE PODER BRINDAR DIAGNÓSTICOS, TRATAMIENTOS Y PRONÓSTICOS CORRECTOS.

PARA APRECIAR LA SIGNIFICACIÓN DE LOS ALCANCES HASTA HOY OBTENIDOS NOS REMONTAREMOS A SUS INICIOS, APROXIMADAMENTE HACE UNOS 1,500 AÑOS UN ODONTÓLOGO GRIEGO LLAMADO AECIO INCIÓ POR VEZ PRIMERA UN ABSCESO APICAL AGUDO, VALIÉNDOSE DE UN BISTURÍ PEQUEÑO.

FARRAR, EN 1844, DESCRIBIÓ UN TRATAMIENTO RADICAL Y HERÓICO DEL ABSCESO ALVEOLAR POR MEDIO DE LA AMPUTACIÓN DE RAÍCES COMO CURACIÓN RADICAL DEL ABSCESO ALVEOLAR CRÓNICO.

EN 1886 BLACK TAMBIÉN PRECONIZÓ LA AMPUTACIÓN TOTAL DE LAS RAÍCES INDIVIDUALES DE MOLARES MUY AFECTADAS POR LA ENFERMEDAD PERIODONTAL Y LA OBTURACIÓN DEL CONDUCTO DE LAS RES-TANTES RAÍCES SANAS.

EN 1889 HULLIHEN, SU PROCEDIMIENTO SIGNIFICÓ UN ADE-LANTO EN RELACIÓN CON AECIO; ÉL HACÍA UNA INCISIÓN A TRAVÉS DE LA ENCÍA, A LO LARGO DE LA RAÍZ DEL DIENTE, APLICANDO UN HIGO

ASADO O PASAS DE UVA MACHACADAS SOBRE LA ENCÍA.

EN EL SIGLO XIX VARIOS AUTORES DESCRIBIERON PROCEDIMIENTOS DE AMPUTACIÓN RADICULAR COMO MÉTODO PARA MANEJAR EL ABSCESO APICAL AGUDO.

GARRIN, EN 1919, CONFIRMA CON RADIOGRAFIAS LA POSIBILIDAD DE OBTURACIONES POR VÍA APICAL.

EL PROBLEMA PERSISTIÓ NO OBSTANTE PARA EL MANEJO DE DIENTES CON GRANDES ÁREAS PERIAPICALES QUE REQUERÍAN UNA INTERVENCIÓN QUIRÚRGICA PARA MEJORAR EL SELLADO APICAL ANTE E FRACASO DE LA TERAPÉUTICA ENDODÓNTICA CONVENCIONAL. A LOS ODONTÓLOGOS LES PREOCUPABA LA POSIBILIDAD DE DESVITALIZAR DIENTES ADYACENTES POR EL CURETEADO DE LESIONES APICALES TAN GRANDE QUE INVOLUCRAN LA INERVACIÓN Y LA VASCULARIZACIÓN DE LOS DIENTES ADYACENTES.

LAS INDICACIONES Y AÚN LAS TÉCNICAS DE LA CIRUGÍA ENDODÓNTICA HAN CAMBIADO CON LOS AÑOS COMO CONSECUENCIA DE LA NECESIDAD DE LAS OBSERVACIONES CLÍNICAS, POR EJEMPLO, EN EL PASADO SE CREYÓ QUE TODOS LOS DIENTES CON RAÍCES PERIAPICALES PATOLÓGICAS DE MÁS DE UN TAMAÑO ARBITRARIO HABITUALMENTE DE 5 MM DE DIÁMETRO REQUERÍAN UN ABORDAJE QUIRÚRGICO CONVENCIONAL. EL ENFOQUE MODERNO ES LIMITAR LA CIRUGÍA AL MEJORAMIENTO DEL SELLADO DEL DIENTE INVOLUCRADO SIN ELIMINAR LA LESIÓN APICAL ÍNTEGRA (O RECURRIR A LA MARSUPALIZACIÓN), CON EL FIN DE REDUCIR LA LESIÓN APICAL ANTES DE SU ENUCLEACIÓN QUIRÚRGICA, PUES LA MAYOR PARTE DE LOS DIENTES ENDODÓNTICAMENTE AFECTADOS CURAN CUANDO SE LES DA UN TRATAMIENTO TERAPÉUTICO ENDODÓNTICO CONVENCIONAL, SIN RECURRIR A LA CIRUGÍA APICAL. DE HECHO CON LA EVOLUCIÓN DE LOS

CONCEPTOS MODERNOS, LA CANTIDAD DE INDICACIONES ESPECÍFICAS PARA LA CIRUGÍA ENDODÓNICA SE HA VISTO SUSTANCIALMENTE REDUCIDA.

## II. INDICACIONES Y CONTRAINDICACIONES



## INDICACIONES

A CONTINUACIÓN SE MENCIONAN LAS INDICACIONES GENERALES QUE SE DEBERÁN TOMAR EN CUENTA PARA LLEVAR A CABO LA CIRUGÍA ENDODÓNTICA, LAS CUALES NO DEBEN SER CONSIDERADAS COMO AUTOMÁTICAS:

- A) NECESIDAD DE DRENAJE
  - ELIMINACIÓN DE TOXINAS
  - ALIVIO DEL DOLOR
- B) FRACASO DEL TRATAMIENTO NO QUIRÚRGICO
  - OBTURACIÓN OBVIAMENTE INADECUADA
  - OBTURACIÓN APARENTEMENTE ADECUADA
  - MOLESTIA POSOPERATORIA PERSISTENTE
- C) FRACASO PREDECIBLE CON TRATAMIENTOS NO QUIRÚRGICOS
  - APICE ABIERTO INFUNDIBULIFORME, SIN RESOLVER
  - EXTREMO RADICULAR SUMAMENTE CURVO
  - RESORCIÓN INTERNA, EXTERNA O APICAL
  - FRACTURA EN EL TERCIO APICAL
  - QUISTE APICAL
  - NECESIDAD DE BIOPSIA
- D) IMPOSIBILIDAD DE HACER EL TRATAMIENTO NO QUIRÚRGICO
  - CORONAS FUNDAS
  - ANCLAJE DE UNA PRÓTESIS PARCIAL FIJA
  - CORONA CON RETENCIÓN DE PERNO
  - CALCIFICACIÓN EXCESIVA U OBTURACIONES RADICULARES IRRECUPERABLES
  - LESIÓN PERIODONTAL ASOCIADA

## E) ACCIDENTES OPERATORIOS

- FRACTURA DE INSTRUMENTOS
- PERFORACIÓN
- SOBREINSTRUMENTACIÓN
- SOBREOBTURACIÓN

## CONTRAINDICACIONES

A CONTINUACIÓN SE MENCIONAN LAS SIGUIENTES CONTRAINDICACIONES PRINCIPALES QUE SE DEBEN DE TOMAR EN CUENTA EN LA CIRUGÍA ENDODÓNTICA:

1. REALIZACIÓN SIN DESCERNIMIENTO DE INTERVENCIONES QUIRÚRGICAS. LA CIRUGÍA NO DEBE SER EL RECURSO-SOLUCIÓN DE TODO CASO ENDODÓNTICO, NI TAMPOCO DEBE SERVIR PARA OCULTAR LA FALTA DE DOMINIO DE LAS TÉCNICAS NO QUIRÚRGICAS. NO ESTÁ INDICADA SIMPLEMENTE PORQUE HAY UNA LESIÓN PERIAPICAL EN EL MOMENTO DEL TRATAMIENTO. NO ESTÁ NECESARIAMENTE INDICADA PORQUE HAY UNA LESIÓN GRANDE O PORQUE EL OPERADOR PIENSA QUE UNA LESIÓN PUEDE CONVERTIRSE EN QUISTE.
2. IMPACTO PSICOLÓGICO SOBRE EL PACIENTE. ES ACONSEJABLE EVITAR INTERVENCIONES QUIRÚRGICAS EN PACIENTES MUY EMOTIVOS O SUMAMENTE APRENSIVOS. TAMBIÉN EN LOS MUY JÓVENES O MUY VIEJOS LA CIRUGÍA PUEDE CONSTITUIR UN TRAUMA PSÍQUICO.
3. PROBLEMAS DE SALUD GENERAL. LAS CONTRAINDICACIONES PUEDEN INCLUIR LAS REACCIONES DEPRESIVAS COMO FATIGA EXTREMA, LAS DISCRASIAS SANGUÍNEAS Y LOS TRASTORNOS NERVIOSOS COMO PARÁLISIS CEREBRAL O EPILEPSIA 'LABI'. SI EL PACIENTE TIENE UNA ENFERMEDAD DEBILITANTE O TERMINAL, CUALQUIER CIRUGÍA ESTÁ CONTRAINDICADA. LA DIABETES, LAS CARDIOPATÍAS, LAS REACCIONES ADVERSAS A MEDICAMENTOS, ASÍ COMO EL PRIMERO Y EL ÚLTIMO TRIMESTRE DEL EMBARAZO

SUELEN SER CONSIDERADOS COMO CONTRAINDICACIONES A LA CIRUGÍA.

4. CONSIDERACIONES ANATÓMICAS. EL CONOCIMIENTO DE LAS RELACIONES ESTRUCTURALES IMPORTANTES NOS PERMITE DETERMINAR SI LAS ALTERACIONES ANATÓMICAS CONTRAINDICAN O LIMITAN LA CIRUGÍA ENDODÓNTICA.

MAXILAR:

- REGIÓN FACIL ANTERIOR. HAY QUE TOMAR EN CUENTA QUE LOS INCISIVOS SUPERIORES Y EL PROCESO ALVEOLAR ESTÁN MUY CERCA DEL PISO NASAL (TAMBIÉN PODEMOS DECIR LO MISMO CON ALGUNOS CANINOS), POR LO QUE SERÁ NECESARIO EL EXAMEN RADIOGRÁFICO CUIDADOSO PARA EVITAR PERFORACIONES NAALES.
  - LA FALTA DE HUESO CORTICAL. LA CAUSA DEL DESARROLLO DE ESTA ANOMALÍA RESIDE EN LA FALTA DE LA TABLA CORTICAL VESTIBULAR O EN LA PRESENCIA DE UNA MUY DELGADA COMO PAPEL. CUALQUIER INTERVENCIÓN QUIRÚRGICA QUE SE HAGA EN ZONAS CON ESTAS CARACTERÍSTICAS PUEDE ORIGINAR UNA FENESTRACIÓN, PUES DONDE FALTA LA TABLA CORTICAL, LA ENCÍA NO SE REINSERTA DIRECTAMENTE SOBRE LA SUPERFICIE RADICULAR.
- COMO EN LOS DIENTES ANTERIORES, LA CANTIDAD DE HUESO ALVEOLAR QUE CUBRE LAS EMINENCIAS VESTIBULARES DE LOS PREMOLARES Y MOLARES ES MÍNIMA Y PUEDE HABER FENESTRACIONES, PARTICULARMENTE EN LA PORCIÓN APICAL, HAY QUE PRESTAR ESPECIAL ATENCIÓN A LOS MOLARES CUYA RAÍZ

MESIOVESTIBULAR ESTÁ SITUADA MUY HACIA VESTIBULAR. GENERALMENTE, LOS PRIMEROS PREMOLARES ESTÁN MÁS ALEJADOS DEL PISO DEL SENO MAXILAR QUE LOS SEGUNDOS PREMOLARES Y LOS MOLARES, EN CUYA ZONA LAS PERFORACIONES SON MÁS FRECUENTES. LOS SEGUNDOS PREMOLARES ESTÁN MÁS CERCA DE LA PARED DEL SENO MAXILAR, MIENTRAS LOS MOLARES A VECES LLEGAN HASTA EL PISO Y A VECES SOBRESALEN EN EL SENO.

SI ESTUVIERA INDICADA LA CIRUGÍA PALATINA, EL DISEÑO DEL COLGAJO PALATINO DEBE SER TAL QUE NO SE SECCIONEN LOS VASOS Y NERVIOS PALATINOS MAYORES. MUY RARAS VECES SE LLEGA A LESIONAR EL PROPIO AGUJERO PALATINO MAYOR, YA QUE SE HALLA LINGUALMENTE AL TERCER MOLAR. SE PUEDE EVITAR EL CORTE DE LA ARTERIA PALATINA MAYOR Y LA CONSIGUIENTE HEMORRAGIA PROFUSA, HACIENDO UN COLGAJO AMPLIO DESPRENDIDO EN CADA ESPACIO INTERPROXIMAL O BIEN UN COLGAJO TRIANGULAR CON UNA INCISIÓN VERTICAL EN LA PARTE ANTERIOR O PALATINA MEDIA. LA ALTURA DE LA BÓVEDA PALATINA, LA LONGITUD DE LA RAÍZ PALATINA Y SU GRADO DE DIVERGENCIA SON LOS TRES FACTORES QUE CONDICIONAN LA FACILIDAD DE ACCESO EN LA CIRUGÍA RADICULAR PALATINA. EN LO QUE SE REFIERE A LA REGIÓN ANTERIOR DE LA MANDÍBULA, EL PROCESO ALVEOLAR ES BASANTE ESTRECHO EN SENTIDO VESTIBULOLINGUAL. GENERALMENTE, LAS TABLAS CORTICALES VESTIBULAR Y LINGUAL SON CONTIGUAS A LAS RAÍCES DE LOS INCISIVOS Y CANINOS EN TODA SU LONGITUD SIN HUESO ESPONJOSO INTERPUESTO.

AL BÚSCAR EL ACCESO QUIRÚRGICO Y PARA AÍSLAR EL ÁPICE, DEBEMOS TENER CUIDADO DE NO PERFORAR TAMBIÉN LA TABLA ALVEOLAR LINGUAL.

CUANDO LOS INCISIVOS POSEEN TABLAS CORTICALES DELGADAS NO ES CONVENIENTE EMPLEAR LOS COLGAJOS HORIZONTALES O CIRCULARES PORQUE SE PROVOCARÍA UNA FENESTRACIÓN.

EN CUANTO A LA REGIÓN POSTERIOR HAY QUE TOMAR EN CUENTA QUE LAS TABLAS EXTERNA E INTERNA DEL HUESO ALVEOLAR SON MÁS GRUESAS EN LA PORCIÓN POSTERIOR DEL ARCO. GENERALMENTE, LOS PREMOLARES Y LOS PRIMEROS MOLARES ESTÁN CERCA DE LA TABLA ALVEOLAR VESTIBULAR, MIENTRAS QUE LOS SEGUNDOS Y LOS TERCEROS MOLARES ESTÁN MÁS CERCA DE LA TABLA LINGUAL.

ES IMPORTANTE MENCIONAR QUE CUANDO SE ENCUENTRE TUMEFACCIÓN EN LOS SEGUNDOS Y TERCEROS MOLARES POR PRESENTAR ABSCESOS APICALES AGUDOS, Y LA SENSIBILIDAD SE DETECTA A VECES EN LA ZONA LINGUAL, Y SE REQUIERE INCISIÓN Y DRENAJE EN ESTA ZONA, DEBEN SER TRATADOS POR UN CIRUJANO BUCAL EXPERTO, YA QUE LA EXACERBACIÓN AGUDA EN ESTA ZONA PUEDE PROVOCAR LA PROPAGACIÓN RÁPIDA DE LA INFECCIÓN POR EL ESPACIO FACIAL SUBMAXILAR, DEBAJO DEL MÚSCULO MILOHIOIDEO, Y EN CUANTO AL ACCESO QUIRÚRGICO VESTIBULAR DE ESTOS DIENTES, EL ESPESOR VESTIBULAR DEL HUESO EN ESTA ZONA ES DIFÍCIL EL ACCESO APICAL A TRAVÉS DEL HUESO CORTICAL Y ESPONJOSO. EN ESTAS INTERVENCIONES HAY QUE TENER SUMO CUIDADO CON LOS CONDUCTOS DENTARIO INFERIOR Y MENTONIANO.

TAMBIÉN HAY QUE MENCIONAR QUE PARA LLEVAR A CABO UN ACCESO QUIRÚRGICO DESDE LINGUAL HAY QUE VALORAR PERFECTAMENTE EL CASO, YA QUE ES UNA ZONA DONDE SE PUEDE LESIONAR EL NERVIÓ LINGUAL, LA ARTERIA LINGUAL Y ATRAVESAR LA GRUESA LÍNEA MILOHIOIDEA.

### III. INDICACIONES PREOPERATORIAS



## INDICACIONES PREOPERATORIAS

SI EN EL TRASTORNO QUE HAY QUE INTERVENIR HAY INFECCIÓN, PUEDE INFECTARSE O SE VAN A ADMINISTRAR MEDICAMENTOS FIBRINOLÍTICOS, SERÁ CONVENIENTE DAR AL PACIENTE ANTIBIÓTICOS DESDE 6 A 12 HORAS ANTES DE LA INTERVENCIÓN.

LOS ANTIBIÓTICOS MÁS UTILIZADOS SON LAS PENICILINAS SINTÉTICAS, LA AMPICILINA, LA ERITROMICINA Y, OCASIONALMENTE, LA LINCOMICINA.

UNA MEDICACIÓN HIPNÓTICA O ATARÁXICA LOGRA QUE EL PACIENTE REPOSE NORMALMENTE LA NOCHE ANTERIOR A LA INTERVENCIÓN Y QUE ACUDA A LA CITA QUIRÚRGICA TRANQUILO Y DESCANSADO, COLABORANDO AMPLIAMENTE CON EL PROFESIONAL. UNA CÁPSULA DE 0.1 G DE NEMBUTAL O SECONAL SÓDICO AL TIEMPO DE ACOSTARSE Y OTRA UNA HORA ANTES DE LA INTERVENCIÓN SERÁN MUY ÚTILES PARA SEDAR AL PACIENTE, TAMBIÉN SE PUEDEN ADMINISTRAR LOS BARBITÚRICOS ASOCIADOS A LOS ANTICOLINÉRGICOS EN FORMA DE PLEXONAL, BELLERGA U OTROS SIMILARES. TAMBIÉN SE PUEDEN ADMINISTRAR PROMETACINA (FENERGAN) EN DOSIS DE 25 MG, ECUANIL EN DOSIS DE 400 MG Y, ENTRE LAS BENZODIACEPINAS, LIBRIUM, DE 5 A 10 MG, Y VALIUM, DE 2 A 10 MG.

## INSTRUMENTAL QUIRÚRGICO

LOS INSTRUMENTOS ENUMERADOS, O LOS SUBSTITUTIVOS ACEPTABLES, CONSTITUYEN EL EQUIPO QUIRÚRGICO, SE LES DEBE ENVOLVER CONVENIENTEMENTE EN COMPRESAS DOBLES, ROTULAR Y ESTERILIZAR EN EL AUTOCLAVE. PARA ORDENAR LOS INSTRUMENTOS EN LA MESA OPERATRIA SE UTILIZA UNA TÉCNICA ESTÉRIL

### JUEGO DE INSTRUMENTOS QUIRÚRGICOS SUGERIDO

- 1 TIJERAS, MISDOM-FRANK D 701
- PINZAS HEMOSTÁTICAS, 11 CM MOSQUITO, HALSTEAD
- PORTAAGUJAS, MISDOM-FRANK D 600
- 1 MANGO DE BISTURÍ, BARD-PARKER NÚM. 3
- 2 HOJAS DE BISTURÍ, BARD-PARKER NÚM. 15
- 1 ELEVADOR PERIÓSTICO, DE, NÚM. 9 H, HU-FRIEDY
- 1 SEPARADOR
- 1 CURETA PERIODONTAL NÚM. 1-2 P EASTERN
- 1 CURETA NÚM. 331 DE STARLITE MG
- 1 CURETA NÚM. 36 DESSW
- 1 LIMA PERIODONTAL NÚM. 11-12 P EASTERN
- 1 PORTAAMALGAMA PARA OBTURACIONES APICALES
- 1 OBTURADOR O CONDENSADOR PARA AMALGAMA NÚM. 21 DE EASTERN
- 1 BRUÑIDOR, COLA DE CASTOR
- 1 MANGO PARA ASPIRADOR
- 2 CÁNULAS PARA ASPIRACIÓN, COUPLAND NÚM. 2 Y 4

#### IV. INSTRUMENTAL QUIRURGICO

- 2 FRESAS SHP DE CARBURO NÚM. ½, 1, 2, 8, 35, 700 Y 701
- 2 FRESAS AHP DE CARBURO NÚM, 8 Y 702
- 2 FRESAS AHP (TALLO LARGO) DE CARBURO NÚM. 701 Y 702
- 2 AGUJAS CON HILO PARA SUTURA; SEDA 0000, AGUJAS DE MEDIA CAÑA, J AND J FS-2
- 12 COMPRESAS DE GASA DE 5 X 5 CM
- BOLITAS DE ALGODÓN NÚM. 4
- 1 PINZA DE MANO RECTA
- 1 CONTRÁNGULO HALTENBACH-VOIGT

- 1 BISTURI BORD-PARKER
- LEGRA PERIÓSTICA DE HU-FRIEDY
- CINCEL RECTO
- EXPLORADOR DE DOBLE ACODADURA EN CUERNO DE VACA
- CUCHARILLA DOBLE
- PEQUEÑO ESPEJO BUCAL
- PORTAAGUJAS
- HEMOSTATO RECTO
- PINZAS DE DIENTES DE RATÓN
- TIJERILLAS RECTAS FILOSAS
- 4 ó 5 FRESAS DE FISURA DENTADA No. 560 PARA PIEZA DE MANO
- 2 TRÉPANOS DE HUESO HENAHEN
- FRESAS SINUSALES
- AGUJAS CURVAS
- HILO DE ALGODÓN PARA SUTURA No. 40
- 2 VASITOS DAPPEN
- JERINGUILLA PARA OÍDOS
- CRISOL DE PORCELANA
- COMPRESAS ESTÉRILES
- GASAS ESTÉRILES
- HISOPILLOS DE ALGODÓN
- MONDADIENTES
- NITRATO DE PLATA DE HOWE
- SOLUCIÓN ANESTÉSICA

- JERINGA
- EUGENOL
- TINTURA DE BENZOINA
- TINTURA DE HEREVESINA

PARA LLEVAR A CABO LA FISTULIZACIÓN QUIRÚRGICA ES NECESARIO EL SIGUIENTE INSTRUMENTAL QUIRÚRGICO:

- 10 COMPRESAS DE GASA DE 5 X 5 CM
- 3 HISOPOS DE ALGODÓN
- 1 PAR DE PINZAS PARA ALGODÓN
- 1 BISTURÍ CON HOJA NÚM. 15
- 1 PINZA HEMOSTÁTICA CURVA PEQUEÑA
- 1 JERINGA LUER DE 10 ML CON AGUJA CALIBRE 23
- 1 FRASCO CON 20 ML DE SOLUCIÓN SALINA FISIOLÓGICA ESTÉRIL
- 1 PORTAAGUJAS
- 1 AGUJA SEMICURVA NÚM. 1 CON HILO SEDA 000 MENTADO
- 1 TIJERAS PARA SUTURAS
- 1 CÁNULA PARA ASPIRACIÓN
- DRENES EN "T" DE GOMA DE DIFERENTES TAMAÑOS, EN ALCOHOL

## V. TECNICAS DE CIRUGIA ENDODONTICA



## FISTULIZACION QUIRURGICA

ES UNA DE LAS TÉCNICAS UTILIZADAS EN CIRUGÍA ENDO-DÓNTICA, DEFINIENDO ESTA ÚLTIMA COMO TODA INTERVENCIÓN QUIRÚRGICA RELACIONADA CON TRASTORNOS EN DIENTES DESPULPADOS O CON DIENTES CON LESIÓN PERIODONTAL QUE REQUIEREN AMPUTACIÓN RADICULAR O TRATAMIENTO ENDODÓNTICO.

### INCISIÓN

INCISIÓN Y DRENAJE ES LO QUE SE HACE HABITUALMENTE PARA AVENAR LOS ABSCEOS APICALES AGUDOS, EN DONDE ES NECESARIO EVACUAR EL EXUDADO PURULENTO O HEMORRÁGICO ACUMULADOS EN LOS TEJIDOS BLANDOS, PARA ELIMINAR O, POR LO MENOS, REDUCIR EL DOLOR OCASIONADO POR LA PRESIÓN DE ESTOS LÍQUIDOS EN LOS TEJIDOS BLANDOS Y CON ELLO FACILITAR LA CURACIÓN. ES NECESARIO QUE SE SEPA LA OPORTUNIDAD, O SEA EL MOMENTO ÓPTIMO PARA INTERVENIR, ASÍ COMO LA OBTENCIÓN DE UNA ANALGESIA LOCAL ADECUADA. DESDE EL PUNTO DE VISTA TEÓRICO, PARA SABER CUÁNDO ES EL MOMENTO IDEAL PARA ANESTESIAR, INCIDIR Y DRENAR LA ZONA, DEBE SENTIRSE BLANDA Y FLUCTUANTE DEBAJO DE LA LLEMA DE LOS DEDOS. DEBE DAR LA SENSACIÓN DE ESTAR LLENO DE AGUA CUANDO SE PALPE SUAVEMENTE; ADEMÁS SI SE EJERCE PRESIÓN DE UN LADO DE LA TUMEFACCIÓN, LA SENSACIÓN DE PRESIÓN SE TRASMITE A TRAVÉS DEL LÍQUIDO Y ES PERCIBIDA COMO UNA OLA DE LADO OPUESTO. LA PUNTA DE LA TUMEFACCIÓN ES AMARILLENTA O BLANCUZCA.

RARAS VECES LA LESIÓN ESTÁ EN LA FASE FLUCTUANTE CUAN-

DO LA VEMOS POR VEZ PRIMERA, GENERALMENTE ES UNA TUMEFACCIÓN INDURADA O MUY DURA. EN ESTE MOMENTO EL DOLOR ALCANZA SU MAYOR INTENSIDAD; LA CELULITIS ESTÁ EN SU PUNTO MÁXIMO. A VECES LA LESIÓN PUEDE DESARROLLARSE DURANTE UNA NOCHE. ES DURANTE ESTA FASE INDURADA QUE SE TOMAN LAS DECISIONES. HAY QUE RECETAR ANTIBIÓTICOS POR VÍA GENERAL Y MANDAR AL PACIENTE A SU CASA CON INSTRUCCIONES DE HACER ENJUAGUES CALIENTES PARA QUE MADURE EL ABSCESO, O LA OTRA ACCIÓN ES DE INCIDIR LA LESIÓN EN ESE MOMENTO; NO HAY REGLA FIJO EN ESE SENTIDO Y, A VECES, ES MEJOR NO ESPERAR QUE LA LESIÓN SE TORNE FLUCTUANTE, SINO INCIDIR Y DRENAR MIENTRAS TODAVÍA ESTA INDURADA. SI LO HACEMOS EN EL MOMENTO CORRECTO, SALDRÁ UNA GRAN CANTIDAD DE PUS Y SANGRAR EN DESCOMPOSICIÓN, PARA ALIVIO TANTO DEL PACIENTE COMO DEL OPE-RADOR. SI NO ES EL MOMENTO ADECUADO, SÓLO HABRÁ HEMORRAGIA Y LA CELULITIS PERSISTIRÁ.

SE PUEDE DECIR QUE LOS SIGNOS Y SÍNTOMAS QUE EXIGEN LA INCISIÓN Y DRENAJE EN ESE MOMENTO SON BASTANTE BAJOS, NO MUY BIEN DEFINIDOS. POSIBLEMENTE SEA LA LIGERA DIFERENCIA DE COLOR LO QUE LLEVA A LA DECISIÓN. LA ZONA PUEDE ESTAR VIOLÁCEA EN LUGAR DE ROJO INTENSO Y LA SANGRE DE TAL LESIÓN SE ASEMEJA AL ZUMO DE UVA. EN CUALQUIERA DE LOS DOS CASOS, YA SEA QUE SE HAGA LA INCISIÓN O EL QUE SE DECIDA LA PRESCRIPCIÓN DE LA APLICACIÓN INTRABUCAL DE CALOR PARA ACELERAR LA ACUMULACIÓN DE MICROBIOS, SE COMENZARÁ LA ADMINISTRACIÓN DE ANTIBIÓTICOS INMEDIATAMENTE PARA REDUCIR LA BACTERIEMIA QUE ACOMPAÑA A LOS ABSCESOS APICALES AGUDOS.

A VECES LA LESIÓN FORMA UNA PUNTA, NECESARIAMENTE

REDONDA Y DURA, SINO REALMENTE PUNTIAGUL LA PALPACIÓN DEL EXTREMO DE ESA 'PUNTA' DESPIERTA DOLOR INTENSO.

EL OBTENER ANALGESIA LOCAL, ES UN PROBLEMA QUE SE TENDRÁ PORQUE ES CASI IMPOSIBLE ESTABLECER ANALGESIA PERFECTA EN UNA ZONA CON INFLAMACIÓN Y ABSCEOS AGUDOS, Y ADEMÁS NO ES CONVENIENTE INYECTAR EN LA ZONA, NO SÓLO POR SER MUY DOLOROSO AL AUMENTAR LA PRESIÓN DEL LÍQUIDO, SINO QUE TAMBIÉN ES PROBABLE QUE SE CORRA EL PELIGRO DE PROPAGAR LA INFECCIÓN MEDIANTE LA PRESIÓN DE LA INYECCIÓN. PODEMOS REFUTAR ESTE ÚLTIMO PUNTO DICIENDO QUE EL PACIENTE TOMA ANTIBIÓTICO PERO EL ARGUMENTO NO ES VÁLIDO YA QUE LAS BACTERIAS INFECTANTES PUEDEN SER RESISTENTES AL PRIMER ANTIBIÓTICO, O EL PACIENTE PUEDE NO HABERSE ADMINISTRADO EL FÁRMACO CORRECTAMENTE, POR LO QUE SE HARÁ ANESTESIA REGIONAL, LO MÁS LEJOS POSIBLE DEL PUNTO DE INFECCIÓN. LAS INYECCIONES MENTONIANAS BILATERALES ANESTESIARÁN LA ZONA ANTERIOR DEL MAXILAR INFERIOR. SI LA ZONA ANTERIOR DEL MAXILAR SUPERIOR ESTÁ AFECTADO SE HACE UNA INYECCIÓN INFRAORBITARIA, ENTRANDO POR EL VESTÍBULO DE LA REGIÓN DEL SEGUNDO PREMOLAR SUPERIOR Y DEPOSITANDO LA SOLUCIÓN SOBRE UNA LÍNEA IMAGINARIA PUPILAR MEDIA DEBAJO DEL REBORDE INFAORBITARIO. TAMBIÉN SE APLICARÁ UNA INYECCIÓN NASOPALATINA. ES PREFERIBLE EMPLEAR LIDOCAÍNA AL 2 POR 100 CON ADRENALINA AL 1:50 000. LUEGO DE LA ANESTESIA REGIONAL, SE HARÁ LA INFILTRACIÓN INTRAMUCUOSA EN EL PERÍMETRO DE LA LESIÓN. TODAS LAS INYECCIONES DEBEN APLICARSE LENTAMENTE Y CON POCA PRESIÓN, O SEA SERÁ PREFERIBLE LA ANESTESIA REGIONAL COMO LA INFRAORBITARIA O LA DENTARIA INFERIOR.

PUDIERA SER ACONSEJABLE SEDAR PREOPERATORIAMENTE LOS PACIENTES CON EXTREMADO DOLOR, EN ESPECIAL SI SON MUY APRENSIVOS O EN QUIENES SE TENGA UNA HISTORIA DE FIEBRE REUMÁTICA O ESTÉN DEBILITADOS SISTÉMICAMENTE, ES OBLIGATORIA LA PREMEDICACIÓN CON ANTIBIÓTICO.


SI SE SOSPECHA QUE HAY ROTURA DE LA TABLA ÓSEA DEBIDO AL ABSCESO, CONVIENE ESTABLECER UN DRENAJE "DE LADO A LADO"; ESTO SE HACE ABRIENDO UNA VÍA ANATÓMICA A TRAVÉS DEL CONDUCTO PULPAR, EL ÁPICE RADICULAR Y LA ZONA INCIDIDA. EL PRIMER PASO ES PREPARAR UNA CAVIDAD DE ACCESO A LA CÁMARA PULPAR DEL DIENTE AFECTADO, LUEGO SE IRRIGA EL CONDUCTO CON HIPOCLORITO DE SODIO Y SI EL CONDUCTO ES MUY DELGADO, HAY QUE ENSANCHARLO Y PERFORAR EL ÁPICE, CON UN ESCARIADOR ENSANCHADOR, LUEGO VIENE LA FASE QUIRÚRGICA QUE PARA ELLO SIEMPRE HAY QUE TENER LISTO UN JUEGO ESTERILIZADO PARA EFECTUAR LA INCISIÓN Y EL DRENAJE.

DESPUÉS DE LA PREPARACIÓN DEL CONDUCTO RADICULAR SERÁ NECESARIO LLEVAR A CABO LA OPERACIÓN EN LAS SIGUIENTES ETAPAS:


1. ORDENAR LOS INSTRUMENTOS.
2. COLOCAR LA GASA DE MODO QUE ABSORBA EL LÍQUIDO QUE SALGA DEL ABSCESO.
3. PINTAR LA ZONA CON UN DESINFECTANTE.
4. COMPROBAR LA PROFUNDIDAD DE LA ANESTESIA CON UNA PINZA.
5. HACER UNA INCISIÓN HORIZONTAL EN LA ZONA MÁS SALIENTE EXTENDIÉNDOLA HASTA EL HUESO.
6. EL ASISTENTE DEBE COMENZAR LA ASPIRACIÓN INMEDIATAMENTE.

7. TOMAR UNA MUESTRA PARA EL CULTIVO CON UN HISOPO ESTÉRIL E ENOCULARLA EN UN TUBO CON MEDIO DE CULTIVO, CON EL OBJETO DE QUE SI EL PACIENTE NO RESPONDE AL TRATAMIENTO, SE TENGA UNA BASE BACTERIOLÓGICA PARA HACER UN CAMBIO EN LA TERAPÉUTICA ANTIBIÓTICA MÁS PRECISA.
8. ÁBRIR AMPLIAMENTE LA ZONA INCIDIDA SIGUIENDO EL TRAYECTO CON PINZAS HEMOSTÁTICAS. ÁBRIL LOS BRAZOS DE LAS PINZAS HEMOSTÁTICAS Y SEPARAR SUS PUNTAS.
9. IRRIGAR CON 10 ML DE SOLUCIÓN FISIOLÓGICA SALINA A TRAVÉS DEL CONDUCTO Y ASPIRAR EL LÍQUIDO A NIVEL DE LA INCISIÓN.
10. COLOCAR UN DREN EN 'T' CON LA BARRA DE LA T DENTRO DE LA INCISIÓN, O EN TODO CASO UTILIZAR GOMA PARA DIQUE.
11. SI FUERA NECESARIO, SUTURAR EL DREN.
12. MEDICAR Y SELLAR LA CAVIDAD PULPAR

## INCISION Y DRENAJE DE UN ABSCESO APICAL AGUDO



ZONA PREVIAMENTE ANESTESIADA



CON UN BISTURÍ NÚM. 15 SE HACE UNA INCISIÓN QUE ATRAVIESE  
EL NÚCLEO DE LA LESIÓN




VISTA DE PERFIL DE LA INCISIÓN, EN DONDE SE VÉ CÓMO EL  
BISTURÍ LLEGA AL HUESO



INTRODUCCIÓN DE PINZAS HEMOSTÁTICAS CURVAS PEQUEÑAS  
HASTA EL CENTRO DE LA INFECCIÓN



### COLOCACIÓN DE UN DREN EN T



SI EL DREN NO PERMANECE EN SU LUGAR, SE LE SUTURARÁ



## DRENAJE QUIRURGICO DE UN ABSCESO "FENIX"



ABSCESSO APICAL RECURRENTE RELACIONADO CON UN DIENTE DESPULPADO



OBSÉRVESE LA RADIOLUCIDEZ PERIAPICAL QUE MANIFIESTA LA  
CRONICIDAD DE LA LESIÓN.



SE ANESTESIA LA ZONA Y SE ABRE LA CÁMARA PULPAR CON FRESAS ACCIONADAS A ALTA VELOCIDAD. SE INCIDE A TRAVÉS DEL ABSCESO Y SE ASPIRA EL CONTENIDO



CON SOLUCIÓN FISIOLÓGICA SE IRRIGA "DE LADO A LADO"  
CON EL OBJETO DE REDUCIR LAS BACTERIAS Y EL CONTENIDO TÓXICO

## TREPANACION

LA TREPANACIÓN, O FISTULIZACIÓN ARTIFICIAL, ESTÁ INDICADA TODA VEZ QUE EL EXUDADO PURULENTO O HEMORRÁGICO QUEDE ENCERRADO EN EL HUESO ESPONJOSO DEBAJO DE LA TABLA CORTICAL, Y NO PERFORE LA LÁMINA CORTICAL. LA PRESIÓN GENERA MUY INTENSO DOLOR DE LA PERIODONTITIS APICAL AGUDA O DEL ABSCESO APICAL AGUDO. EL PROPÓSITO DE ESTE PROCEDIMIENTO ES PROVEER UNA VÍA DE EVACUACIÓN PARA EL EXUDADO, CON EL FIN DE ELIMINAR O REDUCIR EL MALESTAR CAUSADO POR LA PRESIÓN DE ESE LÍQUIDO. LA TREPANACIÓN SE TORNA NECESARIA CUANDO YA NO SE PUEDE CONTROLAR EL DOLOR CON ANALGÉSICOS SOLOS, NI COMBINADOS CON ANTIBIÓTICOS.

LA PREMEDICACIÓN, ANESTESIA Y CONTROL DEL DOLOR SE MANEJAN DE MANERA SIMILAR A LA EMPLEADA PARA LA INCISIÓN Y AVENAMIENTO. BAJO ANESTESIA, SE ABRE EL CONDUCTO RADICULAR POR UNA CAVIDAD DE ACCESO Y, SI ES NECESARIO, SE ENSANCHA EL CONDUCTO. DESPUÉS SE EXAMINA LA ZONA Y SE SEÑALA CON PRECISIÓN EL FOCO DE LA LESIÓN Y TRABAJANDO A TRAVÉS DE UNA INCISIÓN DEL TEJIDO BLANDO, SE PERFORA LA TABLA ÓSEA CORTICAL EN LA ZONA DEL ÁPICE RADICULAR AFECTADO; SE HACE UNA MUESCA EN EL HUESO CON UN PUNZÓN GRUESO QUE PUEDA PENETRAR EN EL HUESO ESPONJOSO DE LA ZONA AFECTADA. SI ES IMPOSIBLE ATRAVESAR LA TABLA CORTICAL, SE AGRANDA LA ZONA MARCADA CON LA MUESCA MEDIANTE UNA FRESA REDONDA PEQUEÑA BAJO UN CHORRO ABUNDANTE DE AGUA; LA IRRIGACIÓN DEBE SER DE LADO A LADO A TRAVÉS DE LA VÍA ANATÓMICA DEL CONDUCTO PULPAR, Y LA FÍSTULA TREPANADA ACELERA EL ALIVIO Y LA CICATRI-

ZACIÓN. LA TRAPENACIÓN NO SIEMPRE ES TAN FÁCIL, YA QUE LA PRIMERA DIFICULTAD RADICA EN UBICAR EL PUNTO EXACTO POR DONDE PERFORA EL HUESO.

PARA LLEVAR A CABO CON PRESIÓN LA TREPANACIÓN EN EL DIENTE QUE LA REQUIERE, ÉSTA SE DEBE EFECTUAR POR MEDIO DE COLGAJOS. AQUÍ SE PUEDEN MENCIONAR TRES CLASES DE COLGAJOS QUE DIFIEREN FUNDAMENTALMENTE EN LA UBICACIÓN DE LA INCISIÓN. PARA EL COLGAJO DE TIPO SEMILUNAR O CURVO, SE HACE LA INCISIÓN EN EL TEJIDO LAXO CON LA CRESTA DE LA CURVA DIRIGIDA HACIA EL PLANO OCLUSAL. ESTE TIPO DE COLGAJO TIENE VARIAS DESVENTAJAS COMO SE REALIZA CON LOS EXTREMOS EN EL TEJIDO MUCUOSO LAXO ALTAMENTE VASCULARIZADO, GENERA UNA HEMORRAGIA RELATIVAMENTE MAYOR QUE LOS OTROS COLGAJOS, PERMITE MENOR VISIBILIDAD Y ACCESO. SU VENTAJA PRINCIPAL ES QUE EXCLUYE LA POSIBILIDAD DE UNA LIGERA RECESIÓN GINGIVAL EN TORNO DE UN DIENTE CON SU CORONA.

LA SEGUNDA CLASE DE COLGAJO SE REALIZA EN LÍNEA RECTA EN LA ENCÍA ADHERIDA, A VARIOS MILÍMETROS DEL MARGEN, Y SE EXTIENE HASTA POR LO MENOS UN DIENTE DE CADA LADO DEL DIENTE ENDODÓNICAMENTE AFECTADO. CUANDO SEA NECESARIO, SE HACE UNA MUESCA PARA EL FRENILLO, SE REALIZA UNA INCISIÓN LIBERADORA EN UN EXTREMO DE LA INCISIÓN RECTA, LO QUE PRODUCE UN COLGAJO TRIANGULAR, O SE REALIZA EN AMBOS EXTREMOS, LO QUE PRODUCE UN COLGAJO RECTANGULAR (MENOS DESEABLE) O TRAPEZOIDAL (PREFERIBLE). ES MEJOR EL TRAPEZOIDAL PORQUE DA UNA MAYOR SEGURIDAD DE UN APORTE VASCULAR ADECUADO PARA EL COLGAJO. LAS VENTAJAS DEL COLGAJO DE ENCÍA ADHERIDA SON LA HEMORRAGIA MÍNIMA, LA VISIBILIDAD Y ACCESO ADECUADOS Y EL MENOR TIRONEO DEL COLGAJO CON

TRAUMATISMO MÍNIMO DEL TEJIDO BLANDO. LA DESVENTAJA DE ESTE COLGAJO ES LA CICATRIZ A LO LARGO DE LA PORCIÓN RECTA. NO SE DEBE USAR ESTE TIPO DE INCISIÓN CUANDO FALTA LA LÁMINA CORTICAL ÓSEA SOBRE CUALQUIERA DE LOS DIENTES INVOLUCRADOS, PUES PUEDE PRODUCIRSE LA CONSIGUIENTE GRIETA O DEHISCENCIA GINGIVAL.

EL TERCER TIPO DE INCISIÓN SE EJECUTA SOBRE LAS PÁPILAS INTERDENTALES A LO LARGO DE LAS LÍNEAS CERVICALES DE LOS DIENTES. TAMBIÉN SE EXTIENDE PARA INCLUIR POR LO MENOS UN DIENTE DE CADA LADO DEL ENDODÓNTICAMENTE AFECTADO, NUEVAMENTE SE PUEDEN REALIZAR UNA O DOS INCISIONES LIBERADORAS, CON EL RESULTADO DE UN COLGAJO TRIANGULAR, RECTANGULAR O TRAPEZOIDAL.

DESPUÉS DE ELEGIR EL COLGAJO APROPIADO, SE SECAN LOS TEJIDOS CON UNA ALMOHADILLA DE GASA ESTÉRIL. DESPUÉS SE PINCELA LA ZONA CON UN DESINFECTANTE. SE REALIZA SOBRE EL ÁPICE DEL DIENTE AFECTADO LA INCISIÓN Y EL COLGAJO PARA FACILITAR LA ELIMINACIÓN DE LA CORTICAL. DESPUÉS DE ELIMINAR EL HUESO CORTICAL, SE DEBE PASAR UNA CURETA A TRAVÉS DEL HUESO ESPONJOSO HASTA EL ÁPICE.

DESPUÉS DE HABER TREPANADO EL HUESO, SE VUELVE EL COLGAJO A SU POSICIÓN ORIGINAL. NO SUELEN SER NECESARIOS LOS DRENAJES Y ALREDEDOR DE 4 DÍAS DESPUÉS, SE PUEDEN RETIRAR LAS SUTURAS SI LA CURACIÓN NO TUVO TROPIEZOS. LAS INSTRUCCIONES POSTOPERATORIAS SON SIMILARES A LAS DE INCISIÓN Y DRENADO, EXCEPTO QUE NO SUELEN INDICAR AQUÍ ANTIBIÓTICOS NI COLUTORIOS CON AGUA CALIENTE. SE ADVIERTE AL PACIENTE QUE NO SE LEVANTE EL LABIO PARA INSPECCIONAR LA INCISIÓN PORQUE ESTO, REALIZADO

IMPRUDENTEMENTE, PUEDE CAUSAR EL DESPLAZAMIENTO DEL COLGAJO. SERÍA PRUDENTE QUE EL ODONTÓLOGO SATISFACIERA LA CURIOSIDAD DEL PACIENTE PERMITIÉNDOLE VER EL COLGAJO SUTURADO, SI ÉSTO LO DESEA, ANTES DE QUE SE RETIRE DEL CONSULTORIO.

HAY QUE TENER CUIDADO PARA EVITAR LESIONAR ESTRUCTURAS ANATÓMICAS COMO EL NERVIO DENTARIO INFERIOR, EL AGUJERO MENTONIANO (PREMOLARES Y MOLARES INFERIORES) O LAS RAÍCES DE DIENTES CON VITALIDAD DE ESA ZONA. TAMBIÉN ES IMPORTANTE SABER CUÁNDO HA SIDO PERFORADA LA TABLA VESTIBULAR PARA NO ATRAVESAR AMBAS TABLAS.

ES PRECISO SEÑALAR QUE LA TREPANACIÓN NO SIEMPRE DA POR RESULTADO LA LIBERACIÓN DE EXUDADO, PERO EN TALES CASOS EL PACIENTE POR LO GENERAL EXPERIMENTA ALGÚN ALIVIO DEL DOLOR, A TRAVÉS DE LA FÍSTULA QUIRÚRGICA.

AL PACIENTE SE LE HAN DE DAR INSTRUCCIONES POST-OPERATORIAS ESPECÍFICAS CON RESPECTO A:

1. ANTIBIÓTICO.
2. MEDICACIÓN PARA EL DOLOR.
3. ENJUAGATORIOS.
4. SANGRADO.
5. CUALQUIER INCREMENTO DE LA TUMEFACCIÓN.

EL ANTIBIÓTICO PREFERIDO ES, EN GENERAL, LA PENICILINA O, EN CASOS DE ALERGIA A ELLA, LA ERITROMICINA, QUE DEBE SER ADMINISTRADA EN DOSIS DE POR LO MENOS 250 MG CADA 6 HORAS, POR LO MENOS DURANTE 6 DÍAS. HA DE RECALCARSE AL PACIENTE QUE ESTE RÉGIMEN ANTIBIÓTICO ES DECISIVO Y DEBE SER MANTENIDO POR LA NOCHE AUN CUANDO INTERRUMPA EL SUEÑO. EN LOS CASOS DE TUMEFAC-

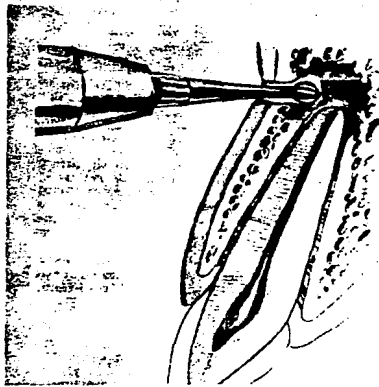
CIÓN EXTREMADAMENTE AGUDA, PUDIERA SER CONVENIENTE AUMENTAR LA DOSIS BUCAL A 500 MG O ADMINISTRARLA CADA 4 HORAS O AMBAS COSAS.

PARA LAS MOLESTIAS ASOCIADAS CON LA INCISIÓN Y AVENAMIENTO, SE DEBE INSTRUIR AL PACIENTE PARA QUE TOMÉ DOS ASPIRINAS O MEDICACIÓN SIMILAR, CADA 4 HORAS. SÓLO CUANDO LA ASPIRINO NO ALIVIA EL DOLOR A LA MEDIA HORA DE HABERLA TOMADO, PODRÁ RECURRIRSE A UN ANALGÉSICO MÁS POTENTE COMO 30 MG DE CODEÍNA.

SE DEBE INSTRUIR AL PACIENTE PARA QUE NO LEVANTE EL LABIO PARA INSPECCIONAR LA INCISIÓN Y PARA QUE ENJUAGUE CADA HORA DURANTE EL DÍA CON AGUA CALIENTE CON UNA PIZCA DE SAL PARA FACILITAR EL DRENAJE CONTINUO. HA DE ADVERTIRSE QUE PUEDE MANAR SANGRE APENAS, PERO CONTINUAMENTE Y QUE SE LE PODRÁ PERCIBIR EN LA SALIVA. HA DE EXPLICARSELE CÓMO DIFERENCIAR ESE LEVE SANGRADO DE UNA FRANCA HEMORRAGIA, PARA QUE EN ESTA ÚLTIMA SITUACIÓN EL PACIENTE SE PONGA EN CONTACTO CON EL ODONTÓLOGO.

TAN PRONTO COMO COMIENCE A REDUCIRSE LA HINCHAZÓN, SE DEBE COMPLETAR LA TERAPÉUTICA ENDODÓNICA MIENTRA EL DREN ESTÁ AÚN EN SU LUGAR Y EL PACIENTE ESTÁ PROTEGIDO POR EL ANTI-BIÓTICO. SIEMPRE QUE SEA POSIBLE, ESTO DEBERÁ HACERSE DENTRO DE LA SEMANA POSTERIOR A LA CIRUGÍA. ES PREFERIBLE QUE SE RETIRE LA GOMA DE DRANADO 1 Ó 2 DÍAS ANTES DE INTERRUMPIR EL ANTIBIÓTICO.

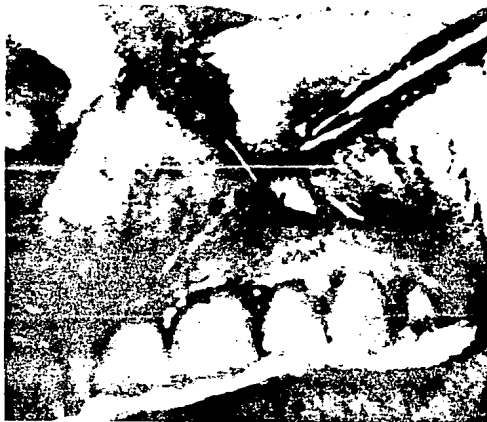## FENESTRACION QUIRURGICA



PARA DETERMINAR EL LUGAR PRECISO PARA LA REALIZACIÓN DE LA FENESTRACIÓN QUIRÚRGICA DE LA TABLA CORTICAL VESTIBULAR SERÁ NECESARIO EL USO DE LA RADIOGRAFÍA. COMO RESULTADO SE TENDRÁ EL ALIVIO DE LA PRESIÓN DEL LÍQUIDO Y GAS DEL ABSCESO APICAL AGUDO



## TREPANACION Y DRENAJE DE UN ABSCESO APICAL NO PERFORANTE



VISTA DEL PUNZÓN (INSTRUMENTO QUE SIRVE PARA MARCAR Y PERFORAR LA TABLA VESTIBULAR), CUANDO PASA A TRAVÉS DE LA PEQUEÑA INCISIÓN APICAL



PIEZA DE MANO RECTA MONTADA CON UNA FRESA REDONDA  
NÚM. 4 Ó 6 USADA CUANDO ES NECESARIO PERFORAR UNA TABLA  
VESTIBULAR GRUESA



PRECISIÓN EN LA TREPANACIÓN. LA FRESA NO DEBE TOCAR EL  
EXTREMO RADICULAR

## CIRUGIA PERIAPICAL

PARA PODER LLEVAR A CABO LA CIRUGÍA PERIAPICAL, LA CUAL SE UNA MEDIDA QUIRÚRGICA CORRECTORA EN ENDODONCIA, ES NECESARIO TOMAR EN CUENTA LOS SIGUIENTES PASOS:

EL PRIMERO ES EL DISEÑO ADECUADO DEL COLGAJO, EL SEGUNDO ES LA LOCALIZACIÓN APROPIADA DEL ÁPICE EN CUESTIÓN, EL TERCERO ES EL RASPADO DEL TEJIDO INFLAMATORIO CRÓNICO, Y EL CUARTO, LA SUTURA ADECUADA DEL COLGAJO.

EN TODOS LOS CASOS PREVIAMENTE SE HARÁ UN TRATAMIENTO DE CONDUCTOS DE LA MEJOR CALIDAD, SE TOMARÁN RADIOGRAFÍAS PREOPERATORIAS, SE ADMINISTRARÁ LA PREMEDICACIÓN ADECUADA EN CASO NECESARIO Y SE OBTENDRÁ LA ANESTESIA REGIONAL ADECUADA.

### DISEÑO DE COLGAJOS

LAS SIGUIENTES SON PAUTAS PARA EL DISEÑO DEL COLGAJO EN SU EJECUCIÓN:

1. DEBEN SER ESTUDIADAS CUIDADOSAMENTE LAS CONSIDERACIONES ANATÓMICAS QUE INVOLUCRAN LA REGIÓN EN LA QUE SE VA A TRABAJAR.
2. GENERALMENTE LAS INCISIONES DEL COLGAJO SE HARÁN A UNA DISTANCIA DE POR LO MENOS DE UN DIENTE A CADA LADO DE LA PIEZA SOMETIDA A INTERVENCIÓN. CUANDO ES PREVESIBLE LA ELIMINACIÓN DE UNA GRAN CANTIDAD DE TABLA CORTICAL LABIAL, SE HARÁ UN COLGAJO DE MODO QUE QUEDE SOBRE HUESO SANO AL SER SUTURADO, LOS COLGAJOS RECTANGULARES Y TRAPEZOIDALES

## CIRUGIA PERIAPICAL

PARA PODER LLEVAR A CABO LA CIRUGÍA PERIAPICAL, LA CUAL SE UNA MEDIDA QUIRÚRGICA CORRECTORA EN ENDODONCIA, ES NECESARIO TOMAR EN CUENTA LOS SIGUIENTES PASOS:

EL PRIMERO ES EL DISEÑO ADECUADO DEL COLGAJO, EL SEGUNDO ES LA LOCALIZACIÓN APROPIADA DEL ÁPICE EN CUESTIÓN, EL TERCERO ES EL RASPADO DEL TEJIDO INFLAMATORIO CRÓNICO, Y EL CUARTO, LA SUTURA ADECUADA DEL COLGAJO.

EN TODOS LOS CASOS PREVIAMENTE SE HARÁ UN TRATAMIENTO DE CONDUCTOS DE LA MEJOR CALIDAD, SE TOMARÁN RADIOGRAFÍAS PREOPERATORIAS, SE ADMINISTRARÁ LA PREMEDICACIÓN ADECUADA EN CASO NECESARIO Y SE OBTENDRÁ LA ANESTESIA REGIONAL ADECUADA.

### DISEÑO DE COLGAJOS

LAS SIGUIENTES SON PAUTAS PARA EL DISEÑO DEL COLGAJO EN SU EJECUCIÓN:

1. DEBEN SER ESTUDIADAS CUIDADOSAMENTE LAS CONSIDERACIONES ANATÓMICAS QUE INVOLUCRAN LA REGIÓN EN LA QUE SE VA A TRABAJAR.
2. GENERALMENTE LAS INCISIONES DEL COLGAJO SE HARÁN A UNA DISTANCIA DE POR LO MENOS DE UN DIENTE A CADA LADO DE LA PIEZA SOMETIDA A INTERVENCIÓN. CUANDO ES PREVESIBLE LA ELIMINACIÓN DE UNA GRAN CANTIDAD DE TABLA CORTICAL LABIAL, SE HARÁ UN COLGAJO DE MODO QUE QUEDE SOBRE HUESO SANO AL SER SUTURADO. LOS COLGAJOS RECTANGULARES Y TRAPEZOIDALES

PROPORCIONAN UNA BUENA BASE VASCULAR Y ADEMÁS EVITAN LA EXPOSICIÓN DE SUPERFICIES RADICULARES Y FENESTRACIONES ÓSEAS.

3. SI SE RECLINA EL COLGAJO VERTICALMENTE, ES NECESARIO HACER LA EXTENSIÓN APICAL PARA PERMITIR LA COLOCACIÓN DE UN SEPARADOR SOBRE HUESO SÓLIDO Y REDUCIR AL MÍNIMO EL TRAUMATISMO Y EL HEMATOMA POSOPERATORIO.
4. LAS INCISIONES DEBEN UBICARSE DE MODO QUE LAS SUTURAS QUEDEN EN UN TEJIDO RESISTENTE, DE PREFERENCIA EN LA ENCÍA ADHERIDA.
5. EL PERIOSTIO DEBE QUEDAR INCLUIDO Y RECLINARSE CON EL COLGAJO DE ESPESOR TOTAL.

LA CAUSA PRINCIPAL DE SECUELAS POSOPERATORIAS COMO TUMEFACCIÓN Y EQUIMOSIS, ES EL NO TOMAR EN CUENTA LAS ANTERIORES PAUTAS. ASIMISMO, EL TRABAJO REALIZADO A TRAVÉS DE UNA ABERTURA DEMASIADO PEQUEÑA DEL COLGAJO O LA TRACCIÓN EXCESIVA DEL COLGAJO CON EL SEPARADOR AUMENTAN LOS EFECTOS TRAUMÁTICOS POSOPERATORIOS. TAMBIÉN REDUCE LA TUMEFACCIÓN, LA DESTREZA Y LA RAPIDEZ CON QUE SE HAGA EL TRATAMIENTO.

A CONTINUACIÓN SE DESCRIBIRÁN LOS 5 TIPOS DEFERENTES DE COLGAJOS MUCO PERIOÍSTICOS:

1. CURVO (SEMILUNAR)
2. TRIANGULAR
3. TRAPEZOIDAL
4. RECTANGULAR
5. FESTONEADO

## COLGAJO CURVO (SEMILUNAR)

EN ESTE TIPO DE INCISIÓN HORIZONTAL CURVA ATRAVIESA COMPLETAMENTE EL TEJIDO GINGIVAL Y EL PERIOSTIO. EL APOGEO DE CURVA VA HACIA INCISAL; ESTO ES, HACIA ABAJO EN EL MAXILAR SUPERIOR Y HACIA ARRIBA EN INFERIOR.

ES PREFERIBLE QUE LA INCISIÓN SEA PERPENDICULAR AL TEJIDO EN LA ENCÍA ADHERIDA FIBROSA, QUE LUEGO PUEDE SER COAPTADA MÁS FÁCILMENTE AL SUTURARSE. EN SENTIDO LONGITUDINAL, DEBE INCLUIR POR LO MENOS UN DIENTE ADYACENTE A CADA LADO Y DIENTE AFECTADO Y DEBE SER LO SUFICIENTEMENTE CURVO COMO PARA QUE AL SER RECLINADO EXPONGA BIEN LA ZONA PERIAPICAL AFECTADA Y SI ES NECESARIO CRUZAR EL FRENILLO LABIAL SE HARÁ UNA INCISIÓN CIRCULAR ALREDEDOR DE LA INSERCIÓN DEL FRENILLO. AL REUBICARSE EL COLGAJO LO PRIMERO QUE SE SUTURA ES LA PUNTA DEL FRENILLO, ESTO UBICA EL RESTO DEL COLGAJO.

SE DEBERÁ EVITAR LA ENCÍA LIBRE QUE ESTÁ EN LA ZONA DEL MARGEN GINGIVAL, PUES SI SE EFECTÚA LA INCISIÓN DEMASIADO CERCA DE LA ENCÍA MARGINAL, ES POSIBLE QUE EL ISTMO DELGADO DEGENERE Y SE FORME UNA DEHISCENCIA EN EL CUELLO DEL DIENTE, LO MISMO PODRÍA PASAR SI HACEMOS UNA SUTURA EN LA ENCÍA MARGINAL Y NO EN LAS PAPILAS INTERPROXIMALES DONDE DEBE COLOCARSE.

LA INCISIÓN CURVA NO ES CONVENIENTE SI SOSPECHAMOS QUE FALTA HUESO CORTICAL VESTIBULAR Y QUE PODRÍA FORMARSE UNA DEHISCENCIA; ESTE JUICIO PUEDE HACERSE APRECIANDO LA PROMINENCIA DE LAS RAÍCES Y SU POSICIÓN RELATIVA CON RESPECTO A LA TABLA ÓSEA VESTIBULAR. EL ERROR EN LA VALORACIÓN PREOPERATO-

RIA DE ESTOS CASOS DA LUGAR A QUE QUEDEN CICATRICES PERMANENTES IRREPARABLES. SI EXISTE LA POSIBILIDAD DE DEHISCENCIA, SE HARÁ UN COLGAJO RECTANGULAR.

### COLGAJO TRIANGULAR

ESTE COLGAJO ES MUY ADECUADO PARA INTERVENCIONES QUIRÚRGICAS DE DIENTES CON RAÍCES CORTAS. LA INCISIÓN A LO LARGO DEL BORDE GINGIVAL FORMA LA BASE DE UN TRIÁNGULO CUYA ALTURA ES LA INCISIÓN LIBERADORA VERTICAL U OBLICUA Y CUYA HIPOTENUSA ES LA 'BISAGRA'. LA INCISIÓN VERTICAL TERMINA EN LA ARISTA VESTIBULOPROXIMAL DEL DIENTE Y DEJA INTACTA LA PAUTA DE LA PAPILA. LA INCISIÓN HORIZONTAL TAMBIÉN INCLUYE UNA PAPILA COMPLETA, Y PARA FACILITAR SU SUTURA FINAL SE DEBERÁ DEJAR INTACTA LA PUNTA DE DICHA PAPILA CORTANDO DESDE VESTIBULOCERVICAL DE UN DIENTE HASTA ESE MISMO PUNTO DEL DIENTE VECINO. DESPUÉS SE RECLINA EL COLGAJO CON PERIOSTOTOMO AGUDO Y SE LE MANTIENE LEVANTANDO CON UN SEPARADOR. ESTE TIPO DE INCISIÓN NO ES CONVENIENTE SI EL DIENTE AFECTADO TIENE RAÍZ LARGA. EN ESE CASO LA ÚNICA INCISIÓN VERTICAL DEL COLGAJO TRIANGULAR DEBE PROLONGARSE HACIA MUY ADENTRO DE LA MUCOSA ALVEOLAR SI NO EL TIRONEAMIENTO DEL COLGAJO PARA TRATAR DE ALCANZAR EL ÁPICE ACRECENTARÍA EL TRAUMATISMO DE LOS TEJIDOS.

## COLGAJO TRAPEZOIDAL

EL COLGAJO TRAPEZOIDAL ES UN COLGAJO TRIANGULAR DOBLE, EN EL SENTIDO QUE SE HACEN DOS INCISIONES OBLICUAS EN LUGAR DE UNA Y QUE TODO EL COLGAJO ES RECLINADO HACIA EL VESTÍBULO. LAS INCISIONES ESTÁN DISEÑADAS PARA CONSEGUIR UN COLGAJO MÁS ANCHO EN SU BASE QUE EN EL MARGEN GINGIVAL PARA QUE HAYA APORTE SANGUÍNEO ABUNDANTE.

LAS INCISIONES OBLICUAS SE HACEN PARA INCLUIR, POR LO MENOS, UN DIENTE Y UNA PAPILA A CADA LADO DEL DIENTE AFITADO ENTRE LOS DIENTES CON UNA INCISIÓN HORIZONTAL POR VESTIBULAR. A CONTINUACIÓN SE RECLINA TODO EL COLGAJO VESTIBULAR CON UN PERIOSTOTOMO Y SE LE MANTIENE EN POSICIÓN CON UN SEPARADOR.

CUANDO EL DIENTE POR OPERAR TIENE UNA RAÍZ LARGA ES CONVENIENTE LLEVAR A CABO EL COLGAJO TRAPEZOIDAL. TAMBIÉN ES MÁS CONVENIENTE LA INCISIÓN CURVA CUANDO EXISTE LA POSIBILIDAD DE UNA DEHISCENCIA.

## COLGAJO RECTANGULAR

GENERALMENTE, ES PREFERIBLE EL COLGAJO TRAPEZOIDAL VERTICAL AL RECTANGULAR, POR OTRA PARTE SI SE SOSPECHA QUE HAY UNA FENESTRACIÓN EN EL HUESO CORTICAL ALVEOLAR, HABRÁ QUE HACER INCISIONES VERTICALES SOBRE UNA BASE DEL HUESO INTERPROXIMAL PARA EVITAR CRUZAR UNA SUPERFICIE RADICULAR CON LA INCISIÓN. LA INCISIÓN OBLICUA DEL COLGAJO TRAPEZOIDAL QUE ATRAVIESA LA RAÍZ FENESTRADA PUEDE NO CICATRIZAR NUNCA Y FINAL-



MENTE ORIGINAR UNA DEHISCENCIA EN ESA ZONA.

### COLGAJO FESTONEADO

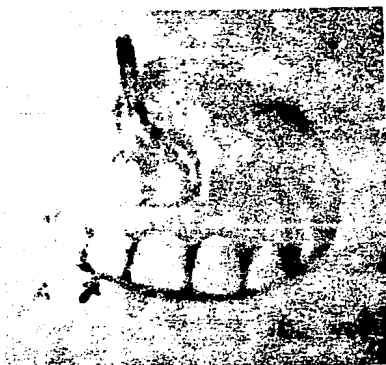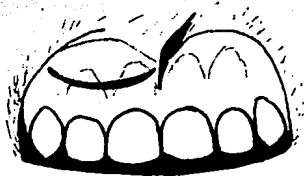
EL COLGAJO FESTONEADO SE HA CONVERTIDO EN EL MÁS UTILIZADO, YA QUE EN LA MAYORÍA DE LAS INTERVENCIONES QUIRÚRGICAS PERIRRADICULARES COMBINA LA MAYOR VISIBILIDAD Y RELAJACIÓN DE LOS TEJIDOS DE LOS COLGAJOS TRAPEZOIDALES O RECTANGULARES, AL MISMO TIEMPO QUE SALVA LOS DEFECTOS DE REPARACIÓN POCO CONVENIENTES EN LA PAPILA INTERDENTARIA QUE PUEDEN CREAR ESTOS DOS ÚLTIMOS DISEÑOS.

SIN EMBARGO, COMO SUCEDE CON EL COLGAJO CURVO, HAY QUE EVITAR LAS ZONAS DE FENESTRACIÓN RADICULAR. PARA OBTENER UN COLGAJO FESTONEADO, SE HACE PRIMERO UNA INCISIÓN CONTINUA FESTONEADA EN LA ENCÍA ADHERIDA FIRMA, POR APICAL AL MARGEN GINGIVAL LIBRE Y PARALELO AL MISMO. EN AMBOS EXTREMOS DE LA INCISIÓN VERTICAL CURVA SE HACEN INCISIONES LIBERADORAS VERTICALES OBLICUAS. EL COLGAJO FESTONEADO TIENE LA VENTAJA DE PODER SUTURARLO EN LA ENCÍA ADHERIDA Densa. ASISMISMO, SE LE PUEDE VOLVER A COLOCAR CON MÁS PRECISIÓN EN LA POSICIÓN ADECUADA SI ALINEAMOS LAS PUNTAS DEL COLGAJO CON EL ÁNGULO DONDE COINCIDEN LAS INCISIONES VERTICAL Y HORIZONTAL.

LAS SUTURAS SE HACEN EN CADA PUNTA DE TEJIDO DEJADA POR LA INCISIÓN.


UNA VEZ RECLINADO EL COLGAJO HA QUE UBICAR CORRECTAMENTE EL ÁPICE. EN MUCHOS CASOS DONDE LA TABLA CORTICAL ESTÁ DESTRUIDA SE APRECIA INMEDIATAMENTE EL TEJIDO INFLAMATORIO CRÓNICO SUBYACENTE. OTRAS VECES, EL SONDEO CON UNA CURETA PERIODONTAL PEQUEÑA Y PUNTIAGUDA PERMITE AL OPERADOR PERFORAR LA TABLA ÓSEA CORTICAL. CUANDO LA TABLA ÓSEA ESTÁ INTACTA, SE LE PERFORA CON UNA FRESA CILÍNDRICA, O REDONDA BAJO UN CHORRO COPIOSO DE AGUA. EXISTEN 3 MANERAS DE ASEGURAR LA UBICACIÓN CORRECTA CUANDO SE REALIZÓ LA PERFORACIÓN MECÁNICA DE LA TABLA ÓSEA. PRIMERO, SE MIDE EL DIENTE EN LA RADIOGRAFÍA Y LUEGO APOYA UNA REGLA ESTÉRIL PARA MARCAR ESA LONGITUD, SOBRE EL EJE MAYOR DEL DIENTE Y SE SEÑALA EL LUGAR DEL ÁPICE. TAMBIÉN SE PUEDE USAR LA MEDIDA DE LA LIMA EMPLEADA EN EL ÚLTIMO TÉRMINO PARA ENSANCHAR EL CONDUCTO. OTRA TÉCNICA CONSISTE EN CORTAR UNA PEQUEÑA VENTANA ÓSEA Y TOMAR UNA RADIOGRAFÍA CON LA CABEZA FRACTURADA DE UNA FRESA ESTÉRIL O UN TROZO DE CONO DE PLATA COLOCADOS EN EL HUESO ÓSEO. SI EL AVANCE ES POCO SEGURO, SE RECURRE A UNA TERCERA TÉCNICA PARA NO DAÑAR LAS RAÍCES ADYACENTES. ESTA TÉCNICA CONSISTE EN TOMAR RADIOGRAFÍAS CONFIRMATORIAS, PARTICULARMENTE SI EL ÁPICE SE ENCUENTRA MUY HACIA LINGUAL. EL NO ASEGURARSE DE LA UBICACIÓN DEL ÁPICE PUEDE TENER CONSECUENCIAS GRAVES.

## DISEÑO QUIRURGICO DE COLGAJOS




## COLGAJO CIRCULAR

LA CURVA DEL COLGAJO PERMITE LA RETRACCIÓN AMPLIA DE LOS  
TEJIDOS Y UN ACCESO FÁCIL A LA ZONA PERIAPICAL

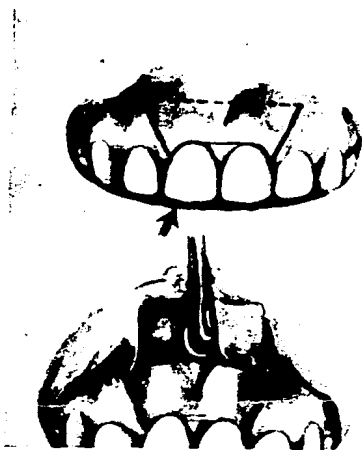


MODIFICACIÓN DEL COLGAJO CIRCULAR  
EL CUAL EVITA EL FRENILLO VESTIBULAR



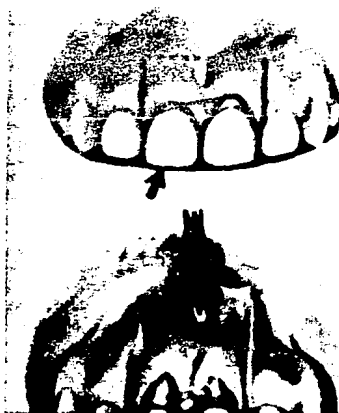COLGAJO TRIANGULAR

LA INCISIÓN DE LA BASE PUEDE CRUZAR LA PAPILA CENTRAL  
O INCLUIRLA EN SU TOTALIDAD



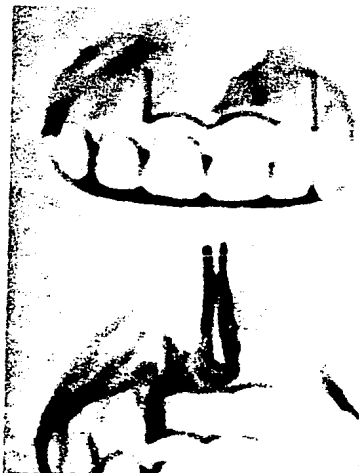COLGAJO TRAPEZOIDAL

EL CUAL PROPORCIONA UN EXCELENTE ACCESO



COLGAJO RECTANGULAR


SE RECOMIENDA ESTE COLGAJO SI SE ESPERA ENCONTRAR UNA  
FENESTRACIÓN ÓSEA



### COLGAJO FESTONEADO

ESTE COLGAJO NO INTERFIERE EN LA ARQUITECTURA DE LA  
ENCÍA LIBRE Y LAS PAPILAS INTERDENTARIAS.  
LA INCISIÓN FESTONEADA EN LA ENCÍA ADHERIDA ES PARALELA  
AL SURCO GINGIVAL LIBRE. EL COLGAJO ES FÁCILMENTE  
REUBICADO PARA SUTURARLO CON EXACTITUD

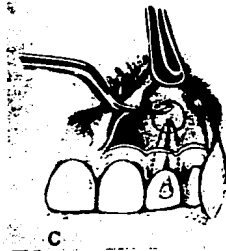## INTERVENCION QUIRURGICA PERIAPICAL



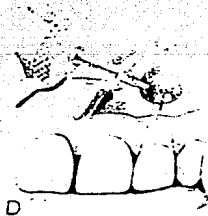
SE EFECTÚA LA LIMPIEZA Y OBTURACIÓN DIRECTA DEL CONDUCTO RADICULAR Y SE ANESTESIA Y TAPONA LA ZONA CON COMPRESAS DE GASA



SE HACE UNA INCISIÓN FESTONEADA QUE ABARCA LOS DIENTES ADYACENTES AL DIENTE DESPULPADO

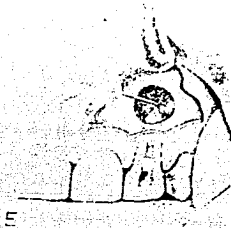


SE RECLINA EL COLGAJO Y CON UNA CURETA AFILADA SE DETERMINA LA DENSIDAD DE LA TABLA CORTICAL. SI EL HUESO ES PERFORADO, SE LE PUEDE ELIMINAR CON UNA CURETA

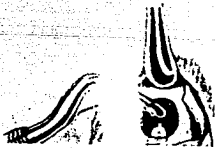

SI LA TABLA VESTIBULAR ES SÓLIDA, HAY QUE ELIMINARLA CON UNA FRESA DE FISURA A ALTA VELOCIDAD Y REFRIGERACIÓN CON AGUA

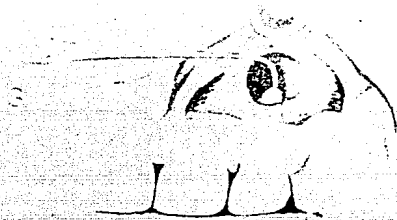




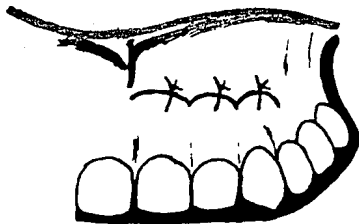
SE EXAMINA EL TEJIDO INFLAMATORIO CON UNA CURETA AFILADA Y SE HAY DOLOR SE INYECTA EL ANESTÉSICO. LA AGUJA ES INTRODUCIDA CON FIRMEZA A TRAVÉS DEL TEJIDO INFLAMATORIO HASTA EL HUESO EN LAS ZONAS DONDE HAY MOLESTIAS Y SE DEPOSITA EL ANESTÉSICO BAJO PRESIÓN



RASPADO Y DESBRIDAMIENTO DEL TEJIDO INFLAMATORIO POR MEDIO DE UNA CURETA QUIRÚRGICA. SE IRRIGA BIEN LA LESIÓN Y SE ASPIRA



SE COMPRUEBA LA EFICACIA DE LA OBTURACIÓN CON UN EXPLORADOR PUNTIAGUDO ACODADO EN ÁNGULO RECTO. LA OBTURACIÓN DEBERÁ SER DENSA, SI SE LE HALLA INSUFICIENTE SE HACE UNA OBTURACIÓN APICAL



SE SUTURA EL COLGAJO CON DOS O TRES SUTURAS INTERRUMPIDAS

## CURETEADO

CURETEADO ES EL PROCEDIMIENTO DE CIRUGÍA PERIAPICAL QUE INVOLUCRA LA REMOCIÓN DEL TEJIDO BLANDO PATOLÓGICO QUE CIRCUNDA EL APICE RADICULAR DE LOS DIENTES ENDODÓNICAMENTE INVOLUCRADOS. SE EFECTÚA POR LO GENERAL JUNTAMENTE CON LA TRAPENACIÓN, APICECTOMÍA Y OBTURACIÓN RETRÓGRADA DEL FORAMEN APICAL.

EL CURETEADO (CON AMALGAMA RETRÓGRADA) ESTÁ INDICADO CUANDO UN DIENTE CON LESIÓN PERIAPICAL O NO SIGUE DANDO SÍNTOMAS DESPUÉS DE LA LIMPIEZA DEL CONDUCTO O LA OBTURACIÓN. TAMBIÉN ESTÁ INDICADO CUANDO SE SOSPECHE DE QUE LA ACCIÓN PERIAPICAL PUEDE SER QUÍSTICA. POR EJEMPLO, CUANDO UNA LESIÓN PERIAPICAL NO REDUCE SUSTANCIALMENTE SU TAMAÑO DENTRO DEL AÑO CONSECUTIVO DE LA TERAPÉUTICA ENDODÓNICA, PERO NO TAN EXTENSA COMO PARA QUE SU ELIMINACIÓN PROVOQUE LA DESVITALIZACIÓN DE LOS DIENTES ADYACENTES. LAS BASES RACIONALES PARA ESTE ENFOQUE ESTÁN SUSTENTADAS POR LA OPINIÓN DE ALGUNOS PATÓLOGOS BUCALES DE QUE LAS CÉLULAS RESTANTES DEL RECUBRIMIENTO EPITELIAL DEL QUISTE PUEDEN PROLIFERAR Y REGENERAR EL QUISTE.

ES ACONSEJABLE CURETEAR LA LESIÓN DEL TEJIDO BLANDO ÍNTEGRO, SIEMPRE QUE EL PROCEDIMIENTO NO PONGA EN PELIGRO LA VITALIDAD DE LOS DIENTES ADYACENTES.

SE CONSIDERA LA TÉCNICA DEL CURETEADO APICAL COMO UN PROCEDIMIENTO MÁS AMPLIO QUE LA DE LA TRAPENACIÓN, REQUI-

RIENDO MAYOR CANTIDAD DE TIEMPO Y PRODUCIENDO UN MAYOR MANIPULEO DE LOS TEJIDOS. EN LA TÉCNICA DE CURETEADO SE HA DE ELIMINAR UNA SUPERFICIE MAYOR DE HUESO CORTICAL PARA FACILITAR LA REMOCIÓN TOTAL DE LA LESIÓN DE TEJIDO BLANDO PATOLÓGICO. LAS CURETAS PERIODONTALES PUEDEN SER ÚTILES PARA SEPARAR LA INSERCIÓN DE LA LESIÓN EN LA CARA LINGUAL DE LA RAÍZ, LAS PINZAS PARA TEJIDOS BLANDOS PUEDEN FACILITAR SU REMOCIÓN DE LA CRIPTA ÓSEA.

AL PACIENTE SE LE DEBEN DAR INSTRUCCIONES POSTOPERATORIAS EN CUANTO A REPOSO, RESTRICCIÓN DEL MANIPULEO DE LA ZONA, COLUTORIOS, ALIMENTACIÓN, TUMEFACCIÓN, DOLOR, MEDICACIÓN, DECOLORACIÓN, HEMORRAGIAS Y NÚMEROS TELEFÓNICOS PARA EMERGENCIAS. HAY QUE INDICARLE REPOSO O GRAN RESTRICCIÓN DE LA ACTIVIDAD FÍSICA POR EL RESTO DEL DÍA, CON APLICACIÓN DE HIELO (10 MINUTOS SÍ, 20 MINUTOS NO). SE LE INDICARÁ QUE SE LAVE CUIDADOSAMENTE LA BOCA CON AGUA MUY CALIENTE Y CON UNA PIZCA DE SAL DESPUÉS DE CADA COMIDA, CERRÁNDOLA, SEPARANDO LOS LABIOS DE LOS DIENTES Y HACIENDO QUE POR ESE ESPACIO SE DESPLACE EL AGUA. DEBE CONTINUAR EL CEPILLADO EN TODA LA BOCA EXCEPTO EN LA ZONA QUIRÚRGICA, SIEMPRE DESPUÉS DE CADA COMIDA. SE LE HARÁ LA RECOMENDACIÓN AL PACIENTE QUE LOS LÍQUIDOS NO DEBEN SER HIRVIENTES PORQUE PUEDEN DAÑAR LOS TEJIDOS Y RETARDAR LA CICATRIZACIÓN. LOS SÓLIDOS NO DEBEN SER CRUGIENTES NI FILAMENTOSOS, PUES TIENDEN ACUMULARSE EN LA LÍNEA DE SUTURA Y RETARDAR LA CURACIÓN. SE LE DEBE EXPLICAR QUE LA TUMEFACCIÓN PUEDE SER TAN EXTENSA QUE LE CIERRE EL OJO EN EL CASO DE LOS DIENTES SUPERIORES, O SE EXTIENDA POR DEBAJO DEL MENTÓN EN EL DE LOS DIEN-

TES INFERIORES, O QUE PUDIERA SER TAN POCA COMO PARA QUE APENAS SE NOTE EN LA PARTE EXTERNA DE LA CARA.

EL PACIENTE DEBE DORMIR CON VARIAS ALMOHADAS, LAS DOS PRIMERAS NOCHES, PORQUE LA ELEVACIÓN DE LA CABEZA PROVOCA MENOS TUMEFACCIÓN. DEBE SABER TAMBIÉN QUE LA INFLAMACIÓN SE RESOLVERÁ EN GENERAL DE 3 A 5 DÍAS. TAMBIÉN SE LE DEBE EXPLICAR QUE HAY PACIENTES QUE NO EXPERIMENTAN NINGUNA CLASE DE DOLOR TRÁS ESTOS PROCEDIMIENTOS, MIENTRAS OTROS REQUIEREN NADA MÁS QUE 2 ASPIRINAS O MEDICACIÓN SIMILAR CADA 4 HORAS. PERO UN NÚMERO REDUCIDO REQUIERE UN ANALGÉSICO MUCHO MÁS FUERTE, COMO 30 MG DE CODEÍNA. ES EL PACIENTE INUSUAL EL QUE REQUIERE UNA RECETA PARA UN ANLGÉSICO MÁS POTENTE. LOS ANTIBIÓTICOS NO SON NECESARIOS O DE RUTINA; ÉSTOS SE ADMINISTRARÁN AL MENOS QUE EL PACIENTE PRESENTE PROBLEMAS COMO DEABETES, FIEBRE REUMÁTICA O ESTADOS ESTREMADAMENTE DEBILITANTES. EN CUANTO A LA POCA FRECUENCIA QUE SE PRESENTA AL CAMBIO DE COLOR DE LA CARA, SE DEBE INFORMAR AL PACIENTE QUE ÉSTA SE LOCALIZARÁ SOBRE EL PUNTO DE LA HERIDA Y QUE LA RECUPERACIÓN DEL COLOR NORMAL PUEDE REQUERIR HASTA 10 DÍAS COMO EN EL CASO DE LA TREPANACIÓN.

## RASPADO APICAL

UNA VEZ UBICADO CORRECTAMENTE EL ÁPICE Y ENSANCHADA LA VENTANA EN FORMA CONVENIENTE, SE HACE EL RASPADO CON UNA CURETA CURVA PEQUEÑA Y AFILADA. EN CASO DE ENCONTRAR ZONAS DOLOROSAS EN EL SENO DE LOS TEJIDOS APICALES EN EL MAXILAR SUPERIOR, SE RECURRIRÁ A LA ANESTESIA PALATINA. LA INYECCIÓN A PRESIÓN DE LIDOCAÍNA CON ADRENALINA AL 1:50 000 DIRECTAMENTE AL TEJIDO SUELE ELIMINAR EL DOLOR. EL RASPADO Y EL DESBRIDAMIENTO DEL TEJIDO INFLAMATORIO SE REALIZA CON UNA CURETA QUIRÚRGICA. PRIMERO SE USA EL LADO POSTERIOR DE LA CURETA PARA AFLOJAR LA CÁPSULA FIBROSA DE LA PARED. EN SEGUIDA SE ELIMINA EL TEJIDO INFLAMATORIO EXCAVANDO LA CAVIDAD CON LA CURETA. RASPAR HASTA QUITAR TODOS LOS FRAGMENTOS ES DIFÍCIL Y LLEVA TIEMPO; ES FRUSTRANTE, DOLOROSO E IMPOSIBLE. LA EXPERIENCIA CLÍNICA HA DEMOSTRADO QUE NO ES NECESARIO RETIRARLOS EN SU TOTALIDAD. LA PERIFERIA ES, DESPUÉS DE TODO, TEJIDO REPARATIVO DE DEFENSA. EL ANTIGUO CONCEPTO DE QUE EL CEMENTO DEBE SER ELIMINADO TAMPOCO SE BASA EN HECHOS CIENTÍFICOS.

CUANDO UNA LESIÓN PERIAPICAL ES TAN GRANDE QUE INCLUYE LOS ÁPICES DE DIENTES ADYACENTES CON VITALIDAD, SE EVITARÁ EL RASPADO ALREDEDOR DE DICHS DIENTES PARA NO DESVITALIZARLOS. AQUÍ TAMBIÉN, LA EXPERIENCIA CLÍNICA MUESTRA QUE ESTE TIPO DE SACRIFICIOS ES INNECESARIO.

CUANDO HAY UNA SOBREOBTURACIÓN CON GUTAPERCHA, EL EXCESO PUEDE SER QUITADO CON UN INSTRUMENTO PLÁSTICO CALEN-

TADO PARA SECCIONAR INSTANTÁNEAMENTE LA GUTAPERCHA, SI NO ES CALENTADO LO SUFICIENTE, SÓLO ABLANDARÁ LA GUTAPERCHA Y LA ESTIRARÁ, ALTERANDO LA BUENA ADAPTACIÓN. CUANDO ES UN CONO DE PLATA AL QUE SOBRESALE EN EL ESPACIO PERIAPICAL, SE DEBE CORTAR EL ESCEDENTE CON UNA FRESA DE FISURA, NO HAY QUE USAR FRESAS PARA RECORTAR EL EXCESO DE GUTAPERCHA PORQUE TIENDEN A TRACCIONARLA. A CONTINUACIÓN, SE EXAMINA LA ESTRUCTURA RADICULAR APICAL CON UN EXPLORADOR DELGADO Y PUNTIAGUDO PARA ESTABLECER SI LA OBTURACIÓN REMANENTE EN EL CONDUCTO ES ADECUADA O COMPROBAR LA PRESENCIA DE FRACTURAS RADICULARES HORIZONTALES O VERTICALES. SI LA HEMORRAGIA PERSISTENTE IMPOSIBILITA LA INSPECCIÓN, SE PUEDE ATACAR CERA QUIRÚRGICA PARA HUESO CONTRA EL HUESO ALVEOLAR CIRCUNDANTE CON UNA BOLITA DE ALGODÓN PEQUEÑO Y HUMEDECIDA, SOSTENIDA CON PINZAS. SI LA INSPECCIÓN REVELA QUE EL CONDUCTO RADICULAR ESTÁ BIEN OBTURADO Y NO HAY UN FORAMEN ACCESORIO NI FRACTURAS, SE QUITA LA CERA Y SE TOMA UNA RADIOGRAFÍA DEL CAMPO OPERATORIO. ESTO SE HARÁ SIEMPRE ANTES DE SUTURAR EL COLGAJO.

## OBTURACIÓN RETRÓGRADA DEL AGUJERO APICAL

ESTE PROCEDIMIENTO ESTÁ INDICADO CUANDO:

1. EL FORAMEN APICAL NO PUEDE SER SELLADO SUFICIENTEMENTE POR EL TRATAMIENTO CONVENCIONAL PARA PREVENIR EL EGRESO DE IRRITANTES DESDE LOS CONDUCTOS HACIA LAS ÁREAS PERI-APICALES.
2. HAY PERFORACIONES MECÁNICAS (IATROGÉNICAS) O POR REABSORCIÓN QUE DEBEN SER SELLADAS.
3. SE TRATAN RAÍCES FRACTURADAS.
4. NO ES PRÁCTICO EL TRATAMIENTO CONVENCIONAL DE DIENTES CON RECUBRIMIENTO TOTAL. DEBIDO A QUE EL ENFOQUE DEL TRATAMIENTO ES SUSTANCIALMENTE MÁS COMPLEJO QUE LA TREPANACIÓN, CURETEADO O APICECTOMÍA, SE DEBE PRESTAR ATENCIÓN PARTICULAR A LA OBTENCIÓN DE VISIBILIDAD, ACCESO, ILUMINACIÓN Y SUCCIÓN ADECUADAS, JUNTO CON UNA ASISTENTE ADIESTRADA, LOS CUALES SON FACTORES DECISIVOS PARA EL ÉXITO.

PARA SELLAR EL ÁPICE ADECUADAMENTE, LA RAÍZ DEBERA SER SECCIONADA DESDE MESIAL HASTA DISTAL, CON UNA FRESA DE FISSURA No. 701, DE MODO QUE EL BISEL QUEDE FRENTE AL OPERADOR QUE TRABAJA DESDE VESTIBULAR, PUES DE ESTA FORMA NOS BRINDA UN FÁCIL ACCESO AL CONDUCTO. CUMMINS RECOMIENDA QUE AMPUTÁNDOSE DE 2 A 3 MM DEL ÁPICE, SE ELIMINAN TODOS LOS CONDUCTOS ACCESORIOS QUE ALLI SE ENCUENTREN.

SI EXISTE UN CONDUCTO ACCESORIO LATERAL CON UNA LESIÓN LATERAL, TODO EL CONDUCTO DEBE SER OBTURADO. EN ESTE CASO SERÁ NECESARIO USAR INSTRUMENTOS LARGOS EN EL CONDUCTO E



IRRIGAR Y SECAR VARIAS VECES ANTES DE OBTURAR. LA FILTRACIÓN POR LOS CONDUCTOS ACCESORIOS HA ORIGINADO FRACASOS.

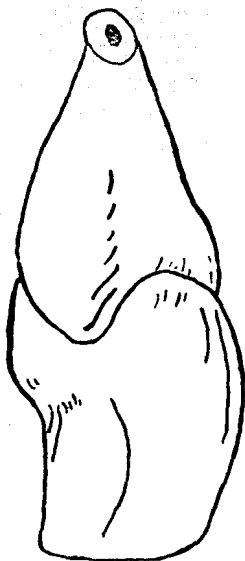LA PRIMERA FASE DEL TRATAMIENTO PARA OBTURACIÓN API-CAL TIENE QUE VER CON LA OBTURACIÓN CORONARIA, SI ES QUE LA CORONA NO ESTÁ YA OCUPADA POR UN PERNO O UNA OBTURACIÓN BIEN CONDENSADA. LA SEGUNDA FASE ES LA DEL ACCESO QUIRÚRGICO API-CAL, ES DECIR EL RASPADO Y LA RESECCIÓN OBLICUA DEL ÁPICE. SE TAPONEA LA CAVIDAD ÓSEA DURANTE 4 MINUTOS CON ADRENALINA RACÉMICA AL 2 POR 100, LA CUAL DETENDRÁ LA HEMORRAGIA. LA TERCERA FASE ES LA PREPARACIÓN DEL CONDUCTO APICAL QUE PUEDE HACERSE DE 3 MANERAS: SE LE PUEDE ENSANCHAR DIRECTAMENTE CON UNA FRESA REDONDA NÚM. 2, CON LIMAS DE GROSOR PROGRESIVAMENTE CRECIENTE, YA SEA DOBLADAS EN ÁNGULO AGUDO O CORTADAS Y SOSTENIDAS CON PINZAS HEMOSTÁTICAS O POR MEDIO DE UNA PREPARACIÓN RANURADA.

LA PREPARACIÓN HA DE ABARCAR LA MAYOR LONGITUD POSIBLE DEL CONDUCTO. EL ENSANCHAMIENTO PERIMETRAL DEBE EXTENDERSE HASTA LLEGAR A LA DENTINA SANA Y LIMPIA. INDEPENDIENTEMENTE DE LA TÉCNICA DE ENSANCHAMIENTO EMPLEADO EL OPERADOR DEBE TENER PRESENTE CASI SIEMPRE EL DIENTE QUE EL DIENTE SE INCLINA HACIA LINGUAL. AL HACER CUALQUIERA DE ESTAS PREPARACIONES, EL ASISTENTE DEBE IRRIGAR Y ASPIRAR CONSTANTEMENTE EL CAMPO OPERATORIO; SI LA HEMORRAGIA RECOMIENZA, SE LE COHIBIRÁ CON ADRENALINA RACÉMICA Y ESTO SE REPETIRÁ MIENTRAS QUE NO CESE LA HEMORRAGIA, EL CONDUCTO SE SECA CON CONOS DE PEPEL DOBLADOS O CON UNA CORRIENTE DE AIRE TIBIO A PRESIÓN MUY BAJA PARA PODER SER OBTURADA.

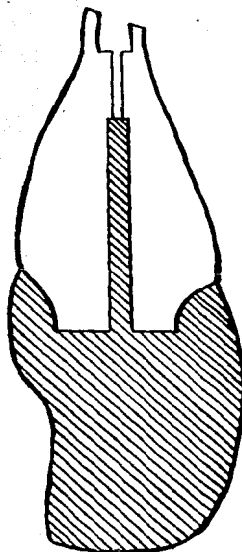
LA AMALGAMA DE PLATA SIN CINC SE HA CONVERTIDO EN EL MATERIAL MÁS EMPLEADO PARA OBTURACIONES APICALES, PUES SE CONSIDERA LA MÁS SEGURA, PUES NO SE TIENE CONFIANZA EN LA GUTAPERCHA SELLADA AL CALOR COMO SUSTANCIA, NI TAMPOCO EN EL CEMENTO DE POLICARBONATO.

EL SIGUIENTE PASO ES RETIRAR LA CERA DE HUESO O LA ESPONJA DE GELATINA, IRRIGAR Y ASPIRAR A FONDO, EN ESE MOMENTO SE TOMA UNA RADIOGRAFÍA PARA VER SI NO EXISTEN PARTÍCULAS SUELTAS DE AMALGAMA, SI NO ES POSIBLE ENCONTRAR PARTÍCULAS RADIOPACAS EN LA ZONA PERIAPICAL HAY QUE MIRAR DEBAJO DEL BORDO DEL COLGAJO, EL TEJIDO TOLERA PARTÍCULAS PEQUEÑAS DE AMALGAMA, SIN EMBARGO, SI SE LE DEJA DEBAJO DE UNA ENCAJA DELGADA, LAS PARTÍCULAS SE TRANSPARENTAN Y DAN ASPECTO DE UN TATUAJE. POSTERIORMENTE SE PROCEDE A SUTURAR EL COLGAJO.

CUANDO SE OBSERVA QUE EL FORAMEN ES INACCESIBLE A LA FRESA O A LOS INSTRUMENTOS SE RECURRIRÁ A UNA PREPARACIÓN RANURADA PARA HACER LA PREPARACIÓN APICAL. PARA ELLO, SE USA UNA FRESA CILÍNDRICA DE CORTE CRUZADO DELGADA MONTADA EN UNA PIEZA DE MANO RECTA PARA HACER UN CORTE VERTICAL DE APROXIMADAMENTE 3 A 5 MM DE LONGITUD. LUEGO SE TALLA UNA RETENCIÓN EN COLA DE MILANO CON UNA FRESA REDONDA O DE CONO INVERTIDO LIGERAMENTE MAYOR QUE LA FRESA USADA ANTERIORMENTE. LA COLA DE MILANO DEBE ELIMINAR TOTALMENTE EL CONDUCTO RADICULAR Y EXTENDERSE A LO LARGO DE TODA LA LONGITUD DEL CORTE VERTICAL INCISAL. A CONTINUACIÓN SE CONDENSE LA OBTURACIÓN APICAL DESDE VESTIBULAR, NO DESDE EL ÁPICE, LO QUE SIGNIFICA UNA CLARA VENTAJA CUANDO EL ACCESO ES LIMITADO.



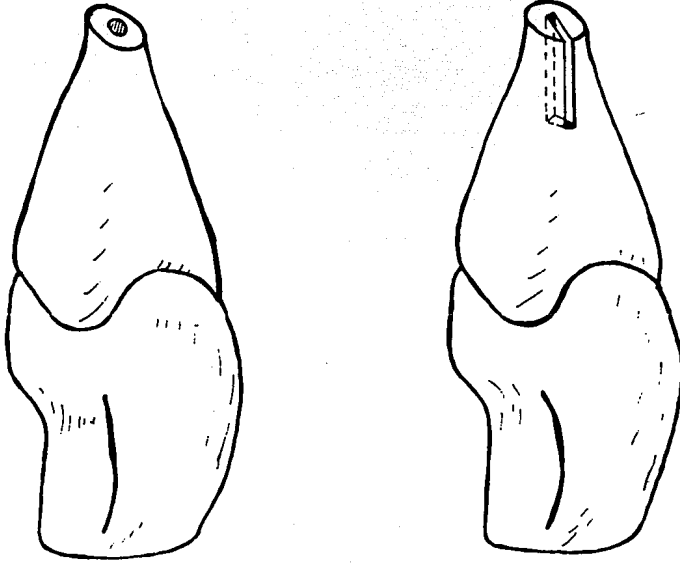
A



B

- A AMPUTACIÓN OBLICUA DEL ÁPICE HACIA VESTIBULAR  
B CAVIDAD RETENTIVA TALLADA PARA RECIBIR LA OBTURACIÓN  
APICAL DE AMALGAMA.

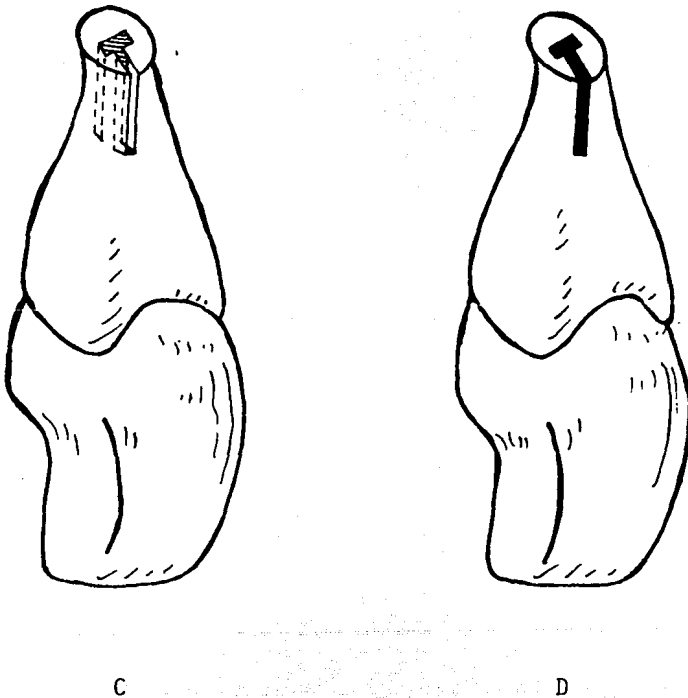
PREPARACION APICAL CUANDO EL CONDUCTO ESTA OBLITERADO  
POR CALCIFICACION



A

B

- A RAÍZ BISELADA HACIA VESTIBULAR CON FRESAS DE ALTA VELOCIDAD.
- B SE TALLA UNA RANURA CON FRESA CILÍNDRICA FINA PARA ABARCAR EL CONDUCTO REMANENTE DELGADO.



- C EN LA BASE DE LA RANURA SE TALLA UNA RETENCIÓN EN COLA DE MILANO CON FRESA DE CONO INVERTIDO.
- D SE HACE UNA OBTURACIÓN APICAL CON AMALGAMA EN LA PREPARACIÓN RANURADA RETENTIVA.

## SUTURA

PARA LLEVAR A CABO LA REUBICACIÓN DEL COLGAJO PERIÓDICO Y SU FIJACIÓN EN LA POSICIÓN ORIGINAL, SERÁ NECESARIO SUTURAR. PARA ELLO SE DISPONEN DE AGUJAS AUTRAUMÁTICAS PREESTERILIZADAS DE DIVERSAS FORMAS Y TAMAÑOS, ENHEBRADAS CON HILO NILON O SEDA SIN NUDO, DE DIFERENTES DIÁMETROS.

SI SE HA LAVANTADO UN COLGAJO CURVO COMO UNO FESTONEADO, ES NECESARIO HACER UN NÚMERO ADECUADO DE SUTURAS INTERRUPTIDAS; SE TENDRÁ EL CUIDADO DE HACER LAS SUTURAS EN EL TEJIDO INTERPROXIMAL EVITANDO LA ENCÍA MARGINAL QUE CUBRE LA PROMINENCIA RADICULAR PARA QUE NO SE FORMEN DEFECTOS EN FORMA DE 'V' EN LA MISMA, DEBIDO AL ESTIRAMIENTO DE LA SUTURA. ESTE DEFECTO PODRÍA MARCAR EL COMIENZO DE UNA FUTURA DEHISCENCIA.

SI SE HAN EFECTUADO COLGAJOS TRIANGULARES, TRAPEZOIDALES O RECTANGULARES, LA SUTURA PEDIODONTAL SUSPENSORIA OFRECE LA VENTAJA DE UNA MAYOR SEGURIDAD DE RETENCIÓN Y DE REINSERCIÓN DEL COLGAJO DE LA POSICIÓN CORRECTA, MÁS CORONARIA. LA SUTURA SUSPENSORIA ADOSA ESTRECHAMENTE LA ENCÍA VESTIBULAR AL PROCESO ALVEOLAR, ES ELEVADA CIRCUNFERENCIALMENTE CON NUDO EN LA SUPERFICIE LABIAL DEL DIENTE AFECTADO.

LAS SUTURAS INTERRUPTIDAS SE USAN PARA EQUILIBRAR EL SEGMENTO VERTICAL DE ESTOS COLGAJOS. ESTE PERFECCIONAMIENTO DE LA TÉCNICA DE LA SUTURA REDUJO LA FRECUENCIA DE DEFECTOS PERIODONTALES MOLESTOS CONSECUTIVOS A LA RECLINACIÓN TOTAL DE LA PAPILA INTERDENTARIA.

LA MAYORÍA DE LAS VECES, LAS SUTURAS DEBEN QUEDAR

UN MÍNIMO DE 3 DÍAS, LAS SUTURAS QUE PERMANECEN MÁS DE 5 DÍAS PRESENTAN INFECCIONES SECUNDARIAS QUE SON SUMAMENTE INCÓMODAS.

## VI. INDICACIONES POSOPERATORIAS



## INDICACIONES POSOPERATORIAS

EL PACIENTE DEBE RECIBIR INSTRUCCIONES PRECISAS SOBRE EL CUIDADO POSOPERATORIO Y SERÁ ENVIADO A SU DOMICILIO PREVISTO, DE SER POSIBLE, DE INSTRUCCIONES IMPRESAS, LAS CUALES SE DETALLAN A CONTINUACIÓN.

1. DESPUÉS DE DEJAR EL CONSULTORIO, DESCANSAR Y EVITAR ACTIVIDADES FATIGANTES POR EL RESTO DEL DÍA.
2. TOMAR ALGÚN ANALGÉSICO (2 ASPIRINAS CADA 2 Ó 4 HORAS) HASTA EL MOMENTO DE IR A DORMIR, PARA MANTENER EL BIENESTAR.
3. APLICAR UNA BOLSA DE HIELO O COMPRESAS FRÍAS EN LA PARTE EXTERNA DE LA CARA SOBRE LA ZONA OPERADA. APLICAR DURANTE 10 MINUTOS Y LUEGO RETIRAR POR 10 MINUTOS. CONTINUAR LAS APLICACIONES DURANTE LAS PRIMERAS 4 A 6 HORAS, ÚNICAMENTE EL PRIMER DÍA. ESTO AYUDA A REDUCIR LA INFLAMACIÓN Y EVITAR EL CAMBIO DE COLOR.
4. INGERIR ALIMENTOS BLANDOS ÚNICAMENTE LAS PRIMERAS 24 HORAS.
5. NO MASTICAR EN LA ZONA OPERADA HASTA QUE SE QUITEN LAS SUTURAS.
6. CEPILLAR TODOS LOS DIENTES DESPUÉS DE CADA COMIDA. EN LA ZONA OPERADA, TENER CUIDADO DE NO TOCAR SUTURAS.
7. HACER ENJUAGATORIOS EN UNA SOLUCIÓN DE MEDIA CUCHARADITA DE SAL EN UNA TAZA LLENA DE AGUA CALIENTE DURANTE 2 Ó 3 MINUTOS CADA HORA, PARA SENTIR MENOS MOLESTIAS.
8. NO ENJUAGAR VIGOROSAMENTE.
9. NO LEVANTAR O MOVER INNECESARIAMENTE EL LABIO. ES POSIBLE DESGARRAR ACCIDENTALMENTE LAS SUTURAS, ABRIR LA INCI-

SIÓN Y RETRASAR LA CICATRIZACIÓN.

10. VOLVER AL CONSULTORIO PARA QUITAR LAS SUTURAS EN FECHA INDICADA.
11. SI SE HA COLOCADO UN APÓSITO O CEMENTO QUIRÚRGICO, CUIDAR QUE NO SE DESPRENDA DURANTE LAS 48 HORAS, EN CASO CONTRARIO ACUDIR CON EL PROFESIONISTA.

TAMBIÉN SERÁ NECESARIO EXPLICAR AL PACIENTE QUE DESPUÉS DE LA INTERVENCIÓN QUIRÚRGICA, GENERALMENTE HABRÁ CIERTAS MOLESTIAS. SERÁ RARO QUE HAYA DOLOR INTENSO; SI EL ANALGÉSICO NO ALIVIA, DEBERÁ RECETARSE UN ANALGÉSICO MÁS FUERTE. APARECERÁ CIERTA INFLAMACIÓN Y CAMBIO DE COLOR DE LOS 3 A 5 DÍAS DESPUÉS DE LA OPERACIÓN, PUES ES PARTE NORMAL DEL PROCESO DE CICATRIZACIÓN. ES POSIBLE QUE HAYA UNA PÉRDIDA TRANSITORIA DE LA SENSIBILIDAD EN LA ZONA OPERADA. EL DIENTE OPERADO PUEDE DAR LA SENSACIÓN DE ESTAR FLOJO POR UN TIEMPO.

## VII. CONCLUSIONES

## CONCLUSIONES

DEBIDO A QUE UN GRAN NÚMERO DE NUESTRA POBLACIÓN IGNORA LA IMPORTANCIA DE CONSERVAR LA SALUD BUCAL, CONSIDERO QUE NOSOTROS COMO PROFESIONISTAS TENEMOS LA RESPONSABILIDAD DE TRASMITIR A CADA UNO DE ELLOS SOBRE EL VALOR QUE REPRESENTA EL PREVENIR CUALQUIER ALTERACIÓN EN LA CAVIDAD BUCAL, ASÍ COMO DE SOLUCIONAR LOS PROBLEMAS O ALTERACIONES QUE PUEDAN YA EXISTIR.

POR OTRO LADO, COMO PROFESIONISTAS TENEMOS LA OBLIGACIÓN DE TENER LOS CONOCIMIENTOS NECESARIOS PARA PODER BRINDAR DIAGNÓSTICOS Y TRATAMIENTOS ADECUADOS A NUESTROS PACIENTES, Y EN EL CASO DE EMERGENCIAS PROVOCADAS POR DOLOR CAUSADO POR CUALQUIER PROBLEMA DE PULPITIS O COMO CONSECUENCIA DE UN TRATAMIENTO YA ELABORADO DE CONDUCTOS, PROPORCIONAR EL ALIVIO LO MÁS PRONTO POSIBLE A NUESTROS PACIENTES.

## VIII. BIBLIOGRAFIA

## BIBLIOGRAFIA

1. BOULAND A, LEBOURG L. INTERPRETACIÓN DE LO NORMAL. RADIOANATOMÍA. EN: RICAREDO A, GÓMEZ MATTALDI. RADIOLOGÍA ODONTOLÓGICA. ED. MUNDI SAIC Y F: 191-221, 238, 262-264, 1975.
2. CECIL-LOEB. TRATADO DE MEDICINA INTERNA. DECIMOTERCERA EDICIÓN. ED. INTERAMERICANA, S. A. DE C. V.: 546-554, 1604-1618, 1681-1683, 1974.
3. INGLE JI. CIRUGÍA ENDODÓNTICA. EN: ENDODONCIA INGLE BEVERDGE, ED. INTERAMERICANA, 3A. EDICIÓN.: 569-660, 1980.
4. KETTERING CH. EMPLEO DE LA RADIOGRAFÍA. EN: RICHARD C. O'BRIEN. RADIOLOGÍA DENTAL. TERCERA EDICIÓN, ED. INTERAMERICANA, S. A. DE C. V.: 211-226, 1979.
5. LASALA A. CIRUGÍA EN ENDODONCIA. CAPÍTULO 22. EN: ENDODONCIA. TERCERA EDICIÓN. SALVAT EDITORES, S. A.: 445-497, 1981.
6. MANUAL DE ANESTESIA LOCAL EN ODONTOLOGÍA. WINTHROP, 1981.
7. SOMMER RF, OSTRONDER FD, CROWLEY MC. ENDODONCIA CLÍNICA. SERIE 1, VOLUMEN 3, ED. MUNDI. BUENOS AIRES: 209-299, 1984.
8. WUEHRMANN AH, MANSON-HING LR. ENFERMEDADES HABITUALES DE LOS DIENTES Y TEJIDOS DE SOSTÉN. EN: RADIOLOGÍA DENTAL, SEGUNDA EDICIÓN, SALVAT EDITORES, S. A.: 286-311, 1979.