

UNIVERSIDAD NACIONAL AUTONOMA DE MEXICO  
FACULTAD NACIONAL DE MEDICINA  
DIVISION DE ESTUDIOS SUPERIORES

VALORACION DE LA MINILAPAROTOMIA EN EL  
DIAGNOSTICO DE PADECIMIENTOS HEPATO-BILIARES.

TESIS

Que para obtener el título de  
ESPECIALISTA EN GASTROENTEROLOGIA

Presenta:

JUAN RAMON AGUILAR RAMIREZ

*Juan Ramon Aguilár Ramirez*



## **UNAM – Dirección General de Bibliotecas Tesis Digitales Restricciones de uso**

### **DERECHOS RESERVADOS © PROHIBIDA SU REPRODUCCIÓN TOTAL O PARCIAL**

Todo el material contenido en esta tesis está protegido por la Ley Federal del Derecho de Autor (LFDA) de los Estados Unidos Mexicanos (México).

El uso de imágenes, fragmentos de videos, y demás material que sea objeto de protección de los derechos de autor, será exclusivamente para fines educativos e informativos y deberá citar la fuente donde la obtuvo mencionando el autor o autores. Cualquier uso distinto como el lucro, reproducción, edición o modificación, será perseguido y sancionado por el respectivo titular de los Derechos de Autor.

## T E M A R I O

	Pág.
- INTRODUCCION	1
- MATERIAL Y METODOS	2
- TECNICA QUIRURGICA	3-4
- RESULTADOS	5-8
- CONCLUSIONES	9-11
- RESUMEN	12
- SUMMARY	13
- BIBLIOGRAFIA	14-15

## INTRODUCCIÓN

El diagnóstico diferencial de diversos padecimientos del hígado y de las vías biliares es, en ocasiones, un problema difícil de resolver, fundamentalmente en los pacientes que cursan con ictericia o que tienen alteraciones de la coagulación; en ellos es difícil llevar a cabo procedimientos como la colangiografía transhepática o la biopsia de hígado que nos permitieran hacer un diagnóstico rápido y oportuno. Es en este grupo de pacientes en quienes la realización de un procedimiento integral mediante el cual se puedan llevar a cabo estudios radiológicos de las vías biliares, determinación directa de presión en el sistema porta, portografía y biopsia de hígado resultado de gran utilidad para precisar el diagnóstico y en esta forma plantear el tratamiento adecuado. Este procedimiento integral es la "minilaparotomía o minilap" que se realiza en el departamento de radiología, utilizando anestesia local, haciendo una pequeña incisión en la pared abdominal a través de la cual se efectúa, bajo visión directa, colangiografía transhepática, portografía, medición de la presión en el sistema porta, biopsia hepática y de peritoneo, suturando los sitios de punción para evitar así los riesgos de hemorragia y/o escurrimiento de bilis a la cavidad peritoneal (1,2,5,7).

El objeto de este trabajo es analizar los resultados obtenidos en un grupo de cuarenta enfermos en quienes se realizó este procedimiento diagnóstico.

## MATERIAL Y METODOS

Se estudiaron a cuarenta pacientes con diversos padecimientos hepatobiliares atendidos en el Instituto Nacional de la Nutrición (INN) de marzo de 1978 a diciembre de 1979.

## TECNICA QUIRURGICA

La minilap se realiza en la sala de procedimientos angiográficos especiales del departamento de radiología. El paciente ingresa en ayunas, después de recibir 10 mg de diazepam por vía parenteral como sedante y se canaliza una vena periférica con una solución de dextrosa al 5% (Figura 1).

El aparato de rayos X cuenta con intensificador de imágenes y un seriógrafo automático que permite imprimir varias placas por segundo.

El abdomen se prepara con técnica estricta de asepsia. Se inyecta anestésico local en una pequeña área de la línea media entre el apéndice xifoideo y la cicatriz umbilical (Figura 2). Se practica una incisión media supraumbilical de 5 a 6 cm, a partir de la apéndice xifoideo, se continúa infiltrando anestesia local por planos hasta llegar a la cavidad peritoneal. Se identifica el lóbulo izquierdo del hígado, se analizan sus caracteres y se palpa digitalmente su superficie; utilizando la pinza de babcock se extrae el estómago con suavidad cerca de la curvatura mayor para identificar la vena gastroepiploica izquierda y se introduce en ella un catéter del número 18, aproximadamente 20 centímetros de longitud a través del cual se toman presiones del sistema porta y se hace la inyección del medio de contraste y ordinariamente se observa un llenado fácil y adecuado de las venas esplénica y porta (Figura 3). Una vez realizado este procedimiento se extrae el catéter y se liga la vena. El hemidiafragma derecho se identifica mediante fluoroscopia y se coloca una pizarra estéril en los campos quirúrgicos a nivel de la línea media, esto correspondería a la intersección del radio en el hemidiafragma derecho que proyecta el hilio hepático hacia la superficie. A través del lóbulo izquierdo del hígado se introduce una aguja de aortografía en dirección a la parte



Figura 1.

La minilap se realiza en el Departamento de rayos X en la sala de procedimientos angiográficos en condiciones de estricta asepsia.

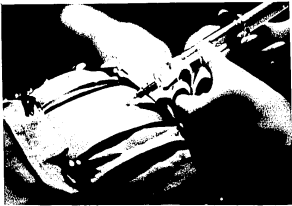

Figura 2.

Se inyecta anestésico local en una pequeña área de la línea media entre el apéndice xifoideo y la cicatriz umbilical.



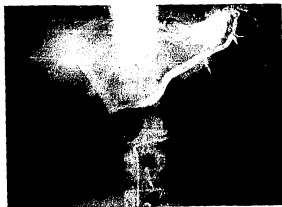

Figura 3.

Portografía: a través del catéter colocado en la vena gastroesplélica izquierda. El área hepática es pequeña. Se observa permeabilidad del sistema espleno-porta. Existe circulación colateral hepatofuga con formación de várices esofágicas.

media del diafragma derecho la cual se ha marcado previamente; la aguja se introduce aproximadamente 15 cm, en el hígado y se inyectan pequeñas cantidades del medio de contraste al mismo tiempo que la aguja se extrae lentamente hasta que se encuentran las estructuras tubulares características de los conductos biliares, en estas condiciones se inyecta el resto del material de contraste y se observa que éste permanece dentro de los conductos biliares en contra de lo que sucede cuando el medio de contraste se inyecta en las ramas de la vena porta o se extravasa en el parénquima hepático en el cual desaparece rápidamente por la circulación (Figura 4). El sitio de punción se sutura bajo visión directa.

Finalmente, se realiza una biopsia hepática por punción con aguja desechable tipo tru-cut de travenol, el fragmento del hígado se toma del lóbulo izquierdo o bien en un sitio específico cuando macroscópicamente se sospecha una lesión localizada. El sitio de punción se sutura inmediatamente después de realizada la biopsia (Figura 5).

La pared abdominal se cierra por planos y se da por terminado el procedimiento (Figura 6). La duración es de 45 a 130 minutos en promedio de una hora. Todos nuestros pacientes deambulan y toman sus alimentos la tarde del mismo día de realizado el procedimiento (1,2,3,4).

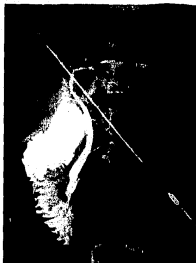

Figura 4.

Colangiografía transhepática: las vías biliares son normales observándose paso del medio de contraste hacia el duodeno.



Figura 5.

El sitio de punción para la biopsia hepática se sutura inmediatamente después de realizada.

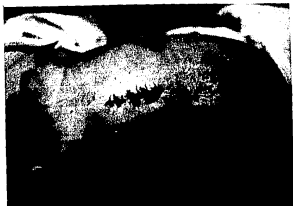

Figura 6.

La pared abdominal se cierra por planos.

## RESULTADOS

De los cuarenta pacientes estudiados mediante la minilap, catorce de ellos tenían ictericia y veintiseis presentaban alteraciones de las pruebas de funcionamiento hepático (Cuadro 1).

Edad: fluctuaba de 19 a 72 años con promedio de 51.8 años.

Sexo: de los pacientes estudiados veintitres fueron del sexo masculino y diez y siete correspondieron al sexo femenino (Cuadro 2).

Los procedimientos llevados a cabo mediante la minilap fueron: biopsia hepática en 32 pacientes, portografía en 31 de ellos, colangiografía transhepática en diez pacientes y sólo en un caso se tomó biopsia peritoneal (Cuadro 3).

Los diagnósticos obtenidos mediante biopsia hepática a continuación se enumeran:

- Cirrosis hepática en 23 casos
- Hepatitis viral en 3 casos
- Hígado metastásico en 3 casos
- Colestasis en 3 casos

De los pacientes a los cuales se les realizó biopsia hepática, ninguno presentó complicaciones inmediata o tardía (Cuadro 4).

Los diagnósticos obtenidos mediante la colangiografía transhepática realizada en 10 pacientes que presentaban el diagnóstico de ictericia en estudio fueron: neoplasias de vías biliares en 3 casos, litiasis de colédoco en 1 caso, estenosis benigna del colédoco en un caso, vías biliares normales en 4 casos y solo en un paciente no fué posible opacificar las vías biliares pero la biopsia hepática fué posible efectuarla reportando hepatitis crónica activa. (Cuadro 5)

CUADRO No. 1

VALORACION DE LA MINILAP

RESULTADOS	NO. CASOS
Pacientes con ictericia	14
Pacientes con alteración en las pruebas de función hepática	26
TOTAL	40

CUADRO NO. 2

VALORACION DE LA MINILAP

RESULTADOS	NO. CASOS
Sexo Masculino	23
Sexo Femenino	17
T O T A L	40

EDADÑ 19 A 72 AÑOS, PROMEDIO 51.8 AÑOS.



## CUADRO NO. 3

## VALORACION DE LA MINILAP

PROCEDIMIENTOS DIAGNOSTICOS REALIZADOS	NO. CASOS
Biopsia hepática	32
Portografía	31
Colangiografía	10
Biopsia peritoneal	1

## CUADRO NO. 4

## VALORACION DE LA MINILAP

DIAGNOSTICO OBTENIDO POR COLANGIOGRAFIA	NO. CASOS
Neoplasias de vías biliares	3
Litiasis en colédoco	1
Estenosis benigna de colédoco	1
Vías biliares normales	4
Imposibilidad para opacificar vías biliares	1
T O T A L	10

## CUADRO NO. 5

## VALORACION DE LA MINILAP

DIAGNOSTICO OBTENIDO POR COLANGIOGRAFIA	NO. CASOS
Neoplasia de vías biliares	3
Litiasis en colédoco	1
Estenosis benigna de colédoco	1
Vías biliares normales	4
Imposibilidad para opacificar vías biliares	1
<hr/>	
TOTAL	10

Mediante la cateterización de la gastroepiploica izquierda efectuada en 31 pacientes se realizó con éxito en todos ellos: portografía, medición de los cortos circuitos arteriovenosos y determinación de gases arteriales. Mediante este procedimiento se diagnosticaron: trombosis de la porta en dos casos y en un caso -- trombosis de la vena esplénica.

El caso en el cual se efectuó a biopsia de peritoneo se diagnosticó histopatológicamente: reacción inflamatoria, granuloma a cuerpo extraño.

En nuestra casuística de 40 pacientes en quienes se realizó la minilap no presentaron complicaciones ni causaron morbilidad ni mortalidad. Nuestros pacientes pudieron deambular y tomar alimentos por la tarde del mismo día de efectuada la minilap. En cuanto al tiempo necesario para obtener el diagnóstico fué de 1.2 días aproximadamente. El resultado de la biopsia hepática se obtenía en 48 horas aproximadamente.

## INFORME DE CASOS CLINICOS.

Enfermo del sexo masculino de 33 años de edad con antecedentes de alcoholismo intenso desde los 15 años de edad. Su padecimiento lo inició un año antes de su ingreso al INN y se había caracterizado por astenia, anorexia, aumento del perímetro abdominal y hemorragia del tubo digestivo alto caracterizado por hematemesis y melendón 3 ocasiones. A su ingreso se le encontró atrofia de maseteros, palma hepática, teleangectasias en tórax, circulación venosa colateral en abdomen y ascitis. Los exámenes de laboratorio mostraron: Hemoglobina: 11 gr/100 ml, hematocrito de 35%, bilirrubinas totales: 1.9 gr/100 ml, transaminasas glutámico oxaloacética 64 u/ml, transaminasa glutámico pirúvica: 60 u/ml, fosfata alcalina 4.0 UB, albúmina 3.2 gr/100 ml, globulina 1.5 gr/100 ml, tiempo de protrombina 16 segundos, tiempo de tromboplastina parcial de 56 segundos, plaquetas de 104 000. El gamagrama hepático mostró: esplenomegalia grado IV, con aumento de la captación del radiocoloide por el bazo en relación a la captación por el hígado. La serie esófagogastroduodenal mostró várices esofágicas y gastritis congestiva, mismos datos encontrados por la panendoscopia esófago-gástrica.

Se realizó minilap tomándose biopsia hepática que se reportó: cirrosis hepática con actividad moderada. Mediante la portografía se encontró: circulación venosa hepatofuga y trombosis de la vena esplénica (Figura 7 y 8).

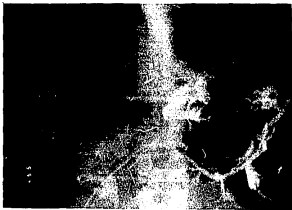

Figura 7.

Portografía: muestra circulación venosa hepatofuga sin paso del medio de contraste por la vena esplénica.




Figura 8.

Portografía: muestra llenado del sistema mesentérico porta, corroborando la trombosis de la vena esplénica.

## Caso No. 2:

Masculino de 70 años de edad con antecedentes de alcoholismo ocasional. Su padecimiento lo inició cinco meses antes de su ingreso al INN, caracterizado por astenia, anorexia y pérdida de peso. En los últimos 3 meses había presentado dolor abdominal difuso, constante de poca intensidad, observando un mes antes de acudir al hospital la aparición de ictericia, coluria, acolia y fiebre. A la palpación se encontró vesícula palpable y se confirman los datos mencionados arriba. Los exámenes de laboratorio mostraron: Bilirrubina total 13 mg/100 ml, bilirrubina directa 12 mg/100 ml, transaminasas glutámico oxaloacética 150u/ml, transaminasa glutámico pirúvica 126u/ml, fosfatasa alcalina 8.4 UB, albúmina 3,85 gr/ml, gamaglobulina 1.75gr/100 ml, hemoglobina 10gr/100 ml, hematocrito 34%, tiempo de protrombina 15.3 segundos tiempo parcial de tromboplastina 45 segundos, plaquetas 110 000 el hepatogramama mostró varios defectos de captación en el hígado compatibles con metástasis.

Durante la minilap se realizó colangiografía transhepática que mostró dilataciones del árbol biliar intrahepático con formaciones quísticas y amputación del tercio distal del colédoco. (Fig. 9)

Se tomó biopsia hepática la cual fue reportada como: colestasis, pericolangitis, adenocarcinoma de vesícula biliar metástasis a hígado.



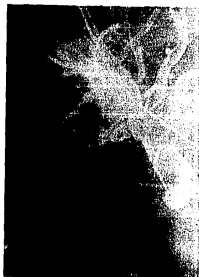

Figura 9.

Colangiografía transhepática: dilataciones del árbol biliar intrahepático con amputación del tercio distal del colédoco.

## CONCLUSIONES

En este trabajo se informan los resultados obtenidos utilizando como procedimiento de diagnóstico integral la minilap que resulta útil en el estudio de pacientes con padecimientos hepatobiliares. Este procedimiento se lleva a cabo en la sala de estudios angiográficos del departamento de radiología, se realiza con anestesia local, es rápido, con duración en promedio de una hora y está prácticamente libre de riesgos para el enfermo aún en aquellos casos que cursan con ictericia obstructiva o portadores de alteraciones de las pruebas de coagulación (1,2,5,12).

Mediante la minilap es posible practicar biopsia hepática por punción, colangiografía transhepática, portografía con toma directa de presiones en el sistema porta y biopsia de peritoneo como se efectuó en uno de nuestros casos. Además, pueden realizarse estudios citológicos de la bilis o de líquidos de ascitis (1,2,3,4).

Nuestros pacientes tomaron alimentos y deambularon la tarde del mismo día de efectuado el estudio como ha sido reportado (1,2,3). Puede considerarse como contraindicación para efectuar la minilap cirugía previa en epigastrio y/o hipocondrio derecho y la hipersensibilidad al medio de contraste (2,3).

De los cuarenta casos informados en este trabajo, se logró precisar el diagnóstico en todos ellos utilizando uno o varios de los procedimientos mencionados, sólo en uno de nuestros casos no se pudo realizar opacificación de las vías biliares mediante colangiografía después de varios intentos, pero el reporte

de la biopsia hepática mostró: hepatitis crónica activa.

Sin embargo, resulta obvio que la colangiografía transhepática es la que ofrece mayor dificultad y por lo tanto tiene mayor posibilidad de fracaso. En algunos casos la minilap resulta un estudio previo a la realización de una laparotomía ya que sólo es de utilidad diagnóstica y no terapéutica (3,5,7).

La biopsia hepática percutánea es útil y técnicamente segura (6,8). Sin embargo, en pacientes con tumor metastásico, hepatoma y aún en cirrosis hepática se puede obtener un material no representativo; mientras que, mediante la minilap podemos obtener el material representativo del sitio que se sospeche y esto es de crucial importancia. Un tiempo de protrombina elevado no es contraindicación para tomar la biopsia hepática ya que el sangrado se controla directamente por medio de una sutura (3,5).

Mediante la cateterización de la gastroepiplóica izquierda se obtuvo portografía, manometría del sistema porta, medición de los cortocircuitos arteriovenosos, pasos importantes para la selección de pacientes con hipertensión portal para ser llevados a cirugía portosistémica. También se puede usar en pacientes con cáncer de vías biliares para determinar el criterio de reseccabilidad (5,9,10,11).

Mediante la minilap la colangiografía se realiza mediante visión directa evitándose los riesgos de biliperitoneo, hemorragia o perforación de vesícula (1,7), reportado mediante la colangiografía percutánea; además que se realiza sutura en el sitio de la punción.

La minilap no necesariamente implica llevar a cabo todos los procedimientos de diagnóstico mencionados, los que se deberán seleccionar en cada caso en particular. En algunos casos la toma de biopsia hepática con portografía, medición de los corto - circuitos arteriovenosos y toma de presión en el sistema porta serán suficientes para llegar al diagnóstico, mientras que, en otros casos la colangiografía transhepática - puede ser el procedimiento de mayor utilidad.

Pensamos que la minilap es un procedimiento quirúrgico sencillo, rápido y fácil de realizar, puede llevarse a cabo como estudio complementario o sustitutivo de los procedimientos habituales de diagnóstico, orienta hacia el diagnóstico en procedimientos hepatobiliares en el 97.5% ; en nuestra casuística no causó morbilidad ni mortalidad, y el tiempo transcurrido para obtener el diagnóstico es de aproximadamente 1.1 días, por lo tanto, acorta el tiempo hospitalario, reduciendo el costo de estancia (1,3,4).

## RESUMEN

Se describe la utilidad de la minilaparotomía, procedimiento de utilidad comprobada en el diagnóstico integral de padecimientos hepato-biliares, que -- permite realizar bajo anestesia local, biopsia hepática por punción, colangiografía transhepática, portografía, medición de la presión del sistema porta y biopsia peritoneal. Este procedimiento se lleva a efecto en el departamento de radiología, es rápido y ocasiona mínima molestia en el enfermo. Se informan los resultados obtenidos en cuarenta paciente estudiados. Este procedimiento orientó hacia el diagnóstico en el 97.5% y en todos ellos se logró precisar el diagnóstico. En nuestra casuística no se produjo morbilidad ni mortalidad.

## SUMMARY

The "minilap" an integrated procedure is described. With local anesthesia one can archived omental and liver punch biopsy, transhepatic cholangiography, visualization of the portal venous system and at the same time determine its pressure. The procedure is carried out in the X-ray department in a short period of time and it is quite innocuous for the patient. This paper reports on the results obtained by this procedure in forty patients. The anatomic diagnosis was made in the 97.5% It leads to a precise diagnosis in all and there were not secondary complications, and none mortality.

## BIBLIOGRAFIA

- 1.- Strack PR, Newman HK, Lerner AG.: An integrated procedure for the rapid diagnosis of biliary obstruction, portal hypertension and liver disease of uncertain etiology. *New Engl. J. Med.* 285:1225, 1971.
- 2.- Wexler MJ, Mclean APH, Skinner GN.: Minilap an accurate, rapid and safe approach to the diagnosis of liver disease and jaundice. *Ann Surg.* 178: 735, 1973.
- 3.- Del Guercio LRM, Mehta M, Kline R.: Savings through the direct approach to jaundice. *Am J. Surg.* 127:157, 1974.
- 4.- Strack PR, Newman HK, Lerner AG.: Diagnostilap-the newest liver function test. *Gastroenterology* 62: 1091, 1972.
- 5.- Orozco H, Hernández J, Wolpert E.: Minilaparotomía procedimiento integral para el diagnóstico de diversos padecimientos hepatobiliares. *Rev. Gastroent. Mex.* 40:147, 1975.
- 6.- Villarreal E, Velázquez F, Wolpert E.: Utilidad de la biopsia hepática por punción en el diagnóstico diferencial de ictericias. *Rev. Invest. Cln.* 25:117, 1973.
- 7.- Myers RN, Deaver JM, Haupt GJ.: Percutaneous transhepatic cholangiography and cinecholangiography. *Arch. Surg.* 97:51, 1968.
- 8.- Menghini G.: One second biopsy of the liver. Problems of its clinical application. *New Engl. J. Med.* 283: 552, 1970.

- 9.- Piccone VA, LeVeen HH, White JJ.: Transumbilical portal hepatography: A significant adjunct in the investigation of liver disease. *Surgery* 61:33, 1967.
- 10.- Chiandusi L.: Umbilico-portal catheterization in diagnosis of liver disease. *Progr. Liver dis.* 3: 466, 1970.
- 11.- Watts D. Mckand, Douglas MC.: Clinical applications and complications of umbilical vein canulation. *Brit. J. Surg.* 58:61, 1971.
- 12.- Harville D, Summerskill QHJ: Surgery in acute hepatitis: causes and effect. *JAMA* 184: 257, 1963.