

228
2ej



UNIVERSIDAD NACIONAL AUTONOMA DE MEXICO

FACULTAD DE ODONTOLOGIA

Revisé Vo. Bo. 23 Julio 87

A handwritten signature in black ink, appearing to be "R. A. Nuñez Colín", written over a horizontal line.

ENDODONCIA INFANTIL

T E S I S
QUE PARA OBTENER EL TITULO DE
CIRUJANO DENTISTA
P R E S E N T A :
ROCIO AMERICA NUÑEZ COLIN

MEXICO, D. F.

1987



Universidad Nacional
Autónoma de México



UNAM – Dirección General de Bibliotecas Tesis Digitales Restricciones de uso

DERECHOS RESERVADOS © PROHIBIDA SU REPRODUCCIÓN TOTAL O PARCIAL

Todo el material contenido en esta tesis está protegido por la Ley Federal del Derecho de Autor (LFDA) de los Estados Unidos Mexicanos (México).

El uso de imágenes, fragmentos de videos, y demás material que sea objeto de protección de los derechos de autor, será exclusivamente para fines educativos e informativos y deberá citar la fuente donde la obtuvo mencionando el autor o autores. Cualquier uso distinto como el lucro, reproducción, edición o modificación, será perseguido y sancionado por el respectivo titular de los Derechos de Autor.

I N D I C E

INTRODUCCION.....	1
CAPITULO I	
PULPA.....	3
a) DEFINICION.....	3
b) MORFOLOGIA PULPAR.....	4
c) HISTOLOGIA PULPAR.....	5
CAPITULO II	
AISLAMIENTO DEL CAMPO OPERATORIO.....	10
CAPITULO III	
ANESTESIA Y ESTUDIO RADIOGRAFICO.....	15
CAPITULO IV	
INSTRUMENTAL Y FARMACOS UTILIZADOS EN ENDODONCIA - INFANTIL.....	23
CAPITULO V.	
RECUBRIMIENTO PULPAR DIRECTO E INDIRECTO.....	39
CAPITULO VI	
PULPOTONIA.....	44
CAPITULO VII	
PULPECTOMIA.....	51
CAPITULO VIII	
FRACTURAS.....	54
CAPITULO IX	
ACCIDENTES EN ENDODONCIA INFANTIL.....	61
CAPITULO X	
CONCLUSIONES.....	65

CAPITULO XI

BIBLIOGRAFIA.....

INTRODUCCION

La necesidad de salvar los dientes de los niños -- está testimoniada por las desalentadoras estadísticas relativas a la pérdida de piezas dentarias, particularmente la pérdida temprana de dientes permanentes jóvenes. Pese a la fluoración y otras técnicas preventivas, la preservación de dientes temporales y dientes permanentes jóvenes cuyas pulpas -- fueron expuestas ó comprometidas por caries, traumatismos o materiales de restauración tóxicos, deben seguir siendo el objetivo principal de la endodoncia pediátrica.

Hay poco desacuerdo de la importancia que tienen -- los dientes temporales y los permanentes jóvenes en la conservación de la función y la forma normales del arco. La pérdida prematura de molares y caninos temporales puede dar por resultado acortamiento del arco, espacio insuficiente para -- los dientes permanentes, retención de premolares, migración mesial y extrusión de los molares permanentes, desplazamiento de la línea media con la posibilidad de que haya oclusión cruzada y adquisición de ciertas posiciones aberrantes -- de la lengua. Estas secuelas de la pérdida prematura de dientes sólo pueden prevenirse mediante el tratamiento pulpar -- inicial. Sin embargo, el interrogante siempre fue que hacer con los molares temporales o permanentes jóvenes con caries profundas que se sospecha afectan la pulpa.

Se sabe que el tejido pulpar joven puede cicatrizar después de una lesión o una irritación. Nuestro estudio --

versa sobre un tratamiento sensato destinado a fomentar dicha cicatrización.

Sin embargo, para comprender los fundamentos de este tratamiento pulpar es esencial conocer la morfología y la anatomía celular de la pulpa de los dientes temporales y comprender cómo reacciona a la irritación. Es más, debemos saber que los principios generales de tratamiento de la pulpa adulta no suelen ser aplicables a los dientes temporales. Los problemas especiales relativos a la dentición temporal se deben a diferencias en la anatomía pulpar así como a modificaciones originadas por el proceso de resorción radicular normal.

CAPITULO I

PULPA

La pulpa es un conjunto homogéneo de células, sustancia intercelular, elementos fibrosos, vasos y nervios en contrados en el tejido conjuntivo laxo y de origen mesodérmico.

Sus cuatro funciones principales son: formadora, nutritiva, sensorial y de defensa.

La función primaria de la pulpa dentaria es la producción de dentina, y proporciona nutrición a la dentina los odontoblastos utilizando sus prolongaciones. Los elementos nutritivos se encuentran en el líquido tisular. Los nervios de la pulpa contienen fibras sensitivas y motoras, las primeras conducen la sensación de dolor, la parte motora del arco reflejo es proporcionada por las fibras viscerales motoras que terminan en los músculos de los vasos sanguíneos pulpares. La pulpa se encuentra protegida contra lesiones externas estando rodeada por la pared intacta de dentina, si se expone a una irritación de tipo mecánico, térmico químico o bacteriano puede desencadenar una reacción eficaz de defensa expresandose con la formación de dentina reparadora si es ligera la irritación, o como reacción inflamatoria si es mas seria la irritación. Durante la inflamación de la pulpa, la hiperemia y el exudado dan lugar al acúmulo de exceso de líquido y material coloidal fuera de los capila-

res tal desequilibrio nos va a dar la destrucción total de la pulpa.

La pulpa dentaria ocupa la cavidad pulpar, formada por la cámara pulpar coronal y los canales radiculares.

MORFOLOGIA PULPAR

En términos generales las cámaras pulpares de los dientes temporales y permanentes jóvenes son de forma similar a las superficies externas de los dientes. Sin embargo los cuernos pulpares mesiales de los molares temporales están más cerca de la superficie externa que los distales y por lo tanto están más expuesto a caries y traumatismos.

Así mismo comprobamos diferencias anatómicas entre las cámaras pulpares y conductas radiculares de los dientes temporales y la de los dientes permanentes jóvenes, es concebible que ciertos procedimientos endodónticos tengan que modificarse en razón de dichas diferencias.

En los dientes temporales y permanentes se van a ver una serie de diferencias o características que son determinantes para su diferenciación las cuales son:

La cámara pulpar del diente temporal está muy cerca de la superficie de la corona.

La pulpa de los dientes temporales son de mayor volumen que la de los permanentes.

Los cuernos pulpaes de los dientes temporales es es tán más cerca de la superficie dentaria externa que los --- cuernos pulpaes de los permanentes.

Las cámaras pulpaes de los molares inferiores de los dientes temporales son proporcionalmente más grandes que la de los molares superiores.

Los cuernos pulpaes son más amplios en los molares temporales, especialmente en cuernos mesiales.

Los conductos de los dientes temporales son mas - acintados que los de los dientes pemanentes.

HISTOLOGIA PULPAR

La pulpa es un tejido conjuntivo laxo especializa do. Está formado por fibroblastos y fibras, odontoblastos, - células defensivas, vasos sangufneos y linfáticos y nervios.

Durante el desarrollo el número relativo de ele-- mentos celulares de la pulpa dental disminuye, mientras que la sustancia intercelular aumenta. Conforme aumenta la edad hay reducción progresiva en la cantidad de fibroblastos, -- acompañada por aumento en el número de fibras. En la pulpa- embrionaria e inmadura predominan los elementos celulares - y en el diente maduro los constituyentes fibrosos, en un -- diente plenamente desarrollado, los elementos celulares dis minuyen en número hacia la región opical y los elementos fi brosos se vuelven más abundantes.

Las fibras de Korff se originan entre las células de la pulpa como fibras delgadas engrosandose hacia la peri

fería de la pulpa para formar haces relativamente gruesos - que pasan entre los odontoblastos y se adhieren hacia la -- predentina.

El cambio más importante en la pulpa dentaria, durante el desarrollo, es la diferenciación entre las células del tejido conjuntivo cercanas al epitelio dentario hacia - odontoblastos. El desarrollo de los odontoblastos comienza en la punta más alta del cuerno pulpar y progresa en sentido apical.

Los odontoblastos son células muy diferenciadas -- del tejido conjuntivo, están conectadas entre sí y con las células vecinas de la pulpa mediante puentes intercelulares la forma y disposición de sus cuerpos no es uniforme en toda la pulpa, estos forman la dentina y se encargan de su nutrición tanto histogénico como biológicamente deben ser considerados como las células de la dentina, además forman parte en la sensibilidad de la dentina.

En la corona de la pulpa se puede encontrar una capa sin células, inmediatamente por dentro de la capa de odontoblastos, conocida como zona de Weil o capa sub-odontoblastica y contiene un plexo de fibras nerviosas, el plexo sub--odontoblástico. La mayor parte de fibras nerviosas, amielínicas son la continuación de las fibras meduladas de las capas más profundas, y siguen hasta su arborización terminal en la capa odontoblástica. La zona de Weil se encuentra solo raras veces en dientes jóvenes.

Las células defensivas son muy importantes para - -

la actividad defensiva de la pulpa, especialmente en la ---
reacción inflamatoria. En la pulpa normal se encuentran en
estado de reposo.

Un grupo de estas células es la de los histiociti-
tos o células adventicias, se encuentran generalmente a -
lo largo de los capilares. Durante el proceso inflamatorio-
recogen sus prolongaciones citoplasmicas, adquieren forma -
redondeada, emigran al sitio de inflamación y se transfor-
man en macrófagos.

Otro tipo celular, la célula de reserva del teji-
do conjuntivo laxo ó células mesequimatosas indiferenciadas -
se encuentra íntimamente relacionada con la pared capilar y
puede diferenciarse de las endoteliales únicamente por es-
tar fuera de la pared capilar, en una reacción inflamatoria-
pueden formar macrófagos o células plasmáticas y después de
la destrucción de odontoblastos emigran hacia la pared den-
tinal, a través de la zona de Weil, y se diferencian en cé-
lulas que producen dentina reparadora.

Un tercer tipo de célula es la emigrante ameboide
o linfocítica, se cree que en las reacciones inflamatorias cró-
nicas se dirigen al sitio de la lesión. No se conoce comple-
tamente su función.

La irrigación de la pulpa entra por el agujero --
apical encontrando una arteria y una o dos venas.

La arteria que lleva la sangre forma una rica red
capilar, las venas la recogen y la regresan a través del --

agujero apical hacia vasos mayores. Las arterias se clasifican por su dirección recta y paredes gruesas, las venas de pared delgada son mas anchas con limite regular los capilares y odontoblastos forman asas cerca de la pulpa y casi -- hasta la capa odontoblastica. Las arterias tienen una capa muscular circular típica a lo largo de los capilares se encuentran células ramificadas con pericitos que son elementos musculares modificadas. La células indiferenciadas de reserva se encuentran por fuera de los pericitos dotados de proyecciones digitiformes, si no hay pericitos las células mesenquimatosas indiferenciadas de reserva se encuentran en íntimo contacto con la pared endotelial.

Existen vasos linfaticos en la pulpa dental que son transportados hacia los linfaticos regionales.

La inervación de la pulpa dental es abundante, -- por el agujero apical entran gruesos haces nerviosos que pasan hasta la porción coronal de la pulpa, los haces siguen a los vasos sanguíneos y las ramas más finas a los vasos pequeños y capilares.

La mayor parte de las fibras nerviosas son meduladas y conducen la sensación de dolor y siguen íntimamente a las arterias dividiendose en sentido coronal. Las fibras aisladas forman un plexo bajo la zona subodontoblastica de Weil llamado plexo parietal, las fibras individuales pasan a través de la zona subodontoblastica perdiendo su vaina de mielina y comienzan a ramificarse, la arborización final se

efectúa en la capa odontoblástica. Cualquier estímulo que -
llegue a la pulpa siempre provocará dolor, esta conducta se
debe a que en la pulpa se encuentra solamente un tipo de --
terminaciones nerviosas libres, específicas para captar el
dolor.

CAPITULO II

AISLAMIENTO DEL CAMPO OPERATORIO

En endodoncia como en cualquier otra rama de la odontología siempre será necesario buscar un medio libre de contaminación para poder operar dentro de la cavidad oral.

Este aislamiento se puede realizar con rollos de algodón o dique de hule, con la utilización habitual del dique de hule se ahorra tiempo, pues permite un perfecto control de saliva y aumento de visibilidad del campo operatorio. El dique impide, también el contacto de objetos extraños con los tejidos orales y reduce el riesgo de aspiración mientras que con los rollos de algodón no vamos a tener un campo operatorio estéril, sobre todo si se trata de niños y aumentamos el riesgo de accidentes operatorios.

Para poder efectuar el aislamiento con el dique de hule serán necesarios una serie de instrumentos que se describen a continuación.

DIQUE DE HULE: Esta debe de ser de caucho pesado de 5 x 5 pul. (12.5 x 12.5 cm), de espesor mediano, tener gran elasticidad, para que al introducirlo en la pieza dental no se desgarre, el color de elección va a ser el blanco puesto que este nos va a dar mayor visibilidad cuando lleguemos a la pulpa o eliminemos toda la caries, que uno de otro color. Los diques fuertes también retraen la encía próxima con gran eficacia.

ARCOS PORTA DIQUE: Instrumento usado para tener en tensión el dique de goma fuera de la cavidad oral el más usado es el arco de young, el cual consiste en un arco metálico de tres lados, con puntas de alambre duro, destinados al enganche del dique. El arco de young posibilita disponer de un campo operatorio cómodo y sujeto el dique por fuera de las mejillas del niño.

PORTA GRAPAS: Son pinzas destinadas al transporte de las grapas, ya sea para colocarlas o bien para retirarlas tienen sus extremos en forma de bayoneta ó ligeramente curvas, también tienen un sistema ajustable para abrir o cerrar las puntas.

GRAPAS: Son pequeños instrumentos de acero en forma de arco, que contienen dos aletas y abrazaderas horizontales, que tienen hoyos donde se introduce las puntas del porta grapas, las grapas se fijaran en el cuello de los dientes y ellas van a fijar el dique de goma.

La elección de las grapas para el dique de goma en las denticiones de leche y mixto son:

1A 2A, para segundas molares de leche.

3A 4A, para primeros molares de leche.

209, para incisivos y caninos de leche.

205, para molares permanentes.

14 14A, para molares permanentes parcialmente erupcionados.

00, Universal.

208, para premolares.

W8A, para premolares parcialmente erupcionados.

210, 211, para incisivos permanentes.

PERFORADORA: Con esta pieza se va a perforar el dique de hule, esta pinza cuenta con varias horondaciones de diferente tamaño, los orificios deben graduarse según el tamaño de la pieza, la distancia entre los orificios debe ser de 2 mm. Cada perforación va a ser utilizado de la siguiente forma:



Molares inferiores 2º molares sup-permanente.



1º Molares sup a inf. permanentes



Caninos permanentes



Premolares permanentes, molares temporales.



Anteriores sup permanentes, caninos temporales.



Centrales y laterales permanentes inf. y anteriores temporales.

HILO DE SEDA DENTAL: SE va a usar como medio de fijación para el dique, haciendo varias lazadas, anudándolo -- luego, se utiliza como medio de seguridad para evitar accidentes.

LUBRICANTE: Su función será un buen deslizamiento del dique en las coronas dentarias, por lo general se utiliza vaselina, este por lo general va a impedir la ruptura del dique de goma.

CONSIDERACIONES PARA LA COLOCACION DEL DIQUE DE HULE: Se describiran tres técnicas que son las principales pa-

ra la aplicación del dique de goma. Cualquiera que sea la empleada, es importante obtener una anestesia local profunda, - por vestibular y lingual para que en el momento operatorio - no tengamos problemas de dolor y perder tiempo quitando el - dique de su su sitio, el sarro que se encuentra en las pie-- zas dentales a tratar se debe de eliminar para que de esta - manera la grapa se adapte a la pieza dental con mayor facilidad. La prueba de la grapa correcta es muy importante ya que de esta manera evitaremos que se esté zafando de la pieza que estemos tratando, además se debe atar a la grapa hilo dental de unos 45 cms. de largo en una de las aletas de la grapa, - para en el caso que se desaloje se recupere fácilmente.

TECNICAS PARA APLICAR EL DIQUE DE HULE: En general existen tres opciones para aplicar el dique de caucho.

En el primer método, puede engraparse la pieza más posterior del arco, se hace deslizar el dique sobre la grapa y luego sobre todas las otras piezas que han de estar expuestas.

La segunda técnica puede llevarse a cabo solo cuando las aletas de la grapa están ya aseguradas en el dique, - el cual a su vez, está extendido sobre la estructura de ---- young, luego se lleva toda la construcción a la pieza que ha de engraparse y después se asegura.

El tercer método consiste en deslizar el arco de - la grapa a travez del apoyo más posterior del dique de cau-- cho. Entonces con las pinzas en una mano y la otra sostenienen

do las esquinas del dique, que se llevan hacia arriba, se lleva la grapa con el dique ya añadido a la pieza, y se asegura con los dedos, apretando el material lubricado sobre las aletas una por una para sellar la pieza. Se extiende el dique para recibir la estructura de Young, se aíslan las -- piezas restantes y se sacan, para prevenir que se desalojen.

Pasos posteriores al aislamiento.- Se van a retirar las o la grapa con el portagrafa cuidando de no lastimar al paciente. Se retira el dique de hule de la cavidad bucal previamente separado del arco de Young.

Limpiamos la cara del paciente. Nos aseguramos de que no haya quedado ningún pedazo del dique en la boca.

CAPITULO III

ANESTESIA

El paciente pediátrico no es meramente un adulto-pequeño, las funciones psicológicas en los niños puede variar considerablemente respecto de las mismas funciones en el paciente mayor, se sabe de muchos casos de morbilidad y mortalidad en instancias en que la dosis medicamentosa - dentro de límites adultos aceptables fueron administradas a pacientes pediátricos.

Al administrar un anestésico, las dosis subsiguientes para el mismo paciente podran ser modificadas de acuerdo con esa respuesta inicial.

Los anestésicos locales son todos aquellos drogas que inhiben el impulso nervioso en cualquier parte de la neurona, suprimiendo la sensibilidad, pero conservando el sentido del lado, la movilidad y otros sentidos, su principal característica es la reversibilidad. Deben de presentar los siguientes requisitos:

Periodo de inducción, costo para poder intervenir sin pérdida de tiempo. Duración prolongada, ya que algunos tratamientos son tardados de realizar.

Ser profunda e intensa, permitiendo hacer la labor endontica en completa insensibilización.

Lograr campo izquémico, para poder trabajar mejor-

con más rapidéz y evitar hemorragias.

No ser tóxico ni sensibilizar al paciente, las dosis empleadas deben ser bien toleradas y no producir reacciones desagradables. No ser irritante, para facilitar una buena reparación postoperatoria y evitar los dolores que pueden presentarse después de la intervención.

Los anestésicos se dividen en: Naturales, sintéticos y semisintéticos. Dentro de los sintéticos se encuentran La Cocaína, La lidocaina, la mepivacaina y la prilocaina entre otras que son las de más importancia. Todos son derivados del ac. benzoico y corresponden al grupo de las anilidas que son los que más empleamos.

ANILIDAS Clorhidrato de lidocaina (Xilocaina)
 Clorhidrato de Mepivacaina (Carbocaina)
 Clorhidrato de Prilocaina (citanest).

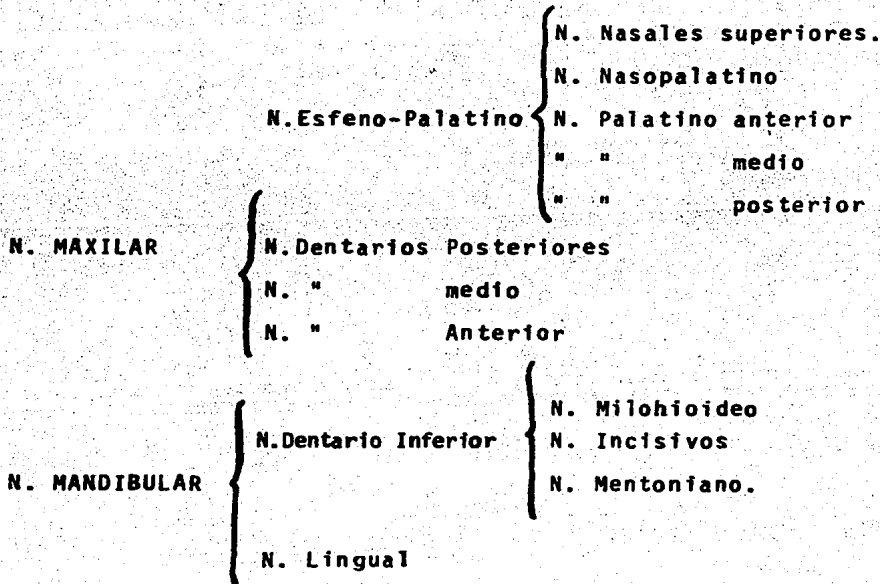
Lidocaina; es potente y de diferentes aplicaciones, adecuado para infiltración, bloqueo nervioso y de superficie, de efecto anestésico rápido y enérgico, produce acción sedante y se metaboliza a nivel del hígado.

Mepivacaina; Mismos efectos clínicos que la lidocaina, no se difunde bien en los tej. y su duración es mayor.

Procaina; produce poca anestesia tóptica, dura aproximadamente una hora, de comienzo rápido, bloquea las fibras nerviosas pequeñas y grandes.

Para lograr una analgesia completa hay que depositar el anestésico en la proximidad inmediata de la estructura nerviosa que va a anesthesiarse, para esto debemos conocer la anatomía oral y en especial el nervio trigémino.

El trigémino es el más grande de los N. craneales; es sensitivo para la cara, las mucosas bucal y nasal; y motor para los músculos de la masticación. Mencionaremos las ramas más importantes que nos sirven de referencia para la técnica adecuada de anestesia que empleamos.



TECNICA LOCAL.

Como la estructura del hueso cortical joven permite una infiltración adecuada los procedimientos operatorios pueden llevarse a cabo en la mayorfa de las regiones de la Cav. oral.

La inyección debe practicarse lentamente a fin de evitar la dislaceración de los tej. Los niños son muy sensibles a las inyecciones en la región de la espina nasal o la infiltración de los incisivos centrales superiores. El dolor debido a la dislaceración de esta zona puede reducirse ejerciendo contrapresión con la punta de un dedo en los orificios nasales. Se recomienda suplementar la infiltración - Vé con anestesia Palatina, recomendable para los procedimientos operatorios en los molares permanentes sup. con formación incompleta de las raíces. Este procedimiento puede llevarse a cabo en los dientes anteriores y posteriores, la cual se usará aguja corta y algún anestésico tóxico y jeringa tipo carpule de succión.

ANESTESIA DE BLOQUEO MANDIBULAR.

En la infancia cambia la posición del orificio -- mandibular debido a las distintas proporciones existentes -- entre el cuerpo y la rama ascendente de la mandibola. Durante el crecimiento, la posición de ésta línea se va desplazando, y desde la dirección oblicua e inferior que tiene el niño pequeño, adquiere un curso casi paralelo al plano de oclusión en el adulto. El procedimiento para llevar a cabo

el bloqueo mandibular es el siguiente: el operador palpa -- los bordes anterior y posterior de la rama ascendente y localiza la concavidad de cada uno de ellos. Los dedos libres se sitúan bajo el cuerpo del maxilar inferior para estabilizarlos. Con la palpación se localiza el fondo de entrada y se determina el sitio de la inyección, en relación a los planos horizontal y sagital, la solución debe depositarse -- en el punto en que la aguja reposa en el surco que representa la elongación posterior del cañán mandibular que se sitúa en la porción más estrecha y a dos tercios de camino -- desde la concavidad anterior. La jeringa se introduce desde el lado opuesto al que se va a anestesiar. La inyección se administra lentamente dejando una cantidad mínima de solución en el cartucho, al retirarse y a la mitad de su recorrido, se deposita la anestesia para el nervio lingual.

ESTUDIO RADIOGRAFICO.

La radiología es un arma indispensable para el -- diagnóstico y la planificación terapéutica en odontopediatría.

La exploración radiográfica es más eficaz que los métodos clínicos y fibroópticos en la detección de las lesiones cariosas proximales precoces, la exactitud varía con el grado de caries examinada, edad y la técnica empleada.

Las exposiciones pulpares y las lesiones traumáticas pueden condicionar la necrosis de la pulpa y el desarrollo de lesiones periapicales, se consigue el diagnóstico y --

el grado de destrucción, el pronóstico y la opción terapéutica.

En las lesiones traumáticas, cuando se sospeche de fractura radicular, se practican radiografías con angulaciones verticales, sobre el grado de desarrollo o reabsorción radicular, para controlar la cicatrización, detectar, dislaceración, obliteración de la pulpa y reabsorción.

Antes de afrontar el tratamiento endodóntico para determinar la morfología radicular, nivel de la amputación, elección de la técnica de relleno radicular etc., para controlar la evolución del diente.

TECNICAS.

Dada la limitación de espacio que ofrece la boca del niño es preferible utilizar radiografías periapicales pequeñas. En muchos casos se utiliza un dispositivo de sujeción de la placa, las molestias se evitan cubriendo sus bordes con cera blanda.

Para el diagnóstico de la caries es indispensable la técnica de aleta de mordida para conseguir superficies con mínima superposición, para ello empleamos un asa con dispositivo para mantener la dirección de la placa.

INTERPRETACION.

La detección de las lesiones cariosas precoces es de enorme interés. Debemos de familiarizarnos con las radiolucencias de carácter anatómico y proyecional que se obser

van en las coronas y en las regiones cervicales.

La radiología es un método de detección de las caries proximales superior a la exploración clínica. Una clasificación radiográfica de la extensión de las regiones cariosas proximales que se utiliza con frecuencia es la siguiente:

Lesión en la mitad externa del esmalte, que alcanza más de la mitad del espesor del esmalte, pero que no llega a la unión amelodentinaria. Que alcanza la unión amelodentinaria. Que se extiende por el interior de la dentina, aunque en menos de la mitad de su espesor.

Que se introduce a través de la dentina en más de la mitad de su espesor.

En los dientes de leche la cámara pulpar suele ser comparativamente mayor que en los permanentes. Una complicación frecuente de la pulpotomía en los molares de leche es la reabsorción interna, que con frecuencia se localiza en el nivel de la amputación. Después de una pulpotomía con buena evolución radiográficamente puede observarse una barrera de tejido duro.

En el diagnóstico de las fracturas radiculares es fundamental realizar un examen radiográfico, utilizando angulaciones distintas. Las fracturas oblicuas suelen presentar un límite típico doble en las radiografías. Después de una luxación es frecuente que se observen reabsorciones radiculares externas.

La región periapical suele ser bastante difícil de interpretar en las radiografías efectuadas a los niños, debido a la estrecha relación existente entre la raíz de los dientes de leche y los dientes permanentes en desarrollo. La destrucción ósea que se produce tras la necrosis pulpar en los molares de leche suele situarse en el nivel interradicular. La pared subpulpar es fina y contiene con frecuencia canales accesorios.

PROTECCION CONTRA LA RADIACION.

Los efectos de la radiación dependen de la zona corporal irradiada. Los riesgos son particularmente importantes en el niño, cuyos tejidos inmaduros y en crecimiento resultan especialmente sensibles. La dosis gonadales son superiores en los niños que en los adultos debido a la menor distancia existente hasta las gonadas.

Hay que proteger al niño mediante un delantal de plomo con un grosor de 0.25 M. éste delantal debe cubrir la mayor parte del cuerpo y el tiroides. Estos delantales pueden sustituirse por collarettes o baberos emplomados.

CAPITULO IV

INSTRUMENTAL PARA ENDODONCIA

En los tratamientos endodonticos tendrá un lugar muy importante el instrumental. Aunque en algunos casos la destreza del operador reemplaza con éxito la falta de algún instrumento, generalmente teniendo el instrumento adecuado se hará el trabajo operatorio con mayor facilidad, precisión y rapidez, así tendremos instrumental específico para cada caso.

- 1.- Instrumental para diagnóstico
- 2.- Instrumental para anestesia
- 3.- Instrumental para aislar el campo operatorio
- 4.- Instrumental para preparación quirúrgica.
- 5.- Instrumental de obturación.
- 6.- Esterilización del instrumental.

1.- Instrumental para diagnóstico.- Para el diagnóstico será necesario un espejo, una pinza para algodón y un explorador. Durante la exploración pudieran necesitarse cucharillas para remover dentina desorganizada.

Instrumental de diagnóstico del estado pulpar.- Para el diagnóstico pulpar y periapical, se utilizará lámpara de transiluminación, vitalómetro y elementos apropiados para las pruebas de frío (hielo) y calor (modelina calentada), proporcionados en la intensidad deseada.

Radiografías. Las placas radiográficas son un com

plemento esencial para el diagnóstico, en el caso de las radiografías intraorales se requiere para su obtención, un aparato de Rayos X y compartimientos especiales para el revelado inmediato de la placa, en el caso de radiografías extraorales se harán en laboratorios especializados.

II.- Instrumental para Anestesia.- Para la anestesia ya sea local o regional se utilizarán exclusivamente jeringas metálicas con cartuchos de soluciones anestésicas diversas adecuadas para cada caso, agujas desechables de distintos largos y calibres, se utilizarán también pomadas, ápsitos, pulverizadores para anestesiar la superficie, antisépticos para el campo operatorio, isopos de algodón y pequeños trozos de gasa.

Es indispensable en todo momento disponer de una jeringa de vidrio esterilizada con agujas cortas y largas para la administración por vía parenteral de los fármacos indicados en casos de accidentes por la anestesia.

III.- Instrumental para aislar el campo operatorio.- El aislamiento en el campo operatorio siempre será indispensable, el método elegido será el absoluto aunque no desechándose el relativo. El instrumental y técnica de ambos métodos está explicado ampliamente en el capítulo correspondiente a procedimientos de aislamiento.

IV.- Instrumental para la preparación quirúrgica.- El instrumental empleado para la preparación de cavidades -

y para el acceso a cámara pulpar serán instrumentos manuales como piedras de diamante y fresas de carburo en diferentes formas y grosores.

Durante la intervención endodóntica se usará repetidamente la jeringa de aire de la unidad, para purificar el aire proyectado sobre el campo operatorio, se aconseja colocar un algodón esterilizado antes del pico de salida.

Para el lavado de la cavidad y la irrigación de la cámara y de los conductos, se usa jeringa de vidrio con aguja acodada de extremo romo. Aspiradores de polvo y líquido.

INSTRUMENTAL PARA ENSANCHAR Y LOCALIZAR LA ENTRADA DE LOS CONDUCTOS RADICULARES.

Se utilizarán exploradores, sondas y fresas.

Sondas: Son instrumentos de exploración de distinto calibre se emplean para buscar la accesibilidad a lo largo del conducto. Su sección transversal es circular y su diámetro disminuye paulatinamente hasta terminar en una punta muy fina para dientes posteriores e inferiores se emplean sondas con mangos cortos, los hay también sin mango, usados con portasondas de diferentes longitudes.

EXTIRPADORES DE PULPA O TIRANERVIOS.

Instrumentos pequeños dotados de pequeñas lengüetas retentivas, donde queda atrapado el filete radicular, los hay en diferentes calibres, los cuales se utilizaran --

proporcionalmente a la extensión del conducto. El acero de estos instrumentos debe ser resistente y flexible para su fácil adaptación en la forma del conducto.

Los extirpadores con aletas cortantes sólo en el extremo del instrumento, conocidos como curetas apicales -- son útiles para la remoción de restos pulpares en la parte apical.

INSTRUMENTOS Y ADITAMENTOS USADOS PARA LA CONDUCTOMETRIA.

Estos están ideados para medir la longitud del -- conducto como: dispositivos para sondas, sondas, tapas de goma, medidor grove, etc.

INSTRUMENTOS PARA LA PREPARACION QUIRURGICA.

Los instrumentos de elección son los ensanchado-- res o escariadores y limas. Los hay de acero al carbono y de acero inoxidable.

Ensanchadores: Son instrumentos con forma de espiral, cuyos bordes y extremos son agudos y cortantes, trabajan por impulsión y rotación, se obtienen de distintos largos.

Limas: Son instrumentos ideados para el alisado de las paredes del conducto, aunque también contribuyen en el ensanchado, la espiral es más cerrada que en los ensanchadores, con un extremo terminado en punta cortante. Trabajan - por impulso y rotación. La numeración corresponde al diámetro de su parte activa.

INSTRUMENTOS PARA LA OBTURACION.

El instrumental es variable y de acuerdo a la técnica usada.

Sécador de conductos.- Instrumento usado cuando se deshidratan las paredes del conducto antes de su obturación, puede ser sustituido por una jeringa de aire comprimido, aunque lo mejor es usar puntas de papel.

Léntulos: Son los obturadores ideados por Léntulo, son instrumentos en forma de espiral invertida que girando a baja velocidad depositan la pasta obturadora dentro del conducto.

Atacadores para conducto: Son instrumentos que se usan para comprimir los conos de gutapercha o algún cemento medicado al conducto, son vástagos lisos de corte transversal circular unidos a un mango.

Espaciadores: Son vástagos lisos y acodados de forma cónica terminados en una punta aguda que al ser introducida entre los conos de gutapercha colocados en el conducto y las paredes del mismo permiten obtener espacio para nuevos conos, consta de un mango.

Loseta y espátula para cementos: Son necesarios para preparar pastas y cementos para la obturación.

Esterilización del Instrumental. Todo el instrumental debe de ser lavado con agua y jabón primeramente para eliminar cualquier resto que haya quedado, aunque los instrumentos pequeños sean difíciles de lavar, se debe te-

ner mayor empeño en ellos porque un mal cuidado dañarfa su-
filo.

Los métodos de esterilización más usados son los-
siguientes:

Ebullición

Calor Seco

Calor húmedo

Agentes Químicos: Los pequeños instrumentos que -
se usan durante la intervención como limas, sondas, ensan--
chadores, se limpian en un rollo de algodón embebido en al-
cohol y se mantienen en un esponjero con antiséptico.

Los conos absorbentes, rollos, y torundas de algo
dón pueden meterse en cajas cerradas después de ser esteri-
lizados en calor seco y mantenerse listas hasta el momento-
que vayan a usarse.

FARMACOLOGIA

En cada individuo ya sea niño o adulto, se van a presentar variables diferentes en la administración de un fármaco, esto se va a dar como resultado de los cambios metabólicos que producen la biotransformación de los medicamentos y los procesos patológicos que se va a ver involucrados.

Al administrar un fármaco en un individuo se debe tener en cuenta los factores individuales de variabilidad, ya que la administración de un fármaco por vfa oral puede depender del estado de funcionamiento intestinal, de la superficie de absorción y de la utilización similar de otros fármacos; en cambio el administrar por vfa intramuscular dependerá en su absorción de la presencia o no de edema y del estado de la circulación local.

En los niños para la administración de fármacos ya sea por vfa oral, intramuscular o intravenosa, se utilizarán las siguientes reglas :

Regla de Clark:

$$\frac{\text{Peso del niño en Kg} \times \text{dosis adulta}}{70} = \text{Dosis para niños}$$

Regla de Young:

$$\frac{\text{Edad del niño en años} \times \text{dosis adulta}}{\text{Edad} + 12} = \text{Dosis para niños}$$

Las conductas de un fármaco son múltiples y muy variadas ya que nos van a dar diferentes respuestas en el me

tabolismo, según el tipo de medicamento usado.

El funcionamiento de ciertos órganos tiene también gran importancia en los niveles séricos de un fármaco y en la velocidad de eliminación de los mismos.

Un fármaco que estimula o actúa sobre un receptor produciendo un efecto directo, se denomina agonista; - aquel fármaco que bloque o impide la acción de un agonista es denominado antagonista.

Los efectos adversos que van a presentar algunos fármacos en el metabolismo tales como náuseas, vómitos, -- alergias, mareos, adema, parálisis muscular, etc., se van a deber a la no elección adecuada del medicamento, sobredosis accidental, administración no correcta de las dosis. - Esto no se debe confundir con las reacciones secundarias - de algunos medicamentos.

Cuando estos efectos tóxicos se manifiestan en - los pacientes se debe suspender el tratamiento, y establecer las relaciones existentes entre dosis terapéutica y dósis en las cuales aparecen determinados efectos adversos.

Los medicamentos más usados en la práctica diaria son: Los antibióticos, analgésicos, anestésicos, medicamentos locales y barbitúricos, los cuales se revisarán - brevemente a continuación:

1.- Anestésicos: Ya revisados anteriormente podemos resumir que se dividen en naturales sintéticos y semi-sintéticos. Dentro de los sintéticos que son derivados del

ácido benzoico y que corresponden al grupo de las amidas, -
son los siguientes:

(Lidocaína al 2%). Xilocaina. De acción rápida --
sin vaso constrictor, produce anestesia pulpar de 10-15 mi-
nutos y de tejido blando de 60 a 75 minutos, con vaso cons-
trictor, anestesia pulpar de 60 minutos y tejido blando de -
3 a 5 horas aproximadamente.

Carbocafna (Mepivacaína al 2%) de acción rápida -
y corta sin vaso constrictor produce anestésia pulpar de 30
min. y de tejidos blandos de 2 horas, con vaso constrictor-
produce anestesia pulpar de 60 min. y de tejidos blandos de
3 a 5 horas.

Citanest (Prilocafna al 4%) de acción rápida y --
prolongada sin vaso constrictor produce anestesia pulpar --
de 60 min. y en tejidos de 2-4 hrs. con vaso constrictor --
produce anestesia pulpar de 5-15 min., y en tejidos blandos
de 1 a 1 1/2 horas.

2. Analgésicos. Su función primaria es el alivio-
del dolor de moderado a severo, alteran la respuesta psico-
lógica del paciente al dolor, suprimen la ansiedad y la ---
aprensión, los agentes más empleados son: meperidina (deme-
rol), en dosis terapéuticas produce anagesia, sedación y de
presión respiratoria, la acción se produce al comienzo de -
las 10-15 min. de administración I.M. y a los 20-60 Min. de
admon. oral. La dosis recomendada de meperidina para niños-

es de 1-1.5 mg/kg. de peso corporal hasta un máximo de 100-mg. x vfa oral intramuscular y S.C.

Alfaprodina (Nisenti) tiene un comienzo de acción-- más rápida y duración breve, doblemente potente que la mepe-
ridina, la acción comienza a las 5-10 min. vfa I.M. ó S.C.,
de 1.0 mg/kg. de peso corporal.

Fentanil (sublimaze) analgésico narcótico y sedante
aproximadamente, 50 veces más potente como analgésico que -
la morfina. En rapidez y duración de acción es aproximada--
mente es igual a la alfa prodina.

3.- Antibióticos. Se denominan antibióticos las sus-
tancias producidas por vegetales inferiores o microorganismos
capaces de detener el crecimiento y la multiplicación -
de otros microorganismos (acción bacteriostática) y even---
tualmente matarlos o destruirlos (acción bactericida) sin -
provocar efectos tóxicos en el huesped.

El antibiótico ideal debera: 1) Deberá ser selecti-
vo y efectivo contra los organismos sin lesionar al huesped
2) Bactericida y bacteriostático, 3) No volverse ineficaz -
como resultado de la resistencia bacteriana. 4) No ser inac-
tivado por enzimas, protefnas plasmáticas o lfquido tisular
5) Alcanzar rápidamente niveles bactericidas en el cuerpo y
mantenerlos por largos periodos. 6) Poseer los menos efec-
tos adversos posibles.

Dependiendo del antibiotico existen varios mecanis-
mos de acción como son: 1) inhibición de la síntesis de la-
pared celular. 2) Alteración de la permeabilidad de la mem-

brana celular bacteriana. 3) Alteración de la síntesis de los componentes celulares bacterianos. 4) Inhibición del metabolismo celular bacteriano.

Dentro de los antibióticos usados en odontología infantil tenemos: Penicilina. Descubierta por Fleming en 1929 se obtiene de varias especies del género penicillun. Es activa sobre un gran número de gérmenes grampositivos y gramnegativos, algunas especies de actinomyces, virus y sobre espiroquetas como el traponema pallidum. Es el antibiótico más popular y más extendido, pero tiene dos inconvenientes:

1) Aunque es muy poco tóxico puede sensibilizar y provocar importantes trastornos alérgicos e inclusive choque anafiláctico.

2).- Puede favorecer el desarrollo y crecimiento de cepas resistentes como el estafilococo (micrococos pyogenes) y hongos(candida albicans).

En infecciones bucales de origen periapical y como prevención de la endocarditis bacteriana sub-aguda en cirugía oral, se acostumbra administrar penicilina B (fenoximetil penicilina).

DOSES:

Penicilina G Procaínica Intramuscular 600,000 U.I.c/24 Hrs.
Penicilina B Intramuscular 400,000 U.I.c/24 Hrs.

Amplicina.- Es una penicilina de amplio espectro pero sensible a la penicilinasas. Es quizá la penicilina sintética más utilizada, es el antibiótico más activo contra los enterococos y anaerobios facultativos.

Dosis: se va administrar por vfa bucal 100 mg/kg. - de peso corporal por día dividido en 4 dosis a intervalos - de 6 horas.

Eritromicina.- Es el sustituto clásico para pacientes alérgicos a la penicilina. Actúa contra algunas cepas - de estafilococos productores de penicilinaza y recomendada - en infecciones periapicales, un profilaxis y terapéutica in - fecciosa bucal. La eritromicina es bacteriostática o bacte - ricida dependiendo de la dosis y la infección. Usualmente - en las infecciones dentales, dosis bajas son bacteriostáti - cas y dosis altas bactericidas. Actúa inhibiendo la síntesis de proteína.

Dosis: Intramuscular 5-8 mg/kg. de peso diariamente.
intravenosa 15-20 mg/kg de peso diariamente.
Oral 20-40 mg/kg. de peso corporal por día -
divididas en 4 dosis en intervalos de 6
horas.

Lincomicina y Clindamicina.- Su empleo debe conser - varse para pacientes que no pueden ser tratados con penicili - na ó eritromicina. Debido a que sus efectos adversos pueden - ser graves, puede ser peligroso emplearlas en pacientes den - tales.

La clindamicina se absorbe mejor y es más potente -- que la lincomicina, pero posee efectos colaterales más fre - cuentes. Estos antibióticos inhiben la síntesis proteica bac - teriana y generalmente son bacteriostáticos pero en dosis -- elevadas son bactericidas.

Debido a su habilidad para penetrar al hueso son -- particularmente útiles en el tratamiento del la osteomeli-- tis incluyendo el hueso alveolar.

Estas drogas se encuentran disponibles como cápsu-- las líquidas y preparaciones inyectables.

Lincomicina: vfa oral 25-50 mg/kg de peso se admi-- nistra (No usar en niños menores de 1 mes de edad) de 3 a 4 veces por día.

Clindamicina: Varfa de acuerdo con la sal prescrita. Para la fórmula de clorhidrato es de 150-300 mg/kg. de peso, para el clorhidrato de palmito es de 8-12 mg/kg. y la forma de fosfato solo es para inyección cada 24 horas divididas - en 3-4 dosis. (No usar en niños con 1 mes de nacidos)

4.- Medicamentos Locales: Son empleados en endodon-- cia, para mantener el conducto, que va a ser obturado, esté-- ril. Para ello se emplea la terapeutica tópica de antisépti-- cos y antibióticos, los cuales actúan destruyendo los micro-- organismos, o al menos inhibiendo su crecimiento y multipli-- cación hasta lograr que el conducto queda libre de gérmenes. A continuación mencionaremos los medicamentos locales más -- usados en endodoncia infantil:

Eugenol.- Es el más efectivo de los aceites esencia-- les, su acción es analgésica y antipiretica; es la droga pre-- ferida para usarse después de la remoción de una pulpa vital.

Paramonoclorofenol alcanforado: No es irritante y es un desinfectante estable y efectivo de los conductos radiculares. Esta droga debe ser parte del tratamiento de endodoncia.

Formocresol: Es un antiséptico efectivo, pero también es un severo irritante tisular, ésta droga traspasa el foramen apical causando irritación a los tejidos periapicales.

Yoduro de Timol: Es sedativo, ligeramente anestésico, no irrita la pulpa. Está compuesto principalmente de diyoduro de timol. Debido a sus propiedades antisépticas se usa en los materiales que llenan los conductos de la raíz.

Hidróxido de calcio: Es auto estéril, provoca la oclusión parcial de los tubulos dentinarios y la formación acelerada de dentina secundaria. Se observa remineralización y desecación de la dentina cariada.

Oxido de Zinc y Eugenol: Es un buen protector pulpar posee propiedades sedativas, anodinas, desensibilizantes y antisépticas, actúa como un cemento impermeable a las bacterias.

5. Barbitúricos.- En niños, la dosis de una droga se puede reducir relativamente con respecto al peso. Sin embargo, cuando es posible, es mejor utilizar una dosis que se ha determinado por lo práctica en lugar de confiar en la fórmula estándar. Existe el peligro de que si se administran muy frecuentemente una droga, se pueden alcanzar niveles tóxicos debido a la acumulación. Los barbituratos. Pueden actuar a nivel del tálamo donde inhiben la conducción ascendente en el sistema activante reticular, con lo cual interfieren en la transmisión de los impulsos a la corteza.

Los barbituratos han sido dosificados según la iniciación y la duración del efecto. Se encuentran 4 categorías. 1) Acción ultrabreve. (se usa como anestésicos). 2) acción breve; 3) Acción intermedia (se usan como sedantes hipnóticos) y 4) Acción prolongada. (se usa como agente antiepiléptico I.V.) Contraindicaciones; hipersensibilidad al barbiturato, problemas hepáticos, en enfermedades respiratorias con disnea o obstrucción. Los barbitúricos producen somnolencia, letargo, y sedación residual. El uso prolongado de estos agentes, aún en dosis terapéuticas, puede conducir a dependencia (Psicológica y Fisiológica).

CLASIFICACION	NOMBRE	DOSIS SEDANTE	DOSIS HIP Y PREO NOTICAS PERATORIA
Larga Duración	Fenobarbital (Luminal)	15-30 mg 2-4 al día	100 mg. 1-2 hrs. antes del procedimiento
Duración corta a Intermedia	Amobarbital (Amytal) Pentobarbital (Nembutal) Secobarbital (seconal)	30-60 mgs. 2-4 veces al día	100 mg. 1/2-1 horas antes del procedimiento.

Duracion Ultracorta

**Tiopental
(pentothal)
Metoexital
(bevital)**

**Para anestesia general, se necesi-
ta ajustar la dosis individualmen-
te.**

CAPITULO V

RECUBRIMIENTOS PULPARES

Los recubrimientos pulpaes se van a dividir en -
dos grupos:

I.- Recubrimiento pulpar indirecto

II.-Recubrimiento pulpar directo

I.- Recubrimiento Indirecto.- El Recubrimiento In
directo ó protección pulpar indirecta va a ser el tratamien
to que tiene por objeto preservar la salud de la pulpa que-
está cubierta por una capa de tejido dentinario que puede -
encontrarse sano, contaminado o descalcificado. En este trata
miento vamos a eliminar la caries superficial de la lesión-
sellando la cavidad con un agente germicida.

a). Indicaciones.- Este tratamiento va a estar in
dicado en:

- Aquellos dientes que se consideren libres de sin
tomas de púlpitis.
- En caries dentinarias no penetrables.
- En caries dentinarias profundas que no tengan co-
municación pulpar aparente.
- En aquellos dientes que hayan sufrido fractura, -
que haya dejado dentina descubierta sin haber lle-
gado a la pulpa.

b). Contraindicaciones.

- Dientes con necrosis pulpar.

- Dientes con reacción apical.
- Dientes con procesos que involucran pulpa.
- Dientes que tengan exposición pulpar
- Dientes con movilidad y cambio de color.
- Radiograficamente con lámina dura interrumpida - espacio periodontal ensamblada.

c). Pasos a realizar.

Se realiza estudio radiográfico periapical, se -- administra anestesia con la técnica y anestesia adecuada, - se aísla el campo operatorio con dique de goma. La remoción del tejido cariado, se realiza con fresas grandes de bola y de carburo (331). 6 con cucharillas filosas, teniendo en --- cuenta la anatomía de la cámara pulpar del niño, las pare-- des de la cavidad deben de ser alisadas con fresa de fisura hasta no dejar caries dentinaria adamantina que pudiera in--ervenir en el sellado. La forma de la cavidad será de acuer--do, bajo las variantes de operatoria infantil. El lavado de la cavidad se hará con un antiséptico del tipo hipoclorito--de sodio o bien con alguna solución estéril como agua bides--tilada y se seca con torondas de algodón.

Se va a colocar en la base de la cavidad un cemen--to capaz de proteger a la pulpa, que sea germicida y que es--timule a los odontoblastos para la formación de neodentina. Existen dos medicamentos de elección, el hidróxido de calcio y el óxido de zinc y engenol.

Si la cavidad es superficial, se va a colocar só-

lo una capa de hidróxido de calcio o de óxido de zing y eugenol, si es un poco más profunda, se usarán los dos medicamentos primero el hidróxido de calcio y luego el óxido de zinc y eugenol.

Según la profundidad y el estado de la dentina remanente se podrá saber si es definitivo el tratamiento o -- temporal para poder colocar la obturación definitiva con -- amalgama. El tratamiento puede realizarse en una sesión o - en varias citas, según el plan de tratamiento.

II.- Recubrimiento Directo. - El recubrimiento -- pulpar directo va a ser el tratamiento endodóntico que va a tener por objetivo mantener la función de una pulpa expuesta y lograr su cicatrización mediante el cierre de la bre-- cha con tejido calcificado.

a).- Indicaciones.

- Cuando la pulpa está expuesta por un proceso carioso, no exista inflamación y que sea muy pe-- queña la exposición.
- Cuando por accidente tocamos un cuerno pulpar.
- En fracturas que sólomente haya quedado una pe-- queña exposición de tejido pulpar.

b).- Contraindicaciones.

- Dientes con proceso carioso que involucran gran parte de la pulpa.
- Dientes con procesos infecciosos.
- Dientes con exposición pulpar contaminada.

- Dientes con exposición pulpar amplia.
- Dientes con necrosis pulpar
- Dientes con reabsorción apical
- Dientes con exposiciones múltiples.

c).- Pasos a realizar.

Este tipo de recubrimiento debe de realizarse inmediatamente después de la exposición pulpar a fin de evitar la contaminación y el tratamiento no resulte.

Se realizará el estudio radiográfico periapical de las piezas afectadas; se administrará la anestesia de elección y con la técnica adecuada, se hará el aislamiento del campo operatorio con dique de goma y con la técnica adecuada. Es un paso muy importante en este tratamiento para evitar la contaminación.

La remoción del tejido carioso se hará confresas de carburo, las paredes se alisan confresa de fisura, también se usan cucharillas para quitar dentina reblandecida y por último se le dará la forma a la cavidad de retención. El lavado se debe hacer con un líquido estéril como el agua bidestilada.

Realizada la comunicación, se deja sangrar la herida y se espera a que el sangrado cese por sí solo y forme un coágulo, se coloca una torundita embebida en solución isotónica de cloruro de sodio. Otra técnica es hacer compresión con una torunda pequeña de algodón que contenga agua oxigenada al 3%, cesado el sangrado y con mucho cuidado se-

lava con abundante líquido estéril y se aspira al mismo tiempo, se seca con algodón sin traumatizar la pulpa.

La base medicada se aplica sobre la comunicación.- Los medicamentos de elección son el hidróxido de calcio y el óxido de zinc con engenol, este se aplica presionando muy suavemente, después de colocarlos, se sobreobtura con óxido de zinc y eugenol con endurecedor y se mantiene en período de observación. Los dientes tratados no se volverán a abrir hasta que hayan pasado 6 u 8 semanas.

Es muy importante el control radiográfico postoperatorio por que se va a observar la formación del puente dentinario. Terminado el período de observación, se anestesia, se aísla y se retira la curación. Entonces se observa una base sólida de dentina en caso de éxito, conviene aplicar nuevamente un recubrimiento con hidróxido de calcio, una capa de óxido de zinc y eugenol, si hay necesidad de otra base cemento de carboxilato y se restaura el diente de manera tradicional.

Al caer en fracaso se puede volver a intentar, en caso de que no haya pulpitis, y ahí se verá la necesidad de eliminar la pulpa totalmente o parcialmente.

CAPITULO VI

PULPOTOMIA

La pulpotomía puede definirse como la eliminación completa de la porción cameral de una pulpa viva puesta, se guía de la aplicación de curación o medicamento adecuado - que ayude a la pieza a curar y a preservar su vitalidad.

Es muy importante la conservación de las piezas - primarias, en las arcadas infantiles, ya que una pieza sana es el mejor mantenedor de espacio.

Indicaciones:

Las indicaciones para la pulpotomía en un diente - deciduo son las siguientes: 1) el paciente no deberá tener antecedentes algunos de dolor espontáneo; 2) no debe haber evidencia radiográfica de calcificaciones intrapulpares, al teraciones de la bifurcación o resorción interna; 3) cuando la pulpa es abierta y se ha amputado la sección coronal, el sangrado deberá ser normal con formación de coágulo en tres a cinco minutos; 4) no se deberá encontrar pus ni exudado - en el sitio de la exposición antes de que ocurra el sangrado; 5) cuando por accidente se perfora la cámara pulpar; -- 6) cuando por fractura la exposición pulpar sea amplia; 7) - en dientes jóvenes cuyas raíces no estén completamente for madas, ya que el tratamiento abarca solamente cámara pulpar 8) en pulpitis incipientes.

Contraindicaciones.

Este tratamiento no se debe realizar cuando: 1).-

Existan dientes con infección pulpar; 2). Piezas con inflamación pulpar; 3). Cuando hay destrucción osea; 4). Dientes cuya raíz esté reabsorbida; 5). Que presenten bastante destrucción coronaria.

Ventajas.

Las ventajas reconocidas a la pulpotomía son: 1). No hay necesidad de penetrar en el conducto radicular, lo cual es particularmente ventajoso cuando se trata de dientes de niños con el foramen bien amplio o de dientes adultos con conductos estrechos; 2). Las ramificaciones apicales cuya limpieza mecánica y obturación es difícil quedan con una obturación natural de tejido pulpar vivo; 3). No existen riesgos de accidentes, tales como la ruptura de instrumentos o perforaciones en los conductos; 4). No hay peligro de dañar los tejidos periapicales con medicamentos o instrumentos; 5). Se evitan las obturaciones incompletas o las sobreobturaciones, pues el conducto está obturado con un medio natural; 6) Si la pulpotomía fracasara después de un tiempo de realizada la intervención, todavía podría hacerse el tratamiento de conductos; 7). La pulpotomía puede realizarse en una sola sesión.

Técnica operatoria.

Primero debemos contar con la radiografía ya que esta nos va a dar una base para el tratamiento a seguir.

El paciente debe contar con una buena anestesia ya sea local o regional para no tener problemas posteriores

como dolor.

El aislado se va a efectuar con el dique de goma y la técnica a seguir será elegida por el operador.

El primer paso para la técnica de la pulpotomía será en el caso de que se encuentra dentina reblandecida -- eliminarla con una cucharilla filosa, ya que se eliminó ésta, desde el sitio de exposición se rebaja el piso entero -- utilizando una fresa de fisura No. 556 o una fresa para --- amalgama No. 330, en los niños generalmente se va a realizar con una fresa de pera No. 331, hasta localizar los cuatro ó cinco cuernos pulpares. Los cuernos pulpares en los -- dientes deciduos se encuentra normalmente casi centrales a las puntas de la cúspide y bajo de ellas. Cuando los cuatro cuernos pulpares han sido expuestos, pueden reunirse utilizando una fresa de fisura No. 699 ó 700. Cuando los dos últimos cuernos pulpares están conectados, el techo de la cámara pulpar se habrá desprendido o puede levantarse con un escabador estéril hasta la abertura de los conductos radiculares. El borde cortante del escabador es precionado con firmeza contra el piso y las paredes de la cámara pulpar superpuestas al conducto y la pulpa se corta limpiamente. Los -- detritos y la sangre remanente son retirados de la cámara -- irrigando con una solución estéril. Esto se puede hacer con suero fisiológico o emplear el anestésico local restante -- del cartucho usado para lograr la anestesia. La solución -- es estéril y también puede contener una cantidad pequeña de algún vaso constrictor para favorecer la coagulación. Pe--

queñas torundas de algodón, humedecidas, son colocadas en los restos pulpares y se deja a la pulpa coagular por cuatro o cinco minutos.

Después se va a proteger el muñon pulpar con los materiales de elección que son el formocresol y el hidróxido de calcio.

Pulpotomía con Formocresol.

Ya que se realizaron todos los pasos anteriores, se coloca en la cámara pulpar una torunda que ha sido saturada con formocresol y exprimida para remover el exceso de líquido en contacto directo con los restos pulpares y se le deja ahí por cinco minutos. Debido a que éste es un material cáustico, deberá tenerse extremo cuidado para no permitir que la solución toque tejidos blandos, ya que pueden producirse quemaduras intensas. Cuando la torunda de formocresol se ha retirado, mezclese una gota de formocresol con una mezcla diluida de óxido de zinc-eugenol o un material restaurativo intermedio y déjese contra los restos de la pulpa en la preparación de la cavidad. Agregue más polvo y el material restaurativo intermedio o el eugenol y utilíse como base para la parte superior de la cámara pulpar.

La fórmula para obtener el formocresol es:

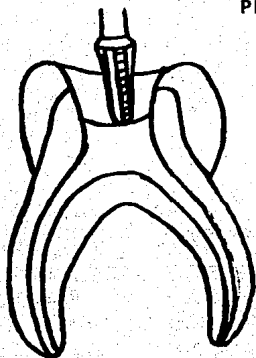
	Formaldehido	19%
Formocresol	Cresol	35%
	Glicerina	15%
	Agua	31%

Pulpotomía con Hidróxido de Calcio.

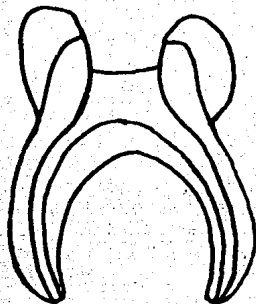
Ya se realizaron los pasos para la pulpotomía, se se realiza la técnica del hidróxido de calcio de la siguiente manera: es necesario que se haya formado un coágulo de sangre antes de cubrir los restos pulpaes con el medicamento. También es esencial utilizar una técnica estéril desde el momento que se entra en contacto con la pulpa. El índice de éxitos se elevará notablemente si se sigue una técnica estéril. El hidróxido de calcio que se coloca sobre los restos pulpaes deberá llenar la cámara en toda su altura. Esto permitirá la inflamación dentro de los conductos pulpaes y la acumulación de suero sanguíneo. El resto de la cavidad deberá restaurarse utilizando óxido de zing-eugenol o un material restaurativo intermedio.

El procedimiento apropiado es restaurar los dientes deciduos tratados con pulpotomía con una corona de acero inoxidable, ya que los dientes en estas condiciones son extremadamente susceptibles a la fractura debido a que se vuelven más débiles debido a la deshidratación que sufra la pieza ya que se ha desgastado la estructura del diente por la cantidad que ha sido necesario eliminar para completar el procedimiento.

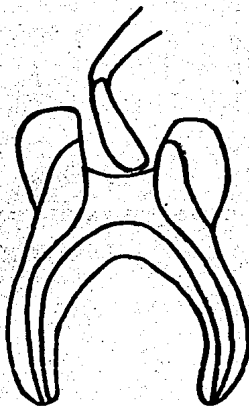
PROCEDIMIENTO DE LA PULPOTOMIA



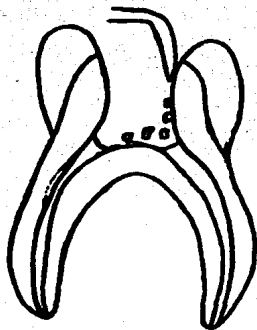
Exposicion de la pulpa por medio de la extirpación del techo.



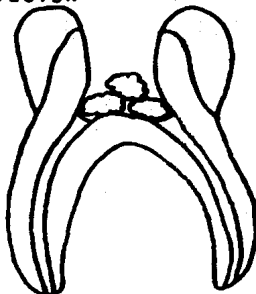
Localización de los cuernos pulpaes



Eliminación de la pulpa por medio de cucharillas filosas.

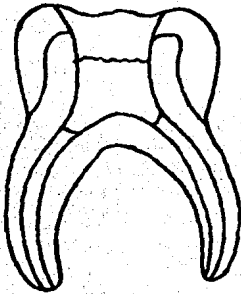


Los detritos y la la sangre remanente son retirados irrigando con solución estéril

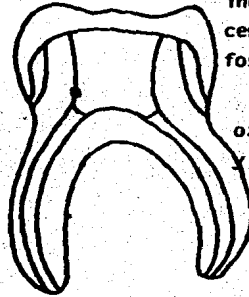


Colocación de algodones sobre los muñones pulpaes con suero fisiológico.

PROCEDIMIENTO DE LA PULPOTOMIA CON FORMOCRESOL



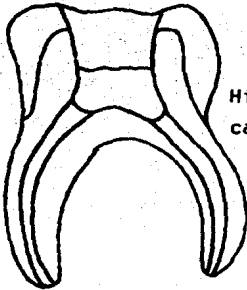
torunda de algodón impregnada de formocresol



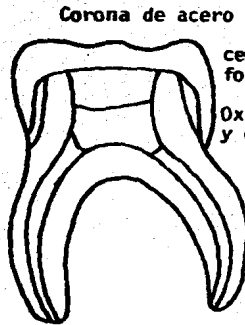
corona acero inoxidable
cemento de fosfato

óxido de zinc y eugenol

PROCEDIMIENTO DE LA PULPOTOMIA CON HIDROXIDO DE CALCIO.



Hidróxido de calcio



Corona de acero inoxidable

cemento de fosfato

Oxido de zinc y eugenol

Hidróxido de calcio

CAPITULO VIII

PULPECTOMIA

La pulpectomía es el tratamiento endodóntico que tiene como finalidad la eliminación de la pulpa cameral y los conductos radiculares.

a). Indicaciones.

- Dientes con patología pulpar
- Dientes con reabsorción dentinaria interna.
- Dientes con necrosis pulpar
- Cuando por accidentes esté expuesta gran parte de la pulpa
- En todas las enfermedades pulpares que se consideren irreversibles cuando se ha fracasado en otra terapéutica más conservadora.
- Dientes remanentes que su sitio es importante dentro de arcada dental.

b). Contraindicaciones.

- Movilidad en grado elevado
- Calcificación de conductos.
- No exista soporte óseo o radicular.
- Cuando el proceso carioso ha avanzado hasta la bifurcación radicular de los dientes posteriores.
- Cuando la zona de rarefacción ha alcanzado al germen permanente.
- Que exista fractura radicular.

c). Historia Operativa

Historia clínica, es importante para saber la molestia inmediata del paciente, de sus afecciones pasadas relacionadas con las actuales y de su salud en general.

Estudio radiográfico, ésto nos va a dar una guía respecto al estado del diente a tratar y de los tejidos que los circundan.

La anestesia se hará con la técnica y medicamentos adecuados.

El aislado del campo operatorio se hará con el método de elección usando dique de goma.

La eliminación cariosa se realizará con fresas de bola retirando todo la caries con la finalidad de evitar -- contaminaciones.

El acceso a la cámara pulpar se va a hacer con -- fresas de carburo, se elimina todo el techo cameral y la -- pulpa cameral con cucharillas. En el acceso debemos tener -- siempre los siguientes puntos:

- Buena visibilidad del piso del límite radicular de la cámara.
- Eliminar ángulos retentivos.
- Que facilite la instrumentación.
- Que permita un buen recubrimiento de la entrada - del conducto.

Se realiza la extirpación pulpar de los conductos radiculares (conducto metral), con un tiranervios o lima -- Hedstrom, hasta 1.5 a 2 mm. del ápice se controla la hemorra

gia y se ensancha el conducto.

Se irrigan los conductos y la cámara con peróxido de hidrógeno y a continuación con hipoclorito de sodio, se secan con conos de papel y torundas de algodón. Se coloca en la cámara una torunda de algodón embebida en formocresol y exprimida hasta que quede seca y se sella la cavidad con cavít. o se coloca una corona de acero inoxidable cementada -- con óxido de zinc, mezclado con vaselina para ser retirado -- fácilmente en la siguiente sesión.

Una semana después si no hay síntomas adversos se retira el medicamento y se obturan los conductos y la cámara con una mezcla de óxido de zinc y eugenol. Se introduce el cemento en los conductos con una espiral de léntulo o se inserta con un instrumento estéril y un cono de papel o una jeringa para cemento. Para obturar la cámara y aumentar la densidad de las obturaciones de los conductos se coloca en la cámara cemento de óxido de zinc y eugenol de fraguado rápido a presión con una torunda de algodón húmeda y taponadores de amalgama. Se toma una radiografía y si los conductos aparecen bien obturados, se coloca una corona con acero inoxidable como restauración permanente.

CAPITULO VIII

FRACTURAS

Cuando el niño comienza a caminar y está inseguro de sus pies, se convierte en algo probable el traumatismo de dientes anteriores primarios. A veces el traumatismo alcanza tales proporciones que causan fracturas o desplazamientos dentales. Hay un elevado número de casos producidos por accidentes escolares como por ejemplo al beber en las fuentes de agua o de botellas; por piedras arrojadas, caídas sobre pisos de cemento, vuelcos en bicicleta, juegos ó peleas-patinaje o al caerse de las escaleras.

Los dientes anteriores protufidos deben ser aceptados como el factor predisponente mas importante en esta clase de lesiones. Es raro que resulten afectados los incisivos inferiores primarios, la mayoría de las veces son los anteriores superiores.

En los niños el hueso alveolar y los tejidos de sostén de los incisivos primarios superiores no están maduros y por lo tanto se encuentran en un estado de flufdez, lo cual determina que la manifestación más común de los traumatismos en estos dientes sea el desplazamiento completo del tipo de intrusión. Cuando se produce una fractura coronaria la pulpa suele quedar expuesta, en razón de la forma del diente y de la extensión de la cámara pulpar, con la fractura radicular es probable que se produzca un desplazamiento considerable. Un golpe siempre sobre los dientes primarios-

sin ninguna complicación será soportado fácilmente por las pulpas de los dientes jóvenes. La necrosis pulpar ocasional suele manifestarse por la decoloración coronaria.

El tratamiento de los traumatismos de los dientes anteriores primarios puede ser considerado bajo dos encabezamientos. El primero incluye todas las formas de fracturas coronarias y radiculares y el segundo agrupa todas las formas de desplazamiento. El tratamiento de los dientes primarios difiere del sugerido para los permanentes a causa de ciertos factores peculiares de las circunstancias. Por ejemplo en los niños de tres a cuatro años es difícil obtener colaboración; a los cinco es necesaria una restauración de la corona porque la raíz ya sea está reabsorbiendo normalmente y pronto caerá y es necesario el reemplazo de un central desaparecido de un niño de cuatro años en razón de que el desarrollo normal y el incisivo central en erupción mantendrán el espacio.

Clasificación de los dientes anteriores traumatizados:

Clase I. Fractura coronaria simple con^x poco o -- ninguna dentina afectada.

Clase II. Fractura coronaria extensa, con considerable dentina afectada, pero no la pulpa.

Clase III. Fractura coronaria extensa, con considerable dentina afectada y exposición pulpar.

Clase IV. El diente traumatizado con desvitalización con o sin pérdida de estructura coronaria.

Clase V. Dientes perdidos como resultado del traumatismo.

Clase VI. Fractura radicular, con o sin pérdida de tejidos coronarios.

Clase VII. Desplazamiento dentario, sin fractura coronaria o radicular.

Clase VIII. Fractura coronaria en masa y su reemplazo.

Clase IX. Traumatismos de los dientes primarios.

Fractura coronaria.

Es muy poco común la fractura de una pequeña porción de esmalte en un diente primario. Quizá la explicación de ello recida en parte en la forma de la corona y la delgadez del esmalte. Las fracturas coronarias suelen ser del tipo de la clase III, con la pulpa muy expuesta. La protección pulpar no ha resultado muy satisfactoria en estos casos. La pulpotomía es excelente, si se logra la cooperación del paciente. La terapéutica (pulpar) radicular también es factible si todas las otras consideraciones justifican el tiempo y el esfuerzo requeridos para el éxito.

Fractura radicular.

La mayor parte de las fracturas que afectan a los incisivos primarios se localiza con las raíces. No hay elección de tratamiento, solo la extracción, solo cuando los fragmentos se mantienen en buena oposición y se cuenta con un paciente cooperador, se inmovilizan los fragmentos con éxito por tres o seis meses, mediante la ligadura de alam-

bre o con una férula.

1. Desplazamiento parcial.

Este grupo incluye los extrucciones y las intrusiones dentarias.

1. Intrusión.

La forma más común de desplazamiento observable en la década primaria se caracteriza por la desaparición parcial o completa de una o mas incisivos dentro de los tejidos alveolares. A esto se le conoce como intrusión. El tratamiento en estos casos es tener buenas condiciones higiénicas mediante la aplicación de colutorios salinos calientes o con solución salina. La probabilidad de que la pulpa sufra necrosis las deberá ser explicada a los padres, así como la posibilidad de que si el diente retorna a su posición puede estar decolorado y que por fin se produzca una postemilla por sobre él. A veces se fractura la lámina ósea vestibular y puede comportarse como un secuestro. Si se decide no extraer el diente afectado, hay que sondear la bolsa ósea y eliminar los fragmentos flojos.

Estos dientes intruídos probablemente reerupcionarán en un tiempo relativamente corto, pero la necrosis final de la pulpa será casi inevitable.

2. Extrusión.

No es común el desplazamiento parcial del tipo de la extrusión excepto cuando es causado por una fractura ^aradicular.

3. Desplazamientos.

Como se afirmó con anterioridad, la pérdida total de un diente primario a resultas de un traumatismo es una de las manifestaciones más comunes sufridas por la dentición primaria.

El tratamiento para el desplazamiento total en la dentición permanente es la reimplantación.

En los niños ese tratamiento no es práctico y no requiere una necesidad tan grande como en el caso permanente. Si se acepta el hecho de que un incisivo primario total¹ mette desplazado es un diente perdido, se colocará un mantenedor de espacio.

Complicaciones que afectan a los dientes permanentes.- La posibilidad del traumatismo del germen dentario permanente o del diente en formación como consecuencia de un traumatismo de los dientes primarios constituye un motivo importante. La estrecha proximidad de las raíces del diente primario en reabsorción con el diente permanente en evolución convierte el desplazamiento forzado del primero en una perturbación directa del segundo.

1.- Hipoplasia del esmalte.

Se piensa que una perturbación del órgano del esmalte durante la formación de la corona del diente permanente explicaría el esmalte hipoplástico del borde incisal de un diente permanente.

2. Dislaceración.

Otro tipo de manifestación traumática en los dientes permanentes está constituido por la falta de alineamiento del eje mayor de los mismos. Según la edad o etapa del desarrollo en el momento de la perturbación, el defecto del diente se presentará en la unión de la corona con la raíz.

3. Interrupción en la formación radicular.

El trastorno ocasionado al diente permanente puede manifestarse por la interrupción del desarrollo radicular. Es difícil determinar si el diente conserva o no su vitalidad. El proceso de erupción resulta interferido en alguno de los casos; no en otros.

CAPITULO IX

ACCIDENTES EN ENDODONCIA INFANTIL

Hemos pretendido demostrar en los capítulos precedentes que un buen diagnóstico clínico-radiográfico y una intervención adecuada conducen, muy frecuentemente al éxito en un tratamiento endodóntico. Al estudiar las indicaciones y contra indicaciones de los distintos tratamientos endodónticos, hemos efectuado automáticamente una selección de casos dado que la anatomía radicular y la histopatología pulpar y periripical incitaban las posibilidades de cada intervención.

Decidida la diferenciación endodóntica, su realización puede desarrollarse sin tropiezos, pero pueden presentarse también trastornos, previstos por la dificultad del caso o aparecer en cualquier momento inconvenientes inesperados que entorpecen o imposibilitan la normal prosecución del tratamiento.

Estos son algunos de los accidentes que con más frecuencia se presentan en endodoncia infantil.

Fractura de la corona clínica.- Debido a la debilidad de las paredes de la corona como consecuencia del proceso de la caries puede ser de utilidad para la reconstrucción adaptar una banda de cobre y cementarla antes de colocar la grapa y la goma para dique para posteriormente del tratamiento colocar la corona de acero-cromo.

Escalones en las Paredes del Conducto.- La preparación quirúrgica de los conductos reduculares se encuentra

dificultada por la estrechez de la luz del conducto, por -- calcificaciones anormales y por curvas y acodaduras de la -- rafa. Provocado el escalón y realizado el diagnóstico clíni-- co-radiográfico del trastorno debe intentarse aumentar la -- luz del conducto desgastando la pared opuesta a la del esca-- lón. Con finas limas, nuevas y lubricados con glicerina y -- curvado para la dirección del conducto y anular el escalón.

Falsas Vías Operatorias. - Las perforaciones se -- producen por falsas maniobras operatorias, como consecuencia de la utilización de instrumental inadecuado o por la difi-- cultad que las calcificaciones, anomalías, anatómicas y vie-- jas obturaciones de conductos ofrecen a la búsqueda del ac-- ceso del ápice radicular. El estudio metódico y minucioso -- de la radiografía preoperatoria nos prevendrá sobre las di-- ficultades que se pueden presentar en el momento de la in-- tervención. En las perforaciones de la corona, se coloca -- una pasta acuosa de hidróxido de calcio, extendiéndola, se-- desliza sobre la pared de la cavidad cemento de sílico-fos-- fato hasta cubrir la zona perforada, se debe aislar con al-- godón la región de la entrada de los conductos, o bien si la perforación está ubicada en el tercio coronario de la rafa -- y es accesible al exámen directo. En las perforaciones del -- conducto radicular es necesario establecer la posición exac-- ta de la perforación, en estos casos es necesario retomar -- el conducto natural y obturar ambas vías con pasta alcalina -- reservando el cemento medicado y los conos para la parte --

del conducto ubicado por debajo de la perforación en el tercio medio o apical.

Fracturas de Instrumentos- Dentro del conducto radicular constituye un accidente operatorio desagradable bastante común, depende esencialmente de 3 factores; la ubicación del instrumento fracturado; la clase, calidad y estado de uso del instrumento; y el momento de la intervención operatoria en que se produjo el accidente. Se toma la radiografía, se intenta extraer con alicates especiales si está visible, ó con lima de cola de ratón, o se debe de abrir camino a un costado del instrumento fracturado y retomar nuevamente el conducto natural, prosiguiendo el tratamiento y quedando el cuerpo extraño como parte de la obturación final.

Periodontitis Aguda.- Es un estado inflamatorio que rodea la raíz con las características de todo proceso agudo se inicia en forma similar cualquiera sea su etiología (traumática, química o bacteriana). Puede manifestarse con ligero dolor a la percusión y cediendo después, la etiología incluye el traumatismo quirúrgico provocado por la -- estirpación pulpar o por los instrumentos en la vecindad -- del forámen apical, la acción irritante de las drogas en la medicación tópica o bien la suma de ambos factores. La -- medicación antiséptica puede reemplazarse por un cono de pa -- pel absorbente que elimine el exceso de medicamento, cerrando la cavidad para evitar la penetración microbiana. Cuando la periodontitis aguda es de origen séptico es necesario --

abrir, retirar el medicamento y ventilar el conducto para que drene, pueden administrarse antibióticos y antiinflamatorios.

Sobreobturaciones.- La obturación accidental es la provocada con materiales muy lentamente o no reabsorbibles, o también por el paso no intencional de gran cantidad de material lento o rápidamente reabsorbible a través del foramen apical y acumularse en zonas anatómicas normales, como el seno maxilar, las fosas nasales o el conducto dentario inferior, este puede desencadenar una neuritis, paraestesia y hasta parestesia, la gravedad aumenta cuando el material sobreobturado es lentamente reabsorbible, resulta efectiva la recuperación funcional que es generalmente segura.

Lipotimia.- Durante el tratamiento endodóntico se producen lipotimias o desmayos de origen psíquico o neurógeno que es necesario combatir, ante la aparición de los síntomas premonitorios (palidez, sudación, náuseas, debilidad). Las causas de este síncope bajo depresor son el temor y el dolor, para evitar los síntomas antes mencionados se coloca al paciente en posición de tren de Ienburg. No debe reiniciarse el tratamiento hasta haber neutralizado los factores desencadenantes de la perturbación, de lo contrario se suspende la intervención hasta una próxima sesión.

Enfisema.- Es la penetración de aire en el tejido conectivo, a través del conducto radicular, el paciente súbitamente siente su cara hinchada. El dirigir suavemente el

aire contra la pared lateral de la cámara pulpar y no en dirección del ápice radicular disminuye el riesgo de producir enficemas. A las 24 horas el enficema disminuye si se prolonga más tiempo se puede usar antibióticos para prevenir una complicación infecciosa.

Cafda de un instrumento en la vía digestiva o respiratoria.-Es un accidente operatorio que nunca debiera producirse, sólo en casos excepcionales se coincide el tratamiento de conductos radiculares sin aislar el campo operatorio con dique de goma, deben tomarse todas las precauciones necesarias para evitar la posible cafda de un instrumento en la vía digestiva, ó lo que es más grave aún en la respiratoria. Se aconseja usar hilo en las perforaciones tanto de la grapa como de las limas K, y de ser posible en los instrumentos.

CONCLUSIONES

En la presente tesis nos hemos basado en un tema de suma importancia dentro de la odontología infantil que debe ser tratado por el odontólogo general, que es la terapia pulpar en piezas primarias, que muchos profesionales no realizan por ser en estos casos perdida de tiempo, ya que el niño es inquieto por naturaleza y se va a tardar en realizar el trabajo requerido, pero el cirujano dentista se debe dar cuenta que la asistencia odontológica del niño desempeña una importante función en la formación de su futura actitud respecto a la propia odontología y también a su propia salud.

En la practica diaria es muy común que encontremos pacientes infantiles que necesiten tratamientos endodónticos, recordemos que en los niños el proceso carioso es más severo puesto que está determinado por varios factores como son: la falta de higiene, la ingestión excesiva de carbohidratos, la pequeña cantidad de esmaltes y dentinas que cubren a la pulpa dental.

Cuando un niño sufre caries extensas, necrosis pulpar a causa de traumatismos ó fracturas, se debe evitar por todos los medios la extracción mediante los tratamientos pulpares tales como: recubrimientos pulpares directo e indirecto, pulpotomía ó pulpectomia, según el caso que se presente, ya que si no realizamos el tratamiento adecuado al paciente vamos a ocasionarle problemas posteriores, tales como infec

ciones que se van a manifestar en un abseso y dolor continuo. Pero más problemas va a ver a futuro si se realizan -- extracciones, tales como pérdida de espacio que dan como resultado mal oclusiones, problemas psicológicos y malos hábitos al paciente.

Nosotros como futuros cirujanos dentistas nos hemos dado cuenta sobre la importancia de la práctica endodóntica y el beneficio que ésta puede aportar a la odontología infantil, ya que es una de las más indispensables y tiene como objetivo principal la conservación de la dentición primaria dentro del aparato masticatorio.

Debemos tener en cuenta que la extracción va a ser el último recurso que utilizaremos en una pieza dental ya sea primaria ó secundaria.

CAPITULO XI

BIBLIOGRAFIA

- 1.- Finn Sidney B. "Odontología pediátrica"
Ed. Interamericana 4a. Edc. México 1982.
- 2.- Mc. Donald Ralph "Odontología para el niño y el adolescente."
Ed. Interamericana 4a. Ed. 1976.
- 3.- Orban Histología y embriología bucales
Ed. Prensa Médica Mexicana 4a. Ed. 1981
- 4.- Kuttler Yury. Endodoncia Práctica
Ed. A.P.P.H.A. México 1971.
- 5.- Barber Odontología Pediátrica
Ed. El Manual Moderno 2a. Edición.
- 6.- Braham Morris Operatoria Pediátrica
Ed. Panamericana. 1984.
- 7.- Hogeboom F.E. "Odontología Infantil e Higiene Odontológica."
Ed. Unión Tipográfica 2a. Edición
- 8.- Ingle Ide John Endodoncia
Ed. Nueva Editorial Interamericana. 2a. Edición.
- 9.- Maisto A. Oscar Endodoncia
Ed. Mundi, S.A., 3a. Edición.
- 10.- Magnusson O. Bengt Odontopediatría
Salvat Editores, S.A.