



**UNIVERSIDAD NACIONAL AUTONOMA DE MEXICO**

**FACULTAD DE ODONTOLOGIA**

**PROSTODONCIA  
INMEDIATA**

**Tesis Profesional**

Que para obtener el Título de  
**CIRUJANO DENTISTA**

**p r e s e n t a**

**ANTONIO MASAHIKO HAYAMA TSUTSUMI**

**México, D. F.**

**1984**



Universidad Nacional  
Autónoma de México

Dirección General de Bibliotecas de la UNAM

**Biblioteca Central**



**UNAM – Dirección General de Bibliotecas**  
**Tesis Digitales**  
**Restricciones de uso**

**DERECHOS RESERVADOS ©**  
**PROHIBIDA SU REPRODUCCIÓN TOTAL O PARCIAL**

Todo el material contenido en esta tesis esta protegido por la Ley Federal del Derecho de Autor (LFDA) de los Estados Unidos Mexicanos (México).

El uso de imágenes, fragmentos de videos, y demás material que sea objeto de protección de los derechos de autor, será exclusivamente para fines educativos e informativos y deberá citar la fuente donde la obtuvo mencionando el autor o autores. Cualquier uso distinto como el lucro, reproducción, edición o modificación, será perseguido y sancionado por el respectivo titular de los Derechos de Autor.

Indice:

Introducción .....	1
Capítulo I	
Consultorio dental .....	2
Capítulo II	
Evaluación Clínica del paciente.	
Historia Clínica .....	7.
Estudio radiográfico .....	13
Exámen de Laboratorio .....	15
Diagnóstico .....	17
Pronóstico .....	18
Plan de tratamiento .....	18
Capítulo III	
Anatomía.	
Osteología .....	19
Músculos masticadores .....	26
Membrana mucosa bucal .....	28
Inervación .....	35
Irrigación .....	40
Capítulo IV	
Dentaduras totales inmediatas	
Definición .....	46
Clasificación .....	46
Contraindicaciones .....	49
Desventajas y ventajas .....	50
Plan de tratamiento .....	53

Capítulo V

Dentaduras Totales Convencionales, '

Plan de elaboración ..... 55

Capítulo VI

Dentaduras Totales de Transición

Generalidades ..... 121

Plan de elaboración ..... 123

Conclusiones ..... 127

Bibliografía ..... 129

## Introducción.

En cualquier parte del mundo y en cualquier idioma, el estigma de la profesión dental, desde su concepción fué:

" Extrae y que sea condenado "

Por lo tanto, la gente nos conoce simplemente como sacamuelas.

Este concepto, tiene que eliminarse, pero esto solo se podrá, si el dentista mejora en su profesión.

Como Sócrates decía:

" Hay un solo bien ( conocimiento )  
y un solo mal ( ignorancia ) ".

De ahí, que la elección del tema de esta tesis sea la prostodoncia inmediata.

Va que este tema, es hasta cierto punto desconocido para la mayoría de los estudiantes de Odontología, - incluso muchos opinan, que es un simple provisional temporal, pero no nada más funciona como tal, sino que es un verdadero tratamiento, que requiere del estudio completo del - paciente, en sus diferentes aspectos como, anatómicos, de - salud general, psicológicos y fisiológicos del mismo.

= Razón por la cual , se integran estos temas, -

que son del conocimiento general del odontólogo, pero que son de gran ayuda para la elaboración de un buen diagnóstico y un plan de tratamiento , que convenga en mejor medida al paciente.

# **CAPITULO**

## **I**

## Capítulo I

### Consultorio Dental.

Este debe de estar limpio en todos aspectos, desde la presentación del personal, hasta el mínimo detalle en el inmobiliario.

#### A.- Sala de Espera.

La sala de espera, es la primer impresión -- del paciente en el consultorio. La cual deberá tener ciertas características, de preferencia debe de estar alfombrado, pero con facilidad de limpieza, con asientos confortables y en buen estado, y música suave y revistas.

#### B.- Recepcionista.

La recepcionista debe presentar o reflejar -- al paciente su personalidad en el escritorio, donde ella trabaja, debiendo ser ésta positiva y favorable.

La recepcionista debe estar alerta y recibir a los pacientes con toda amabilidad y tomando sus datos con el deseo de brindarles ayuda.

Al llamar al paciente, la recepcionista debe hacerlo de preferencia, mencionandolo por título, es decir ingeniero, Doctor o en su defecto Señor o Señora, antes de su apellido, estos detalles importan mucho en el aspecto psicológico del paciente, dandole seguridad y --



tranquilidad.

4

### C.- Asistente Dental.

La presencia de un asistente dental es primordial, sobretodo en una intervención quirúrgica, ya que de lo contrario el cirujano podría exponerse a accidentes y frustraciones. La asistente deberá contar con todos los conocimientos necesarios para brindar una valiosa y positiva ayuda al dentista. Como por ejemplo:

1.- El uso correcto del eyector para remover saliva, sangre y demás despojos en el piso de boca, áreas retromolares y la herida misma, y destapar el extremo del eyector sí este llegara a obstruirse. Sí la asistente cumple debidamente este deber, el paciente no tendra la necesidad de escupir, desarrollandose la operación con mayor eficiencia y limpieza.

2.- Deberá irrigar la zona con suero fisiológico para mantenerla limpia.

3.- Proveer retracción de tejidos con la mano derecha.

4.- Limpiar el instrumental empleado, con agua y jabón, así como de secarlos perfectamente y envolverlos en una tela y colocarlos dentro del autoclave.

5.- proporcionar las citas a los pacientes.

### D.- Consultorio Propiamente Dicho.

Este se recomienda que no este alfombrado, para poderlo limpiar y desinfectar fácilmente.

El consultorio deberá contar con una vitrina para guardar el instrumental debidamente esterilizado e igualmente un esterilizador o autoclave para este proposito.

El contar con un lavabo es de primordial importancia.

El campo operatorio debe ser adecuado, es de-

cir, que tenga buena iluminación, ya sea natural o artificial, y si es posible disponer de un auxilio que provea luz en caso de falla eléctrica.

El consultorio deberá contar con todo tipo de medicamentos, en caso de urgencia: ampollitas de amonía, adrenalina, tranquilizantes, analgésicos y antibióticos. Es de suma importancia tener suero fisiológico, un estetoscopio, baumanómetro y un tanque de oxígeno.

Como algunos medicamentos se deben mantener frescos o fríos, se recomienda tener un pequeño refrigerador.

Se requiere también de una succión adecuada, de un aparato de Rx y de un cuarto de revelado.

#### E.- Cirujano Dentista.

El dentista, es el responsable del manejo correcto del consultorio.

Debe ser amable y limpio en todos aspectos, desde su persona hasta en la manera de trabajar. Tiene que dominar sus emociones y debe emplear la psicología, para obtener resultados óptimos en sus pacientes.

Aunque el dentista depende mucho de la ayuda del asistente, tiene que saber desenvolverse correctamente en el consultorio, en caso de urgencia, sin su ayuda.

La conducta del dentista con respecto al tipo de tratamiento debe ser firme, no dejándose dominar por la actitud del paciente, para merecer el respeto del mismo.

# **CAPITULO**

## **II**

## Capítulo II

### Evaluación Clínica del Paciente.

Para evitar errores y tragedias, el cirujano-dentista debe evaluar clínicamente al paciente, teniendo el hábito de considerar seis factores importantes:

- 1.- Historia Clínica
- 2.- Estudio Radiográfico
- 3.- Exámen de laboratorio
- 4.- Diagnóstico
- 5.- Pronostico
- 6.- Plan de tratamiento

La visita inicial del paciente es de vital importancia para el cirujano dentista, ya que de ella depende la completa cooperación por parte del paciente.

El exámen clínico empieza desde el momento en que el paciente entra al consultorio. Se debe observar su configuración física, su andar, su forma de vestir, etc.

Después de que tome asiento, se le da tiempo a que se relaje, teniendo una agradable plática, y luego se procede a llenar la Historia clínica. La cual debe de ser ordenada y explicando al paciente lo mejor posible -- las preguntas cuestionadas.

## 1.- Historia Clínica.

7

Esta es un desarrollo ordenado y cronológico de los antecedentes del paciente, para proveer la información que permita al dentista conocer más a su paciente.

El dentista tiene que motivar a que sea comunicativo, siendo esta la oportunidad del dentista, a crear una atmosfera en la cual, el paciente pueda enfocar sus problemas con facilidad y sin temor.

Hay cuatro razones por las cuales el dentista toma dicha ficha:

1.- Obtener la seguridad de que el tratamiento no perjudicará el estado general del paciente.

2.- Obtener el conocimiento de que si alguna enfermedad ya tratada y la ingestión de medicamentos, no comprometan el tratamiento dental, aplicado al paciente.

3.- El tener un comprobante gráfico, que resulte útil, en caso de reclamación judicial, por incompetencia profesional.

4.- Detectar alguna enfermedad no diagnóstica da anteriormente.

A continuación, se presenta una historia clínica .

## Historia Clínica

## Ficha General.

Nombre \_\_\_\_\_ Sexo \_\_\_\_\_  
Dirección \_\_\_\_\_ Telefono \_\_\_\_\_  
Lugar de nacimiento \_\_\_\_\_  
Ocupación \_\_\_\_\_

Motivo de la Consulta \_\_\_\_\_  
\_\_\_\_\_

Padecimiento Actual \_\_\_\_\_

Antecedentes familiares \_\_\_\_\_

Antecedentes personales no patológicos \_\_\_\_\_  
\_\_\_\_\_

Antecedentes personales patológicos \_\_\_\_\_  
\_\_\_\_\_

Intervenciones quirúrgicas \_\_\_\_\_

## Interrogatorio de Aparatos y Sistemas.

Aparato Digestivo \_\_\_\_\_

Aparato Cardiovascular \_\_\_\_\_

Aparato Respiratorio \_\_\_\_\_

Aparato Renal \_\_\_\_\_

Aparato genital \_\_\_\_\_

Sistema nervioso \_\_\_\_\_

Hemático y linfático \_\_\_\_\_

Endócrino \_\_\_\_\_

Músculo esquelético \_\_\_\_\_

Piel, mucosas y anexos \_\_\_\_\_

Exploración física.

Cabeza \_\_\_\_\_

Cuello \_\_\_\_\_

Tórax \_\_\_\_\_

Extremidades \_\_\_\_\_

Signos Vitales:

Temperatura \_\_\_\_\_ presión \_\_\_\_\_

Pulso \_\_\_\_\_ Respiraciones \_\_\_\_\_

Peso \_\_\_\_\_ Estatura \_\_\_\_\_

Exploración Bucal:

Labios \_\_\_\_\_

Mucosa Labial \_\_\_\_\_

Mucosa Bucal \_\_\_\_\_

Pliegues Mucobucales \_\_\_\_\_

Piso de Boca \_\_\_\_\_

Lengua \_\_\_\_\_

Paladar \_\_\_\_\_

Encías \_\_\_\_\_

Dientes \_\_\_\_\_

Historia de Dentaduras:

a.- Tiempo de haber permanecido desdentado:

Maxilar \_\_\_\_\_ Mandíbula \_\_\_\_\_

b.- Tiempo de usar dentaduras:

Maxilar \_\_\_\_\_ Mandíbula \_\_\_\_\_

c.- Dentaduras Anteriores:

1.- Clase \_\_\_\_\_

2.- Número : Maxilar \_\_\_\_\_ Mandíbula \_\_\_\_\_

3.- Experiencia \_\_\_\_\_

4.- Dentaduras Actuales \_\_\_\_\_

Funcionalidad de las dentaduras:

a.- Eficiente a la masticación \_\_\_\_\_

b.- Retención \_\_\_\_\_

c.- Estabilidad \_\_\_\_\_

d.- Estética \_\_\_\_\_

e.- Fonética \_\_\_\_\_

Características Físicas:

a.- Habilidad neuromuscular comprobada por:

1.- lenguaje \_\_\_\_\_

2.- Coordinación \_\_\_\_\_

b.- Apariencia General

1.- Índice cosmético \_\_\_\_\_

2.- Aspecto \_\_\_\_\_

3.- personalidad \_\_\_\_\_

c.- Cara.

1.- Forma \_\_\_\_\_

2.- Perfil \_\_\_\_\_

3.- Cabello \_\_\_\_\_

4.- Ojos \_\_\_\_\_

5.- Textura ( piel) \_\_\_\_\_



- 6.- Arrugas \_\_\_\_\_
- 7.- /labios \_\_\_\_\_
- 8.- Bordes bermellón visible \_\_\_\_\_

Evaluación clínica:

a.- ATM.

- 1.- Comodidad \_\_\_\_\_
- 2.- crepitante \_\_\_\_\_
- 3.- Sonora \_\_\_\_\_
- 4.- Suavidad \_\_\_\_\_
- 5.- Desviación \_\_\_\_\_

b.- Movimientos Mandibulares.

- 1.- Protrusiva \_\_\_\_\_
- 2.- Lateral Derecho \_\_\_\_\_
- 3.- Lateral Izquierdo \_\_\_\_\_

c.- Factores Biológicos

- 1.- Tamaño del Maxilar y la Mandíbula:
  - Compatibles \_\_\_\_\_
  - mandíbula más pequeña que el Maxilar \_\_\_\_\_
  - Maxilar más pequeño que la Mandíbula \_\_\_\_\_
- 2.- Altura del proceso alveolar:
  - Maxilar \_\_\_\_\_ Mandíbula \_\_\_\_\_
- 3.- Forma del proceso alveolar:
  - Maxilar \_\_\_\_\_ Mandíbula \_\_\_\_\_
- 4.- Forma del arco:
  - Maxilar \_\_\_\_\_ Mandíbula \_\_\_\_\_
- 5.- Forma del paladar Duro \_\_\_\_\_
- 6.- Inclinação del paladar blando \_\_\_\_\_
- 7.- Relación de procesos residuales \_\_\_\_\_
- 8.- Paralelismo de procesos \_\_\_\_\_
- 9.- Distancia Interarco \_\_\_\_\_
- 10.- Retnciones Oseas \_\_\_\_\_
- 11.- Presencia de Torus
  - Maxilar \_\_\_\_\_ Mandíbula \_\_\_\_\_

- 12.- Tejidos blandos que cubren el proceso -  
alveolar \_\_\_\_\_
- 13.- Mucosa \_\_\_\_\_
- 14.- Inserciones Tisulares \_\_\_\_\_
- 15.- Inserciones Musculares \_\_\_\_\_
- 16.- Espacio postmilohioideo \_\_\_\_\_
- 17.- Sensibilidad del paladar \_\_\_\_\_
- 18.- Tamaño de la lengua \_\_\_\_\_
- 19.- Posición de la lengua \_\_\_\_\_
- 20.- Saliva ( consistencia y cantidad) \_\_\_\_\_

Estudios de Laboratorio \_\_\_\_\_

Estudios Radiográficos \_\_\_\_\_

Diagnóstico \_\_\_\_\_

Pronostico \_\_\_\_\_

Plan de Tratamiento \_\_\_\_\_

Desde el descubrimiento de los rayos X, los O-  
dontólogos hab estado envueltos en el desarrollo de las téc-  
nicas radiográficas intra y extraorales.

La apremiante necesidad de mostrar al diente -  
con sus estructuras contiguas en la radiografía, ha culmina-  
do con la precisión de 2 técnicas intraorales fundamentales  
conocidas , como la de la Bisectriz del ángulo y la de Para-  
lelaje o del Cono largo.

Las técnicas supletorias, en radiografía den--  
tal están limitadas generalmente a la Oclusal, mandibular -  
lateral y vistas panorámicas.

Aunque de nada sirve precisar en la técnica ra-  
diográfica, si el clínico no se ha preparado para interpre-  
tar las placas en forma adecuada, recibiendo el paciente u-  
na dosis innecesaria de radiaciones sin beneficio.

Por lo tanto, un perfecto conocimiento de las  
estructuras anatómicas observadas en cada placa periapical,  
y las variaciones en la colocación de las placas y el ángu-  
lo del tubo, son necesarias para una correcta interpretaci-  
ón de la radiografía patológica.

A continuación se enlistan las angulaciones --  
del cono y los tiempos de exposición en pacientes dentados  
y edéntulos.

#### Pacientes Dentados.

##### a.- Maxilar.

1.- 2os y 3os molares	+20º -- 25º	4 seg.
2.- 4 los mol. y premolares	+30º -- 35º	3 seg.
3.- canino	+40º -- 45º	2.5 seg.
4.- lateral y central	+40º -- 45º	2.5 seg.
5.- centrales	+40º -- 45º	2.5 seg.

## b.- Mandíbula.

1.- 3os y 2os molares	+ 50 -- 00	3 seg.
2.- los mol y premolares	- 100	2 seg.
3.- 1er premolar y canino	- 200	2 seg.
4.- centrales y laterales	- 150	2 seg.

## Pacientes Edéntulos.

## a.- Maxilar.

1.- región de molares	+ 300	4 seg.
2.- región de 1er mol y premolares	+ 400	2 seg.
3.- región de canino	+ 500	2.5 seg
4.- región de centrales y lateral.	+ 500	2.5 seg.

## b.- Mandíbula.

1.- región de molares	00	2.5 seg.
2.- región de 1er mol. y premolares	- 150	2 seg.
3.- región de canino	- 200	2 seg.
4.- región de centrales y laterales	- 150	2 seg.

### 3.- Análisis de laboratorio.

15

Estos son útiles al cirujano dentista y le ayudarán a obtener un diagnóstico correcto.

El examen sistemático de la sangre y de la orina, revelan algunas veces, estados que pueden complicar el procedimiento quirúrgico.

A continuación se enlistan las pruebas, más comunes.

Constantes sanguíneas.	Hombre	mujer
Eritrocitos	4 - 4.5 mill	4.2- 4.5
leucocitos	5 - 8 mil	"
Hemoglobina	14 - 16 gr.	13 - 15 gr.
Hematocrito (fórmula de Schiling)	47	42
Reticulocitos	0.3%	"
linfocitos	21 - 35%	"
Monocitos	5 - 8%	"
Neutrófilos	54 - 73%	"
Eosinófilos	1 - 3%	"
Basófilos	0 - 1%	"
Mielocitos juveniles	0%	"
Mielocitos en banda	1 - 3%	"

#### Pruebas de Hemorrágica ( hemorragíparas)

Plaquetas	150 - 350 mil/mm <sup>3</sup>
TPP ( protrombina)	13 seg. 100%
TPT ( tromboplastina)	30 - 50 seg.
Tiempo de coagulación	12 min.
Tiempo de sangrado	2 - 6 min.

Química Sanguínea.

16

Glucosa	80 - 100 mg/cm <sup>3</sup>
Ac.Urico	2 - 3 mg (Benedict)
Creatinina	1 - 2 mg (Foling)
Colesterol	160 - 200 mg (Dade)
Na	138 - 148 MEPL
K	4 - 5 MEPL
Ca	9 - 11 MEPL
P	3 - 4 mg.
Fosfatasa Alcalina	0.8 - 2.3 U.
Fosfatasa Acida	hombre 0.13 - 0.63 U mujer 0.1 - 0.56 U

Pruebas de funcionamiento hepático.

Bilirrubina directa	neg ó 0.1 - 0.2 mg/100cm <sup>3</sup>
Bilirrubina indirecta	0.2 - 0.7 mg/ 100cm <sup>3</sup>
Floculación del cefalin colesterol	neg.

Inmunología.

Estreptococo A.	pos. hasta el 1.40
Antiestreptolisinas	hasta 200 U/ cm <sup>3</sup>
Proteína creatina	neg.

Endocrinología

Curva de tolerancia a la Glucosa con Triansinolona  
( técnica Foling - Dade )

en ayunas	80 - 100 mg/ cm <sup>3</sup>
1/2 hora	30 - 50 mg/ sobre cifra en ayuno
1 hora	20 - 40 mg/ sobre cifra en ayuno

1 1/2 horas

0 - 20 mg/ sobre cifra en ayuno.

17

2horas

cifras semejantes a la primera.

#### 4.- Diagnóstico.

Para obtener un buen diagnóstico, se deberán - observar cuatro factores básicos.

1.- Factores biológicos locales: Los cuales - incluyen la salud de las articulaciones Temporo-mandibulares, el tamaño y tono de los músculos, cantidad y calidad de la saliva, tono de los tejidos y características de las estructuras de soporte, todo lo cual alcanza a estar relacionado con la salud general del paciente.

2.- Factores físicos locales: Incluyen; tamaño y forma, espacio y relaciones entre los rebordes, así - como la naturaleza de las inserciones resistentes y su proximidad con los rebordes.

3.- Actitud mental: Esta es una reflexión de - la salud general. House clasificó 4 grandes grupos:

Clase I - Paciente filosófico. Este es un tipo de persona amable, no es hipercrítico y está bien centrado mentalmente. Afortunadamente la gran mayoría de los pacientes son filosóficos, comprenden la necesidad que existe de cooperación, y hacen todo lo posible para asegurar el éxito del tratamiento.

Clase II.- Paciente exigente. Estas personas son en general muy exactas en lo que hacen, visten de manera imaculada y tienen una inteligencia sobre lo normal.

Clase III.- Paciente Histérico. Es difícil -- distinguir a estos con los pacientes exigentes, muchos de estos pacientes están mal ajustados mental y emocionalmente. En muchas ocasiones se encuentran al borde de alguna -

de alguna forma de psicosis. Son los pacientes que más problemas dan (con frecuencia se encuentran dentro del grupo postmenopáusicos), frecuentemente están sufriendo de alguna enfermedad debilitante o crónica, y temen al servicio dental.

Clase IV.- Paciente Indiferente. A estos no les preocupa el encontrarse desdentados, no realizan ningún esfuerzo especial para ajustarse a las dentaduras.

#### 5.- Pronóstico.

Este se determina tomando la totalidad de los factores, anteriormente citados.

El combinar estas cifras con la impresión general del paciente, nos dará una idea sobre el grado de dificultad o éxito que podemos esperar. Si el caso termina en fracaso ayudará al odontólogo a comprender, el porque de su fracaso.

El odontólogo tiene la obligación de comunicar el pronóstico, ya sea positivo o negativo al paciente.

#### 6.- Plan de tratamiento.

Basandose en el diagnóstico y el pronóstico obtenidos se elabora el plan de tratamiento. El cual deberá seguir un orden sistemático; el tratamiento se divide generalmente en:

- tratamiento preoperatorio
- tratamiento transoperatorio
- tratamiento postoperatorio.



# **CAPITULO**

## **III**

## Capítulo III

### Anatomía

#### A.- Osteología.

La práctica de la Prostodoncia depende del conocimiento preciso de la osteología descriptiva tradicional. En especial del Maxilar y de la Mandíbula.

El concepto de la forma y función llega a apreciarse mejor, si se considera que todos los huesos en realidad son estructuras compuestas y que cada porción de hueso reacciona a diferentes exigencias funcionales.

#### 1.- Maxilar.

Hueso par, de forma cuadrilátera, ligeramente aplanado de afuera a dentro, presenta una cara interna, - otra externa, cuatro bordes y cuatro ángulos.

##### a.- Cara interna:

Presenta en la unión de su tercio inferior, -- con sus dos tercios superiores, una eminencia transversal, la cual articulándose en la línea media con la del lado opuesto, forma un tabíque transversal, que constituye a la vez el suelo de las fosas nasales y la bóveda palatina. -- En su parte anterior se ve el conducto palatino anterior. Por debajo de la apófisis palatina, la cara interna forma parte de la bóveda palatina. Por encima de la apófisis pa-

latina, presenta sucesivamente, siguiendo de atrás a adelante ; primero, rugosidades para el palatino; segundo, el orificio del seno maxilar; tercero, el canal nasal; cuarto, la apófisis ascendente del maxilar superior.

b.- Cara externa:

Encontramos primero, en su parte anterior y a nivel de los incisivos, la fosita mirtiforme, limitada por detrás por una eminencia longitudinal, llamada eminencia canina. Toda la parte restante de la cara externa está ocupada por una gran eminencia transversal, que es la apófisis piramidal; su base forma cuerpo con el hueso; su vértice rugoso se articula con el hueso malar; su cara superior plana, forma parte del suelo de la órbita ( en ella se ve el canal suborbitario); su cara anterior presenta el agujero suborbitario; su cara posterior, ligeramente convexa, forma parte de la fosa cigomática ( en ella se ven los agujeros dentarios posteriores); su borde inferior cóncavo y redondeado, se dirige hacia al primer molar; su borde anterior forma parte del reborde orbitario; su borde posterior corresponde al ala mayor del esfenoides.

c.- Bordes:

Se distinguen en anterior, posterior, superior e inferior. El borde anterior muy irregular, presenta siguiendo de abajo a arriba; la semispina nasal anterior, la escotadura nasal y el borde anterior de la apófisis ascendente. El borde posterior, grueso y redondeado, constituye la tuberosidad del maxilar; libre por arriba; se articula por su parte inferior con la apófisis pterigoides del esfenoides y con la porción vertical del palatino. El borde superior muy delgado, se articula en el únguis, el hueso plano del etmoides y la apófisis orbitaria del palatino. El -

borde inferior o borde alveolar, presenta los alveolos de los dientes, cavidades más o menos espaciosas, simples o tabicadas.

d.- Angulos:

Son en número de cuatro. Siendo, antero-superior, anteroinferior, posterosuperior y posteroinferior. Los tres últimos no ofrecen ninguna particularidad. El ángulo superior, está representado por la apófisis ascendente; su base forma cuerpo con el hueso; su vértice, rugoso se articula con la apófisis orbitaria interna del frontal; su cara interna forma parte de las fosas nasales; su cara externa, lisa, da inserción a diversos músculos; su borde anterior, rugoso, se articula con los huesos propios de la nariz; su borde posterior limita por dentro el contorno de la orbita ( en este borde se ve el canal lacrimonasal).

e.- Conformación Interior:

Seno Maxilar: El maxilar, está formado casi exclusivamente de tejido compacto; solo hay una pequeña masa de tejido esponjoso en la parte anterior de la apófisis palatina, en la base de la apófisis ascendente y a nivel del borde alveolar. En el centro del hueso se haya una - basta excavación de la misma forma general del hueso; el - llamado seno maxilar o antro de Highmore. Tiene la forma de una pirámide cuadrangular, cuyo vértice corresponde a su orificio de entrada.

a.- Torus Palatino:

Son protuberancias óseas o exostosis, ubicadas centralmente en el paladar. Los torus pequeños, no causan molestias. En cambio los torus voluminosos, se tienen que eliminar quirúrgicamente.

b.- Tuberosidad:

Porción posterior ósea del reborde maxilar. -- Una tuberosidad bien redondeada, se presta a la buena estabilidad de la dentadura. Su ausencia, como se observa frecuentemente en casos de arco ovoide, reduce la estabilidad de la misma, contra los empujes laterales.

c.- Forámenes palatinos mayores y menores:

Son los que dan salida a los nervios y vasos palatinos mayores y menores.

3.- Mandíbula.

Hueso impar, medio, simétrico, situado en la parte inferior de la cara, forma por sí solo el maxilar inferior. Se divide en dos partes; el cuerpo y dos partes laterales o ramas.

a.- Cuerpo:

Tiene forma de herradura, con la concavidad dirigida hacia atrás. Se estudian en él, una cara anterior, otra posterior, un borde superior y otro inferior.

Cara anterior: presenta primero, en la línea media, la sínfisis mentoniana, que termina en su parte inferior en una eminencia mentoniana; a la derecha e izquierda de la sínfisis, se encuentra una línea ascendente ó li-

nea oblicua externa; un poco encima de esta línea, a nivel del segundo premolar, está el agujero mentoniano, por el cual pasan el nervio y vasos mentonianos.

Cara posterior: Presenta en la línea media, -- cuatro eminencias dispuestas de dos a dos; las apófisis -- geni ( dos superiores para los genioglosos y dos inferiores para los geniohioideos); una línea oblicuamente ascendente ó línea oblicua interna o milohioides; por encima de esta línea y un poco por fuera de las apófisis geni, se encuentra la fosita sublingual ( para la glándula del mismo nombre); por debajo de ésta misma línea, y a nivel de los dos o tres últimos molares, se encuentra la fosita submaxilar ( para las glándulas del mismo nombre).

Borde superior o alveolar: Está ocupado por -- las cavidades alveolodentarias.

Borde inferior: redondeado y obtuso, presenta en su parte interna, inmediatamente por fuera de la sínfisis, la fosita digástrica ( para el músculo del mismo nombre); por su parte externa, donde comienzan las ramas, se encuentra un pequeño canal, por el cual pasa la arteria -- facial.

#### b.- Ramas:

Son cuadriláteras, más anchas que altas, están oblicuamente dirigidas de abajo a arriba y de delante a atrás, cada una de ellas presenta dos caras y cuatro bordes.

Caras: De las dos caras, una es externa y otra interna. La cara externa, plana, presenta sobre todo en su parte inferior, líneas rugosas para el masetero; la cara interna presenta en su centro el orificio superior del conducto dentario ( para el nervio y vasos dentarios inferiores), en el borde de este orificio, por delante y debajo, se encuentra una laminilla ósea triangular ó espina de -- Spix.

De la que parte un canal oblicuamente descendente, el canal milohioideo ( para el nervio y vasos del mismo nombre) Toda la parte inferior de ésta cara, está sembrada de rugosidades para la inserción del pterigoideo interno.

Bordes: Se dividen en anterior, posterior, superior e inferior. El borde anterior, es cóncavo, formando un canal. El borde posterior, ligeramente encorvado en forma de S itálica, redondeado y obtuso, está en relación -- con la parótida. El borde superior presenta, en su parte media una gran escotadura, la escotadura sigmoidea, por la cual pasan el nervio y los vasos maseterinos. Por delante de esta escotadura se levanta una eminencia laminar en forma de triángulo llamada, apófisis coronoides. Por detrás de la escotadura sigmoidea se encuentra una segunda eminencia, el cóndilo de la mandíbula; es eclipsoide, aplanado de delante a atrás, está sostenido por una porción más estrecha, el cuello, en cuyo lado interno se encuentra una depresión rugosa para el pterigoideo externo. El borde inferior se continua directamente con el borde inferior del cuerpo. Por detrás, el borde posterior de la rama, constituye el ángulo de la mandíbula.

#### c.- Conformación interna.

El maxilar inferior, está constituido, por una masa central de hueso esponjoso, circunscrita en toda su extensión por una cubierta muy gruesa y resistente de tejido compacto. Recorre cada una de sus mitades, un conducto, el conducto dentario inferior, que comienza en la espina de Spix, se dirige oblicuamente hacia abajo y adelante hasta el segundo premolar, dividiéndose en este punto en dos ramas: una externa o conducto mentoniano, que termina en el agujero mentoniano y otra interna ó conducto incisivo.

4.- Elementos anatómicos en prostodoncia total.

a.- /línea oblicua externa: Reborde óseo ligeramente elevado en la superficie externa de la mandíbula, en las regiones de molares y premolares.

b.- Torus mandibular: Exostosis ósea, en la cara lingual del reborde mandibular, se presenta más frecuentemente en la zona de caninos y premolares. / los torus pequeños se pueden aliviar, pero los voluminosos y largos se deberán remover quirúrgicamente.



1.- Temporal.

Es un músculo que se aloja en la fosa temporal de donde convergen sus fibras hacia un punto a manera de vértice, el cual se inserta en la apófisis coronoides.

Tiene la función de elevar la mandíbula mediante tres tipos de fibras.

Fibras horizontales: Están situadas en la parte posterior del músculo, llevando hacia atrás la mandíbula.

Fibras Oblicuas: Están situadas en la parte media del músculo, llevan hacia arriba y atrás la mandíbula.

Fibras Verticales: Están situadas en la parte anterior del músculo, llevan hacia arriba la mandíbula.

2.- Masetero.

Es un músculo rectangular que se situa sobre la cara externa de la rama ascendente de la mandíbula y se dirige por el ángulo posterior de ésta, hasta el arco cigomático.

Tiene la función de elevar la mandíbula, mediante dos tipos de fibras: un haz interno y otro externo. El haz externo da movimientos hacia arriba y adelante. El haz interno da movimientos hacia arriba y atrás.

Ambos haces tienden a ayudar un poco a los momentos de protrusión y retrusión. Y sirve como tope en el movimiento de apertura máxima mandibular.

3.- Pterigoideo interno.

Este músculo se extiende desde la apófisis pterigoideas hasta la porción interna del ángulo de la mandíbula. Al contraerse simultaneamente dan movimientos de eleva

ción de la mandíbula y cuando se contraen unilateralmente producen movimientos ipsolaterales.

#### 4.- Pterigoideo externo.

Es un músculo de forma triangular, cuya base se inserta en la apófisis pterigoides y el vértice en el cuello del cóndilo.

La contracción simultánea de ambos, produce proyección de la mandíbula, y la contracción aislada, ejecuta movimientos de lateralidad, contrayéndose el músculo del lado izquierdo, se proyecta hacia el lado derecho, a este fenómeno se le denomina movimientos condrolaterales. Interviene además en los movimientos de apertura.

#### 5.- Músculos de elevación.

Los músculos geniohioideo, milohioideo y digástrico entran en función para la apertura y cierre.

Cuando es una apertura rápida, intervienen: el vientre anterior del digástrico, pterigoideo externo, milohioideo y geniohioideo.

Cuando es una apertura lenta: los anteriores y músculos auxiliares: temporal, masetero e infrahioideos.

Para el cierre mandibular intervienen: el temporal, masetero y pterigoideo interno.

Para los movimientos de lateralidad: el pterigoideo interno y externo, como auxiliares el temporal y el masetero.

Para protrusión: el pterigoideo externo, milohioideo y como auxiliar el masetero.

Para retrusión: el temporal y como auxiliares el masetero y suprahioideos.

### C.- Membrana Mucosa Bucal.

La membrana mucosa bucal varía en estructura - de zona a zona y demuestra con claridad la adaptación a la función.

El epitelio que cubre la cavidad bucal, es de tipo escamoso estratificado y revela grandes diferencias en grado de desarrollo, que se correlaciona a su vez con las funciones de una zona en particular.

Desde el punto de vista del prostodoncista, es necesario comprender que existe una gran variedad, en cuanto a la consistencia de las membranas mucosas bucales de un paciente a otro. Algunos presentan rebordes alveolares cubiertos de membranas mucosas gruesas y elásticas; otros tienen membranas delgadas, apropiadas y con poco tejido conectivo subepitelial.

La mucosa bucal consta de:

- 1.- Encía y revestimiento del paladar duro.
- 2.- mucosa especializada del dorso de la lengua.
- 3.- el resto de la mucosa bucal.

#### 1.- Encía.

Es aquella parte de la membrana mucosa bucal, que cubre los procesos alveolares de los maxilares y contournea el cuello de los dientes. Esta se divide en:

- a.- encía marginal.
- b.- encía insertada
- c.- encía interdientaria.

a.- encía marginal: llamada también encía libre, rodea a los dientes. Consta de un núcleo central de tejido conectivo, cubierto de epitelio escamoso estratificado.

El epitelio de la cresta y de la superficie externa de la encía marginal, es queratinizada, paraqueratinizada, o de los dos tipos, contiene prolongaciones epiteliales, prominentes y se continúan con el epitelio de la encía insertada. El epitelio de la superficie interna está desprovista de prolongaciones epiteliales, no es queratinizada, ni paraqueratinizada, y forma el tapíz del surco gingival.

b.- encía insertada: se continúa con la encía marginal, es firme, resilente y está estrechamente unida al cemento y hueso alveolar adyacente.

Se compone de epitelio escamoso estratificado y un estroma de tejido conectivo subyacente. En la cara vestibular se extiende hasta la mucosa alveolar, de la que separa la línea mucogingival. En la cara lingual, termina en la unión de la membrana mucosa, que tapiza el surco sublingual, en el piso de la boca. La superficie palatina de la encía insertada se une imperceptiblemente con la mucosa palatina, igualmente firme y resilente.

c.- Encía interdientaria: Ocupa el nicho interproximal, situado debajo del área de contacto interdentario. Consta de dos papilas ( vestibular y lingual) y del col. Cada papila consta de un núcleo central de tejido conectivo densamente colágeno, cubierto de epitelio escamoso estratificado.

Paladar duro.

Es importante que la cavidad bucal posea un techo resistente, de manera que la parte anterior de la lengua pueda apoyarse contra él, para mezclar y deglutir los alimentos, también, que la mucosa que reviste el techo de la cavidad a este nivel, se encuentre firmemente -

adherido, para que los movimientos enérgicos de la lengua no lo desplacen y su epitelio pueda resistir el desgaste.- Estas características estructurales se logran mediante el revestimiento , por medio de una mucosa cuya lámina propia se continúa por arriba con el periostio del hueso y cuyo epitelio es del tipo plano estratificado queratinizado.

## 2.- Mucosa especializada del dorso de la lengua.

La superficie dorsal de la lengua, está cubierta por una mucosa especializada. / los dos tercios anteriores de la lengua muestran una densa capa de papilas filiformes. Diseminadas entre estas, se encuentran las papilas fungiformes que llevan receptores sensoriales especializados.

/ la unión de los dos tercios anteriores, con el tercio posterior , está en cierta forma marcado por las papilas calciformes; estas se presentan como una línea en forma de V , de grandes papilas redondas.

Existe tendencia a la disminución en el número de las papilas gustatorias en la vejez.

/ los bordes laterales de la lengua están cubiertos por una membrana mucosa lisa, excepto en el aspecto posterior en el que se encuentran varios pliegues verticales y paralelos de mucosa ( papilas foliadas).

La superficie ventral de la lengua , en condiciones normales, se encuentra en contacto con el piso de la boca en descanso y está cubierta por una membrana mucosa sencilla que no presenta papilas.

## 3.- Mucosa bucal en general.

/ las demás partes anatómicas de la cavidad bucal, están revestidas por una membrana mucosa sencilla o queratinizada, ya que, ciertos hábitos bucales, como la mordedura de los carrillos hacen que un epitelio que en si

tuaciones normales, no se presenta queratinizado, se torne más grueso y se queratinice.

#### D.- Elementos anatómicos en prostodoncia total.

##### Maxilar superior.

1.- Rugas: son pliegues tisulares de forma irregular que se extienden en la parte anterior de la bóveda palatina.

2.- Papila incisiva: Ubicada sobre el forámen palatino anterior, proporciona la salida para los vasos sanguíneos y el nervio nasopalatino. frecuentemente se alivia en la dentadura, para evitar la disminución del aporte sanguíneo ó una sensación dolorosa cuando se ejerce presión indebida sobre la papila.

3.- Foveolas palatinas; Dos pequeñas depresiones cerca de la línea del paladar, justo dentro del borde posterior del delineado de la dentadura.

4.- Línea de vibración: El borde posterior exacto del delineado de la dentadura , más allá del cual el paladar blando presenta movimientos durante los procesos de deglución y algunos de pronunciación.

5.- Escotadura pterigo-maxilar: Depresión de tejido blando desplazable, entre la tuberosidad y el proceso hamular .

6.- Area del sellado posterior ( postdam): Región desplazable y blanda justo anterior a la línea de vibración en donde puede obtenerse buen sellado, con un ligero desplazamiento de este tejido.

7.- Frenillo labial: Pliegue de membrana mucosa desde el labio al reborde, generalmente en la línea media

8.- Vestibulo labial: es el área donde la membrana mucosa se retira del labio superior hacia la encía - no insertada, comprendida entre los frenillos bucales.

9.- Frenillo bucal: Pliegue de membrana mucosa desde la encía al carrillo en la región de premolares.

10.- Vestibulo bucal: El área donde la membrana mucosa se retira desde el carrillo hacia el músculo buccinador detrás del frenillo bucal. Se limita por arriba - por el proceso cigomático del maxilar superior.

11.- Rafe pterigo-maxilar: Se eleva en la región hamular y se inserta en la porción posterior del reborde milohioideo. Presenta varios grados de fuerza y movilidad durante el movimiento de la mandíbula. La dentadura no debe interferir con esta estructura.

12.- Músculo palatogloso: Va desde la superficie anterior del paladar blando, en donde se continúa con su homólogo del lado opuesto y se inserta en la base de la lengua atrás de las amígdalas.

13.- Músculo palato-faríngeo: Se eleva desde el paladar blando. Su porción anterior y más gruesa yace entre los músculos elevadores y tensores palatinos, y pasa hacia abajo por detrás de la amígdala palatina.

14.- Músculo elevador del velo del paladar: Se dirige a la parte petrosa del hueso temporal y se inserta en el vélum palatino, uniéndose después al músculo del lado opuesto. Su acción es elevar el paladar blando en el -- proceso de deglución.

15.- Músculo tensor del velo del paladar: Se eleva desde la base de la placa pterigoidea media y la pared cartilaginosa lateral del oído medio, pasa un tendón - alrededor del hámulo y se inserta en la aponeurosis palatina. Su acción es tensar el paladar blando.

1.- Frenillo Labial: Un repliegue de membrana mucosa, desde el labio al reborde.

2.- Vestíbulo labial: Lugar donde la membrana mucosa se retira del labio inferior sobre la encía, entre los frenillos bucales.

3.- Frenillo Bucal: Repliegue de membrana mucosa desde la encía al carrillo en la región de premolares.

4.- Músculo Buccinador: Músculo del carrillo - que se inserta en el proceso alveolar, en las regiones molares sobre la línea oblicua.

5.- Vestíbulo bucal: Término usado clínicamente para denominar la hendidura entre los músculos buccinadores y maseteros. Generalmente se encuentra limitado por tejido graso bucal y la impresión y dentadura resultante pueden extenderse en ésta área, produciendo una porción - más ancha del delineado de impresión.

6.- Area retromolar: Papila piriforme , de tejido graso y fibroso, por detrás de la extremidad posterior del proceso alveolar, que proporciona buen soporte y se llado a la dentadura.

7.- Espacio post-milohioideo: Determina la extensión lingual posterior de la dentadura, y depende de la actividad y fuerza de los músculos involucrados en esta área.

8.- Músculo palatogloso: Se inserta en el lado de la lengua y forma el contorno medio del espacio retro-milohioideo.

9.- Músculo Constrictor superior: Músculo faríngeo que se eleva desde la porción del reborde milohioideo, el rafe pterigo-mandibular y la placa pterigoidea y -hámulo , y se inserta en el rafe medio. Forma la extensión posterior del área post-milohioidea.



10.- Músculo Milohioideo: Se inserta en el borde milohioideo y sostiene el piso de boca.

11.- Glándula sublingual: Yace sobre el músculo milohioideo, en la región premolar. A veces una sobre-extensión del delineado de la dentadura en ésta área, obstruirá el conducto de Wharton, reduciendo el flujo salival y distendiendo las glándulas salivales, produciendo una inflamación en el piso de boca.

12.- Músculo Geniogloso: Se inserta en los tubérculos Geni superiores, en la lengua y huesos hioideos.- / la sobre-extensión de la dentadura, en esta región, podría dar por resultado una fuerza que desalojaría la dentadura o limitaría la libertad de movimiento de la lengua.

13.- Frenillo lingual; un pliegue de membrana mucosa en la línea media desde la encía al piso de boca.

## E.- Inervación.

La inervación de la cavidad bucal, se encuentra dada por el 5o par craneal o nervio Trigémico y el 7o par craneal o nervio Facial.

### 1.- Nervio trigémico.

Es un nervio mixto que transmite la sensibilidad a la cara, orbita y fosas nasales, y lleva las incitaciones motoras a los músculos masticadores.

Es un nervio sensitivo, motor y vegetativo, debido a las ramas simpáticas que se le incorporan.

A la altura del borde inferior del Ganglio de Gasser, se originan tres ramas eferentes y terminales del trigémico.

#### a.- Nervio Oftálmico:

Es un nervio sensitivo, nace en la parte antero-inferior del ganglio de Gasser.

Se divide en tres ramas:

1.- Nervio lagrimal: Penetra en la órbita y se distribuye por la glándula lagrimal, la conjuntiva y la piel que cubre la parte externa del párpado superior.

2.- Nervio Frontal: Penetra en la órbita por la parte más ancha de la hendidura esfenooidal, sale por el agujero supraorbitario y se distribuye por la frente y el cuero cabelludo, hasta llegar al vértice de la cabeza, así como por el seno frontal y la piel que cubre el párpado superior.

3.- Nervio Nasal: (Nasociliar) Penetra en la órbita por la parte más ancha de la hendidura esfenooidal - Se divide en dos ramas terminales: nervio Nasal interno y externo; los cuales se distribuyen por las fosas nasales emitiendo ramos faciales, que se distribuyen por la piel de la nariz.

b.- Nervio maxilar:

Es un nervio sensitivo, se desprende del ganglio de Gasser por fuera del oftálmico. Sale del craneo -- por el agujero redondo mayor, alcanza la fosa pterigomaxilar, sale de ésta y penetra por el canal infraorbitario, -- desembocando en la fosa canina, por el agujero infraorbitario.

En su trayecto emite ramos colaterales:

1.- Ramo Meníngeo medio: se desprende de la -- porción intracraneal y va destinado a la duramadre.

2.- Ramo Orbitario: Nace en la fosa pterigomaxilar, se anastomosa con un ramo del nervio lagrimal, y de aquí nacen filetes para la glándula lagrimal.

3.- Nervio Esfeno-palatino: Pasa por un lado -- del ganglio esfeno-palatino, el cual está íntimamente ligado y le proporciona algunos ramos anastomóticos. Se divide en diversas ramas terminales destinadas a la órbita: emite los nervios nasales superiores, nervios nasopalatinos, nervios pterigo-palatinos, palatinos anteriores, palatino medio y palatino posterior.

4.- Ramos dentarios posteriores: Son de dos a tres, perforan la tuberosidad del maxilar superior, y se distribuyen por los molares, por sus alveolos y el seno maxilar.

5.- Nervio Dentario Medio : Nace dentro del canal infraorbitario, desciende hasta el plexo dentario, -- donde se confunde con los nervios dentarios posteriores, y se distribuye por el párpado inferior, el labio superior y la piel de ala de la nariz. Emite ramos para los premolares.

6.- Nervio Dentario anterior: Nace en el conducto infraorbitario y se introduce por las raíces de los incisivos y caninos superiores.

c.- Nervio Maxilar inferior o mandibular.

Es un nervio mixto, sale del cráneo por el agujero oval y se divide en dos ramos: anterior y posterior.

1.-Ramas del tronco terminal anterior:

a.- Nervio temporobucal: Se divide en nervio temporal profundo anterior y el nervio bucal; que es sensitivo y se distribuye por la piel y mucosas de los carrillos

b.- Nervio temporal profundo medio: Se dirige hacia afuera, entre el pterigoideo y el ala mayor del esfenoides y termina en la parte media del músculo temporal.

c.- Nervio Temporo-masetérico: Atraviesa la escotadura sigmoidea y penetra en el músculo masetero. Da dos ramos: uno, para el músculo temporal y otro para el músculo masetero.

2.- Ramas del tronco terminal posterior.

a.- Tronco común de los nervios del pterigoideo interno, del peristafilino y del músculo del martillo.

b.- Nervio aurículo-temporal: Inerva a la glándula parótida; y emite ramos colaterales que inervan: el conducto auditivo externo, la articulación temporomandibular, y la piel de la región temporal.

c.- Nervio Dentario Inferior; Es el más voluminoso, se dirige hacia abajo, alcanza el orificio dentario inferior junto a la espina de Spix, atraviesa el conducto dentario junto con los vasos, hasta el agujero mentoniano, dando en su salida ramos para la región mentoniana y un ramo incisivo; dentro del conducto emite ramos a molares, premolares y canino.

d.- Nervio Lingual: Casi tan voluminoso como el anterior. En su trayecto origina numerosos ramos, destinados al pilar anterior del velo del paladar, amígdalas, a la mucosa de las encías y al piso de boca, también suministra inervación a la glándula sublingual, mucosa de la

cara inferior y del dorso de la lengua.

## 2.- Nervio Facial.

Es un nervio mixto, compuesto por una raíz motora destinada a los músculos cutáneos de la cabeza y el cuello, lleva también fibras destinadas a regir la secreción lagrimal, y de una raíz sensitiva; el nervio intermedio de Wisberg que inerva la mucosa de la lengua y pasan además fibras vegetativas destinada a la inervación de las glándulas submandibulares y sublinguales.

Fusionadas ambas raíces en un solo tronco, penetran el orificio del conducto auditivo interno, finalmente sale por el agujero estilo-mastoideo; a este nivel el nervio se encuentra por debajo de la apófisis mastoides; alcanza luego la glándula parótida en la cual penetra y se divide en dos ramas terminales; la temporo-facial y la cervico-facial.

Emite además ramas colaterales, que son las intrapetrosas y las extrapetrosas.

Las ramas intrapetrosas son: el nervio petroso superficial mayor, nervio petroso superficial menor, nervio del músculo del estribo, la cuerda del tímpano, ramo sensitivo del conducto auditivo externo y ramo de la fosa yugular.

Las ramas extrapetrosas son: el ramo anastomótico del glossofaríngeo, ramo auricular posterior, ramos del estilohioideo y ramo lingual.

El nervio facial, es ante todo, el nervio de la mímica; los músculos cutáneos reciben su inervación. Accesoriamente desempeña un papel en la transmisión de los sonidos, ya que inerva el músculo del estribo. Es también un nervio sensitivo y sensorial; lleva la sensibilidad del tercio medio del pabellón, del conducto auditivo ex-

terno y del tímpano. Por las fibras de la cuerda del tímpano, que se proyecta sobre el lingual, asegura la sensibilidad gustativa de la punta y bordes de la lengua. Finalmente el facial, por intersdicio del trigémino, que conduce sus fibras hasta su territorio terminal, rige las secreciones lagrimal, nasal y salival de las glándulas submandibulares y su blinguales.

## F.- Irrigación.

En la cavida bucal existen numerosos vasos sanguíneos de importante calibre, que pueden ser seccionados fácilmente.

La sangre arterial que irriga la cavidad bucal y regiones vecinas procede de un vaso principal, la carótida externa.

Se extiende desde el borde superior del cartilago tiroideo al cuello del cóndilo mandibular. Se distribuye en la ma--  
yor parte de las porciones blandas de la cabeza y la cara, las meninges, así como en una gran superficie del cuello y vísceras cefálicas.

la carótida externa emite seis ramas colaterales:

1.- Arteria tiroidea superior: irriga la larínge y la glándula tiroidea.

2.- Arteria lingual: Irriga la lengua y el piso de boca. Nace de la parte anterior de la carótida externa. Se dirige hacia arriba, adelante y adentro e inmediatamente delinea una curva en cuya concavidad inferior, mira el asta mayor del hioides. / luego toma su primitiva dirección hasta alcanzar la punta de la lengua, donde termina.

En su trayecto se encuentra acompañada por una o dos venas principales y por el nervio hipogloso mayor. - las ramas colaterales son: ramo suprahiideo que irriga a los músculos vecinos ala porción hioides; la dorsal de la lengua , que asciende para vascularizar la base de la lengua , epiglotis y pilar anterior del velo. Se consideran - como terminales las arterias sublingual y la ranina. / la -- sublingual nace sobre el borde posterior del hiogloso, se aplica a la cara profunda del músculo milohiideo y abandona numerosos ramos a la glándula sublingual. lo mismo que a la mucosa y músculos del piso de la boca. Después de emi

tir la arteria del frenillo, termina en dos ramas; la mentoniana, para las partes blandas del mentón; y la mandibular, que se pierde en las proximidades del periostio de la cara interna de la sínfisis. la arteria ranina, es un vaso de calibre bastante considerable, costea en su trayecto el borde inferior del músculo lingual inferior, hasta la punta de la lengua donde finaliza, irriga los músculos y la mucosa del órgano lingual.

3.- Arteria facial: Se destina a la región anterior de la cara, paredes laterales y suelo de la boca.

Nace de la carótida externa independientemente o en un tronco común con la arteria lingual. Se desprende por encima de la lingual, hacia arriba y adelante hasta encontrar la cara interna de la glándula submaxilar, a la que abraza, en seguida abandona la glándula delimitando una segunda curva que contornea el borde inferior de la mandíbula, a nivel del ángulo anteroinferior del masetero. En este punto aparece en la cara apoyada sobre el cuerpo de la mandíbula y cubierto solamente por el músculo cutáneo del cuello; detrás se haya la vena facial. El vaso asciende a la comisura labial y ocupa el surco nasogeniano terminando finalmente en el ángulo interno del ojo, en anastomosis con la arteria nasal.

Las ramas colaterales se clasifican, según se originen en la porción cervical o la facial.

Las cervicales; la palatina ascendente o inferior, las submandibulares, la submentoniana y la pterigoidea.

Las faciales: masetérica, la coronaria superior e inferior y la del ala de la nariz.

Su rama terminal es la angular.



4.- Arteria Occipital: Nace en la cara posterior de la carótida externa, a un mismo nivel que la facial o lingual y finaliza en la parte posterior de la cabeza.

5.- Arteria Auricular posterior: Nace en la parte posterior de la carótida externa, por encima de la arteria occipital. Se dirige hacia arriba, atrás y afuera hasta alcanzar el borde anterior de la apófisis mastoides donde se opera su división terminal.

6.- Arteria Faríngea inferior: Conocida también como arteria faríngea ascendente, nace en la parte interna de la carótida, termina en la base del cráneo, dando la meníngea posterior. Provee colaterales, destinadas a la farínge y a los músculos prevertebrales.

Las ramas terminales de la carótida externa:

1.- Arteria temporal superficial: Nace por debajo del cuello del cóndilo, en plena glándula parótida, asciende entre el conducto auditivo externo y la articulación temporomandibular; para abandonar la glándula y cruzar el arco cigomático, en donde se hace subcutánea. Así a parece en la región temporal, donde se divide dos a tres centímetros por encima del arco cigomático, en dos ramas terminales.

2.- Arteria maxilar inferior: Vasculariza la cavidad bucal, los maxilares y el sistema dentario. Nace de la carótida externa en la región perotídea, rodea por detrás el cuello del cóndilo e invade la fosa cigomática en compañía del nervio aurículo temporal y de venas menores. Por esta ruta alcanza el pterigoideo externo hasta el trasfondo de la fosa pterigomaxilar donde termina. Antes de penetrar en la fosa, describe una curva pronunciada en donde su convexidad anterior descansa sobre la tuberosidad del maxilar a nivel del orificio esfenopalatino, y cambia

su nombre por el de arteria esfeno-palatina, considerada como su rama terminal.

Sus ramas colaterales, se clasifican en; ascendentes, descendentes, anteriores y posteriores.

Ramas ascendentes: Arteria timpánica; arteria meníngea media; Arteria Meníngea menor; Arteria Temporal - profunda media; Arteria Temporal profunda anterior.

Ramas descendentes:

Arteria Dentaria Inferior: Nace en las proximidades del cuello orientada hacia abajo y afuera, la arteria se ubica en el espacio pterigomandibular, hasta alcanzar el orificio dentario, en el cual penetra y recorre toda su extensión, hasta salir por el agujero mentoniano y termina en la parte blanda del mentón. En su trayecto produce ramos pterigoideos para el pterigoideo interno y la rama milohioidea que termina en el músculo milohioideo.

Las ramas dentarias, emiten ramas para los alveolos y el parodonto y una para cada raíz de los molares y premolares, introduciéndose por el forámen apical y distribuyéndose por la pulpa. Las arteriolas intralveolares, perforan las tablas óseas y se ramifican en la mucosa gingival.

A nivel de los premolares, la arteria dentaria inferior, se ramifica en la arteria mentoniana y la arteria incisiva.

La arteria mentoniana se aloja en el conducto de igual nombre desemboca en la cara irrigando, tejidos blandos de la región.

La arteria incisiva, aparentemente continuación de la dentaria, emite ramos pulpares, óseos y gingivales - destinados al grupo de los incisivos y caninos, y termina en la línea media por anastomosis con el lado opuesto.

Otras ramas descendentes son: la Arteria Mase-  
 terina; las arterias pterigoides , la arteria bucal y la  
 arteria Palatina superior o descendente; que es un vaso im  
portante que tiene a su cargo la nutrición del paladar, des  
ciende por el conducto palatino posterior y después se ori  
ginan dentro del mismo canal las arterias palatinas menore  
s que por los conductos palatinos accesorios, alcanzan el  
 velo del amigdalas, aparecen en el paladar por el orifi-  
 cio palatino posterior. Cambia entonces de dirección, se -  
 hace horizontal alojandose en el surcosituado entre la bó-  
 veda y el proceso alveolar, hasta perderse en las cercanía  
s del orificio nasopalatino, donde se anastomosan con la -  
 arteria esfenopalatina interna. Irriga la mucosa, glándula  
 s, encía y hueso de la bóveda palatina.

#### Ramas Anteriores:

Arteria Alveolar: Se divide abajo y adelante -  
 sobre la tuberosidad del maxilar, mientras el tronco prin-  
 cipal se encuentra en el borde alveolar, en la mucosa de la  
 mejilla y en el buccinador; ramitos delgados de número va-  
 riable se introducen en conductos especiales, con el nombre  
 de arteria dentaria posterior, que en su trayecto tienen -  
 las siguientes colaterales: Ramos pulpaes; que penetran  
 por el forámen apical de premolares y molares. Ramos óseos,  
 para las cavidades alveolares y parodonto, Ramos Gingivales  
 para las encías del reborde alveolar. Y Ramos antrales, des  
tinados a la mucosa del seno maxilar.

Arteria Suborbitaria: Penetra en la órbita por  
 la hendidura esfenomaxilar, mediante un tronco independien-  
 te o común con la alveolar. Recorre un conducto labradp en  
 el seno maxilar, de donde sale por el orificio suborbitario  
 y finaliza en ramos para el párpado inferior y la mejilla-  
 surco gingivo labial y labio superior. Se consideran cola-

terales el ramo orbitario y la arteria dentaria anterior, que recorre el conducto de igual nombre, con las siguientes colaterales: Ramas pulpares destinadas a las raíces - de los incisivos y caninos. Ramo óseo para los alvéolos - de dichos dientes. Ramos gingivales que se distribuyen en las encías del reborde alveolar. Ramos antrales para la mucosa del seno maxilar.

Ramas posteriores.

Arteria vidiana.

Arteria Pterigopalatina.

# **CAPITULO**

## **IV**

## Capítulo IV

### Dentaduras Totales Inmediatas.

Posterior a un exámen minucioso y a la valoración de los pacientes, y una vez que se ha determinado - que los dientes remanentes requieren ser extraídos, la siguiente empresa será la elaboración del plan de tratamiento.

Nunca hay que anticipar que un plan de tratamiento sea aplicable a todos los pacientes.

#### A.- Definición de Prótesis Inmediata.

Es el procedimiento, que consiste en colocar - los dientes artificiales inmediatamente después de las extracciones de los dientes remanentes; es imprescindible - por tanto , la preparación previa de la prótesis con el objeto de colocarla, inmediatamente después del acto quirúrgico.

#### B.- Clasificación de las dentaduras completas inmediatas.

- 1.- Dentaduras convencionales Inmediatas.
- 2.- Dentaduras de Transición.
- 3.- Dentaduras de diagnóstico ( interinas).

Cada clasificación se divide además en:

- Dentaduras con aleta labial.
- Dentaduras con aleta parcial.
- Dentaduras sin aleta.

### 1.- Dentaduras convencionales inmediatas.

Un procedimiento aceptable para la construcción de dentaduras inmediatas, incluye: la remoción de todos los dientes posteriores remanentes, con un mínimo tiempo de cicatrización de 3 semanas, antes de la construcción de la dentadura. A veces es necesario esperar hasta 6 semanas, para obtener una cicatrización adecuada. Este procedimiento permite el reborde residual posterior, ofrecer mejor soporte para las dentaduras inmediatas.

Después de la colocación de la dentadura, el paciente presenta un período de resorción del proceso alveolar, por lo que debe ser examinado periódicamente, para chequear su estabilidad y retención.

Una dentadura inmediata, con una mala adaptación, por un reborde residual corto, provoca la consiguiente maloclusión, inflamación de tejidos y la pérdida de la dimensión vertical y relación céntrica.

Los pacientes deberán ser instruidos en lo concerniente a consecuencias indeseables y se le debe explicar la importancia de los exámenes periódicos para hacer las correcciones necesarias.

Como regla general las dentaduras inmediatas deben ser rebasadas o pueden hacerse unas nuevas, de 3 a 6 meses después de la inserción inicial, y como todas las otras dentaduras; se deben examinar cada 6 meses.

### 2.- Dentaduras de transición.

Esta difiere de la otra, en que no se requiere de la extracción de los dientes posteriores, antes de su elaboración. La dentadura de transición se elabora primero y se coloca inmediatamente después de la extracción de todos los dientes restantes.

Este tipo de dentadura se considera como una -

de tipo temporal, porque después de un adecuado período de cicatrización de debe elaborar un segundo juego.

La dentadura de transición está indicada para pacientes aprehensivos, quienes no aceptan o toleran 2 o más procedimientos quirúrgicos.

Las ventajas de este tipo de dentaduras, es el mínimo costo de su elaboración y la disminución de procedimientos quirúrgicos.

### 3.- Dentadura de Diagnóstico (interinas)

Estas se usan, para diagnosticar un problema oclusal en el paciente.

La dentadura de diagnóstico es una en la cual, el segmento anterior contiene los dientes artificiales, mientras que el segmento posterior consiste en un bloque oclusal plano, hecho de resina acrílica.

Las piezas posteriores pueden ser extraídas en la misma manera que como en el procedimiento de las dentaduras convencionales inmediatas con un período de cicatrización similar; o todos los dientes pueden ser extraídos en un solo tiempo, y ser colocadas de la misma manera que en las de transición.

Las dentaduras de diagnóstico están indicadas para pacientes con enfermedad paradontal severa y avanzada, con movilidad y extrusión de las piezas dentarias, dificultando obtener la dimensión vertical y relación céntrica correctas. A este efecto se puede aumentar o reducir el bloque oclusal, restaurando la correcta dimensión vertical y relación céntrica, además se pueden incorporar los requerimientos estéticos necesarios. Como la superficie oclusal, es plana, el paciente no presenta intercuspidadación, pudiéndose entonces realizar un estudio de sus hábitos masticatorios.



Aleta labial vs. Sin Aleta labial.

Existen tres escuelas con diferente filosofía en relación, a la elaboración de aletas labiales para dentaduras inmediatas.

La primera dice, que la aleta labial tiene poco valor estético, y , puede ser la causa de irritación de tejido; por lo que la dentadura inmediata se realiza sin aleta labial.

La segunda escuela, es aquella en que la aleta labial es deseable, ya que ofrece estabilidad a la dentadura y ayuda a cicatrizar los tejidos. La aleta labial debe ser delgada, librando ampliamente el labio, ofreciendo un aspecto estético agradable.

Entre estas dos contrastantes ideas, está la tercera escuela. Esta teoría aboga por el uso de una aleta parcial o corta, que se extiende parcialmente a lo largo de la superficie labial del reborde residual. Si se presenta resorción, la aleta es extendida con acrílico autocurable. De este modo, la estética y la cicatrización adecuada son mantenidas.

### C.- Contraindicaciones.

Algunas contraindicaciones son las siguientes:

Los que sufren de alguna enfermedad debilitante.

Pacientes en los cuales las extracciones múltiples, serían dañinas, debido a que presentan enfermedades sistémicas, como; trastornos cardíacos, endócrinos, discracias sanguíneas y aquellos con potencial de cicatrización muy lento).

Individuos con trastornos emocionales (incluidos los pacientes en el período de menopausia y climatorio de la vida).

Aquellos cuya capacidad mental no les permita comprender su responsabilidad frente al ser vicio.

Los pacientes indiferentes o que no aprecian el servicio.

Aquellos pacientes con enfermedad periapical aguda.

Aquellos con gran pérdida ósea adyacente a los dientes restantes.

#### D.- Desventajas y ventajas.

Cuando se comparan los beneficios de las denta duras inmediatas, las ventajas superan a las desventajas.

ventajas:

Estas se pueden clasificar en:

- 1.- Anatómicas.
- 2.- Funcionales
- 3.- Estéticas
- 4.- Psicológicas.

##### 1.- Anatómicas:

Impide la pérdida inmediata de la altura, al reemplazar el tope oclusal, preservando o restituyendo la altura morfológica.

Evita violencias a la articulación temporo-mandibular.

Evita el ensanchamiento lingual.

Impide el colapso labial y el hundimiento de las mejillas.

##### 2.- Funcionales:

Permite a la musculatura afectada, seguir funcionando en sus posiciones normales.

✓ la dentadura actúa como férula o apósito, para ayudar a controlar el sangrado, para proteger contra le

siones contra alimentos, líquidos bucales, acción lingual o dientes existentes en la arcada opuesta; la acción de férula protege además al coágulo, facilitando su cicatrización.

Evita la mayor parte de los trastornos y reajustes fonéticos del desdentamiento. Facilita la masticación y deglución, evitando o reduciendo los reajustes dietéticos y digestivos.

### 3.- Estéticas.

Impide el colapso facial, consecuencia de las pérdidas y transformaciones anatómicas.

Con frecuencia se puede introducir mejoras, a veces considerables.

### 4.- Psicológicas.

Los pacientes no son tan reacios a la extracción de las piezas dentarias remanentes, cuando se le asegura que se le repondrán inmediatamente.

No tiene que enfrentarse a sus familiares y conocidos en un estado desdentado, por lo que sus actividades sociales, se realizan sin dificultad.

### Desventajas:

Estos son únicamente sus exigencias en la elaboración.

1.- / la coordinación quirúrgico-protético, exige precisión en la técnica; establecida en base a exactos diagnósticos. Las extracciones dentarias, al dejar de ser unitarias, para extenderse a grupos de dientes, se hacen más traumatizantes, exigiendo habilidad y dominio y de igual manera el tratamiento protético requiere de habilidad y experiencia.

2.- Ante la edentación futura, y su eventual reemplazo - entran en juego los factores del estado general, utilidad y su posinilidad que deben de ser evaluadas adecuadamente en el paciente.

3.- /las fallas técnicas, que pueden ser clínicas o del laboratorio, solo se hacen evidentes después de la intervención quirúrgica final. Esta situación irreversible, pone - en juego al máximo, la responsabilidad profesional del cirujano dentista y la amplitud de sus recursos para resolver los prob lemas que puedan suscitarse.

Este debe cubrir el período de transición entre el estado actual y la normalización del paciente con la prótesis.

Siendo los casos tan disímiles, cada uno debe ser tratado y pensado en sus distintos aspectos.

El estado general, es elemento de tal importancia como ya se señaló anteriormente, puede contraindicar esta experiencia, o aconsejar las formas tradicionales menos violentas.

El estado del hueso es un factor igualmente importante para la indicación del tratamiento.

El número de extracciones, es otro factor muy de tener en cuenta, ya que la exigencia técnica para el cirujano dentista y la exigencia orgánica del paciente, se acrecientan con él. Si se tratara de la reposición de un solo diente o dos, el problema sería sencillo, en principio por lo menos, y el pronóstico tan claro, que suele bastar con la adición del o de los dientes a la prótesis en uso.

Es criterio mantenido por los protesistas, que si es posible, conviene extraer las piezas posteriores primeramente, para poder asentar la prótesis en hueso más estable.

Una técnica para la elaboración de un plan de tratamiento sería el siguiente:

1.- Determinar , si habrá cambios de altura, posición , tamaño, forma y color de los dientes.

2.- Estudiar si la edentación, debe o puede hacerse por etapas, y de ser así cuales pueden ser, examinando la situación en que estará el paciente durante cada etapa.

3.- Considerar las medidas auxiliares inmediatas , que puede requerir su estado actual y en cada etapa.

4.- Establecer el tipo de cirugía, adecuada -- para cada intervención.

5.- Calcular presupuestos y sus variaciones, - de acuerdo con el plan que se adopte, considerando esencial el acuerdo explícito del paciente o sus familiares responsables.

6.- Estimar los cuidados posoperatorios y la atención protética adecuada.

7.- El paciente debe estar informado de la probabilidad de requerir de nuevas prótesis, después de 6 meses a un año, para restaurar pérdidas de altura consecuentes a la atrofia de los maxilares, que la prótesis inmediata no puede compensar.

# CAPITULO

# V

## Capítulo V

### Dentaduras totales Convencionales.

#### A.- Plan de Elaboración.

Estos son una serie de procedimientos, para elaborar la prótesis convencional inmediata.

Estos procedimientos terapéuticos se dividen en pasos; los que se deben de organizar en forma eficaz de manera que en el menor tiempo, se puedan realizar el mayor número de ellos.

1.- Extracción de los dientes Posteriores con cicatrización subsecuente, previa a la construcción de las prótesis.

Durante la fase de diagnóstico, se elaboran modelos de estudio, estos se colocan en el paralelómetro, para determinar o establecer una vía de inserción, que reduzca al mínimo la necesidad de procedimientos quirúrgicos extensos.

#### a.- Anestesia.

Esta se define como la ausencia de sensibilidad a un estímulo.

Anestesia Local: la función principal de los anestésicos locales, es el bloqueo reversible de la conducción nerviosa periférica; inhibiendo la propagación de los impulsos nerviosos a través de sus fibras.



Cada cartucho de anestésico local, contiene generalmente un vasoconstrictor, que provee:

- Prolonga la profundidad de la anestesia.
- reduce el efecto tóxico de la droga, por prolongar la absorción a la circulación sistémica.
- Rinde menos hemorragia en la región de la intervención.

#### Anestesia Supraperiódica.

También se le denomina paraperiódica ó anestesia al plexo. Estos términos quieren decir que, la solución anestésica depositada a lo largo del periostio, se debe difundir primero, a través del periostio y del hueso alveolar para alcanzar el plexo nervioso alveolar superior y los nervios situados en el hueso esponjoso.

Se inserta la aguja a través de la mucosa alveolar cerca de la gingiva, depositando una gota en ese lugar, se dirige luego la aguja hacia la región apical del diente por anestesiar, se inyecta la solución lentamente.

#### Bloqueo del nervio Dentario Inferior.

El Dentario inferior, inerva los dientes de la mandíbula.

Se le pide al paciente que abra la boca muy ampliamente, se palpa el borde anterior de la rama ascendente, y medial a esta marca se encuentra el rafe pterigomandibular; el agujero dentario inferior, se encuentra en un punto medio entre el borde posterior y anterior de la rama ascendente, a una altura aproximada de las superficies oclusales de los dientes inferiores.

La aguja de la jeringa se dirige hacia esse punto, en una dirección que corresponde a una línea imaginaria, que va del rafe pterigomandibular al espacio inter

proximal entre los premolares del lado contrario. La aguja se introduce dentro del rafe pterigomandibular hasta alcanzar la cara interna de la rama. Se procede a vaciar la solución anestésica lentamente, cuando ha sido depositada, - la aguja se retira lentamente. (Fig. 5-1)

#### Bloqueo del nervio Lingual.

El nervio lingual, yace medial al nervio dentario inferior, en la zona del agujero dentario inferior.

La técnica es similar al anterior. Después -- que la superficie de la rama se ha alcanzado, la jeringa se reposiciona a una situación paralela a la superficie media de la mandíbula, retirando la jeringa de 1 a 2 milímetros; el anestésico se deposita lentamente, retirandolo de igual manera. Por ésta técnica se bloquean las dos terceras partes de la lengua, piso de la boca, dientes inferiores y la encía de ese lado, labios y zonas circundantes. ( Fig. 5-1 )

#### Bloqueo del nervio Bucal Largo.

La encía del primer premolar al tercer molar, está inervada por este nervio, el cual deberá ser bloqueado, si se desea obtener una anestesia total.

Se logra colocando unas gotas de anestésico - en el tejido, a lo largo del tercer molar, proporcionando una anestesia satisfactoria a la encía, siendo ésta esencial para casos de extracción dentaria. ( fig. 5-2 )

#### Bloqueo del nervio Mentoniano.

Su objeto es de interferir la condición nerviosa a lo largo del nervio mentoniano, colocando la solución anestésica en el agujero mentoniano. Dando la anestesia del primer premolar, canino e incisivos, encía, labio y á-

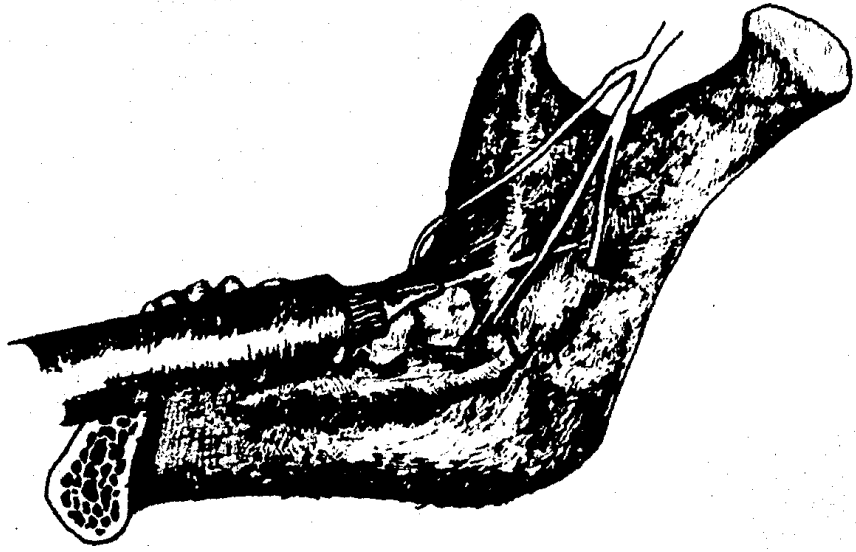


Fig. 5 - 1

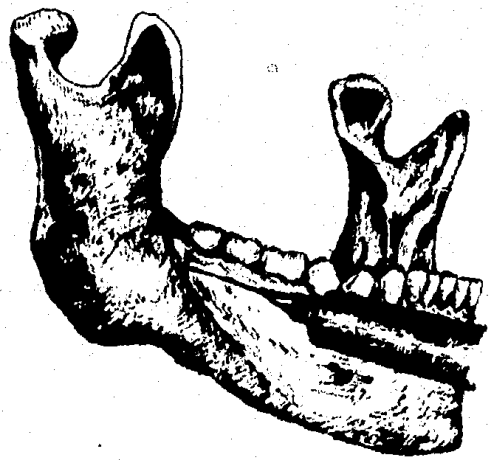


Fig. 5 - 2

rea de la barba.

59

Se consigue, retrayendo la mejilla del paciente, se pide al paciente que cierre la boca; la aguja se dirige hacia la región apical del segundo premolar, se empuja la guja hasta que tope con hueso, se busca el agujero al encontrarlo, se deposita la solución anestésica y se retira la aguja. ( fig. 5-3)

#### Bloqueo del nervio Alveolar posterior.

Esta rama inerva, el seno maxilar y a los molares, con excepción de la raíz mesiobucal del primer molar y la encía bucal alrededor de los molares.

Se pide al paciente que abra la boca al máximo se retrae la mejilla, a medida que el paciente cierra la boca parcialmente, la aguja se inserta suavemente en el fondo de saco vestibular, adyacente al área de la tuberosidad y se dirige distal y mesialmente, se deposita la solución anestésica. ( fig. 5-4 )

Si se planea llevar a cabo cualquier tipo de cirugía, se deberá bloquear la encía palatina y puntos en la encía bucal.

#### Bloqueo al nervio Alveolar Medio.

Este inerva los premolares y la raíz mesiobucal del primer molar superior.

Se aplica sobre el ápice del primer premolar. Si se planea llevar a cabo cualquier tipo de cirugía, se debe anestesiar la mucosa palatina. ( Fig. 5-5 )

#### Bloqueo al nervio alveolar superior anterior.

Este inerva a los caninos e incisivos.

Se aplica ligeramente mesial al ápice del canino. ( Fig. 5-6 )

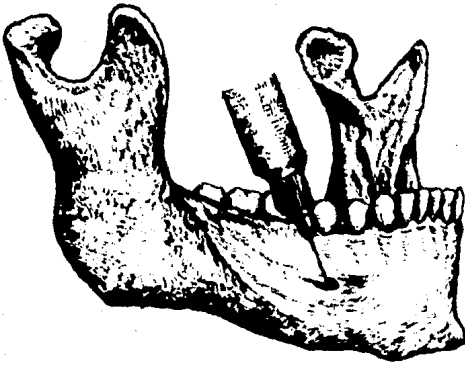


Fig. 5 - 3

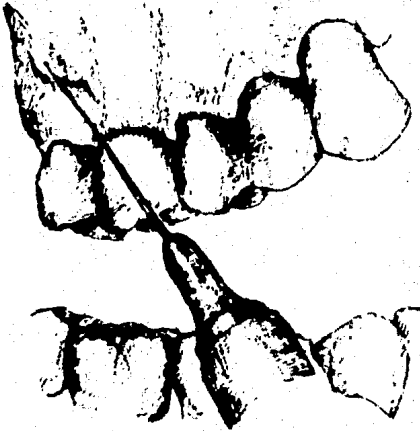

Fig. 5 - 4

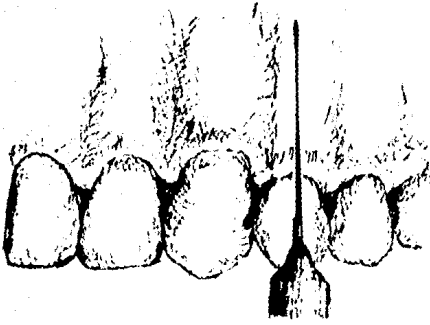


Fig. 5 - 5

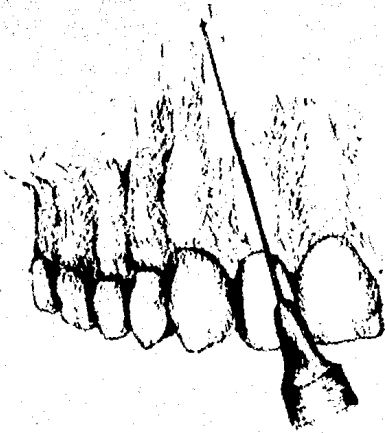


Fig. 5 - 6

### Bloqueo al nervio Palatino Mayor.

Este nervio inerva a la mucosa del paladar duro sobre premolares y molares superiores.

Se bloquea en casos de intervención quirúrgica que involucre la mucosa palatina, adyacente a la pieza.

Se obtiene depositando unas gotas de anestésico en la zona del agujero palatino mayor, que se encuentra localizado sobre el segundo molar, aproximadamente a 2 centímetros hacia la línea media. ( Fig. 5-7 )

### Bloqueo al nervio nasopalatino.

Este nervio inerva la mucosa del paladar, sobre incisivos y caninos.

Se obtiene , colocando unas gotas, dentro del agujero nasopalatino; el cual se localiza, identificando la papila incisiva, atrás de los incisivos centrales, atravesandola se encuentra el agujero nasopalatino. (Fig. 5-8)

### Anestesia General.

Los anestésicos generales, son una clase de drogas con gran potencia, capaces de causar depresión del sistema nervioso central.

Producen una perdida reversible de la conciencia y la insensibilidad a los estímulos dolorosos.

El ambiente hospitalario, será el más indicado para llevar a cabo la anestesia general. Debido a que ahí se encuentran instrumental y equipo necesario para poder vigilar el aspecto físico del paciente.

Existen cuatro etapas de la anestesia:

- 1.- Primera etapa o inducción.
- 2.- Segunda etapa , de inducción o delirio
- 3.- Tercera etapa , de anestesia quirúrgica
- 4.- Cuarta etapa ó parálisis bulbar ( no deseable).

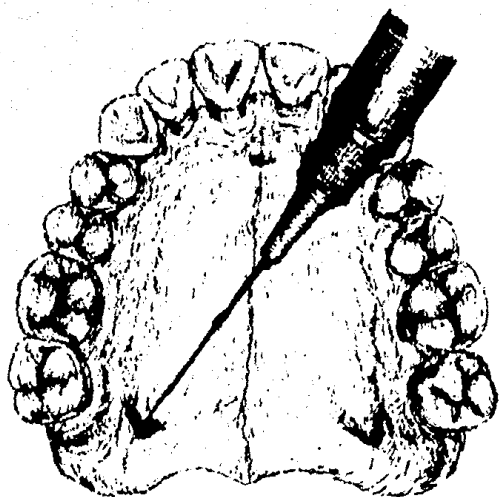


Fig. 5 - 7

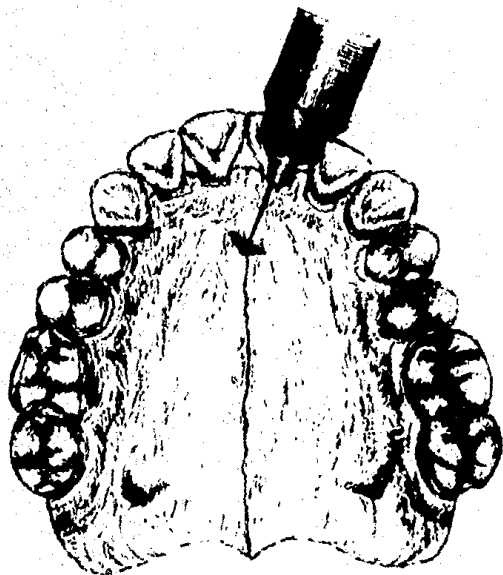


Fig. 5 - 8



b.- Técnica para extraer Dientes.

64

Antes de extraer los dientes con los fórceps adecuados, se utiliza primero los elevadores para separar la mayor parte de encía adherida y ligamentos parodontales siendo así más fácil la extracción de las piezas.

Se coloca el fórceps en el diente, primero se abraza con el pico del forceps en la cara lingual o palatina, por debajo de la encía libre. Luego se inserta el pico vestibular; se cierran los mangos del fórceps, permitiendo un asiento firme (asimiento de extracción).

Se debe de evitar una fuerza de aplastamiento pero siempre hay que poner presión firme y continua, durante los movimientos extrusivos del diente.

Las fuerzas básicas para extraer una pieza son:  
Piezas superiores:

Primer premolar; presión hacia bucal, presión hacia palatino y movimiento de exfoliación hacia bucal o palatino.

Primer y segundo molar: ejercer presión hacia bucal, palatino y extracción hacia bucal.

Tercer molar: presión hacia bucal y movimientos de extracción hacia bucal.

Piezas Inferiores:

Incisivos centrales; presión labial, presión lingual y movimientos de rotación hacia mesial y distal.

Incisivos laterales: presión labial, presión lingual, movimientos de rotación hacia mesial y distal y extracción hacia labial.

Caninos: presión labial, con movimientos de rotación hacia mesial.

Primer y segundos premolares: presión bucal -

con movimientos de rotación hacia mesial y distal. 65

Primeros y segundos molares; presión bucal, presión lingual y extracción hacia bucal.

Terceros molares: presión bucal y extracción hacia bucal o lingual.

En todo momento, el movimiento final, será un movimiento de tracción.

Después de cada extracción, hay que examinar la pieza extraída, para verificar que este completa.

Si el borde de las crestas alveolares, están muy dentadas, se rebajarán con la lima, redondeándolos. -- Posteriormente utilizando los dedos índice y pulgar, se oprimen las paredes del alveolo y se rectificará que se forme un coágulo dentro del alveolo.

Si la pieza extraída, presentara algún quiste o infección, se eliminará el resto de tejido de granulación, utilizando para este efecto, la cureta, raspando las paredes del alveolo.

En el caso de que la extracción de la pieza - hubiera requerido de un colgajo, se le pondrá una sutura. El último paso, se coloca una gasa estéril en la zona intervenida y se le pide al paciente que cierre su boca y la mantenga así por espacio de 15 minutos.

#### c.- Instrucciones posoperatorias.

El cuidado posoperatorio es de vital importancia después de la realización de una cirugía bucal. Cierta hinchazón, rigidez e incomodidad son procesos normales. Si lo anterior resulta excesivo y alarmante, se le indica al paciente que debe llamar inmediatamente al cirujano o regresar al consultorio.

Para controlar el sangrado se realiza lo siguiente:

- mantener la gasa en su lugar, durante 20 ó - 30 minutos, bajo presión constante y firme.

- mantener la cabeza elevada y reposada.

- no escupir en forma excesiva.

Para la tumefacción o inflamación:

- colocar hielo sobre la región durante 10 minutos con descanso de media hora, durante las primeras 6 u 8 horas.

Para el dolor:

Tomar el analgésico prescrito por el cirujano y descansar.

La dieta de preferencia deberá ser líquida o suave. Esta no deberá ser de ningún modo muy condimentada.

## 2.- Pasos para elaborar la Dentadura inmediata.

Paso 1.- Repasar las instrucciones en el uso y cuidado de las prótesis, que se dan al paciente en forma verbal y por escrito, durante la visita de diagnóstico y valoración.

Paso 2.- Tomar fotografías Intra y extrabucales.

La topografía facial es un auxiliar para establecer las relaciones intermaxilares, al contornear las superficies pulidas de la dentadura y para la colocación de los dientes, para dar apoyo a los labios, carrillos y establecer la estética. La fotografía intrabucal, es útil para valorizar el tamaño, contorno y posición de los dientes anteriores.

Paso 3.- ( pasos opcionales)

1.- Como auxiliar, para verificar las relaciones verticales de los maxilares en el momento de la inserción y prueba de la dentadura, se hacen unos tatuajes en la encía del maxilar y la mandíbula, con los dientes en oclusión; cuando existen dientes en ambas arcadas. Se registran las posiciones verticales de los maxilares, midiendo la distancia entre los puntos tatuados.

2.- Va colocación de puntos de tatuaje en la piel, en la zona donde se localiza tentativamente el eje de rotación del cóndilo; esto es muy útil, si se utiliza una transferencia con arco facial.

Paso 4.- Ejercitación de las relaciones Intermaxilares.

Esta es útil, para acondicionar al paciente a realizar los diferentes movimientos mandibulares necesarios para la obtención de las relaciones maxilares, así en el momento de registrarlos, el proceso se realiza con rapidez y sin dificultad.

Se colocan los dedos índice y medio, bajo el borde inferior de la mandíbula y el pulgaren la punta del mentón. Se pide al paciente que abra la boca, en una posición relajada, se hace protrusión de la mandíbula y se retruye después hasta que se sienta que los cóndilos topen en sus respectivas fosas. Cuando los cóndilos hayan topado, se le pide al paciente que cierre la boca, hasta que el primer diente o varios hagan contacto. Si no existen dientes posteriores, se le indica que cierre hasta que los labios comiencen a tocarse verificandose en ese momento la relación céntrica.

Esta programación del sistema nervioso central ayuda al dentista a obtener un registro de las relaciones maxilares, con máximo contacto dentario y con los cóndilos en su posición más retruida y superior dentro de las fosas.

Cuando esta ejercitación sistemática se haya realizado en el consultorio, se le pide al paciente que lo repita en su casa, viendose en un espejo, en forma conciente.

( Fig. 5-9 )

Paso 5.- Selección y preparación del portaimpresiones.

Dependiendo de la condición de los maxilares; es decir si está edéntulo o no, se seleccionarán portaimpresiones perforados o lisos con retenciones.

En el caso de pacientes edéntulos, se utilizarán portaimpresiones perforados y los dentados uno liso.

Las funciones del portaimpresiones son:

- Mantener el material de impresión en contacto con los tejidos orales.

- Proporcionar fuerzas adicionales en regiones seleccionadas del proceso residual, mientras que se impresionan otras regiones sin desplazar tejidos.

- Sostener el material de impresión, cuando este es retirado de la boca.




Fig. 5 - 9

Ejercitación para las relaciones intermaxilares.

En el caso de la elaboración de una prótesis - inmediata se selecciona un portaimpresiones perforado, lo suficientemente grande para dar cabida y permitir el registro de toda el área basal, así como los puntos de referencia anatómicos adyacentes importantes. Los bordes del portaimpresiones se alteran con cera.

Paso 6.- Toma de la impresión preliminar.

También denominada impresión anatómica.

El material de elección es un hidrocoloide irreversible ( alginato)

El alginato, es un material de impresión, que nos sirve para obtener modelos de estudio, modelos ortodóncicos y para la construcción de parciales.

Impresiona bien los detalles, pero es afectado por la saliva. / las impresiones con alginato no pueden rectificarse, sin embargo se pueden repetir fácilmente. Debido a que este material es elástico, puede ser usado cuando existan retenciones. No debe olvidarse que se debe vaciar con yeso inmediatamente, ya que sufre alteraciones con la humedad.

Su componente principal es un alginato soluble ( sal de ácido algínico, que se obtiene de las algas marinas). Su composición base consiste de:

Alginato de potasio.

. tierra de diatomeas

Sulfato de calcio

Fosfato trisódico.

Su manipulación es sencilla, se presenta en forma de polvo que es mezclado con agua, en proporciones que da el fabricante. Se debe mezclar en una taza de hule con una espátula ancha y rígida, mediante movimientos envolventes y de aplanado sobre las paredes de la taza, por es

pacio de un minuto. Este debe estar exento de grumos, presentando una superficie brillante y adhesiva. Se coloca en el portaimpresiones y se lleva a posición en la boca; se presiona firmemente y se mantiene en la boca, durante 3 a 5 minutos, hasta que gelifique, perdiendo su brillantez y su adhesividad. Se retira de una sola intención, se revisa la impresión y se recortan excedentes con un instrumento filoso.

Paso 7. vaciado del modelo.

Primero se lava perfectamente la impresión con agua corriente, y se elimina después el exceso de agua, -- con presión de aire suave.

Se prepara la mezcla de yeso, el cual se manipula mediante movimientos circulares, durante un minuto, - se vibra luego para liberar las burbujas de aire atrapadas durante el espatulado.

Se procede luego a vaciar el yeso en el modelo colocando pequeñas porciones en el borde de la impresión, y por efecto de la vibración, se llenan los espacios más profundos de la impresión. Cuando se llenen completamente se le aplica más yeso para hacer el zócalo.

Ya que haya fraguado y enfriado totalmente el yeso, se retira el modelo de la impresión. Este modelo se recorta en su base y bordes del zócalo , para facilitar su manipulación.

Este modelo se utiliza para la determinación final de la vía de inserción de la dentadura; es sobre este modelo en el que se fabrica el portaimpresiones individualizado.



Paso 8.- Trazado del contorno del portaimpresiones sobre el modelo.

Se marca con un lápiz rojo, una línea aproximadamente a 2 milímetros de distancia de la vuelta muscular, siguiendo la forma de las inserciones tisulares. Una segunda línea es marcada con color verde en dirección oclusal - con respecto a la primera de 2 milímetros.

Se coloca una capa de cera rosa, delineando la línea verde, que es la zona primaria de soporte. Se hace fluir una capa delgada de cera hacia los espacios interproximales de los dientes anteriores, y en cualquier defecto de la superficie palatina de los mismos, y hacia las inclinaciones bucales del reborde alveolar residual posterior.

Paso 9.- Hechura del portaimpresiones.

Es necesario poseer un portaimpresiones estable y preciso, al registrar los tejidos que cubren la zona de soporte de la dentadura.

Esta se puede realizar por dos métodos:

1) la técnica de la tortilla y por espolvoreado, ésta última es más estable y precisa.

El portaimpresiones debe tener de 3 a 4 milímetros de espesor, esta se extiende hasta descansar en los bordes incisales de los dientes anteriores y sobreextenderse en la zona posterior del paladar y contorneando el fondo de saco en las zonas desdentadas.

Antes de la adaptación de la resina acrílica, se le harán unas pequeñas aberturas en la cera (ventanas - de alivio) que nos darán el espesor del material de impresión y sirven además como guía para colocarla correctamente, en sentido vertical.

El acrílico se adaptará perfectamente en el modelo, colocando antes separador de acrílico-yeso en el mo-

delo. El acrílico se aplica, espolvoreando por zonas el modelo y humedeciéndolo con el monómero. Se recortan los excesos antes de que polimerice completamente.

Para facilitar la manipulación del portaimpresiones, se le colocan dos bloques de modelina pegadas con cera pegajosa, en las zonas posteriores del portaimpresiones. Estos bloques, se conocen como rampas oclusales y sus funciones son:

- Sirven como asas o mangos.
- Proporciona soporte digital durante la toma de la impresión fisiológica.
- Sustituye a los dientes posteriores, en dar apoyo a los carrillos durante el proceso de rectificación de bordes.
- Proporciona un ajuste positivo del segmento posterior en la impresión general de hidrocoloide irreversible.

Para verificar el ajuste del portaimpresiones se hará lo siguiente:

- Se coloca el portaimpresiones en la boca y se pide al paciente que abra la boca, como lo hace al bostezar, este no deberá desplazarse; si lo hace significará que se encuentra sobreextendido en la zona de la escotadura pterigomaxilar o que las aletas son demasiado gruesas.

- Se pide que abra la boca, pero no en exceso y se le pide que realice movimientos de lateralidad, si este llegara a desplazarse, indicará que existe una sobreextensión en el espacio bucal o en grosor excesivo de la aleta bucal. La altura de la aleta, debe ser, por tanto - 2 o 3 milímetros más corta que la profundidad del fondo de saco.

- Se verifica el área de sello palatino posterior, la determinación del área y profundidad del sello.

El objetivo del sello; es conservar el contacto entre la - dentadura y el paladar blando, cuando este se eleva al hablar o al deglutir.

- Se determina la línea de vibración anterior, cerrando las narinas del paciente, y pidiendo que exhale - por la nariz. El paladar se proyecta en dirección inferior apareciendo una línea donde la aponeurosis se inserta en - la superficie distal de los huesos palatinos, esta línea - se marca con lápiz dermatográfico.

- Se determina también la línea de vibración - posterior, indicando al paciente, que abra y diga Ah, en - forma continua, sin exagerar, este vibrará en dirección pos - terior hasta la línea anterior, igualmente se marca con lá - piz dermatográfico.

Se reduce la longitud posterior del portaimpre - siones hasta la línea de vibración posterior o cerca de la misma.

#### Paso 10.- Impresión Fisiológica.

- 1.- Preparación del portaimpresiones.
- 2.- Rectificación de bordes.
- 3.- Refinación y rectificación de tejidos blan - dos.
- 4.- Impresión final con hidrocoloide irreversi - ble.

#### 1.- Preparación del portaimpresiones.

Es deseable que los tejidos no sean registrado s en una posición desplazada, por lo que se harán unas per - foraciones del tamaño de una fresa de bola, con el propósi - to de proporcionar vías de escape, al exceso de material - de impresión y para reducir la presión en áreas que no re - quieren de tanta presión.

## 2.- Rectificación de bordes.

75

La rectificación o refinación de bordes de las aletas bucales y de las zonas del sello palatino posterior proporcionan un sello periférico que favorece la retención de la dentadura.

Esta se logra utilizando modelina de baja fusión, que presenta la forma de una barra.

Siendo este un material termolástico, se calienta con un mechero de alcohol, y se coloca en el borde del portaimpresiones. Se debe evitar la flama directa, ya que el material pierde propiedades si esta hierve.

Para evitar quemaduras en el tejido, se acondiciona la temperatura de la modelina, sumergiendola en una taza con agua tibia. Se debe evitar además que la modelina escurra de los bordes.

Se procede a rectificar por secciones después de cada rectificación se enfría la modelina y se recortan excedentes. Después de rectificar una zona del arco maxilar o mandibular, se rectifica la misma zona del lado contrario.

### Tecnica de Rectificación por secciones.

#### Arcada maxilar.

Se empieza por rectificar por la zona posterior.

1.- Ligamento pterigo-maxilar: se pide al paciente que abra y cierre la boca.

2.- Músculo Buccinador Y masetero; se pide que sopla, pero guardando el aire en su boca.

3.- Frenillo bucal y parte del músculo cigomático: se jala el labio del paciente hacia afuera y abajo.

4.- Orbicular y compresor de los labios: se se

ñala al paciente que succione su dedo pulgar.

76

5.- Frenillo labial: se jala el labio del paciente hacia abajo y afuera.

6.- Sellado posterior: se pide al paciente que abra y cierre su boca y que pronuncie una Ah constante.

( Fig. 5-10)

Arcada Mandibular.

1.- V ligamento pterigo-mandibular: se pide que abra y cierre la boca.

2.- Músculo masetero; se colocan los dedos índice y medio sobre el portaimpresiones y se le pide que abra y cierre la boca,

3.- músculo buccinador: se le indica que sopla guardando el aire.

4.- Músculo triangular de los labios, cuadrado del mentón y frenillo bucal: se jala el labio del paciente hacia afuera y arriba.

5.- Músculo orbicular y compresor de los labios: Se pide que succione se dedo pulgar.

6.- Frenillo labial: se jala el labio hacia afuera y arriba.

7.- Músculo palatogloso: se pide que saque su lengua lo más que pueda, hacia adelante.

8.- Músculo milohioideo: se pide que deslice su lengua al lado contrario, de donde se rectifica.

9.- Músculo genkohoideo: se pide que deslice su lengua hacia afuera y abajo.

10.- Frenillo lingual: se pide que deslice su lengua hacia afuera y arriba.

/ la rectificación, antes mencionada se efectúa en su totalidad en pacientes desdentados totales. En pacientes semidentados, se rectifica la zona desdentada .

( Fig. 5-11)

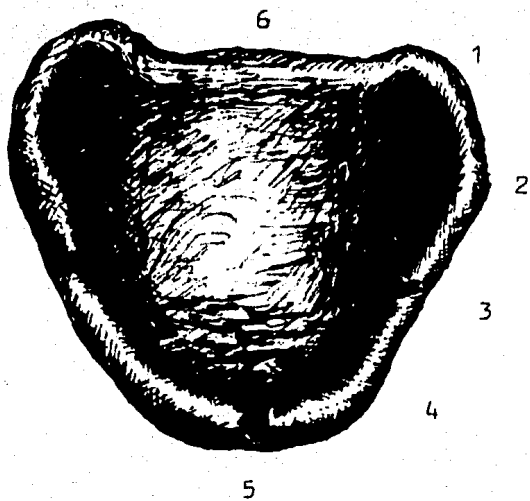


Fig. 5 - 10

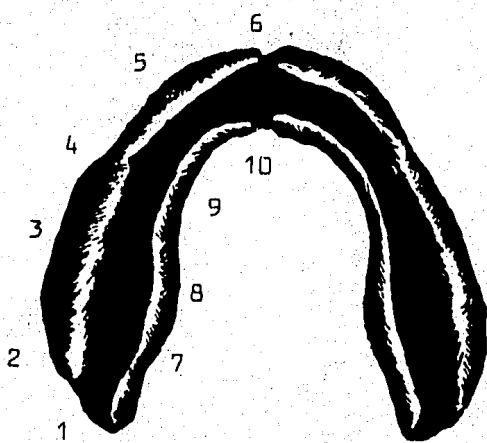


Fig. 5 - 11

### 3.- refinación de los tejidos blandos.

78

Se aplica una capa delgada de vaselina a los labios del paciente, a la piel adyacente a la boca y porción del mentón, para facilitar el retiro de la pasta de impresión.

Durante el tiempo en que se mezcla y se carga el portaimpresiones, se pide al paciente que se enjuague la boca vigorosamente con algún tipo de astringente diluida en agua, para romper la tensión superficial de la saliva. Si existe una secreción excesiva de saliva, poco antes de tomar la impresión, se limpia la zona con una gasa seca.

Para la impresión se puede utilizar: pasta zinquenólica o alstómeros ( hules de polisulfuro).

La pasta zinquenólica, se presenta en forma de pastas, las cuales contienen ; una, óxido de zinc ( compuesto activo) y la otra, eugenol.

Los compuestos básicos de un compuesto zinquenólico son:

Polvo: óxido de zinc, resina, cloruro de magnesio.

/ líquido: aceite de clavo ( Eugenol), gomorresina, aceite de oliva, aceite de lino y aceites minerales.

Estos compuestos no se deforman, ni se rompen cuando se les retira de la boca. Su resistencia a la compresión es de 70 kg/cm<sup>2</sup>, después de 2 horas de mezclado. Su estabilidad dimensional es satisfactoria durante su endurecimiento se contrae menos del 0.1%, una vez endurecido no tiene cambios de forma.

Su manipulación: se deberá preparar en loseta o en papel encerado. Su relación de cantidad es de 50% de cada una, se utiliza espátula flexible, mezclando durante un minuto, o hasta observar un color uniforme. / la mezcla se esparce en el portaimpresiones y se lleva a la boca, -

manteniendola firmemente en su posición, hasta su endurecimiento total y se retira.

Los elastómeros, son materiales hechos a base de hules, y se les clasifica como cauchos sintéticos, agrupados como geles coloidales (hidrofobos), que reaccionan provocando una polimerización por condensación. Uno de sus tipos está hecho a base de polisulfuro de caucho (hules de polisulfuro).

Su composición básica es;

Base: polímero sulfurado.

óxido de zinc

sulfato de calcio.

Acelerador: peróxido de plomo.

azufre

aceite de castor

otros.

Se presenta en forma de pastas; la base es de color blanco y el acelerador de color marrón oscuro.

Las deformaciones elásticas de estos están entre 6 y 7% y las deformaciones permanentes de 2.6 - 6.9.

Su estabilidad dimensional es buena, ya que -- después de 30 minutos de mezclado, sus cambios dimensionales son de 0%, 3 días después es de 0 - 13%.

Su manipulación, es sobre loseta, seca y limpia sus proporciones son de 50% de cada pasta, se manipula alrededor de un minuto ó hasta que su color sea uniforme, utilizando una espátula rígida pero flexible, ya mezclado se coloca sobre el portaimpresiones, una vez posicionado se mantiene, sin ejercer mucha presión, durante 10 minutos o hasta que polimerice.



Independientemente de que tipo de material se seleccione, se debe mantener una presión positiva, y con la cabeza del paciente ligeramente flexionada hacia adelante, los dedos se descansan sobre las rampas oclusales.

Se retira cualquier excedente de material, de las superficies de los dientes.

En este momento se puede marcar en el portaimpresiones la línea de vibración posterior. Marcando con un lápiz dermatográfico, la zona palatina posterior, luego insertandola nuevamente a su posición y se pide al paciente que pronuncie la ah continua. Se retira el portaimpresiones y se verifica que se haya marcado la línea de vibración.

4.- Impresión general con hidrocoloide irreversible.

se selecciona un portaimpresiones perforado para dar cabida a los dientes anteriores, extendiéndose hacia atrás incluyendo las rampas oclusales.

Se utiliza como material de impresión un hidrocoloide irreversible, como el alginato.

se llena el portaimpresiones, pero antes de llevarlo a la boca, se llena el surco labial con el material. Se coloca el portaimpresiones y se sostiene en su lugar -- con presión positiva, hasta que el material, gelifique, Se levantan los labios y carrillos para romper el sello con el material gelificado. Se retira el portaimpresiones de una sola intención, y se inspecciona buscando la precisión de la impresión.

Paso 11.- Hechura del modelo final o fisiológico.

Con un chorro de agua corriente se lava el lado tisular de la impresión. Se retira el exceso de agua con presión de aire suave.

Se procede a encajonar. Esto se define como la limitación de una impresión, mediante la construcción de paredes verticales, para producir el tamaño y forma de base deseados en el modelo y conservar ciertos detalles de la impresión.

Encajonado de la impresión maxilar.

Se adapta una tira de cera negra para vadear alrededor de toda la periferia, fijandolo un instrumento caliente en un borde que no sea importante. Esta cera se coloca a un milimetro por debajo del borde, en el extremo posterior para formar un escalón definido sobre el modelo. Se reblandece una tira de cera rosa sobre un mechero y se adapta alrededor del portaimpresiones, a manera de formar

un cilindro, se corta el excedente y se une la cera mediante calor.

#### Encajonado de la impresión mandibular.

De igual manera se adapta una tira de cera negra. En la parte lingual, se le añade un trozo de cera, para proporcionar un escalón lingual plano en el modelo. Se reblandece una hoja de cera, se adapta, se forma el cilindro y se une.

Inmediatamente se procede a vaciar las impresiones con yeso piedra. Se vierte el yeso piedra, mezclado con agua de acuerdo a especificaciones del fabricante. Se coloca una pequeña porción de yeso, en una esquina y se vibra para que fluya, hacia la porción más profunda de la impresión. Todas las adiciones subsecuentes se harán de la misma manera para evitar atrapamientos de aire.

La impresión vaciada, deberá fraguar durante 45 minutos, antes de retirar la cera. El modelo se sumerge en agua a 71 ° durante 4 o 5 minutos, para poder retirar la impresión sin dañar el modelo.

El modelo deberá considerar;

- Incluir todas las superficies anatómicas de la impresión final.

- incluir una zona de 2 a 3 milímetros alrededor de la periferia del reborde alveolar y dientes presentes.

- Mostrar un borde periférico completo.

- Presentar una base o zócalo de 10 a 12 milímetros de grosor, siendo ésta paralela al reborde residual.

- No contener burbujas o defectos en el yeso.

( fig. 5-12 )

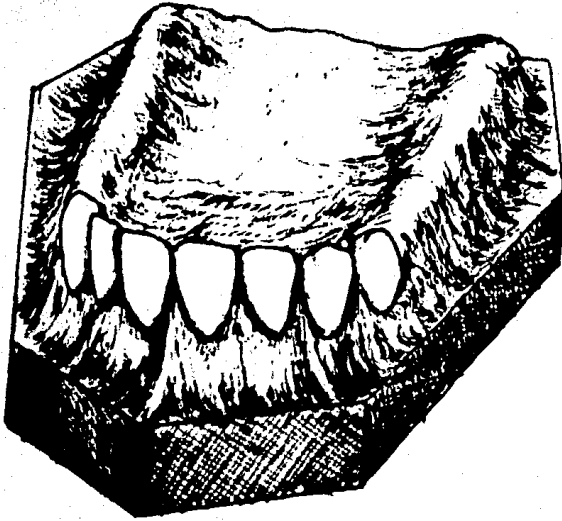


Fig. 5 - 12

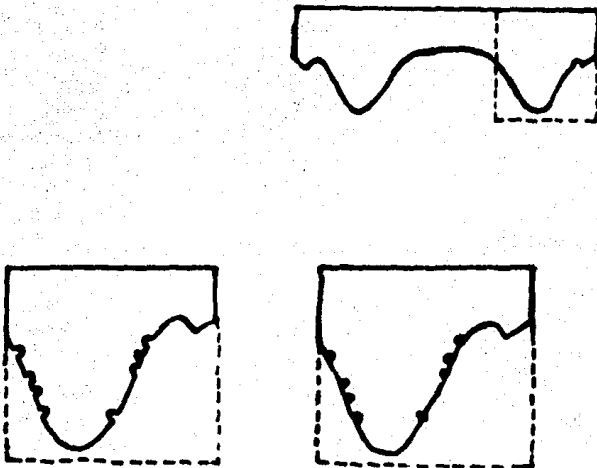


Fig. 5 - 13

Paso 12.- Hechura de la Base de registro.

También denominada Placa base.

Para lograr un registro con precisión de las relaciones entre los maxilares, se requiere de una base - de registro rígida, estable y que se ajuste a la boca con precisión.

Esta se utiliza para obtener las relaciones ma xilares y la colocación de los dientes artificiales.

El ajustarse no solo significa que la base se ajuste a los tejidos de soporte, sino que también sea compatible a los tejidos circundantes, por lo que las superfi cias que hagan contacto con las mucosas adyacentes deben - ser redondeadas y lisas.

Resulta imposible fabricar bases de registro precisas, si los modelos presentan defectos en su superfi cie, por lo que cada modelo deberá examinarse minuciosamente y corregir los pequeños defectos en caso de que los haya o repetir la impresión. ( Fig. 5-13 )

Una vez hechas las correcciones menores neces rias, el modelo deberá recortarse para proporcionar un ac ceso adecuado a las zonas de los bordes. Su corte inadecua do en ésta zona presentará un efecto adverso, en la re tención de la dentadura ya terminada. / la parte anterior re quiere de un corte un poco diferente, ya que debe conser varse una pequeña cantidad de la zona, más allá de la ma yor profundidad del fondo de saco.

Se debe inspeccionar, para detectar zonas reten tivas, ya sea causadas por el hueso alveolar o por tejidos blandos. Estas zonas retentivas deben eliminarse, rellenán dolos con un material plástico, como la cera, plastilina ó incluso con papel asbesto. / la finalidad de esto es para -- permitir el retiro y colocación de la base, evitando el ra yado , deformación , abrasión o fractura de las superfici -

es del modelo; además pueden provocar la flexión de la base de registro y distorsión o fractura subsecuente. ( fig 5-14)

Las características de una base de registro son:

- Estar bien adaptadas y formadas con precisión al modelo final.

- Ser estable en la boca y en el modelo.
- Poderse retirar fácilmente del modelo.
- ser lisa y con bordes redondeados.
- Tener suficiente grosor para que sea rígida.

( Fig. 5-15)

Los materiales que se pueden utilizar para su construcción, de tipo temporal son: Laca, resina acrílica autocurable y cera para bases.

"la selección del material depende en gran medida de la preferencia individual del dentista".

Pero se deben tener en cuenta las características que deben poseer;

- Adaptarse fácilmente a la forma y contornos requeridos , con un mínimo de tiempo, gasto y habilidad -- técnica.

- Ser rígidos y fuertes en secciones relativamente delgadas.

- No presentar flujo a la temperatura bucal.

- no deformarse, ni distorsionarse en forma notoria, durante los procedimientos.

Placa base sin alivio  
de retenciones.

Placa base con alivio  
de retenciones.



Placa base sin alivio

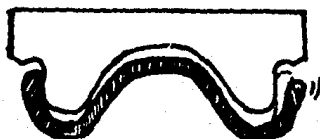
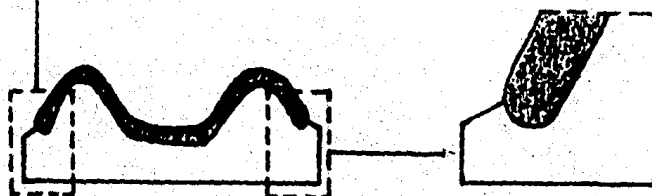


Fig. 5 - 14



Adaptación incorrecta.



adaptación correcta.

Fig. 5 - 15

Material base para registro en laca.

Se encuentra en el mercado en diversas formas que corresponden a la configuración general de ambas arcadas. Es económica y puede aplicarse con rapidez y facilidad.

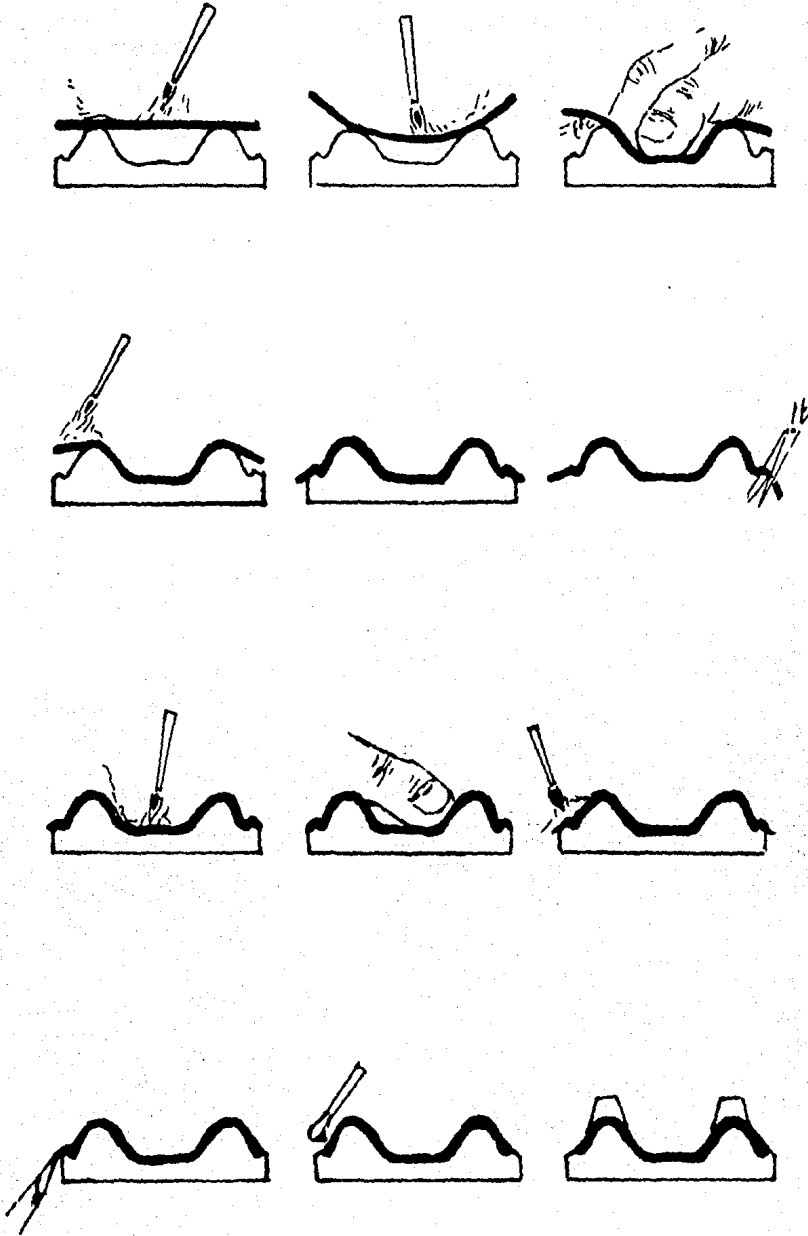
Debido a que es un material frágil, se fractura con facilidad, por lo que deberán aplicarse alambres de calibre 12 ó 14, para aumentar su fuerza y rigidez, evitando además su distorsión.

Según el modelo final, se elige una forma aproximada de base de laca, todas las zonas retentivas deben bloquearse antes de adaptar la base, se recomienda el papel asbesto.

Para evitar que el material se pegue al modelo se rocía talco ó se humedece el modelo en agua ó se puede adaptar una hoja de papel estaño.

Para adaptarlo, se pasa lentamente la flama sobre su superficie, hasta que se torne brillante y el material se colapse sobre el modelo. Se oprime con los dedos firmemente para adaptar con precisión la laca a la porción palatina del modelo maxilar ó a las superficies linguales del mandibular. Se adapta luego sobre los rebordes y sus repliegues. Se debe proceder con cuidado para evitar atrapamientos de aire. Con el material aún caliente y blando, se retira del modelo y se recortan los excesos con tijeras dejando 5 milímetros del borde del modelo. Se coloca nuevamente y se vuelve a calentar, adaptandolo nuevamente. Los bordes cortados se calientan, se levantan sobre sí mismos y se bruñen con una espátula del #7 para cera, formando un borde liso y redondeado. la laca no se debe sobrecalentar ya que podría derretirse o ponerse negra. ( Fig. 5-16)





Adaptación de la placa base con laca.

Fig. 5 - 16

Material para base de registro de resina de autopolimerización.

Las resinas acrílicas de autopolimerización -- tienen la misma composición que las termocurables, exceptuando que las primeras contiene en su fórmula un activador o acelerador químico, que permite que la polimerización se lleve a cabo a temperatura ambiente.

Adaptación: Son tres técnicas básicas para la elaboración de bases de registro.

- 1.- métodos que no requieren enfrascado
- 2.- aplicaciones alternadas de polvo y líquido
- 3.- métodos que requieren enfrascado.

- 1.- Método que no requiere enfrascado.

Al modelo final se le aplica una capa de separador , ya sea papel estaño, vaselina o gel separador de yeso-acrílico.

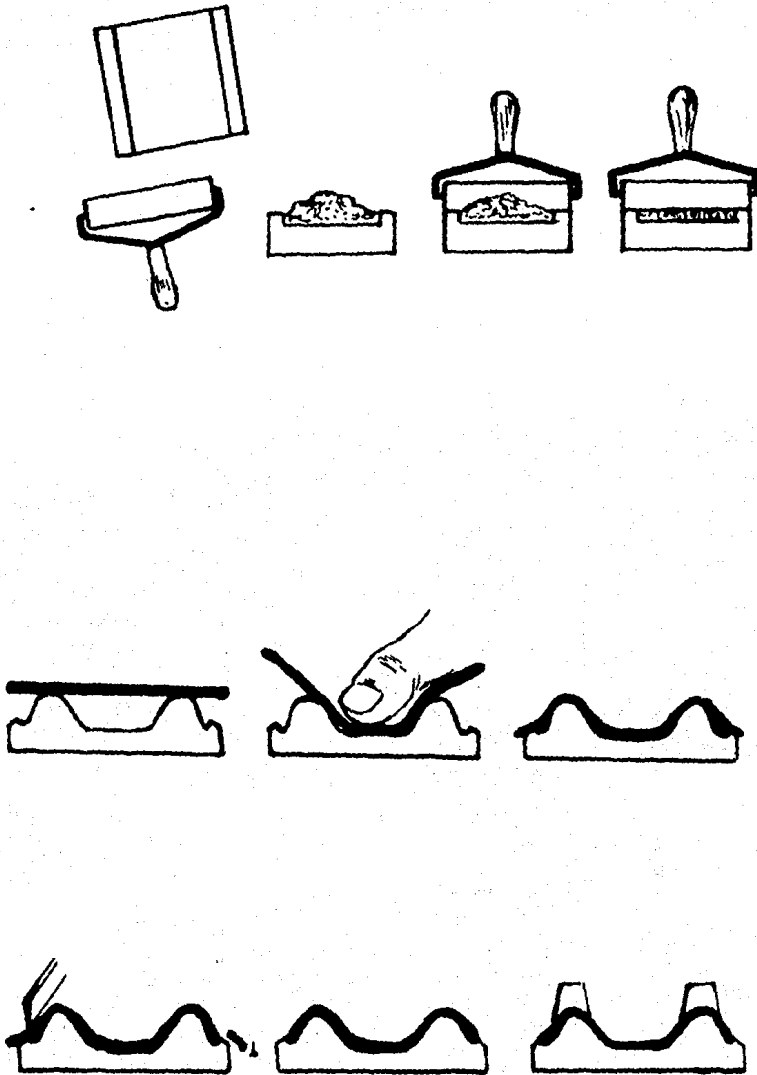
Se bloquean todas las retenciones con cera.

Se mezcla la resina acrílica. Al alcanzar el estado de masilla, se manipula hasta formar la forma de un cigarrillo, se coloca sobre una loseta y se aplana con un pequeño rodillo, hasta obtener un grosor de 2 a 3 milímetros. Esta hoja de resina se adapta en el modelo; primero en la zona del paladar o superficie lingual; después, la cresta alveolar y finalmente la zona del fondo de saco. El excedente se recorta con un instrumento filoso, cuando aún está blando el material. ( fig. 5-17 )

- 2.- Aplicaciones alternadas de polvo y líquido.

Mediante esta técnica se obtienen placas más fieles del modelo. Las zonas retentivas se bloquean con cera y se aplica medio separador.

Se espolvorea una pequeña capa del polímero y se humedece con el monómero, para producir un leve flujo.



Adaptación de placa base con resina acrílica.

Se hacen aplicaciones alternadas, hasta que alcanza un grosor de 2 a 3 milímetros. Se deja polimerizar de 20 a 30 minutos, se separa, se recorta y se pule.

### 3.- Método que requiere enfrascado.

Se pueden producir bases de registro precisas y estables, por este método, pero requieren de considerable tiempo para su fabricación.

Dado que es posible que se fracture el modelo por esta técnica, se recomienda obtener un duplicado del mismo.

Se forma un patrón de cera con las dimensiones deseadas, el modelo se enfrasca y se enviste, se elimina la cera con agua caliente y se aplica un medio separador al modelo y a la matriz. Se mezcla resina de autopolimerización. Al alcanzar el estado de masilla, se coloca sobre el molde, se cierra el frasco prensándolo, y se deja polimerizar de 20 a 30 minutos. Se retira la base del frasco, se recortan y se pulen.

Si existen zonas retentivas que interfieran en el modelo maestro se deben eliminar.

### Material para base de registro de cera.

Estas son económicas, se forman fácilmente, y son estéticas, pero carecen de rigidez y estabilidad dimensional, por lo que pueden distorsionarse con facilidad.

## Rodillos Oclusales.

92

Ya obtenidas las bases de registro, se procede a probarlas en el paciente.

Los rodillos, se hacen con cera dura, y se colocan en la base registro, en las posiciones que posteriormente serán ocupadas por los dientes artificiales. Se emplean para ayudar a establecer el plan de oclusión, para los dientes posteriores.

Los rodillos tienen que ser contorneados de manera compatible con el medio bucal adyacente. La anchura bucopalatina, deberá ser igual a la de los dientes artificiales.

Aunque existen muchas variaciones del método básico para la elaboración de rodillos oclusales de cera, estas suelen ser únicamente ligeros cambios en cuanto a las dimensiones de los rodillos o la extensión de los mismos sobre las bases de registro.

Se calienta la mitad de una hoja de cera, con un mechero, hasta que este blanda y maleable. Esta se enrolla hasta formar un rodillo blando. Se aplica cera pegajosa al rodillo y a la base. Se sella el rodillo a la base utilizando una espátula del # 7 para cera, agregando cera derretida; las orillas del rodillos se extienden a lo largo de las superficies laterales del borde de la base y se agrega cera para rellenar huecos en el contorno del rodillo, la superficie posterior se inclina ligeramente hacia adentro, con una espátula caliente, y se alisa la superficie palatina. Se debe de formar un rodillo con anchura posterior aproximada de 8 - 10 milímetros, la altura posterior aproximadamente de 5 a 7 milímetros. Mientras que el rodillo inferior la distancia vertical es de la mitad de la altura del cojinete retromolar (aproximadamente de 3 a 6 milímetros).

( Fig. 5 - 18 )

## Confección del rodillo de cera.

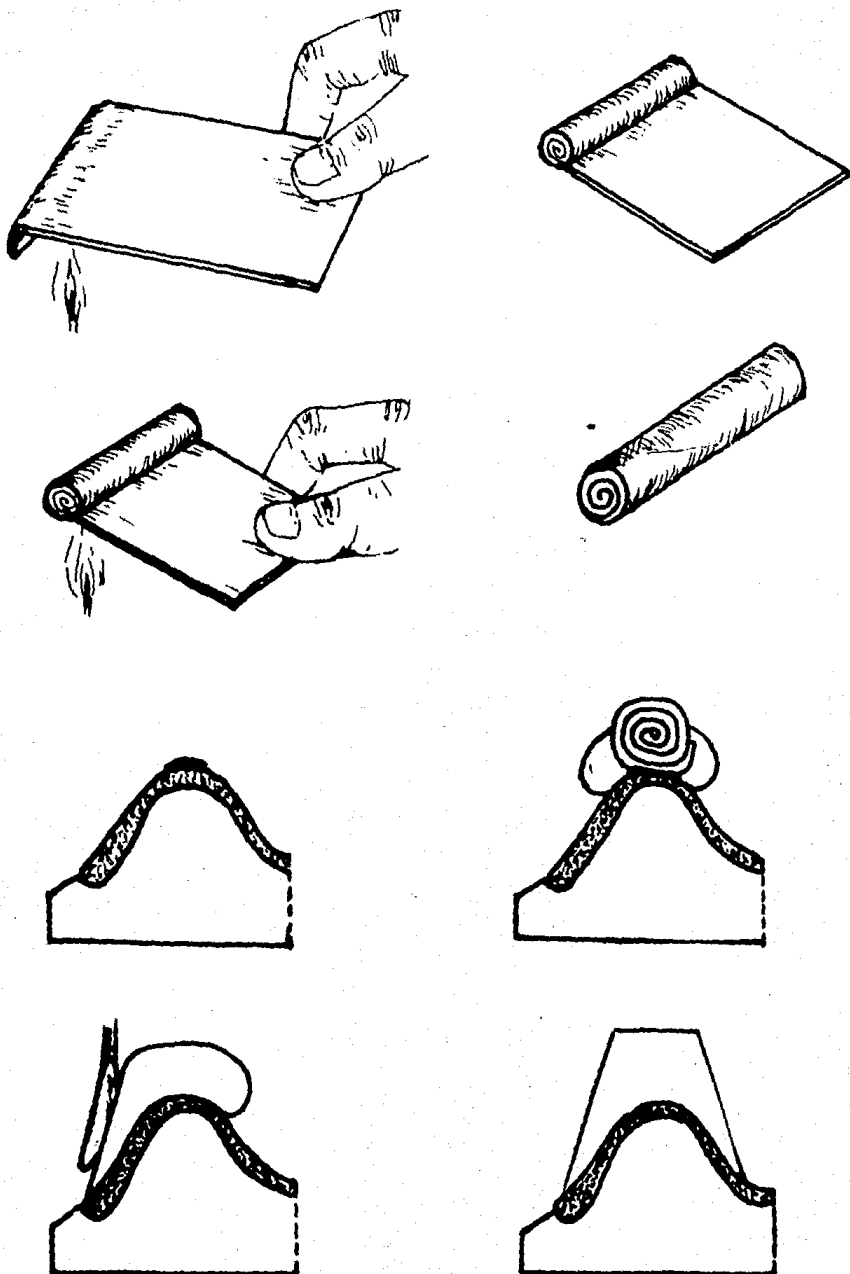


Fig. 5 - 18

Estas medidas básicas están sujetas a cambios.

Después de formar el rodillo, se modifica el plano de oclusión , con la ayuda de la platina de Fox, que de preferencia debe de ser metálica. ( Fig. 5-19 ).

la dimensión horizontal debe de estar paralela a la línea de Camper ( que es una línea proyectada desde el ala de la nariz hasta el borde superior del tragus); de igual manera , visto frontalmente debe de ser paralela a la línea bipupilar. ( Fig. 5-20 ).

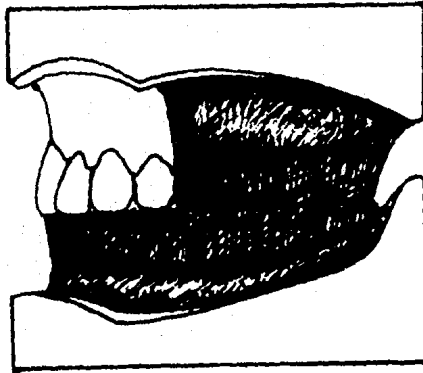
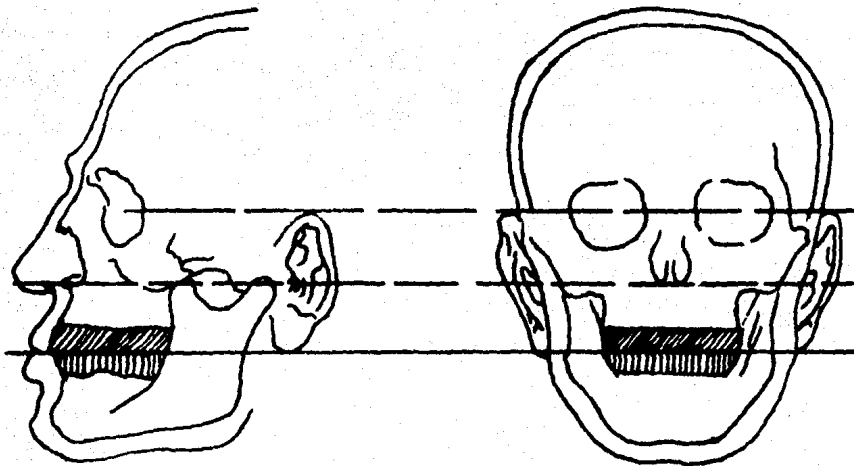


Fig. 5 - 19



Línea Bipupilar  
Línea de Camper  
Plano de oclusión.

Fig. 5 - 20



Paso 13.- transferencia con el Arco facial. 96

Quando se emplea en arco facial arbitrario, - para determinar el eje de abertura, se localiza un punto a 13 milímetros por delante del tragus del oído, este se denomina punto arbitrario de rotación de los cóndilos, cuando los maxilares están en relación terminal.

Este punto no es tan arbitrario en sí, sino -- más bien es promedio, ya que se calcula que estos puntos están a 2 milímetros del verdadero centro del eje de abertura.

En caso de que exista una base mandibular, además de la maxilar, se coloca con ambas para verificar que exista suficiente espacio entre ambos rodillos para permitir la colocación del tenedor del arco facial y la cera.

Se dobla una hoja de cera reblandecida, en los picos del tenedor, adosandolos perfectamente. Se aplica una capa de vaselina a la superficie del rodillo superior para evitar que la cera se pegue.

Se coloca el tenedor con la cera, entre los rodillos y se pide al paciente que cierre la boca, hasta que los rodillos se encuentren alojados con firmeza a la cera reblandecida; sosteniendo los maxilares en esta relación cerrada, se desliza el arco facial sobre el tallo del tenedor. Se centra el arco colocando los vástagos del arco, sobre los puntos de rotación. se fija todo el aparato con seguridad y se retira de la boca.

Se transfiere el aparato del arco facial, al articulador, fijando el modelo maxilar con yeso. Para asegurar la adhesión del modelo, se le hacen retenciones en la base y se remoja el modelo en agua durante 5 minutos, antes de fijarlo.

Paso 14.- Registro de las relaciones maxilares.

En estos procedimientos se hará un esfuerzo para registrar a la vez, las posiciones horizontales de los cóndilos en sus relaciones terminales posteriores con las fosas, así como las posiciones verticales de los cóndilos en sus relaciones con las fosas. Al mismo tiempo que se realicen estas relaciones posterosuperiores de los cóndilos, deberán estar en contacto máximo las superficies oclusales de los rodillos. El medio de registro ha de ofrecer mínima resistencia al cierre de los maxilares.

Cuando los procedimientos se siguen con presión y se colocan los dientes artificiales en las posiciones ocupadas por los rodillos oclusales, deberá haber máximo contacto oclusal posterior.

Los registros hechos con rodillos oclusales, son tentativos por lo que, se verificarán cuando los dientes artificiales se hayan colocado en la visita de prueba.

Paso 15.- Establecimiento de la Dimensión vertical al de descanso.

Se pide al paciente colocarse en una posición relajada, fijando la vista sobre un objeto, que permita adoptar una posición erguida y cómoda de la cabeza y se coloca la base de registro superior.

Los siguientes métodos se pueden utilizar para verificar la dimensión vertical.

1.- Cuando la mandíbula está en posición de reposo y con ambas bases en la boca, se separa cuidadosamente los labios sin que el paciente abra la boca, se verifica -- que exista un espacio interoclusal de 2 mm como mínimo entre los rodillos en la zona de premolares. Se verifica de ambos lados.

2.- Se pide al paciente que desaloje de su boca la base inferior.

Se marcan con lápiz dermatográfico o se colocan unos triángulos de tela adhesiva, en la punta de la nariz y en la punta del mentón. Se deja que el paciente se relaje y que degluta y que humedezca sus labios con la lengua; con esto la mandíbula suele descender hasta una posición de descanso. Se mide la distancia entre los 2 puntos, utilizando para este efecto un compás y una regla milimetrada, esta medida se tomará varias veces. Luego se coloca la base inferior y se pide al paciente que cierre su boca, hasta que los rodillos se toquen. Semide la distancia entre los dos puntos si la medida con los rodillos es de 4 - 5 milímetros menor que la medida en reposo, la distancia interoclusal es adecuada. Si ésta es mayor, se le rebajará al rodillo inferior.

Paso 16.- Registro de las relaciones maxilares tentativas.

Habiendo establecido el registro de la dimensión vertical mediante el ajuste de los rodillos de cera, se procede al registro de la relación céntrica.

Se eliminan 3 mm del rodillo inferior, desde la zona del primer premolar, hasta el final del rodillo, tanto de un lado como del otro. En el rodillo superior, se hacen 2 o 3 muescas en la zona correspondiente, y su superficie se lubrica con vaselina.

Anteriormente se menciona la importancia de la ejercitación de las relaciones maxilares (Paso 4). En este paso se volverán a ejercitar, para verificar, que sea fácil y sin resistencia la manipulación de la mandíbula.

Cuando se esté satisfecho de que el paciente puede cerrar en relación céntrica, se retira la base mandibular y se seca, se le coloca cera reblandecida aluwax, en la zona donde se retiró la cera. El aluwax deberá sobresalir 1.5 mm por encima de la altura original de rodillo.

La base mandibular se coloca en agua tibia, para que la cera blanda de ambos lados se ablande de forma uniforme. Se coloca luego en la boca, con cuidado, posicionandola en su lugar; se lleva al paciente a protrusión, luego a retrusión y en cuanto tópe, se pide al paciente que cierre -- lentamente y con fuerza mínima.

La magnitud del cierre es crítica y solo la cera blanda deberá entrar en contacto con el rodillo oclusal antagonista.

Se retiran de la boca las bases, ya sea juntas o por separado y se enfrían en agua. Se recorta el excedente de aluwax, de manera que las bases alcancen a unirse y - pueda revisarse el contacto de aluwax con el rodillo.

Las bases se regresan a la boca, se retruye - la mandíbula y se cierra, para verificar que las bases hagan contacto simultáneo en la posición adecuada, si esto ocurre el registro es aceptable, de lo contrario se repite el procedimiento.

La cera blanda se puede sustituir con cera blanca para placa base, yeso y pasta para registro de mordida.

#### Paso 17.- Montaje en el articulador.

Se remoja el modelo inferior en agua, durante 5 minutos, se colocan las bases en sus respectivos modelos; el modelo mandibular, se coloca en el brazo inferior del articulador, se cierra coincidiendo los registros, y se coloca yeso piedra, con la punta del vástago incisal al ras de la superficie de la guía incisal.

## Paso 18.- Selección de los dientes artificiales

### Selección de Dientes Anteriores.

El material de elección de los dientes anteriores es la resina acrílica. Y la forma, tamaño y color deberán armonizar con los dientes naturales, a menos que el paciente desee un cambio.

Además por motivos de estética y espacio es necesario contornear los cuellos de los dientes, para formar parte de la base de la dentadura, se utilizan dientes de resina acrílica.

### Selección de dientes posteriores.

La forma y composición de los dientes posteriores varía. En breve, cuando la dentadura inmediata se encuentra opuesta a dientes naturales, la forma oclusal deberá ser determinada por la forma de los dientes naturales. Por otra parte, si la dentadura se encuentra opuesta a otra completa o a una prótesis parcial removible, que contenga todos los dientes posteriores, la forma oclusal dependerá de la filosofía del dentista.

La composición de los dientes, dependerá de:

1.- Cuando los dientes de la dentadura inmediata estén opuestos a los naturales, que tengan restauraciones de oro, la resina acrílica es el material de elección. Si los dientes han sido restaurados con porcelana o con aleación de plata y no haya problemas con el espacio interoclusal la porcelana será el material de elección. De igual manera si está opuesta a una dentadura total o a una parcial que contenga todos los dientes posteriores y no haya problemas con el espacio interoclusal, son preferibles los dientes de porcelana.

Características de los dientes de porcelana y

acrílico.

Dientes de Porcelana;

- El desgaste es clínicamente durante un período relativamente largo.

- No hay pérdida significativa de la dimensión vertical.

- Se pueden desgastar y pulir, conservando su forma por muchos años.

- Permiten rebases totales.

- Conservan su eficacia a la masticación.

- Encajan en espacios reducidos del reborde alveolar, sin fracturarse o perder retención en la base.

- Causan abrasión peligrosa, si se encuentran opuestos a coronas de oro o dientes naturales.

- Producen un sonido de impacto agudo.

- Sus superficies desgastadas, deberán ser bien pulidas, para reducir la fricción y evitar fractura.

- no se fusionan con el material de la base.

- Presentan potencial para el manchado marginal, debido a percolación capilar.

Dientes de resina acrílica:

- El desgaste es clínicamente significativo, con la pérdida subsecuente de la dimensión vertical.

- Su superficie oclusal, alterada por el desgaste en unos 5 a 7 años, suele perder eficacia masticatoria.

- No se fracturan y producen un sonido de impacto más tenue.

- Son fáciles de desgastar, para ser colocados en un espacio reducido del reborde.

- Tienen el potencial de fusionarse con el material de la base y presenta poco desgaste a dientes naturales.

les y coronas de oro.

Suele emplearse la combinación de dientes de porcelana y resina acrílica, en prótesis como antagonistas, reduciendo los sonidos de impacto, la fricción y evitando las fracturas. Resulta eficaz utilizar, dientes posteriores de porcelana con cúspides en la arcada superior y dientes de resina acrílica de 0 grados en la inferior. Sin embargo, los dientes de porcelana desgastarán a los de resina, más pronto, que si fueran ambas de resina.

Una combinación peligrosa y traumática, es la de colocar dientes posteriores de resina acrílica en una o en ambas arcadas y dientes anteriores de porcelana en ambas arcadas; ya que debido a la abrasión de los dientes posteriores, los dientes anteriores formarán contactos de interferencia durante la masticación, que traumatizarán en forma continua la parte anterior de los tejidos de soporte de ambas arcadas.

Paso 19 .- Colocación de los dientes para la -  
prueba.

**Dientes Anteroinferiores:**

Incisivo central inferior; su eje longitudinal casi perpendicular al plano de orientación. / la cara vestibular está más hacia adentro en su extremo cervical que la del incisivo lateral, o el canino. tiene una posición de rotación que generalmente es paralela a la tangente del contorno del arco.

Incisivo lateral inferior; su eje longitudinal casi perpendicular al plano de orientación. Su cara vestibular es más prominente en su extremo cervical que el incisivo central, tiene una posición casi paralela a la tangente del contorno del arco.

Canino inferior; su eje longitudinal, con inclinación distal referido a la línea media. Su cara vestibular sobresale en su extremo cervical, con el mismo grado de inclinación que el superior. Está girado de manera que la mitad distal de la cara vestibular, mira en la dirección de la porción posterior del arco.

Una forma de colocación semejante a los naturales y que disminuye su aspecto artificial es:

= colocar los dos incisivos centrales inferiores ligeramente hacia adelante y girados mesialmente.

- uno a dos incisivos laterales lingualizados ligeramente y sobre pasados con respecto a sus dientes contiguos.

- las cargas mesiales de los caninos, sobrepuestos ligeramente sobre las partes distales de los incisivos laterales.



### Colocación de dientes posteriores sin cúspides,

Transferido el caso al articulador, en relación céntrica, se neutralizan los factores terminales de control trayectorias condilares derecha e izquierda, y la trayectoria incisal en 0 grados. De esta manera se evita la incisión y no hay proyección por sobre el plano oclusal en los segmentos posteriores.

Las indicaciones para la utilización de dientes sin cúspides son:

- 1.- rebordes alveolares planos.
- 2.- rebordes a manera de filo de cuchillo, con deformaciones.
- 3.- espacio amplio entre los bordes.
- 4.- patrón de masticación a manera de molino, con grandes excursiones.
- 5.- cuando el debilitamiento ha reducido la coordinación del paciente, necesaria para manejar un tipo de oclusión a base de cúspides.

### Colocación mandibular.

Sentido anteroposterior: / la posición y altura del primer premolar, inferior es regida por la altura del - canino inferior. Los bordes o crestas marginales deberán ser confluentes o elevados con una ligera curva de Spee, comenzando a nivel de primer molar. / la mesa oclusal deberá encontrarse a nivel de los bordes laterales de la lengua. El aspecto lingual del segundo molar, deberá encontrarse a la misma altura del centro del cojinete retromolar. ( Fig. 5-21)

Sentido lingual; El centro de los dientes deberá estar en una línea recta trazada desde el vértice del canino, hasta el ápice del cojinete retromolar.

Sentido horizontal: Los dientes inferiores deberán colocarse horizontalmente sin ninguna inclinación -- lingual.

#### Colocación de los dientes maxilares.

Sentido anteroposterior: No se requiere precisión mesiodistal, como en los dientes con cúspides, ya que no existe interdigitación cuspídea.

Sentido bucolingual: Los dientes superiores, se colocan sobre los inferiores; plano sobre plano sin elevación cuspídea.

Deberá colocarse con sobremordida bucal horizontal, de la mitad de la anchura de un diente, para evitar mordeduras del carrillo. Es necesario asegurarse de que la porción lingual de los dientes posteriores, se encuentren en contacto con el área central de los dientes inferiores .

( Fig. 5-22)

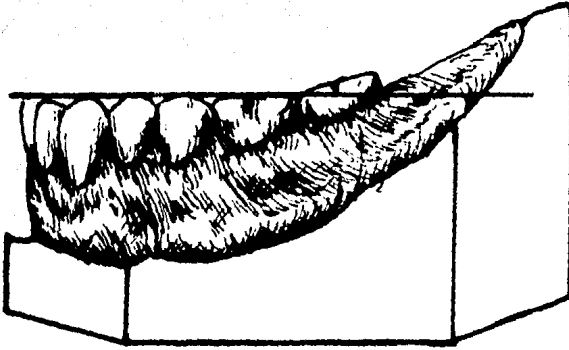


Fig. 5 -21

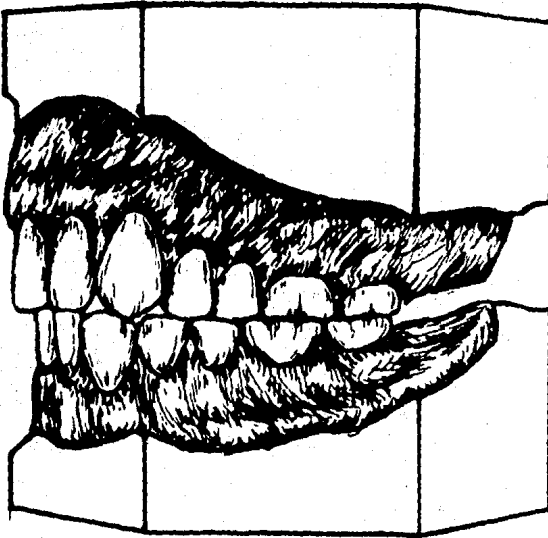


Fig. 5 - 22

Combinación de dientes anatómicos y no anatómicos.

La eficacia para la penetración de los dientes con cúspides y el control favorable de las fuerzas oclusales de los dientes sin cúspides, puede aprovecharse, utilizando dientes anatómicos para los posterosuperiores y no anatómicos para los posteroinferiores.

Selección de los dientes: los posterosuperiores son inclinados, presentan cúspides de 30 grados y no se modifican por desgaste; los posteroinferiores, planos, deberán presentar un diseño en su superficie oclusal que no permita que las cúspides linguales superiores, tropiecen en vías de escape profundas. Esto modificaría la oclusión dando como resultado fuerzas horizontales excesivas, que traumatizarían a los tejidos de soporte.

Debido a que no existe interdigitación cuspídea ni elevación cuspídea, constituye un esquema de oclusión plana, que exige una guía incisal plana o una sobremordida horizontal adecuada para evitar interferencia anterior durante la masticación.

La combinación de posterosuperiores de porcelana y posteroinferiores de resina acrílica muestran lo siguiente:

- se reduce el sonido de impacto.
- se elimina el gran coeficiente de fricción
- se elimina la fractura, común entre los dientes de porcelana.
- se conserva la eficacia de las cúspides afiladas.
- la oclusión se ajusta con facilidad, mediante el desgaste de las piezas de resina.
- los dientes de resina se desgastan lo suficiente para ajustarse, durante los movimientos mandibulares.

Colocación de dientes posteroinferiores no anatómicos.

Se siguen las mismas normas establecidas anteriormente.

Colocación de dientes posterosuperiores anatómicos.

El primer premolar superior puede colocarse -- con facilidad, en una posición estética agradable, dentro de la arcada en relación con el canino superior, ya que no existe una posición crítica que deba ocupar su cúspide lingual, con respecto a la superficie oclusal antagónica.

El segundo premolar y los molares, se colocan de modo que sus cúspides linguales se encuentern en línea con el primer premolar y en una posición biomecánica aceptable dentro de la arcada, ya que hacen oclusión con los posteroinferiores; las cúspides bucales superiores, se elevan en forma progresiva a partir del primer premolar hasta el segundo molar. La oclusión de solo las cúspides linguales contra la superficie oclusal plana, es fundamentalmente un esquema plano de oclusión. Con un contacto lineal para crear un efecto lingual modificado, para obtener balance de palanca.

El requisito primario para una oclusión balanceada es un contacto bilateral estable.

La guía incisal deberá colocarse tan plana como sea posible, para este esquema plano modificado de oclusión. Deberá haber una sobremordida horizontal de compensación para evitar la interferencia anterior, que se presentaría durante los movimientos mandibulares, dentro de los límites funcionales de la oclusión.

Paso 20.- Contorneo de la cera.

Se contornea la cera y se pule, hasta que esté tersa, similar a las superficies pulidas de las dentaduras terminadas, para asegurar compatibilidad con el medio ambiente circundante.

Paso 21.- Prueba de la dentadura en cera.

El propósito de la visita de prueba, es verificar el plano oclusal y las relaciones entre los maxilares, que se hicieron utilizando los rodillos oclusales, valorar la aceptabilidad estética y hacer una determinación preliminar de la magnitud de la alteración que será necesaria en el modelo .

Durante la prueba se debe:

1.- instruir al paciente para que no cierre -- los maxilares, cuando se inserte la dentadura.

2.- que practique los movimientos mandibulares

3.- limpiar y humedecer la base de la dentadura.

4.- instruir al paciente a insertar la dentadura, ajustarla en su sitio y posicionarla por deglución.

5.- secar las superficies oclusales de los dientes posteriores y aplicar un trozo de cera aluwax y se repite el paso 16 ( registro de las relaciones maxilares). Se deja que la cera endurezca y se sacan las dentaduras con cuidado.

6.- se liberan los elementos condilares del articulador , para permitir movimientos libres.

7.- se asientan las bases sobre los modelos y se insertan con cuidado, evitando presión los índices registrados sobre las cúspides de los dientes superiores. Si el montaje tentativo y este registro son iguales, los elementos condilares no se moverán de los topes.

8.- Cuando no concuerden las posiciones de los dientes y los registros, se vuelve a montar el modelo mandibular, utilizando un nuevo registro. si la discrepancia es de gran magnitud , los dientes deberán rec olocarse, antes de proceder.

9.- determinar la dimensión vertical oclusal, asegurandose que sea menor que la de descanso.

10.- asegurarse que durante la emisión del sonido de la letra S, los bordes incisales de los anteriores mandibulares no hagan contacto con los dientes maxilares.

11.-permitir observar al paciente con un espejo los dientes anteroinferiores, con respecto a su aceptación estética, tamaño, posición y color. Se debe evitar dejar lo inspeccionar los dientes sobre el articulador o de cerca con el espejo.

#### Paso 22.- Alteración del modelo.

Se prepara la zona del sello palatino posterior raspando con un instrumentoafilado, desde la línea de vibración anterior, hasta la línea de vibración posterior. La -- profundidad varía según el individuo y está relacionada -- con la inclinación del paladar blando y la actividad o pasividad de los músculos del mismo, que deberán ser determinados para cada paciente.

Esta profundidad es calculada y se determina - observando el movimiento superior del paladar blando cuando el paciente dice Ah.

Además, se le trazan al modelo unas líneas de guía, sobre los dientes que se removerán del modelo, facilitando la colocación posterior de los dientes artificiales anterosuperiores.

Se retiran los dientes del modelo, utilizando motor de baja velocidad o con un instrumento afilado; esta zona es raspada ligeramente, para proporcionar sitio para

el colapso del tejido gingival. Ya que no se anticipa que - tenga que retirarse hueso en el momento de la inserción de la dentadura.

**Paso 23.- Colocación de los dientes anteriores.**

Si las posiciones, tamaño, forma y relaciones de los dientes de reemplazo son iguales, que las de los dientes naturales, el procedimiento es sencillo. Si, al contrario los dientes artificiales son diferentes, será responsabilidad del dentista determinar los cambios; estos se discuten con el paciente, tan pronto se descubra que son necesarios debiéndose obtener su consentimiento.

Para empezar a colocar las piezas; se colocará cera en el reborde alveolar del modelo, de una manera uniforme , y siguiendo las líneas de guía se colocan los dientes de preferencia empezando por un lado. Ya colocados todos los dientes, se le aumenta cera, para contornar y pulir. Este encerado se debe examinar, para verificar que exista - un grosor adecuado y que presente un aspecto estético agradable.

**Paso 24.- Procesado de laboratorio.**

Se pide al laboratorio, que elabore un registro de remontaje de los dientes maxilares, antes de retirar el modelo del articulador.

En caso de que la cera no esté festoneada, el dentista , debe especificar el tipo de tallado, presencia - de puntilleo, festoneado gingival y grosor.

El proceso de laboratorio se sintetiza en los siguientes puntos:

- 1.- investidura de la prótesis
- 2.- hervido y desencerado del frasco.
- 3.- aplicación de separador para el modelo y - el frasco.



- 4.- mezcla y empackado de la resina.
- 5.- ciclo de procesado o cocción de la resina.
- 6.- desenfrascado y remontaje.

Paso 26.- Corrección del error del procesado.

Se regresan las dentaduras al dentista, montados en el articulador, para verificar errores oclusales que pudieran haber ocurrido durante el proceso de laboratorio.

1.- se aseguran los elementos condilares.

2.- se cierra el articulador, hasta que los -- dientes estén en contacto. Se verifica la relación entre el vástago y la mesa incisal, si el vástago no hace contacto, indicará error, el cual se puede verificar utilizando papel articular. Para regularizar la oclusión, se reducen las cúspides linguales superiores, hasta lograr un contacto uniforme.

Cuando se considere aceptable la oclusión, se regresan al laboratorio para su terminado y pulido.

Además se le pide al laboratorista, que prepare un índice de remontaje de yeso de los dientes maxilares y hacer un modelo de remontaje de yeso, después de que se haya terminado y pulido la dentadura.

Paso 26.- Preparación de la visita para la inserción.

Antes de la visita para la inserción, se debe determinar lo siguiente:

- 1.- que los modelos de remontaje sean precisos
- 2.- que la superficie tisular de la dentadura, se encuentre libre de imperfecciones.
- 3.- que los bordes de la dentadura estén bien redondeados.
- 4.- que las superficies pulidas sean lisas, carentes de excavaciones.
- 5.- que el modelo maxilar de remontaje se encuentre firmemente adherido al articulador, y que los elementos condilares estén fijos y que el vástago descansa sobre la mesa incisal.

Paso 27.- Visita para la inserción.

Cuando se haga una dentadura total o parcial - removible para oponerse a una inmediata, es aconsejable insertarla y hacer cualquier corrección, antes de la inserción de la dentadura inmediata.

Procedimientos Quirúrgicos.

Se utiliza un bloqueo infraorbitario e infiltración palatina.

Las extracciones de los dientes anteriores remanentes, se harán de modo que se conserve la mayor cantidad de hueso y tejidos blandos.

Debe tenerse en cuenta, que el levantamiento de colgajos o la denudación de hueso alveolar, da como resultado una pérdida ósea excesiva. Además los tejidos desgarrados cicatrizan con lentitud.

Técnica para la extracción de piezas anteriores superiores.

**Incisivo central superior:**

/ los dedos de la mano izquierda retraen los tejidos , con las pinzas colocadas, se realizan movimientos: primero hacia palatino, luego hacia labial y por último movimiento de tracción. ( Fig. 5-23)

**Incisivo lateral superior:**

Con los dedos de la mano izquierda se retraen los tejidos, se apoyan las pinzas sobre el cuello anatómico y se realizan los movimientos: primero hacia labial; luego hacia palatino; siguiendo de movimientos de rotación hacia distal y mesial y finalmente movimientos de tracción.

( Fig. 5-24)

**Canino superior:**

Se colocan las pinzas sobre el cuello de la pieza y se realizan los movimientos: primero hacia labial; luego hacia palatino; se repiten los mismos movimientos, pero más enérgicos, y finalmente movimientos de tracción.

( Fig. 5-25)

Si se fractura una raíz o un diente, el mejor procedimiento es recuperar la raíz antes de proseguir con la siguiente extracción.

Después de las extracciones, todas las espicu las óseas y porciones de dientes o restauraciones y cálculos libres se retiran del alveolo.

De existir tejido patológico en la región apical, se retiran cuidadosamente con una cureta pequeña.

Si una radiografía reciente no muestra radiolucidez apical, es prudente no colocar la cureta en ningún alveolo , ya que solo se inocularía el alveolo con microorganismos y desechos.


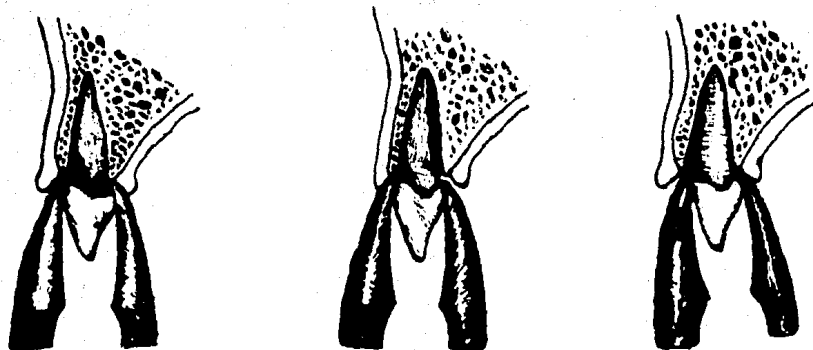


Fig. 5 - 24

Extracción de incisivo central superior

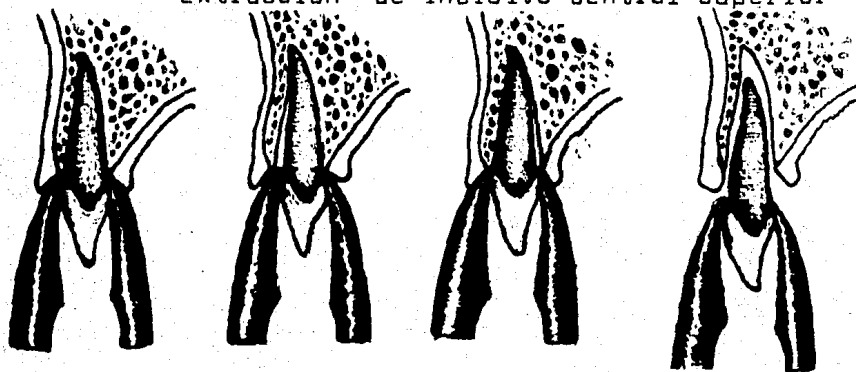


Fig. 5 - 23

## Extracción de canino superior.

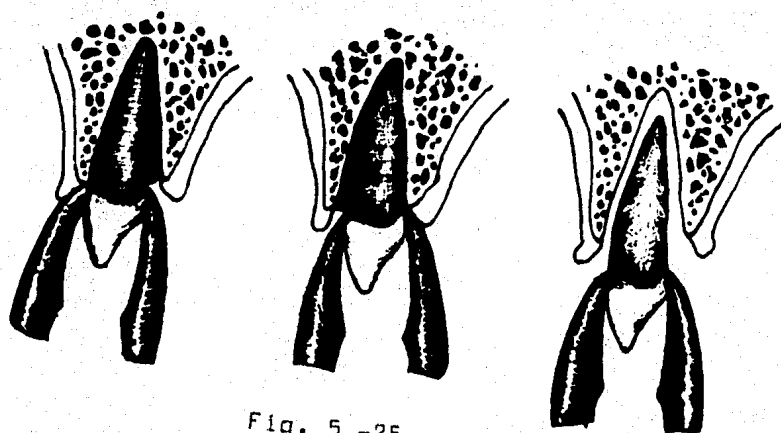
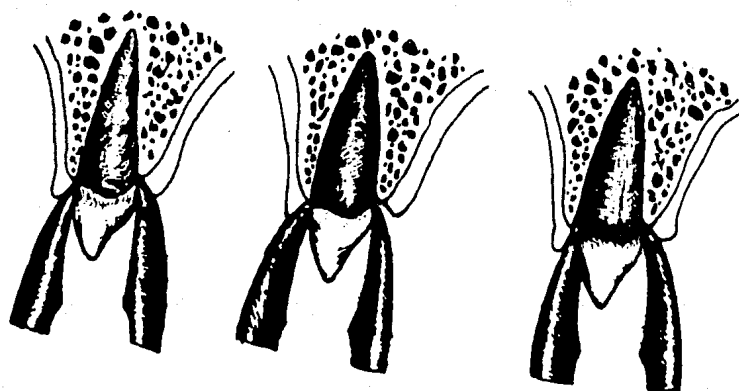

Fig. 5 -25

El alveolo debe comprimirse con los dedos, para volver a establecer la anchura normal que había antes de que la cortical fuera expandida, por los movimientos durante las extracciones. En este caso, de extracciones múltiples, se puede comprimir hasta un tercio; lo que elimina la necesidad de alveoloplastia.

Las suturas, generalmente no son necesarias a menos que se haya incidido en las papilas.

#### Inserción de la Dentadura.

Antes de insertar la dentadura, se lava y se seca el lado tisular de la dentadura.

Se aplica una capa delgada y uniforme de pasta para revelar presión al lado tisular.

Se inserta, se acomoda y se retira, para inspeccionar, buscando zonas de presión, sobre todo en las eminencias caninas.

Cuando se haya determinado, que la pasta reveladora de presión, fué desplazada por pasar sobre una zona ósea retentiva, se alivia el lado tisular de la base, mediante el desgaste con una fresa para acrílico, seguido por un pulido con una rueda de Burleaw de revolución lenta.

" cualquier edema de los tejidos blandos deberá ser considerado, y si se determina que la distorsión en la pasta fué causada por edema, no se hace el alivio".

La inspección con pasta reveladora, se efectúa las veces necesarias, hasta verificar que no existan zonas de presión.

Se inspecciona además la aleta labial, si está sobreextendida se reduce, y se verifica que el frenillo esté librado.

Paso 28.- Despido del paciente.

118

Se le darán instrucciones en forma verbal y escrita y se le indica que regrese al día siguiente.

Las instrucciones son:

- 1.- no retirar la dentadura inmediata, pero -  
sí cualquier prótesis removible antagonista, a la hora de -  
acostarse.
- 2.- evitar alimentos sólidos, hasta recibir --  
nuevas indicaciones.
- 3.- tomar según indicaciones, los medicamentos  
prescritos.
- 4.- no alarmarse en caso de presencia de sangre  
en la saliva, pero en caso de sangrado excesivo llamar al -  
dentista y pedir instrucciones.
- 5.- utilizar compresas frías, sobre el labio -  
superior , colocandose en forma alternada por 10 minutos, -  
cada 30 minutos, las primeras 6 u 8 horas.

Paso 29.- Primera visita después de la inserci  
ón.

No se aconseja preguntar al paciente, si a ex-  
perimentado problemas, hasta que se haya realizado lo siguien  
te:

- 1.- se le permite lavarse la boca, con una solu-  
ción astringente diluida en agua. Se le pide evite los movi  
mientos enérgicos y exagerados al enjuagarse.
- 2.- se pide al paciente que se retire de la bo  
ca cualquier prótesis removible antagonista y se inspecciona  
los tejidos blandos, buscando señales de trauma. Se harán co  
rrecciones necesarias, si se determina que el daño está rela-  
cionado co n la oclusión.

3.- se pide al paciente inserte la prótesis en su lugar, se secan las superficies oclusales y se hace un registro con cera aluwax.

4.- se pide al paciente que se retire la dentadura, enjuagandose vigorosamente, que cierre los labios y se tape las narinas y que hinche los carrillos soplando. Esto desaloja la dentadura sin traumatizar los tejidos blandos.

5.- se inspeccionan los tejidos blandos buscando señales de traumatismo.

6.- se revisa la oclusión, regresando las dentaduras al articulador, para determinar si los dientes ocluyen en las mismas zonas que en el día de la inserción. si los índices muestran error en la oclusión, se ajusta alterando las superficies oclusales.

En este momento se le pregunta el paciente si ha experimentado algún problema. Como la mayor parte de ellos se habrán resuelto, el paciente se podrá retirar, dándole indicaciones sobre su alimentación y retirar la dentadura durante la noche.

#### Paso 30.- Segunda visita.

Esta se realiza seis días después. Se harán los mismos procedimientos que la primera visita, exceptuando la corrección oclusal.

Se hacen tres registros interoclusales diferentes de cera. Con los cuales se realiza un contacto uniforme de las cúspides linguales de los dientes superiores mediante la alteración de la superficie oclusal de los inferiores; se uniforman además las áreas de contacto, mediante la alteración de las superficies oclusales de los dientes inferiores.

Después de la alteración de las superficies o-



clusales, se desarrolla una zona de libertad oclusal, con los maxilares en relación terminal. Lo cual se verifica de la manera siguiente:

1.- con las dentaduras sobre el articulador y con los elementos condilares fijos, en relación terminal, se inserta papel de articular roja sobre la superficie de los dientes mandibulares posteriores. Se eleva el vástago incisal y se hacen movimientos de golpeteo suave, hasta que los puntos de contacto sean revelados sobre la superficie oclusal.

2.- se pide al paciente insertar y colocar la dentadura inmediata.

3.- se secan las superficies de los dientes mandibulares posteriores y se pega en ambos lados una tira de cera de corrección verde. Esta debe de estar firmemente adherida. Se inserta en la boca.

4.- se pide al paciente que haga retrusión y un movimiento de golpeo enérgico una sola vez.

5.- se retira la dentadura mandibular y se -- inspecciona, para determinar si las zonas rojas son visibles, en las áreas que hayan sido penetradas por los vértices de las cúspides.

6.- se retira la cera y se le pide que inserte la dentadura, se pide que cierre hasta que hagan contacto los dientes. Si el contacto se realiza en la porción anterior, los bordes incisales de los anteroinferiores, se rebajarán, de igual manera si hacen contacto, en la posición de S

A menos que surjan problemas, se le pedirá al paciente que regrese a intervalos de 3 meses o hasta que estén indicados otras correcciones de importancia. Una de ellas podría ser la posibilidad de un rebase.

# **CAPITULO**

# **VI**

## Capítulo VI

### Dentaduras de Transición.

Anteriormente, se mencionaron las generalidades sobre este tipo de prótesis inmediata. A continuación se enumeran las principales características del uso de esta dentadura:

1.- Esta deben ser obligatorias a pacientes con enfermedad parodontal avanzada, ya que estas personas presentan problemas con la conservación de la mayor parte del hueso alveolar.

2.- Cuando estas dentaduras son colocadas después de un buen tratamiento de exodoncia, habrá un mínimo traumatismo y el reborde resultante es de una calidad que no alcanza a creerse después de la cicatrización.

3.- La colocación de una dentadura de transición, permite al dentista; mediante un ajuste oclusal progresivo y con material para el acondicionamiento de los tejidos; ayudar a los tejidos de soporte, músculos y articulaciones a alcanzar un estado más normal y saludable; ya que la mayoría de los pacientes presentan algún tipo de maloclusión y cambios en las articulaciones temporomandibulares, cuando --llegan a la etapa en que son necesarias las dentaduras totales. O aquellos que han carecido de dientes posteriores durante un tiempo prolongado, presentarán cambios en los músculos, agrandamiento de la lengua y hábitos anormales de masticación y deglución.

4.- Incluso se puede alterar la dimensión vertical, mediante el desgaste o el aumento por adición de resina acrílica a la superficie oclusal de los dientes.

5.- Las dentaduras de transición se utilizan además como sustitutos temporales, durante la construcción de las nuevas, y fungen como refacción, si las nuevas llegasen a fracturarse.

6.- El costo de la dentadura, en cuanto a tiempo y servicios, no es muy alto.

7.- Además ayuda en el aspecto psicológico, ya que el paciente anticipa la pérdida de sus piezas, se siente presa de pánico, lo que se evita con la inserción inmediata de la dentadura.

8.- Una de las ventajas de más importancia, es la conservación de la máxima cantidad de hueso alveolar, con un mínimo de traumatismo y edema. Siempre y cuando se realicen las extracciones con suma delicadeza, sin levantar colgajos y sin la eliminación deliberada de hueso sano.

9.- Estas dentaduras están contraindicadas en pacientes con rebordes alveolares muy voluminosos, donde existan numerosas retenciones, ó cuando el hueso es muy denso y no exista el problema de la enfermedad parodontal, ya que es muy difícil realizar cirugía no traumática y -- controlar el sangrado y edema que son considerables.

Pasos para la elaboración de la dentadura de transición:

Paso 1.- Se toma una impresión con hidrocoloi-de irreversible ( alginato) de ambas arcadas.

Paso 2.- Se calienta cera rosa o blanca en un pequeño receptáculo y se vacía en las impresiones de los dientes hasta el margen gingival. Tan pronto como la cera se haya endurecido, se vacía el resto de la impresión con yeso piedra. El modelo se separa de la impresión, 20 minutos después con mucho cuidado, y se vacía un segundo modelo con yeso piedra en la misma impresión. Esto proporciona dos modelos, hechos de la misma impresión; el segundo modelo se utiliza para: formar una placa o base de registro de las relaciones maxilares y también como referencia para el segundo juego de dentaduras.

Se hace un registro de relación céntrica de los maxilares, sobre rodillos oclusales de cera con presión mínima, con el cual se mentarán los modelos en el articulador de línea plana. Se articulan dientes artificiales, en donde falten piezas dentarias, sobre el modelo de dientes de cera, estos se colocan en oclusión céntrica.

Si aún existen suficientes dientes posteriores, no será necesario montar los modelos en el articulador.

Paso 3.- Se enceran los modelos, empleando un grosor doble de cera en el borde y se adelgaza a la altura de los cuellos de los dientes. Esta cera dará el grosor necesario para la base de la dentadura. Los márgenes gingivales se tallan bien definidos, sobre las superficies labial o bucal y palatina o lingual, de forma que la resina del color del diente sea delimitada con facilidad de la resina rosa, cuando se empaque la dentadura. El patrón de cera para el paladar se forma con un solo grosor de cera.

Paso 4.- Las dentaduras de cera se emfrascan con una matriz de yeso piedra, se espera a que frague, y se separa el frasco del modelo, se retiran los dientes de cera, calentandolos evitando que se derritan, los dientes de porcelana que se hayan utilizado se retiran igualmente, ya que todos los dientes se empacarán con resina acrílica, que será empacada en los espacios proporcionados por los dientes de cera y porcelana.

Paso 5.- Con un pequeño instrumento afilado, se eliminan las prominencias sobre el modelo, hasta el nivel -- del margen gingival, conservando un contorno convexo. La porción posterior es raspada para formar el sello palatino posterior ( posdam).

Paso 6.- Empacado de la resina del diente.

Se debe dejar secar perfectamente los frascos antes de empacar la resina, además se les aplica una capa de medio separador, para producir brillo y evitar que el acrílico se pegue al yeso. En pronto como el separador se seque, se aplica la resina acrílica espolvoreándolos, en los espacios de los dientes.

Suele emplearse un color incisal ligero y un color neutral para el resto de la corona.

Se permite, luego que la resina comience su proceso de polimerización.

Paso 7.- Se prepara la resina acrílica rosa, en un frasco y se tapa. Esta se empaca cuando está relativamente blanda, ya que si está demasiado blanda, se pegará en el yeso y si por el contrario está muy dura, desplazará parte de la resina del diente. Se coloca la resina en el frasco y se presan, estos se curan durante 9 horas a 74 grados, y se les deja enfriar a temperatura ambiente.

Paso 8.- Las dentaduras curadas se retiran de los frascos y se pulen. Cualquier zona retentiva en el lado tisular es eliminada, de tal forma que permita, su inserción sin restricciones.

Los bordes se acortan, para evitar cualquier sobreextensión y se proporciona alivio a los frenillos.

Los márgenes se adelgazan, pero dejándolos redondeados .

Paso 9.- La cirugía.

Muchos pacientes prefieren efectuar la operación en un hospital, bajo anestesia general, que suele ser de tipo intravenoso. Esto da buen resultado ya que ofrece el máximo de conveniencia y serenidad en el paciente.

No suele haber edema extenso y poco tiempo después de ser dados de alta del hospital, pueden realizar todas sus actividades, exceptuando comer alimentos duros, su dieta deberá ser por lo tanto suave o líquida pero nutritiva, - durante algunos días hasta que los coágulos estén bien establecidos y empiece la cicatrización.

Las extracciones , se deben hacer como ya se dijo cuidadosamente, tratando de no desgarrar tejidos blandos y no eliminar hueso innecesariamente.

Paso 10.- Estéticamente, no deben hacerse cambios en las posiciones de los dientes, tratando de que la dentadura de transición sea lo menos notorio posible. Será necesario citar al paciente a intervalos frecuentes, durante el período de cicatrización, para ajustar la oclusión según sea necesario, colocando rebases acondicionadores en la dentadura, tan pronto cierren los alveólos , con la finalidad de mantener su función lo mejor posible.

Las dentaduras de transición se usan con un mínimo de 12 semanas, aunque llegan a utilizarse hasta 4 ó 5 meses. Sin embargo para este tiempo se habrán tornado muy aparatosas, debido a los frecuentes rebases y habrán un considerable cambio de magnitud dentro de la boca, por lo que se le harán un segundo juego de dentaduras.

Habitualmente cuando se comienzan a hacer las nuevas dentaduras, la cavidad bucal se encuentra en condiciones ideales.

Los tejidos que cubren los rebordes residuales, habrán cicatrizado y ofrecen un buen contorno y firmeza, debido a los rebases terapéuticos.

Se habrá conservado asimismo, la dimensión vertical y la función muscular del paciente, así como del soporte adecuado para los labios y de otros factores que afectan su apariencia.

El segundo juego deberá tener un mínimo de modificaciones y a la vez mejorar la función y la estética, mejorando la apariencia de los dientes y del paciente.



### Conclusiones.

En los capítulos comprendidos dentro de la presente, trate de llevar claramente la idea o mensaje del tratamiento en prostodoncia inmediata.

Esta idea se centra básicamente en la comprensión de la importancia, del conocimiento y aplicación de materias tan vistas, como la anatomía ó la psicología del paciente, etc. Ya que por ejemplo, si no se sabe tratar a un paciente en su primera cita, esto es con respeto y tratando de que comprenda bien el sentido de las preguntas que se cuestionan en la historia clínica, no nos sabrá ó no querrá contestar, ó simplemente, no explayará con facilidad su molestia principal. Que son datos que nos sirven mucho, incluso para hacer un buen diagnóstico.

Y como John J. Taristano decía:

" Jamás trates a un extraño "

De ahí, la importancia que tiene acoplar y entender las diferentes partes, que componen esta tesis, ya que forman un todo.

Además como Castro y Saizar dicen:

Es cada día más frecuente el paciente informado y el Odontólogo debe estar preparado para prestarle este --

servicio, que será muy bien recibido y resultará una fuente de satisfacción para el profesional.

El estudiante de Odontología, se debe de preparar perfectamente , ya que es un servicio profesional, que requiere más conocimientos, habilidad y criterio que la prótesis regular.

Y solo así, se podrá anticipar el éxito de las dentaduras inmediatas y más importante aún, hará que el concepto de sacamuelas , que se tiene acerca del dentista, desaparezca; ya que el paciente comprenderá que el dentista sabe, el como hacer y el porque hacer.

**Bibliografía:**

- 1.- Brauer, J. C. and R.E. Richardson.  
The Dental Assistant. 3d. ed.  
McGraw - Hill Book Company.  
New York, 1964.
- 2.- McCall, J. O. and Wald, S.S.  
Clinical Dental Roentdenology  
Reprinted, october, 1942.  
W.B. Saunders company  
Philadelphia, 1942.
- 3.- Seminarios de Roentgenología  
Felson B.  
Volúmen VI, # 4  
Ed. Científico-Médica.  
Barcelona, 1971.
- 4.- Quiroz, G .F.  
Anatomía Humana  
.Tomo I  
20a edición.  
Ed. Porrúa.  
México, 1979.
- 5.- Quiroz G. F .  
Anatomía Humana  
Tomo II  
20a edición.  
Ed. Porrúa  
México, 1979

- 12.- Saizar, P.  
Prostodoncia Total.  
Ed. Mundi  
Buenos Aires, Argentina 1972.
- 13.- Archer, H.  
Cirugía bucal.  
2a edición, Tomo I  
Ed. Mundi  
Buenos Aires, Argentina 1972.
- 14.- Alvin, M.  
Especialidades Odontológicas en la Práctica general.  
4a edición.  
Ed. Labor  
Barcelona, 1980
- 15.- Kruger, G.O.  
Tratado de cirugía bucal.  
4a edición  
Ed. Interamericana  
México, D.F. 1982
- 16.- Winkler, S.  
Prostodoncia. Total.  
1a edición  
Ed. Interamericana  
México, D.F. 1982.
- 17.- The journal of Prosthetic dentistry  
vol. 2a January 1973 # 1  
Published by the C.V. Mosby Company  
Saint Louis, U.S.A

- 6.- Ozawa , D. J.  
Prostodoncia Total.  
3a edición  
Universidad Nacional Autónoma de México.  
México, D.F. 1979
- 7.- S.U.A.  
Prostodoncia Total.  
Núcleo I  
Universidad Nacional Autónoma de México.  
México, D.F. 1981.
- 8.- Ito, A.A,  
Tesis Profesional  
Impresión fisiológica  
Ciudad Universitaria, México 1966.
- 9.- Dunn, N.J. - Both, D.F. - Clancy, M.  
Farmacología, Anelgesia, técnicas de esterilización y  
Cirugía Bucal en la práctica dental.  
1a edición.  
Ed. El manual moderno.  
México, D.F. 1980.
- 10.- Jorgensen, N.B. - Hayden J .  
Anestesia Odontológica  
3a edición  
Ed. Interamericana.  
México, D.F. 1982.
- 11.- Ries Centeno, G .A .  
Cirugía Bucal.  
8a edición  
Ed. El Ateneo  
Buenos Aires, Argentina.