

359  
29



**UNIVERSIDAD NACIONAL AUTONOMA DE MEXICO**

**FACULTAD DE ODONTOLOGIA**

**TERCER MOLAR INFERIOR RETENIDO**

**T E S I S**

**QUE PARA OBTENER EL TITULO DE**

**CIRUJANO DENTISTA**

**P R E S E N T A**

**AMELIA MA. DE LOS ANGELES PARADA LOPEZ**

**MEXICO, D. F.**

**1986**



Universidad Nacional  
Autónoma de México



## **UNAM – Dirección General de Bibliotecas Tesis Digitales Restricciones de uso**

### **DERECHOS RESERVADOS © PROHIBIDA SU REPRODUCCIÓN TOTAL O PARCIAL**

Todo el material contenido en esta tesis está protegido por la Ley Federal del Derecho de Autor (LFDA) de los Estados Unidos Mexicanos (México).

El uso de imágenes, fragmentos de videos, y demás material que sea objeto de protección de los derechos de autor, será exclusivamente para fines educativos e informativos y deberá citar la fuente donde la obtuvo mencionando el autor o autores. Cualquier uso distinto como el lucro, reproducción, edición o modificación, será perseguido y sancionado por el respectivo titular de los Derechos de Autor.

TERCER MOLAR INFERIOR INCLINADO

- I N D I C E -

INTRODUCCION

CAPITULO 1:

- ETIOLOGIA
- CAUSAS LOCALES DE RETENCION
- CAUSAS GENERALES DE RETENCION
- LOS DIENTES Y SU PREDISPOSICION DE RETENCION

CAPITULO 2:

- CUADROS PREOPERATORIOS

CAPITULO 3:

- CLASIFICACION SUGERIDA POR PELL Y GREGORY  
PARA LOS TERCEROS MOLARES INFERIORES.

CAPITULO 4:

- ESTUDIO RADIOGRAFICO

CAPITULO 5:

- INSTRUMENTAL QUIRURGICO

CAPITULO 6:

- TECNICA QUIRURGICA PARA LA EXTRACCION DE LOS TERCEROS MOLARES

CAPITULO 7:

- ACCIDENTES DE LA EXTRACCION DE LOS TERCEROS MOLARES

CAPITULO 8:

- CUIDADOS POSTOPERATORIOS

\*CONCLUSIONES

\*BIBLIOGRAFIA

## - I N T R O D U C C I O N -

El principal objetivo de esta tesis es el presentar en forma concisa, los trastornos y procedimientos de la cirugía en el tratamiento de los terceros molares retenidos,

La presencia de dientes retenidos es un problema que se presente en la actualidad con gran frecuencia. Y una de las explicaciones más lógicas, es la reducción evolutiva del tamaño de los maxilares humanos, causada por una deficiencia en el tipo de alimentación actual.

En ocasiones es laborioso realizar un diagnóstico cuidadoso y determinar si un diente está retenido o simplemente no ha hecho erupción. En caso de que el diente este retenido, ya sea porque no haya logrado adaptar una posición funcional normal en el arco alveolar, que no haya hecho erupción o solo en parte y que no tenga ninguna función de utilidad, debe extraerse para evitar futuras complicaciones, tales como el desarrollo de quistes dentígeros, lesiones periodontales, caries dental e irritación crónica de los tejidos adyacentes.

Cuando el cirujano se enfrenta ante dichos casos es necesario que antes de intervenir quirúrgicamente, conozca la región que va a intervenir, la técnica que va a utilizar y los riesgos que se pueden presentar, para así poder reducir al máximo los accidentes y complicaciones y no poner en peligro la seguridad física del paciente.

## "CAPITULO 1"

### - ETIOLOGIA:

Al hablar de retención dentaria nos referimos a aquellas -  
dientes que una vez llegada la época normal de su erupción, que-  
dan encerrados dentro de los maxilares, debido a la presencia  
de dientes adyacentes o hueso.

Cualquier diente permanente, temporario o supernumerario,  
puede quedar retenido en los maxilares.

Retención Intraosea.- El diente está rodeado completamente por  
tejidos aseo.

Retención Gingival.- El diente está cubierto por mucosa gingival.

### - CAUSAS EMBRIOLOGICAS DE RETENCION:

Según Radash la alteración que existe en la correcta rela-  
ción que hay en el folículo dentario y el reborde alveolar; du-  
rante las diversas fases de su evolución son causas de inclu-  
sión.

- a).- a).- El germen dentario se desarrolla fuera de lu-  
gar y por razones mecánicas el diente origina-  
do de ese germen está imposibilitado a llegar  
hasta el borde alveolar.
- b).- b).- El germen dentario está colocado en su sitio,  
pero en una angulación tal que cuando llega a  
su total clasificación y al ir erupcionando  
la pieza, la corona se proyecta hacia el dien-  
te contiguo y se va fijando en forma viciosa

y en una angulación incorrecta.

- CAUSAS LOCALES DE RETENCION:

Según BERGER existen las siguientes causas:

- 1.- Falta de desarrollo de los maxilares.
- 2.- Irregularidad en la posición y presión de un diente adyacente.
- 3.- La densidad del hueso que lo cubre.
- 4.- Indebida retención de los dientes primarios.
- 5.- Mucosa muy fibrosa.
- 6.- Pérdida prematura de la dentición primaria.
- 7.- Dientes supernumerarios.
- 8.- Enfermedades adquiridas tales como necrosis, debida a infecciones o abscesos.
- 9.- Cambios inflamatorios en el hueso por enfermedades exantémicas en los niños.

- CAUSAS GENERALES O SISTEMÁTICAS DE RETENCION:

Según BERGER existen las siguientes causas:

a).- Causas prenatales:

- Herencia
- Mezcla de razas.

b).- Causas posnatales. Son todas las causas que pueden intervenir en el desarrollo del niño.

- Raquitismo
- Sarampión
- Sífilis congénita
- Anemia
- Tuberculosis
- Desnutrición

c).- Condiciones raras.

-Disostosis cleidocraneal

-Oxicefalia

-Acondroplasia

-Hendiduras de tejidos duros y blandos.

- LOS DIENTES Y SU PREDISPOSICION DE RETENCION -

Según las estadísticas de BCLUM (1923) sobre los dientes retenidos presentan la siguiente frecuencia:

DIENTES RETENIDO:	MANDIBULAR		MAXILAR	
	Num.	Porcentaje	Num	Porcentaje
Temporarios	3	2	1	0.4
Supernumerarios	11	6	5	2
Incisivo Central	9	5	0	—
Incisivo Lateral	1	0.5	1	0.4
Canino	99	51	10	.4
Primer Premolar	0	—	2	0.8
Segundo Premolar	5	3-	14	6
Primer molar	0	—	2	0.8
Segundo Molar	0	—	1	0.4
Tercer Molar	62	33	231	86
	<hr/> 190		<hr/> 267	

Segun BERTEN-GJESZYNSKY presenta la siguiente frecuencia de los dientes retenidos.

Tercer molar inferior .....	35%
Canino superior.....	34%
Tercer molar superior.....	9%



Segundo premolar inferior.....	5%
Canino inferior.....	4%
Incisivo central superior.....	4%
Segundo premolar superior.....	3%
Primer premolar inferior.....	2%
Incisivo lateral superior.....	1.5%
Incisivo lateral inferior.....	0.8%
Primer premolar superior.....	0.8%
Primer premolar inferior.....	0.5%
Segundo molar inferior.....	0.5%
Primer molar superior.....	0.4%
Incisivo lateral inferior.....	0.4%
Segundo molar superior.....	0.1%

Existen algunos factores predisponentes que intervienen en la retención del tercer molar.

**RAZA.** - Sobre todo en la raza blanca, que ha ido incrementando en las últimas generaciones, debido a la falta de espacio.

**SEXO.** - Existe un ligero predoninio en el sexo femenino. Según NISHIJMURA encuentra:

- Mujeres..... 74 a 85%

- Hombres..... 69%

**EDAD.** - Se cree que varía entre los 18 y 28 años. Según NISHIJMURA entre los 20 a 25 años.

- CUADROS PREOPERATORIOS:

Para realizar una intervención quirúrgica de cualquier índole, salvo en las intervenciones de urgencia es necesaria una preparación previa. Dicha preparación es lo que llamamos el - PREOPERATORIO, que según Arce, es la preparación del estado de salud de una persona en vísperas a la intervención con el fin de establecer si la operación puede ser realizada sin peligro y en el caso contrario adoptar las medidas necesarias para que este peligro desaparezca o sea reducido al mínimo.

Las medidas preoperatorias pueden clasificarse en:

GENERALES.- Las que se refieren al organismo total.

LOCALES.- Las que se realizan en el campo operatorio antes de la intervención.

- HISTORIA CLINICA:

Es el primer paso a seguir, consta de una relación de los acontecimientos en la vida del paciente que tienen importancia en su salud física y mental. Este punto nos va a determinar si esta indicada o contraindicada la intervención quirúrgica.

Una historia clínica adecuada deberá contener la siguiente información:

1-FICHA DE IDENTIFICACION:

- Nombre
- Edad y sexo.
- Lugar de nacimiento y fecha.
- Telefono.

- Domicilio actual.
- Ocupación.
- Estado civil.

## 2- ANTECEDENTES FAMILIARES:

### 1.- Padres:

Vivos De que salud gozan?  
que enfermedad tienen?

Muertos de que murieron? y cuando?

### 2.- Hermanos:

Vivos que enfermedad padecen?  
que lugar cronológico ocupa?  
cuantos?

## 3 - ANTECEDENTES PERSONALES PATOLÓGICOS:

### 1.- Enfermedades propias de la infancia.

- Sarampión
- Paperas
- Tosferina
- Epilepsia
- Varicela

Si se aplicó alguna vacuna cual? y a que edad?

### 2.- Enfermedades padecidas actualmente.

- Hepatitis
- Diabetes
- Hemofilia
- Fiebre reumática
- Anemia

### 3.- Si ha sufrido traumatismos, o transfusiones.

#### 4 - ANTECEDENTES PERSONALES NO PATOLÓGICOS:

- Tabaquismo
- Farmacodependencia
- Alimentación buena en cantidad y calidad.
- Vivienda:

cuantas recamaras?

cuantos baños?

si tiene cocina?

cuantas personas habitan?

- Inmunizaciones cuales? a que edad?
- Grupo sanguíneo
- Intervenciones quirúrgicas que se le hayan practicadas.

#### 5 - PADECIMIENTO ACTUAL:

- 1.- Motivo por el cual se presenta.
- 2.- Fecha aparente de iniciación del padecimiento.
- 3.- Causa aparente del mismo, síntomas, molestias o dolor,

DESCLOSAR: Intensidad, frecuencia, con que se agudiza  
tino (irradiado, localizado, espontaneo, etc.)

Este punto se debe de narrar con las propias palabras del paciente.

#### 6 - INTERROGATORIO POR APARATOS Y SISTEMAS:

##### 1.- APARATO DIGESTIVO:

- a) boca
- b) esófago
- c) estómago
- d) tracto intestinal
- e) recto

##### 2.- APARATO CARDIOVASCULAR:

- a) corazón
- b) vasos
- c) hipertensión arterial.

3.- APARATO RESPIRATORIO:

- a) Vías aéreas superiores
- b) Vías aéreas inferiores.

4.- APARATO GENITOURINARIO:

- a) Urinario
- b) Genito femenino
- c) Genito masculino.

5.- ORGANOS DE LOS SENTIDOS:

- a) Oídos (auditivo)
- b) nariz (olfato)
- c) garganta (lenguaje)
- d) vista
- e) tacto

6.- SISTEMA NERVIOSO.

7.- EXPLORACION DE MUSCULO ESQUELETICO.

- EXPLORACION FISICA:

Existen varios métodos como:

- 1.- Inspección (directa o indirecta)
- 2.- Palpación (directa o indirecta)
- 3.- Auscultación (directa o indirecta)
- 4.- Percusión
- 5.- Medsión
- 6.- Punsión exploradora.

- PRUEBAS ESPECIALES DE LABORATORIO:

- 1.- Examen de orina
- 2.- Química sanguínea
- 3.- Biometría hemática
- 4.- Rayos X.

- SIGNOS PARA LA EXPLORACION FISICA:

- 1.- Pulso
- 2.- Presión arterial
- 3.- Número de respiraciones
- 4.- Temperatura
- 5.- Talla
- 6.- Peso.

- EXPLORACION DE:

- 1.- Cráneo
- 2.- Cuello
- 3.- Corazón
- 4.- Tórax
- 5.- Pulmón
- 6.- Abdomén
- 7.- Extremidades superiores
- 8.- Extremidades inferiores

- DIAGNOSTICO

- PRONOSTICO

- PLAN DE TRATAMIENTO

" SELECCION DE LA ANESTESIA "

La anestesia es una de las más grandes conquistas de la humanidad, para lograr por medios terapéuticos la superación de la sensibilidad.

En cirugía existen varios tipos disponibles de anestesia:

- Anestesia regional
- Anestesia local
- Anestesia general.

Los factores que determinan la elección de la anestesia son:

- a) Edad y estado físico del paciente.
- b) Infección
- c) Trismo
- d) Estado emocional del paciente.
- e) Naturaleza y duración del procedimiento
- f) Alergias
- g) Deseos del paciente.
- h) Entrenamiento y equipo de consultorio operador.

En general en nuestra práctica los tipos de anestésicos más utilizados son:

- Anestesia Local
- Anestesia Regional

En caso de utilizar anestesia local se le permite al paciente un desayuno o comida dos horas antes de la operación. Pero si la intervención se realizara por medio de anestesia general, se le indicará al paciente que deberá estar en ayunas por lo menos unas seis horas antes.

## "CAPITULO 3"

### CLASIFICACION

Para realizar una clasificación de los terceros molares es necesario determinar los siguientes puntos:

- 1.- Corona
- 2.- Raíces
- 3.- Hueso Alveolar
- 4.- Conducto dentario inferior.

Existen una gran variedad de clasificaciones que se encuentran asociadas, y gracias a ello hemos podido situar qué tipo de retención se presenta y así planear la técnica a seguir, respetando las estructuras anatómicas adyacentes. La clasificación sugerida por PELL y GREGORY es una de las más completas.

#### - RELACION DEL DIENTE CON LA RAMA ASCENDENTE DE LA MANDIBULA -

CLASE 1.- Cuando existe suficiente espacio entre la rama ascendente y la parte distal del segundo molar, para dar cabida a todo el diametro mesiodistal de la corona del tercer molar.

CLASE 2.- Cuando el espacio entre la rama ascendente y el espacio distal del segundo molar es menor, que el diametro mesiodistal de la corona del tercer molar.

CLASE 3.- Cuando todo o la mayor parte del tercer molar se encuentra dentro de la rama ascendente de la mandibula.

CLASE 4.- Cuando el tercer molar se localiza a nivel de angulo de la mandibula.

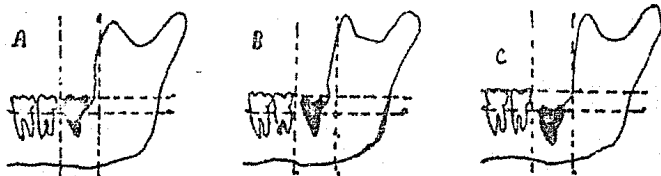
CLASE 5.- Cuando el tercer molar se localiza en posicion atonica.



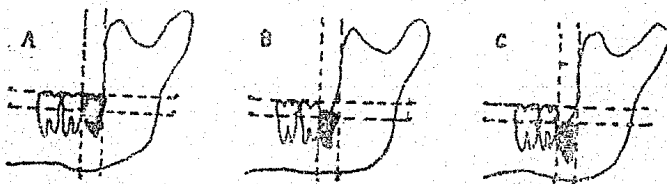
CLASIFICACION DE INCLINACIONES DE TERCEROS MOLARES

INFERIORES

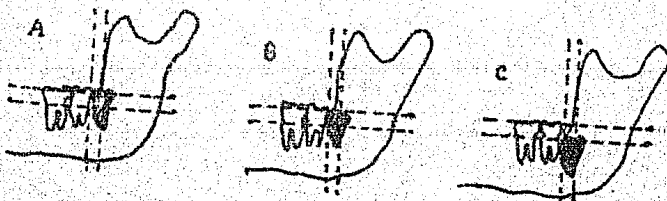
CLASE I



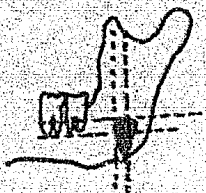
CLASE II



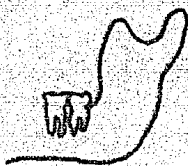
CLASE III



CLASE IV



CLASE V



## PROFUNDIDAD RELATIVA DEL TERCER MOLAR DENTRO DEL HUESO

### POSICION " A " .-

Cuando la porción más alta del diente inclinado se encuentra al mismo nivel oclusal o por encima de la superficie oclusal del segundo molar.

### POSICION " B " .-

Cuando la porción más alta del diente se encuentra bajo la línea oclusal, aunque encima de la línea cervical del segundo molar.

### POSICION " C " .-

Cuando la porción más alta del diente se encuentra al mismo nivel o por debajo de la línea cervical del segundo molar.

## POSICION DEL EJE LONGITUDINAL DEL DIENTE RETENIDO EN RELACION CON EL EJE LONGITUDINAL DEL SEGUNDO MOLAR.

- \* Vertical
- \* Horizontal
- \* Mesioangular
- \* Vestibuloangular
- \* Linguoangular
- \* Invertida
- \* Distoangular

## "CAPÍTULO 4"

### ESTUDIO RADIOGRÁFICO

Es el estudio que nos va a confirmar el diagnóstico y posición de la pieza. Se debe tener un especial cuidado al realizar el diagnóstico radiográfico, debido a que se pueden presentar imágenes de poca fidelidad, superpuestas o elongadas, lo cual ocasionaría problemas en el acto quirúrgico. Existen dos tipos de radiografías:

- Intraorales
- Extraorales

Las radiografías más utilizadas son las intraorales, cuando no es posible obtener esta clase de radiografías por diversas causas, tales como; que el paciente tenga trismus, náuseas, anquilosis y ciertas posiciones del tercer molar que no permiten su observación en las radiografías intraorales, entonces se recurre a las extraorales que son menos precisas pero muy útiles en estos casos.

Es de vital importancia hacer énfasis en la relación que puede existir entre el conducto dentario inferior y la pieza por extraer, ya sea con su raíz o con toda ella, como en el caso de la inclusión profunda horizontal. Y es necesario advertir al paciente sobre la posibilidad de lesión, lo cual traerá como consecuencia una anestesia o parestesia posoperatoria en el labio, por un tiempo indefinido.

## "RADIOGRAFIA INTRABUCAL"

### TECNICA:

Posición del paciente.- Sentado en el sillón y respaldo perpendicular al suelo.

Posición de la cabeza.- Con ligera inclinación hacia atrás, determinando que la línea oclusal del maxilar inferior sea horizontal.

Posición de la película.- El eje mayor de la película debe ser paralelo a la arcada y no sobresalir la línea de oclusión más de tres o cuatro milímetros. El borde anterior de la película debe coincidir con la cara mesial del primer molar, o mas distante - de ser posible.

Posición del aparato de rayos X.- El cono debe de estar perpendicular a la película. El ángulo vertical es de 0°. El rayo central debe de ser dirigido al centro de la película, ubicado aproximadamente a nivel del espacio interdentario entre el segundo y el tercer molar.

## "RADIOGRAFIA OCCLUSAL"

Este estudio nos sirve como complemento unicamente, ya que nos va a determinar la relación del molar con las tablas externa e interna, la distancia y la cantidad de hueso entre las caras bucales y linguales mandibulares.

## "RADIOGRAFIA EXTRAORAL"

Este estudio nunca logra los detalles, efectos y exactitud que la radiografía intraoral. Esta técnica radiográfica es más adecuada en la clase 3 de terceros molares horizontales.

### IDENTIFICACION RADIOGRAFICA DE LAS DESVIACIONES SEGUN SU DISPOSICION ANATOMICA.

Sin desviación.- No hay superposición de imágenes del tercer molar, con el segundo, no es visible la cara oclusal del tercero.

Desviación bucal.- Hay superposición de imágenes del tercer molar con el segundo; no es visible la cara oclusal del tercero.

Desviación lingual.- No hay superposición de las imágenes de las coronas de ambos molares, es visible la cara oclusal del tercero.

Desviación bucolingual.- Se presenta superposición de las imágenes de ambas coronas es visible la cara oclusal del tercer molar.

## "CAPITULO 5"

### INSTRUMENTAL QUIRURGICO

La cirugía del tercer molar inferior necesita de instrumental especializado, de acuerdo al tipo de intervención por practicar y técnica por emplear. Debemos de tener en cuenta que el uso de un número exagerado o insuficiente de instrumental le resta al operador tiempo, destreza y eficacia.

### INSTRUMENTAL INDISPENSABLE SEGUN LA TECNICA.-

#### BISTURÍ

Generalmente se usa de hoja corta. Este instrumento consta de un mango y de una hoja, esta puede tener diferentes formas y tamaños. Existen estos instrumentos con hojas intercambiables, las cuales se eligen según la intervención a practicar. En nuestra práctica el bisturí por elección es el Barker-Parker con hojas número 15.

#### TIJERAS

Las tijeras como instrumento de sección de tejidos, tienen escaso uso en nuestra especialidad, se les emplea para seccionar lengüetas y festones gingivales y trozos de encía. Las tijeras que utilizamos son las de Newman, son de tipo curvo y se adaptan al trabajo que han de realizar, en especial para eliminar los puntos de sutura.

#### PIEZAS DE DISECCION

Para ayudarse en la preparación de los colgajos y otras na-

nistras. El cirujano puede valerse de las pinzas de disección dentadas con las cuales se toma la fibromucosa sin lesionarla, o las pinzas de dientes de ratón con tres pequeños dientes que se engranan y permiten sostener el colgajo.

### ESPEJO BUCAL

Se usara para tener visión en zonas profundas de poca visibilidad, como reflector de luz o para separar tejidos adyacentes.

### EXPLORADORES

Auxiliares en la separación de colgajo.

### LEGRAS, PERIOSTOTOMOS, ESPATULAS ROMAS

El desprendimiento y separación de la fibromucosa primariamente incidida por el bisturí con el objeto de preparar lo que se denomina colgajo con instrumentos de los cuales existen varios tipos. Pueden emplearse pequeñas legras las que se insinuara entre los labios de la herida y entre mucoperiostio, el hueso, apartando aquel elemento hasta donde fuera necesario.

### SEPARADORES

Se utilizan para mantener separados los labios para no herirlos o los colgajos para que no sean traumatizados, para tal fin pueden emplear los separadores de Taraveuf, cuyos dos extremos estan acodados, otros tipos de separadores tienen diferentes diseños y formas.

## ESCOPIOS Y MARTILLO

El empleo de los escopios en cirugía bucal, es poco frecuente ya, tales instrumentos se usan para resecar el hueso que cubre el objeto de la intervención. El escopio es una barra metálica uno de cuyos extremos está cortado a bisel a expensas de una de sus caras y convenientemente afilado. Actúan a presión manual o son asociados a golpe de martillo dirigidos sobre la extremidad opuesta del filo. Este martillo consta de una masa de un mango que permite esprimirlo con facilidad.

## PIÑERAS GURBIAS

Para realizar la resección del hueso, podemos utilizar las gurbias, rectas o curvas, que actúan extrayendo el hueso por mordiscos sobre este tejido previa preparación de una puesta de entrada con los escollos, o directamente como cuando se desea eliminar bordes cortantes, crestas óseas o trozo óseos que emerjan de la superficie del hueso.

## FRESAS

La osteotomía sencilla, no trae inconveniente cuando se aplica con ciertos cuidados, las fresas más empleadas son las de forma de bola y lisura y para pieza de mano de baja velocidad.

## LÍMA DE HUESO

Para la preparación de los maxilares destinados a llevar aparatos protésicos, o para alisar bordes y eliminar puntas óseas se usan las limas de hueso.



## FORCERS PARA EL ACCION O GUSA

Para eliminar la sangre emanada por los vasos pequeños, -- puestos que su ligadura es imposible. Puede ser útil también -- para eliminar trozos de hueso o de dientes del interior de una cavidad.

## CUCHARILLAS PARA HUESO

Sirve para eliminar colecciones patológicas, granulomas, -- fungosidad, quistes, restos radiculares después de la odontosección.

## PAÑAS PARA EXTRACCION DENTARIA

Son instrumentos indicados para la exodoncia.

## ELEVADORES

Son instrumentos que, basado en principios de física, tienen aplicación en exodoncia, con el objeto de movilizar o extraer dientes o raíces dentarias como palanca, deben ser considerados tres factores además de la palanca propiamente dicha: el punto de apoyo, la potencia y la resistencia. Los principales elevadores son:

- Rectos
- Bandera derecha o izquierda

## AGUJAS PARA SUTURA

La sutura es una parte muy importante en la intervención. Se emplea en casi todas las operaciones de cirugía bucal. Para sostener los finos y delicados tejidos gingivales, tan propicios a desgarrarse, es necesario emplear agujas que estén en conso-

nancia con tal delicadeza, agujas sencillas, curvas de pequeñas dimensiones.

### PORTA-AGUJAS


Agujas tan pequeñas como las indicadas, no pueden ser dirigidas, sino excepcionalmente para ser práctico y preciso su uso debemos valernos de un porta-agujas, tal instrumento es una pinza que toma la aguja en el sentido de superficie plana y la guía en sus movimientos.

### ASPIRADOR DE SANGRE

La manera más práctica de realizar una operación en cavidad bucal, ya que no pueden ser ligados los vasos seccionados, es aspirar continuamente la sangre que emana de los tejidos por medio del aspirador. En algunas intervenciones suele utilizarse el aspirador de saliva. Este aparato es insuficiente, puesto que el cuáquelo obtura la luz de la cánula aspiradora. Es conveniente tener un orden fijo del instrumental sobre la mesa de Mayo para encontrarlo rápidamente sin pérdida de tiempo lo cual repercutirá en la operación.

COLOCACION DE LOS INSTRUMENTOS NECESARIOS PARA LA

EXTRACCION SOBRE LA MESA DE MAYO.



## "CAPITULO 6"

### TECNICA QUIRURGICA PARA LA EXTRACCION DE LOS TERCEROS MOLARES INFERIORES.

Una vez que el paciente se ha evaluado, revisado historia clínica y estudio radiografico, seleccionado instrumentos y técnica a seguir, se aplica la anestesia establecida y el paciente deberá ser preparado y cubierto con campos quirúrgicos. Cuando el paciente tenga una mala higiene, antes de la intervención le realizaremos una profilaxis.

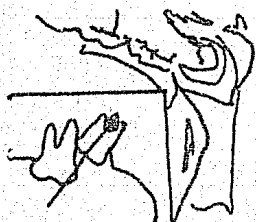Para un tercer molar inferior incluído, por lo general la incisión se realiza en la zona retromolar, es importante palpar los tejidos antes de la incisión, para mantenerla sobre hueso. Se coloca la incisión por detras de la cúspide bucal del segundo molar, siguiendo el hueso subyacente, que puede ensancharse hacia afuera. Posteriormente se llega al segundo molar el cual se festoneará hasta donde sea necesario, esto se hace con el fin de tener un adecuado campo para la operación, al festonear este molar es frecuente utilizar la técnica de BJESEL invertido.

Con la hoja del número 15, se realiza la incisión con una angulación de 45º adelgazando la mucosa para crear un bisel interno.

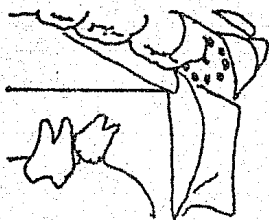
Se emplea una hoja de bisturí de BARD PARKER, la incisión deberá extenderse hasta el hueso, haciéndola de una sola intención se empleará un elevador de periostio para liberar el tejido



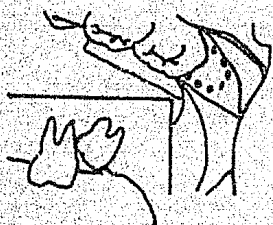F




D



C



B



A

do interdentario, y empezamos a elevar el colgajo, al terminarlo por completo, se sujeta por medio de un retractor colocado sobre hueso, sin ejercer demasiada presión, para evitar que el colgajo se desgarre.

Nos formaremos una imagen del sitio donde se encuentra el diente incluído, su relación con el hueso adyacente, luego eliminaremos el hueso con instrumentos giratorios, debe existir una suficiente irrigación estéril.

Esta arca deberá ser lo mas grande posible, para no poner en peligro el segundo molar y el puente distal del hueso, los agujeros hechos por la fresa son unidos, levantándose la tapa de hueso liberada, posteriormente creamos un espacio de trabajo, para la localización del elevador o de la fresa, para trabajo directo sobre el diente para fraccionarlo o elevarlo si el diente lo requiere, para su extracción.

Podemos emplear diferentes métodos adicionales para el corte de los dientes incluídos, dependiendo del tipo de inclusión:

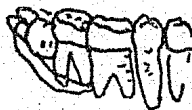- a).- Diseño del colgajo para la extracción de una inclusión clase 1.
- b).- Eliminación del hueso.
- c).- Exposición de la corona, utilizando fresa de alta velocidad.
- d).- Sitio para el desplazamiento en el aspecto distal del diente incluído, el diente ha sido seccionado por un cincel bisagulado.
- e).- Se ha extraído la mitad distal del diente.

PLAN PARA LA EXTRACCION DEL TERCER MOLAR INFERIOR INCLUIDO EN FORMA  
HORIZONTAL


1



2



3



4




5



Para el plan de extracción del tercer molar inferior incluído en forma horizontal:

- 1.- Esbozo del colgajo.
- 2.- Colgajo levantado, corona expuesta.
- 3.- Sitio del corte y vía de la salida de la corona.
- 4.- Extracción de la porción restante, en ciertas ocasiones se fracciona la raíz en dos partes - para facilitar la eliminación.
- 5.- Herida saturada y apósito colocado.

Para la extracción de terceros molares mas profundamente incluídos en posición horizontal, el esquema indica los cortes por realizar y según el orden.



Una vez extraído el diente, debemos de revisar cuidadosamente el alveolo, asegurándose que se encuentra limpio de restos quísticos o esquirlas óseas, usaremos una lima de hueso, para analizar áreas interceptales u otros margenes óseos. Se controla el sangrado y se coloca el colgajo en su lugar, posteriormente se sutura la herida.

Factores que complican una técnica operatoria:

- 1.- Curvatura anormal de las raíces.
- 2.- Hipercementosis.
- 3.- Proximidad del conducto dentario.



4.- Densidad ósea.

5.- Espacio follicular lleno de hueso.

6.- Acceso difícil al campo operatorio.

## "CAPITULO 7"

### ACCIDENTES DE LA EXTRACCION DE LOS TERCEROS MOLARES.

En ocasiones se pueden presentar complicaciones durante la intervención o despues de ella, por mucha que sea la habilidad y experiencia del cirujano. Por lo-que citaremos brevemente algunos de ellos.

- Fractura de una pieza.
- Fractura y luxación de las piezas vecinas.
- Accidentes debido a los instrumentos.
- Fractura del proceso alveolar.
- Fractura de la mandíbula.
- Lesiones de las partes blandas y vecinas.
- Lesiones del nervio dentario inferior.
- Penetración de la pieza por vía digestiva.
- Hemorragia.
- Hematoma.
- Trismus.
- Infección
- Alveolitis.
- Osteitis y osteomielitis.
- Parestesias.
- Shock.

## "CAPITULO 8"

### CUIDADOS POSTOPERATORIOS

Conjunto de acciones que realizamos después de la intervención quirúrgica, para mantener los fines logrados en la operación. el postoperatorio es muy importante, la vigilancia cuidado y tratamiento del paciente una vez que hemos finalizado la intervención, para asegurar una buena recuperación del paciente, los cuidados se refieren a la herida misma, al campo operatorio y al estado general del paciente.

### TRATAMIENTO LOCAL POSTOPERATORIO

- a).- Higiene de la cavidad bucal.- Lavar perfectamente la zona con suero fisiológico.
- b).- Fisioterapia postoperatoria.- Es frecuente el uso de agentes físicos para mejorar y modificar las condiciones de la herida.

### "FRIO"

Se recomienda bolsas de hielo o toallas mojadas de agua helada, colocadas sobre la cara frente al sitio de la operación, el frío evita el congestiónamiento e inhibe el proceso inflamatorio en sus inicios, previene hematomas, hemorragias, disminuye y concreta los hematomas, el uso del frío por períodos de 10 min. cada media hora, durante las primeras 12 horas después de la intervención.

## "CALOR SECC"

Está indicado después de las primeras 12 horas siguientes de la operación. También se emplean los rayos infrarrojos, son fuentes de calor. Este favorece la dilatación de los vasos para que exista una mayor circulación del fluido tisular.

## ELIMINACION DE LOS PUNTOS DE SUTURA

Por lo general esto ocurre de 8 a 10 días después de la intervención. Se debe de procurar que al realizar la eliminación de los puntos, pase la menor cantidad de hilo infectado por el interior de los tejidos.

## "INFECCION"

Es poca común en este tipo de intervenciones quirúrgicas, puesto que el alveolo que sangra y se lleva con un coágulo, tiene la mejor defensa contra la infección y los dolores. En caso de presentarse un dolor profundo, se debe de calmar con analgésicos no narcóticos.

## INSTRUCCIONES PARA EL PACIENTE

Se deben de dar instrucciones precisas respecto al cuidado que ha de tener en su domicilio, tratamiento postoperatorio, enjuagatorios, alimentación (evitar irritantes, grasas y bebidas alcohólicas) tratamiento médico, es recomendable que este se de por escrito para evitar alguna duda.

## \* CONCLUSIONES \*

Al realizar una intervención quirúrgica del tercer molar inferior, es recomendable un cuidado especial en los siguientes puntos:

- Debemos establecer si la causa es sistémica o local.
- Obtener una correcta historia clínica y análisis de laboratorio.
- Estudio radiográfico completo.
- Clasificación adecuada según la posición del tercer molar.
- Determinar la técnica a seguir.
- Contar con el instrumental necesario según la técnica establecida.
- Conocimiento anatómico de la zona por intervenir.
- Selección adecuada del anestésico por aplicar.
- Extirpación completa del tercer molar y su patología.
- Cuidado especial para no lesionar estructuras anatómicas adyacentes.
- Adecuada información post-operatoria.

Según mi opinión la extracción del tercer molar debe realizarse para evitar posibles problemas (pericoronitis, quistes) en cavidad oral. Cuando este no presente ninguna alteración dentaria y ha erupcionado adecuadamente es recomendable dejarlo puesto que puede tener un uso protésico.

\* B I B L I O G R A F I A \*

COSTAN-WHITE  
CIRUGIA BUCAL  
EDITORIAL INTERAMERICANA, S.A. MEXICO, D.F. 1974  
487 p.

DANIEL WHITE D.D.M.S.  
CIRUGIA BUCAL PRACTICA  
EDITORIAL CONTINENTAL S.A. MEXICO D.F. 1978  
578 P.

G. R. RIES CENTENO  
CIRUGIA BUCAL  
EDITORIAL: EL ATENEO S.A. ARGENTINA 1968  
EDICION 7a.  
846 P.

CLINICAS ODONTOLÓGICAS DE NORTEAMÉRICA  
ANESTESIA Y ANALGESIA  
EDITORIAL INTERAMERICANA S.A. ABRIL DE 1973  
270 P.

GUSTAVO KRUGER  
TRATADO DE CIRUGIA BUCAL  
EDITORIAL INTERAMERICANA S.A. MEXICO D.F. 1979  
EDICION 4a.  
607 P.

ARCHER W. HARRY  
CIRUGIA BUCAL  
EDITORIAL MUNDO PARAGUAY 1978  
2a. EDICION TOMO 1  
614 P.

BHASKAR S.N.  
PATOLOGIA BUCAL  
EDITORIAL EL ATENEO MEXICO D.F. 1977  
3a. EDICION  
436 P.

HARRY SJICHER M.D.  
HISTOLOGIA Y EMBRIOLOGIA BUCALES  
EDITORIAL: LA PRENSA MEDICA MEXICANA  
1a. EDICION EN ESPAÑOL  
405 P.