



# Universidad Nacional Autónoma de México

Facultad de Odontología

Reparación Periapical Posterior  
al Tratamiento de Pulpectomía

No. 30.

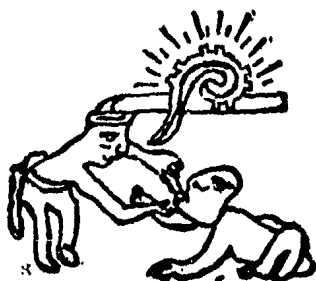
*Enrique Chávez B*

**TESIS RECEPCIONAL**

Que para obtener el Título de  
CIRUJANO DENTISTA

**P r e s e n t a**

**MARIA DE MONSERRAT ORTEGA MARTINEZ**



México, D. F.

1985



Universidad Nacional  
Autónoma de México



## **UNAM – Dirección General de Bibliotecas Tesis Digitales Restricciones de uso**

### **DERECHOS RESERVADOS © PROHIBIDA SU REPRODUCCIÓN TOTAL O PARCIAL**

Todo el material contenido en esta tesis está protegido por la Ley Federal del Derecho de Autor (LFDA) de los Estados Unidos Mexicanos (México).

El uso de imágenes, fragmentos de videos, y demás material que sea objeto de protección de los derechos de autor, será exclusivamente para fines educativos e informativos y deberá citar la fuente donde la obtuvo mencionando el autor o autores. Cualquier uso distinto como el lucro, reproducción, edición o modificación, será perseguido y sancionado por el respectivo titular de los Derechos de Autor.

## INDICE

	Págs.
INTRODUCCION	1
CAPITULO I	
CONCEPTOS DE REPARACION	3
CAPITULO II	
HISTOLOGIA PULPAR Y PERIAPICAL NORMAL	8
A) HISTOLOGIA PERIAPICAL	13
CAPITULO III	
FACTORES QUE INFLUYEN EN LA REPARACION	16
A) GENERALES:	
1.- EDAD	17
2.- NUTRICION	17
3.- MOLESTIAS CRONICAS	18
4.- DISTURBIOS HORMONALES	19
5.- TRASTORNOS HEMATOLOGICOS	19
6.- INMUNIDAD	20
B) LOCALES: INTRINSECOS	
1.- INFECCION	21
2.- ANATOMIA RADICULAR	22
3.- RESORCION DENTAL	23
4.- LESION PERIAPICAL	23
5.- HEMORRAGIA	23
6.- CUERPOS EXTRAÑOS	24
C) LOCALES: EXTRINSECOS	
1.- PREPARACION BIOMECANICA	25
2.- CURACION TEMPORAL	25
3.- MATERIAL OBTURADOR	26
4.- MOMENTO DE OBTURACION	27
5.- TECNICA DE OBTURACION	28
6.- ACCIDENTES OPERATORIOS	29
7.- FUNCION OCLUSAL	29

## CAPITULO IV

## DESARROLLO HISTOLOGICO DE LA REPARACION PERIAPICAL

31

A) ASPECTOS CLINICOS E HISTOLOGICOS COMPRENDIDOS EN LA REPARACION

31

B) PROCESO HISTOLOGICO

32

## CAPITULO V

## OBTURACION Y REPARACION PERIAPICAL

41

A) CEMENTO DE GROSSMAN

43

B) CEMENTO N2

45

C) KLOROPERKA N/O

47

## CAPITULO VI

## RELACION ENTRE SELLADO Y REPARACION PERIAPICAL.

50

A) DEFINICION

50

B) IMPORTANCIA

51

C) RELACION

52

## CAPITULO VII

## SELLADO APICAL

55

A) ESQUIRLAS DENTINARIAS PURAS

55

B) ESQUIRLAS DENTINARIAS INFECTADAS

60

## CAPITULO VIII

## PAPEL QUE JUEGA EL CEMENTO EN LA REPARACION PERIAPICAL

62

## CAPITULO IX

## DIENTES CON LESION PERIAPICAL PREVIA AL TRATAMIENTO DE PULPECTOMIA

66

A) TIPOS DE LESIONES PERIAPICALES

67

## 1.- REACCION AGUDA

a) Periodontitis apical

67

b) Absceso apical

68

c) Absceso fénix

68

## 2.- REACCION CRONICA

a) Periodontitis apical crónica.

69

b) Periodontitis apical supu- rativa	70
c) Quiste apical	71
B) TRATAMIENTO Y REPARACION	74
CAPITULO X	
REPARACION APICAL EN DIENTES CON RIZOGENE- SIS INCOMPLETA	78
A) HIDROXIDO DE CALCIO	82
B) OXIDO DE ZINC Y EUGENOL	84
CAPITULO XI	
IMPORTANCIA DE LA DESOBTURACION SOBRE EL SE- LLADO APICAL	87
CONCLUSION	91
BIBLIOGRAFIA	92

## INTRODUCCION

El tratamiento de los conductos radiculares no termina con su obturación, pues el diente no constituye un diente muerto como se pensó durante mucho tiempo, sino simplemente es un diente sin vitalidad pulpar rodeado de tejidos vivos que lo mantienen en su posición.

Se han enfocado infinidad de estudios a los materiales y técnicas de obturación de conductos, sustancias irrigadoras y hasta nuevos instrumentos para realizar un tratamiento de conductos más rápido, sencillo y cómodo. Sin embargo, no debemos olvidar que el problema fundamental que requiere un tratamiento es básicamente biológico. De allí la importancia de analizar histológicamente la reparación periapical, que constituye sólo una pequeña parte de todo el complejo físico-químico-biológico al que está sometido un diente. Balbachán y Balbachán (1970) menciona al respecto que "La técnica pura desconoce o despreocupa del desarrollo de la osteogénesis, del metabolismo mineral, de las reacciones, intolerancias y defensas orgánicas".

Por lo mismo, es deber del endodoncista conocer lo que sucede en la región periapical después de realizado el tratamiento para determinar el estado en que se encuentran estos tejidos y calificarlo como éxito o fracaso. La misión del endodoncista es preservar cuanto sea posible la permanencia del diente dentro de su alveólo, facilitándole el camino para neutralizar la agresión, acelerar la reparación y devolver la función.

Claudio Mello (1950) señala que no debemos trabajar contra la naturaleza, sino ayudarla en la medida de lo posible en su inigualable capacidad de reparar las estructuras lesionadas.

Sin embargo, en la práctica diaria el control postratamiento se efectúa solamente a nivel clínico y radiográfico, por la imposibilidad de hacerlo histológicamente.

El objetivo de este trabajo consiste en mostrar las etapas evolutivas del proceso de reparación periapical posterior al tratamiento de pulpectomía, así como los factores capaces de alterarla resaltando aquellos más importantes como son la obturación y el sellado apical.

La obturación tiene por objeto aislar el conducto radicular de la zona periapical, impidiendo el paso de sustancias o toxinas de una zona a otra, sin embargo, este aislamiento sólo sería posible si se sellara herméticamente el conducto radicular. De aquí, que varios autores otorguen un papel muy importante

te al sellado apical y se dediquen a obtener un material que sea capaz de lograr dicho sellado. Recientemente se ha estudiado el sellado apical con esquirlas dentinarias.

Otro punto importante de análisis se refiere a la reparación apical en -- dientes permanentes con rizogénesis incompleta, los cuales requieren un cuidado especial debido a su estructura. El pronóstico del tratamiento en estos --- dientes depende en gran medida de las condiciones preoperatorias del tercio apical radicular y de las perturbaciones regresivas que haya sufrido la vaina - de Hertwig en esa zona, ya que la persistencia de ésta, permite cierta producción dentinaria aunque irregular para formar el extremo apical de la raíz.

No debemos olvidar que "El papel del endodoncista es el de ayudar a la na turaleza, no ignorarla ni contrariarla".

Hess 1968.

## CAPITULO I

### CONCEPTOS DE REPARACION

La reparación consiste en la restitución de una parte o tejido, en una réplica más o menos completa de su estructura original. (1) Su significado difiere al de regeneración y cicatrización. El término regeneración se utiliza para señalar los casos en que las células especializadas proliferan y reconstituyen una falta de tejido; mientras que cicatrización es sólo un aspecto de la reparación que determina el cierre de una abertura. En cambio, la reparación se define como la sustitución de células muertas o lesionadas por células sanas restableciendo la continuidad morfológica.

Tan pronto como se produce una lesión en cualquier tejido se desencadena una serie de fenómenos que pueden separarse en dos grandes grupos:

- 1.- El primero constituye el proceso inflamatorio en el cual, hay una concentración de elementos de defensa en el área lesionada y facilita la destrucción del agente patógeno.
- 2.- El segundo determina los elementos que llevan a cabo la nueva formación de tejido restableciendo la continuidad. Estas nuevas células pueden provenir del parénquima o del estroma del tejido del sitio lesionado.

La reparación puede ser de dos tipos:

- 1.- De primera intención o unión primaria.- cuando se produce una herida sin pérdida de sustancia y los bordes de la lesión vuelven a ponerse en contacto.
- 2.- De segunda intención o unión secundaria.- cuando si existe una solución de continuidad.

La reparación de primera intención se aprecia en una incisión quirúrgica, la cicatrización ocurre con una mínima pérdida de tejido y sin contaminación bacteriana importante. El espacio de la incisión es ocupado por un coágulo sanguíneo. Durante las 24 hrs. siguientes aparecen los cambios característicos de la inflamación y de 24 a 48 hrs. proliferan las células epiteliales siguiendo los bordes de la dermis para fusionarse. Para el tercer día, los neutrófilos casi han desaparecido y se sustituyen por monocitos que limpian los restos necróticos y eliminan eritrocitos y fibrina. Hay hipertrofia de fibroblastos y formación de yemas capilares. Para el quinto día, el espacio está ocupado por el tejido conectivo fibroblástico rico en sustancia fundamental, la vascularización es máxima, las fibras de colágena son más abundantes y van de un lado -



al otro de la incisión, la epidermis recupera su grosor normal. En la segunda semana, hay acumulación continua de colágena y proliferación de fibroblastos - dentro del tejido conectivo, ha desaparecido casi por completo el infiltrado - de leucocitos, edema y el tejido conectivo se comprime. En esta semana suele - caer la costra.

La reparación de segunda intención es más complicada y tarda más en cicatrizar por un defecto tisular grande que debe ser llenado. Hay más restos que deben eliminarse, por lo que hay más cantidad de células leucocitarias y la -- reacción inflamatoria es más intensa. Una característica importante es que apa rece tejido de granulación, el cual es un tejido joven compuesto de leucocitos polimorfonucleares, fibroblastos, yemas capilares y endotelio. Estos fibroblas tos juvenes que invaden el área lesionada, están en una etapa precoz de su actividad. Presentan una forma estrellada con varias prolongaciones protoplasmá ticas, su citoplasma es granular por lo que el tejido se denomina de granula -- ción y están dispuestos alrededor de las yemas capilares que se han formado -- apareciendo muy vascularizado. Este tejido posee una notable capacidad de re -- sistencia a la infección bacteriana.

Mientras el tejido de granulación crece de abajo hacia arriba, la epiteli zación avanza de arriba hacia abajo sobre los labios de la herida.

Otra característica importante en este tipo de reparación es la contrac -- ción de la herida que ocurre en heridas superficiales extensas, los bordes de la herida son atraídos entre sí provocando el cierre de la misma, aunque no se ha descubierto aún el mecanismo por el cual se contrae.

Un factor importante en la reparación es definir cómo se inicia la proli feración celular. Se creía anteriormente que el factor desencadenante era algu na pérdida local de influencias inhibitorias mitóticas a nivel celular que per mitían la proliferación celular, sin embargo, esto no fué aceptado por varios autores. Actualmente, existen bastantes pruebas que apoyan la existencia de -- controles intercelulares que pueden ser liberados en el sitio de lesión.(2)

La velocidad de reparación del tejido conjuntivo es mayor que la de cual quier tejido, a diferencia de la regeneración que depende del tipo de célula - de que se trate, así las células se pueden clasificar en tres grupos:

- 1.- Células lábiles.- estas células en circunstancias normales siguen multipli cándose durante toda la vida y sustituyen a las que se destruyen continua mente.
- 2.- Células estables.- estas células normalmente no se reproducen continua mente, sin embargo, cuando sufren una agresión que les ocasiona falta de con

tinuidad, si tienen la capacidad de reconstrucción funcional.

3.- Células permanentes.- estas células son muy especializadas y no pueden multiplicarse en la vida posnatal, una lesión grave de éstas causaría una pérdida de su función.

La regeneración del revestimiento epitelial de la mucosa es más eficiente que la de la piel ya que la estructura se regenera casi completa, sin embargo, la reparación del tejido periapical que es la que nos interesa, ocurre de un modo muy particular.

Durante la enfermedad pulpar, periapical o tratamiento de conductos, el tejido periapical se encuentra en constante alarma con sus células de defensa como respuesta específica a las agresiones de microorganismos, toxinas, instrumentación, fármacos y otros irritantes. Al término del tratamiento, el tejido periapical cesa en su respuesta para iniciar la reparación de lesiones y secuelas producidas. El tratamiento endodóntico prepara el camino para la reparación.

La reparación depende de la severidad y tiempo de la injuria hacia el tejido. La extirpación de la pulpa, por más minuciosa que sea la técnica empleada, no se puede cortar a una altura determinada y más que un corte, se produce un desgarramiento que la separa del periodonto en su punto más débil. La reacción del tejido periapical a la extirpación pulpar vital es la inflamación aguda, después se forma un coágulo de fibrina sobre el tejido periapical y el coágulo es reorganizado. La proliferación del mesénquima comienza de 3 a 4 días después de producida la herida. La reparación puede producirse también en dientes con pulpa necrótica o con zonas de rarefacción apical.

Después de terminado el tratamiento de conductos, la zona periapical va a neutralizar el trastorno producido y reparar la lesión. La reparación comienza por retirar los productos de la inflamación y de los tejidos necróticos, a continuación se inicia la regeneración de la membrana parodontal, cemento y hueso. La naturaleza de la reparación periapical varía según el procedimiento utilizado para el tratamiento y las enfermedades crónicas son una forma de equilibrio entre la reparación y la destrucción.

Todo este proceso ocurre debido a que el tejido periapical posee células de defensa contra cualquier irritante, que actúan al momento de la agresión, sin embargo, en ocasiones estas células también son injuriadas por el irritante lo cual afecta su función.

No obstante, en la práctica clínica es imposible evitar alguna irritación

periapical durante el tratamiento, porque el foramen apical no siempre coincide con el ápice del diente.

Se considera la reparación exitosa cuando en un tiempo aproximado de seis meses después de obturado el conducto radicular no se observan zonas de rarefacción radiográficamente y cualquier zona presente en el momento de la obturación comienza a disminuir. Pero existen factores locales y generales que influyen en la reparación, los cuales se explicarán más adelante. Clínicamente, hay reparación periapical cuando desaparecen los síntomas de dolor y molestia en el paciente.

Existen ciertos principios que favorecen la reparación periapical y son:

- 1.- Proteger la herida periapical de la contaminación bacteriana adicional, -- por medio del sellado del conducto entre las visitas del tratamiento.
- 2.- La irrigación constante que nos sirve para remover los restos extraños, -- contaminantes y tejido desvitalizado.
- 3.- La inmovilización del área injuriada que evita el daño tisular posterior -- ya que permite la coagulación más rápida y menor hemorragia.
- 4.- La restricción de la manipulación para conservar íntegro el tejido de granulación y por lo tanto, la instrumentación más allá del foramen no es deseable.
- 5.- No abrir los vasos sanguíneos con un limado excesivo.
- 6.- El drenaje del exudado alivia la presión, limita la tendencia a la infección y facilita la curación.
- 7.- Limpieza total del conducto para remover el tejido muerto y los cuerpos extraños.
- 8.- Control de la hemorragia ya que la sangre estancada interfiere en la reparación y actúa como medio de cultivo.
- 9.- Evitar la presencia de cuerpos extraños no sobreobturando el conducto. En este punto se incluye la presencia de medicamentos dentro del conducto entre las visitas, pero existe una gran polémica por parte de los autores al respecto, ya que mientras unos apoyan esta idea otros están en contra; y no es objetivo de este capítulo la discusión de tal aspecto.
- 10.- Proporcionar adecuada dieta nutricional como son las proteínas y vitamina "C" para la curación de heridas.

La reparación de todos los tejidos periapicales, cemento, parodonto y hueso es importante porque del estado de salud de estos tejidos, depende el es---

tado presente y futuro del diente tratado. (3)

**NOTAS:**

- (1) Robins L. Stanley. PATOLOGIA ESTRUCTURAL Y FUNCIONAL.  
México 1975. Ed. Interamericana. Pág. 88
- (2) Ibidem. Pág 95
- (3) Ham, Arthur W. TRATADO DE HISTOLOGIA.  
México 1975. Ed. Interamericana. Pág. 602

## CAPITULO II

### HISTOLOGIA PULPAR Y PERIAPICAL NORMAL

Sería ideal que en cualquier tratamiento se inspeccionara la pulpa dental debido a que es la fuente principal de dolor de un diente, igualmente conocer la relación que tiene con los tejidos que la rodean, para explicar mejor por-- que solamente se mantiene sana dentro de su medio y protegida por el diente(4) Sin embargo, sabemos de antemano que el hecho de inspeccionar la pulpa directa mente, es irritarla de alguna manera y causarle más daño. Por lo mismo, deberemos limitarnos sólo al estudio teórico de la pulpa y tejidos circunvecinos, conocer la anatomía de ésta, sus estructuras y características normales para diferenciarlas de las patológicas.

La pulpa dental es un tejido orgánico compuesto de células, sustancia intercelular, elementos fibrosos, vasos y nervios; ocupa la cavidad pulpar formada por la cámara pulpar y los canales radiculares.

Su desarrollo comienza a partir de la 8a. semana de vida embrionaria en los incisivos. Existe una proliferación y condensación de elementos mesenquimatosos conocida como Papila dental. El germen dentario cambia hacia un órgano dentario en forma de campana y la futura pulpa se define bien en sus contornos las fibras que posee son delgadas y están dispuestas en forma irregular y mucho más densamente que en el tejido vecino, no hay fibras colágenas maduras.

Conforme avanza su desarrollo, aumenta su vascularización y sus células se transforman en fibroblastos siendo más numerosos en la periferia que en el centro de la pulpa. Los odontoblastos que son las células principales, producen dentina en las puntas cuspídeas y después que ya está formada, los ameloblastos producen esmalte. Aún no se conoce el modo de penetración de las fibras nerviosas.

Cuando concluye el crecimiento de la vaina epitelial radicular, cesa la diferenciación de nuevos odontoblastos y de hecho el período formativo de la pulpa ha llegado a su fin. La vaina radicular epitelial de Hertwig se desintegra en restos epiteliales y se deposita cemento sobre la dentina (Restos de Malassez). A medida que la dentina coronaria y radicular aumenta su espesor los elementos nerviosos sensitivos penetran en la papila y se acercan a la dentina coronaria.

La pulpa dental tiene 4 funciones principales para el diente que son:

1.- Formación de dentina.- debido a que la pulpa es de origen mesodérmico con-

tiene la mayor parte de los elementos celulares y fibrosos del tejido conjuntivo laxo y tiene la capacidad de formar dentina.

En condiciones normales, la aposición de dentina continúa en forma -- lenta pero en condiciones patológicas, se produce más rápido y con irregularidad.

- 2.- Nutrición.- la pulpa proporciona los nutrientes y líquidos hísticos a los componentes orgánicos de los tejidos mineralizados circundantes y la nutrición se establece por medio de vasos sanguíneos desde el tejido conectivo, por medio de los túbulos dentinarios que son prolongaciones de los odontoblastos. También se realiza un intercambio de líquidos en los túbulos que se puede comprobar por medio de colorantes.

Las arterias son las que llevan los nutrientes a la pulpa pasando por las arteriolas que son de menor calibre, después en los capilares se hace el intercambio de nutrientes y se recogen los desechos en las vénulas que desembocan en las venas, éstas se encuentran fuera de la pulpa porque son de mayor calibre.

- 3.- Sensitiva.- los nervios de la pulpa contienen fibras sensitivas y motoras. Las primeras conducen la sensación de dolor como respuesta a las agresiones y mantienen el control de la circulación en la pulpa. Las motoras terminan en los músculos de los vasos sanguíneos pulpares. La inervación está vinculada con los túbulos dentinarios al igual que la nutrición.

- 4.- Defensa.- está provista principalmente por la formación de dentina localizada y denominada dentina de irritación, sirve para formar una barrera de tejido duro contra el agente agresor.

Si la irritación es más severa se presenta una reacción inflamatoria con sus células características, aunque también puede provocar destrucción total de la pulpa porque la hiperemia y el exudado acumulan líquido y material fuera de los capilares que presionan el tejido dentro de la cavidad - pulpar hasta provocar su muerte.

Es importante mencionar que la pulpa crea y modela su propio alojamiento, en lo que se conoce como cavidad pulpar y que abarca cámara pulpar y conducto radicular. La anatomía del ápice radicular está determinada por la ubicación de los vasos sanguíneos y la aposición de cemento, el cual también contribuye al remodelado. El centro del foramen tenderá a desviarse cada vez más.(5)

La pulpa se halla muy vascularizada, los vasos entran y salen por el agu-

jero apical. Estos tienen paredes muy delgadas y el tejido es muy sensible a cambios de presión porque las paredes de la cámara no pueden dilatarse. La pulpa posee muchas terminaciones nerviosas en asociación con la capa de odontoblastos entre pulpa y dentina.

Otro punto importante en la anatomía de la cavidad pulpar es que existen 2 tipos de forámenes: Uno anatómico que es la salida del conducto y coincide con el ápice; y uno fisiológico que se encuentra aproximadamente a 1.5 mm. antes del foramen anatómico. (6) De acuerdo con varios autores, la unión Cemento-dentina-conducto es el límite ideal para la obturación de conductos radiculares.

También existen varios tipos de conductos radiculares que vale la pena mencionarlos:

- 1.- Conducto principal.- pasa por el eje dentario y generalmente alcanza el ápice.
- 2.- Conducto bifurcado o colateral.- recorre toda la raíz o parte, más o menos paralelo al conducto principal y puede alcanzar el ápice.
- 3.- Conducto lateral o adventicio.- comunica al conducto principal con el parodonto a nivel de tercio medio y cervical de la raíz. El recorrido puede ser perpendicular u oblicuo.
- 4.- Conducto secundario.- comunica al conducto principal con el parodonto a nivel de tercio apical.
- 5.- Conducto accesorio.- comunica un conducto secundario con el parodonto en pleno foramen apical.
- 6.- Interconducto.- comunica entre sí dos o más conductos principales o de otro tipo, sin alcanzar el parodonto.
- 7.- Conducto recurrente.- parte del conducto principal y recorre un trayecto variable para desembocar en el conducto principal pero antes de llegar al ápice.
- 8.- Conducto reticular.- son varios conductillos entrelazados que pueden recorrer la raíz hasta alcanzar el ápice.
- 9.- Conducto cavointerrradicular.- comunica la cámara pulpar con el parodonto en la bifurcación de los molares.
- 10.- Delta apical.- son las múltiples terminaciones de los distintos conductos que alcanzan el foramen apical múltiple. (Ver figura 1)

La estructura de la pulpa dentaria está compuesta por varios elementos que la ayudan a realizar sus funciones, éstos se pueden dividir en dos grandes

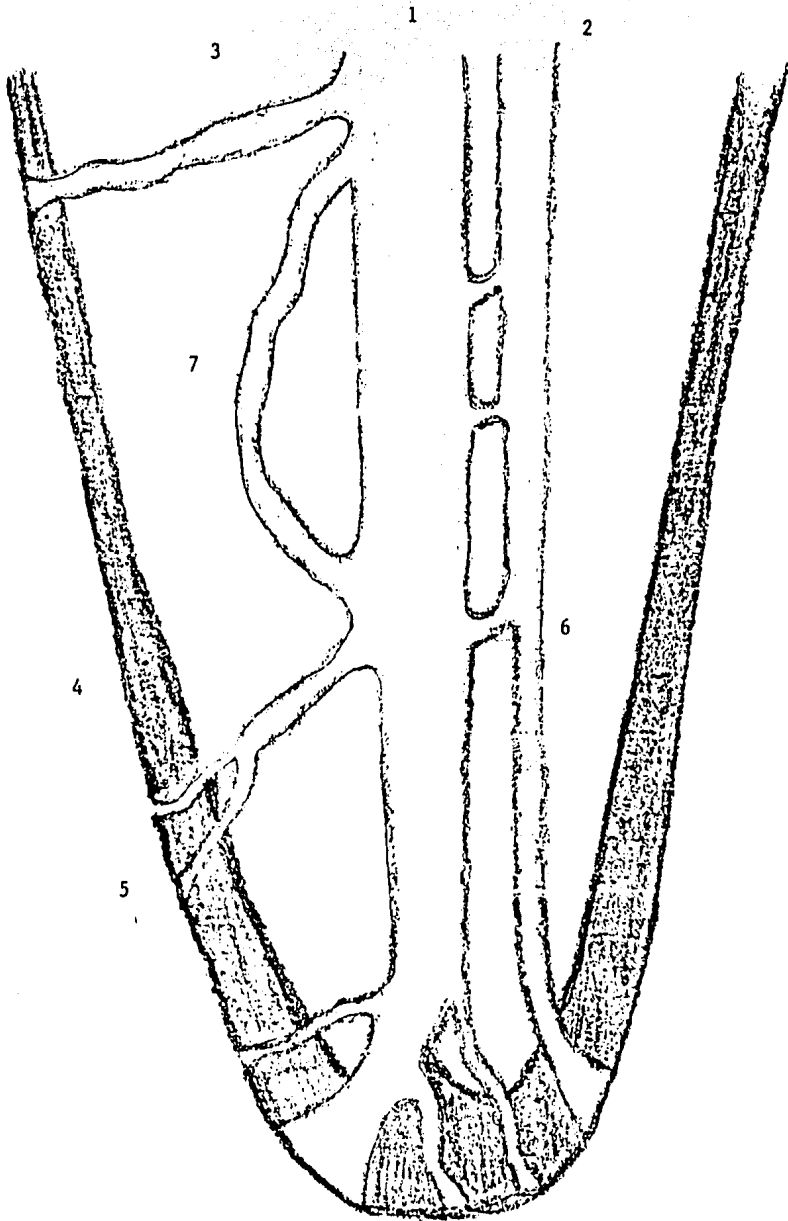


Fig. 1.- Tipos de conductos radiculares. (veáse página anterior)



grupos: Por un lado las células conectivas de diversos tipos y por otro lado, un componente intercelular que contiene sustancia fundamental y fibras entre las cuales hay vasos sanguíneos, linfáticos y nervios.

Los fibroblastos que son células formadoras de fibras provienen de células mesénquimatosas. Por acción de los fibroblastos aparecen las fibrillas colágenas ya que se comprobó son células activas encargadas de la producción directa de colágena. Conforme aumenta la edad, disminuye la cantidad de fibroblastos y hay aumento de fibras. En un diente plenamente desarrollado los elementos celulares disminuyen hacia la región apical y los elementos fibrosos se vuelven más abundantes. La colágena pulpar también se origina por una irritación al diente que estimula a su vez la producción de dentina irregular.

Las fibras de la pulpa son en parte argirófilas, esto es que se tiñen de negro con la plata; y en parte colágenas maduras. No hay fibras elásticas, ni oxitalánicas.

Las fibras de Korff o fibras reticulares abundan en el estroma conectivo-laxo de la pulpa. Estas se originan entre las células de la pulpa como fibras delgadas, que se engrosan hacia la periferia de la pulpa. Se cree que están relacionadas con el proceso de dentinogénesis y con los odontoblastos.

Los odontoblastos son células de forma más o menos cilíndrica y con núcleo oval. Están dispuestos en una capa continua en todo el perímetro de la cámara y conducto radicular. De cada célula se extiende una prolongación citoplasmática dentro de un túbulo en la dentina. Sobre la superficie dentinal los cuerpos celulares de los odontoblastos están separados entre sí por barras terminales mientras que los odontoblastos están conectados entre sí mediante puentes intercelulares. Es importante señalar que donde hay odontoblastos hay pre-dentina, cerca de los odontoblastos activos hay una zona característica de pre-dentina y cuando no hay odontoblastos es raro encontrar pre-dentina.

Los odontoblastos maduros son células largas que se extienden desde el esmalte o cemento hasta la zona de Weil.

La zona de Weil o capa subodontoblástica, es una capa sin células pero atravesada por vasos sanguíneos, en su mayoría precapilares y capilares, se encuentra por dentro de la capa de odontoblastos y contiene un plexo de fibras nerviosas que van a la dentina.

Las células de defensa son muy importantes para la reacción inflamatoria y en la pulpa participan tres tipos de células que son: Células mesénquimatosas indiferenciadas, Histiocitos y Células linfoides errantes. Todas se encuentran

tran cerca de los vasos sanguíneos lo que aumenta su poder ya que pueden actuar localmente o desplazarse por los capilares hacia sitios más lejanos.

Las células mesenquimatosas indiferenciadas se encuentran íntimamente relacionadas con la pared celular y capilar, y se diferencian de las células endoteliales porque se encuentran fuera de la pared capilar. Son las fuerzas de reserva, bajo condiciones favorables se transforman en cualquier tipo de elemento del tejido conjuntivo y cuando es necesario hacer una reparación pulpar-extensa, estas células se diferencian en células nuevas de todas clases.

Los histiocitos también llamados células adventiciales o errantes, son elementos redondeados o piriformes de citoplasma abundante e irregular, ramificado y con prolongaciones citoplasmáticas que recogen para emigrar al sitio de inflamación. Su núcleo es esférico e intensamente basófilo. Se encuentran generalmente a lo largo de los capilares y tienen capacidad fagocitaria para eliminar bacterias, cuerpos extraños y células necrosadas porque pertenecen al sistema reticuloendotelial. Así preparan el camino para la reparación.

Las células errantes linfoides o emigrantes ameboides son células que provienen del torrente sanguíneo. Estas células son la fuente de anticuerpos. Presentan su citoplasma escaso y con prolongaciones finas o pseudópodos, su núcleo es oscuro y llena casi totalmente la célula.

La sustancia fundamental de la pulpa es de consistencia firme, existe un equilibrio entre la fase soluble en agua y la insoluble siendo gelatinosa. Se considera que esta sustancia es un complejo molecular de consistencia laxa y de carga negativa formado por agua, carbohidratos y proteínas. La sustancia fundamental actúa solo como intermediario.

La irrigación de la pulpa es abundante. Los vasos sanguíneos entran por el agujero apical. Las arterias se identifican por su dirección recta y paredes más gruesas, mientras que las venas son de paredes más delgadas y tienen límite irregular. Los pericitos se encuentran a lo largo de los capilares, son células ramificadas semejantes a los fibroblastos y contribuyen a la sustancia de la vaina conectiva perivascolar. Su núcleo es una masa redonda o ligeramente ovalada con el citoplasma muy delgado entre el núcleo y el endotelio.

También hay vasos linfáticos en la pulpa dental pero es más difícil reconocerlos, sólo se sabe que hay un drenaje linfático de la pulpa hacia linfáticos que se encuentran a distancia de los dientes.

Por el agujero apical entran haces nerviosos que pasan hasta la porción coronal de la pulpa en donde se ramifican, por lo regular siguen la misma di-

rección de los vasos y capilares sanguíneos. También entran nervios del grupo autónomo o vegetativo que intervienen en el dolor, y se cree que estas fibras ejercen cierta regulación vasomotora de las arteriolas.

#### A) HISTOLOGIA PERIAPICAL.

Ya se mencionó y explicó la histología de la pulpa dentaria como un tejido conectivo laxo que ocupa la cavidad interior del dienteo cavidad pulpar, se trataron todos sus componentes: células, vasos, nervios, fibras y sustancia intercelular. Ahora nos toca estudiar los tejidos que rodean a la pulpa pero sin separarlos totalmente de ésta, ya que la pulpa dentaria, y esto debemos tomarlo muy en cuenta, se conecta con el tejido periapical a través de varias formas de los agujeros apicales en cada raíz. Debemos recordar que en endodoncia no es posible considerar a los dientes como entidades aisladas.

Antes de definir la estructura periapical debemos mencionar algunos conceptos diferentes sobre el periápice. Yuri Kuttler lo nombra "Metaendodonto" y lo define como: "Un conjunto de tejidos que continúa al endodonto y que puede abarcar hasta 13 componentes los cuales son: unión pulpodesmorrizodóncica del conducto principal y de sus ramificaciones; Porción cementaria de los conductos; Cemento; Desmorrizodonto; Lámina dura alveolar; Articulación cemento-alveolar; Esponja ósea; Esponja ósea de la región alveolar y porción metalveolar; Corticales de los maxilares; Periostio; Mucosa que cubre al periostio; Regiones vecinas y lejanas de tejidos blandos".(7) Ingle en cambio lo define como "Un conjunto inseparable formado por tejido conectivo del conducto radicular, foramen y zona periapical". (8) Cabe mencionar que el Dr. Kuttler lo llama metaendodonto por las raíces de esta palabra: meta= más allá, a continuación, después del, lo que sigue al endodonto; sin embargo se refiere a la misma estructura del periápice de cualquier diente.

Ciertas estructuras del sector apical del conducto, ejercen cierta influencia sobre la naturaleza de las lesiones. Entre éstas se destaca el ligamento parodontal con su rica red vascular que por sus características puede mantener una defensa celular más adecuada contra cualquier irritante más que la pulpa. La defensa se apoya más sobre las reacciones celulares y vasculares del tejido.

El tejido periapical normal posee 6 características especiales que son:

1.- Clínicamente es asintomático.

- 2.- Radiográficamente presenta un contorno regular de la raíz sin resorciones-  
ni hipercementosis.
- 3.- Presenta un espacio parodontal de tamaño uniforme.
- 4.- La lámina dura es del mismo grosor.
- 5.- El tejido óseo esponjoso no está alterado.
- 6.- La respuesta es normal a la prueba de sensibilidad pulpar.

Sin embargo, esta entidad biológica existe mientras perdura la raíz dentaria y una vez que se extrae el diente desaparecen los elementos adjuntos al en do don to quedando sólo los que siguen a la lámina dura alveolar.

El tejido de la zona inmediata al ápice del diente es más afín al con ten ido del conducto radicular que al ligamento parodontal. La concentración de ner vios y vasos es tal que las fibras de soporte del ligamento quedan excluidas.

El ligamento parodontal es un tejido conjuntivo compuesto por fibras colá gen as que se sostienen en el cemento y hueso alveolar, llega a la confluencia-  
de la pulpa con el tejido periapical.

Más allá del ligamento está el hueso alveolar, también llamado lá mi na den sa o dura, este tejido conserva su inmadurez que facilita su reparación y se -  
va fusionando poco a poco con el ligamento por las perforaciones que presenta. Las células mesenquimatosas y otras de la médula, son las que hacen posible la eli mi na ción y re pa ra ción natural de la zona periapical después de un tra ta ta mien to pulpar adecuado. El tejido periapical presenta ciertas diferencias con el -  
tejido pulpar:

- 1.- Es un tejido de la más delicada recepción táctil.
- 2.- La circulación sanguínea colateral es más densa en esta zona.
- 3.- Las células derivadas de la vaina radicular forman una trama densa y junto  
con los restos epiteliales de Malassez pueden servir para una reparación -  
más rápida.

Básicamente las células que se encuentran en el periápice son las mismas-  
de la pulpa dentaria: fibroblastos, histiocitos y células de defensa, sustan--  
cia intercelular, vasos y nervios, a excepción de los odontoblastos que se sus tit uyen por osteoblastos y osteoclastos. Estas células también cumplen una fun ción importante en el proceso de reparación.

La sustancia intercelular orgánica del hueso es sintetizada y secretada -  
por los osteoblastos, éstos se presentan como células redondas con su citoplas ma amplio pero es difícil distinguir su núcleo. Cuando un osteoblasto se ha ro de ado a sí mismo de sustancia intercelular orgánica, se convierte en osteoci--

to sin embargo, el osteocito no llena por completo la laguna en la que se encuentra.

La renovación del hueso es a nivel tisular, se produce resorción osteoclástica seguida de reconstrucción osteoblástica y mineralización de la matriz osteoide de nueva creación.

El osteoclasto se encarga de disolver la fase mineral y causar lisis de la matriz ósea. La mineralización del hueso requiere de riego sanguíneo adecuado y contacto entre el mineral y el líquido extracelular.

#### NOTAS:

- (4) Ibidem. Pág. 603
- (5) Wheeler, C. Russell. ANATOMIA DENTAL, FISILOGIA Y OCLUSION. México 1979. Ed. Interamericana. Pág. 21
- (6) Sicher, Harry. ORBAN. HISTOLOGIA Y EMBRIOLOGIA BUCALES. México 1981. Ed. Prensa Médica Mexicana. Pág. 130
- (7) Kuttler, Yuri. FUNDAMENTOS DE ENDOMETEAENDODONCIA PRACTICA. México 1980. Ed. Francisco Mendez Oteo. Pág. 3
- (8) Ingle Ide, John y Beveridge, Edward. ENDODONCIA. México 1979. Ed. Interamericana. Pág. 296.

### CAPITULO III

#### FACTORES QUE INFLUYEN EN LA REPARACION PERIAPICAL

El tiempo necesario para lograr una buena reparación de los tejidos periapicales depende de muchos factores y existe una gran variedad que pueden tener alguna influencia en el proceso de reparación después del tratamiento endodóntico. Es evidente, que si se presenta uno o dos factores en forma aislada, tal vez no influyan en la reparación, pero la suma de estos factores desfavorables conducirán el tratamiento endodóntico al fracaso.

Existen varias clasificaciones de los factores que tienen influencia en la reparación. Preciado los clasifica en: Generales y Locales, éstos últimos  pueden estar relacionados o no con los procedimientos operatorios. (9) Seltzer los divide en: Sistémicos y Locales.(10) Lasala los define como: Factores positivos y negativos. Nosotros los vamos a clasificar en:

##### A) FACTORES GENERALES:

- 1.- Edad
- 2.- Nutrición
- 3.- Molestias crónicas.
- 4.- Disturbios hormonales.
- 5.- Trastornos hematológicos.
- 6.- Inmunidad.

##### B) FACTORES LOCALES: INTRINSECOS

- 1.- Infección.
- 2.- Anatomía radicular.
- 3.- Resorción dental.
- 4.- Lesión periapical.
- 5.- Hemorragia.
- 6.- Cuerpos extraños.

##### C) FACTORES LOCALES: EXTRINSECOS

- 1.- Preparación biomecánica (sobreinstrumentación).
- 2.- Curación temporal.
- 3.- Material obturador.
- 4.- Momento de obturación.
- 5.- Técnica de obturación.
- 6.- Accidentes operatorios.
- 7.- Función oclusal.

## A) FACTORES GENERALES:

### 1.- EDAD.

La edad quizá no sea un factor de mayor importancia porque la edad avanzada no contraindica el tratamiento endodóntico. Sin embargo, se debe tomar en cuenta que los ancianos curan más lentamente que los jóvenes y la susceptibilidad a los agentes infecciosos es mayor con la edad.

Existe una interrelación entre la edad y el estado nutricional. A medida que una persona envejece aumentan los cambios arterioescleróticos de los vasos que impiden la irrigación sanguínea normal, haciendo más difícil la reparación.

Seltzer realizó un estudio sobre la influencia de la edad en el tratamiento endodóntico por medio de radiografías, después de cierto tiempo determinó si fué exitoso o no y los resultados indicaron que en las personas de edad avanzada si es menor el éxito del tratamiento.(11) Sin embargo, Nygaard Ostby menciona que una zona radiolúcida observada radiográficamente después del tratamiento endodóntico en los pacientes ancianos, no debe interpretarse como un fracaso del tratamiento ya que la formación de hueso es más lenta. (12)

En otro estudio realizado acerca de los fracasos del tratamiento entre varios grupos de distinta edad, Seltzer encontró que el mayor número de fracasos se produjo en pacientes entre los 50 y 60 años de edad, lo cual también refleja las edades en las que más se realiza el tratamiento endodóntico.

Después de estos estudios, Seltzer asegura que hay un menor porcentaje de éxitos en pacientes adultos que en pacientes jóvenes, sin embargo afirma que la edad avanzada no contraindica el tratamiento.

Para Ingle la edad no es un factor importante, él señala que lo mismo se logran magnificas reparaciones en pacientes de más de 60 años, que en niños de 10 años o menos.(13)

De acuerdo con todo lo anterior, debemos tomar en cuenta la edad del paciente por las circunstancias en que se encuentre el diente, ya que conforme avanza la edad es más fácil encontrar patologías o anomalías de estructura.

### 2.- NUTRICION.

Este problema se ha estudiado desde distintos puntos de vista y se ha demostrado que hay dos factores principales en la dieta sin los cuales la cicatrización es defectuosa, son las proteínas especialmente la Metionina y la vitamina C.

Las proteínas tienen varias funciones en el organismo y algunas de ellas-

relacionadas con la reparación. Debido a esto una deficiencia de las proteínas causa disturbios en la reparación como la interferencia para la regeneración ósea.

Se ha demostrado en varios experimentos con animales que la deficiencia de proteínas disminuye la fibroplasia y la síntesis de colágena. Todavía no se ha comprobado que la Metionina y la Cistina actúen favorablemente en la reparación, pero lo que sí es seguro es la necesidad de una concentración adecuada de vitamina C para la síntesis de colágena normal.

La deficiencia de la vitamina C produce desorganización de la ultraestructura del fibroblasto y trastornos en la síntesis de colágena normal. Aunque no se sabe a ciencia cierta el sitio en el cual actúa para la formación normal de colágena, se sugiere que es necesaria para la formación de RNA mensajero y de transferencia que suministran e incorporan los aminoácidos hidroxilados en los polipéptidos de tropocolágena. Sin hidroxiprolina, el precursor soluble de colágena (tropocolágena) puede no presentar fibrilogénesis. Otra posibilidad es que la vitamina C sea necesaria para conservar el aparato normal de síntesis proteínica dentro del fibroblasto.

Una investigación reciente sugiere que el Zinc puede ser importante en la reparación normal de heridas. Se considera este material básico como cofactor en los fenómenos enzimáticos que participan en la cicatrización de heridas.

### 3.- MOLESTIAS CRONICAS.

Las enfermedades crónicas como Diabetes, Tuberculosis, etc. participan debilitando la zona aunque no estén relacionados directamente con ella. La fibroplasia es retardada y la reparación dilatada o impedida.

Un ejemplo es la enfermedad del hígado, debido a que sus funciones están relacionadas con todo el organismo en general como es la secreción biliar, metabolismo, nutrición, formación de sangre, coagulación, etc. Además las enfermedades del hígado interfieren con la síntesis proteica y otros procesos básicos del metabolismo incluyendo la reparación de los tejidos injuriados como son las lesiones periapicales.

Otro ejemplo es la Colitis ulcerativa crónica en la cual hay una ulceración del intestino grueso, lo que ocasiona una interferencia en la absorción de nutrientes desde el tracto intestinal. Los cambios corporales resultantes son deficiencias vitamínicas que retrasan la reparación periapical.



#### 4.- DISTURBIOS HORMONALES.

Las hormonas, particularmente los esteroides suprarrenales tienen efecto antiinflamatorio plenamente comprobado y también disminuyen la síntesis de proteínas y polisacáridos, alterando la fase de cicatrización.

Tienen efectos de inhibición de la síntesis de tejido conectivo in vitro e in vivo; en trastornos de la formación de tejido de granulación; disminución de la producción de hidroxoprolina conjugada con proteínas y formación de colágena. Si se administra cortisona a los animales dos días después de la lesión, la reparación no se altera lo cual demuestra que la cortisona actúa sólo en la etapa temprana de la respuesta.

La Diabetes es una alteración de los factores que regulan el metabolismo de los carbohidratos y éste está normalmente regulado por las glándulas pituitarias y adrenal. La enfermedad ocasiona una insuficiencia de insulina para las necesidades del organismo. Los diabéticos son extremadamente susceptibles a las infecciones bacterianas y son peligrosas para los pacientes no controlados. Se producen cambios arterioescleróticos y el flujo sanguíneo es limitado. La anoxia resultante no permite que las células reciban los nutrientes necesarios. Sin embargo, cuando la diabetes está bajo control puede producirse la curación de una lesión endodóntica.

Los pacientes diabéticos presentan a menudo deshidratación y trastornos graves de electrólitos, son particularmente susceptibles a tuberculosis, micosis, infecciones de la piel y vías urinarias.

#### 5.- TRASTORNOS HEMATOLOGICOS.

Pueden tener efecto de gran importancia en el proceso inflamatorio y de reparación. Las principales discrasias sanguíneas que afectan la cicatrización son la Anemia, Hemofilia y Leucemia. Esto es debido a que el aporte sanguíneo hacia el tejido periapical no es suficiente, los nutrientes no penetran en el área dañada y la reparación es inadecuada, dilatada o impedida.

La deficiencia de neutrófilos (Leucopenia) en la sangre circulante, aumenta la susceptibilidad a la infección bacteriana y a menudo, los pacientes mueren por incapacidad para dominar estos trastornos.

En la diátesis hemorrágica, hay una tendencia a la extravasación excesiva de sangre en las zonas heridas, durante la fase de inflamación provocando su acumulación. Los eritrocitos y la fibrina deben eliminarse antes de que pueda completarse la reparación. La sangre también puede ser rodeada por una pared -

fibroblástica, lo cual produce una acumulación enquistada de líquido que bloquea la cicatrización. Mientras no desaparezca esta acumulación no habrá reparación.

En la anemia hay una disminución concomitante de proteínas plasmáticas y globulinas inmunitarias, lo cual trastorna la respuesta inflamatoria y la calidad de la reparación.

Debemos seleccionar muy bien el tratamiento a seguir en los pacientes que presenten alguna discrasia sanguínea. Por lo general, en pacientes que requieran la exodoncia de un diente el tratamiento de elección será la terapia endodóntica y no la extracción para evitar una mayor complicación.

También se requiere de cuidado en la administración de la anestesia local ya que la inyección puede causar hemorragia. Es más recomendable colocar un agente necrosante de la pulpa antes de comenzar el tratamiento de conductos, como puede ser el Paramonoclorofenol o Paraformaldehído con sus precauciones adecuadas y después extirpar la pulpa sin peligro de hemorragia y sin necesidad de anestesiar localmente.

## 6.- INMUNIDAD.

La respuesta inmunitaria engloba todos los fenómenos que resultan de la interacción de células específicas del sistema inmunitario con antígeno. Existen dos mecanismos diferentes de respuesta inmunitaria: El primero llamado Inmunidad mediada por células o Hipersensibilidad de tipo tardío. El segundo se denomina Inmunidad humoral.

La inmunidad mediada por células está compuesta por linfocitos sensibles al antígeno, no participa ningún anticuerpo humoral circulante, sino linfocitos inmunológicamente competentes. Los linfocitos efectores se modifican morfológicamente de modo pasajero, pero vuelven a convertirse en linfocitos pequeños.

Los linfocitos T representan este sistema de inmunidad, ellos reconocen los antígenos extraños o no propios, se sensibilizan y con estimulaciones posteriores liberan productos proteicos causando una lesión o muerte de las células extrañas.

La inmunidad humoral depende de la síntesis de anticuerpos por las células plasmáticas como respuesta a la acción de un antígeno. Estos anticuerpos son secretados hacia la circulación y líquidos extracelulares donde se combinan con el antígeno. Los linfocitos B que no dependen del timo sino del Bazo,-

representan este tipo de inmunidad. Los linfocitos B segregan inmunoglobulinas y son precursores de plasmocitos. Esta producción de inmunoglobulinas y la interacción con los antígenos constituyen el complejo antígeno-anticuerpo.

## B) FACTORES LOCALES: INTRINSECOS

### 1.- INFECCION.

El daño de las bacterias depende de la rapidez con que se diseminan y la zona sobre la que se extienden. Los microorganismos que se extienden en una gran zona, no necesariamente producen daño.

Kakehashi realizó varios experimentos en ratas y observó que la pulpa dental sobrevivía a pesar de estar en contacto con el medio oral. (15) Rovin notó que el proceso de reparación en alveólos de Camundongos evolucionaba de manera semejante en presencia de gérmenes o no. Torneck demostró el efecto de la infección en conductos radiculares sobre la curación de tejidos y concluyó que una vez que los microorganismos alcanzan un espacio en el tejido apical, elaboran toxinas y otros productos dañinos.

Las bacterias de baja virulencia no tienen suficiente patogenicidad para sobrevivir cuando su concentración en los tejidos está por debajo del punto crítico. Si estas bacterias se extienden para producir un mayor daño, depende del lugar donde se encuentren y la presión que exista en ese lugar. Si la presión es más alta que la del tejido que lo rodea, se formará un mayor exudado inflamatorio.

La consistencia de la sustancia fundamental también es importante, ya que en la mujer las hormonas estrogénicas aumentan el volumen del fluido tisular. Se encuentra en una cantidad muy baja después de la menstruación y muy alta al comienzo del ciclo. El momento adecuado para que las bacterias puedan extenderse y multiplicarse es después de la menstruación, es decir, cuando el volumen es bajo porque aumenta la extensión de la infección. Hay que recordar que la sustancia fundamental también contribuye a la reparación.

En el caso del tejido periapical, cuando éste ha sido irritado por la manipulación de instrumentos cortantes (limas) más allá del ápice en un diente infectado, se produce un daño tisular mayor porque ofrece todas las ventajas para el crecimiento y multiplicación de los microorganismos.

Para favorecer la reparación debe reducirse al mínimo el número de microorganismos, por medio de la instrumentación del tejido sólo en el interior -

de los conductos no más allá del ápice y la aplicación de agentes antibacterianos. Sin embargo, esto es discutido por varios autores.

Cabe mencionar aquí, que un tejido injuriado necesita mayor tiempo para ser reparado, ya que provee un buen medio para el desarrollo de microorganismos. Sus células muertas y dañadas deben removerse de la zona antes de que comience la reparación.

La agresión al tejido se produce al extirpar la pulpa y en la instrumentación de los conductos radiculares, para reducirlo debe limitarse sólo al conducto y durante la obturación debe evitarse una pericementitis.

## 2.- ANATOMIA RADICULAR.

Las anomalías más frecuentes que pueden traer problemas para el tratamiento endodóntico son: Las curvaturas exageradas, delta apicales, canales laterales, bifurcaciones y fusiones de los conductos porque impiden que la preparación biomecánica y la obturación del conducto sean realizados en forma adecuada.

Incluso algunos autores afirman que el tipo de diente tratado puede influir en el porcentaje de éxitos o fracasos obtenidos. Kobayashi afirma tener mayor número de éxitos en dientes anteriores, mientras que Strindberg y Boysen señalan a los dientes posteriores de mayor éxito.(16)

Cuando se presenta dilaceración de raíces, el trabajo biomecánico nos ayudará a hacer los conductos lo más recto posible y la obturación se hará lo más profunda tratando de sellar bien el conducto.

Como ya se mencionó anteriormente, el Delta apical consiste en las ramificaciones que tiene el conducto antes de llegar al foramen y que desembocan en el parodonto por distintos orificios. El delta apical incluye las ramificaciones pulpares, tejido periodóntico invaginado y finísimos capilares, todo esto encerrado por la aposición de cemento pero conservando sus salidas.

Para obtener una buena reparación en estos casos, se recomienda sólo trabajar el conducto hasta donde termina el conducto principal, es decir, antes de comenzar el delta apical y la obturación también llegará a este nivel, así se cierran todas las entradas del periápice hacia el conducto radicular.

El conducto lateral es el que comunica al conducto principal con el parodonto a nivel del tercio medio o cervical de la raíz y su recorrido puede ser perpendicular u oblicuo. También en estos casos se recomienda obturar lo mejor posible el conducto principal para sellar todos los conductos laterales.

### 3.- RESORCION DENTAL.

Existen dos tipos de resorción dentinaria: Interna y Externa.

La resorción interna se inicia con un aumento del espacio ocupado por la pulpa a una altura determinada y variable. No hay sintomatología clínica y sólo se puede observar radiográficamente. La resorción externa comienza de un modo inverso. La resorción se puede eliminar con el tratamiento de conductos lo cual detiene el proceso destructivo.

Las resorciones radiculares sin sintomatología clínica pueden llegar a -- causar la extracción del diente al cabo de un tiempo. La resorción apical se relaciona con pulpa necrótica o pulpitis crónica avanzada.

### 4.- LESION PERIAPICAL.

Los dientes que presentan lesión periapical antes del tratamiento, tienen menor porcentaje de éxito que aquellos sin lesión. Para Strindberg el éxito de crece en proporción con el aumento del tamaño de la lesión.

Es importante definir el tamaño de la lesión: Para Grossman y colaboradores las lesiones pequeñas miden menos de 5 mm. y las grandes miden más de 5 mm. Para Strindberg las lesiones pequeñas son menores de 3 mm. las medias oscilan entre 3 y 5 mm. y las grandes son superiores a 5 mm.

Existen varias explicaciones que ayudan a la reparación de una lesión periapical después del tratamiento endodóntico. Seltzer afirma que una lesión periapical sí es posible repararla después del tratamiento de conductos, porque el epitelio de la lesión es envuelto por colágena que disminuye su irrigación sanguínea, lo que causa su degeneración y destrucción. Bhaskar sugiere que el procedimiento endodóntico produce una inflamación aguda junto al epitelio de la lesión y al liberarse las enzimas proteolíticas, éstas destruyen la capa -- epitelial.

Más adelante, se explicará con más detalle este factor en el capítulo --- Dientes con lesión periapical previa al tratamiento endodóntico.

### 5.- HEMORRAGIA.

Aunque la hemorragia y formación de un coágulo sanguíneo son precursores de la curación, la hemorragia excesiva y una mayor cantidad de sangre dentro de los tejidos parodontales impide que se reparen. Se presenta la hemorragia después de extirpar una pulpa vital porque se rompen los vasos sanguíneos que la irrigaban tanto apicalmente como a los lados de las raíces.

Normalmente la hemorragia es leve y se forma rápidamente un coágulo sanguíneo para sellar los vasos rotos. Sin embargo, cuando hay una hemorragia excesiva causa una pericementitis y la sangre extravasada comprime los tejidos -- causando inflamación.

El escareado y limado excesivo más allá del ápice también causa una acumulación mayor de sangre en el tejido periapical. Esta acumulación retrasa la reparación porque la sangre debe reabsorberse totalmente antes que la reparación se complete.

Para Nygaard Ostby la presencia de un coágulo sanguíneo dentro de los conductos radiculares de dientes con pulpas necróticas y cuyos ápices no están -- completamente desarrollados, aumenta la reparación. El recomienda instrumentar más allá del ápice para producir una hemorragia activa, así se forma un coágulo sanguíneo y posteriormente se obtura el conducto hasta la unión CDC. Sin em bargo, se requieren más pruebas antes de aceptar esta medida como un factor -- que favorezca la reparación.

También debemos tomar en cuenta la vascularización desde otro punto de -- vista. Es importante la suficiencia del riego sanguíneo para que se produzca -- inflamación y reparación, ya que existen enfermedades arteriales que limitan -- el riego sanguíneo y anomalías venosas que dificultan el drenaje, considerando que al tejido periapical llegan arteriolas, vénulas y capilares.

#### 6.- CUERPOS EXTRAÑOS.

El principal cuerpo extraño que puede encontrarse en el periápice es el -- material de obturación provocado por un tratamiento mal realizado que interfiere con la reparación.

La irritación que producen los materiales selladores es tanto química como mecánica. Química porque todos los materiales son irritantes para el teji-- do. El cemento más utilizado es el óxido de zinc y eugenol, éste último provoca inflamación que persiste por largo tiempo alrededor de las partículas de ce mento. La irritación mecánica es causada generalmente por los conos de gutapercha o plata que son encapsulados por tejido fibroso.

La irritación adicional ocurre en los dientes con conductos radiculares -- sobreobturados y que están en oclusión traumática. Hay una constante irrita-- ción del cuerpo extraño sobre el tejido periapical ocasionando que continúe la inflamación preexistente o una inflamación crónica posterior a la curación. Re cordemos que mientras la inflamación persista la reparación no puede completar se.

## C) FACTORES LOCALES: EXTRINSECOS

### 1.- PREPARACION BIOMECANICA.

El principal objetivo de la preparación o trabajo biomecánico es la limpieza de los conductos radiculares sin traumatizar los tejidos periapicales mecánica o químicamente como se explicó anteriormente. (veáse cuerpos extraños)

Se emplean algunas drogas como auxiliares de la instrumentación y otras en la irrigación para la remoción de detritus. Las dosis elegidas no deben ser irritantes a los tejidos periapicales. Las más utilizadas son: Suero fisiológico, agua destilada y agua de cal.

### 2.- CURACION TEMPORAL.

Poco se ha estudiado sobre la colocación de una curación temporal dentro de los conductos radiculares, durante las visitas para el tratamiento endodóntico. La finalidad principal es establecer una mejor condición del canal radicular y ayudar a eliminar la mayor cantidad posible de microorganismos.

Se realizó un experimento con diferentes cementos obturadores en dientes de canes y los resultados fueron semejantes en ambos grupos, lo cual sugiere que es indiferente el tipo de material utilizado. Sin embargo, el Hidróxido de Calcio tiene una reacción distinta y debido a sus propiedades debe utilizarse en los casos en que durante el trabajo biomecánico se traspasó el foramen.

Lo que es importante para el uso de una u otra curación temporal, es el diente tratado si posee o no pulpa vital. Se considera que en los casos de pulpa vital se aplique una curación que tenga una acción bacteriostática o bactericida discreta pero que preserve la vitalidad del remanente pulpar. Tal vez el de mayor éxito es el Corticoesteroide-Antibiótico, sin embargo, es discutida su acción.

Los corticoesteroides tienen acción antiinflamatoria, reducen la permeabilidad vascular limitando o eliminando la acumulación de fluidos, esto se suma al efecto antibacteriano de un antibiótico de amplio espectro como es la Tetraciclina y ambos permiten la remisión del proceso inflamatorio agudo con persistencia de la vitalidad pulpar. Sin embargo, la ausencia de dolor y de necrosis pulpar no aseguran la eliminación de la infección, ni la recuperación del tejido.

Aunque los resultados clínicos han sido satisfactorios con respecto al uso de corticoesteroides-antibiótico, requiere aún de investigaciones que anulen las reacciones adversas del corticoesteroide y que lo comprueben como una

ayuda eficaz en el tratamiento endodóntico.

En el caso de los dientes con pulpa necrótica, se necesita un medicamento que elimine las bacterias presentes en las paredes de los conductos radícula--res sin causarles una mayor irritación.

El antiséptico ideal aún no se ha descubierto, pero entre los que más se utilizan está el Paramonoclorofenol. Es buen antiséptico pero es importante la cantidad y su tiempo de permanencia para producir un efecto nocivo, por lo ---cual debe estar bajo control. Este antiséptico actúa contra los gérmenes pre--sentes en el conducto radicular.

### 3.- MATERIAL OBTURADOR.

Las características de los materiales de obturación deben ser:

- De fácil introducción al conducto.
- No deben sufrir cambios volumétricos dentro del conducto.
- No irritante a los tejidos periapicales.
- Debe ser bacteriostático o por lo menos no dejar que proliferen los microor--ganismos dentro del conducto.
- De fácil manipulación.
- Que puedan ser desalojados en un momento necesario fácilmente.
- No cambien la coloración del diente.
- Ser impermeable.

El tipo de material obturador influye en la reparación porque hay materia les más y menos irritantes, como materiales obturadores con propiedades distin tas.

Para la selección del material obturador se toma en cuenta aquellos que - estimulan la aposición de tejido duro, de tal forma que el tejido conjuntivo - subyacente exento de proceso inflamatorio quede bien resguardado de la acción- de cualquier agente irritante. No obstante, hasta ahora ninguno de los materia les obturadores ha cumplido con las condiciones, apenas el Hidróxido de calcio es el que asegura mayor éxito.

Con el Hidróxido de calcio es posible obtener una obturación biológica y- mantener el ligamento parodontal exento de proceso inflamatorio. Más adelante- se estudiará a fondo el papel del Hidróxido de calcio en el sellado apical.

En obturaciones realizadas con óxido de zinc y eugenol, se observa un cua dro inflamatorio que es menos intenso en presencia de fragmentos dentinarios. Más adelante también se explicará la obturación con óxido de zinc y eugenol.



De los otros materiales obturadores sólo se mencionarán los más utilizados:

En los conos de gutapercha existe cierta tolerancia del tejido periapical a las obturaciones con gutapercha, que permiten el cierre del ápice radicular con contenido fibroso y cemento. Cuando la gutapercha sobrepasa el foramen apical, es reabsorbida lentamente por los macrófagos del tejido de granulación - retrasando la obturación apical.

El Diaket y AH-26 producen una inflamación moderada del tejido periapical. Las obturaciones cortas o justas muestran menor reacción periapical que los -- conductos sobreobturados. Estos materiales se reabsorben muy lentamente y son rodeados por una cápsula fibrosa de tejido conjuntivo. No hay cierre del foramen apical con cemento o tejido duro.

En un estudio realizado por Guttuso de la reacción del tejido conectivo - de la rata ante distintos materiales de obturación, llegó a la conclusión de - que el N2, Proco-sol, Tubli-seal y la resina de Riebler provocaron las reacciones hísticas más severas. El cemento de Kerr y el Diaket fueron mejor tolerados.

En general, se puede establecer que la acción nociva de un material de obturación en contacto con el tejido periapical depende de:

- La cantidad de irritación que pueda provocar.
- Cantidad de material en contacto con el tejido periapical.
- Tiempo que permanezca el material
- Histopatología periapical.

#### 4.- MOMENTO DE OBTURACION.

El problema en cuestión es, si hay exudado apical no se puede obturar el conducto. No es aconsejable la obturación de un conducto cuando hay sintomatología.

El momento adecuado para la obturación coincide con la terminación correcta de la preparación biomecánica del conducto, sin que haya sintomatología posterior. Se considera que el conducto radicular está listo para ser obturado - cuando cumple con los siguientes requisitos:

- Ser asintomático.
- No presentar exudado
- No presentar fístulas
- Estar completamente seco.

Es importante señalar aquí, que siempre va a ver exudado en el conducto, - pero éste es normal no abundante, sin olor ni color. Este exudado se denomina fisiológico porque se considera como una respuesta normal del tejido periapical hacia la agresión que está sufriendo.

##### 5.- TECNICA DE OBTURACION.

Es importante el nivel de obturación. Está comprobado que las sobreobturaciones conducen a un bajo porcentaje de éxitos, cuando se logra una obturación ligeramente corta hay un mayor porcentaje de éstos. Esto no significa que con ese procedimiento el poder irritante del material obturador sea eliminado. Lo que sucede es que la reacción inflamatoria más intensa que normalmente se localiza en el ligamento parodontal, ocurre en el interior del conducto dando oportunidad a que la reparación ósea sea más rápida y por lo tanto mejor.

Debemos recordar que el foramen apical principal raramente coincide con el ápice del diente, así una obturación radicular que llega hasta el ápice radiográficamente, en realidad está más allá del ápice y el conducto está sobreobturado.

Existe una gran controversia acerca del nivel de obturación del conducto radicular, propuesta por varios autores. Ellos mencionan que la obturación debe terminar en:

- Corta con respecto al ápice del diente
- Más allá del ápice dentario
- Exactamente en el ápice dentario
- En la unión Cemento-Dentina-Conducto
- Obturación variable dependiendo del diagnóstico patológico.

En cuanto a la técnica de obturación, es importante mencionar la diferencia que existe entre los conceptos método y técnica.

Método son los acontecimientos que se recorren para alcanzar un objetivo. Técnica es la habilidad para transformar una cosa siguiendo una serie de reglas.

Existen sólo dos técnicas de obturación de conductos: Condensación lateral y Condensación vertical, mientras que hay diversos métodos. La técnica de condensación lateral produce un sellamiento marginal más exacto que con la técnica de condensación vertical.

Para cualquier técnica de obturación se deben tomar en cuenta los siguientes aspectos:

- El cono de gutapercha o plata debe ajustar lo mejor posible a nivel apical.
- La preparación del cemento sellador debe ser con la menor cantidad de líquido posible.
- Llevar un poco de pasta al cono.
- Realizar el método con el que se tenga más habilidad.

#### 6.- ACCIDENTES OPERATORIOS.

Todos los accidentes operatorios pueden comprometer el éxito del tratamiento endodóntico. Estos accidentes pueden ir desde trepanaciones, escalones, fractura del instrumento, etc. Dependiendo del grado de afección y momento en que ocurra, se determinará el procedimiento a seguir.

En el caso de un escalón dentinario se deberá regresar hasta la primera lima o instrumento utilizado, para comenzar nuevamente el trabajo biomecánico y se manipulará lo más posible para su eliminación con una irrigación constante.

Si hay fractura del instrumento dentro del conducto radicular, se deben tomar en cuenta los siguientes criterios para elegir el procedimiento:

- Tipo de instrumento que se fracturó
- Conducto donde se fracturó el instrumento
- Tercio donde ocurrió la fractura
- No de instrumento que se fracturó
- Estado pulpar previo a la fractura
- Estado periapical previo a la fractura
- Forma del conducto

Si se considera que el instrumento no interfiere con el tratamiento de conductos y no causará ninguna alteración posterior, lo mejor será dejarlo en ese lugar. Si no, se debe elegir la forma más apropiada para extraerlo.

#### 7.- FUNCION OCLUSAL.

Glickman afirma que "De la misma manera que el diente depende del ligamento parodontal para sustentarlo durante su función, el ligamento parodontal depende del estímulo que la función oclusal le proporcione para conservar su estructura".(17) Cuando las fuerzas oclusales exceden de la capacidad del ligamento, ocurre el trauma oclusal que provoca una lesión en el ligamento caracterizada por compresión de las fibras, trombosis de los vasos sanguíneos, hemorragias y algunas ocasiones necrosis del ligamento y reabsorciones óseas.

Cuando las fuerzas oclusales disminuyen el ligamento parodontal se atrofia, las fibras reducen su movilidad, cantidad y densidad y su orientación. -- Las fuerzas oclusales insuficientes pueden lesionar al ligamento originando de generación de periodonto, reducción del espacio parodontal, atrofia de las fibras y osteoporosis del hueso alveolar.

Se entiende entonces, que el estímulo oclusal será benéfico para el proceso de reparación del tejido periapical, principalmente en el sentido de orientar la restauración del ligamento de acuerdo con la intensidad y dirección de las fuerzas que cada diente recibe.

El trauma oclusal agravaría el problema patológico apical preexistente, - en cuanto que la ausencia del estímulo de la función oclusal, posiblemente retardaría la reparación y determinaría la reorganización del periodonto apical en términos no compatibles con la función normal del diente en cuestión.

Por otro lado, el alivio transitorio de la oclusión en casos de pericementitis postoperatoria tal vez fuese un factor benéfico para la resolución de la fase aguda del proceso inflamatorio.

#### NOTAS:

- (9) Preciado Z. Vicente. MANUAL DE ENDODONCIA. GUIA CLINICA.  
México 1979. Ed. Cuellar. Pág. 207
- (10) Seltzer, Samuel. ENDODONCIA. CONSIDERACIONES BIOLÓGICAS EN LOS PROCEDIMIENTOS ENDODONTICOS. Buenos Aires 1979. Ed. Mundi . Pág. 345
- (11) Ibidem. Pág 345
- (12) Lasala, Angel. ENDODONCIA  
Barcelona 1979. Salvat S.A. Pág. 573
- (13) Idem
- (14) Stanley L. Robins. Op. cit. Pág. 99
- (15) Seltzer, Samuel. Loc. cit.
- (16) Preciado Z. Vicente. Op. cit. Pág. 209
- (17) Ibidem. Pág 222

## CAPITULO IV

### DESARROLLO HISTOLOGICO DE LA REPARACION PERIAPICAL

#### A) ASPECTOS CLINICOS E HISTOLOGICOS COMPRENDIDOS EN LA REPARACION.

La reparación del tejido periapical después del tratamiento de conductos-comienza cuando se han eliminado todos los factores irritantes y el agente causal. Maisto (1967) afirma que "El tratamiento endodóntico termina cuando la región periapical neutraliza el trastorno producido por el tratamiento o repara una lesión preexistente".(18)

Cuando se produce una irritación periapical provoca una respuesta inflamatoria que difiere de la inflamación pulpar en que ya no existen paredes de dentina que delimiten la respuesta; el hueso que rodea la reacción es más susceptible a reabsorberse; y el ligamento parodontal tiene una red vascular que provee una rica circulación, lo cual refuerza la capacidad de reparación del tejido periapical.

El éxito de la reparación se puede observar desde dos puntos de vista: -- Clínico e Histológico, aunque el segundo es más difícil de notar.

El aspecto clínico nos indica reparación periapical posterior al tratamiento, cuando el diente carece de somera sintomatología y el examen radiológico muestra el ligamento parodontal y hueso situado alrededor del diente normal.

Desde el punto de vista histológico, varios autores definen la reparación de diferente manera:

Fish (1939) determina cuatro zonas alrededor del foco infeccioso:

- 1.- Zona de infección con presencia de leucocitos polimorfonucleares y microorganismos.
- 2.- Zona de contaminación donde hay células de infiltración y destrucción hística, presencia de linfocitos y autólisis ósea.
- 3.- Zona de irritación con histiocitos y osteoclastos que eliminan la trama de colágena y reabsorben el tejido óseo.
- 4.- Zona de estimulación hay fibroblastos y osteoclastos que estimulan la regeneración, en esta zona las toxinas se encuentran tan diluidas que actúan como estimulantes.(19)

Kukidome (1957) menciona cinco tipos básicos de reparación:

- 1.- Formación de un pólipo pulpar radicular.
- 2.- Encapsulación del material obturador por tejido conjuntivo fibroso.

- 3.- Sellado natural del foramen apical por tejido duro recién formado.
- 4.- Rellenado del foco por tejido conjuntivo laxo de tipo medular.
- 5.- Regeneración del hueso alveolar.

Fukunaga (1959) divide el proceso de reparación en tres fases:

- 1.- Cicatrización de la inflamación aguda periapical.
- 2.- Regeneración de tejidos que incluye la superficie radicular, la membrana y el espacio paradontal; y la proliferación de hueso alveolar.
- 3.- Cierre del foramen apical por tejido conjuntivo y tejido duro.

Todos ellos se basan en la forma como se va desarrollando el proceso de reparación a nivel histológico, para lograr un sellado del ápice. Si existe sellado apical y regeneración de los tejidos periapicales se considera exitosa la reparación. (20)

El tiempo de control clínico y radiográfico realizado después del tratamiento endodóntico ha sido variado por los autores para obtener éxito, sin embargo, lo más común es la observación por un período de 6 meses a 1 año para considerar el caso exitoso.

#### B) PROCESO HISTOLOGICO.

Después de iniciar el tratamiento de conductos, los tejidos sufren una serie de cambios que a continuación vamos a explicar:

Al realizar la extirpación pulpar se produce una hemorragia como consecuencia de la ruptura de vasos sanguíneos en la zona donde se seccionó la pulpa, poco después se forma un coágulo sanguíneo junto al muñon pulpar remanente. No puede determinarse el sitio exacto del seccionamiento debido a que hay un estiramiento del tejido pulpar que causa la hemorragia. Esto da origen a una degeneración celular importante y a una necrosis llevada a cabo con el fin de organizar los elementos de la herida, zonas de las que no puede eliminarse el material necrótico. Los tejidos de los ápices más anchos también suelen desgarrarse lo que origina un trauma alrededor del ápice.

El muñon pulpar sufre una vasoconstricción inicial seguida de una vasodilatación por el aumento del flujo sanguíneo. Se produce un aumento de la permeabilidad capilar con la aparición de un trasudado que perdura 1 o 2 días. Por el paso de líquidos hacia los espacios tisulares, se tienen aumento de la viscosidad de la sangre y disminución de la velocidad del flujo sanguíneo, entonces los leucocitos se desplazan hacia la periferia de los vasos, fenómeno conocido como Marginación leucocitaria.

Los neutrófilos por movimientos ameboides principalmente, invaden los espacios extravasculares de la región seguidos por los monocitos y linfocitos, - participan también los plasmocitos y los macrófagos y se observa edema.

Son varios los tipos de células que intervienen tanto en la inflamación - aguda, crónica y en la regeneración. Así, hay un acúmulo progresivo de leucocitos que se extienden a la región de las fibras del parodonto constituyendo una barrera de defensa entre la herida pulpar y el resto del organismo. Fagocitan los restos celulares y las limaduras de dentina presentes en la superficie pulpar y destruyen también cualquier bacteria que haya alcanzado inadvertidamente la región.

Se verifica durante una semana aproximadamente esta reacción inflamatoria a nivel del muñon pulpar y ligamento parodontal, con la finalidad de reparar - las alteraciones de los tejidos que se producen al momento de la remoción pulpar. Sin embargo, es considerada como una manifestación favorable para la reparación.

Después de la instrumentación y limado esmerado del conducto, aparece tejido de granulación en el complejo tisular apico-periapical.(21) Este tejido - es una reacción de defensa a la irritación de la extirpación pulpar y a la instrumentación como a la vez, un precursor de la reparación. El tejido de granulación es rico en macrófagos, linfocitos y plasmocitos así como leucocitos neutrófilos, numerosos capilares y tejido mesénquimatoso indiferenciado.

El uso de medicamentos irritantes en el conducto radicular mantiene la -- reacción inflamatoria y se debe tener gran cuidado para que éstos no sean llevados al ápice del diente en tratamiento.

Después de obturar el conducto, las alteraciones continúan su proceso observándose aumento de neutrófilos y reabsorción del cemento tanto de las regiones periféricas del ápice como en las paredes del cemento que forman la porción apical del conducto, estas reabsorciones amplían la porción apical del -- conducto permitiendo mayor vascularización y menor compresión del tejido óseo.

La fase siguiente a los cambios iniciales, se caracteriza por la presencia de macrófagos principalmente a la altura de los tejidos necrosados. Las células inflamatorias van desapareciendo y paralelamente es observada la proliferación de fibroblastos jóvenes que inician el depósito de un material de cicatrización en el periápice e interior del tejido que constituye el remanente -- pulpar. Estos elementos forman una matriz glucoproteica y depositan fibras colágenas. Los fibroblastos dejan un tejido fibroso que al poco tiempo es susti-

unido en la superficie radicular por una formación neocementaria.

Los fibroblastos se multiplican y las fibrillas colágenas son depositadas el fibroblasto sintetiza moléculas de tropocolágena que se agregan luego en -- las fibrillas colágenas. Estas fibrillas aparentemente aumentan de diámetro -- por el aumento de unidades de tropocolágeno y así las fibrillas más viejas tienen un diámetro mayor. Los nuevos fibroblastos provienen de las células del tejido conectivo local o de las células mesénquimatosas indiferenciadas.

Los nuevos vasos sanguíneos surgen de la vascularización preexistente. -- Hay un brote de células endoteliales que crece grandemente limitando los capilares, los que después adquieren una luz. Los capilares pueden encontrarse y fusionarse o adherirse a los segmentos vasculares vecinos estableciendo así -- una red. Los vasos sanguíneos son numerosos entre las fibrillas.

En los casos de reabsorciones óseas, la reparación se inicia por la formación de una matriz glucoproteica complementada por la acción de los osteoblastos. Estas células producen una enzima, la fosfatasa alcalina que transforma el fosfato unido a los compuestos orgánicos, en fosfato inorgánico y éste a su vez es transformado en fosfato de Calcio por aumento de los iones de fósforo, y se precipita en la matriz glucoproteica formando pequeñas islas cálcicas que se unen para formar el trabeculado óseo. La actividad osteoblástica es estimulada por el acto masticatorio a través de las presiones positivas y negativas.

La sustancia fundamental de la herida así como otros tejidos mesénquimatosos, muestran un marcado aumento casi después de 24 hrs. Las máximas cantidades de metacromasia son observadas a la altura de la proliferación fibroblástica casi al segundo o tercer día después. En forma paralela con la formación de fibras colágenas, se nota una gradual disminución en la metacromasia de la sustancia fundamental. El conocimiento exacto de la composición química de los -- elementos metacromáticos de la sustancia fundamental aún no se sabe, sin embargo, se cree la heparina puede constituir una parte de los polisacáridos durante la proliferación fibroblástica y quizá durante la fibrinogénesis subsecuente. Otros polisacáridos ácidos pueden ser el ácido Hialurónico y el Condroitín sulfato. La inhibición de la formación de sustancia fundamental interfiere con la curación de heridas. El proceso está sujeto a las hormonas inhibitoras y estimulantes.

Con el paso del tiempo, el edema disminuye y el número de vasos sanguíneos dilatados permanece hasta que se completa la reparación. El depósito neocementario reduce el diámetro del foramen llegando muy raras ocasiones a obli-



terarlo, siempre que la mineralización de los tejidos sea estimulada.

Con la presencia del proceso inflamatorio y consecuente reabsorción ósea y cementaria, ocurre la desinserción de fibras parodontales de los dientes de esa región. Durante el depósito de cemento y tejido óseo, se forman nuevas fibras a costa de los fibroblastos jóvenes complementándose así la reparación.

De lo anterior se deduce que el éxito de la reparación del muñon pulpar y tejido periapical depende de la preservación de la vitalidad de las células -- que permanecen después de la extirpación de la pulpa. Por lo tanto la reparación apical es favorecida por la preservación de la vitalidad del muñon o remanente pulpar que depende a su vez de 5 factores:

1.- Intensidad del traumatismo mecánico infligido al muñon durante el tratamiento.

Este factor está relacionado con la instrumentación, la cual debe limitarse únicamente al conducto dentinario y no sobrepasarlo. También es importante la herida que se produce con los instrumentos al extirpar la pulpa.

Kronfled y Boyle (1955) afirman que la remoción del tejido pulpar con el tiranervios va a dilacerar la pulpa a nivel del foramen o cerca de él abriendo una herida en la procién remanente.(22)

Ywabuchi (1959) menciona que la pulpa cuando es seccionada ofrece un período de reparación más rápido que cuando es extirpada. La necrosis total del muñon pulpar puede ser provocada por la ruptura del paquete vasculonervioso a causa de la instrumentación empleada en la extirpación de la pulpa. Por lo tanto, se produce menor irritación cuando esta instrumentación se realiza antes del ápice del diente.

2.- Agresividad de la irritación química.

La lesión química del muñon pulpar es una de las causas más frecuentes del fracaso de la reparación. Blayne en 1936 afirmó que si la pulpa era extirpada bajo condiciones asépticas y el tejido remanente no era injuriado -- por drogas caústicas, se podía esperar un alto porcentaje de éxito.

Siempre que la pulpa se mantenga aséptica durante el tratamiento de conductos, las sustancias bactericidas y por lo tanto con citotoxicidad no deben ser utilizadas como soluciones irrigadoras ya que son más irritantes.

3.- Persistencia de la irritación mecánica producida por el material obturador.

Es evidente emplear una técnica de obturación que respete los límites

del muñon pulpar, preservando su vitalidad y también estimulando o permitiendo el depósito de una neoformación cementaria para constituir la obturación biológica del conducto radicular. Los mejores resultados se obtienen cuando el conducto es instrumentado y obturado antes del foramen.

#### 4.- Irritación química persistente producida por las sustancias y materiales - de obturación.

Todos los agentes irritantes químicos o son solubles en los líquidos orgánicos y se diluyen, o son insolubles y permanecen más tiempo actuando como cuerpo extraño.

Holland y colaboradores (1979) observaron que el material obturador tiene gran influencia sobre el proceso de reparación, pues con excepción del Hidróxido de calcio, con las otras sustancias obturadoras persistía un infiltrado inflamatorio del tejido crónico junto a los tejidos periapicales.(23)

La obturación inmediata no es conveniente según varios autores por el control bacteriológico. En el caso de pulpa vital el remanente pulpar se inflama como respuesta al agente agresor en caso de existir alguna infección "superficial" si se mantiene el conducto aséptico durante el tratamiento, no se tienen microorganismos en el interior y no se puede obturar en una serie de citas sino en una sola.

#### 5.- Capacidad biológica de reparación.

La capacidad de curación es peculiar de la actividad biológica de cada paciente.

Así, la reparación periapical se caracteriza por proliferación fibroblástica, infiltración de células inflamatorias, acumulación de sustancias que favorecen la reparación como mucopolisacáridos, aposición de colágena y finalmente formación ósea.(24) Las células que participan en la reparación son las siguientes:

##### 1.- Leucocitos Neutrófilos.

Se les llama también leucocitos polimorfonucleares debido a su forma. Los neutrófilos constituyen del 60 al 70% de todos los leucocitos. Se desarrollan en la médula ósea y después de madurar pasan al torrente circulatorio, su núcleo está constituido por lóbulos que están separados o conectados entre sí

por filamentos muy delgados. Su citoplasma presenta gránulos muy densos y contiene poco o nada de retículo endoplásmico y mitocondrias. Frecuentemente hay un aparato de Golgi.

Los neutrófilos permanecen en la circulación por un corto tiempo, teniendo una vida media de 6 hrs. Una vez que emigran hacia los tejidos jamás vuelven a la circulación. Son células terminales incapaces de dividirse.

Los polimorfonucleares son importantes en la inflamación aguda ya que se fijan al endotelio capilar en las zonas inflamadas. Luego emigran a través de la pared vascular siendo atraídos hacia los microorganismos y bacterias por quimiotaxis. Funcionan fagocitando el material extraño.

Sus propiedades bactericidas se deben a las enzimas digestivas y a las sustancias antibacterianas presentes en los gránulos, entre éstas se encuentran ácidos, lisozima, peróxido, aunque no se ha establecido cuál de ellas es el agente lesivo. Los neutrófilos son capaces también de fagocitar las partículas inanimadas en los tejidos como los materiales extraños.

## 2.- Lisosomas.

Los lisosomas son organitos membranosos que se encuentran en casi todas las clases de células. Reciben este nombre porque son cuerpos extraños que contienen diversas enzimas hidrolíticas como la fosfatasa ácida, la B-glucuronidasa y la catepsina. La autólisis de las células muertas resulta de la acción de las enzimas liberadas en la ruptura del lisosoma.

## 3.- Macrófagos.

Los macrófagos son fagocitos mononucleares, también se les llama Células adventiciales, Células en reposo, Histiocitos, Leucocitos epiteliales o Poliblastos.

Derivan de los monocitos sanguíneos o células indiferenciadas del sistema reticuloendotelial o tejido conectivo laxo. Los macrófagos libres y activos tienen forma oval con el núcleo en un extremo siendo único y menor que el de un fibroblasto.

Los macrófagos tienen la capacidad de fagocitar los materiales extraños, contiene una gran cantidad de hidrolasas tal como esterasas, lipasas, B-glucuronidasas, lisozimas y fosfatasas ácidas que degradan los compuestos macromoleculares. El macrófago aparece generalmente en la etapa temprana de respuesta inflamatoria aunque también se encuentra en la etapa tardía. Tienen la capaci-

dad de alterar el antígeno y transferir información a las células inmunológicamente competentes.

#### 4.- Linfocitos.

Son las células que proveen al cuerpo de sus defensas inmunológicas.- Después de los neutrófilos, los linfocitos son los leucocitos más comunes, del 20 al 30%.

El linfocito es el más pequeño de las cinco clases de leucocitos, son abundantes en el tejido de granulación y se forman normalmente en la sangre, linfa, fluido tisular y cerebroespinal.

Presenta un núcleo redondeado u ovoide con una oquedad en uno de sus lados y muy poco citoplasma. El linfocito pequeño no puede dividirse y proviene de mitosis de los linfocitos grandes. El pequeño borde de citoplasma contiene ácido ribonucleico, histonas y otras proteínas esenciales para la división de otras células. Los linfocitos pueden transformarse en plasmocitos por su gran capacidad para sintetizar grandes cantidades de sustancias en el citoplasma.

Existen dos clases de linfocitos pequeños: T y B. Los linfocitos del timo son de vida prolongada y actúan como células destructoras en los fenómenos de defensa por medio de una sustancia química que ellos contienen. Para que esto se pueda lograr, las células destructoras necesitan hacer contacto real con las células extrañas que llevan el antígeno que reconocen. Este tipo de reacción inmunológica se describe como Reacción mediada por células.

Los linfocitos B se derivan del Bazo y se transforman en células plasmáticas para reconocer al antígeno y producir anticuerpos. Los linfocitos B son de vida breve y a este fenómeno se le denomina Respuesta humoral.

#### 5.- Plasmocitos.

También llamados cuerpos de Russell, son células altamente diferenciadas que se forman cuando hay un aumento en las proteínas existentes en los tejidos, como en los procesos inflamatorios subagudos y crónicos.

La cantidad de plasmocitos y tiempo en que se desarrollan a partir de los linfocitos, varía de acuerdo a la cantidad de material necrótico, presencia o ausencia de infección, tamaño de la herida, vascularidad y cantidad de proteínas plasmáticas. La plasmacitogénesis se produce en el proceso de cicatrización por medio de la granulación.

La proteína está aumentada en el fluido tisular por la necrosis celular y

por la hiperemia con la permeabilidad capilar aumentada.

#### 6.- Fibroblastos.

Las células más abundantes en el tejido conectivo laxo que se encargan de la producción de sustancias intercelulares tanto fibrosas como amorfas en el tejido conectivo. Proviene de células mesenquimatosas y su nombre se refiere a que la célula se encuentra muy activa, también se le denomina célula joven y cuando deja de producir se denomina fibrocito.

Su forma varía de acuerdo a su actividad ya que cuando efectúa gran síntesis de colágena, su citoplasma aparece con ciertas prolongaciones por la gran cantidad de retículo endoplásmico y complejo de Golgi, su núcleo suele ser ovoide.

El fibroblasto secreta dos sustancias principales: Procolágena y Mucopolisacáridos. La colágena es peculiar porque se encuentra en la mayoría del tejido conectivo e intercelular de todas las células, contiene prolina y lisina y se sintetiza a partir de la procolágena en asociación con polirribosomas.

En el tejido conectivo adulto, los fibroblastos no se dividen frecuentemente, pero pueden hacerlo en ciertas circunstancias como en el caso de reparación y cicatrización.

#### 7.- Osteoblastos.

Sintetizan y secretan la sustancia intercelular orgánica del hueso. Aparecen como células grandes de forma redondeada irregular, su núcleo excéntrico y su citoplasma amplio tiene un gran contenido de retículo endoplásmico rugoso.

En realidad su estructura no difiere grandemente de la de los fibroblastos. Cuando un osteoblasto se rodea a sí mismo de sustancia intercelular orgánica se convierte en un osteocito. Los osteocitos y las lagunas en que se encuentran, son más grandes en el hueso nuevo que en el viejo.

Existe cierta relación entre la formación local de fosfatasa alcalina y la calcificación de la sustancia intercelular orgánica del hueso. La fosfatasa alcalina secretada por los osteoblastos, divide los compuestos orgánicos preexistentes de fosfato, para elevar los iones de fosfato hasta un punto en el que se precipite el fosfato de calcio en la matriz que rodea las células.

## 8.- Osteoclastos.

Los osteoclastos se encargan de la resorción del hueso. Aparecen como células grandes multinucleadas que contienen aproximadamente 12 núcleos, su citoplasma tiene aspecto espumoso. La resorción del hueso abarca tanto la eliminación de sustancia mineral como de la sustancia intercelular orgánica que es en su mayor parte colágena. Puede haber tres posibilidades:

- Que los osteoclastos actúen por disolución del mineral y después por despolimerización de los constituyentes orgánicos.
- Que despolimerice los mucopolisacáridos, glucoproteínas o ambas sustancias - relacionadas con la fijación del mineral, de modo que su disolución da lugar a la liberación del mismo.
- Actúe primero sobre la colágena.

Lo más probable de las tres es la acción de los osteoclastos sobre el mineral. Los cementoblastos y cementoclastos son células formadoras y destructoras respectivamente del cemento y actúan de la misma manera que las células anteriores.

## NOTAS:

- (18) M.R. Leal Leonardo y Ariano Penteado J.M. ENDODONCIA. TRATAMIENTO DE LOS CONDUCTOS RADICULARES. Buenos Aires 1983. Panamericana. Pág. 321
- (19) Lasala, Angel. Op. cit. Pág. 571
- (20) Polson, A. et. al. "Factors influencing periodontal repair and regeneration". Journal of Periodontology. V.53 No10 (Oct. 1982) Pág. 618
- (21) Simon, M.P.J. Van Mullem, et. al. "Hard tissue resorption and deposition after preparation and disinfection of the root canal". Oral surgery, Oral medicine and Oral pathology. V.56 No4 (Oct 1983) Pág. 421
- (22) Leonardo M.R. Leal y Ariano Penteado J.M. Op. cit. Pág. 323
- (23) Ibidem. Pág. 325
- (24) Lodter P. et. al. "Histological and radiographic aspects of the periapex". Revue D' Odonto Stomatologie. V.12 No2 (Mar-Apr 1983) Pág. 315

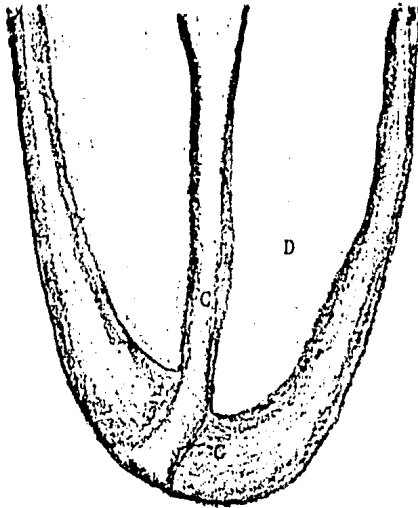
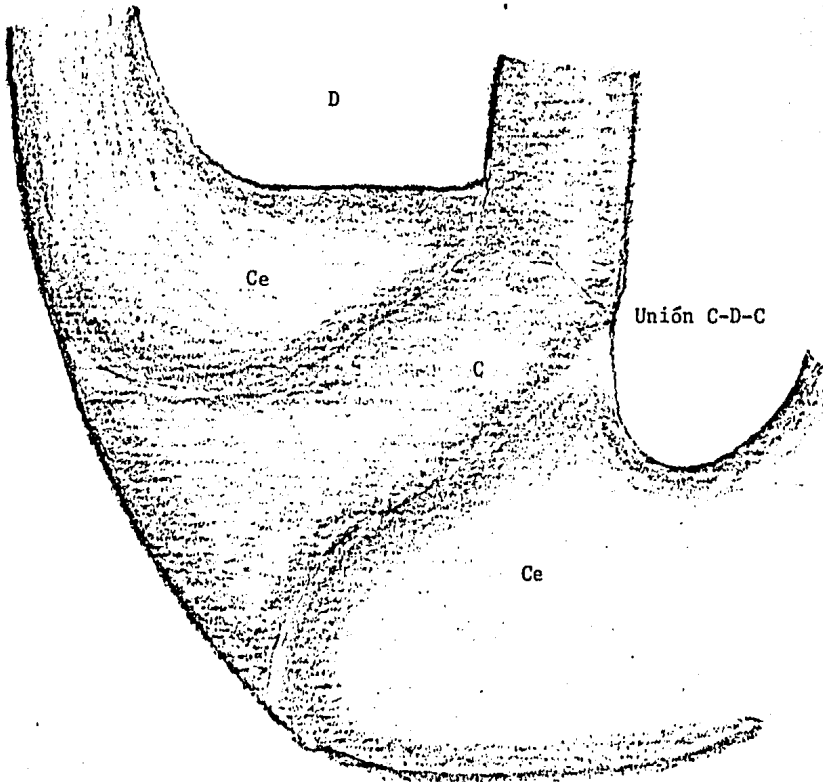


Fig. 2.- Unión C-D-C, límite ideal de la obturación.



## CAPITULO V

### OBTURACION Y REPARACION PERIAPICAL

Para Grossman la finalidad de la obturación es reemplazar una pulpa destruida o extirpada por una masa inerte, capaz de lograr un cierre hermético para evitar infecciones posteriores a través de la corriente sanguínea o de la corona del diente. Maisto define la obturación de conductos como el reemplazo del contenido pulpar normal por materiales bien tolerados por los tejidos periapicales, o cuando se considera la pulpa patológica.(25)

Para que se produzca un cierre biológico del ápice radicular con osteo cemento, es de vital importancia que dicho ápice esté libre de todo elemento extraño y nocivo, lo cual requiere determinar un límite.

Kuttler (1958) considera como límite ideal de la obturación en la parte apical del conducto, la unión Cemento-Dentinaria que es la zona más estrecha y está situada aproximadamente de 0.5mm. a 1 mm. antes del extremo anatómico de la raíz. Los exámenes histológicos muestran que el foramen apical principal solo en raras ocasiones coincide con el ápice del diente, así una obturación que se extiende radiográficamente hasta el ápice, está realmente sobreobturada lo cual crea una irritación y una respuesta inflamatoria contraproducente para la reparación. (Ver figura 2)

Existen ciertos factores o causas que impiden una correcta obturación de conductos radiculares, tales son:

- Conductos excesivamente estrechos y calcificados
- Conductos dilacerados, bifurcados o de paredes irregulares
- Conductos laterales inaccesibles a la instrumentación
- Escalones
- Falsas vías operatorias y perforaciones hacia el parodonto
- Calcificación incompleta de la raíz, donde no se puede obtener una buena condensación lateral.
- Mala técnica de instrumentación

Debemos tomar en cuenta que todavía no se ha encontrado el material ideal que con una técnica sencilla permita obturar los conductos radiculares hasta el límite que se desea.(26)

Un conducto está listo para ser obturado cuando presenta los siguientes requisitos:

- Si el diente no presenta sintomatología



- Si no hay exudado periapical o fístula
- Si el cultivo es negativo
- Si no está sensible el diente
- Si el conducto está ensanchado hasta un tamaño adecuado para recibir el material de obturación.

Los materiales de obturación son las sustancias inertes o antisépticas -- que colocadas en el conducto, anulan el espacio ocupado originalmente por la pulpa radicular.

La obturación ideal para conductos radiculares debe incluir las siguientes características:

- Resistente a los cambios dimensionales
- Ser bacteriostático o por lo menos no favorecer el desarrollo microbiano.
- Capaz de tomar la forma del conducto radicular para sellarlo tanto en diámetro como en longitud.
- Fácil de colocar dentro del conducto
- Incapaz de absorber la humedad
- No ser conductor térmico
- Insoluble en los líquidos tisulares
- Radiopaco

Existe una gran variedad de materiales de obturación que son utilizados-- dentro del conducto. Maisto en 1972 presentó una clasificación bastante explícita para ordenar estos materiales:

- 1.- Materiales biológicos.- formados a expensas de los tejidos periapicales -- con la finalidad de aislar el conducto radicular.
- 2.- Materiales inactivos.- son aquellos que colocados dentro del conducto sin alcanzar el extremo anatómico, no ejercen ninguna acción sobre sus paredes o tejido conectivo periapical como no sea la de anular el espacio libre -- dentro del conducto. Se dividen en materiales sólidos y plásticos.
- 3.- Materiales con acción química.- (Selladores) actúan sobre las paredes del conducto y tejido conectivo periapical e incluyen las pastas antisépticas-- y alcalinas que no endurecen dentro del conducto; y los cementos que endurecen ejerciendo alguna acción medicamentosa o antiséptica.

Grossman enumeró ciertos requisitos que debe tener un buen material de -- acción química (sellador) para conductos radiculares:

- Ser pegajoso cuando se lo mezcla para proporcionar buena adherencia a las paredes del conducto una vez fraguado.

- Lograr un sellado hermético
- Ser radiopaco
- Las partículas del polvo deberán ser muy finas para mezclarlo fácilmente.
- No contraerse al fraguar
- No manchar la estructura dentaria
- Ser bacteriostático
- Fraguar lentamente
- Ser insoluble en los líquidos hísticos
- Ser tolerado por los tejidos
- Ser soluble en solventes comunes por si fuera necesario retirarlos.

Nos vamos a referir con más detalle a 2 cementos importantes que son selladores y están incluidos en los materiales de acción química; así como a una pasta muy utilizada en la actualidad.

Generalmente los cementos se utilizan para rellenar la interfase cono-pared dentinaria del conducto radicular para asegurar el sellado tridimensional de los conductos radiculares. Todos los cementos incluyen en su fórmula sustancias antisépticas que permiten el endurecimiento de los cementos al cabo de un tiempo de preparados. Constan de un polvo y un líquido que se mezclan formando una masa fluida que permite su fácil colocación dentro del cono. Como todos contienen óxido de zinc en proporción variable son muy lentamente reabsorbibles en la zona periapical. Aunque son radiopacos suele agregarse al polvo una sustancia de elevado peso molecular para lograr un contraste definido. Los cementos se diferencian de las pastas en que la interacción química de sus componentes conduce a su posterior endurecimiento o fraguado.

#### A) CEMENTO DE GROSSMAN.

Grossman desde 1936 hasta la actualidad ha variado las fórmulas del cemento para obturar conductos, la que actualmente se utiliza la propuso en 1958 y contiene:

##### Polvo

Oxido de zinc	42 partes
Resina hidrogenada Staybelite	27 partes
Subcarbonato de bismuto	15 partes
Sulfato de bario	15 partes
Borato de sodio anhidro	1 parte

Líquido

## Eugenol

El nombre comercial es procosol-Nonstaining Sealer.

El óxido de zinc representa el componente fundamental del polvo y su combinación con el eugenol asegura el endurecimiento del sellador. Las resinas aumentan la plasticidad y adhesividad del cemento. El subcarbonato de bismuto le otorga suavidad. El borato de sodio retarda el tiempo de endurecimiento del sellador. El eugenol es antiséptico con capacidad quelante pero se comporta como un irritante del tejido pulpar y periapical. La mezcla excesivamente fluida aumenta la contracción del cemento.

El cemento de Grossman posee un tiempo de endurecimiento sumamente lento-aunque, dentro del conducto radicular el tiempo se reduce debido al grado de humedad y temperatura existente. La radiopacidad es mediana comparada con otros selladores y depende del sulfato de bario y subcarbonato de bismuto. A pesar de la resina que contiene el cemento, no posee una adecuada adherencia a las paredes dentinarias.

Erausquin (1970) observó en la zona periapical del molar de rata buena tolerancia al cemento, sin que se produjera dilución ni dispersión del mismo(28) Sin embargo, su reabsorción fué lenta presentando tendencia al encapsulamiento.

Su capacidad selladora es relativa, los estudios con colorantes y soluciones radiactivas demostraron frecuentes filtraciones en la interfase conopared del conducto. El poder antibacteriano del cemento es considerable.

Respecto a su biocompatibilidad presenta toxicidad acentuada durante las primeras horas y luego se modera durante un tiempo prolongado, debido al lento endurecimiento del sellador. La sobreobturación accidental con cemento de Grossman se reabsorbe muy lentamente comportándose como un material altamente irritante para los tejidos periapicales. En general causa irritación al contacto con los tejidos periapicales.

Las ventajas más importantes de este cemento son la plasticidad y el tiempo de fraguado lento, cuando no hay humedad. Sin embargo, el eugenolato de zinc tiene la desventaja de ser descompuesto por el agua debido a una continua pérdida de eugenol. Esto hace del óxido de zinc y eugenol un material inestable débil y excluye su uso en volúmenes considerables.

## B) CEMENTO N2.

Este material es más reciente, fué propuesto y difundido por Sargenti y - Richter en 1959. Ellos desarrollaron una técnica simplificada para el trata--- miento de conductos radiculares y a partir de esta fórmula se han presentado - una serie de preparados similares, pero aquí solo describiremos el N2 normal. Su fórmula consiste en:

Polvo

Oxido de zinc	72.0	%
Oxido de titanio	6.3	%
Sulfato de bario	12.0	%
Paraformaldehído	4.7	%
Hidróxido de calcio	0.94	%
Borato de fenilmercurio	0.16	%
Componentes no especificados	3.9	%

Líquido

Eugenol	92	%
Aceite de rosas	8	%

El N2 normal se utiliza para la obturación definitiva parcial o total del conducto radicular. La pasta se introduce en el conducto con una espiral de -- lentulo.

El borato de fenilmercurio actúa como antiséptico adicional. La pequeña - cantidad de hidróxido de calcio no tiene una acción significativa. El paraform - aldehído actúa como un fuerte antiséptico y fijador del tejido pulpar. El óxi - do de plomo incrementa la radiopacidad y dureza del material disminuyendo su - solubilidad. Sargenti permite la supresión de cualquiera de los ingredientes - excepto del paraformaldehído.

Grossman observó que el N2 da un tiempo de trabajo de 2 hrs. en tanto el - endurecimiento total se produce a las 7 hrs. La adhesión del material a las pa - redes es pobre.

Erausquin (1970) observó en la zona periapical del molar de rata, marcada - tendencia a la dispersión del óxido de zinc y de titanio. La ausencia de disoñ - lución y absorción de esta sustancia por parte de los fluidos tisulares, provo - ca la aparición de gran número de macrófagos que fagocitan el material. La reac - ción inflamatoria es suave pero persistente produciéndose en muchos casos y --

con el transcurso del tiempo, la formación de microabscesos.

Langeland (1973) menciona que la suma de tantas sustancias sin un control de biocompatibilidad representa una prueba muy empírica. En relación a la biocompatibilidad del N2 se deben considerar las reacciones generales y locales - que produce.

Dentro de las reacciones generales Bazarque (1976) afirma que "Los meta-- les pesados y sus compuestos actúan generalmente por la liberación de su ca--- tión metálico correspondiente. Por su capacidad de formar compuestos coordina-- dos, reaccionan con los componentes de la materia viva especialmente protef--- nas. Esto lleva con frecuencia a la incapacidad de enzimas celulares, con efec-- tos de inhibición de los pasos metabólicos en que éstas actúan. Cuando los ob-- jetivos son logrados antes en el protoplasma de los microorganismos que en el huésped, el compuesto podrá emplearse como antimicrobiano. En caso contrario,-- los efectos tóxicos se verán antes que los antimicrobianos y no servirá el me-- dicamento". (29) El N2 posee en su fórmula dos compuestos metálicos el borato - de fenilmercurio y óxido de plomo.

Spangberg y Langeland (1971) inyectaron fenilmercurio en el cuello de la-- rata y al cabo de 12 hrs. comprobaron que el mercurio se había esparcido por - la médula ósea, hígado, riñón y aparato digestivo. Los investigadores deduje-- ron que el cemento liberaba fenilmercurio por ser reabsorbible. Harnt y Kaul - (1973) observaron la presencia de óxido de plomo en las vecindades de implan-- tes con N2. Para estos autores el índice de toxicidad contraindica el uso de - este material. Shapiro y col. (1975) obturaron conductos de molares de monos - con N2 marcado con plomo radiactivo analizando posteriormente el nivel de plo-- mo en sangre. Este fue detectado a las 24 hrs. y también se encontró en riñón. El paso del plomo a la sangre dependió de la proximidad de las obturaciones a-- la zona periapical.

En cuanto a reacciones locales, la tolerancia local del óxido de plomo a-- nivel de los tejidos periapicales es aceptable. En las pulpectomías, la posibi-- lidad de que el muñon pulpar quede fijado por la acción del paraformaldehído - contradice el concepto universal que indica la conservación de la vitalidad -- del mismo, como punto de partida para la reparación apical.

La fijación del muñon pulpar significa histológicamente la presencia de - tejido necrótico, lo que dará invariablemente una periodontitis apical crónica. Block y colaboradores (1978) observaron que el paraformaldehído al 6.5% en pe--

rros, altera el tejido pulpar confiriéndole poder antigénico. El paraformaldehído actuaría como hapteno y al unirse a las proteínas pulpares desempeñaría el papel de antígeno. Sargenti aconseja usar N2 en pulpas vitales y necróticas. Pero reconociendo la acción destructiva del paraformaldehído, recomienda que no sea empleado en grandes superficies pulpares.

Iten (1958) controló histológicamente 15 tratamientos endodónticos obturados con N2 notando que la proximidad del material a la zona apical, causa la necrosis del remanente pulpar vital con la consiguiente inflamación crónica del tejido parodontal.

En caso de haber sobreobtención con N2 Sargenti afirma que es razonablemente bien tolerada y parece estimular la reparación periapical, aún más, una pequeña cantidad de cemento sobresaliente es favorable en los casos de lesión periapical. Sin embargo, Langeland (1973) destaca la reacción producida por el N2 a distintos niveles de la pulpa, observando en general necrosis pulpar con severa infiltración de la pulpa desintegrada e inflamación periapical crónica. Las sobreobturaciones con N2 condujeron a una respuesta inflamatoria severa, crecimiento epitelial, desintegración celular y reabsorción ósea.

Sargenti denomina al N2 como un material semireabsorbible dado que no hay absorción del cemento desde el conducto sino que se reabsorbe lentamente en los tejidos periapicales. Resumiendo los conceptos se puede concluir que:

- El uso del N2 no reduce ni suprime ninguna de las maniobras que constituyen una correcta preparación quirúrgica de los conductos radiculares.
- El porcentaje de éxitos clínico-radiográficos alcanzados en las experiencias más alentadoras no superan el obtenido con otros materiales.
- Existen selladores comprobadamente mejor tolerados y sin riesgos generales para el paciente.

### C) KLOROPERKA N/O

Las pastas antisépticas tienen una acción terapéutica basada en sus componentes sobre las paredes dentinarias y sobre la zona periapical. Las pastas se caracterizan porque no endurecen dentro del conducto. En su composición intervienen antisépticos de distinta potencia y toxicidad que además de su acción bactericida ejercen una acción irritante al penetrar en los tejidos periapicales sobre las células vivas encargadas de la reparación.

La Kloroperka N/O fué introducida por Nygaard Ostby en 1939 y tiene en su

composición:

Polvo

Bálsamo del Canadá	19.6 %
Resina Colofonia	11.8 %
Gutapercha	19.6 %
Oxido de zinc	49.0 %

Líquido

Cloroformo

El cloroformo actúa como disolvente de la gutapercha y de la resina. Los bálsamos son levemente antisépticos y junto con la resina colofonia le otorgan adherencia a la pared del conducto radicular. Al bálsamo del Canadá se le libera de sus aceites esenciales para que pueda incorporarse al polvo. Esto a su vez, incrementa la adhesividad del material.

La kloroperka N/O se introduce en el conducto radicular con una espiral de lentulo accionada en forma manual, cuidando de no sobreobturar. La kloroperka N/O actúa uniendo los conos de gutapercha entre sí y adhiriéndose a las paredes del conducto radicular.

Nygaard Ostby (1971) recomienda dejar que el material endurezca durante 14 días antes de proceder a la preparación del conducto para su rehabilitación protética.

La radiopacidad de la kloroperka N/O es baja porque ninguno de sus componentes de la fórmula posee un elevado peso molecular.

Una ventaja de este material es que la condensación manual de la gutapercha en las paredes del conducto radicular, produce frecuentemente la obturación de conductos laterales por la proyección del material. Sin embargo, posee una gran desventaja se contrae su masa debido a la adherencia de la resina a las paredes dentinarias. Esto conduce a la formación de agujeros en forma de panal de abejas. La contracción es causada por la volatilización del cloroformo. Estos cambios dimensionales son los causantes del alto índice de filtración observado con colorantes y sustancias radiactivas.

En relación con la tolerancia tisular la kloroperka N/O presentó en general aceptable biocompatibilidad. Las experiencias con implantes en tejidos animales dieron también una severa reacción inicial que decreció al poco tiempo.

Spangberg considera a la kloroperka N/O como uno de los materiales de ob-

turación endodóntica menos irritantes.(30) El material sobreobturado accidentalmente sufre una lenta reabsorción y su comportamiento en la zona apical es semejante al de la gutapercha, con tendencia al encapsulamiento fibroso y presencia de macrófagos y células gigantes.

NOTAS:

- (25) Maisto, Oscar. ENDODONCIA  
Buenos Aires 1975. Ed. Mundi SAIC y F. Pág. 205
- (26) Langeland, Kaare et. al. "Intraosseus implatation for biological evaluation of endodontic materials". Journal of Endodontics. V.7 No6 (Junio - 1981) Pág. 253
- (27) John Ingle Ide y Beveridge. Op. cit. Pág. 214
- (28) Golberg, Fernando. MATERIALES Y TECNICAS DE OBTURACION ENDODONTICA.  
Buenos Aires 1982. Ed. Mundi SAIC y F. Pág. 77
- (29) Ibidem. Pág. 77
- (30) Ibidem. Pág. 131



## CAPITULO VI

### RELACION ENTRE SELLADO Y REPARACION PERIAPICAL

#### A) DEFINICION

El sellado apical se define como la separación del tejido periapical del conducto radicular, ya sea por medio de una sustancia u objeto que logre su -- aislamiento completo, de un medio externo. El sellado hermético elimina todo -- acceso a los tejidos periapicales y son numerosos los autores que le otorgan -- un papel predominante para la obtención del éxito a distancia del tratamiento.

El sellado apical sólo sería posible si se lograra la hermeticidad en la obturación del conducto, por medio de un mecanismo de adhesión entre las paredes del conducto y el material de obturación.(31)

Es evidente que uno de los objetivos principales del tratamiento endodóntico es el establecimiento de un sellado hermético en el foramen apical y la -- obliteración total del espacio del conducto radicular. Sin embargo, aún no se logra encontrar un material capaz de realizar dicho sellado, por lo que no es imprescindible para asegurar el éxito del tratamiento endodóntico.

Influyen otros factores además de la hermeticidad del conducto como son: las maniobras operatorias, reacción del parodonto ante la acción física y química de sustancias y materiales utilizados y capacidad reparativa del organismo.

Se pone de manifiesto que los espacios vacíos o muertos en el tercio apical provocan que los fluidos tisulares se estanquen y se acumulen en ese lugar. Después los productos de degradación pueden servir como medio de cultivo para los microorganismos y el tratamiento fracasaría. Esta observación se basa en la teoría del tubo vacío de Rickert y Dixon (1931) quienes revelaron una -- gran irritación alrededor de las terminaciones de los tubos de metal, pero no en la porción media, en los tubos implantados en diferentes animales. Ellos -- sostuvieron que los elementos circulantes difundidos hacia las aberturas de -- los tubos, no fueron bien tolerados por los tejidos vitales y pasado un tiempo el tubo estaba completamente aislado o sellado por tejido conjuntivo de tipo -- fibroso.(32)

El valor del sellado apical radica en que:

- 1.- La reducción del espacio disponible para la colonización bacteriana.
- 2.- La prevención de contaminación bacteriana del ápice por la saliva después de la extirpación pulpar.

3.- La prevención de movimiento bacteriano alrededor del conducto.

La reparación periapical consiste en normalizar el tejido a su estado original causado por algún tipo de agresión. La reparación comienza por el desecho de los productos de la inflamación, regeneración de la membrana parodontal cemento y hueso. Mientras el sellado apical sea más completo, la reparación periapical es más favorable.

#### B) IMPORTANCIA

Hadziomeragic (1982) afirma que lo importante en endodoncia es el ápice. Los conductos sólo son una comunicación endodóntica inevitable para llegar hasta el ápice, por lo que esas porciones no tienen mayor valor terapéutico. En el ápice radica la esencia de la patología y terapia endodóntica, ya que éste puede originar problemas y complicaciones que determinen el fracaso. (33)

La percolación apical debe ser considerada como consecuencia de un mal sellado. Se piensa que el proceso ocurre de la siguiente forma: Los productos tóxicos que provienen del foramen apical actúan como irritante inflamatorio. El exudado que se filtra hacia un conducto mal obturado proviene directamente del suero sanguíneo y está formado por proteínas hidrosolubles, enzimas y sales. Este suero queda atrapado en el conducto y allí se degrada. El suero descompuesto se difunde lentamente hasta el tejido periapical en donde actúa como irritante físico y químico para producir inflamación periapical. Así la persistencia de la inflamación cuando no hay infección puede atribuirse a la percolación apical del suero y a los productos de su descomposición. (34)

La obturación del conducto se alcanza en la mayoría de los casos, sin embargo no siempre es posible lograr la obliteración completa del conducto tanto apical como lateralmente del conducto. Esto es importante porque:

- 1.- Evita la penetración del exudado periapical en el espacio no obturado del conducto donde se estancaría. La desintegración de la materia proteica irrita el tejido periapical provocando su reabsorción.
- 2.- Impide que cualquier microorganismo que alcance el tejido periapical durante una bacteremia transitoria se albergue en la porción no obturada del conducto.
- 3.- En el caso de que el conducto radicular no fuese estéril, los microorganismos quedarían encerrados dentro del mismo.
- 4.- No se presenta aerodontalgia provocada por la presión del aire o los gases

atrapados en el conducto.

Anteriormente se pensaba que la zona crítica para ser sellada era el tercio apical del conducto y se necesitaba sellarlo para prevenir cualquier irritación periapical. Sin embargo, ahora se sabe que hay foraminas accesorias y -conductos laterales que no se pueden sellar.

Una obturación inadecuada del conducto tiene la misma desventaja que una-incrustación pobremente fijada, la retención de la incrustación depende de su adaptación a las paredes cavitarias, de la preparación retentiva y de las propiedades de adhesividad y sellado del cemento. Si el cemento se disuelve, la -caries puede reaparecer debajo de la incrustación. De una forma similar, la disolución del cemento del conducto radicular, permite la reinfección del conducto y los tejidos periapicales.

### C) RELACION.

Murúzabal (1972) menciona que el éxito de un tratamiento en un conducto -depende definitivamente del tipo de tejido diferenciado en contacto con el material de obturación. Sin duda, el sellado completo del foramen apical con tejido calcificado que representa la mayor garantía de estabilidad biológica se produce muy raramente.

El profesor Eurasquin en 1967 realizó una investigación en 15 000 tratamientos de conductos de dientes de rata, para localizar el sellado completo --del ápice por tejido duro. Los resultados mostraron solamente 4 ó 5 casos en -donde sí se produjo el sellado completo, lo cual demuestra prácticamente que -éste no se produce.

Un tratamiento de conductos implica la creación de una herida en el tejido conjuntivo del foramen y la introducción del material de obturación. El tejido conjuntivo traumatizado inicia entonces, un proceso cicatrizal cuya evolución depende esencialmente de la reacción del material de obturación sobre el tejido conjuntivo.

Así, el sellado biológico que ocupa el foramen está constituido en ocasiones por un tejido conjuntivo laxo e infiltrado leucocitario; en otras ocasiones por tejido conjuntivo fibroso con infiltrado escaso o nulo y otras veces -por tejido calcificado de tipo osteoide o cementoide. El sellado ideal es a---quél donde se deposita directamente tejido duro o cementoide sobre el material de obturación. No obstante, cuando es cubierto por tejido fibroso, el pronósti

co también es favorable pero existe la posibilidad de una reacción inflamatoria.

Maisto afirma que el cierre biológico total de obturación con tejido cementario, es la culminación de la última etapa del proceso de reparación que se desenvuelve después de realizada la pulpectomía o tratamiento de conductos, lo cual mostraría el éxito del tratamiento a largo plazo.

Se deduce de todo lo anterior, que el proceso de reparación ideal es aquél donde se produce un sellado completo del foramen o forámenes apicales por la aposición de tejido duro, aunque están concientes los autores de que todavía no se produce un material obturador o técnica de obturación que logre este objetivo y por lo tanto se debe tener cierta tolerancia.

Aunque es conveniente utilizar cementos que sellen bien esto no es un requisito necesario, ya que en un estudio realizado por Pitt y col. en 1980 se comparó el grado de filtración de 4 cementos obturadores (Aspa IV, Kalzinol, Poly F y Endoseal). (35) Se observó que el cemento que permitió mayor filtración también dió resultados favorables para la reparación, lo cual se debió a la presencia de Paramonoclorofenol alcanforado en sus componentes, sus propiedades bacteriostáticas ayudan a obtener una buena reparación, aunque no fuera un buen sellador. Pero también se debe considerar la toxicidad e irritación de este cemento como una desventaja para su uso.

Recientemente se han hecho investigaciones acerca de las esquirlas dentinarias empaquetadas a nivel del foramen apical como material sellador, con el objeto de separar el material obturante del tejido periapical y hasta el momento los resultados han sido satisfactorios pero se necesitan más pruebas.

#### NOTAS:

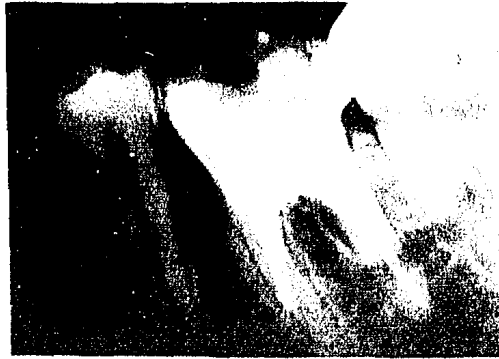- (31) Vicente Preciado. Op. cit. Pág. 205
- (32) T.R. Pitt Ford. "Relation between seal of root fillings and tissue response". Oral surgery, Oral medicine and Oral pathology. V.55No3 (Marzo 1983) Pág. 291
- (33) Hadziomeragic Maid. "Tratamiento del ápice en endodoncias de dientes vitales". Quinta esencia en español. V4 No2 (Marzo 1982) Pág. 113
- (34) C.K. Jew Ronald et. al. "A histologic evaluation of periodontal tissues adjacent to root perforations filled with cavit". Oral surgery, Oral medicine and Oral pathology. V.54 No 1 (Julio 1982) Pág. 449

- (35) T.R. Pitt Ford. "Relation between seal of root fillings and tissue response". Oral surgery, Oral medicine and Oral pathology. V 55 No 3 (Marzo -- 1983) Págs. 291



Se realizó tratamiento de pulpectomía.


Tratamiento de pulpectomía --  
terminado.



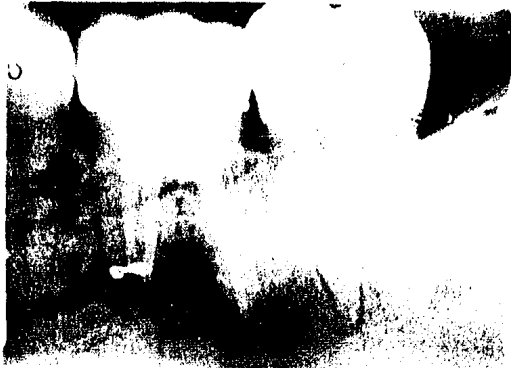Rehabilitación protésica.



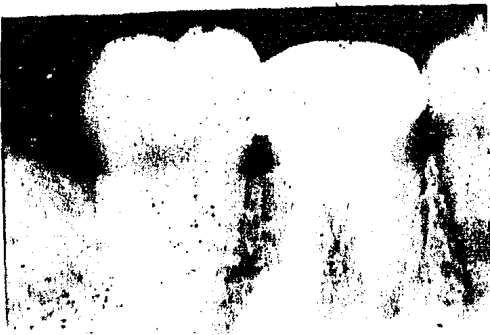Fig. 3.- Sellado Apical.



Después de un año aparece le-  
sión periapical.



Se hizo apicectomía de la --  
raíz mesial y curetaje peria-  
pical.



Después de un año de haber --  
realizado la cirugía se observa  
reparación periapical.

Fig. 3.- Sellado apical.

## CAPITULO VII

### SELLADO APICAL

Este tema está enfocado únicamente al sellado apical con esquirlas dentinarias y lo vamos a dividir en dos partes:

- A) Esquirlas dentinarias puras
- B) Esquirlas dentinarias infectadas

Desde hace algún tiempo, varios autores se han interesado en descubrir algún material ya sea fabricado o de la misma naturaleza, que sea capaz de producir el completo sellado del foramen. Ellos se basan en el hecho de que al sellar el tercio apical del conducto, que es la porción que separa el medio interno del externo, se puede asegurar un mayor porcentaje de éxito en el tratamiento de pulpectomía.

Como ya se mencionó anteriormente, el sellado apical disminuye el proceso inflamatorio y favorece la reparación periapical. Aunque la mayoría de los materiales selladores y obturadores han mostrado ser efectivos ayudando al éxito clínico, numerosos temas han expuesto la falta de una verdadera biocompatibilidad de los mejores materiales obturadores endodónticos.

Se han hecho experimentos con diversos materiales de diferente composición pero ninguno se considera un buen sellador, ya que su principal desventaja es ser irritante en mayor o menor grado para los tejidos periapicales. Recientemente se han realizado estudios sobre el uso de limalla dentinaria como un posible material obturador. Algunos autores afirman que los fragmentos dentinarios actúan como centro de calcificación en la región apical.

Realmente la influencia de los restos de dentina en la reparación, puede variar conforme la condición presente en cada caso. Así, influye la cantidad de fragmentos de dentina, la manera en que ellos estén adaptados sobre el remanente pulpar, si están contaminados, si están mezclados a otro tipo de sustancia, etc.

#### A) ESQUIRLAS DENTINARIAS PURAS.

La razón para el uso de esquirlas dentinarias es doble. Primero, un tapón de dentina correctamente condensada dentro del conducto, puede ayudar previniendo la salida del material hacia el tejido periapical. Segundo, hay algunas evidencias de que el uso de esquirlas dentinarias puede facilitar más la forma



ción de tejido duro y la disminución de la respuesta inflamatoria, que cuando son usados materiales endodónticos convencionales.

Gollner en 1936 describió una técnica para empaquetar dentina en el remanente pulpar vital. El utilizó un "taladro" especial para ensanchar el conducto cuando giraba en una dirección y para empujar los restos dentinarios hacia-apical en la otra dirección.

En 1949 Mayer reportó el uso de dentina coronal empaquetada en el muñón - pulpar vital. El relleno el resto del conducto con una pasta. Ketterl examinó-histológicamente los resultados de la técnica y encontró que donde fué puesto el tapón dentinario a 1 ó 2 mm. del ápice no se hallaron signos de inflamación y después de 10 meses todas las muestras presentaron algún período de cemento-génesis adjunto a las esquirlas dentinarias empaquetadas.

Mayer y Ketterl más tarde reportaron una modificación de la técnica original de Mayer con 1300 dientes tratados. Radiográficamente más de 542 dientes - después de 18 meses del tratamiento demostraron que fueron completamente normales. Ketterl en 1965 declaró que cuando se utilizó la técnica de Mayer, el 95% de los casos examinados histológicamente mostraron cierre del conducto, él observó que después de la amputación pulpar siguió una respuesta inflamatoria inicial. El remanente pulpar se hizo cada vez más fibroso y el cemento fué depositado eventualmente, el resultado generalmente fué el cierre apical.

En 1966 Waechter y Pritz estudiaron 20 dientes humanos en los cuales las esquirlas dentinarias fueron la curación de la herida de las pulpas amputadas. Se usó un sellador del conducto para rellenar el resto y los resultados informaron la formación de cemento y hueso en los ápices donde se sellaron los conductos.

En 1971 Baume y asociados reportaron que la osteodentina formada en la amputación pulpar, sucedía si las esquirlas dentinarias eran empaquetadas sobre el tejido vital remanente. El total de osteodentina formada va a ser directamente proporcional al espesor del tapón dentinarios, sin embargo, las secciones siguientes indicaron que la osteodentina no formó un completo sellado del foramen.

Erausquin evaluó las respuestas periapicales en dientes de rata a varios tipos de materiales obturadores puestos en la corona sobre un tapón de dentina apical. El encontró que en la mayoría de los especímenes, la respuesta periapical dependió de la penetración de los componentes de los materiales a través - del tapón dentinario.

En otras investigaciones se ha reportado que la dentina se utiliza junto con otra sustancia o material en forma de tapón en el segmento apical del conducto. Gottlieb y col. en 1950 reportaron el uso de dentina en polvo mezclada con 50% de sulfatiazol. Esta pasta fué colocada dentro del conducto con un lentulo y después se colocó una punta de gutapercha. Ellos concluyeron que la pasta fué aparentemente reemplazada por cemento nuevo.

En 1958 Kuttler dió su hipofesis de que la calcificación podría ocurrir - en la interfase entre el polvo dentinario y el remanente pulpar apical, cuando el polvo dentinario es puesto en el final del cono de gutapercha antes de que se cimente.(36) Sin embargo, los resultados no fueron confirmados histológicamente.

Existen otras referencias que sugieren una respuesta favorable cuando las esquirlas dentinarias separan los materiales obturadores del tejido periapical. Seltzer y col. observaron la formación de tejido duro alrededor de los framentos dentinarios que fueron empujados dentro del tejido pulpar durante el procedimiento endodóntico. Brinolf en 1967 concluyó que las perspectivas para la curación son más brillantes si la obturación del conducto no se extiende al foramen y si hay fragmentos de dentina en la región apical.

Durante el curso de un estudio Davis y asociados, observaron que cuando - los conductos de los dientes de perros habían sido perforados equívocadamente a través de la dentina y cemento del ápice radiográfico y empaquetados con restos dentinarios en forma accidental, el cemento cubrió los restos dentinarios-después de 4 meses y el tejido periapical estuvo libre de inflamación. Clay---tton notó resultados similares cuando perforó intencionalmente la dentina y el cemento apical en dientes vitales de perros y empaquetó esquirlas dentinarias-en las perforaciones.

Peterson y col. (1976) realizaron un estudio en que se incluyeron 128 conductos de 77 pacientes tratados por un período de 3 1/2 años y después períodos de 3 a 6 años. La investigación consistió en ensanchar los conductos de --tal manera que se formó un escalón en las paredes del conducto al nivel del --tercio apical. Se instrumentó nuevamente para que las esquirlas dentinarias de la pared del conducto producidas por el limado, fueran empaquetadas contra el borde y remanente pulpar formando un tapón. Cuando el tapón tuvo un grosor adecuado (0.5 a 1 mm.) se checó su densidad muy cuidadosamente con una lima No 15. Los conductos se obturaron con una técnica de gutapercha ablandada en clorofor como al 8% o de acuerdo a la técnica de punta estandarizada usando condensación

lateral y cloropercha o N2 como cemento sellador. Los dientes se evaluaron clí  
nica y radiográficamente durante los períodos seguidos. El tratamiento tuvo --  
éxito en 118 conductos, es decir una proporción de 92.2% mientras que sólo 10-  
dientes se consideraron como fracasos. No ocurrió sobreobtención del conducto  
en ningún caso. El uso de un tapón dentinario en pulpectomía se comparó favora-  
blemente con otras técnicas aceptadas. Los resultados mostraron que el tapón -  
formó una barrera biomecánica en la parte apical del conducto, lo que permite-  
una condensación completa del material sin riesgo de sobreobturar el conduc---  
to. (37)

Oswald J. y col. (1980) realizaron un estudio piloto para examinar la re-  
paración apical en dientes donde todo el tejido pulpar del conducto ha sido re-  
movido y las esquirlas dentinarias han sido utilizadas para sellar el segmento  
apical, antes de la obturación con gutapercha, se emplearon los caninos superi-  
ores de 3 gatos y se sobreinstrumentó por lo menos 1 mm. Después con una lima  
Hedstrom se limaron las paredes del conducto para generar esquirlas dentina-  
rias que pudieran ser empaquetadas dentro de la región apical. Se colocó un ta-  
pón dentinario aproximadamente de 1 mm. de espesor y conviene mencionar la ma-  
nera en que se aplicó: Se invirtieron las puntas de papel estériles y se usa-  
ron para empujar las esquirlas dentinarias sueltas hacia apical. Una lima "K"  
No 55 se calibró 1 mm. corta aproximadamente de la longitud de trabajo y se co-  
locó ya calibrada con un movimiento suave. Si el instrumento no había encontra-  
do resistencia al introducirlo hasta 1 mm. antes del largo trabajado, se gene-  
raba más dentina con la lima Hedstrom y se empujaba con las puntas de papel. -  
Esto se repitió hasta que la lima No 55 encontró firme resistencia a la medida  
ya descrita.

La prueba final para confirmar la fuerza adecuada del tapón dentinario, -  
fué colocando una lima No 25 contra el tapón y se le aplicó una presión modera-  
da. Si la lima no penetraba a través del tapón dentinario, se consideraba con-  
una fuerza y grosor adecuado. En el caso contrario, se repetía el empaqueta---  
miento de dentina hasta que el tapón tuviera un grosor adecuado.

Los resultados de este estudio mostraron que la reparación periapical ocu-  
rre cuando las esquirlas dentinarias son empaquetadas dentro de la porción api-  
cal del conducto. La reparación se caracteriza por inflamación mínima y aposi-  
ción de cemento cuando toda la pulpa fué removida, el tejido periapical trauma-  
tizado y las esquirlas dentinarias se empaquetaron dentro de la porción apical  
del conducto.(38)

La determinación de formación de tejido nuevo dentro del conducto o alrededor del foramen apical, está basado en que la instrumentación 1 mm. más del foramen apical con la lima removi6 todo el tejido del tercio apical y 1 mm. -- más del tejido periapical. Por lo tanto se supone que cualquier tejido cercano al foramen es tan viable como cualquier tejido hallado dentro de los límites - del conducto.

Basándose en estos resultados y los de otros estudios clínicos, se debe - considerar el uso de esquiras dentinarias empaquetadas, no solamente para que sirvan de matriz para la condensación de gutapercha cuando el diámetro del fo- ramen es ancho, sino también como un separador entre cualquier material obtura- dor y el tejido periapical. Aunque también debe mencionarse que las esquiras- dentinarias no tienen por sí mismas un efecto sobre la reparación, sino que al estar en contacto con el tejido periapical, actúa mejor que cualquiera de los- materiales selladores o cementos comúnmente utilizados.

Holland y colaboradores en 1983 realizaron otro estudio con la finalidad- de determinar si el material obturador tenía alguna influencia en el proceso - de reparación después de colocar un tap6n apical dentinario. Este estudio se - realizó en monos y no se observ6 diferencia en los resultados con los materia- les utilizados; por lo tanto los materiales no parecen tener influencia en el- proceso de reparación. El nivel del tap6n tampoco pareció alterar los resulta- dos ya que en la mayoría de los casos se present6 aposición de cemento direc- tamente sobre el tap6n incluso sobre los conductos accesorios. Aunque los re-- sultados fueron satisfactorios, se debe admitir que en condiciones especiales- como una mala condensación de esquiras dentinarias, el material obturador pue- de alterar los resultados y alcanzar el tejido periapical.(39)

Se sugiere entonces, que la técnica de taponamiento apical con esquiras- dentinarias es un buen procedimiento clínico, que no solamente limita el mate- rial en el interior del conducto sino también fomenta el cierre por aposición- de tejido duro, lo cual debe ser considerado una reparación más estable.

Holland afirma que la reacción del tejido seguida por el tap6n apical den- tinario, está caracterizada por la formación de tejido parecido al cemento (no se ha comprobado que sea precisamente cemento) sobre el foramen apical. Este - tipo de reacción está de acuerdo con la reparación normal esperada.

La mayor parte de la literatura considera el uso de esquiras dentinarias enfocado a situaciones en las que se realizó el tratamien-to de pulpectomía y existe un remanente pulpar con una capa empaquetada de dentina, tomando en ---

cuenta que los conductos deben ser instrumentados hasta el ápice anatómico. El nivel ideal es la unión C-D-C para crear una situación favorable a la reparación de los tejidos periapicales.

Las conclusiones que se pueden obtener después de analizar todos los experimentos realizados son las siguientes:

- 1.- Un "tapón" dentinario puede servir para prevenir la sobreobturación cuando el foramen apical ha sido ensanchado o sobreinstrumentado.
- 2.- Las esquirlas dentinarias parecen ser influencia favorable para la aposición de cemento y hueso al empaquetarse cerca o en el foramen apical.
- 3.- A los períodos de tiempo que se utilizaron para los experimentos, las esquirlas dentinarias no provocaron una respuesta inflamatoria significativa en el tejido periapical.
- 4.- La posición del tapón dentinario dentro del conducto parece ser influencia para la cantidad y nivel de la nueva aposición de cemento.

#### B) ESQUIRLAS DENTINARIAS INFECTADAS.

El uso de esquirlas dentinarias en la porción apical de la obturación del conducto, ha sido aplicado como ya se mencionó por varios autores, con el propósito de obtener una mejor aceptación biológica.

Algunos autores afirman que las esquirlas dentinarias actúan como nido para la formación de tejido duro en la región apical. En realidad, fué recientemente demostrado por Tronstad en 1978 el sellado completo biológico del foramen apical en dientes de mono, después del uso de un tapón apical dentinario - antes de la obturación final del conducto.

Torneck y asociados (1973) aunque están de acuerdo con la posibilidad de estimulación de aposición de tejido duro, llama su atención el hecho de que - las esquirlas dentinarias también pueden irritar y retrasar o impedir la reparación. Ellos toman en cuenta que existen severos factores que pueden interferir con los resultados y un factor muy importante es la contaminación de las - esquirlas dentinarias que pueden alterar el proceso de reparación periapical.

Holland y colaboradores (1980) también se enfocó a este problema y realizó una investigación con el propósito de estudiar lo que puede suceder al tejido si tales esquirlas están infectadas.

El análisis histológico del tejido periapical de los dientes de perros -- que se utilizaron para esta investigación, mostraron resultados que fueron to-

talmente desfavorables, comparados con los casos de conductos contaminados con los tapones apicales ausentes. En todos los casos el espacio paradontal se observó ensanchado y estaba ocupado por tejido de granulaci3n y microabscesos te niendo una relaci3n directa con el conducto principal. La resorci3n de cemento fu3 m3s frecuente y no se observaron casos de neoformaci3n del mismo.(40)

Tales datos no fomentan el uso de tapones dentinarios para casos de conductos contaminados, al menos hasta que otras investigaciones puedan clarificar mejor el problema. Aunque los resultados obtenidos en los casos de pulpas vita les con dentina pura son alentadores, la indicaci3n para el uso de tapones den tinarios en pulpas contaminadas debe ser revisada con precauci3n.

#### NOTAS:

- (36) Oswald, J. Robert et. al. "Periapical response to dentin fillings". Oral surgery, Oral medicine and Oral pathology. V.49 No 4 (Abril 1980) --- P3g. 346
- (37) Petersson, Kerstin et. al. "Clinical experience with the use of dentine chips in pulpectomies". International Endodontic Journal. V. 5 No 4 -- (Abril 1982) P3g. 161
- (38) Ibidem. P3g. 344
- (39) Holland R. et. al. "The effect of the filling material in the tissue -- reactions following apical plugging of the root canal with dentin chips". Oral surgery, Oral medicine and Oral pathology. V.55 No 4 (Abril 1983) P3g. 398
- (40) Holland R. De Souza U. et. al. "Tissue reactions following apical plugging of the root canal with infected dentin chips". Oral surgery, Oral medicine and oral pathology. V.49 No 4. (Abril 1980) P3g. 366.

## CAPITULO VIII

### PAPEL QUE JUEGA EL CEMENTO EN LA REPARACION PERIAPICAL

En capítulos anteriores se ha explicado ampliamente que la reparación en general, depende de una serie de factores que no permanecen constantes y la reparación periapical no está a salvo de esto.

La reparación ideal se produce en un medio exento de irritantes, donde la irrigación sea favorable y la injuria al tejido no sea mayor, por lo tanto el conducto debe estar totalmente sellado. Sin embargo, sabemos que tal hecho no ocurre en la práctica general aunque la mayoría de los factores sean favorables. No obstante todos los casos tratados no pueden calificarse de fracasos y por tal razón, se ha estudiado con más detalle la reparación.

Durante el proceso de reparación participan varios tipos de células, tanto inflamatorias como de defensa y formadoras. Un tejido importante es el cemento y el motivo para su estudio es que el cemento es inherente al diente.

El cemento es un tejido duro del diente que cubre toda su raíz incluyendo el ápice; y constituye uno de los 4 tejidos parodontales que rodean al diente. Se forma cuando la vaina radicular epitelial se destruye y a medida que el tejido conectivo entra en contacto con la superficie radicular, algunas de las células del ligamento se diferencian en cementoblastos, éstos son similares a los osteoblastos y producen la matriz del cemento.

El cemento es un tejido de protección pero su función principal es unir las fibras parodontales al diente, ya que incluye algunas de las fibras del ligamento que unen al diente con su alveólo, estas fibras se conocen con el nombre de Fibras de Sharpey. Las raíces aumentan su longitud debido a la aposición de cemento en la región apical y en la furca. El cemento tienen además la función de reparación de las resorciones radiculares.

Este tejido está compuesto por una matriz orgánica en la cual están incluidas las fibras colágenas y está más mineralizada en la unión Cemento-dentinaria y en la porción cervical de la raíz cuando está expuesto al medio bucal. Las células del cemento son cementoblastos formadores de cemento y cementocitos los cuales son células maduras con sus actividades enzimáticas disminuidas están rodeadas de cemento. Cuando se produce la reparación, el cemento llena las zonas de reabsorción dentinaria y cementaria y el hueso es restaurado por medio de una nueva aposición ósea.

En un estudio realizado se encontró que los materiales de obturación en conductos radiculares de molares de rata, causó necrosis del cemento. Esta necrosis se inició con abscesos o infartaciones del ligamento parodontal y se extendió luego a la unión cementodentinaria. Todo el proceso desencadenó reabsorción del cemento y dentina apical y muy raramente se produjo aposición de cemento sobre el tejido necrótico.(41)

El objetivo principal de la formación de cemento a expensas del tejido periapical es anular la luz del conducto en el extremo apical de la raíz, lo cual complementa la obturación.

Fukunaga menciona 3 fases en el proceso de reparación periapical después de realizar la pulpectomía y obturación del conducto, en la tercera fase se manifiesta el cierre del foramen apical tanto por tejido conjuntivo como por tejido duro al que nombra Neocemento y puede formarse en 3 lugares distintos: Dentro del conducto; en el ápice y fuera del conducto.(42)

Existe una formación continua de cemento en un diente normal lo que ocasiona que la posición y anatomía del foramen varíe constantemente. Este depósito tiende a producir un embudo apical con su menor diámetro hacia la unión C-D-C siendo más amplio hacia el tejido periapical.

Se piensa que el cemento actúa en favor de la reparación ya que se encuentra alrededor del ápice y en un momento dado puede sellarlo completamente. Esto se ha observado en varios estudios realizados, sin embargo al analizar el tejido se ha comprobado que no es precisamente cemento, pero sí un tejido similar. De cualquier forma, este tejido ayuda a una pronta reparación aún cuando el conducto no esté completamente sellado con el material obturador, además que evita la filtración de cualquier bacteria o microorganismo que pueda causar algún trastorno.

Histológicamente, después de terminado el tratamiento de conductos en un diente se produce la aposición de cemento sobre la raíz reabsorbida como consecuencia de la irritación causada por el mismo tratamiento (limado, irrigado, medicación, etc) pero sólo raras veces llega a sellar completamente el ápice del diente.(43) El cierre del foramen se produce por depósito de osteocemento sobre las paredes del conducto, el cual también cubre las reabsorciones del cemento preexistente y de la superficie de la raíz.

Varios investigadores se han dedicado al estudio del sellado apical ideal entre ellos Coolidge quien mostró que se forma una capa de cemento sobre el foramen apical y en su interior, después de realizar el tratamiento de pulpecto-



mfa. De allí, que varios autores tenían en claro que sólo cuando el cemento cubría la totalidad de la superficie radicular del diente, podía asegurarse que había un sellado íntegro del ápice.(44)

Ahora existen dos conceptos fundamentales sobre el fenómeno biológico de la cementogénesis que conduce al cierre apical.

El primero sostiene que no hace falta colocar un activador químico en el conducto para estimular la producción de cemento. Este grupo afirma que si simplemente se eliminan los residuos y las bacterias del conducto realizando una buena limpieza y se obtura temporalmente el espacio, las células se reactivarán y formarán cemento en el ápice del diente.

El segundo grupo opina que el proceso de formación de cemento es natural, pero debe ser estimulado por un activador biológico siendo el más apropiado el Hidróxido de Calcio.

Kaiser realizó un estudio en 1956 acerca de la neoformación apical en la cual se presenta una organización de fibroblastos que se insertan en el cemento rodeado por tejido inflamatorio. Existe una gran cantidad de células formadoras de cemento (cementoblastos), linfocitos, plasmocitos y fibras.

Actualmente está perfectamente comprobado la existencia de una inserción fibrosa funcional del cemento al hueso. Una vez que el tejido conectivo joven se halla junto a la raíz, los cementoblastos se diferencian y se deposita cemento. Este puede pero muy rara vez lo hace, sellar totalmente el ápice del diente y por lo tanto, el material de obturación.

Pero aún existe el problema de encontrar el material ideal que pueda lograr la aposición de cemento sin causar ninguna alteración. Kaiser en 1962 presentó una técnica mediante la cual el ápice podría cerrarse por formación de tejido duro. La técnica consistía en la colocación de una pasta de Hidróxido de calcio mezclado con Paramonoclorofenol alcanforado dentro del conducto, y los resultados fueron relativamente satisfactorios. Esto es, porque el Hidróxido de calcio presenta una gran desventaja, sufre una resorción rápida en el conducto, de modo que para obtener resultados positivos debe obturarse el conducto por lo menos cada 3 meses durante un año.(45)

Otro investigador Nevins, se dedicó a producir un material que incluyera los componentes necesarios para la formación de tejido duro tanto dentro del conducto como fuera de él. Este nuevo material puede inducir al cierre radicular fisiológico rápido.

Su composición consiste en una solución de colágena coloidal como matriz-

ya que tiene consistencia de gel, sales de Calcio y fosfato como Apatita, y Yo duro de Potasio como bacteriostático.

Este material se ha utilizado solamente en forma experimental en monos y el proceso es el siguiente: Las moléculas de Tropocolágeno polimerizan para -- formar fibras de colágeno, matriz ósea, cemento y dentina. La reparación depen de de la atracción quimiotáctica inicial de los fibroblastos hacia el gel. El fosfato de calcio se transforma en Hidroxiapatita estable.

Las observaciones después de 12 semanas indican tejido conectivo nuevo en el conducto que deposita en el ápice un tejido semejante al cemento, lo que in dica una neoformación apical en monos. Después de este experimento, se requie- ren mayores investigaciones sobre el uso del material en dientes humanos y sus resultados.

#### NOTAS:

- (41) Samuel Seltzer. Op. cit. Pág. 330
- (42) Angel Lasala. Op. cit. Pág. 572
- (43) Szajkis, S. and Tagger, M. "Periapical healing inspite of incomplete---  
root canal debridement and filling". Journal of Endodontics. V. 9 No.5 -  
(Mayo 1983) pág. 203
- (44) Seymour, Friedman and Stony Brook. "Apical closure". Oral surgery, oral -  
medicine and oral pathology. V. 58 No. 1 (Junio 1984) Pág. 94
- (45) John Ingle Ide y Beveridge Edward. Op. cit. Paǵ 262

## CAPITULO IX

### DIENTES CON LESION PERIAPICAL PREVIA AL TRATAMIENTO DE PULPECTOMIA

La relación entre la patología pulpar y apical es muy estrecha. Casi siempre la lesión pulpar es precursora y ambas comparten la inflamación y sus secuelas. Como se ha mencionado anteriormente existen ciertas estructuras y tejidos en el periápice que ejercen una fuerte influencia sobre la naturaleza de las lesiones: el ligamento parodontal, su rica red vascular y su trama epitelial, el hueso alveolar, etc. Todos estos tejidos ayudan al establecimiento de una defensa celular más resistente que en la pulpa. Sin embargo, la presencia de estos tejidos y su posición fuera del diente pueden contribuir también a la extensión de la patología pulpar convirtiéndola en patología periapical.

Se ha afirmado que la gran mayoría de las lesiones periapicales son de origen pulpar y el proceso es el siguiente:

Las sustancias liberadas en la pulpa por las bacterias y microorganismos, se filtran a través de la barrera pulpar y ejercen su efecto nocivo sobre el ligamento parodontal. Después, las bacterias mismas y sus toxinas llegan al ápice y al mismo tiempo atraen a los leucocitos polimorfonucleares lo que provoca una inflamación aguda. Es posible que exista una lesión periapical y tener aún tejido vital en el conducto radicular.

Considero necesario el estudio de la patología periapical en un diente -- que no ha sido tratado endodónticamente, no precisamente para identificar la clase de lesión en todos los casos que se nos presenten en la práctica general sino para darnos una idea acerca del éxito que podemos alcanzar en un diente con lesión periapical al que solamente se le aplique la terapia endodóntica. -- Por lo tanto, conviene estudiar los diferentes tipos de lesiones que mencionan los autores, aunque nosotros podríamos denominarlos como diferentes grados del avance de la patología.

Al hablar de lesiones periapicales se debe tomar en cuenta el tamaño de la lesión porque varios autores están de acuerdo en que las lesiones grandes -- están indicadas para cirugía. Para ellos el éxito decrece en proporción con el aumento del tamaño de la lesión periapical y el mejor tratamiento para las lesiones grandes es quirúrgico. En forma general, las lesiones pequeñas poseen -- un diámetro igual o inferior a 5 mm. y las grandes sobrepasan esta medida. (46)

Todas las lesiones periapicales de origen pulpar, aparentemente son irre-

versibles sin un tratamiento. Pero a diferencia de la pulpa, la necrosis del área periapical puede ser reversible tras el tratamiento, en razón de la rica vascularización colateral. De modo que si se elimina la fuente de irritación - habrá una mayor probabilidad de curación total.

Todas las lesiones periapicales en su inicio se observan radiográficamente como un engrosamiento del espacio del ligamento parodontal y después conforme avanza ejerce una presión sobre el hueso circundante causando su reabsorción, esto se nota radiográficamente como una radiolucidez periapical.

La reacción es la misma que la de la pulpa provocando un proceso inflamatorio al principio para eliminar el irritante y después la reparación. Sin embargo, presenta 2 grandes ventajas: Ya no existen paredes duras de dentina que ejerzan una influencia directa, siendo el hueso más susceptible a la inflamación. Y el ligamento parodontal está dotado de una red vascular que provee una rica circulación colateral, lo cual favorece bastante la capacidad de curación del tejido periapical.

#### A) TIPOS DE LESIONES PERIAPICALES.

La reacción del tejido periapical a los estímulos nocivos puede presentar una de las dos formas siguientes:

- 1.- Reacción aguda.- que se divide en:
  - a) Periodontitis apical
  - b) Absceso apical
  - c) Absceso fénix
- 2.- Reacción crónica.- se divide en:
  - a) Periodontitis apical crónica (Granuloma)
  - b) Periodontitis apical supurativa
  - c) Quiste apical.

En el periápice todas las etapas de inflamación son dinámicas y pueden variar entre agudas y crónicas.

#### 1.- REACCION AGUDA.

##### a) Periodontitis apical.

Es una respuesta sumamente dolorosa a la irritación pulpar. Se define como una inflamación alrededor del ápice de un diente y sus características son-

microscópicas y sintomáticas. Se presenta una infiltración inflamatoria en el ligamento parodontal, que incluye neutrófilos y otras células inflamatorias y edema. Este líquido queda atrapado en el ligamento entre el diente y el hueso creando presión sobre las terminaciones sensitivas de la zona. Como el líquido no es compresible el diente se siente alargado en el alveolo. Esta presión puede llegar a causar reabsorción del hueso para dar lugar al líquido o extruir el diente lo que aumenta la sensibilidad. Como la reacción tiene cierta duración es posible detectar una cápsula fibrosa incipiente entre el infiltrado celular y el hueso alveolar.

Esta periodontitis puede seguir dos caminos: volver a la normalidad o convertirse en crónica, lo cual depende de la duración del irritante y de su intensidad.

#### b) Absceso apical.

Se define el absceso como la colección localizada de pus. Suele producirse un absceso cuando las bacterias superan el cuerpo de defensas del ápice. - Todo el tejido de esta zona incluidos los restos epiteliales queda destruido. - Presenta un comienzo rápido, dolor agudo, gran sensibilidad del diente al tacto y tumefacción y como regla se origina en una infección. Las bacterias virulentas que se desplazan desde el conducto hasta el ligamento parodontal son la posible causa o las toxinas de una pulpa necrosada.

La naturaleza aguda de esta lesión suele ser transitoria. El organismo la controla y se convierte en una Periodontitis apical crónica o se normaliza convirtiéndose en una Periodontitis apical supurativa crónica.

Es imposible la confirmación radiográfica del absceso apical agudo. Aunque modifica la estructura ósea, la descalcificación que origina cambios radiográficos visibles es un proceso tardío y sólo se ve después de que la inflamación aguda haya persistido durante varios días. Tal vez lo que puede observarse es un ligero ensanchamiento del ligamento parodontal.

#### c) Absceso fénix.

La palabra "Fénix" significa que experimenta una renovación o aparente renacimiento. Así, este término corresponde a la lesión apical que se desarrolla como una exacerbación aguda de una Periodontitis apical crónica o supurativa. - El absceso fénix es un absceso agudo superpuesto a una lesión crónica preexistente.

Se caracteriza por su sintomatología y radiográficamente se observa una zona radiolúcida creada por el tejido conectivo inflamatorio, que hace mucho tiempo reemplazó al hueso alveolar de la zona apical.

En este absceso reaparece una intensa infección bacteriana con un gran número de células, principalmente polimorfonucleares que se extienden hacia los espacios medulares circundantes. El absceso está ocupado por pus, elementos necróticos y células inflamatorias.

## 2.- REACCION CRONICA.

### a) Periodontitis apical crónica.

Es una respuesta de larga duración y relativamente baja intensidad a la fuente de irritación presente. Representa un equilibrio entre la resistencia local y los estímulos nocivos que provienen del conducto radicular.

Esta lesión fué mal definida "Granuloma". Un granuloma periapical es una acumulación de tejido de granulación parecida a un tumor y el sufijo "oma" se refiere a una neoplasia y no a una lesión inflamatoria.(47)

Sin embargo, el término granuloma se ha utilizado durante mucho tiempo y es más comprensible por lo que lo utilizaremos.

Un granuloma se desarrolla como una respuesta a varias clases diferentes de irritantes. Estos pueden ser microbianos, mecánicos, térmicos o químicos. La zona afectada tiende a crecer hasta un cierto punto y quedar luego estacionaria destruyendo ligamento parodontal y hueso alveolar.

La Periodontitis apical crónica se caracteriza histológicamente por un predominio de plasmocitos, linfocitos y macrófagos. Hay tejido de granulación con una gran cantidad de brotes capilares, fibroblastos y fibras colágenas. Se observan zonas de necrosis por licuefacción dentro del granuloma rodeadas por leucocitos polimorfonucleares. También hay restos celulares de Malassez o cordones proliferados de aparente epitelio.

La reacción celular más intensa se encuentra alrededor del ápice del diente y especialmente en el foramen. Aquí se observa un infiltrado de células redondas, plasmocitos y linfocitos pequeños. Los fibroblastos proporcionan las innumerables fibrillas que se entrelazan y encapsulan la lesión. Hay muchos capilares pequeños y leucocitos polimorfonucleares.

Los granulomas periapicales se hallan inervados por fibras mielínicas, amielínicas y neurovegetativas según las detectaron Martinelli y Rulli. También es común la resorción de cemento y dentina, así como la presencia de teji

do epitelial . El epitelio prolifera en el seno del tejido inflamado y tiende hacia la dirección del hueso que se reabsorbe.

Del centro hacia la periferia del granuloma el complejo laxo de células, sustancia fundamental, fibrillas y vasos dan paso a una cápsula más fibrosa y los fibroblastos son los más numerosos y activos. La lesión puede permanecer asintomática durante largo tiempo. En ocasiones está levemente extruido el diente y sensible a la presión.

Al principio no hay signos radiográficos, gradualmente comienza a ser visible la lesión probable por un ensanchamiento del espacio paradontal. Después la lesión aparece como una zona radiolúcida de forma circular u ovalada que engloba el extremo radicular y se extiende apicalmente. La inflamación y destrucción del tejido son realmente mayores que la que se observa en la radiografía.

La Periodontitis apical crónica es la lesión periapical más frecuentemente encontrada aunque los informes varían en cuanto a porcentaje. Bhaskar notó que aparece con la misma frecuencia en ambos sexos, pero se presenta casi 3 veces más en el maxilar que en la mandíbula.

Se distinguen de todas las células inflamatorias los linfocitos y plasmocitos en esta periodontitis, porque cumplen varias funciones:

- Son capaces de sintetizar y almacenar los ácidos nucleicos y aminoácidos para ser usados por otras células.
- Proveen trofinas que son sustancias nutritivas para el crecimiento que acompaña los procesos degenerativos como la fibrosis.
- La lisis de linfocitos y plasmocitos proporciona proteína que puede ser usada en la gluconeogénesis.

Así estas células además de combatir los microorganismos en el conducto radicular y periápice, ayudan en el proceso de reparación.

La mayoría de las características anteriormente descritas de la periodontitis apical crónica, son compartidas por el quiste apical. Por lo tanto no es posible establecer una diferencia precisa basándose únicamente en los hallazgos clínicos y radiográficos, lo más exacto es un examen histológico.(48)

La severidad de la periodontitis apical crónica depende principalmente del tiempo de la lesión, la intensidad del irritante y de la respuesta inflamatoria.

#### b) Periodontitis apical supurativa.

Se aplica este término a una lesión que estableció su drenaje por forma--

ción de un trayecto fistuloso. Supurativo implica presencia de pus.

Esta periodontitis aparece cuando se rompe el equilibrio entre la resistencia local y los estímulos nocivos y puede suceder por 3 razones:

- Aumento de la cantidad de un determinado irritante.
- Aumento de la virulencia de las bacterias que puedan estar presentes.
- Disminución de la resistencia orgánica.

Generalmente se puede ver el pus en la boca de la fístula, o cuando la zona apical queda expuesta durante una operación o en los cortes microscópicos. La palabra "pus" deriva de Páulis que significa absceso de la encía.

Histológicamente el trayecto fistuloso está recubierto por células inflamatorias crónicas y en etapas posteriores el epitelio puede proliferar a lo largo del trayecto. Pero el pus es el resultado de que las enzimas proteolíticas liberadas por las células polimorfonucleares han licuado la colágena, la sustancia fundamental, células hísticas y bacterias. La formación activa de pus requiere una salida, a veces el conducto lo proporciona pero si está bloqueado se busca otra salida.

En la etapa temprana la manifestación radiográfica es el ensanchamiento del espacio paradontal y una ligera radiolucidez del hueso alveolar. Todavía no se forma la fístula, porque apenas comienza la formación de pus. Clínicamente puede haber un leve dolor o no.

En la etapa tardía presenta supuración activa. La fístula está bien definida a través del hueso, periostio y mucosa, pero su trayecto es sinuoso. Radiográficamente se observa una zona radiolúcida coronaria al ápice que es mayor que la observada en la periodontitis apical crónica.

Es característico que el exudado purulento alcance la superficie por la vía que ofrece menor resistencia. El hueso y el tejido blando serán perforados en su punto más delgado y en el caso de los dientes posteriores superiores puede acumularse en el seno maxilar. Es común también que el pus siga un trayecto hacia el tejido periapical y no salga al exterior ocasionando mayor destrucción ósea.

La periodontitis apical supurativa por lo general es asintomática y en ocasiones el paciente se queja solo de tener una fístula o "postemilla".

### c) Quiste apical.

Es una cavidad patológica revestida por epitelio y llena de líquido. Se -



desarrolla en el interior de las lesiones apicales y está tapizado por los restos epiteliales de Malassez.

Actualmente existe una controversia sobre la formación de los quistes apicales. Por un lado se sugiere que en una zona de inflamación crónica, se crea una cavidad de tejido conectivo, las células epiteliales pueden proliferar y tapizar esa cavidad. Esta proliferación es bastante notoria en la periferia de los cordones y conglomerados epiteliales. Finalmente las células del centro -- mueren porque se han alejado demasiado del tejido conectivo que es su fuente de nutrición. La muerte de estas células lleva a la necrosis por licuefacción y ésta conduce al quiste apical.

Por otra parte se afirma que los restos celulares epiteliales que se encuentran alrededor de una lesión inflamatoria, son estimulados y comienzan a proliferar, lo cual puede suceder en un granuloma donde los restos epiteliales son estimulados por los productos tóxicos y comienzan a crecer. Sin embargo -- aún no se ha verificado cuál de las dos hipótesis es correcta.(49)

El crecimiento del quiste apical es lento. Una vez establecido sólo ocasionalmente se extiende más allá de la lesión inflamatoria que lo originó. Para que aumente su tamaño debe influir una constante inflamación apical, mitosis de las células epiteliales, necrosis y licuefacción de células y resorción ósea como respuesta a la presión originada por el volumen creciente del líquido quístico.

Todos los quistes están constituidos por: Epitelio, una luz central tapizada por una capa epitelial, una sustancia líquida o semilíquida en el interior de la luz y una cápsula externa de tejido conectivo.

Cuando el quiste es joven su epitelio se continúa con la red epitelial -- que ya se ha ramificado en el ápice del diente. Posteriormente, las prolongaciones y cordones accesorios parecen retraerse y dejar una pared quística bien definida. El epitelio proliferado está infiltrado con leucocitos polimorfonucleares y células inflamatorias crónicas. Se encuentran también mucopolisacáridos ácidos, mucoproteínas y algunas ocasiones ciertas estructuras hialinas conocidas como Cuerpos hialinos de Rushton, los cuales se forman por una degeneración hialina de los capilares parecida a la queratina.

Los quistes se extienden lentamente porque el líquido mantiene una presión intersticial que da como resultado la resorción ósea. Este líquido presenta un aspecto cristalino, raras veces se encuentran eritrocitos en su contenido pero suele haber células epiteliales y leucocitos flotando. También se en

cuentra colesterol en el centro del quiste, éste se forma por degeneración grasa que es común en las células de las lesiones granulomatosas.

La pared conectiva del quiste está compuesta por una capa interna y una externa. La zona interna formada por tejido inflamatorio se halla debajo del epitelio tapizando todas sus ramificaciones. La capa externa es la cápsula externa del quiste y contiene fibras colágenas dispuestas en una estructura densa, pero no está completamente unida al hueso lo que permite enuclear el quiste apical intacto. Este tejido conectivo está infiltrado con células inflamatorias crónicas y contiene cantidades significativas de mucopolisacáridos ácidos.

Desde el punto de vista histológico, un quiste se observa como una lesión granulomatosa en la cual hay una luz limitada por epitelio escamoso estratificado y hay tejido conectivo fibroso rodeando el epitelio en una disposición arqueada.

También se observa dentro de la lesión un infiltrado de células inflamatorias, así como células gigantes, eritrocitos y hemosiderina junto con fibras colágenas en la periferia. La pared del quiste permite que los cristaloides se difundan hacia fuera, pero retiene los coloides actuando como una membrana semipermeable. Las fisuras o hendiduras que se observan corresponden a los cris-  
tales de colesterol. Está comprobado que el epitelio de algunos quistes está ricamente innervado por el sistema neurovegetativo.

El quiste apical tiene varias características clínicas y radiográficas de la Periodontitis apical crónica (Granuloma) y generalmente no es posible dis-  
tinguir una lesión de otra únicamente por la radiografía, ya que ésta no puede revelar el revestimiento epitelial ni el contenido líquido de un quiste. Solamente los cortes microscópicos seriados muestran la cavidad revestida por epitelio del quiste. Sin embargo, para los radiólogos si es posible diagnosticar un quiste basándose en la radiografía. Ellos sugieren que los quistes son le-  
siones grandes que se observan como una zona radiolúcida circunscrita y bien delimitada por una línea blanca delgada que representa la capa cortical ósea. Por otro lado, el granuloma es una lesión más pequeña que no presenta la línea blanca sino límites difusos.

Si bien estas características corresponden a cada una de las lesiones, se presentan casos en los cuales ni el quiste ni el granuloma las presentan. Si cualquiera de las dos lesiones se desarrolla en el hueso esponjoso y la tabla externa queda intacta no mostrará ninguna alteración en la radiografía lo que cambia el diagnóstico. (50)

Existe una gran diferencia entre los resultados de incidencia de quistes proporcionados por los autores, ello se debe al gran problema para diagnosticar exactamente los tejidos cureteados por su desgarramiento y maceración al remover el tejido, ó se encuentran en transición de granuloma a quiste. Pero sí hay un acuerdo en que los quistes apicales son más frecuentes en hombres -- que en mujeres y más en el maxilar que en la mandíbula. De su tratamiento se -- hablará más adelante.

#### B) TRATAMIENTO Y REPARACION.

Para Ogilvie la reparación se logra únicamente después del tratamiento en odóntico. Toda enfermedad crónica representa una forma de equilibrio entre re paración y destrucción, así se produce cierto grado de reparación.

El proceso histológico consiste en una zona limitada por la lesión que es invadida por sangre fresca formando un coágulo bien organizado el cual es inva dido a los 2 ó 3 días de la periferia hacia el centro, por fibroblastos y brotes endoteliales, al mismo tiempo los polimorfonucleares neutrófilos, macrófagos y osteoclastos descombran el tejido necrótico. A los pocos días los osteoblastos comienzan a formar hueso inmaduro a través del tejido conectivo y también se diferencian los cementoblastos que van depositando cemento para sellar el ápice radicular. La calcificación comienza antes que pueda ser detectada ra diográficamente. Es importante señalar que el ligamento parodontal es la prime ra estructura apical que cede ante la enfermedad y la última en volver a su es tado normal.

La reparación también puede tomar la forma de una cicatriz apical de teji do conectivo colágeno denso, en estos casos no se elimina el defecto óseo y la radiolucidez continúa presente. Clínicamente se afirma que hay reparación pe riapical normal después de realizar el tratamiento. Sin embargo, el tiempo que tarda en desaparecer la imagen radiolúcida varía con la lesión y el tratamien to realizado. Generalmente después de 6 meses puede apreciarse radiográficamente una reparación ósea completa en lesiones pequeñas; y después de un año en lesiones grandes. En ocasiones la radiolucidez persiste por varias causas:

- Una obturación inadecuada del conducto
- Sobreobturación
- Presencia de reacción inflamatoria
- Formación de cicatriz apical

El tratamiento de una lesión periapical puede realizarse por distintos me  
dios:

- 1.- Tratamiento de conductos sin entrada quirúrgica al periápice.
- 2.- Tratamiento de conductos y luego intervención quirúrgica con eliminación - de la lesión periapical y raspado del ápice expuesto.
- 3.- Tratamiento de conductos y luego intervención quirúrgica con amputación -- del extremo radicular y eliminación de la lesión periapical.
- 4.- Tratamiento de conductos y periodontal combinado.

Una cuestión que han discutido varios autores es el tratamiento de los -- quistes apicales, si tiene éxito su tratamiento endodóntico conservador, es de  
cir no quirúrgico. Seltzer menciona al respecto que el escareado y limado del- conducto provocan que el líquido sea evacuado reduciendo así la presión intra- quística, luego el conducto radicular es sellado. Cuando la presión interna es aliviada, las paredes del quiste se colapsan y entonces existe una posibilidad de crecimiento del tejido de granulación causando la desintegración del epite- lio.

Yawata en 1974 obtiene diferencias poco importantes en el pronóstico del tratamiento de dientes con lesiones de diferentes tamaños y otros autores más, admiten posteriormente la posible reparación en lesiones de diferentes tamaños después del tratamiento endodóntico. (51) Morse demuestra un diagnóstico dife-- rencial entre quiste y granuloma por medio de electroforesis de fluidos toma-- dos de la región periapical. En condiciones normales los granulomas desaparece-- rán una vez que la irritación inicial sea removida por medio del tratamiento - quirúrgico.

Sommer y col. describieron un procedimiento que encontraron efectivo para el tratamiento de quistes apicales. Un compuesto de resina acrílica (Stent) se coloca en una incisión quirúrgica vestibular del quiste, ésta permanece allí - hasta que la lesión comienza a disminuir de tamaño. Con este método se evita - la enucleación quirúrgica más complicada. Pero aún no existe una prueba defini-- tiva del éxito de este procedimiento.

Molyneux examinó histológicamente 227 quistes y observó que no estaban in  
flamados y contenían bandas acelulares de colágeno que rodeaban al revestimien- to epitelial. Estos cambios estaban asociados con atrofia y pérdida del epite- lio lo cual representaba tendencia hacia la reparación después de la remoción- del irritante.

Bhaska está de acuerdo con Seltzer en que el trabajo biomecánico puede --

ser de gran ayuda a la reparación periapical.(52) El escareado y limado ligeramente más allá del ápice causa hemorragia y una respuesta inflamatoria aguda - dentro del revestimiento epitelial del quiste. El epitelio sufre lisis, el quiste se transforma en granuloma y se produce la curación; contra esta explicación algunos investigadores mencionan que la inflamación aguda está comúnmente asociada con el epitelio proliferado de los quistes. Además no ha sido demostrado que los leucocitos polimorfonucleares sean capaces de digerir el epitelio.

Es necesario descubrir un método para determinar la naturaleza de una lesión endodóntica periapical antes del tratamiento endodóntico, éste método deberá realizarse sin molestar la lesión para verificar con seguridad si un quiste apical puede o no tratarse bajo terapia conservadora.

Los granulomas apicales requieren tratamiento endodóntico o extracción -- por las siguientes razones:

- La posibilidad de una exacerbación dolorosa siempre está presente.
- La persistencia de tejido de granulación tanto dentro del diente como periapical eleva la probabilidad de reabsorción de dentina y cemento radicular.
- Sin tratamiento, los granulomas nunca se resuelven espontáneamente.

Con un correcto tratamiento endodóntico el pronóstico de la reparación es favorable pero no tanto como en dientes sin zonas de rarefacción. No obstante, la mayoría de los autores concuerdan en que los dientes con imágenes radiolúcidas periapicales se les trate con terapia endodóntica conservadora y abstenerse de hacer cirugía llevando el control a 6 meses y 1 año para decidir o no la intervención quirúrgica.

#### NOTAS:

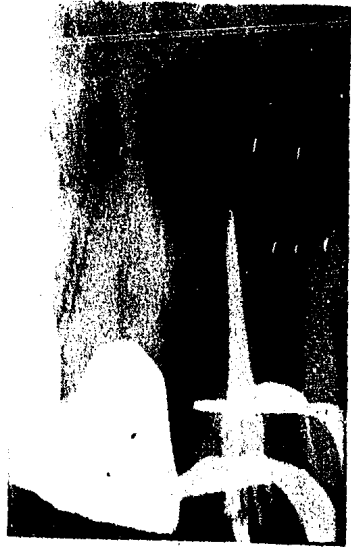
- (46) Malooley, J. et. al. "Response of periapical pathosis to endodontic treatment in monkeys". Oral surgery, Oral medicine and Oral pathology. V.47 - No6 (Junio 1979) Pág. 546
- (47) Samuel Seltzer. Op. cit. Pág. 199
- ¶48) Cohen, Stephen y C. Burns Richard. ENDODONCIA. LOS CAMINOS DE LA PULPA. Buenos Aires 1979. Ed. Interamericana. Pág. 306
- (49) Ibidem. Pág. 303
- (50) Samuel Seltzer. Op. cit. Pág. 220

- (51) Martínez G. Oswaldo. "Inducción del cierre apical en dientes sin vitalidad pulpar". Endodoncia. Caracas Venezuela. No 3-4 V.2 (Sept-Dic 1979) Pág. 13
- (52) Urban, Allard et. al. "Inflammatory reaction in the apical area of pulpectomized and sterile root canals in dogs". Oral surgery, Oral medicine and Oral pathology. V.48 No5 (Nov. 1979) Pág. 463

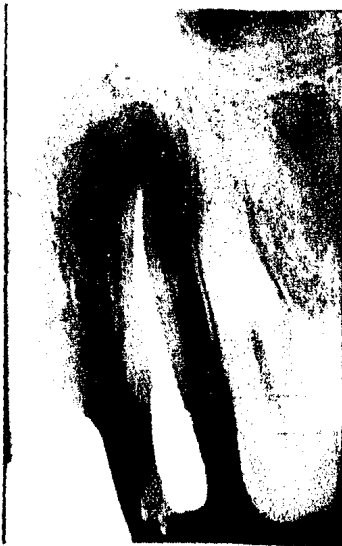- (51) Martínez G. Oswaldo. "Inducción del cierre apical en dientes sin vitalidad pulpar". Endodoncia. Caracas Venezuela. No 3-4 V.2 (Sept-Dic 1979) Pág. 13
- (52) Urban, Allard et. al. "Inflammatory reaction in the apical area of pulpectomized and sterile root canals in dogs". Oral surgery, Oral medicine and Oral pathology. V.48 No5 (Nov. 1979) Pág. 463



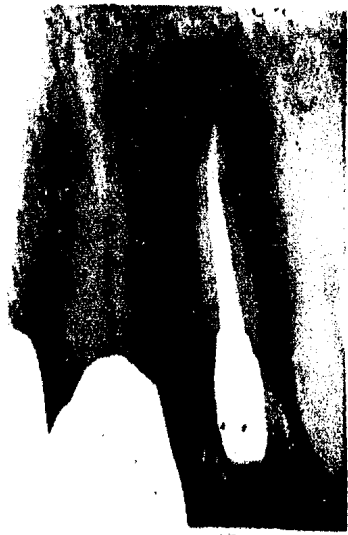Se realizó tratamiento de --  
pulpectomía.



Se obturó con la técnica de -  
condensación lateral.



Tratamiento de conductos ter-  
minado pero sin cirugía.



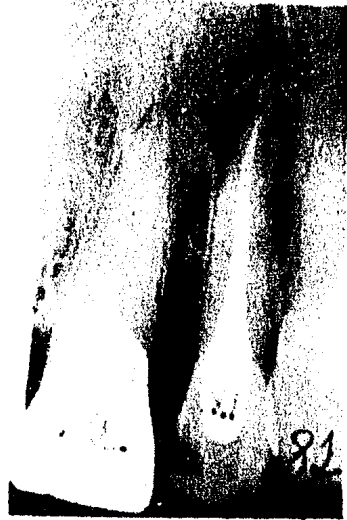Así se observó un año después

Fig. 4.- Caso clínico de lesión periapical al cual se le practicó el tra

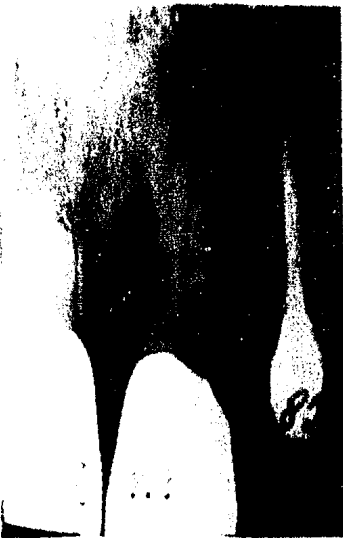



Control radiográfico 2 años-  
después.

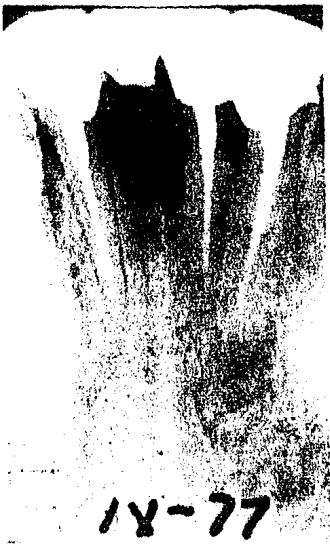

Control radiográfico 3 años-  
después.



Ultimo control 4 años después. Después de esto el caso tuvo éxito.

tamiento de pulpectomía pero sin hacer cirugía. Cuatro años más tarde el caso se considera clínica y radiográficamente como un éxito. (Cortesía - de la Dra. Esponda).



Radiografía inicial con la  
lesión periapical.

Radiografía después de 8 me-  
ses de realizado el trata-  
miento.

Fig. 5.- Otro caso clínico de un diente con lesión periapical al cual no se le practicó cirugía y después de 8 meses desapareció la lesión. (Cortesía de la Dra. Esponda)




Se le practicó el tratamiento de conductos.



Se sobreobturó intencionalmente, para un mejor sellado.



Después se realizó la cirugía periapical.



Control radiográfico un año después.

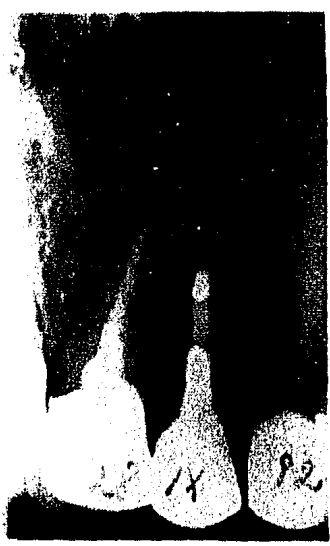Fig. 6.- Diente con lesión periapical que sí requirió de cirugía.



Control radiográfico 3 años después.



Control radiográfico 5 años después.



Ultimo control radiográfico 7 años después.

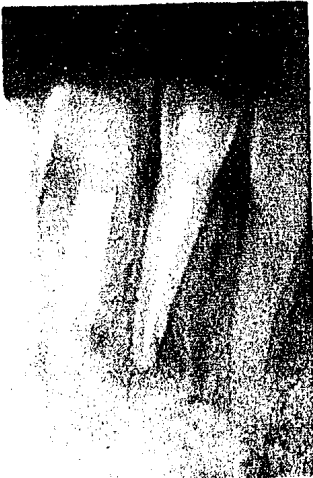Se observó una disminución en la radiolucidez de la lesión pero no reparación completa. Este caso se considera como Cicatrización fibrosa. (Cortesía de la Dra. Esponda).



Diente con lesión periapical que se le hizo tratamiento - de conductos.



En la obturación se dejó un - botón apical intencional y - se realizó la cirugía.



Control radiográfico un año - después.



Control radiográfico 2 años - después.

Fig. 7.- Un caso clínico de lesión periapical que necesitó cirugía, pero a los 2 años se observó completa reparación periapical.

## CAPITULO X

### REPARACION APICAL EN DIENTES CON RIZOGENESIS INCOMPLETA

Al hablar de dientes con rizogénesis incompleta, se refiere a dientes permanentes jóvenes que están completando paulatinamente la calcificación de sus raíces. Los dientes que aún no tienen completa su estructura radicular establecen variantes en la terapéutica y en el pronóstico del tratamiento realizado, debido a que su excesiva amplitud en los forámenes crea problemas para determinar la profundidad de los conductos y para lograr una correcta obturación de los mismos. Además es indispensable agotar todos los recursos que permitan salvar total o parcialmente la vitalidad pulpar, con el objeto de terminar la formación apical. Cuando esto ya no es posible entonces se intentará el cierre del foramen con tejido calcificado a expensas del tejido conectivo parodontal- (53).

Es importante revisar primero la formación de los dientes, el desarrollo de sus raíces y los tejidos que participan con el fin de relacionarlos con los diferentes materiales obturadores.

Los dientes provienen del ectodermo y mesodermo. Las células del ectodermo se encargan de formar el esmalte, estimular los odontoblastos y determinar la forma de la corona y raíz del futuro diente. En condiciones normales, estas células desaparecen después de realizar sus funciones. Mientras que las células del mesodermo persisten en el diente y forman dentina, tejido pulpar, cemento, membrana parodontal y hueso alveolar.

Los dientes comienzan a desarrollarse con la formación de una estructura epitelial denominada lámina dental, ésta se extiende hacia abajo en el mesénquima adquiriendo un aspecto envainado o de copa. El órgano del esmalte consta de dos capas: Una externa y otra interna que se separan aumentando el líquido intercelular, en el que hay formación de células estrelladas. Posteriormente, las células del epitelio interior del esmalte adquieren un aspecto alargado y se diferencian en ameloblastos y forman esmalte. Las células periféricas o externas se diferencian en células altas y odontoblastos que forman dentina. Una vez que se ha formado la corona del diente, comienza a formarse esmalte a todo lo largo de lo que será la línea de unión de la corona anatómica y la raíz.

El contorno de la raíz se designa por la extensión del epitelio de esmalte unido denominado Vaina de Hertwig dentro del tejido mesenquimatoso que ro--

dea a la papila dental. Como el borde del órgano del esmalte tiene forma anular, las células que proliferan forman un tubo que va aumentando hacia abajo - en el mesénquima. Sin embargo, como hay poco espacio para que se desarrolle la raíz, la corona es impulsada a través de la mucosa y erupciona. Por lo tanto, - la formación de la raíz es un factor importante para la erupción del diente.

Después de formada la raíz, la vaina se separa del diente quedando parte de sus células epiteliales para formar el límite de la membrana parodontal y - las otras se denominan Restos epiteliales de Malassez. Al separarse la vaina - radicular, el tejido conectivo mesenquimatoso deposita cemento en la superfi-- cie externa de la dentina.

La terminación de la formación radicular es generalmente completada por - la aposición de cemento u osteocemento y no por dentina. Crecen ciertos elemen- tos celulares que inician la aposición de la matriz cementaria por fuera de la raíz compuesta principalmente por colágeno. Una vez depositada cierta cantidad de matriz, se inicia la mineralización del cemento. A medida que se deposita - cemento en la superficie de la raíz, se desarrolla la membrana parodontal del- mesénquima del saco dental que rodea al diente en desarrollo.

En ocasiones se observa cemento en el conducto radicular pero su grosor - varía en cada pared del conducto. Kuttler divide al conducto radicular en 2 -- porciones: Una porción larga cónica de dentina y Una porción corta en forma de túnel de cemento. La porción dentinaria es gradualmente cónica con el diámetro mayor en su unión con la cámara pulpar y menor en el punto donde se une con la porción cementaria. La porción cementaria es también cónica pero invertida, -- con su base en el foramen y vértice truncado en su unión con la parte estrecha y terminal de la porción dentinaria.

Según el desarrollo radicular alcanzado, Patterson (1978) clasificó los- dientes permanentes de la siguiente manera:

- Clase I.- existe desarrollo parcial de la raíz con foramen apical mayor que- el diámetro del conducto.
- Clase II.- desarrollo casi completo, pero aún el foramen apical es mayor que el diámetro del conducto.
- Clase III.- desarrollo completo de la raíz con diámetro apical igual que el- conducto.
- Clase IV.- desarrollo completo de la raíz con diámetro apical más pequeño -- que el conducto.
- Clase V.- desarrollo radicular completo con tamaño microscópico apical.(54)

El estudio anterior tiene relación porque sabemos muy bien que la caries posee mayor facilidad y rapidez para penetrar a la pulpa de un diente recién erupcionado que aún no ha completado su estructura. Aunque el diente está expuesto a otros medios de agresión, la caries es el irritante más frecuente y puede dañarlo rápidamente. Los dientes recién erupcionados son más propensos a la agresión debido a que sus tejidos no están bien calcificados y tienen menor resistencia. Antiguamente estos dientes no se podían tratar por medio de la endodoncia por su compleja estructura, sin embargo ahora, se les atiende en forma similar a los dientes permanentes. El principal problema de estos dientes es la incompleta formación de su raíz, lo que ha incitado que varios investigadores descubran técnicas y materiales que puedan utilizarse en la obturación de los conductos sin causar mayor irritación al parodonto encargado de la reparación posterior.

El pronóstico del tratamiento con respecto al cierre del foramen resulta difícil de establecer, pero depende principalmente de las condiciones preoperatorias del tercio apical de la raíz, las perturbaciones de carácter regresivo que haya sufrido la vaina de Hertwig y el estado de la porción epitelial en el extremo de la raíz. Si persiste la vaina de Hertwig se producirá dentina irregular y la invaginación del parodonto en el conducto, con depósito de cemento sobre las paredes del mismo, lo cual forma el extremo apical de la raíz.

En los dientes con formación apical incompleta cuando el estado de la pulpa es favorable, se prefiere la pulpotomía a la pulpectomía para que continúe la formación radicular. Si esto sucede, indica que existe tejido pulpar vital en el área. En los casos en que un diente joven permanente ha sufrido desvitalización pulpar y necrosis antes del desarrollo normal apical, es posible estimular el suficiente crecimiento, por medio de un procedimiento de inducción radicular para lograr la consumación del ápice.

Se ha demostrado que un diente puede continuar su desarrollo cuando se restituyen las condiciones normales, pero si se actúa quirúrgicamente, es difícil cirugía con obturación a retro de amalgama, existen muchas posibilidades que durante las maniobras se eliminen las células y tejidos responsables del crecimiento perdiendo toda posibilidad de que continúe el proceso de maduración.

En la terapia endodóntica la porción apical del conducto radicular será instrumentada considerablemente corta con respecto al ápice y la obturación no



deberá ser forzada hacia el tejido vital. Los principios del tratamiento se basan en el hecho de que la inflamación está presente, remover tanto tejido inflamado como sea posible y obliterar solamente la porción media y coronal del conducto con el material de obturación.

La complementación del ápice dental mantiene estricta relación con diferentes factores como son: grado de desenvolvimiento de la raíz del diente, condiciones de la pulpa dental y tejidos periapicales en el momento de la intervención quirúrgica y tipo de material empleado en la obturación del conducto radicular. En el caso de dientes con pulpa necrótica y lesión periapical, la instrumentación deberá realizarse hacia apical hasta que el tejido granulomatoso vital se encuentre con el instrumento y la obturación deberá efectuarse corta con respecto al ápice dentario.

Nygaard Ostby ha informado que la inducción de un coágulo sanguíneo en los conductos radiculares aumenta la reparación. Antes de obturar el conducto recomienda que se desgare con una lima el tejido granulomatoso periapical hasta producir la hemorragia y luego se obtura con un material reabsorbible. Este tratamiento ha sido favorable para el desarrollo posterior del ápice.(55)

Torneck y col. en 1970 investigaron histológicamente el resultado de distintas intervenciones en dientes jóvenes de monos con ápices incompletamente formados. Extirpada la pulpa totalmente y obturada la cavidad coronaria con amalgama, se comprobó que la raíz continuaba su formación aunque irregularmente y el hueso alveolar mostraba tendencia a crecer a través del foramen apical. Al efectuar la pulpectomía y dejar los conductos abiertos al medio oral, se encontró un intento irregular y limitado de formación apical a pesar de la inflamación periapical y de la pulpa residual. Finalmente, los dientes que se dejaron abiertos al medio bucal y después se realizó el tratamiento utilizando sustancias antisépticas, mostraron una menor formación apical de hueso, cemento y dentina. Esto se debió a la acción irritante de las sustancias antisépticas.

Frank en 1966 reportó una técnica de inducción radicular para lograr el cierre del ápice. Esta técnica consiste en limpiar cuidadosamente el conducto y limar hasta la mitad de su longitud, luego se aplica una curación de Paramonoclorofenol alcanforado con Hidróxido de calcio y se coloca una restauración adecuada para sellar el conducto. Si resulta el procedimiento, pasado un tiempo se observará la terminación apical entonces se vuelve a entrar al conducto para eliminar la pasta y colocar una obturación más adecuada.

En 1977 England y col. realizaron un estudio en dientes permanentes con -

ápices inmaduros de 7 perros jóvenes. Unos conductos se dejaron abiertos al me di o ambiente y otros se sellaron con Cavit. No se utilizó ningún medicamento - dentro del conducto para estimular la apexificación. Después de un tiempo, los resultados mostraron que el cierre apical ocurrió tanto en los conductos abier to s como en los cerrados, aunque fué más favorable en los primeros.

La explicación para estos resultados fué la siguiente: Cuando la pulpa y- los tejidos periapicales son colapsados y lastimados, se forma un exudado puru lento y al dejar el conducto abierto se establece una vía para el drenaje. --- Cuando esta vía se obstruye, es posible que el exudado se acumule en el conduc to y en la región periapical lo que impide su reparación y por lo tanto se re- trasa la apexificación.

Los resultados histopatológicos mostraron que las características morfoló gicas del material calcificado fueron similares a las del cemento celular, pe- ro mostraba mayor porosidad. No ocurrió un cierre completo y no se observó la- cubierta epitelial de Hertwig. Como el cierre se observó en ambos grupos, se - demuestra que no es necesario colocar algún medicamento que estimule el cierre apical, solamente debe realizarse una buena limpieza y desinfección de los con ductos. (56)

Al realizar un tratamiento de pulpectomía deberán tomarse en cuenta va--- rios puntos importantes como son:

- No penetrar más allá del foramen apical o supuesto foramen, al trabajar los- conductos.
- Deberá utilizarse un material reabsorbible para la obturación.
- El material se debe introducir presionando ligeramente para no sobreobturar.

Definitivamente están de acuerdo los autores en NO utilizar un material - que no se reabsorba fácilmente para la obturación y actualmente existe una con tro vers ia en el uso de 2 cementos comunes que son: Hidróxido de calcio y Oxido de zinc y eugenol, por lo que se describirán más detalladamente.

#### A) HIDROXIDO DE CALCIO.

El Hidróxido de calcio es un cemento medicado que posee una alta alcalini- dad (12.8). Tiene ciertas propiedades biológicas como aumentar la densidad y - dureza de la dentina y estimular la actividad odontoblástica para la formación de un puente dentinario. (57) El hidróxido de calcio tiene varias presentacio--- nes: Un polvo que se mezcla con agua destilada en su forma más pura. Suspen---

sión de hidróxido de calcio en metilcelulosa. Hidróxido de calcio con resinas seleccionadas que hacen la mezcla más resistente y que se fije más rápido. Se le han atribuido al hidróxido de calcio propiedades como un sellado completo y terminar la formación apical de la raíz. (Ver figura 8)

En 1930 Hermann mostró que el hidróxido de calcio estimuló la formación de nueva dentina cuando se colocó en contacto con el tejido pulpar humano. Desde entonces, otros investigadores han observado curación pulpar por medio de la formación de nueva dentina en respuesta al uso de hidróxido de calcio en terapia pulpar vital.

Dulewski en 1971 después de utilizar la mezcla de hidróxido de calcio no encontró una continuación de desarrollo normal de las raíces, pero sí ciertas características de reparación en los ápices por actividad de los tejidos periapicales formando un tejido calcificado e identificado como Osteodentina. No se observó la capa de Hertwig por lo que la reparación apical en opinión de Dulewski ocurrió independientemente de esta parte.

En 1971 también, Holland y col. trataron con hidróxido de calcio conductos de dientes de canes con rizogénesis incompleta; y los resultados mostraron que casi siempre ocurre presencia de tejido duro aislando el material obturador del tejido conjuntivo laxo subyacente siendo común la ausencia de infiltrado inflamatorio. La barrera de tejido duro que se extiende de una pared de dentina a otra, está constituida por cemento o dentina y se localiza de 1 a 4 mm. del ápice dental. Cuando está formada por dentina ocurre aposición lateral de ésta quedando una comun-icación entre los tejidos periapicales y el tejido conjuntivo laxo. Cuando la barrera es de cemento, hay aposición también lateral, pero el ápice permanece más abierto. En la mayoría de los casos el crecimiento de la raíz se da a expensas de la aposición de cemento.

Los resultados de este análisis permitieron describir el proceso de reparación que es el siguiente: A los 2 días se observan granulaciones en la superficie de todos los remanentes pulpares. Parte de este remanente siempre está necrosado y hay un límite nítido entre el área de necrosis y el remanente pulpar vital. También se encuentra un leve infiltrado inflamatorio con presencia de fibrocitos, neutrófilos, linfocitos y macrófagos. Rraramente el cemento presenta áreas de necrosis o reabsorción.

Después de 7 días la zona de necrosis no muestra alteraciones morfológi--cas. En el ligamento parodontal hay proliferación celular y sólo ocasionalmen--te se encuentran linfocitos y macrófagos. Se nota en algunas partes del tejido

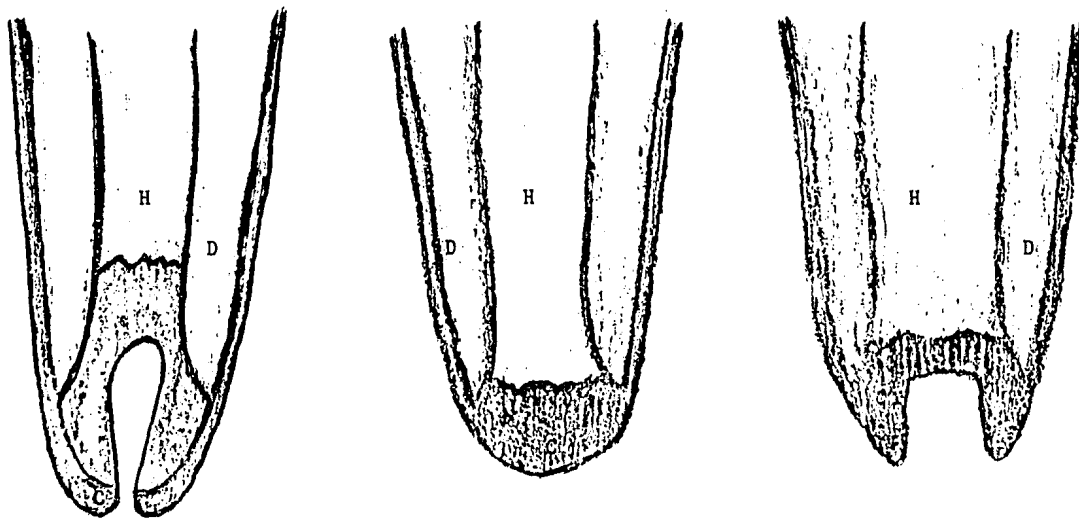


Fig. 8.- Diferentes formas en que la reparación puede ocurrir en dientes con rizogénesis incompleta  
H - Hidróxido de calcio. D - Dentina. C - Cemento.

óseo actividad osteoclástica mientras hay neoformación. Las granulaciones presentes constituyen una barrera de tejido duro que se interpone entre la zona de necrosis y la porción vital del remanente pulpar con apariencia morfológica de cemento, esta barrera presenta un grosor bastante variable.(58)

En un estudio reciente realizado por Seymour en 1984, mostró que el hidróxido de calcio forma un puente dentinario y cierre apical. El puente se forma por la irritación que produce sobre los odontoblastos para el depósito dentinario.(59)

Hendry y col. en 1982 compararon el hidróxido de calcio con el óxido de zinc y eugenol como materiales obturadores. Los resultados fueron a favor del hidróxido de calcio ya que causó menor inflamación, resorción y más aposición de tejido duro.(60)

Finalmente en 1982 Herbert Smith y col. realizaron una investigación con Calcitonina, una hormona regulada con Calcio que afecta la formación y resorción de hueso. La síntesis y secreción de Calcitonina está regulada por la concentración de calcio en plasma, por un mecanismo de retroalimentación.

El objetivo de esta investigación fué determinar qué efecto, si es que -- hay alguno, puede tener la calcitonina sobre la pulpa dental y los resultados se compararon con el Hidróxido de calcio.

Con los resultados obtenidos, se concluyó que ambos medicamentos pueden ser usados efectivamente como agentes para estimular la producción de dentina. Sin embargo, la calcitonina proporciona un tejido cicatrizal fibroso denso y provoca hiperemia pulpar.(61)

#### B) OXIDO DE ZINC Y EUGENOL.

Es un cemento medicado debido a que su pH es casi neutro; y tiene varias aplicaciones debido a sus propiedades que son: astringencia, sedación, antiseptia y quelación. Al mezclar el polvo de óxido de zinc con el eugenol, se forman cristales alargados de eugenolato.

El uso de óxido de zinc y eugenol en procedimientos de cierre apical es controversial. Weiss y Bjorvat en 1970 mostraron que la formación del puente sobre la pulpa expuesta después de colocar óxido de zinc y eugenol, se inhibe en los dientes de mono. Sin embargo, Tronstad y Mjor en 1972 lograron resultados más positivos cuando sellaron dientes también de monos.

Holland & Leonardo en 1968 en un análisis histológico de complementación-

apical, notó aposición exclusiva de cemento y presencia después de 2 años, de un tejido conjuntivo con intenso infiltrado inflamatorio de naturaleza crónica que se extendía del material obturador hasta los tejidos periapicales.

Muruzábal y Erausquin en 1970 realizaron una técnica de obturación con -- distintos materiales y encontraron que el óxido de zinc y eugenol resultó alta mente irritante para los tejidos periapicales, causando necrosis del hueso y - cemento.

En el estudio hecho por Seymour en 1984, se observó un puente dentinario- con espesor de 0.5 a 1 mm. No hubo inflamación y el resultado fué favorable, - sólo que el puente dentinario fué más delgado. No se estableció una relación - entre el espesor del puente y el proceso de apexificación.(62)

Por último Zander y Glass estudiaron la reparación de pulpas expuestas en respuesta a la aplicación de cemento de óxido de zinc y eugenol. Ellos observa ron una reacción inflamatoria crónica que persistió después de la aplicación - del cemento aunque las pulpas remanentes eran vitales.

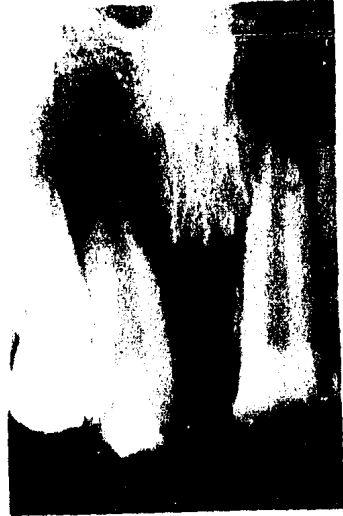#### NOTAS:

- (53) Oscar A. Maisto. Op. cit. Pág. 326
- (54) Oswaldo G. Martínez. Loc. cit.
- (55) Samuel Seltzer. Op. cit. Pág. 331
- (56) Artículos científicos. "Noninduced apical closure in immature roots of dog's teeth". Journal of Endodontics. (Nov 1977) V.3 No11. Pág. 411
- (57) Anthony, Donald R. et. al. "The effect of three vehicles on the pH of - calcium hydroxide". Oral surgery, Oral medicine and Oral pathology. -- V.54 No5 (Nov 1982) Pág.560
- (58) Vicente Z. Preciado. Op. cit. Pág. 239
- (59) Friedman Seymour and Stony Brook. Loc. cit.
- (60) Hendry A. John et. al. "Comparison of calcium hydroxide and zinc oxide - and eugenol pulpectomies in primary teeth of dogs". Oral surgery, Oral medicine and Oral pathology. V.54 No 4 (Oct 1982) Pág.445

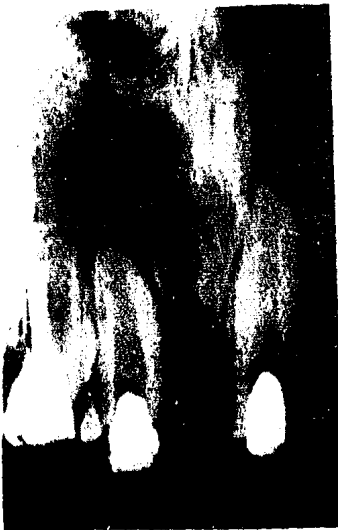- (61) Smith S. Herbert et. al. "Histologic study of pulp capping in rat molars using calcitonin". Oral surgery, Oral medicine and Oral pathology. --- V.53 No 3 (Marzo 1982) Pá. 311
- (62) Friedman Seymour and Stony Brook. Loc cit.



Dientes con rizogénesis incompleta y lesión periapical



Se prepararon los conductos y se obturaron con Hidróxido de Calcio.



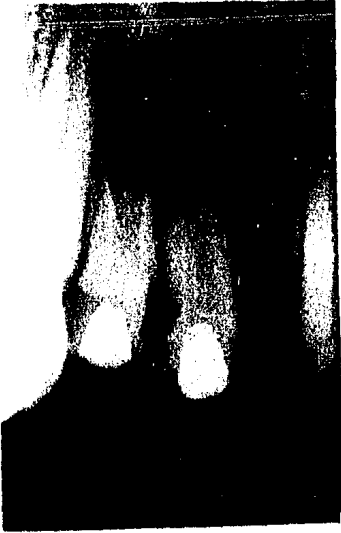Se observaron cada 3 meses.



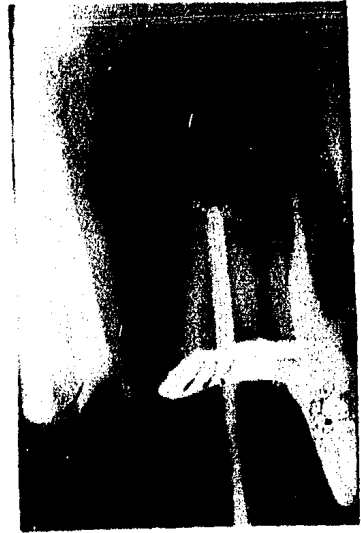Control radiográfico un año después con Hidróxido de Calcio.

Fig. 9.- Un caso clínico de dientes con rizogénesis incompleta, los cuales se obturaron temporalmente con Hidróxido de Calcio para es-

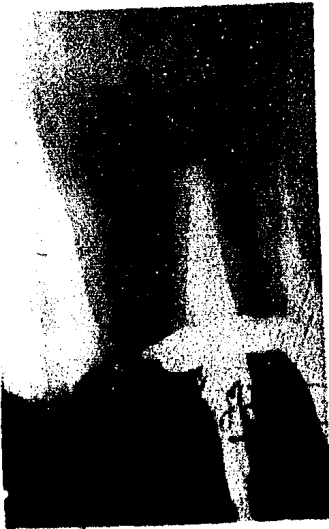



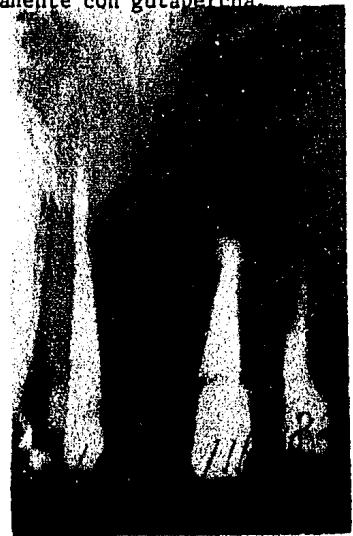Control 2 años después, el hi  
dróxido de calcio estimuló la  
apexificación y desapareció -  
la lesión.



3 años después el foramen es  
más estrecho, entonces se ob  
turan los conductos en forma  
permanente con gutapercha.



En este momento casi no hay-  
peligro de sobreobturar.



Tratamiento de conductos ter  
minado en forma permanente.

timular la apexificación y después se obturaron definitivamente con pun-  
tas de gutapercha. (Cortesía de la Dra. Esponda)

## CAPITULO XI

### IMPORTANCIA DE LA DESOBTURACION SOBRE EL SELLADO APICAL

Luks menciona que no importa la técnica seguida en la preparación del con ducto radicular, ya que la reparación periapical se juzga por el aspecto del - material de obturación y la manera en que el conducto haya sido obliterado en todas sus dimensiones. (63)

Como ya se ha expuesto anteriormente, la obturación del conducto radicu-- lar juega un papel muy importante en la reparación del tejido periapical. Mien-- tras mejor sellado esté el foramen apical más rápido se producirá la repara-- ción, siempre y cuando no exista ningún factor que la interfiera. Es importan-- te también recordar el límite ideal de la obturación. Ya se especificó que el-- límite adecuado es la unión Cemento-Dentina-Conducto y es primordial conservar ese nivel aún después de la rehabilitación completa del diente.

Un diente al que se le haya practicado un tratamiento de pulpectomía, aun que esté asintomático y se haya producido una reparación clínica y radiográfi-- ca, no estará totalmente rehabilitado si no se le hace una restauración apro-- piada que le devuelva su resistencia a las fuerzas oclusales normales y su for ma original. Generalmente la restauración consiste en un Perno-muñon colado -- que le va a dar mayor resistencia y estabilidad y que abarca gran parte del -- conducto radicular.

La preparación para el Perno-muñon implica la remoción del material obtu-- rante a un nivel que proporcione estabilidad y retención, pero que al mismo -- tiempo mantenga la integridad del sellado apical.

Maisto (1979) define la desobturación como la eliminación luego de un -- tiempo de realizado el tratamiento, del material de relleno colocado en el con ducto. Esta desobturación puede ser parcial cuando se va a preparar el conducto para recibir un perno, o total cuando por ciertas circunstancias se debe reha-- cer el tratamiento.

Si la desobturación es parcial, el nivel para desobturar el conducto equi-- vale a un tanto y medio de la longitud que va a soportar, es decir, aproxima-- damente  $3/4$  partes de la conductometría real del conducto. En raíces enanas sola-- mente la longitud que va a soportar.

Por lo general, el material obturador es la gutapercha con algún cemento-- sellador, por lo que nos vamos a enfocar a ella.

Lasala señala que la restauración puede hacerse de una a dos semanas después de la obturación del conducto, siempre que esté asintomático.

Varios autores se han dedicado al estudio de la desobturación y su efecto sobre el sellado apical, utilizando diferentes métodos de desobturación. Así tenemos que Zeigler en 1965 señaló una técnica autorradiográfica para evaluar el resultado de la desobturación empleando instrumentos de rotación cortantes, sobre el sellado del material obturador.

Neagley en 1960 realizó un estudio a base de teñido mostrando los efectos de colocar diferentes cantidades de gutapercha condensada lateralmente, gutapercha caliente, conos de plata seccionados y amalgama retrógrada. Los resultados mostraron que las desobturaciones en la gutapercha condensada lateralmente no causaron ninguna filtración del material hacia el tejido periapical, mientras con la gutapercha caliente se halló una leve filtración y con los conos de plata y la amalgama retrógrada se alcanzó una excesiva filtración.

Schnell en 1978 probó el efecto de remover inmediatamente (antes que el sellador endureciera) la gutapercha con instrumentos calientes, en dientes obturados con la técnica de cloropercha. El no halló ninguna diferencia entre los grupos control y experimental.

Los métodos y el tiempo para remover la gutapercha para la colocación de pernos, son variados y algunos se basan en criterios empíricos. Sin embargo, se han hecho investigaciones que nos pueden aclarar cuál es el mejor método y el tiempo adecuado cuyas bases están bien apoyadas.

Dickey y col. en 1982 realizaron un estudio para evaluar el efecto sobre el sellado apical removiendo la gutapercha con fresas de Peezo y sustancias disolventes inmediatamente después, y una semana después de la obturación. Se destinaron 60 dientes separados en 3 grupos:

- En el primer grupo se usaron fresas de Peezo para desobturar el conducto.
- En el segundo grupo se utilizó cloroformo y limas tipo K.
- El tercer grupo no se preparó para recibir poste y se tomó como grupo control.

Los dientes se obturaron con gutapercha y cemento de óxido de zinc y eugenol, por condensación lateral. Se tomaron radiografías después de la preparación para el poste para obtener la profundidad precisa; y se utilizaron autorradiografías para estudiar la filtración del material obturante hacia el tejido periapical después de la desobturación del mismo.

Los resultados mostraron filtración apical en el grupo donde se removió -

la gutapercha inmediatamente después de la obturación; y no se observó filtración cuando la desobturación fué retrasada una semana para permitir que el sellador endureciera. (64)

Se debe aclarar que el material obturante filtrado, va a ser el cemento - sellador y no la gutapercha, ya que ésta debe ajustar en el tercio apical y no sobrepasar el foramen porque causaría sobreobturación. En cambio el cemento es un material de consistencia fluida que fácilmente se puede impulsar hacia el - tejido periapical si no se espera que endurezca.

H. Kwan y W. Harrington en 1981 realizaron un estudio sobre el sellado apical comparando los resultados de dos técnicas distintas para desobturar un - conducto inmediatamente después de la obturación del mismo.

Se requirieron un total de 121 dientes que fueron examinados in vitro, pa - ra determinar si la desobturación tiene un efecto sobre el sellado apical con:

- Empacadores y limas calientes
- Fresas Gates-Glidden

Los dientes preparados fueron centrifugados con tinta India, descalcifica - dos y purificados. El grado de penetración de la tinta fué registrada y se com - pararon con un grupo control, el cual no se desobturó.

Los resultados indicaron que el grupo trabajado con las fresas Gates-Gli - dden presentaron la menor filtración del material, incluso menor que el grupo - control. Esto puede deberse tal vez, a la presión ejercida por el movimiento y fricción de la fresa para condensar más la gutapercha y producir así sellado - apical.

La diferencia de filtración del material entre el grupo que se trabajó -- con empacadores y limas calientes, y el grupo control fué mínima. El grado de - filtración apical no se relacionó con la longitud del remanente de gutapercha - después de la desobturación ya que se utilizaron remanentes de distintos tama - ños. (65)

En cuanto a las puntas de plata, la desobturación parcial del conducto re - sulta un poco más compleja porque es difícil desgastarlas.

Una técnica reciente que se utiliza bastante para desobturar conductos -- con puntas de gutapercha consiste en:

- Se hace un nicho sobre la gutapercha con un instrumentos de mano, como un ex - cavador para eliminar la mayor cantidad posible de gutapercha.
- Se moja una torunda de algodón en un disolvente de gutapercha como el xilol, cloroformo o eucaliptol y se lleva al conducto dejándolo unos instantes para

que actúe.

- Se desobtura con un excavador o con las fresas Gates-Glidden cuidando de no desviarse.
- Se coloca nuevamente disolvente y se repite la operación hasta alcanzar la profundidad deseada.

Capurro Gómez (1975) emplea una técnica para desobturar conductos que tengan puntas de plata y consiste en: Utilizar fresas cilíndricas de acero de tallo extralargo con un diámetro ligeramente mayor que el del cono a desgastar. Con esta fresa se desgasta lentamente el cono con una pequeñísima cantidad periférica de dentina, hasta llegar al límite determinado. Sin embargo, para el operador que no tenga la habilidad suficiente, se corre el riesgo de perforar el conducto. Ocasionalmente se llegan a sacar las puntas de un solo intento.

Otra técnica para desobturar estos conductos consiste en: Aplicar xilol o cloroformo para abandar el cemento que fija el cono de plata. Después con -- una fresa pequeña redonda se introduce a lo largo del cono para ir desobturando poco a poco, pero el problema es no desviarse del conducto porque otra vez causaría una perforación.

Hasta el momento las investigaciones hechas por varios autores utilizando sustancias colorantes o radiactivas, señalan que todos los materiales presentan filtración entre las paredes del conducto y el material de obturación del mismo, aún cuando aparentemente haya un buen sellado apical, pero esto no necesariamente conduce a un fracaso del tratamiento. En la práctica ordinaria lo más adecuado es mantener el tercio apical de la punta de gúta-percha o de plata en el lugar que se destinó dentro del conducto, donde no esté corto ni sobreobture el ápice y además evitar su desalojo.

Recientemente se han experimentado técnicas de obturación que solamente sellen y obturen el tercio apical del conducto para evitar una desobturación posterior y se han observado resultados satisfactorios pero aún así se necesitan más investigaciones.

#### NOTAS:

- (53) Oscar A. Maisto. Op. cit. Pág. 326
- (54) Oswaldo G. Martínez. Loc. cit.
- (55) Samuel Seltzer Op. cit. Pág. 331
- (56) Artículos científicos. "Noninduced apical closure in immature roots of dog's teeth". Journal of Endodontics. (Nov 1977) V. 3 Noll. Pág.411.

## CONCLUSION

La esencia de la terapia endodóntica estriba principalmen---  
te en el tratamiento correcto de la lesión, tomando en cuenta los  
factores físicos, químicos y biológicos que la alteran. Es evidente  
que dicho tratamiento debe estar precedido de un buen diagnós-  
tico que ayude a establecer la terapia.

La capacidad biológica de reparación es peculiar de cada pa-  
ciente, pues algunos tienen excelentes defensas orgánicas mien---  
tras que otros no. Por lo mismo, es preferible evitar lo más posible  
irritar los tejidos que rodean al diente, así como estimular-  
todos los factores que pueden contribuir a un mayor porcentaje de  
éxito. Uno de ellos es la obturación del conducto hasta el límite  
ideal que es la unión C-D-C.

Con los conocimientos adquiridos al concluir este trabajo, -  
espero puedan ayudar a explicar en parte, por qué se producen fracasos  
endodónticos en un tratamiento de conductos aparentemente -  
correctos.

## BIBLIOGRAFIA

### LIBROS:

- 1.- BOYD, William. Compendio de Anatomía Patológica. 8 ed. Buenos Aires 1979. Ed. El Ateneo. Págs. 63-67
- 2.- COHEN, Stephen y C. Burns, Richard. Endodoncia. Los caminos de la pulpa. Buenos Aires 1979. Ed. Intermédica. Págs. 203-289
- 3.- FINN, B. Sidney. Odontología Pediátrica. 4 ed. México 1983 Ed. Interamericana. Págs. 179-198
- 4.- GOLDBERG, Fernando. Materiales y técnicas de obturación Endodontica. Buenos Aires 1982. Ed. Mundi SAIC y F. Págs. 277-316
- 5.- GROSSMAN, Louis I. Práctica Endodontica. 3 ed. en castellano-- Buenos Aires 1973 Ed. Mundi SAIC y F. Págs. 270-320
- 6.- HAM, Arthur W. Tratado de Histología. 7 ed. México 1979. Ed. - Interamericana. Págs. 190-205 y 589-603
- 7.- INGLE Ide, John y Beveridge, Edward. Endodoncia. 2 ed. México-1979 . Ed. Interamericana. Págs. 421-425
- 8.- KUTTLER, Yuri. Fundamentos de Endometeendodoncia práctica. 2 ed. México 1980. Ed. Francisco Mendez Oteo. Págs. 5-10
- 9.- LASALA, Angel. Endodoncia. 3 ed. Barcelona 1979. Ed. Salvat -- Págs. 571-580

- 10.- LEAL, M.R. Leonardo y J.M. Ariano Penteadó S.D. Endodoncia.- Tratamiento de los conductos radiculares. Buenos Aires --- 1983. Ed. Médica Panamericana. Págs. 320-347
- 11.- MAISTO, Oscar A. Endodoncia. 3 ed. Buenos Aires 1975. Ed. Mundo SAIC y F. Págs. 283-288
- 12.- PEREZ, Tamayo R. Principios de Patología. México 1959. Ed. --- Prensa Médica Mexicana Págs. 210-255
- 13.- PRECIADO, Z. Vicente. Manual de Endodoncia. Guía Clínica. 3 - ed. , Ed. Cuellar Págs. 210-244
- 14.- ROBINS, L. Stanley. Patología Estructural y Funcional. en español. México 1975 Ed. Interamericana. Págs. 88-95
- 15.- SELTZER, Samuel. Endodoncia. Consideraciones Biológicas en -- los procedimientos Endodónticos. Buenos Aires 1979. Ed. Mundo SAIC y F. Págs. 323-380
- 16.- SICHER, Harry. Orban Histología y Embriología Bucales. 4 ed.- México 1981. Prensa Médica Mexicana. Págs. 126-145
- 17.- WHEELER, C. Russell. Anatomía Dental, Fisiología y Oclusión.- 5 ed. México 1979. Ed. Interamericana. Págs. 21-32



ARTICULOS:

- 18.- ANTHONY, Donald R. et. al. "The effect of three vehicles on the pH of calcium hydroxide". Oral surgery, oral medicine and oral pathology. V.54 No5 (Nov 1982) pp. 560-565
- 19.- ARTICULOS CIENTIFICOS. "Noninduced apical closure in immature roots of dog's teeth". Journal of endodontics. V.3 Noll (Nov 1977) pp. 411-416
- 20.- C.K., Jew Ronald et. al. "A Histologic evaluation of periodontal tissues adjacent to root perforations filled with Cavit". Oral surgery, oral medicine and oral pathology. --- V.54 Noll (Julio 1982) pp. 445-450
- 21.- DICKEY, David et. al. "Effect of post space preparation in apical seal". Journal of endodontics. V.8 No8 (Agosto ---- 1982) pp. 351-354
- 22.- E., Nicholls. "Endodontic treatment during root formation". International Dental Journal. V.31 Noll (Marzo 1981) --- pp. 49-59
- 23.- H. Kwan, Edmund and Gerald W. Harrington. "The effect of immediate post preparation on apical seal". Journal of endodontics. V.7 No7 (Julio 1981) pp. 325-329
- 24.- HADZIOMERAGIC, Maid. "Tratamiento del ápice en endodoncias de dientes vitales". Ed. Quintaesencia en español. V.4 No2 (Marzo 1982) pp. 113-118
- 25.- HENDRY A. John et. al. "Comparison of calcium hydroxide and zinc oxide and eugenol pulpectomies in primary teeth of dogs". Oral surgery, oral medicine and oral pathology. --- V.54 No4 (Oct 1982) pp.445-450

- 26.- HOLLAND R. et. al. "The effect of the filling material in -- the tissue reactions following apical plugging of the root canal with dentin chips". Oral surgery, oral medicine and oral pathology. V.55 No4 (Abril 1983) pp. 398-410
- 27.- HOLLAND R. De Souza V. et. al. "Tissue reactions following - apical plugging of the root canal with infected dentin --- chips". Oral surgery, oral medicine and oral pathology. -- V.49 No4 (Abril 1980) pp. 366-369
- 28.- LANGELAND, Kaare et. al. "Intraosseus implantation for biological evaluation of endodontic materials". Journal of endodontics. V.7 No6 (Junio 1981) pp. 253-263
- 29.- LEVY G. et. al. "Anatomopathological results following penetration of a ZOE/ Trioximethylene paste into the periapical tissue". Revue d' Odontostomatol. V.11 No2 (Mar-Apr. - 1981) pp. 139-145
- 30.- LODTER P. et. al. "Histological and radiographic aspects of the periapex". Revue d' Odonto Stomatologie.V.12 No2 (Mar-Apr. 1983) pp. 113-125
- 31.- MALOOLEY, J. et. al. "Response of periapical pathosis to endodontic treatment in monkeys". Oral surgery, oral medicine and oral pathology. V.47 No6 (Junio 1979) pp. 545-554
- 32.- MARTINEZ, G. Oswaldo. "Inducción del cierre apical en dientes sin vitalidad pulpar". Endodoncia. Caracas, Venezuela. V.2 No 3-4 (Sep-Dic 1979) pp. 13-20
- 33.- OSWALD J. Robert et. al. "Periapical response to dentin fillings". Oral surgery, oral medicine and oral pathology. - V.49 No4 (Abril 1980) pp. 344-354

- 34.- PETERSSON, Kerstin et. al. "Clinical experience with the use of dentine chip in pulpectomies". International Endodontic Journal. V.15 No4 (Abril 1982) pp. 161-167
- 35.- POLSON, A. et. al. "Factors influencing periodontal repair - and regeneration". Journal of Periodontology. V.53 No10 -- (Oct 1982) pp. 617-625
- 36.- SEYMOUR, Friedman and Stony Brook. "Apical closure". Oral -- surgery, oral medicine and oral pathology. . V.58 No1 (Julio 1984) pp. 94-97
- 37.- SIMON, M. P.J. Van Mullem et. al. "Hard tissue resorption and deposition after preparation and disinfection of the root-canal". Oral surgery, oral medicine and oral pathology. - V.56 No4 (Oct 1983) pp. 421-424
- 38.- SMITH S. Herbert et. al. "Histologic study of pulp capping - in rat molars using calcitonin". Oral surgery, oral medicine and oral pathology. V.53 No3 (Marzo 1982) pp. 311-316
- 39.- TANZILLI, John P. et. al. "The reaction of rat connective tissue to polyethylene tube implants filled with Hydron or - guttapercha". Oral surgery, oral medicine and oral pathology. V.55 No5 (Junio 1983) pp. 507-511
- 40.- T.R. Pitt Ford. "Relation between seal of root fillings and-tissue response". Oral surgery, oral medicine and oral pathology. V.55 No3 (Marzo 1983) pp. 291-293
- 41.- VAN Mullen, et. al. "Hard-tissue resorption and deposition - after endodontic instrumentation". Oral surgery, oral medicine and oral pathology. V.49 No6 (Junio 1980) pp.544-548

- 42.- URBAN, Allard et. al. "Inflammatory reaction in the apical - area of pulpectomized and sterile root canals in dogs". -- Oral surgery, oral medicine and oral pathology. V.48 No5 - (Nov 1979) pp. 463-466
- 43.- WEMES J.C. et. al. "Histologic evaluation of the effect of - formocresol and glutaraldehyde on the periapical tissues - after endodontic treatment". Oral surgery, oral medicine - and oral pathology. V. 54 No3 (Sept 1982) pp. 329-331
- 44.- YUSUF, H. "The significance of the presence of foreign material periapically as a cause of failure of root treatment". Oral surgery, oral medicine and oral pathology. V.54 No5 - (Nov 1982) pp. 566-574
- 45.- SZAJKIS, S. and Tagger, M. "Periapical healing in spite of - incomplete root canal debridement and filling". Journal of endodontics. V.9 No5 (Mayo 1983) pp. 203-209.