



**UNIVERSIDAD NACIONAL AUTONOMA DE MEXICO**

**FACULTAD DE ODONTOLOGIA**

**QUISTES BUCALES**

**T E S I S**

**QUE PARA OBTENER EL TITULO DE:  
CIRUJANO DENTISTA**

**P R E S E N T A :**

**HUGO ANTONIO ARELLANO LOPEZ**

**MEXICO, D. F.**

**1985**



Universidad Nacional  
Autónoma de México



## **UNAM – Dirección General de Bibliotecas Tesis Digitales Restricciones de uso**

### **DERECHOS RESERVADOS © PROHIBIDA SU REPRODUCCIÓN TOTAL O PARCIAL**

Todo el material contenido en esta tesis está protegido por la Ley Federal del Derecho de Autor (LFDA) de los Estados Unidos Mexicanos (México).

El uso de imágenes, fragmentos de videos, y demás material que sea objeto de protección de los derechos de autor, será exclusivamente para fines educativos e informativos y deberá citar la fuente donde la obtuvo mencionando el autor o autores. Cualquier uso distinto como el lucro, reproducción, edición o modificación, será perseguido y sancionado por el respectivo titular de los Derechos de Autor.

I N D I C E

Hipótesis.....9  
Fundamentación del tema.....10  
Introducción.....11  
Capítulo I.....13  
    Concepto de Quiste.....14  
    Clasificación de Quistes.....15  
    Características generales del Quiste...17  
Capítulo II.....22  
    Quiste Primordial.....23  
    Características clínicas.....23  
    Características radiológicas.....23  
    Características histológicas.....24  
    Diagnóstico.....24  
    Diagnóstico diferencial.....24  
    Tratamiento.....24  
    Pronóstico.....25  
Capítulo III.....26  
    Quiste Dentífero Folicular.....27  
    Características clínicas.....27  
    Características radiológicas.....27  
    Características histológicas.....28  
    Diagnóstico.....28  
    Diagnóstico diferencial.....28  
    Tratamiento.....28  
    Pronóstico.....28

Capítulo IV.....	29
Queratoquiste.....	30
Características clínicas.....	30
Características radiológicas.....	30
Características histológicas.....	31
Diagnóstico.....	31
Diagnóstico diferencial.....	31
Tratamiento.....	32
Pronóstico.....	32
A) Síndrome de Gorlin-Goltz.....	32
Capítulo V.....	34
Quiste Radicular Periapical.....	35
Características clínicas.....	35
Características radiológicas.....	35
Características histológicas.....	35
Diagnóstico.....	36
Diagnóstico diferencial.....	36
Tratamiento.....	37
Pronóstico.....	37
Capítulo VI.....	38
Quiste Residual.....	39
Características clínicas.....	39
Características radiológicas.....	40
Características histológicas.....	40
Diagnóstico.....	40
Diagnóstico diferencial.....	40
Tratamiento.....	40
Pronóstico.....	40

Capítulo VII.....	42
Quiste Periodontal Lateral.....	43
Características clínicas.....	43
Características radiológicas.....	43
Características histológicas.....	43
Diagnóstico.....	44
Diagnóstico diferencial.....	44
Tratamiento.....	44
Pronóstico.....	44
Capítulo VIII.....	46
Quiste Gingival del Adulto.....	47
Características clínicas.....	47
Características radiológicas.....	47
Características histológicas.....	47
Diagnóstico.....	48
Diagnóstico diferencial.....	48
Tratamiento.....	48
Pronóstico.....	48
Capítulo IX.....	49
Quiste Gingival del Recien Nacido.....	50
Características clínicas.....	50
Características radiológicas.....	50
Características histológicas.....	50
Diagnóstico.....	51
Tratamiento.....	51
Pronóstico.....	51
Capítulo X.....	52
Quiste Palatino Medio.....	53

Características clínicas.....	53
Características radiológicas.....	53
Características histológicas.....	54
Diagnóstico.....	54
Diagnóstico diferencial.....	54
Tratamiento.....	54
Pronóstico.....	54
Capítulo XI.....	55
Quiste Medio Mandibular.....	56
Características clínicas.....	56
Características radiológicas.....	56
Características histológicas.....	56
Diagnóstico.....	56
Diagnóstico diferencial.....	57
Tratamiento.....	57
Pronóstico.....	57
Capítulo XII.....	58
Quiste Globulomaxilar.....	59
Características clínicas.....	59
Características radiológicas.....	59
Características histológicas.....	59
Diagnóstico.....	60
Tratamiento.....	60
Pronóstico.....	60
Capítulo XIII.....	62
Quiste Nasopalveolar o Quiste de Klestad	63
Características clínicas.....	63
Características radiológicas.....	63

Características histológicas.....63

Diagnóstico.....64

Diagnóstico diferencial.....64

Tratamiento.....64

Pronóstico.....64

Capítulo XIV.....66

    Quieste Nasopalatino.....67

    Características clínicas.....67

    Características radiológicas.....67

    Características histológicas.....67

    Diagnóstico.....68

    Tratamiento.....68

    Pronóstico.....68

Capítulo XV.....69

    Quieste del Conducto Tirogloso.....70

    Características clínicas.....70

    Características radiológicas.....70

    Características histológicas.....70

    Diagnóstico.....71

    Diagnóstico diferencial.....71

    Tratamiento.....71

    Pronóstico.....71

Capítulo XVI.....73

    Quieste Linfoepitelial.....74

    Características clínicas.....74

    Características radiológicas.....74

    Características histológicas.....74

    Diagnóstico.....75

Diagnóstico diferencial.....	75
Tratamiento.....	75
Pronóstico.....	75
Capítulo XVII.....	76
Quieste Dermoide.....	77
Características clínicas.....	77
Características radiológicas.....	77
Características histológicas.....	78
Diagnóstico.....	78
Diagnóstico diferencial.....	78
Tratamiento.....	79
Pronóstico.....	79
Capítulo XVIII.....	80
Quieste Epidermoide.....	81
Características clínicas.....	81
Características radiológicas.....	81
Características histológicas.....	81
Diagnóstico diferencial.....	82
Tratamiento.....	82
Pronóstico.....	82
Capítulo XIX.....	83
Quieste Oseo Aneurismático.....	84
Características clínicas.....	84
Características radiológicas.....	84
Características histológicas.....	85
Diagnóstico.....	85
Diagnóstico diferencial.....	85
Tratamiento.....	86



	Pronóstico.....	86
Capítulo XX.....		87
	Quiste Oseo Traumático.....	88
	Características clínicas.....	88
	Características radiológicas.....	89
	Características histológicas.....	89
	Diagnóstico.....	89
	Diagnóstico diferencial.....	89
	Tratamiento.....	89
	Pronóstico.....	90
Capítulo XXI.....		91
	Quiste Oseo Estático.....	92
	Características clínicas.....	92
	Características radiológicas.....	92
	Características histológicas.....	92
	Diagnóstico.....	93
	Diagnóstico diferencial.....	93
	Tratamiento.....	93
	Pronóstico.....	93
Capítulo XXII.....		94
	Defecto Osteoporotico Focal de Médula - Osea de Maxilares.....	95
	Características clínicas.....	95
	Características radiológicas.....	95
	Características histológicas.....	96
	Diagnóstico.....	96
	Diagnóstico diferencial.....	96
	Tratamiento.....	96

Pronóstico.....	96
Capítulo XXIII.....	97
Mucocele.....	98
Características clínicas.....	98
Características radiológicas.....	98
Características histológicas.....	99
Diagnóstico.....	99
Diagnóstico diferencial.....	99
Tratamiento.....	99
Pronóstico.....	99
Capítulo XXIV.....	101
Ránula.....	102
Características clínicas.....	102
Características histológicas.....	102
Diagnóstico.....	103
Diagnóstico diferencial.....	103
Tratamiento.....	103
Pronóstico.....	103
Capítulo XXV.....	105
Técnicas Quirúrgicas.....	106
Conclusiones.....	114
Bibliografía.....	115

#### H I P O T E S I S .

Los quistes orales son entidades patológicas que se pueden presentar a cualquier edad, sin predilección de sexo, los cuales pueden ser eliminados por medios quirúrgicos.

### FUNDAMENTACION DEL TEMA.

Debido a la información limitada que se proporciona al alumno durante el curso de patología bucal sobre este tema, consideré necesario elaborar un material de apoyo basado en el plan de estudios de la carrera de Cirujano Dentista, con el fin de proporcionar un material exclusivo que dé al alumno un panorama más concreto sobre el diagnóstico y tratamiento de este tipo de entidades patológicas.

## I N T R O D U C C I O N .

La cavidad oral se considera como la principal vía de entrada-para desencadenar una infección, de ahí que todos los que nos relacionamos de alguna manera con la salud, debemos estar conscientes -de que tenemos que enfrentarnos a diferentes patologías bucales dentro de nuestra práctica.

Uno de los principales problemas, y creo que el de mayor importancia al cual nos enfrentamos los cirujanos dentistas, es el que -es menester saber diferenciar entre una y otra enfermedad, y emitir así un diagnóstico correcto, y por lo tanto buscar una terapéutica-específica, con la cual se evitaría el desencadenamiento de los problemas secundarios.

Uno de estos problemas son los quistes, ya que no sabemos diferenciar entre sus características y las de las diferentes patologías bucales, en este trabajo se desarrollarán todas las características que podemos observar para diagnosticarlos correctamente, y elaborar el plan de tratamiento adecuado contra ellos.

Por lo tanto los quistes se observarán como entidades que aunque pueden en un estadio temprano no ser un gran peligro, si se dejan en la cavidad oral logran ocasionar trastornos en el estado general del paciente, ya que al desplazar los tejidos adyacentes a él trastornan las funciones orales del paciente como puede ser el habla, la deglución, etc.

Todo lo mencionado anteriormente puede traer como consecuencia una demanda mayor de gasto en la economía del organismo y pueden, - con el tiempo, transformarse en otra entidad patológica, así como - provocar deformidad facial entre otros problemas más.

## C A P I T U L O I

CONCEPTO DE QUISTE

CLASIFICACION DE QUISTES

CARACTERISTICAS GENERALES DEL QUISTE

## DEFINICION .

El quiste es una lesión que consiste en un saco o espacio anormal que contiene una sustancia líquida o semisólida, que está limitada por un epitelio y encerrada en una cápsula de tejido conjuntivo. Esto se puede ver ya sea en los tejidos blandos o duros de la cavidad oral.



## CLASIFICACION DE QUISTES.

## I.- Quistes odontogénicos:

## a) Quistes foliculares;

- 1.- Quiste primordial.
- 2.- Quiste dentífero folicular.
- 3.- Queratoquiste.

## a) Síndrome de Gorlin-Goltz.

## b) Quistes radiculares:

- 1.- Quiste radicular periápical.
- 2.- Quiste residual.
- 3.- Quiste periodontal lateral.
- 4.- Quiste gingival del adulto.
- 5.- Quiste gingival del recién nacido.

## II.- Quistes no odontogénicos:

## 1.- Quistes mediales:

a) Quiste medio  
maxilar.

b) Quiste medio  
mandibular.

- 2.- Quiste globulomaxilar.
- 3.- Quiste nasoalveolar.
- 4.- Quiste nasopalatino.
- 5.- Quiste del conducto tirogloso.

6.- Quiste linfoepitelial.

7.- Quiste dermoide.

8.- Quiste epidermoide.

III.- Pseudoquistes intraóseos:

1.- Quiste aneurismático.

2.- Quiste traumático.

3.- Quiste óseo estático.

4.- Defecto osteoporótico focal de-  
médula ósea de maxilares.

IV.- Quistes por retención:

1.- Mucoccele.

2.- Ranúla.

## CARACTERISTICAS GENERALES DEL QUISTE.

Antes de seguir adelante vamos a exponer algunas generalidades de los quistes:

Vamos hablar del mecanismo íntimo de formación de la membrana quística, punto fundamental para comprender la evolución y crecimiento de los quistes.

Un quiste, el cual se forma por la destrucción séptica pulpar, consecutiva la mayor parte de las veces a una caries profunda, o -- bien aséptica si es debida a un traumatismo o irritación química. -- Esto trae como consecuencia la formación de un granuloma apical que puede estar constituido únicamente por tejido conjuntivo más o menos evolucionado (granuloma simple) o bien contener células epiteliales en su estroma (granuloma epitelial). Son estos últimos los que pueden sufrir una transformación quística por la proliferación de los llamados restos epiteliales de Malassez, iniciándose el proceso con la formación de una vaina epitelial alrededor del granuloma, a la vez que comienza un proceso de destrucción del mismo, quedando así una membrana epitelial conteniendo restos licuados del -- granuloma destruido.

Tapizando la cavidad ósea, formada anteriormente por el granuloma, se encuentra una cápsula fibrosa infiltrada de elementos inflamatorios y por dentro de ella un epitelio plano poliestratificado cuyo engrosamiento viene dado por los procesos de destrucción o hipertrofia dependientes del estado evolutivo del quiste.

Esta cápsula quística se comporta como una membrana semipermeable de la cual se desprende al interior de la cavidad células epiteliales cuyos productos de descomposición producen un aumento de la presión intraquística que, al ser mayor que la del plasma sanguíneo da lugar al paso de agua desde los vasos pericavitarios al interior del quiste hasta conseguir la nivelación de dichas presiones en am-

dos lados de la membrana. Pero al ir aumentando continuamente la presión intraquistica, ésta ejerce una compresión en las paredes óseas con la consiguiente isquemia vascular periquística y como consecuencia una acidosis local en toda la pared ósea que está en contacto con la membrana lo que da lugar finalmente a una osteolisis.

Es así como el quiste, por la presión excéntrica de su membrana en toda su superficie, va creciendo y ocupando el espacio que el proceso de reabsorción ósea le permite, creciendo especialmente en las zonas de menor resistencia.

#### SINTOMATOLOGIA:

Por regla general los quistes pasan desapercibidos en sus estadios iniciales. A veces llama la atención del paciente la persistencia de un diente temporal, la falta de erupción de un diente permanente o la convergencia de las coronas de varios dientes. Pero otras ocasiones la infección del quiste nos pone en relieve su existencia. También pueden observarse parestesias o molestias difusas que el paciente no sabe explicar con exactitud y cuando el quiste describe una sensación de estremecimiento o sensibilidad anormal en la pieza dentaria correspondiente.

El cuadro clínico, cuando el quiste ha alcanzado cierto tamaño se caracteriza por el abombamiento de la capa cortical, generalmente vestibulo bucal, que produce una eminencia redondeada, lisa y de consistencia dura, recubierta en un principio por la mucosa inalterada. A medida que avanza el proceso, la cubierta ósea va adelgazándose hasta hacerse depresible, de modo que a la palpación se percibe un crujido o crepitación característicos, produciéndose más tarde la total desaparición de la misma y la fusión de la membrana quística con la mucosa oral. El quiste ofrece entonces el aspecto de un abombamiento fluctuante limitado por los bordes bien definidos del hueso sano al tiempo que la mucosa que lo recubre va adelgazándose hasta que se produce la perforación espontánea.

El cuadro bosquejado es el que se encuentra con más frecuencia pero puede ser alterado por el tamaño del quiste, la dirección de su desarrollo y sobre todo por las condiciones anatómicas de su lugar de asentamiento.

En el maxilar superior es de suma importancia la afectación -- del seno, de las fosas nasales y de la bóveda palatina. En el primer caso, el continuo aumento del tamaño del quiste produce un abombamiento y adelgazamiento del suelo sinusal, tomando la forma de cúpula que irá aumentando hasta que por un proceso de osteolisis el -- suelo del seno termina desapareciendo, fusionándose la membrana --- quística con la mucosa sinusal, a la que rechaza, hasta que la luz del seno termina obliterándose totalmente.

Por un mecanismo análogo es rechazado el suelo de las fosas -- nasales, produciéndose una protuberancia en su luz con adelgazamiento de la pared ósea que se traduce al tacto por una sensación de -- crepitación apergaminada.

Cuando el proceso invasivo se dirige hacia la bóveda palatina -- tiene lugar el abombamiento hacia la cavidad oral. En esta localización, aunque la invasión sea muy manifiesta, resulta muy difícil -- percibir la sensación de crepitación antes mencionada.

En el maxilar inferior los quistes suelen adoptar una forma -- más elíptica, propagándose por las zonas de menor resistencia, casi siempre hacia la tabla ósea externa, siendo el ángulo mandibular el lugar más afectado.

#### RADIOLOGICAMENTE:

Los quistes ofrecen una imagen cavitaria única, de forma esferoidal, ovalada o piriforme, con un límite nítido y rodeado de una zona más oscura que refleja la reabsorción ósea periquística.

**TRATAMIENTO:**

El tratamiento de elección de todo quiste debe ser la extirpación radical del mismo mediante las técnicas quirúrgicas más usuales.

**DIAGNOSTICO POSTQUIRURGICO:**

Sea cual fuere el tipo de quiste intervenido, pero con mayor razón si es de gran tamaño o ha invadido cavidades vecinas, es indispensable un tratamiento médico en el postoperatorio consistente en la administración de un antibiótico de amplio espectro y de un antiinflamatorio para prevenir una posible infección y paliar la inflamación debida al trauma quirúrgica. Además se indica una dieta blanda y sobre todo una buena higiene bucal por medio de enjuagues frecuentes con infusión de manzanilla o un colutorio antiséptico.

Un punto importante lo constituye el diagnóstico definitivo -- que nos vendrá dado por el laboratorio de anatomía patológica, ya -- que a él deben ser enviadas todas las piezas operatorias para su -- análisis y clasificación.

**COMPLICACIONES:**

Las que pueden surgir en el postoperatorio pueden ser las siguientes:

- La formación de un hematoma intracavitario que, con la tensión que pueda ejercer sobre la mucosa, produzca una dehiscencia de la sutura.
- El establecimiento en el maxilar superior de una comunicación oro-sinusal en los grandes quistes que invaden el seno.
- La infección, que es la secuela generalmente obligada, que se sobreañade a las dos anteriores, y si no se le pone el remedio adecuado la instauración de una fístula permanente.
- En el maxilar inferior las fracturas, que pueden darse espontáneamente a consecuencia del acto masticatorio, un movimiento violento o un golpe recibido, cuando el quiste ha sido muy invasivo y el hueso ha quedado extremadamente adelgazado.
- La lesión del nervio dentario inferior afecta a la sensibilidad de

las piezas dentarias incurvadas por él y parestesias en la mejilla y labio inferior si se lesiona su rama mentoniana. La afectación del nervio lingual compromete el trofismo y la sensibilidad de la mitad correspondiente de la lengua.

-Las recidivas, de las cuales siempre debemos sentirnos responsables ya que tienen lugar como consecuencia de no haber sido eliminada la totalidad de la membrana quística.

C A P I T U L O II

QUISTE PRIMORDIAL



### QUISTE PRIMORDIAL:

Se origina de los restos epiteliales de la lámina dentaria o es aquel que se ha formado durante los estadios precoces del desarrollo dentario, razón por la cual no coexiste con ninguna estructura dentaria.

### CARACTERISTICAS CLINICAS:

Esta formación quística se desenvuelve entre las hojas de los epitelios interno y externo del esmalte. Es poco frecuente, se localiza en la región del tercer molar inferior, en el área de premolares o incisivos laterales y cuando son de mayor tamaño se extienden hacia la rama ascendente, asienta preferentemente en la zona del ángulo de la mandíbula. Generalmente no presenta relación especial con los dientes, ya que no deben estar en contacto con una corona o ápice radicular de un diente, aunque en algunos casos pueden formarse en la zona donde ha dejado de desarrollarse un diente. Es asintomático o puede producir abultamiento, se observa como una protuberancia de dureza ósea, de superficie lisa, rosada, a veces presenta sensación de crepitación al palparse con el dedo. Afecta a ambos sexos y es más frecuente en la edad adulta.

Respecto a la edad que se presenta se han reportado casos entre los ocho y ochenta y dos años de edad, pero se presenta en una edad promedio de treinta y dos años.

### CARACTERISTICAS RADIOLOGICAS:

Zona radiotransparente que puede ser única, multilocular o dentada. Cuando es multilocular suele ser de gran tamaño con áreas bien limitadas y separadas por tabiques óseos por lo que pueden confundirse con los ameloblastomas. La extensión de las áreas quísticas pueden ser hacia la rama o hacia las raíces dentarias desplazadas. A veces el quiste puede presentarse como una sombra, rodeado por bordes muy bien delimitados y envueltos por una zona estrecha de hueso compacto.

#### CARACTERISTICAS HISTOLOGICAS:

Posee una pared epitelial fina y uniforme, una capa basal bien demarcada por células cilíndricas y el epitelio cubierto por una capa de ortoqueratina y para queratina, lo cual hace que el queratoquiste se comporte de una manera diferente al quiste normal. Los queratoquistes pueden ser múltiples y estar asociados al síndrome de carcinoma basocelular nevoide múltiple. Habitualmente, aunque no siempre, está libre de células inflamatorias y que puede contener pequeños islotes de epitelio odontogénico.

#### DIAGNOSTICO:

Es importante el tamaño que presenta ya que puede ser muy variable, desde pequeños y asintomáticos hasta grandes que producen adelgazamiento de la cortical, y hasta deformación facial. Un signo importante es que puede presentar conductos fistulosos por lo que puede obtenerse exudado seropurulento o serohématico que indica una infección secundaria.

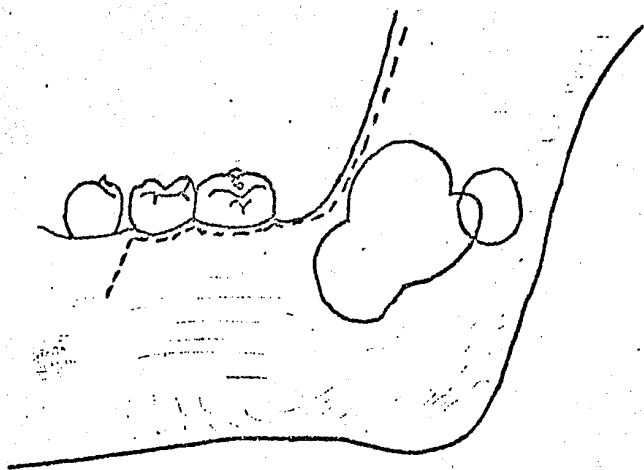
#### DIAGNOSTICO DIFERENCIAL:

Clinicamente se diferencia de los quistes periodontales y dentígeros, ya que no tiene relación con un diente.

Radiográficamente se diferencia del ameloblastoma, un signo característico para su diferenciación es la lisis radicular de las piezas dentarias en contacto con la lesión, lo que no ocurre con el quiste.

#### TRATAMIENTO:

Se debe realizar una quistectomía en extremo cuidadosa por la gran tendencia a la recidiva, que para algunos va del 33% al 62%, lo cual indica que el epitelio queratinizado tiene un potencial de crecimiento más intenso que el epitelio quístico ordinario.



QUISTE PERIODONTAL.

## C A P I T U L O   I I I

QUISTE DENTIGERO FOLICULAR

### QUISTE DENTIGERO FOLICULAR:

Es el más común de los quistes odontogénicos, se forma en periodos más tardíos del desarrollo dentario, por lo que se le encuentra englobando dientes rudimentarios o bien la corona dentaria en periodo de formación o completamente desarrollada.

### CARACTERISTICAS CLINICAS:

Estos quistes, si bien se inician en un periodo ordinario durante la edad erupcional del diente causal, también puede formarse en la corona de un órgano dentario retenido, es probable que su origen sea de una alteración de epitelio reducido del órgano del esmalte, o derivarse de la degeneración quística de los restos de la lámina dental. En sus primeros estadios se advierten en la radiografía por el ensanchamiento del espacio pericoronario y cuando alcanza 2.5mm. de ancho indica un quiste con cubierta epitelial definido casi en el 80% de los casos. El quiste tiene oportunidad de desarrollarse y aumentar su tamaño cuando la erupción del diente donde ocurre se retarda o se impide; por suerte la fuerza eruptiva del diente casi siempre es mayor que la presión del quiste y cuando la corona alcanza la superficie, éste se destruye, cuando el diente que está erupcionando no encuentra obstrucción en el curso de su camino sucede lo mismo.

Su localización es más frecuente en el tercer molar inferior - el canino y el tercer molar superior y el segundo premolar de la mandíbula. Es más frecuente en el sexo masculino que en el femenino y suele aparecer en la segunda o tercera década de la vida.

### CARACTERISTICAS RADIOLOGICAS:

Zona radiolúcida solitaria bien definida, asociada con la corona de un diente retenido o supernumerario. La corona del diente se proyecta dentro de la luz de la cavidad quística, el quiste puede tener cualquier tamaño, desde una leve dilatación del saco pericoronar mayor de 2mm. hasta ocupar todo el cuerpo y la mitad de la rama de la mandíbula.

**CARACTERISTICAS HISTOLOGICAS:**

Está compuesta por una delgada pared de tejido conjuntivo tapizado por epitelio escamoso estratificado, que se continúa con epitelio reducido del esmalte que cubra la corona; la pared del quiste puede mostrar focos de proliferación epitelial odontogénica.

**DIAGNOSTICO:**

La anchura del espacio pericoronar debe ser de 2.5mm. mínimo, puede provocar dilatación generalmente indolora de la lámina externa. Hay agrandamiento maxilar, no es rara la infección secundaria y cuando se encuentra en la fase evolutiva los epitelios interno y externo del folículo dentario se han fundido y el quiste se encuentra revestido por estas dos láminas epiteliales.

**DIAGNOSTICO DIFERENCIAL:**

Se diferencia del ameloblastoma, ya que puede confundirse porque este proviene del epitelio del órgano del esmalte, siendo por lo tanto un tumor odontogénico. Se localiza preferentemente en el ángulo de la mandíbula, una vez vencidas las líneas de resistencia se expande hacia ambas tablas interna y externa,

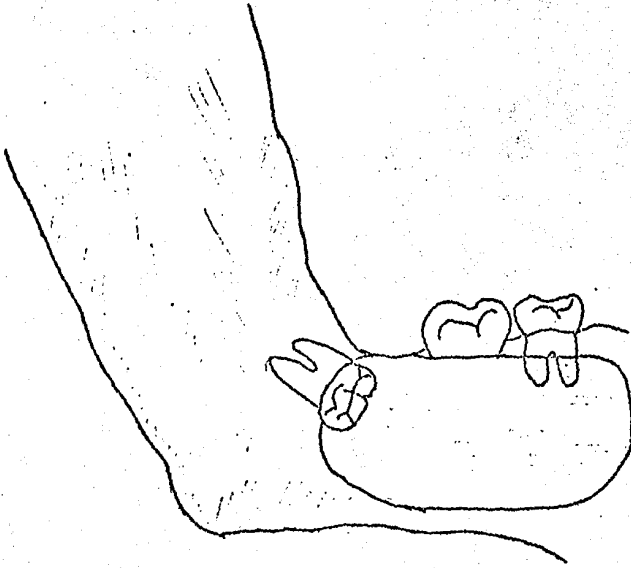
El desarrollo de un carcinoma epidermoide en el epitelio de revestimiento del quiste dentífero ha sido adecuadamente documentado, pero se desconoce cuáles son los factores predisponentes y el mecanismo de formación de esta neoplasia, pero su aparición es inequívoca.

**TRATAMIENTO:**

Enucleación y raspado; este es necesario porque algunos ameloblastomas surgen de estos quistes.

**PRONOSTICO:**

Bueno.



QUISTE DENTIGERO.

## C A P I T U L O I V

### QUERATOQUISTE

#### A) SINDROME DE GORLIN-GOLTZ



**QUERATOQUISTE:**

Se origina a partir de la proliferación neoplásica de amelo--- blastos bien diferenciados. Este queratoquiste es una proliferación de células epiteliales con alto potencial mitótico, paraqueratiniza- das o queratinizadas, poseedoras de un amplio margen de expansión - producido además por el desequilibrio osmótico del contenido quísti- co líquido.

**CARACTERISTICAS CLINICAS:**

Se presenta como un aumento de volúmen de los maxilares, de -- crecimiento lento y no doloroso que causa expansión de las cortica- les, afecta por igual tanto a maxilar superior como a mandíbula. Se localiza en la zona molar mandibular, puede ser hereditario o aso- ciarse con otros transtornos del desarrollo como quistes sebáceos - múltiples de la piel, deformidad de las vértebras cervicales y exog- tosis múltiple. Cuando crecen junto a los dientes provocan dislace- ración de las raíces si estan en estadio de desarrollo, tienen una- ostensible tendencia a recidivancias, posiblemente por microquistes vecinos, a pesar de un legrado a fondo.

El quiste se presenta a cualquier edad tanto en niños, adultos o ancianos; sin embargo la mayoría se presenta en la segunda o ter- cera década de la vida, afecta por igual a pacientes del sexo feme- nino como a los del sexo masculino.

**CARACTERISTICAS RADIOLOGICAS:**

Muestra una zona radiolúcida con aspecto uníquístico o multi-- quístico o semejantes a pompas de jabón. Los bordes ondulados de la imagen radiolúcida están limitados por una delgada banda de conden- sación ósea. Cuando estos quistes no están unidos a las raíces den- tarias ni provocan rizalisis, durante su expansión pueden causar a- preciables desplazamientos dentarios.

**CARACTERISTICAS HISTOLOGICAS:**

La lesión puede consistir en un quiste único grande o numerosos quistes pequeños. Posee una cápsula fibrosa delgada, revestida de epitelio escamoso estratificado y sus paredes de tejido conectivo presentan un número mínimo de células inflamatorias. La capa epitelial pavimentosa no posee más de cinco a diez hileras de células con una capa basal regular, bien constituida por células prismáticas o cuboides, esta capa tiene bordes festoneados.

La dentina displásica puede ser depositada junto a las células del estrato basal del epitelio o en la pared del tejido conectivo.

**DIAGNOSTICO:**

Se basa en su localización.

El 70% de los casos se localiza intrabucalmente y el 30% se localiza periféricamente en la encía sin afectar el hueso o bien causando una erosión superficial. En los periodos iniciales son asintomáticos y el dolor aparece cuando se asocian fenómenos irritativos o infecciosos. El tamaño promedio para diagnosticarlo debe ser de 3cms. aunque varia de 1 a 8cms.

**DIAGNOSTICO DIFERENCIAL:**

Es fácil confundirlo con el ameloblastoma, aunque el queratoquiste produce deformaciones menores y tiene mayor tiempo de evolución. El examen histopatológico y químico, puede hacer la diferenciación. El queratoquiste odontogénico y el ameloblastoma tienen mucha similitud en el aspecto clínico: localización, edad de aparición, frecuente recidiva, imagen radiográfica, esto a llevado a algunos autores a considerar al queratoquiste como el paso previo al ameloblastoma.

También se deben considerar las siguientes lesiones:

- Lesión ósea de tipo inflamatorio.
- Quiste residual.
- Quiste dentífero.
- Odontoma complejo y compuesto.
- Tumor epitelial odontogénico calcificante (tumor de Pindburg).
- Fibroma osificante y cementificante.
- Tumor adenomatoide odontogénico.
- Granuloma periférico de células gigantes.

#### TRATAMIENTO:

Requiere una escisión local cuidadosa, radical y raspaje.

#### PRONOSTICO:

Bueno, pero las lesiones pueden recidivar.

#### A) SINDROME DE GORLIN-GOLTZ.

Este síndrome se forma por la asociación de queratoquistes --- múltiples (quistes primordiales) con carcinoma basocelular nevoide- cutáneo múltiple y numerosas anomalías esqueléticas.

Probablemente este síndrome puede aparecer en uno de cada dos- cientos pacientes con carcinoma basocelular cutáneo. Se menciona co- mo causa probable la transmisión de un gen dominante autosómico con una elevada penetrancia y una expresividad muy variable.

Es frecuente la prominencia frontal y temporoparietal que da - al cráneo un aspecto pagetoide. Los ojos parecen estar hundidos y - el puente nasal está ensanchado, exhibiéndose muchos de los pacien- tes un leve hipertelorismo ocular o distopia de los cantos. La mayo- ría de los pacientes presenta un leve prognatismo del maxilar infe- rior.

La piel presenta invasión de numerosos carcinomas basocelulares algunos de los cuales aumentan en malignidad. Se presentan en personas jóvenes y muchas veces en regiones no expuestas a la luz solar. Son frecuentes los milios, una peculiar disqueratosis palmar y plantar y diminutos depósitos de calcio en la piel.

A menudo existen costillas bifurcadas y aplanadas, cifoscoliosis, fusión de vértebras y espina bífida oculta cervico-torácica. A veces se observa calcificación lamelar de la dura y calcificación de fibromas del ovario y útero. Algunos pacientes manifiestan una falta de reacción a la paratormona, no mostrando diuresis fosfórica mientras que otros tienen un acortamiento de los cuartos metacarpianos, signos que también ocurren en el pseudohermafroditismo.

Signos menos frecuentes han sido retraso mental, colobomas oculares y calcificación cutánea ectópica.

## C A P I T U L O V

QUISTE RADICULAR PERIAPICAL

**QUISTE RADICULAR PERIAPICAL:**

Es sin lugar a dudas el que afecta más frecuentemente la mandíbula y el maxilar, se forma como complicaciones apicales y periapicales de la gangrena pulpar o puede derivarse de los restos epiteliales de la membrana periodontal, y el estímulo que en la mayoría de los casos incita a la proliferación del epitelio, es factible -- que sea la inflamación.

**CARACTERISTICAS CLINICAS:**

En contados casos, la lesión puede asociarse con una fístula, -- el diente está desvitalizado y presenta proceso de necrosis pulpar. Es de gran importancia la detección del diente afectado, ya que los restos epiteliales de Malassez, a consecuencia de factores irritantes, pueden proliferar en el interior de una periodontitis apical -- crónica. En su interior pueden producirse cavidades debido a una necrosis de las células centrales, crecen y dan lugar a dicho quiste.

Suele ser asintomático y aparece con más frecuencia en el maxilar superior que en la mandíbula, y la proporción aproximada es de 3 a 2, esta diferencia se debe a la alta frecuencia de quistes en -- la región incisivo-canina del maxilar superior y es más frecuente -- en la tercera década.

**CARACTERISTICAS RADIOLOGICAS:**

Zona radiolúcida delimitada, la lesión se localiza casi siempre en el ápice de un diente en forma más o menos clara, es de tamaño discreto (de 1 a 2cm.), sin embargo son frecuentes las variaciones en forma y tamaño, en ocasiones no puede identificarse el diente afectado como responsable del quiste.

**CARACTERISTICAS HISTOLOGICAS:**

La cavidad del quiste contiene restos necróticos carentes de --

estructura y sustancia eosinófila homogénea. Además, en su interior hay un líquido amarillento ambarino con células en destrucción y -- cristales de colesterol, sobre todo en quistes viejos. El crecimiento del quiste se debe a diferencias de presión osmótica entre su interior y el tejido circundante, ya que el epitelio permite el paso de cristales de colesterol hacia fuera pero no de coloides (restos-celulares) con lo que pasa plasma hacia el interior y aumenta de tamaño.

#### DIAGNOSTICO:

Se debe tomar como base las causas siguientes para elaborar el diagnóstico:

- 1.- Una caries profunda de cuarto grado.
- 2.- Un tratamiento endodóntico deficientemente realizado.
- 3.- Un resto radicular cuya persistencia en el alvéolo puede deberse a la total destrucción coronaria como consecuencia de una caries, un traumatismo con fractura o a una extracción dentaria realizada de forma incompleta.
- 4.- Una irritación química pulpar, la mayor parte de las veces debido a la aplicación incorrecta de medicamentos o a materiales de obturación inadecuados.
- 5.- Antiguos traumatismos sin aparente afectación radicular.
- 6.- Procesos infectivos peridentales que alcanzan el ápice radicular por el surco alveolodentario.

#### DIAGNOSTICO DIFERENCIAL:

Se diferencia de la periodontitis apical crónica. Radiológicamente, ambos presentan una imagen radiolúcida más o menos limitada. se ha afirmado que, en el caso del quiste existiría una línea más opaca y continua limitándola.

Otra forma para determinar el diagnóstico diferencial, se basa en la determinación colorimétrica de la cantidad de proteína existente en el fluido extraído a través del conducto radicular. Se cla

sifica la cantidad de proteínas de tonos de azul, mediante filtros-B de Harrison. Los granulomas dan tono azul pálido (escaso contenido en proteínas) y los quistes, dan un tono desde azul medio hasta azul obscuro (nivel alto de proteínas).

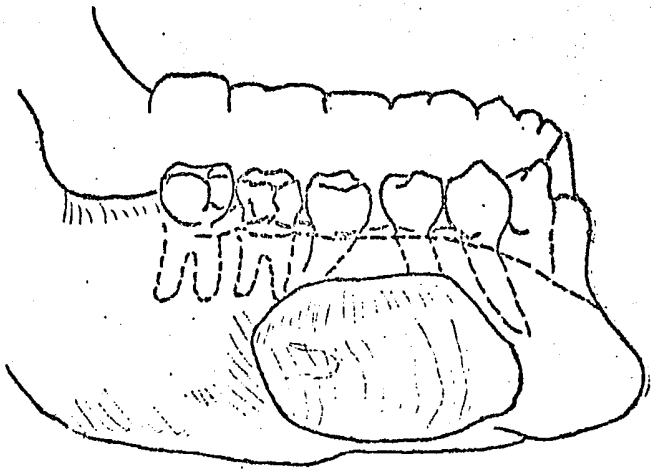
**TRATAMIENTO:**

Tratamiento del conducto radicular por medio endodóncico con o sin apicectomía, aunado al curetaje del área afectada.

**PRONOSTICO:**

Excelente.





QUISTE RADICULAR PERIAPICAL.

## C A P I T U L O . V I

## QUISTE RESIDUAL

**QUISTE RESIDUAL:**

Es el término que se usa generalmente para referirse a cualquier quiste que se ha dejado, una vez eliminado el diente responsable de su formación o al eliminar un quiste se dejan restos del mismo con lo que vuelve a formarse.

**CARACTERÍSTICAS CLÍNICAS:**

Casi todos los quistes residuales son periapicales, aunque en raras ocasiones un quiste dentígero persistiría después de la extracción de un diente no erupcionado. La frecuencia de la formación de quistes con dientes afectados por caries extensas no tratadas es bastante alta; y, según la caries se extiende hacia la raíz, éstas tienden a exfoliar. Los quistes de forma pediculada con constricción cerca del ápice de la raíz del diente son los más proclives a no ser afectados ni destruidos por la extracción.

También es posible que dicho quiste resulte del atrapamiento de una parte de la mucosa antral en un alvéolo dentario durante una extracción. Al extraer un diente que está en íntimo contacto con el seno maxilar, no es infrecuente encontrar parte de la pared del seno y fragmentos de la mucosa antral adheridos a su raíz. A veces un quiste que puede haberse infectado antes o después de la extracción del diente originará una fístula de drenaje hacia la cavidad oral y experimentará una lenta degeneración.

El ritmo de crecimiento de un quiste odontogénico varía muchísimo y, al parecer una vez desarrollado el crecimiento, por lo general continúa hasta alcanzar un tamaño determinado. Este, en algunos casos, alcanza un límite máximo solo cuando el quiste ha perforado la lámina cortical y se ha establecido un drenaje al exterior. Se le puede encontrar a cualquier edad, y localizarse en el maxilar o en la mandíbula.

**CARACTERISTICAS RADIOLOGICAS:**

Se observa una radiolúcencia circunscrita, por lo general solitaria ubicada en el espacio edentado o en el lugar donde había una lesión pre-existente.

**CARACTERISTICAS HISTOLOGICAS:**

La cavidad quística se encuentra revestida por el mismo tipo de epitelio que tenía la lesión pre-existente.

**DIAGNOSTICO:**

Se descubre por un hallazgo accidental en una exploración radiográfica. El diagnóstico final dependerá de la intervención quirúrgica y del resultado de la exploración biopsica.

**DIAGNOSTICO DIFERENCIAL:**

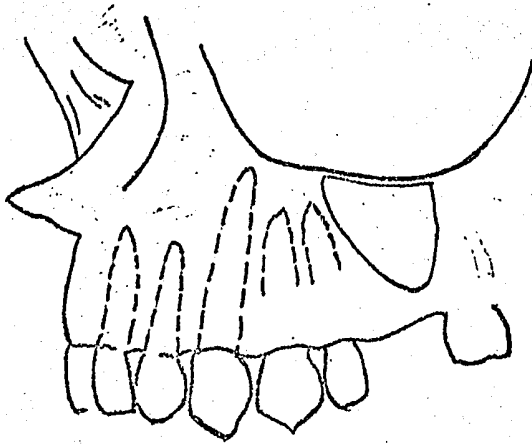
Radiográficamente se puede confundir con lesiones centrales, como la: 1) Histiocitosis, ya sea en su forma más localizada de granuloma eosinófilo o en la más generalizada de enfermedad de Hand-Schüller-Christian, produce más descalcificación ósea de bordes irregulares y con erosión de la cortical. Su evolución es crónica y propia de individuos jóvenes. 2) Mieloma múltiple. 3) Neoplasia metastásica y otros tipos de quistes.

**TRATAMIENTO:**

Enucleación.

**PRONOSTICO:**

Excelente.



QUISTE RESIDUAL.

## C A P I T U L O V I I

QUISTE PERIODONTAL LATERAL

**QUISTE PERIODONTAL LATERAL:**

Probablemente se origina de una degeneración quística de restos celulares epiteliales en el ligamento periodontal o encía, o por la oclusión de una bolsa periodontal.

**CARACTERISTICAS CLINICAS:**

Es raro, suele encontrarse en adultos, muestra una peculiar predilección a presentarse sobre la raíz en la región de los caninos y premolares de la mandíbula. Para denominarse así, debe estar localizado dentro del hueso, no comunicarse con la cavidad bucal y estar en aposición con la superficie lateral de uno o varios dientes vitales. Es más frecuente en mujeres.

Cuando el quiste es más grande o cuando su localización es más bucal, puede encontrarse un bulto de color normal y de superficie lisa. La infección de un quiste generalmente estéril puede dar lugar a una tumefacción dolorosa de la zona, o a la formación de un conducto fistuloso con un drenaje purulento, o ambos.

En algunos casos el agrandamiento del quiste es tal que todo el hueso sobreyacente desaparece y la pared quística se adhiere al mucoperiostio.

**CARACTERISTICAS RADIOLOGICAS:**

Es una zona radiotransparente, que puede ser de forma redondeada pero más a menudo es ovalada o elíptica, su extensión suele limitarse a la zona situada entre las raíces de los dientes contiguos, extendiéndose muy pocas veces más allá de sus ápices; generalmente es de tamaño pequeño con bordes bien delimitados, y a veces rodeados de una zona de hueso esclerótico.

**CARACTERISTICAS HISTOLOGICAS:**

El saco del quiste se compone de un recubrimiento de epitelio-

escamoso estratificado y una pared de tejido conjuntivo, con o sin-infiltrado inflamatorio.

#### DIAGNOSTICO:

Suele basarse en las características radiográficas, pero es -- esencial la extirpación quirúrgica seguida de un estudio histológico, ya que los ameloblastomas pequeños pueden presentar un cuadro -- parecido.

#### DIAGNOSTICO DIFERENCIAL:

Se diferencia de la fase inicial de los cementomas, ya que se--muestran como pequeñas zonas periapicales de radiolúcencia, asinto--máticas, por lo general múltiples, en la región de los incisivos; y en dientes vitales.

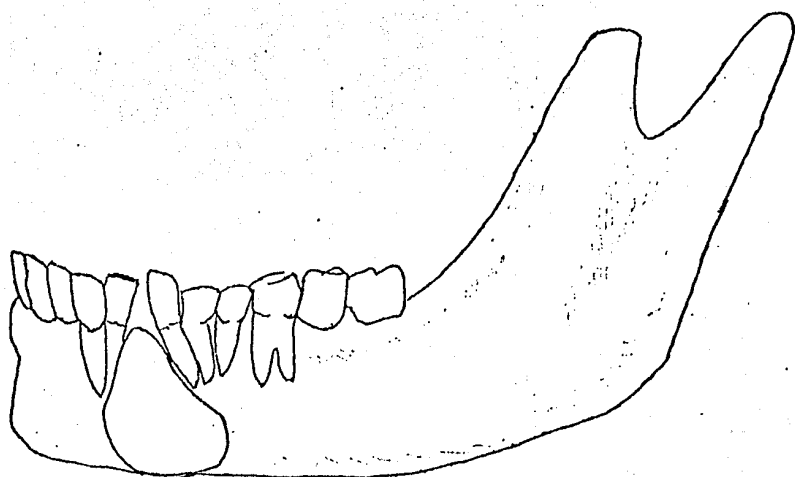
#### TRATAMIENTO:

Enucleación; si hay diente desvitalizado, tratamiento de con--ductos radicular o extracción.

#### PRONOSTICO:

Excelente, ya que no recidiva.





QUISTE PERIODONTAL LATERAL.

## C A P I T U L O V I I I

## QUISTE GINGIVAL DEL ADULTO

**QUISTE GINGIVAL DEL ADULTO:**

Se considera como un quiste del desarrollo, estos quistes crecen a partir del epitelio de la lámina dental del órgano del esmalte o de sus ramificaciones.

**CARACTERISTICAS CLINICAS:**

Es una masa prominente, pequeña (rara vez mayor de un centímetro de diámetro). Se localiza cerca del 90% en la encía bucal, y en un casi 80% de los casos resulta afectada la zona entre el incisivo lateral y el premolar. Por consiguiente, la superficie bucal de la región entre el incisivo lateral mandibular hasta el segundo premolar constituye la localización más común.

La lesión se observa circunscrita, elevada, a veces movable, no ulcerada. Es dos veces más frecuente en la mandíbula que en el maxilar, los dientes de la zona son vitales, afecta a ambos sexos por igual.

Aunque estos quistes aparecen en los tejidos blandos, en un 50% de los casos la tabla cortical es erosionada desde el lado perióstico.

**CARACTERISTICAS RADIOLOGICAS:**

No hay cambios radiográficos, ya que solo afecta tejidos blandos, en muy raras ocasiones se observa una arca pequeña de resorción ósea.

**CARACTERISTICAS HISTOLOGICAS:**

Consiste en una cavidad recubierta por un epitelio cúbico, escamoso o escamoso estratificado o por una doble capa de epitelio cúbico. Las células suelen ser delgadas y planas, y a veces puede haber queratina.

**DIAGNOSTICO:**

Suele descubrirse por sus signos clínicos, ya que su superficie es lisa, en forma de cúpula redonda, a veces parece un quiste mucoso más profundo. Suele ser duro y no doloroso a la palpación.

**DIAGNOSTICO DIFERENCIAL:**

.. Radiográficamente se diferencia del granuloma ya que la radiolucencia de este no esta bien delimitada.

**TRATAMIENTO:**

Extirpación quirúrgica.

**PROMOSTICO:**

Excelente, no tiene potencial neoplásico y no hay recidiva.

## C A P I T U L O I X

QUISTE GINGIVAL DEL RECIEN NACIDO

#### QUISTE GINGIVAL DEL RECIEN NACIDO:

Son nódulos múltiples, a veces solitarios, del reborde alveolar del recién nacido. Se originan en los restos de la lámina dental, o en asociación con dientes en erupción. También se le conoce como "perlas de Epstein" y "nódulos de Bohn". Las perlas de Epstein son nódulos quísticos, llenos de queratina que se encuentran a lo largo de la hendidura palatina media o en la unión del paladar blando con el duro, están relacionados con el desarrollo de conductos de glándulas salivales.

#### CARACTERISTICAS CLINICAS:

Se localizan frecuentemente en la cresta alveolar, estos quistes de la lámina dental se pueden agrandar lo suficiente como para apreciarse clínicamente. Se presentan como abultamientos en la cresta alveolar, de color azulado, renitentes y llenos de líquido, también se pueden observar como pequeñas tumefacciones circunscritas blandas del reborde alveolar, que en ocasiones aparecen isquémicas por la presión interna, es raro que el quiste desplace al diente -- por la tensión interna del mismo.

Son asintomáticos, puede ser unilateral o bilateral, único o múltiple y existir al nacer, no parecen producir molestias a los infantes, se observa más frecuentemente en la niñez y afecta ambos sexos.

#### CARACTERISTICAS RADIOLOGICAS:

Se observa una zona radiolúcida, bien definida, asociada con la corona de un diente por erupcionar.

#### CARACTERISTICAS HISTOLOGICAS:

Son verdaderos quistes con un delgado revestimiento epitelial-escamoso y una luz por lo común ocupada por queratina descamada, a-

menudo se encuentran células inflamatorias, se observa una acumulación de líquido hístico o sangre en un espacio folicular dilatado - alrededor de la corona de un diente en erupción.

#### DIAGNOSTICO:

Nos lo va ha dar la presencia de una calcificación distrófica y la presencia de cuerpos hialinos de Rushton, que son comunes en los quistes dentígeros, y que deben ser hallazgos frecuentes de esta lesión.

#### TRATAMIENTO:

No se requiere tratamiento alguno porque invariablemente las lesiones desaparecerán por apertura en la superficie mucosa o al ser deshechadas por los dientes en brote.

#### PRONOSTICO:

Excelente.

## C A P I T U L O X

QUISTE PALATINO MEDIO



### QUISTE PALATINO MEDIO:

Crece a partir de los residuos epiteliales que han quedado --- atrapados en la sutura palatina, o se puede originar a partir de -- restos epiteliales que quedan incluidos en el mesodermo a consecuencia de la fusión de los distintos mamelones embrionarios que forman la cara.

### CARACTERISTICAS CLINICAS:

Es una lesión que se presenta en la línea media del paladar duro entre las apófisis palatinas laterales. No se conoce la causa de la proliferación epitelial y la formación posterior del quiste. A--sienta en el rafe medio, no afecta a los incisivos centrales, se encuentra en la edad adulta, es asintomático y se presenta en ambos -sexos.

Los quistes más pequeños e incluso algunos de tamaño moderado--no producen agrandamiento ni asimetría y muchas veces no presentan--síntomas subjetivos.

Los quistes de mayor tamaño y los que se han infectado en forma secundaria, pueden mostrarse como una masa redondeada, de superficie lisa, rosada. La palpación puede mostrar una consistencia semisólida, a veces crepitación y cuando tienen infección secundaria--presentan hiperestesia y dolor. En algunos casos se descubre un conducto fistuloso por el que se obtiene un líquido seroso o purulento

### CARACTERISTICAS RADIOLOGICAS:

La lesión puede ser de forma redonda, ovalada o elíptica. Se --muestra como una zona radiotransparente en la línea media del maxil--lar, sus bordes están bien delineados. La confirman una línea radiopaca que corresponde al hueso esclerótico.

**CARACTERISTICAS HISTOLOGICAS:**

El quiste está recubierto por epitelio escamoso o, a veces, -- por epitelio respiratorio. En los dos casos, el epitelio está rodeado por una cápsula de tejido fibroso. El espacio quístico suele estar libre de elementos inflamatorios, pero cuando hay desarrollo de una infección secundaria, hay un infiltrado inflamatorio.

**DIAGNOSTICO:**

Nos lo sugiere muchas veces su localización en la línea mediasus características radiológicas y la vitalidad normal de los dientes próximos.

**DIAGNOSTICO DIFERENCIAL:**

Se establece con el quiste del conducto nasopalatino, en cuanto a su localización.

**TRATAMIENTO:**

Consiste en la extirpación quirúrgica del quiste, evitando la lesión de los dientes próximos y también cureteado minucioso.

**PRONOSTICO:**

Excelente.

## C A P I T U L O X I

## QUISTE MEDIO MANDIBULAR

**QUISTE MEDIO MANDIBULAR:**

Es una entidad dudosa, probablemente resulta de la inclusión de epitelio atrapado en el canal central del proceso mandibular. -- Puede tener su origen en una degeneración quística de un germen dentario supernumerario. Hay la posibilidad de que esta entidad sea un quiste primordial originado de un órgano del esmalte supernumerario que está en la porción anterior mandibular.

**CARACTERISTICAS CLINICAS:**

Se localiza en la mandíbula por debajo de los ápices de los -- centrales. Es asintomático, en ocasiones hay expansión de las láminas corticales óseas, hay vitalidad dentaria. Su patogenia, aspecto clínico y características radiológicas son similares a las del quiste maxilar. Se puede presentar a cualquier edad y no tiene predilección por sexo alguno.

**CARACTERISTICAS RADIOLOGICAS:**

Se observa como una zona radiotransparente que puede ser ovalada, redondeada, irregular, unilocular y en ocasiones multilocular.-- Se encuentra en la línea media mandibular, los dientes adyacentes -- son vitales.

**CARACTERISTICAS HISTOLOGICAS:**

Están tapizados por epitelio escamoso estratificado o por una combinación de epitelio de este tipo y epitelio cilíndrico ciliado.

**DIAGNOSTICO:**

Se elabora en base al examen radiográfico, ya que su posición debe ser inferior a la de un quiste dental en la región de la sínfisis mentoniana sin que los dientes tengan necrosis pulpar, alteraciones parodontales y sin relación anatómica.

**DIAGNOSTICO DIFERENCIAL:**

Si es multilocular pudiera confundirse con ameloblastoma, aunque no es muy factible ésta confusión.

**TRATAMIENTO:**

Excisión quirúrgica conservadora.

**PRONOSTICO:**

Dudoso es su comportamiento ya que hay muy pocos casos de ésta lesión.

## C A P I T U L O   X I I

QUISTE GLOBULOMAXILAR

**QUISTE GLOBULOMAXILAR:**

Se origina a partir de los restos epiteliales que quedarón en la línea media de fusión de los procesos premaxilar y maxilar del proceso facial embrionario. La causa de la proliferación del epitelio atrapado a lo largo de la línea de fusión, se desconoce.

**CARACTERISTICAS CLINICAS:**

Se localiza en la fisura que dejan la pre-maxila y la apófisis maxilar entre las raíces de los incisivos laterales y caninos. Cuando son de tamaño grande se observa como un bulbo rosado, de superficie lisa en la corteza labial, entre y por encima de las raíces de los incisivos laterales y caninos. El abultamiento puede ser de consistencia ósea y asintomática, o puede apreciarse una sensación de crepitación que haga pensar en un adelgazamiento de la corteza labial. Raras veces da manifestaciones clínicas, por lo que se descubre al exámen radiográfico de rutina. Dará manifestaciones a menos que se infecte.

**CARACTERISTICAS RADIOLOGICAS:**

Se presenta como una zona radiotransparente en forma de pera--invertida, entre las raíces de los incisivos laterales y los caninos; la zona radiotransparente es homogéneamente oscura; la lámina dura de la cara distal de la raíz del lateral y de la cara media de la raíz del canino suele faltar; y el borde periférico del quiste no está tan bien delimitado como en los quistes centrales. El quiste puede ser muy grande, que se extienda por encima de los ápices de los caninos y de los incisivos laterales y alcanzar el ápice del incisivo central o del primer premolar.

**CARACTERISTICAS HISTOLOGICAS:**

Es una cavidad revestida de epitelio escamoso estratificado o respiratorio. La pared del quiste muestra infiltración de plasmocitos y linfocitos.

**DIAGNOSTICO:**

Puede producir un agrandamiento, así como también migración de los dientes adyacentes, todos los dientes de la región son vitales.

El diagnóstico final se basa en la localización específica de la zona radiotransparente, en su forma de pera y en que no se relaciona con dientes sin vitalidad.

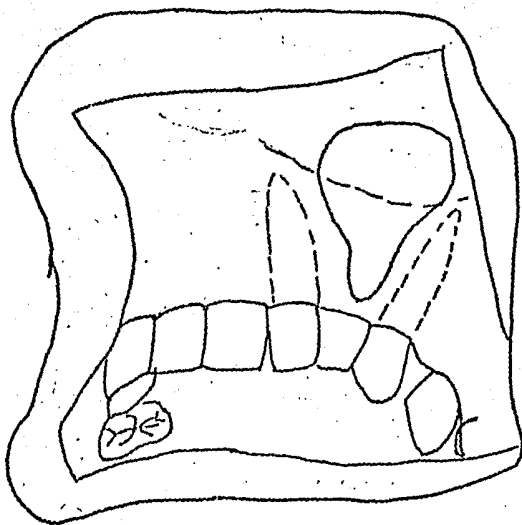
**TRATAMIENTO:**

Enucleación, preservando los dientes adyacentes.

**PROMOSTICO:**

Excelente.





QUISTE GLOBULOMAXILAR.

## C A P I T U L O XIII

QUISTE NASOALVEOLAR

O

QUISTE DE KLESTADT

### QUISTE NASOALVEOLAR O QUISTE DE KLESTADT:

No son quistes propiamente de las fisuras óseas; se consideran que se hallan formados por la evolución quística de restos epiteliales que quedarón en la unión de los procesos: globular, nasolateral y maxilares. Es un quiste fisural raro que afecta secundariamente al hueso.

### CARACTERISTICAS CLINICAS:

La localización usual se sitúa en el lugar de fijación del ala de la nariz, no teniendo una localización intraósea, pero su origen es en la parte anteroinferior del conducto nasolagrenial. Se caracterizan fundamentalmente por una tumefacción que eleva y desplaza hacia fuera el ala de la nariz, con discreto engrosamiento del labio superior. Estos quistes no presentan crepitación, ni apergamiento, a veces producen resorción del hueso. La tumoración puede observarse de tamaño pequeño, o puede apreciarse como una tumefacción en el piso de la nariz. Se observa con más frecuencia en la mujer, la edad promedio fluctua entre los 41 a 46 años de edad.

### CARACTERISTICAS RADIOLOGICAS:

Puede aparecer una radiolucencia si el quiste produce una resorción ósea por presión desde el lado opuesto al periostio. Un valiosísimo método de diagnóstico es la inyección de lipiodol en el quiste, observandose dicha tumoración proyectandose fuera del hueso

### CARACTERISTICAS HISTOLOGICAS:

El quiste se halla tapizado por un epitelio de tipo respiratorio o escamoso estratificado, con más frecuencia por epitelio cilíndrico pseudoestratificado o por una combinación de los mismos. Cuando existe una sobre infección añadida al proceso la capa epitelial puede estar convertida en un epitelio pavimentoso estratificado.

**DIAGNOSTICO:**

Radiológicamente, solo en raras ocasiones muestra alteración ósea.

Histológicamente, se debe hacer la punsión del quiste obteniendose de esta forma un líquido mucosoide, que no contiene colesterol.

**DIAGNOSTICO DIFERENCIAL:**

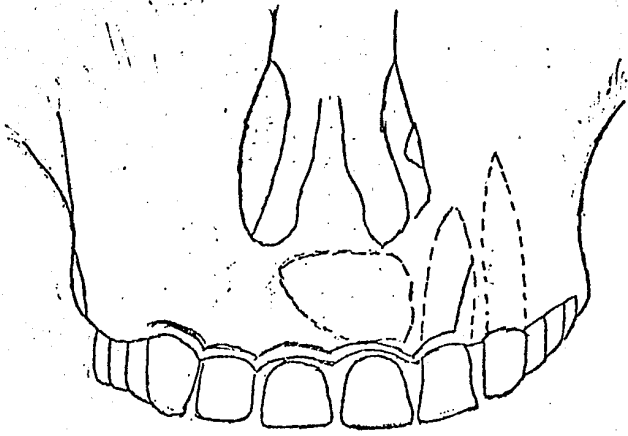
Se elabora con el quiste palatino medio y con el quiste nasopalatino, la diferenciación nos la da el exámen radiografico.

**TRATAMIENTO:**

Es quirúrgico, enucleación del quiste, vía endobucal. La intervención confirma la existencia de un lecho óseo y la adherencia del quiste a la mucosa nasal. Se debe evitar perforar o aplastar la lesión.

**PRONOSTICO:**

Excelente.



QUISTE NASOALVEOLAR

o

QUISTE DE KLESTADT.

## C A P I T U L O X I V

QUISTE NASOPALTINO

**QUISTE NASOPALATINO:**

Es otra forma de quiste fisural, crece a partir de los residuos epiteliales de los vestigios del conducto o conductos nasopalatinos, la estructura embriológica que se compone de un cordón de células epiteliales que están en el conducto incisivo, el cual comunica las cavidades nasal y bucal y se forma cuando los procesos palatinos se fusionan con la pre-maxila.

**CARACTERISTICAS CLINICAS:**

Se localiza en la región anterior del maxilar e inmediatamente detrás de los ápices de los incisivos centrales. De acuerdo a su localización, pueden ser bilaterales, o estar en uno de los dos lados de la línea media, o pueden juntarse en esta línea dando lugar a un canal incisivo único; por ello los residuos epiteliales tendrán distintas localizaciones. Si el quiste se forma a partir de un único resto epitelial embrionario, se encontrará un quiste redondo nasopalatino unilateral; si se forma a partir de los residuos a ambos lados de la línea media, dará lugar a un quiste redondo bilateral y - si se forma a partir de los residuos en ambos lados, pero cerca de la línea media, la lesión resultante puede ser un quiste único. Este quiste se encuentra en ambos sexos y en la edad adulta.

**CARACTERISTICAS RADIOLOGICAS:**

Se presenta como una zona radiotransparente redondeada, única y unilateral, inmediatamente por encima o junto al ápice de un incisivo central; por lo general, la "sombra" de la espina nasal se superpone a la radiolucencia, comunicando a ésta un contorno en forma de corazón.

**CARACTERISTICAS HISTOLOGICAS:**

Muestra un revestimiento de epitelio respiratorio y/o escamoso estratificado, hay presencia de células muco-secretoras y nervios -

en la pared de tejido conectivo (esto distingue a la lesión de otros quistes), e infiltración de linfocitos y plasmocitos de dicho tejido.

#### DIAGNOSTICO:

Suele basarse en los datos radiográficos y en la comprobación de que la zona radiotransparente no se relacione con dientes sin vitalidad.

#### TRATAMIENTO:

Consiste en la enucleación total de la lesión, el epitelio de este no maligniza.

#### PRONOSTICO:

Excelente, ya en raras ocasiones aumenta de tamaño y destruye hueso.



## C A P I T U L O X V

QUISTE DEL CONDUCTO TIROGLOSO

### QUISTE DEL CONDUCTO TIROGLOSO:

Es un quiste del desarrollo, son localizados generalmente en la línea media del cuello, desde la base de la lengua como límite superior, hasta la glándula tiroideas en su límite inferior. Se localiza en cualquier punto del conducto tirogloso embrionario entre el agujero ciego y la glándula tiroideas.

La razón o causas probables de este quiste es desconocida, debido a que las células epiteliales que lo provocan con su proliferación, han estado presentes por muchos años generalmente en los adultos sin patología.

### CARACTERISTICAS CLINICAS:

En las mayorías de los casos se presenta en pacientes jóvenes pero pueden ocurrir en cualquier edad y sin predilección de sexo. - Es una masa quística, firme, de la línea media, cuyo tamaño varia de unos cuantos milímetros a varios centímetros, su movilidad está en relación con su tamaño. Los pequeños pueden ser desplazados fácilmente, mientras que los de mayor tamaño solo se mueven ligeramente por la resistencia de los tejidos vecinos. Se puede formar una fístula que sale del quiste perforando la superficie cutánea o mucosa.

### CARACTERISTICAS RADIOLOGICAS:

Se observa como una radiolúcencia aislada o semejando a un panel de miel.

### CARACTERISTICAS HISTOLOGICAS:

Está tapizado de epitelio escamoso estratificado, epitelio columnar ciliado, porque en realidad deriva de las células que se originan del piso faríngeo embrionario. La pared de tejido conectivo del quiste contendrá frecuentemente pequeñas zonas de tejido linfoides, tejido tiroideo y glándulas mucosas.

**DIAGNOSTICO:**

Un signo clínico importante para el diagnóstico es que la hinchazón se desarrolla con lentitud, y es asimétrica, salvo que esté en una ubicación alta en el conducto, cerca de la lengua. En esos casos, puede haber disfagia. /

Histológicamente el diagnóstico se elabora mediante la aspiración de su contenido que nos dará como resultado células epiteliales y cristales de colesterol.

**DIAGNOSTICO DIFERENCIAL:**

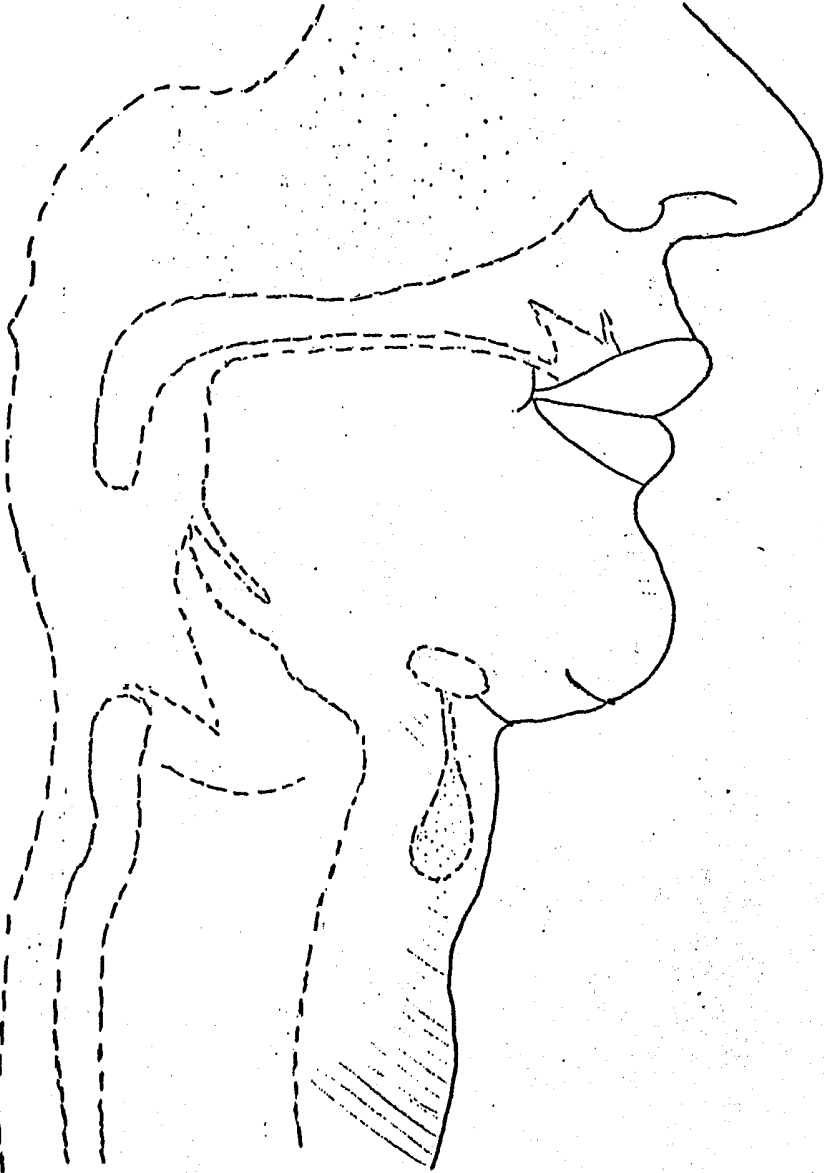
Se diferencia del hemangioma, ya que el quiste puede estar tan vascularizado como el hemangioma y por sus características radiográficas.

**TRATAMIENTO:**

La extirpación completa del quiste deberá ir acompañada por remoción de la parte media del hioides facilitando así la eliminación de las células epiteliales adheridas a él.

**PRONOSTICO:**

Se ha señalado la posibilidad de la malignización, pero es muy rara.



QUISTE DEL CONDUCTO TIROGLOSO.

## C A P I T U L O X V I

## Q U I S T E L I N F O E P I T E L I A L

**QUISTE LINFOEPITELIAL:**

Es una lesión relativamente rara que se origina por la transformación quística del epitelio glandular incluido en los acúmulos linfoides bucales durante la embriogénesis.

Se ha considerado que estas malformaciones guardan relación directa con el aparato branquial que comienza a formarse en la tercera o cuarta semana de la vida fetal y desaparece al final del segundo mes.

**CARACTERISTICAS CLINICAS:**

Estos quistes no suelen manifestarse clínicamente hasta finales de la segunda década o principios de la tercera.

Aparece como un pequeño nódulo amarillento elevado, bien circunscrito, por lo general en el piso de la boca o en el vientre lingual. Puede tener solo unos pocos milímetros de diámetro o hasta 1.5 a 2 cm. Se presenta a cualquier edad; la edad promedio es de treinta y seis años con límites de quince y sesenta y cinco años. Los varones son atacados con mayor frecuencia que las mujeres, en razón de 2:1.

Se palpa como una masa móvil o fluctuante bien delimitada, asintomática y en general por delante del borde anterior del músculo esternocleidomastoideo.

**CARACTERISTICAS RADIOLOGICAS:**

Su crecimiento es lento, algunos también se observan en ángulo mandibular, en región periauricular y parotídea.

**CARACTERISTICAS HISTOLOGICAS:**

La lesión se compone de una cavidad quística tapizada de epitelio escamoso estratificado todo incluido en una masa bien circun-

crita de tejido linfoide, que suele tener folículos circunscritos.- El epitelio de revestimiento es bastante delgado, carece de brotes-epiteliales y suele ser paraqueratósico.

La luz del quiste contiene células epiteliales descamadas, y - un coágulo amorfo eosinófilo.

#### DIAGNOSTICO:

Histológicamente se basa en un trayecto fistuloso que desemboca en la piel por delante del músculo esternocleidomastoideo y por- arriba de la clavícula, en los tercios medio e inferior del cuello; el otro extremo de la fístula, comunica con faringe, en base de amígdala o pilar posterior.

#### DIAGNOSTICO DIFERENCIAL:

Incluye a las siguientes entidades:

- 1.- Higroma quístico: Tumor extenso, renitente, unilateral, que se- extiende desde el cuello hacia arriba; crece- progresivamente.
- 2.- Linfoma: Pueden empezar en la cavidad bucal, los tejidos de la- boca están invariablemente infiltrados, agrandamiento- generalizado de las encías con ulceraciones múltiples- hemorragias, mal aliento y aflojamiento de dientes.

#### TRATAMIENTO:

Consiste en la oscisión o extirpación minuciosa del quiste.

#### PRONOSTICO:

Buena.

## C A P I T U L O X V I I

Q U I S T E D E R M O I D E .



### QUISTE DERMÓIDE:

Son congénitos, se desarrollan a partir de células epiteliales atrapadas debajo de la superficie durante el cierre o fusión de los tejidos blandos en la vida fetal. Se ha descrito alguno de origen -- traumático, por la proyección de restos epiteliales al interior de otros tejidos, teniendo su principio en inclusiones embrionarias de origen ectodérmico en el mesodermo.

### CARACTERÍSTICAS CLÍNICAS:

Es una tumoración redondeada, de dimensiones variables y de -- consistencia elástica, la piel que lo cubre se desplaza con liber--- tad. Suele aparecer entre los doce y veinticinco años de edad, no -- hay predilección por el sexo y raramente se evidencia al nacer. ----- Cuando sólo queda epitelio plano darán lugar a los "quiste epidermo*id*es", pero si por el contrario, se incluyen en la epidermis con sus nexos, darán lugar a lo que se conoce por "quiste dermoide".

Los quistes se localizan en la región periorbitaria y se clasi--- fican dependiendo de la profundidad de la inclusión implantada en -- el proceso maxilar o mandibular, según Mc Ayoy y Zucker Braun:

- 1.- Puede aparecer en la región retroorbital, supraorbital o cantal
- 2.- Lesiones del dorso de la nariz, se cree que se desarrollan de -- una inclusión durante la osificación de la lámina nasofrontal.
- 3.- Estos quistes son encontrados en la región submentoniana, piso--- de boca y en la región de fusión en el primero y segundo arco -- braquial, en la línea media.
- 4.- También son encontrados en la región de fusión medio ventral y --- medio dorsal en las regiones supraesternal, suboccipital y ti--- roidea.

### CARACTERÍSTICAS RADIOLOGICAS:

Se observa una zona radiolúcida debajo o por arriba del múscu--- lo genihioideo, que contiene frecuentemente sustancias radiopacas.

**CARACTERISTICAS HISTOLOGICAS:**

Están constituidos por una membrana gruesa y resistente, formada de tejido conectivo embrionario, rico en fibras colágenas, de epitelio plano poliestratificado queratinizado, glándulas sudoríparas y sebáceas, folículos pilosos y estructuras y tejidos de origen no epitelial.

El contenido del quiste es una papilla blanco-amarillenta, que según la tensión a que esté sometida dara lugar a una mayor o menor consistencia de la masa tumoral, que tiene un caracter pastoso.

Este contenido viene determinado por la secreción de las glándulas mencionadas, la descamación celular, cristales de colesterol y grasa. Si llegan a formarse dientes o tejido óseo, nos encontraremos ante lo que se conoce como "teratoma quístico".

**DIAGNOSTICO:**

Se basa en el estudio microscópico, en el que se observa que el quiste esta rodeado por epidermis, estando presentes todos los elementos de la piel: folículos pilosos, pelo, glándulas sebáceas y tejido conectivo con papilas incluidas en la pared del quiste, también pueden encontrarse músculo liso.

**DIAGNOSTICO DIFERENCIAL:**

Se establece con las siguientes entidades:

- 1.- Ranúla: Se diferencia por la coloración azulada de la mucosa, la fluctuación de su contenido y a la punsión la existencia de un líquido seromucoso con cristales de colesterol.
- 2.- Neurinomas: Tanto en sus variedades benigna como maligna, son de menor frecuencia en esta localización, tienen mayor consistencia, mayor rapidez de crecimiento, siendo asintomáticos por sí mismos. La coloración de la piel y mucosa es normal por lo que prácticamente-

su diagnóstico diferencial solo sera posible en muchas ocasiones ---- por el aspecto de la pieza y su anatomía patológica.

- 3.- ANGIOMAS Y LINFOANGIOMAS: Lo conseguiremos teniendo en cuenta -- su aspecto, su consistencia blanda, -- disminución de volúmen en la presión, que recuperan después lentamente por la maniobra de esfuerzo. El diagnóstico diferencial lo confirmaran la pun-- sión y la angiografía.
- 4.- FLEMONES DE SUELO DE BOCA: Existe el antecedente del foco infec cioso con una sintomatología florida fiebre, astenia, dolor, malestar ge- neral acompañandose la tumoración de los típicos signos de Celso.
- 5.- LIPOMAS: Tienen un aspecto amarillento, de consistencia más -- blanda, son muy deslizables y aparecen en edades avan- zadas.

**TRATAMIENTO:**

Extirpación quirúrgica.

**PRONOSTICO:**

Excelente.

## C A P I T U L O X V I I I

Q U I S T E E P I D E R M O I D E

**QUISTE EFIDERMOIDE:**

Se desarrolla a partir de células epiteliales atrapadas al cerrarse las capas de tejido blando durante el desarrollo fetal. También pueden formarse a partir de las masas epiteliales que se han separado de la superficie epitelial. Estas inclusiones pueden resultar de un traumatismo en el que el epitelio haya sido desplazado de manera anormal.

**CARACTERISTICAS CLINICAS:**

Se puede considerar como un quiste de inclusión, su localización, patogenia y aspecto clínico se parece y no se diferencia del quiste dermoide, excepto en que cuando el epidermoide es más superficial carece de carácter "pastoso" del dermoide.

Se presentan como masas subcutáneas bien circunscritas, libremente movibles, semiesféricas, de consistencia renitente. Se localiza en las líneas de sutura del desarrollo, se observa con más frecuencia en la cara, cuello, torax, piso de boca o en la mejilla, raras veces se observan dentro de los maxilares donde se cree que se deben a epitelio gingival desplazado o incluso a una causa odontogénica. La piel que las cubre es normal, cuando se localiza en piso de boca puede elevar la lengua y dificultar el habla y la masticación.

**CARACTERISTICAS RADIOLOGICAS:**

Zona radiolúcida única, de crecimiento lento y tamaño variable que generalmente no exceden de cuatro centímetros.

**CARACTERISTICAS HISTOLOGICAS:**

Consiste únicamente en un revestimiento de epitelio escamoso - estratificado, contiene un material queratinizado sin estructuras - de aspecto seroso y una pared de tejido fibroso.

**DIAGNOSTICO DIFERENCIAL:**

Se diferencia del quiste dermoide, porque no contiene los anexos cutáneos (glándulas sebáceas, folículos pilosos, glándulas sudoríparas) que contiene éste.

También se diferencia de los quistes sebáceos porque estos provienen de la cubierta externa del folículo, mientras que los epidermoides provienen del infundíbulo de dicho folículo.

**TRATAMIENTO:**

Escisión.

**PRONOSTICO:**

Excelente.

## C A P I T U L O . X I X

QUISTE OSEO ANEURISMATICO

**QUISTE OSEO ANEURISMÁTICO:**

Corresponde al tipo de quistes no odontogénicos y no epiteliales. Es una lesión benigna intraósea, constituida por cavidades de tamaño variable, ocupadas por sangre asociadas con tejido fibroblástico que contiene células gigantes multinucleares y tejido osteoide. Dan una mayor incidencia en huesos largos y en vértebras, el carácter de pseudoquiste está determinado por la no presencia de epitelio de revestimiento. Esta lesión no tiene relación con el quiste óseo familiar.

**CARACTERÍSTICAS CLÍNICAS:**

La lesión se presenta en forma de geoda ósea en su mayor parte excéntrica y a veces a manera de pompas de jabón. Los tejidos de sus paredes son delicados y con espacios vasculares, reticulares, en forma de panal de abeja. Aparecen lesiones también en cráneo, huesos de los pies y de las manos, en el hueso iliaco, costillas y clavícula. El paciente no suele referir molestias o dolor llamativo, la cortical ósea está abombada o dilatada y a veces sensible a la presión, la deformidad causada puede provocar maloclusión. El revestimiento mucoso de la lesión suele ser normal.

Se presenta en niños, adolescentes o adultos jóvenes, aparece principalmente en sexo femenino, en general en personas menores de veinte años y más en mandíbula que en maxilar.

**CARACTERÍSTICAS RADIOLOGICAS:**

Son radiotransparentes, uniloculares o multiloculares, para unos a modo de pompas de jabón, para otros con un aspecto de panal de abeja. La cortical ósea está distendida abombada, debido a la lesión afectándose también el periostio en la deformidad; en algunos puntos, la corteza puede estar desintegrada. Estas figuras radiológicas simulan a veces una lesión de tipo "Blow-Out" o de estallido así como a modo de una hemorragia masiva en el area afectada, sobre todo en los huesos largos, donde alcanzan una extensión de hasta cinco u ocho cm. de longitud.



En cuanto a localizaciones faciales la más típica es la mandibular, aunque sus láminas óseas no llegan a estar destruidas en su totalidad.

#### CARACTERISTICAS HISTOLOGICAS:

Macroscopicamente, abierta la fina pared de la lesión nos encontramos con una cavidad más o menos amplia, con líquido sanguinolento. La lesión se presenta como una tumoración de color marrón rojizo, con amplias lagunas vasculares, con tabiques conjuntivos y abundante contenido celular. En algunos puntos hay recubrimiento por el periostio; hay capilares distendidos o distorsionados y ausencia de coágulos en la pared del quiste.

Microscopicamente, su estudio tiene un valor diagnóstico. En las lagunas vasculares hay abundantes histiocitos o células gigantes, también fagocitos con hemosiderina a modo de depósitos y algunas laminillas óseas metaplásicas. En los remansos de sangre hay frecuentes fibroblastos.

#### DIAGNOSTICO:

Depende muchas veces de la exploración quirúrgica, y del estudio microscópico. La exploración quirúrgica muestra una cavidad ósea llena de tejido blando pero muy vascularizado que sangra profusamente.

#### DIAGNOSTICO DIFERENCIAL:

En las localizaciones de huesos largos el problema diagnóstico se nos puede plantear con ciertos tumores malignos, como el sarcoma osteogénico u osteolítico.

Un segundo problema diagnóstico se presenta con el llamado "tumor gigante celular", Su contenido se alimenta por comunicarse con vasos arteriales y puede alcanzar grandes tamaños. La problemática diagnóstica se diferencia así: (1) Los quistes óseos aneurismáticos en huesos largos se localizan frecuentemente en epífisis; no así el

tumor gigante-celular. (2) el quiste se da en pacientes habitualmente menores de veinte a veinticinco años, lo que es raro se da en el tumor, que es una tumoración del adulto.

En las localizaciones de columna vertebral los quistes plantean dificultades diagnósticas, radiológicas y clínicas con los tumores malignos óseos asociados con lesiones del cuerpo vertebral.

**TRATAMIENTO:**

Exéresis completa y un legrado total, y a veces dosis pequeñas de irradiación pero esto está muy discutido.

**PRONOSTICO:**

Bueno.

## C A P I T U L O X I

QUISTE OSEO TRAUMATICO

### QUISTE OSEO TRAUMATICO:

No se considera como un quiste maxilar porque no se limita a los maxilares y estas cavidades intraóseas no están revestidas de epitelio. Constituye alrededor del 13% de los quistes no odontogénicos y no epiteliales de los maxilares.

### CARACTERISTICAS CLINICAS:

Se ha aceptado que se origina de una hemorragia intramedular como consecuencia a una lesión traumática. Está hemorragia produce reparación por organización del coágulo y formación ulterior de tejido conectivo y hueso nuevo. Pero una vez lesionada una zona de hueso esponjoso que contiene médula hematopoyética encerrada por una capa densa de hueso cortical, y la organización del coágulo falla por alguna razón desconocida, sobreviene la degeneración del coágulo que termina por producir una cavidad vacía en el interior del hueso.

Otras causas que se han mencionado como probables son:

- 1.- Se originan de tumores óseos que han experimentado degeneración.
- 2.- Como resultado de un metabolismo cálcico anormal como el inducido por una enfermedad paratiroidea.
- 3.- Como origen en la necrosis de la médula grasa a causa de la isquemia.
- 4.- Como resultado final de una infección crónica de bajo grado.
- 5.- Como resultado de la osteoclasia originada en un trastorno circulatorio a causa de un traumatismo que genera un desequilibrio entre osteoclasia y reparación ósea.

Se localiza con más frecuencia en la zona metafisaria del húmero, suele observarse en personas menores de veinte años, es más común en el hombre que en la mujer. A veces es asintomático, puede haber expansión de la cortical lo cual lleva a buscar el tratamiento por las molestias que ocasiona. Cuando se hace la incisión quirúrgica se comprueba que contiene una pequeña cantidad de líquido -

de color pajizo, restos de coágulo sanguíneo necrótico o nada. La zona afectada con mayor frecuencia es el canino inferior, cuerpo y rama mandibular. Lo más importante es que la pulpa de los dientes de la región atacada son vitales, esto nos permitirá que los conservemos dentro de la vaidad bucal.

#### CARACTERISTICAS RADIOLOGICAS:

Se presenta una zona radiolúcida suavemente contorneada, a veces con un delgado borde esclerótico, según su antigüedad de la lesión. Cuando la radiolucidez engloba las raíces de los dientes, la cavidad puede tener aspecto lobulado o festoneado dado por la extensión entre las raíces. Es rara la expansión dentaria y la lámina dura está intacta.

#### CARACTERISTICAS HISTOLOGICAS:

Presenta una delgada membrana de tejido conectivo que tapiza la cavidad. Las paredes óseas están desnudas o están cubiertas por tejido conjuntivo laxo en forma de una delgada película.

#### DIAGNOSTICO:

Se observa por un hallazgo radiográfico durante un exámen de rutina, y se indica la intervención para un mejor diagnóstico.

#### DIAGNOSTICO DIFERENCIAL:

Radiológicamente se diferencia del quiste traumático solitario ya que aparece en la zona molar y suele localizarse debajo del conducto dental inferior, en tanto que el quiste traumático suele estar por encima de él.

#### TRATAMIENTO:

Consiste en abrir la lesión, raspaje del hueso y cierre con su

tura. El coágulo sanguíneo resultante se organiza, y el defecto óseo cura rápidamente.

PRONOSTICO:

Bueno.

## C A P I T U L O XXI

QUISTE OSEO ESTATICO

**QUISTE OSEO ESTÁTICO:**

Esta afección es un defecto congénito, no es un verdadero quiste sino un defecto asimétrico del desarrollo en el maxilar inferior en el surco hecho por la arteria facial donde cruza el hueso.

**CARACTERÍSTICAS CLÍNICAS:**

Es una inclusión de tejido levemente aberrante en la glándula salival, durante el desarrollo de tejido glandular en la superficie lingual del cuerpo de la mandíbula, o cerca de ella, en una depresión profunda y bien delimitada.

Se puede observar de forma semicircular, con apertura inferior o, algunas veces, elíptica o redondeada y completamente incluida -- dentro del hueso un poco por encima del borde inferior de la mandíbula.

Estas lesiones son asintomáticas aparecen, por lo común, entre la zona del incisivo central y la zona del primer premolar. La edad media es de 57 años y puede ocurrir bilateralmente.

**CARACTERÍSTICAS RADIOLOGICAS:**

Aparece como una imagen radiolúcida ovoide situada entre el conducto dentario inferior y el borde inferior de la mandíbula, inmediatamente delante del ángulo, a veces se observa bilateralmente.

El defecto radiolúcido se puede deber al enclavamiento de tejido de glándulas salivales en la mandíbula, durante el desarrollo embrionario, o frecuentemente, se debe a una indentación sobre la superficie lingual quedando una parte de la glándula submaxilar dentro del defecto.

**CARACTERÍSTICAS HISTOLÓGICAS:**

La cavidad ha contenido tejido glandular, o no se ha encontra-



do nada en la cavidad planteándose la interrogante de si el tejido ha sido desplazado durante la operación quirúrgica o si no había habido nunca algo dentro de la cavidad.

#### DIAGNOSTICO:

Se establece por medio radiográfico ya que su tamaño varía entre 1cm. hasta 2cm.. Como su tamaño no varía suele tener un borde nitido y denso.

#### DIAGNOSTICO DIFERENCIAL:

Se debe diferenciar del quiste óseo "traumático" o hemorrágico pues, casi invariablemente, este se localiza sobre el conducto dental inferior, mientras que la presión por la glándula salival se encuentra debajo del conducto. El diagnóstico diferencial definitivo nos lo da la exploración quirúrgica.

#### TRATAMIENTO:

Quirúrgico.

#### PRONOSTICO:

Reservado.

C A P I T U L O   X X I I

DEFECTO OSTEOPOROTICO FOCAL  
DE MEDULA OSEA DE MAXILARES

### DEFECTO OSTEOPOROTICO FOCAL DE MEDULA OSEA DE MAXILARES:

La osteoporosis es una insuficiente deposición de matriz ósea por los osteoblastos. La médula ósea puede ser estimulada como reacción a exigencias poco comunes de mayor producción de eritrocitos - y esta médula hiperplástica llega a extenderse entre las trabéculas óseas adyacentes.

### CARACTERISTICAS CLINICAS:

Se observa frecuentemente en personas ancianas, en mujeres posmenopausicas en las cuales hay una reducción en la secreción gonadal de los esteroides anabólicos que produce un balance protético negativo y su lugar de elección es la mandíbula. Casi siempre las lesiones son asintomáticas, son muy comunes en zonas desdentadas, - esto sugiere que son producto de la carencia de regeneración ósea normal luego de extracciones dentarias, en lo cual se desarrollara una atrofia por desuso.

Los factores que la pueden ocasionar son:

- Una osteoporosis traumática observada después de fracturas, se debe en parte a una falta de uso del hueso o ha una interferencia -- con la irrigación sanguínea.
- La irradiación del hueso y los transtornos neurógenos, especialmente los del sistema nervioso simpático pueden producir cambios vasculares.
- Una hiperemia de origen traumático o inflamatorio también induce - resorción del hueso.
- Una deficiencia de vitamina "C"
- Aumento del uso de esteroides antiinflamatorios para el tratamiento de la artritis reumatoide, asma y otras enfermedades.

### CARACTERISTICAS RADIOLOGICAS:

Aparece como una zona radiolúcida de tamaño variable con una - periferia mal definida, esto es un indicio de falta de reactividad-

del hueso adyacente, adelgazamiento de la cortical y pérdida de los dibujos trabeculares nítidos dentro de lo esponjoso. Las trabéculas óseas resorbidas son reemplazadas por médula adiposa.

#### CARACTERISTICAS HISTOLOGICAS:

El tejido proveniente de estos defectos consiste en médula roja normal o médula grasa o una combinación de ambas. Las trabéculas óseas son largas, delgadas, irregulares y carentes de una capa osteoblástica.

#### DIAGNOSTICO:

El diagnóstico definitivo debe basarse en una evaluación exacta de la anamnesis, síntomas, aspectos clínicos, aspecto radiográfico, valores de laboratorio y muestras histológicas.

#### DIAGNOSTICO DIFERENCIAL:

El aspecto radiográfico de los defectos osteoporóticos focales en médula ósea de maxilares no es muy diferente del de infecciones dentales residuales, neoplasias centrales y hasta el quiste traumático del hueso.

#### TRATAMIENTO:

Ninguno.

#### PRONOSTICO:

Excelente.

## C A P I T U L O XXIII

## MUCOCELE

**MUCOCELE:**

Son pseudoquistes que se forman en las glándulas mucosas o sus conductos, y por ello puede presentarse, en la cavidad bucal, en cualquier parte donde existan glándulas mucosas. Generalmente aparecen en la cara interna de los labios, carrillos, piso de boca, y raramente se encuentran en el paladar, donde el quiste se forma en la papila palatina. Puede también encontrarse en la porción de la lengua donde las glándulas están localizadas en la superficie inferior

**CARACTERISTICAS CLINICAS:**

Se presenta como una pequeña vesícula translúcida redonda u oval, en la superficie mucosa, generalmente es de color azulado o verdoso y puede confundirse con un hemangioma; varía del tamaño de un chícharo al de un frijol y su sitio predilecto está cerca de la comisura, en la superficie interna del labio, pero también suele aparecer en paladar, carrillos, lengua y piso de boca.

El mucocèle es ligeramente móvil y suele encontrarse inmediatamente debajo de la mucosa, que está ligeramente levantada; a veces es profundo y se asemeja a la hiperplasia glandular. Cuando la lesión es superficial o susceptible de perforarse o desgarrarse, bien espontáneamente, o bien lesionarse accidentalmente casi siempre por los movimientos de masticación, descargando el material que contiene, un líquido espeso, viscoso, pegajoso en la boca. Cuando esto sucede, el quiste desaparece, pero se forma nuevamente, y la nueva formación de moco es alterando estas recidivas con el período de cicatrización. Aún después de extirparlo no es rara su recidiva, pero no se conocen casos de malignización aunque no se descarta la posibilidad.

**CARACTERISTICAS RADIOLOGICAS:**

Se toma una sialografía en la cual se observa una zona solitaria única, translúcida .

**CARACTERISTICAS HISTOLOGICAS:**

El examen microscópico muestra un pseudoquiste fibroso, revestido por epitelio que se forma del conducto del pseudoquiste. Puede haber notable reacción inflamatoria de la membrana. Los vasos sanguíneos están agrandados, y repletos de globulos rojos; hay infiltración extensa de polinucleares y mononucleares. El contenido está compuesto de moco, fibrina y leucocitos.

**DIAGNOSTICO:**

La palpación nos muestra una masa blanda, muy movil, y por ello, puede confundirse con una neoplasia benigna. Sin embargo, el diagnóstico definitivo puede obtenerse mediante la puncción aspirativa de la lesión y la obtención de un líquido espeso, de color pajizo.

**DIAGNOSTICO DIFERENCIAL:**

Se diferencia del hemangioma, pero su color más intenso y su aspecto más firme lo distingue del mucocelo.

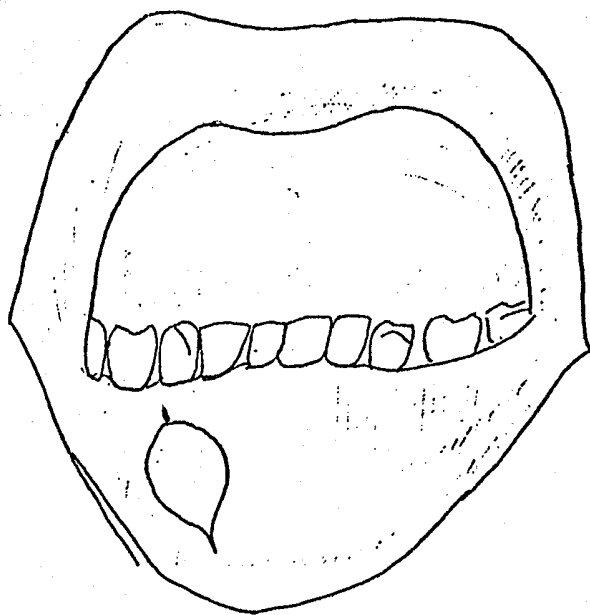
También suele confundirse a la palpación con un fibroma, pero su aspecto de masa dura y muy movil lo distingue del mucocelo.

**TRATAMIENTO:**

Algunos autores recomiendan la marsupialización como método suficiente y sólo hacer la enucleación si se presenta su recidiva. Otros indican necesaria la enucleación del quiste, y algunos incluyen también la glándula afectada, en un tratamiento radical.

**PRONOSTICO:**

Excelente, si no se extirpa la glándula es muy probable la recidiva.



MUCOCELE.



C A P I T U L O   X X I V

RANULA

**RANULA:**

A las colecciones líquidas enquistadas que se forman en el piso de la boca, de una glándula salival, generalmente sublingual y raras veces del conducto submaxilar, se les llaman ránulas; (así de nominadas por su semejanza con el vientre de las ranas).

El tamaño está determinado por la cantidad de secreción producida por la glándula afectada, y soportada por la cavidad quística. El quiste puede agrandarse hasta el punto de contener 50mm., o más de líquido. Cuando la resistencia del piso de la boca puede anular la presión secretora, el quiste ya no crece más. Su tamaño puede -- disminuir, ya sea con absorción del contenido líquido o por ruptura de la mucosa con el consiguiente drenaje.

**CARACTERISTICAS CLINICAS:**

Comienza bajo la forma de hinchazón localizada en el piso de la boca, debajo de la superficie anterior de la lengua; su desarrollo es lento e insidioso, es indoloro y generalmente unilateral, pero puede ser tan grande que abarque todo el lado opuesto, aparentando ser bilateral. Es de color azulado o violáceo, y a la palpación se advierte su contenido fluido. Puede presentarse asfixia, dificultad en la masticación e imposibilidad de deglución y fonación cuando se desarrolla agudamente y la lengua es empujada hacia el paladar.

Es tenso y fluctuante, contiene una sustancia viscosa, existiendo tumefacción en el piso de la boca, la cual es molesta pero indolora. A veces se rompe espontáneamente pero vuelve a recidivar; de ahí -- que la ránula pueda variar de tamaño y que en la boca aparezca una materia salada y con aspecto mucoso.

**CARACTERISTICAS HISTOLOGICAS:**

La pared es generalmente delgada, estando compuesta de fibras-

conectivas, aplanadas y desnudas, las cuales revelan envolturas de fibroblastos de un color plateado. Los quistes contienen fragmentos y lagunas de moco que están en una red de células de descamación,-- leucocitos y ocasionalmente glóbulos rojos.

#### DIAGNOSTICO:

Tiene importancia el hecho de que aumente de tamaño inmediatamente antes o durante las comidas y disminuya de tamaño después de las mismas.

#### DIAGNOSTICO DIFERENCIAL:

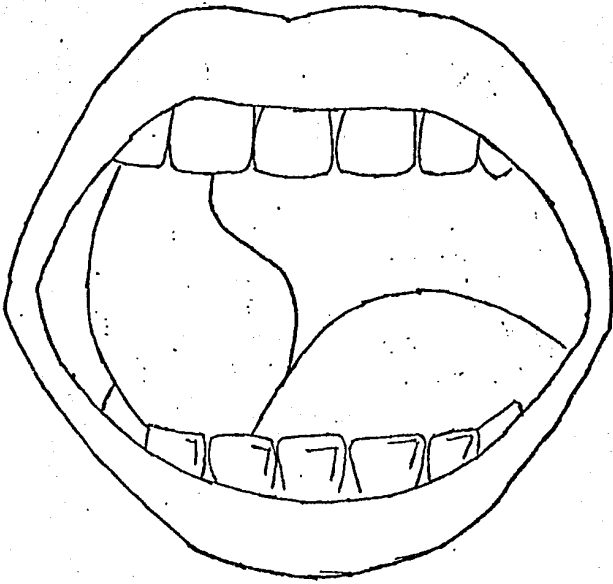
La ránula no puede ser confundida con un lipóma del suelo bucal, ya que éste es menos superficial y más duro; tampoco con el linfangioma, que aparece al nacimiento, crece rápidamente y adquiere un volumen considerable. Puede confundirse con el hemangioma, pero la presencia del fluido mucoso pegajoso al puncionar la ránula, es suficiente para diferenciarlos.

#### TRATAMIENTO:

Consiste en la escisión o estirpación del techo del quiste --- (marsupialización), generalmente en caso de recidiva está indicada la extirpación completa del quiste y de la glándula.

#### PRONOSTICO:

Excelente.



RANULA.

C A P I T U L O XXV

TECNICAS QUIRURGICAS

### TECNICA QUIRURGICA DE QUISTES:

En primer lugar se debe efectuar un estudio radiológico lo más completo posible para conocer los límites del quiste y el grado de afectación de las piezas dentarias imbricadas en el proceso, esto nos orientará para establecer un primer diagnóstico diferencial.

Una vez observadas las relaciones de las piezas dentarias con el quiste, decidiremos cuáles necesitan de un tratamiento conservador y cuáles son las que deben ser extraídas. Aquellas que se encuentren en un buen estado y con una aceptable conservación de su alvéolo deben ser tratadas endodóncicamente. Este tratamiento puede realizarse en días anteriores a la intervención o formando parte de la misma, es importante lograr un buen ensanchamiento del canal radicular teniendo en cuenta que la punta de gutapercha utilizada para su relleno traspase el ápice radicular en 2 ó 3 mm. aproximadamente.

Una vez realizados estos tratamientos endodóncicos, si hubieran sido precisos, comenzamos con el primer tiempo operatorio propiamente dicho que consiste en la incisión o vía de abordaje, la cual viene dada por la localización, tamaño y amplitud del quiste.

Si trata de un pequeño quiste o granuloma apical de un diente que debe ser extraído, se realizará dicha extracción, lo cual nos permite tener una vía de acceso, realizando a través del alvéolo el legrado de la membrana quística o tejido granulomatoso.

Si el quiste es de mediano tamaño puede realizarse la incisión de PARTSCH II que consiste en un corte semicircular con sus extremos en el repliegue vestibular y con una extensión ligeramente mayor que los límites del quiste, pero sin llegar al reborde gingivodentario. Es precisamente en esta última circunstancia donde radica la diferencia con la incisión de NEUMANN, que es la que debe emplearse en los quistes de gran tamaño y consiste en dos incisiones verti-

cales, ligeramente convergentes, hacia el reborde gingivo-dentario, unidas por otra incisión que sigue este reborde o cresta gingival - si se trata de un desdentado. Esta incisión tiene la ventaja de que con ella se puede obtener una mayor amplitud del campo operatorio, - respetando al mismo tiempo toda la vascularización de la zona.

El segundo tiempo operatorio consiste en el despegamiento de - la fibromucosa que recubre el hueso, si éste se encuentra íntegro - o de la propia cápsula quística si el hueso hubiera desaparecido -- por un proceso de osteolisis. En el primer caso tenemos que perfo-- rar el hueso hasta conseguir una vía de acceso lo suficientemente - amplia para permitir cómodamente la enucleación del quiste.

En el tercer tiempo se realiza la extirpación del quiste efec-- tuando también la apicectomía en aquellas piezas dentarias a las -- que previamente habíamos realizado el tratamiento endodóncico. No - debe darse por finalizada esta fase operatoria sin tener la comple-- ta seguridad de haber extirpado toda la membrana quística. Para --- ello es necesario un buen lavado de la cavidad con suero fisiológi-- co y una eficaz hemostasia con objeto de obtener una buena visuali-- zación de la cavidad quística. La hemostasia se consigue por medio-- de la electrocoagulación o la aplicación de cera quirúrgica en los-- puntos sangrantes. Si con ello no fuera suficiente y preveemos una-- posible hemorragia intracavitaria tardía, haremos un taponamiento -- con una tira de celulosa reabsorbible, impactándola bien dentro de-- la cavidad, con lo cual detenemos la hemorragia y al mismo tiempo - favorecemos la formación de un entramado de fibrina.

De todas formas ha dado mejor resultado el taponamiento con -- una tira de gasa iodofórmica, la cual se impacta en la cavidad por-- medio de dobleces sucesivas. Después se hace una tunelización desde el borde de la cavidad quística por debajo de la mucosa libre del - vestibulo bucal hasta una zona de la mucosa sana situada a unos 3cm proximadamente del límite de la incisión, con el fin de abocar en - esa zona el extremo final de la tira de gasa. Con este proceder se-

logra que el drenaje no interfiera la cicatrización de los bordes de la mucosa, una vez suturados. Al cabo de unos días se empieza a tirar del extremo libre de la tira de gasa unos centímetros solamente, realizando la total retirada de la gasa en tres o cuatro veces.

Por último, en el cuarto tiempo, efectuamos la coaptación de los bordes quirúrgicos lo más herméticamente posible mediante puntos de sutura dobles con seda de 2 ó 3 ceros que se retirarán a los diez días aproximadamente.

Cuando hay complicaciones, sobre todo en el maxilar superior cuando el quiste invade el seno maxilar, las fosas nasales o la bóveda palatina.

En el primer caso, cuando existe afectación del seno, transformaremos ambas cavidades, la quística y la sinusal, en una sola efectuando también el legrado de la mucosa del seno, ya que la mayoría de las veces es imposible separar ambas formaciones por estar íntimamente adheridas y haberse establecido una sinusitis. En este caso es imprescindible hacer un drenaje por las fosas nasales (procedimiento de CALD-WELL-LUK) lo cual se efectúa puncionando el hueso por debajo del cornete inferior introduciendo, desde el seno y a través de esta abertura, un tubo de goma de 1cm. de diámetro lo suficientemente rígido para que no se colapse. Este tubo se deja asomando a través de la fosa nasal correspondiente lo cual nos permite efectuar periódicos lavados con soluciones antibióticas y de esta forma combatimos la infección al mismo tiempo que permitimos la aireación del seno, manteniéndolo durante diez días aproximadamente.

En el segundo caso, cuando el quiste invade las fosas nasales puede ocurrir que al efectuar el legrado de la membrana quística, en íntimo contacto con la mucosa nasal, se produzcan perforaciones que ponen en comunicación ambas cavidades con lo cual se producirá la infección de la cavidad quística y como consecuencia la ulterior comunicación con la cavidad oral de tan desagradables consecuencias. Por todo lo expuesto es indispensable el cierre de la comunicación-



establecida mediante la sutura de la mucosa nasal o bien el relleno de la cavidad quística, porque no siempre se puede realizar dicha sutura debido a la exigüidad del campo.

En el tercer caso, cuando el proceso invasivo se dirige hacia la bóveda palatina, tiene lugar el abombamiento de ésta hacia la cavidad oral. Entonces el acceso al quiste puede establecerse por vía vestibular o palatina dependiendo esta circunstancia de su extensión y localización. En principio, siempre que el quiste sea medianamente accesible por vía vestibular debemos de inclinarnos por ella, ya que nos permite una mayor amplitud de campo y una mejor visibilidad. Si no es así, se le abordará por el paladar mediante una incisión amplia del reborde gíngivo-dentario palatino traspasando los límites anterior y posterior del quiste para que al revertir el colgaje de mucosa nos descubre éste en toda su extensión. También aquí, cuando se ha destruido el hueso que lo recubre, es extremadamente difícil el despegamiento de la fibromucosa palatina de la membrana quística debido a la íntima adherencia que existe entre ambas.

La mandíbula también presenta unas características anatómicas que deben tenerse muy en cuenta en todas las intervenciones quirúrgicas, sobre todo si conllevan una resección o mutilación de su estructura. En primer lugar la existencia del conducto dentario, que aloja el paquete vasculonervioso que recorre toda su porción horizontal, dando salida a una rama mentoniana a nivel de los premolares. En segundo lugar, pero igualmente importante, la presencia del nervio lingual que discurre haciendo una inflexión por la cara postero-interna de la rama horizontal a nivel de los últimos molares.

Por todo esto se debe obrar con extrema cautela en la resección de aquellos quistes que estén en relación o muy próximos a estos nervios, procurando por todos los medios evitar su tracción o sección.

Otra cosa importante que se debe tener en cuenta es el tamaño del quiste en relación con el grosor de la mandíbula, sobre todo en

personas de edad avanzada, ya que si el quiste ha invadido gran parte de sus estructuras se podrán producir fracturas, por lo que en este caso es necesario su inmovilización mediante un bloqueo intermaxilar por medio de asas de IVI.

## TECNICA QUIRURGICA DE MUCOCELE:

Se realiza la marsupialización, se debe fijar el mucoccele por medio del sujetador de desmarres. Después hacer una incisión en el centro de la vesícula hasta que se presenta la membrana quística para luego evacuar su contenido. La cavidad es llenada en seguida con gasa y se cierra la incisión hecha a la membrana con una sola sutura. Se remueve el círculo superior de la membrana y la pared del quiste es suturada a la mucosa, para hacer continua la cavidad quística en ella, se retira el sujetador.

La enucleación se hace mediante una incisión en sentido horizontal, tratando de llegar únicamente sobre mucosa hasta descubrir el quiste, luego se hace disección roma con cuidado para enuclear, ya sea sólo el quiste o también la glándula afectada. Cuando el mucoccele es pequeño este procedimiento se lleva a cabo frecuentemente.

## TECNICA QUIRURGICA DE RANULA:

Existen tres técnicas y son las siguientes:

- 1º.- Del Sedal: Consiste en atravesarla con aguja e hilo o lazo de alambre, haciendo un nudo con éste en uno de los orificios de entrada, y haciéndole pasar de un lado a otro cada tres días para drenarla. Esto frecuentemente falla, y se presenta su reaparición.
- 2º.- Marsupialización: Se elimina el techo de la cavidad quística y se deja la base de ella para suturarla al tejido adyacente (piso de la boca) sano, haciéndola continua con la cavidad bucal. Este procedimiento solo tiene éxito cuando el revestimiento del quiste es epitelial y hay cicatrización y unión de éste último con el epitelio bucal, formando una abertura permanente para el vaciamento de las secreciones de la glándula afectada. Si el revestimiento del quiste es una pared fibrosa, este procedimiento puede fallar, ya que el epitelio bucal quizá cubra el defecto y de este modo bloquea nuevamente las secreciones. El pronostico tiene -- que ser nuevamente reservado, ya que la ránula recidiva con bastante frecuencia porque en las partes profundas se encuentran gérmenes.
- 3º.- Enucleación: Es la remoción total, cauterizando después sin suturar. Este parece ser el mejor procedimiento para las ránulas pequeñas, pero si es voluminosa, es preferible la operación de PARTSCH (marsupialización). En ocasiones se practica la extirpación quirúrgica del quiste en su totalidad y la glándula afectada, para evitar su recidiva.

### INDICACIONES POSTOPERATORIAS.

En el postoperatorio, el edema es fisiológicamente normal después de la intervención. La mayor parte de las operaciones son traumáticas y la retracción prolongada de los tejidos contribuye a obstaculizar el drenaje linfático normal de la región. Esto aunado con la reacción inflamatoria, produce edema y tumefacción, advirtiéndole al paciente que espere el máximo de inflamación alrededor del segundo día, y que desaparecerá gradualmente si no hay infección secundaria ni formación de hematoma. La aplicación inmediata de fríos beneficia pero debe utilizarse únicamente en las primeras ocho o diez horas después de la operación.

Las posibles complicaciones de enucleación o marzupialización incluyen tumefacciones, infección, formación de hematomas, traumatismo de nervios motores y sensitivos, hemorragia primaria y secundaria, fístula bucal, fractura de hueso, obstrucción de vías respiratorias. El traumatismo de nervios motores y la obstrucción de vías ocurren principalmente al extirpar lesiones que exigen disección en el cuello y región mandibular.

La posibilidad de infección puede ser mínima usando antibióticos, y una buena técnica quirúrgica y las reglas estrictas de asepsia. Cualquier infección aguda que se presente en estas lesiones debe dominarse perfectamente antes de intervenir. Hay que elegir cuidadosamente los antibióticos y administrar dosis terapéuticas adecuadas.

La mejor manera de evitar complicaciones es prevenirlas por un diagnóstico eficiente, un buen juicio quirúrgico, conocimiento de la anatomía facial y una técnica correcta. Las complicaciones ocurren y conviene conocerlas para tratarlas cuando se presenten.

### CONCLUSIONES.

Después de efectuada la revisión antes mencionada, llegue a la conclusión de que el quiste se presenta como consecuencia de la interacción de factores locales, generales y hereditarios que estimulan el desarrollo de esta patología.

Así encuentre que el quiste presenta características clínicas -a radiográficas e histopatológicas determinadas que lleven a la diferenciación de éste con otro tipo de patologías bucales, dando así - los pasos a seguir para la realización de un tratamiento adecuado - y un pronóstico favorable al paciente, y a una integridad funcional

## B I B L I O G R A F I A

BHASKAR, S. N., Patología Bucal, 2ª reimpre-  
sión, Buenos Aires, Edit. "El Ateneo", 1975

CANALDA, Sahli A. y CANALDA, Piera C., Quis-  
tes Radiculares, posibilidad de tratamiento  
endodóncico, Revista Española de Estomatolo-  
gía, Tomo XXIX, 1981, Pág. 219, Nº 4.

CARBAJAL, Bello Luis y GRAY, Robin L., Quis-  
tes Linfoepiteliales, Revista de la Asocia-  
ción Dental Mexicana, Vol. XXXV, Nº 3, Mayo  
-Junio 1978.

DEFFEZ, J. P., Origen y evolución de los --  
Quistes Maxilares, voluminosos relacionados  
con el sistema dentario, Revista Española -  
de Estomatología, Tomo XXIII, 1975, Pág.140  
Nº2.

DICIO, J. F., Quiste Dentífero, Revista Es-  
pañola de Estomatología, Tomo XXVII, 1979 -  
Pág. 271, Nº 4.

EDO, E., GOMEZA, I., CAJAL, C. y CALATRAVA, L., Quiste Oseo Aneurismático, Revista Española de Estomatología, Tomo XXVI, 1978, Pág 23 Nº1.

FREIDEL, M., Tratamiento de Grandes Quistes Mandibulares, Revista Española de Estomatología, Tomo XXIX, 1981, Pág. 389, Nº 6.

GARCIA, Fajardo G. y AGUADO, Santos A., --- Quistes de los Maxilares, su tratamiento --- quirúrgico, Revista Española de Estomatología, Tomo XXX, 1982, Pág. 87, Nº 2.

GORLIN, J. Robert y GOLDMAN, Henry M., Patología Oral, 1ª reimpresión, Barcelona, Edit Salvat, 1980.

KIMURA, Fujikami Takao y MORALES, Garfias - Alicia., Quiste Epitelial en región Supraorbitaria Temporal, Revista de la Asociación Dental Mexicana, Vol. XXXVIII, Nº 4, Julio-Agosto 1981.



KRUGER, Gustav O., Tratado de Cirujía Bucal  
2ª Ed., México, Edit. Interamericana, 1983.

LANDA, Llona S., ELLAURI, Arostegui S. y --  
MONTES, García E., Quiste Nasoalveolar o --  
Quiste de Klestad, Tomo XXVIII, 1980, Pág.-  
29, Nº 1.

LÓPEZ, Arranz J. S. y ALVAREZ Quiñones, Cara  
via, Quiste Aneurismático Mandibular, Revis-  
ta Española de Estomatología, Quiste Aneu-  
rismático mandibular, Tomo XXVII, 1979, Pág-  
389, Nº 6.

MARTINEZ, Bravo Jesús y MARTIN, Toranzo Jo-  
sé., Quiste Lingual Anterior, Revista de la  
Asociación Dental Mexicana, Vol. XXXIV, Nº3  
Mayo- Junio 1977.

MOLINA, Moguel José Luis, Quiste Primordial  
o Primitivo (Queratoquiste), Revista de la  
Asociación Dental Mexicana, Vol. XXXVII, --  
Nº 1, Enero-Febrero 1980.

OCAMPO, Flores Pedro y CORTES, Flores Alejandro J., Quiste Oseo Aneurismático asociado con hiperparatiroidismo, Revista de la Asociación Dental Mexicana, Vol. XLII, Nº 3 Mayo-Junio 1985.

RISUEÑO, Penderia M. y FORTEZA, Rey Borralleras J., Quiste Dermoide del suelo de la boca, Revista Española de Estomatología, Tomo XXVI, 1978, Pág. 387, Nº 6.

ROMERO, de León Elias, GARZA, Dávila Fernando y LOPEZ, Garza Sergio, Quiste Odontogénico queratinizado y calcificado, Revista de la Asociación Dental Mexicana, Vol. XXXVI, Nº 1, Enero-Febrero 1979.

SANCHEZ, Torres Javier, VILLALOBOS, Romero-Francisco, TORANZO, Fernández José Martín y FLORES, Villareal Albano, Quistes Dentígeros Múltiples, Revista de la Asociación Dental Mexicana, Vol. XXXV, Nº 3, Mayo-Junio 1978.

SENTIES, Lavalle Samuel, DELGADO, F. Andrés GRANADOS, Napoleón, PUENTE, Ignacio y CONTRERAS, L. Virginia, Quiste Dermoides de piso de boca, Revista de la Asociación Dental Mexicana, Vol. XXXIII, Nº 5, Septiembre-October 1976.

STAFNE, Gibilisco, Diagnóstico Radiológico en Odontología, 2ª Ed., México, Edit. Panamericana, 1980.

TRESSERRA, L., BASSAS, C. y BIOSCA, M. Vila Quistes de los Maxilares, Revista Española de Estomatología, Tomo XXIV, Nº 1 Enero-Febrero 1977.

ZEGARRELLI, Edward V., KUTSCHER, Austin H., y HYMAN, George A., Diagnóstico en Patología Oral, 2ª reimpresión, Barcelona, Edit. Salvat, 1981.