

58-11  
22



**UNIVERSIDAD NACIONAL AUTONOMA DE MEXICO**

**FACULTAD DE ODONTOLOGIA**

**La Roetgenografía como Medio de Diagnóstico  
de Parodontopatías en Odontopedriatía**

**T E S I S**

QUE PARA OBTENER EL TITULO DE

**CIRUJANO DENTISTA**

PRESENTA

**Vivian Arochi Barajas**

**MEXICO, D. F.**

**1988**



Universidad Nacional  
Autónoma de México



## **UNAM – Dirección General de Bibliotecas Tesis Digitales Restricciones de uso**

### **DERECHOS RESERVADOS © PROHIBIDA SU REPRODUCCIÓN TOTAL O PARCIAL**

Todo el material contenido en esta tesis está protegido por la Ley Federal del Derecho de Autor (LFDA) de los Estados Unidos Mexicanos (México).

El uso de imágenes, fragmentos de videos, y demás material que sea objeto de protección de los derechos de autor, será exclusivamente para fines educativos e informativos y deberá citar la fuente donde la obtuvo mencionando el autor o autores. Cualquier uso distinto como el lucro, reproducción, edición o modificación, será perseguido y sancionado por el respectivo titular de los Derechos de Autor.

## INDICE

Introducción	- 1 -
CAPITULO I	
La Roetgenografía en Odontopediatría	- 2 -
CAPITULO II	
El Periodonto en el Niño	- 10 -
CAPITULO III	
Localización y Desarrollo de las lesiones Inflamatorias	- 14 -
CAPITULO IV	
Influencias dañinas	- 22 -
Factores locales	
Influencias endócrinas	
Influencias nutricionales	
Influencias hematológicas	
Otros transtornos generales	
Enfermedades de la infancia	
CAPITULO V	
Principales Lesiones que Afectan Estructuras Periodontales en la Niñez	- 36 -
CAPITULO VI	
Técnicas Radiológicas utilizadas en Periodoncia	- 44 -
CAPITULO VII	
Prevención y Control del Paciente	- 51 -

**Conclusiones**

- 56 -

**Bibliografía**

- 59 -

## Introducción

La enfermedad periodontal es una de las enfermedades más difundidas de la humanidad. En toda región del mundo llega a presentarse afectando aproximadamente a la mitad de la población infantil y a casi toda la población adulta.

Durante muchos años se pensó que la enfermedad periodontal era una afección crónica de la edad adulta que tendría su inicio en la juventud, pero con diversos estudios se llegó a comprobar que niños y adolescentes padecían dicha enfermedad.

La roetgenografía es un auxiliar de diagnóstico y pronóstico de las parodontopatías en niños. En ellos, la enfermedad periodontal no es resultado de una causa específica, sino de una combinación de factores con diferentes resultados. Estos factores incluyen el desarrollo de la dentición, patrones sistemáticos de metabolismo, enfermedades generales y las limitaciones de la habilidad infantil, así como el interés a realizar procedimientos de higiene oral.

El tratamiento del periodonto es uno de los aspectos más olvidados en odontopediatría. Aunque el proceso destructivo rara vez ocurre hasta la adolescencia, la simiente de la destrucción, puede comenzar pronto en la vida.

He aquí el objetivo de esta tesis que describirá las técnicas de roetgenografía utilizadas como medio de diagnóstico temprano de la enfermedad periodontal en odontopediatría, así como la gran variedad de factores que contribuyen a dicha enfermedad en los niños.

## CAPITULO I

### LA ROETGENOGRAFIA EN ODONTOPEDIATRIA

El propósito de la radiografía dental es proporcionar información acerca de la salud de las estructuras bucales no - visibles o accesibles al examen clínico simple. La calidad - de la información ha sido descrita por Crabtree en términos de: (1) densidad, (2) contraste, (3) distorsión radiográfica y (4) nitidez. A su vez, estas cuatro características dependen de la interacción de los factores técnicos fundamentales bajo el control directo del odontólogo.

#### Densidad.-

La densidad de una radiografía es el grado de ennegrecimiento. Está determinado por la cantidad de radiación que alcanza a la película y por la sensibilidad de la película a la radiación. Entre los factores que influyen en la densidad de la película se incluyen: el tiempo de exposición y el miliamperaje (mAs), el voltaje del tubo (kVp), la velocidad de la emulsión de la película y la distancia fuente-película - (que es una función de la longitud del cono).

La conservación de la densidad de la película en la radiología pedodóntica está sujeta a las mismas limitaciones - que los adultos, con una excepción quizá. Las técnicas paralelas de cono largo utilizadas con ventaja en las radiografías de los adultos no siempre son apropiadas para niños pequeños. Con frecuencia los niños tienen dificultades para es tarse quietos durante exposiciones prolongadas. Los esfuerzos para compensar sus movimientos utilizando tiempos cortos de exposición con el cono largo no permiten la producción de

películas de densidad adecuada sin incrementos exagerados en los mA o los kVp. Para estos niños las técnicas con cono corto pueden ser una solución lógica.

#### Contraste.-

Es otro factor que influye en la calidad de la película. El contraste es la diferencia en densidad entre las estructuras mostradas en la imagen radiográfica. Una película tiene un contraste elevado si las porciones radiolúcidas son bastante negras y las regiones radiopacas son muy blancas, con unos cuantos tonos grises intermedios. Desde el punto de vista de la claridad de los detalles, es deseable un contraste marcado: las letras en una página impresa se reconocen fácilmente en parte debido a que su color negro contrasta bien con el fondo blanco del papel. En la misma forma, las lesiones proximales incipientes aparecen como vívidas "muecas" negras contra un fondo de esmalte blanco cuando se obtienen películas de contraste elevado. Pero el contraste elevado también conduce a pérdida de información radiográfica: la naturaleza "negra o blanca" de la imagen sugiere la presencia clínica de estructuras sólo de alta densidad y de baja densidad. Las películas de contraste bajo son capaces de caracterizar condiciones de densidad intermedia mediante una amplia escala de imágenes de tonos grises. En suma, la presencia de cambios patológicos en la estructura calcificada se visualizan mejor cuando el contraste de la película es alto; el grado o extensión de esas lesiones se define con más precisión en condiciones de contraste bajo.

Entre los factores que determinan el grado de contraste de la película están: (1) el voltaje del tubo (kVp), (2) la capacidad de contraste de la película y (3) la técnica de -

procesamiento, o sea, el revelado de la película. El aumento del kVp reduce el contraste de la película. Los rayos X producidos con un voltaje mayor en el tubo tienen un poder mayor de penetración. Los rayos de energía más elevada atraviesan estructuras aún más densas hasta cierto grado y disminuyen las diferencias de opacidad en las diversas partes de la imagen.

Hay escasas bases para recomendar un solo nivel de kilovoltaje óptimo para todas las situaciones en la radiografía pedodóntica. Algunas autoridades en la materia prefieren el contraste alto para valorar, por ejemplo, el estado de las caries proximales y las lesiones periapicales. Otros pugnan porque se obtiene más información con imágenes de contraste bajo, las cuales muestran toda la escala de densidades de los tejidos presentes. En última instancia la selección del kilovoltaje depende de la edad del paciente y de los objetivos de diagnóstico para el radiólogo.

#### Distorsión.-

Una tercera medida de la calidad radiográfica es la ausencia de distorsión de la imagen. Crabtree ha descrito una imagen distorsionada, por ejemplo, una que no refleja el tamaño o las proporciones verdaderas de la estructura radiografiada. Las variedades de la distorsión incluyen (1) amplificación verdadera (proporcional), (2) elongación o acortamiento, (3) superposición y (4) traslape de estructuras.

Una práctica frecuente en la radiografía pedodóntica consiste en doblar las esquinas de la película para evitar que se encajen en los tejidos blandos del paladar o del piso de la boca. Comprobado de que los dobleces están en áreas de escasa importancia diagnóstica y son necesarios para comodidad del paciente, doblar las películas debe considerarse co-



mo un dato útil. Sin embargo, si se hace un pliegue excesivo, puede producirse el alargamiento de una parte de la imagen radiográfica. Cuando las configuraciones anatómicas interfieren con la colocación apropiada de la película, las mejores técnicas son usar películas más pequeñas o estabilizar la película a cierta distancia de la estructura objetivo por medio de soportes para las películas o de rollitos de algodón.

La superposición de estructuras ocurre con mayor frecuencia cuando se utiliza la técnica de la bisectriz del ángulo en las proyecciones posteriores de los maxilares. La cresta principal y el piso del seno maxilar a menudo se superponen con los ápices de los molares, lo cual hace extremadamente difícil el diagnóstico de la patología periapical. El uso de una técnica paralela de cono largo puede ayudar a reducir la superposición en esta región.

El traslape de los contactos proximales es consecuencia de una angulación horizontal inapropiada del cono. Debe recordarse que las porciones posteriores de las arcadas dentales no están paralelas con el plano de la línea media sino que convergen anteriormente. Para evitar el traslape proximal, la angulación del cono en el plano horizontal deberá ser perpendicular a esta línea de oclusión. En las denticiones con apiñamiento puede ser difícil evitar el traslape radiográfico de las superficies proximales. En tales casos, las proyecciones adicionales aleta de mordida empleando angulaciones ligeramente separadas de la horizontal son en ocasiones útiles para el diagnóstico.

La distorsión de la imagen en la radiografía pedodéontica puede reducirse mediante el empleo de dispositivos que so-

porten la película. Esta deberá estabilizarse tan cerca como sea posible y paralela con los dientes radiografiados. El niño mantiene la posición correcta de la película mordiendo sobre el cojincillo oclusal del soporte; este método muestra - mayor confiabilidad que la estabilización digital. Además, - las extensiones de los soportes emergen de la boca y ayudan a la colocación del cono. Los dispositivos para soportar la película varían en sofisticación desde simples tablillas o - lengüetas de cartulina a instrumentos de precisión de metal paralelos.

#### Nitidez.-

Una cuarta característica de la calidad radiográfica es la nitidez de la imagen. Cuando los objetos de interés sobre la película tienen límites claramente definidos, la imagen - es nítida. Para obtener una imagen de este tipo, tres factores son importantes en particular: (1) una fuente pequeña de rayos X, (2) una distancia apropiada fuente-objeto-película y (3) que no haya movimiento del cono, el paciente o las películas durante la exposición.

En las técnicas paralelas de cono largo que se usan con los niños mayores y los adultos, la película se coloca en un soporte paralelo a las estructuras por radiografiar. Para -- que la película no se encaje en los tejidos blandos, se si - tuará a cierta distancia de los dientes. Para compensar este incremento en la distancia objeto-película, se incrementa -- también la distancia fuente-objeto mediante el uso de un cono largo. El efecto neto de esta técnica es proporcionar una menor distorsión y aumentar la nitidez de la imagen en la película. Van de Poes y sus colaboradores demostraron que, en relación con el cono corto, las radiografías de aleta de morrida con cono largo exhibían una imagen más nítida de las --

Áreas interproximales de contacto, el hueso de la cresta y - la unión amelodentinaria. Los dispositivos en paralelo semejantes al soporte de metal utilizado en la técnica de precisión absorben la radiación dispersa y amplifican aún más la nitidez.

El uso de técnicas paralelas de cono largo requieren ex posiciones más prolongadas y una considerable cooperación -- del paciente. En odontopediatría las técnicas con cono largo por lo general se reservan para usarse en circunstancias especiales, como el seguimiento periódico de dientes traumatizados, la evaluación de un tratamiento postendodóntico o la valoración de los requerimientos de espacio para los dientes que no han hecho erupción. En estos casos las imágenes nítidas ayudan a esclarecer los cambios periapicales tempranos o en la medición precisa de los dientes.

En situaciones especiales, es necesario en ocasiones ob tener radiografías de lactantes o de niños muy pequeños. En especial en edades entre uno y cuatro años estos niños se -- presentan con traumatismos o caries de los dientes anteriores. En estas circunstancias es frecuente que sean difíciles de obtener imágenes radiográficas adecuadamente nítidas. El problema principal a este respecto es "detener" el movimien to del paciente. Para lograr este objetivo es importante utilizar la exposición más corta posible y obtener todavía - una película de densidad adecuada. Primero se incrementa el mA a su máximo, en tanto que se acorta proporcionalmente el tiempo de exposición. El kVp se incrementa tanto como sea posible hasta 100; por cada 10 kilovoltios adicionales, el -- tiempo de exposición puede reducirse a la mitad. La madre y el niño son protegidos con el mandil de plomo, la película - se coloca intraoral y el cono es angulado. El operador se re

tira atrás del blindaje de protección y le pide a la madre - que le indique cuando esté lista. A su señal cuenta hasta - tres en voz alta. La madre realiza todos los esfuerzos necesarios para orientar los dientes y la película en la posición apropiada bajo el rayo cuando el "tres" es alcanzado y la película se expone. El éxito de esta técnica es relativo, pero la imagen resultante por lo general es adecuada para el diagnóstico.

#### Técnicas con Películas de Alta Velocidad y kVp Elevado.

El uso de películas con sensibilidades ASA grado D o -- más rápidas pueden acortar el tiempo de exposición hasta en 85%. Esta reducción disminuye la cantidad de radiación que - alcanza al paciente. La técnica del kVp alto aumenta la capa cidad de penetración de los rayos X, de modo que una proporción menor de rayos nocivos son absorbidos por los tejidos - blandos. Así, desde el punto de vista de higiene de la radia ción, son preferibles las técnicas de kilovoltaje alto para los niños. No obstante, en última instancia la elección del kVp debe basarse en la consideración del contraste de la película así como en su inocuidad.

#### Filtración de los Rayos X.-

El rayo primario está constituido por rayos de energías diferentes. Sólo los rayos de energía alta penetran a través de los tejidos duros y la película. Los rayos "blandos" de e nergía baja son absorbidos por la piel y los tejidos blandos causan daño biológico y reducen la calidad de la imagen. Estos rayos de energía baja pueden ser eliminados mediante el uso de conos re cubiertos de plomo, con extremos abiertos. Los conos abiertos permiten que el rayo útil salga sin impedimen

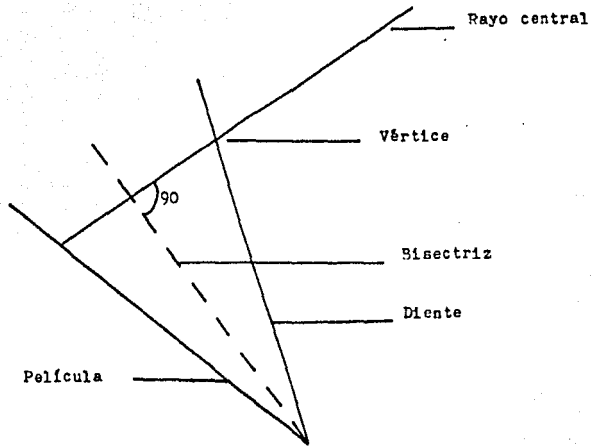
to y la radiación periférica dispersa sea absorbida por el recubrimiento antes de alcanzar al paciente. En cambio, el cono corto, afilado, bloquea al rayo útil. Cuando el rayo golpea la nariz del cono afilado, se genera radiación dispersa. En cantidades determinadas, la radiación dispersa produce "niebla" en la imagen de la película y es potencialmente nociva para los tejidos blandos.

#### Colimación de los Rayos X.-

Es inútil y destructivo radiar tejidos más allá de la región de interés radiográfico. La colimación restringe la anchura del rayo de modo que el alcance es limitado al área alrededor de la película intraoral. Un rayo de 6.8 cm. de diámetro en el orificio del cono es adecuado para exponer la película intraoral totalmente, proporcionando cierto margen para error en la orientación del cono. La colimación por lo general, se logra por medio de depuradores de plomo colocados dentro del cono o del cabezal de la unidad.

Las mejoras recientes en los dispositivos para soportar las películas y en los diseños de los conos han reducido notablemente la exposición innecesaria mediante la colimación. Pero ninguno de los dispositivos (un soporte para películas desarrollado por Medwediff y otra técnica desarrollada por Updegrave) es práctico para el uso de rutina en radiología infantil.

### Técnica de Bisectriz



## CAPITULO II

### EL PERIODONTO EN EL NIÑO

La estructura del periodonto infantil va a ir presentando cambios constantemente debido a la exfoliación y erupción de las piezas dentales. Es por eso, que al hablar de niños se observarán ciertas características, las cuales, van a diferenciar dicha estructura infantil con la de los adultos. Dentro de estas diferencias se encuentran las siguientes:

La encía es más rojiza debido a una mayor vascularización y a un epitelio más delgado y menos cornificado. Será más blanda ya que la densidad del tejido conectivo de la lámina propia será menor. Las papilas conectivas de la lámina propia son más cortas y planas, por lo que habrá ausencia de puntillado. Los márgenes gingivales son redondeados y más grandes, esto se debe a la presencia de hiperemia y al edema que acompaña a la erupción. La profundidad del surco siempre será mayor.

El cemento tiende a ser más delgado y menos denso. El ligamento periodontal se observa más ancho; los haces de fibras son menos densos y presentan menor cantidad de fibras. Tendrá una mayor hidratación, mayor aporte sanguíneo y linfático. El hueso alveolar presentará una cortical alveolar más delgada; sus trabéculas son más escasas pero más gruesas los espacios medulares son más amplios. Presentará menor descalcificación, mayor aporte sanguíneo y linfático. Las crestas alveolares son más planas.

Una de las principales diferencias del periodonto infan

til con respecto al del adulto es la presencia de una zona interdentaria localizada en incisivos y caninos en donde se observan diastemas cuyo grado de queratinización es alto y los tejidos interdentarios tienen forma de silla de montar. Mientras que en la parte posterior esta forma cambia pasando a ser de col y está determinada por los contactos proximales y superficiales de los dientes posteriores. Se observa como una depresión central limitada por vestibular y lingual por la papila interdentaria, a lo anterior se le denomina "col".

Existe otra diferencia importante desde el punto de vista histológico, la cual es que la encía marginal de los niños no presenta sus fibras colágenas correctamente orientadas, sino que se forma de numerosas fibras colágenas y reticulares, las cuales son más delicadas y no están dispuestas en haces como en el adulto.

En los niños generalmente mayores de 4 años y también en adolescentes se puede presentar una estructura anatómica bilateral que se observa como una prominencia circunscrita entre la encía marginal libre y la unión mucogingival a nivel de los caninos inferiores por lingual, la cual se dice estar compuesta de vasos de paredes delgadas principalmente. Es importante reconocerlas, ya que tienden a confundirse con abscesos periodontales; siendo que su presencia es normal.

La encía sufre ciertos cambios fisiológicos relacionados con la erupción de los dientes permanentes. Es importante reconocerlos para poder diferenciarlos de las alteraciones gingivales patológicas relacionadas a menudo con la erupción. Se pueden dividir como sigue:



1.- Abultamiento pre-erupción.- antes de que la corona aparezca en la cavidad oral, la encía presenta un abultamiento localizado y firme que puede ser ligeramente blanquecino y sigue el contorno de la corona subyacente.

2.- Formación del margen gingival.- al hacerse visible la corona del diente en la cavidad oral aparece el contorno semilunar del margen gingival, la encía presenta un margen - redondeado, es prominente y por lo general ligeramente rojiza y edematosa.

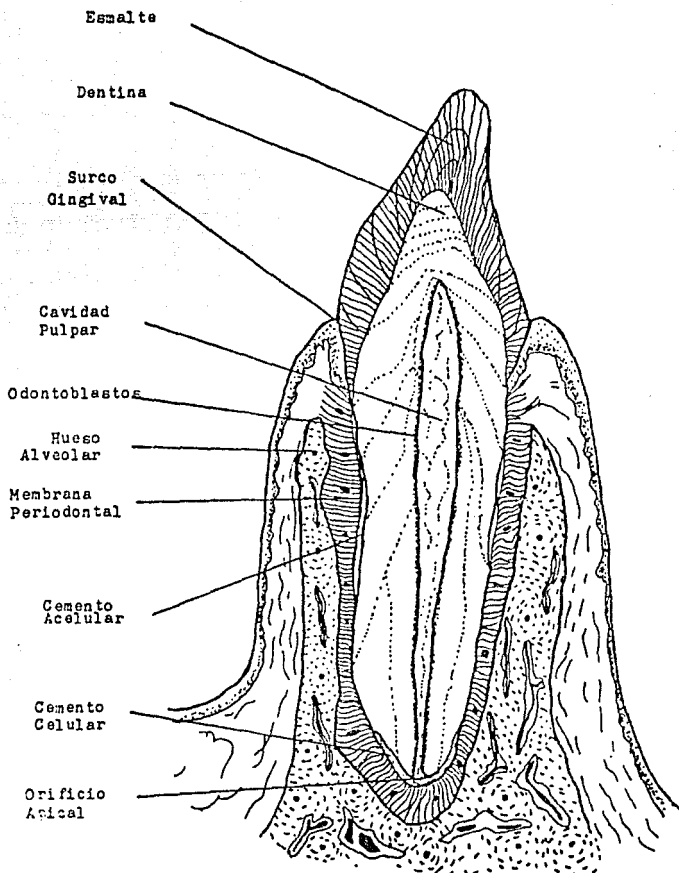
3.- Agrandamiento marginal fisiológico.- principalmente se observa en la superficie vestibular de los dientes anteriores superiores durante la dentición mixta. Durante el proceso de erupción, la encía marginal, superpuesta sobre la -- prominencia de la corona, da el aspecto de un agrandamiento marginal, que es sólo una modificación morfológica producida por el contorno anatómico de la corona.

Junto con la terminación de la raíz y del alveolo definitivo, se desarrolla el periodonto del diente temporal, cuyas fibras colágenas provienen del saco dentario conjuntivo. Une el cemento con el hueso de la pared alveolar. Por lo tanto, diente y alveolo, no están en conexión rígida, sino elástica, que permite que pueda ceder el diente. Se distingue en el tejido conjuntivo, entre la pared alveolar y la raíz del diente aún no erupcionado, tres capas: fibras colágenas que tapizan la pared alveolar, fibras colágenas sobre la raíz y una capa intermedia. Con la erupción del diente aquellas fibras forman una unidad. El periodonto en función consta principalmente de tejido colágeno denso y firme con zonas de tejido más laxo intercaladas, las cuales contienen el sistema vascular y nervioso.

Los procesos descritos que se desarrollan al formarse - los dientes temporales, también son válidos para el desarrollo de los dientes permanentes. Estos se desarrollan desde el borde profundizado del listón dentario permanente. Los gérmenes de los dientes temporales están ubicados por vestibular de los gérmenes permanentes. Los molares de la dentición permanente se desarrollan directamente de los listones dentarios que se han prolongado hacia atrás en el arco maxilar, en la 14a. semana empieza a formarse el primer molar, en el 9o. mes, el segundo y en el 5o. año, el tercer molar.

Alrededor del diente en erupción se forma el alveolo óseo, cuya compacta interna está unida al cemento radicular por medio del periodonto. Diente, alveolo, periodonto y también la cubierta de tejidos blandos de la apófisis alveolar forman una unidad funcional o biológica: el periodonto, por el cual se entiende la totalidad de los elementos de sostén del diente. Se ha comprobado, sin embargo, que el periodonto, es decir, cemento radicular, periodonto y alveolo óseo, se forma también alrededor de gérmenes transplantados heterotópicamente, que no están expuestos a ninguna carga funcional. A pesar de ello, los haces de fibras del periodonto están ordenados más o menos típicamente, como los dientes que deben soportar cargas mecánicas. La diferencia aparece sobre todo en el ancho del periodonto: éste es más grueso en el diente que trabaja. Parece que el germen dentario tiene una influencia organizadora sobre el tejido conjuntivo circundante, que lo estimula a formar estructuras periodontales. La función del diente dentro de estas estructuras origina el mencionado espesamiento del periodonto y al mismo tiempo una más intensa orientación funcional de los haces de fibras.

Corte histológico del diente



### CAPITULO III

#### LOCALIZACION Y DESARROLLO DE LAS LESIONES INFLAMATORIAS

La enfermedad periodontal es una lesión progresiva y -- destructiva del aparato de soporte dental, que se inicia en la niñez o pubertad continuando su proceso en la vida adulta.

La lesión inflamatoria en los niños tiende a presentarse en las partes más marginales de la encía. Como la encía normal infantil es más flácida en dicha zona, tiende a estar débilmente unida al diente y presenta márgenes llenos y redondeados, por lo que al presentarse un estado inflamatorio estas características se acentúan, o bien, se observa un eritema marginal totalmente definido. Radiográficamente no se observan las alteraciones en forma definida.

Es casi imposible que se presente un estado inflamatorio sin que exista placa bacteriana, la cual no únicamente se une al diente más que nada en zonas irregulares, sino que también se puede encontrar en el tejido gingival blando y dentro del surco gingival.

En las zonas relativamente profundas del surco se presentan microorganismos aerobios y grampositivos (estreptococo no hemolítico y alfa hemolítico). En zonas más profundas del surco los microorganismos filamentosos y gramnegativos son los más frecuentes.

Las células inflamatorias son atraídas al lugar por la

presencia de bacterias y productos bacterianos, las que tienen mayor propensión a la destrucción de tejidos son los neutrófilos y los monocitos. Los tejidos afectados son el epitelio y el tejido conectivo.

Las endotoxinas bacterianas han sido encontradas en la placa y en los exudados gingivales. Su forma de acción es la de producir hemorragia y manifestaciones necróticas actuando sobre las paredes de los vasos sanguíneos. La cantidad de endotoxinas está relacionada con la intensidad clínica e histológica de la inflamación periodontal.

En los niños existe una propensión a que las lesiones comiencen en las zonas interdentarias, principalmente cuando los contactos dentarios proximales y las concavidades de los tejidos asociados coinciden.

Al hablar de enfermedad periodontal las principales condiciones patológicas se caracterizan por la producción de inflamación y/o destrucción del periodonto; por lo tanto, se dice que la enfermedad periodontal se inicia mediante la respuesta inflamatoria de los tejidos gingivales a agentes irritantes locales, principalmente colonias bacterianas o sus productos metabólicos nocivos. Cuando dichos irritantes no llegan a controlarse el proceso tiende a progresar presentándose así la destrucción de los tejidos de soporte hasta que el diente finalmente es expulsado de su alveolo.

Para comprender la forma como se produce la iniciación y progresión de la enfermedad periodontal se debe conocer la estructura periodontal en estado saludable y en estado de enfermedad.

Los tejidos gingivales sanos se forman de una cresta -- llamada cresta gingival. Entre la encía y el diente hay un espacio poco profundo, la hendidura gingival o crévice, la cual se observa en donde el epitelio se adhiere contra la superficie dentaria a la que se le denomina adherencia epitelial o gingivodentaria. El epitelio gingival se encuentra queratinizado en sus superficies externas, pero en la parte correspondiente a la adherencia epitelial no se presenta dicha queratinización. El espacio que existe entre el epitelio crevicular y la superficie dentaria sirve como entrada para los agentes inflamatorios que provocan la reacción patológica de los tejidos.

Se observa una brecha entre el epitelio crevicular y la superficie del diente la cual sirve como entrada principal de sustancias inflamatorias, o bien, sustancias capaces de hacer que las células conectivas liberen agentes inflamatorios.

Los espacios intercelulares del epitelio crevicular carecen de la protección prevista por la queratina, por la cual, también son una vía para el acceso de los agentes inflamatorios al tejido conectivo.

Por debajo del epitelio gingival existe una capa de tejido conectivo o corion el cual nutre e inerva a la encía. El proceso inflamatorio se manifestará cuando las sustancias de origen externo con capacidad de inducir inflamación pasen a través del epitelio y lleguen al corion.

El hueso alveolar termina en la cresta alveolar y se compone de dos láminas de hueso compacto a las cuales se les denomina corticales que rodean una masa de hueso esponjoso o

trabecular. Los espacios trabeculares están ocupados por la médula ósea por la cual, circulan vasos y nervios que provienen del tejido conectivo gingival. El ligamento periodontal se encuentra en el hueso alveolar y la raíz del diente y se forma de vasos sanguíneos que se comunican con la médula ósea alveolar por medio de conductos vasculares óseos. Es el medio por el cual se unen el diente con su alveolo; su función es resistir las fuerzas oclusales, transmitir las al hueso, las amortigua y facilita su absorción. Se forma por células, fibras, las cuales tienen una dirección ondulada; también por fibras colágenas, reticulares y elásticas y por sustancia fundamental.

El estado inicial de la mayoría de las alteraciones periodontales es la inflamación gingival. Los agentes inflamatorios penetran al corion gingival a través de los espacios intercelulares del epitelio crevicular, o bien, a través de la adherencia epitelial siendo esto menos común.

Las fibras colágenas que se localizan alrededor de la adherencia epitelial pierden su contorno. A medida que el proceso inflamatorio avanza, las fibras se van separando de la superficie radicular del diente y las células que se encuentran en la parte más apical de la adherencia proliferan y migran apicalmente. En este momento es cuando se forma la bolsa periodontal. Radiográficamente se observa como una falta de continuidad de la lámina dura, y su interior se observará una zona radiolúcida indefinida.

En el corion se observan signos característicos de inflamación: Infiltración crónica de leucocitos, lisis de fibras, proliferación de vasos sanguíneos, etc. El organismo responde con procesos de reparación formándose tejido de

granulación en el área gingival adyacente a la pared lateral y base de la bolsa periodontal. A este paso caracterizado por la ulceración y la formación de la bolsa se le denomina "periodontitis".

A medida que el proceso inflamatorio avanza, el exudado inflamatorio se acumula alrededor y dentro de los grupos de fibras y las células conectivas se empiezan a degenerar. Al mismo tiempo que se degeneran los fibroblastos, las fibras colágenas se desintegran siendo reemplazadas por una masa necrótica amorfa. El exudado inflamatorio tiende a extenderse entre los espacios de fibras y el tejido conectivo laxo que rodea a los vasos sanguíneos y linfáticos, alcanzando a presentarse infiltración en el periostio alveolar y los espacios medulares, el ligamento periodontal raramente es invadido debido a la distribución de los vasos sanguíneos que generalmente van de la encía al hueso alveolar. La invasión del periostio y la médula ósea alveolar produce una alteración en los procesos reabsortivos y neoformativos del hueso teniendo como resultado la reabsorción del hueso alveolar, la cual puede ocurrir de dos maneras:

1.- Reabsorción horizontal: se presenta en la cresta alveolar, la cual tiende a aplanarse progresivamente. Este tipo es más común y produce las bolsas supraóseas.

2.- Reabsorción vertical u oblicua: se presenta en la superficie interna del alveolo; produce las bolsas infraóseas y resulta de la superposición de trauma oclusal u otro tipo de stress mecánico a los factores irritantes locales iniciadores de la inflamación.

Por lo tanto, se puede resumir que el periodonto tiene ciertas características que facilitan la iniciación y progre



si6n de la enfermedad periodontal, las cuales son:

1.- La existencia de una capa de c6lulas epiteliales no queratinizadas adyacentes a la superficie de los dientes.

2.- La existencia de componentes texturales tanto en el epitelio como en el tejido gingival, los cuales son susceptibles a la acci6n hidrol6tica de enzimas producidas por microorganismos bucales.

3.- La presencia de una brecha ocupada por un adhesivo hidrolizable entre el epitelio crevicular y la superficie dentaria.

4.- La existencia de pasajes estructurales dentro del tejido gingival que permiten la progresi6n del proceso inflamatorio hasta el hueso y finalmente hasta la membrana periodontal.

La forma de llegada de los agentes inflamatorios a la porci6n del corion subyacente a la adherencia epitelial que es d6nde se producen los primeros cambios, es realizada por medio de un mecanismo, el cual consiste en un aumento de la permeabilidad del epitelio crevicular o la adherencia epitelial. Tanto la saliva como el fluido crevicular de los pacientes que padecen enfermedad periodontal contienen una mayor cantidad de enzimas hidrol6ticas. La flora microbiana bucal contiene gran variedad de organismos capaces de formar dichas enzimas.

Los microorganismos bucales pueden permeabilizar la barrera epitelial, facilitando la penetraci6n de agentes inflamatorios, por lo tanto, los g6rmenes bucales son considerados los agentes etiol6gicos primarios de la enfermedad periodontal. Las bacterias producen sustancias que inducen inflamaci6n siendo las m6s importantes las enzimas y las endotoxinas

nas que junto con los productos de la reacción entre antígenos microbianos y anticuerpos texturales originan respuestas inflamatorias que inducen directamente a las células a liberar mediadores químicos, los cuales desencadenan la inflamación.

Los primeros signos de inflamación se presentan por lo general en la papila interdentaria, los cuales se manifestarán como enrojecimiento, edema y hemorragia y tienden a ir progresando. Clínicamente el edema se observa como aumento de volumen de tejido, pérdida del puntillado superficial y redondeamiento del reborde gingival. Debido a la presión ejercida por el infiltrado inflamatorio, la superficie de la encía se hace más lisa y brillante y frente a los estímulos mecánicos tiende a sangrar fácilmente. A medida que la inflamación progresa, la hemorragia no sólo se presenta debido a dichos estímulos, sino que ocurre espontáneamente.

Existe un factor inmunológico el cual permite que haya cierta resistencia de la encía a las infecciones microbianas. Una reacción inmunológica local protege al periodonto de las bacterias y sus productos. Los anticuerpos son factores de resistencia generados por el huésped en respuesta a sustancias extrañas específicas denominadas antígenos, varias de las cuales se encuentran en las bacterias bucales y sus productos. Los tres principales grupos de proteínas séricas que pueden actuar como anticuerpos y se les denominan inmunoglobulinas, son: Inmunoglobulina G, Inmunoglobulina A e Inmunoglobulina M. (IgG, IgA, IgM).

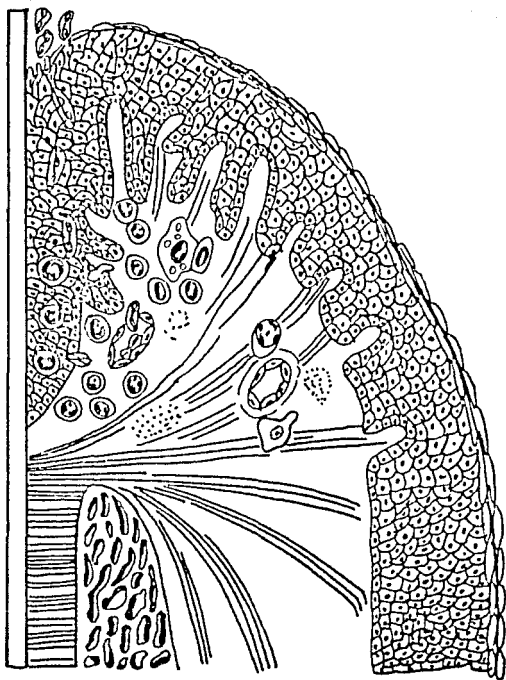
Los anticuerpos contra los antígenos de la placa y bacterias del surco son liberados en la encía por los plasmocitos, los cuales son las células que predominan en la infla

mación y por los linfocitos.

La respuesta inmunológica gingival local activa la inflamación. Atrae a los leucocitos polimorfonucleares que fagocitan el material antigéno, células inmunológicamente incompetencia y macrófagos que difieren, leucocitos polimorfonucleares desintegrados y material antigéno; aumenta la permeabilidad capilar y la exudación de plasma y líquido gingival; concentra factores inmunológicos, séricos y anticuerpos y forma una trama de fibrina que limita la invasión bacteriana, proporciona vías para la migración de leucocitos polimorfonucleares y favorece la captura y fagocitosis de las bacterias.

Afecciones generales como la desnutrición, carencias graves de vitaminas y enfermedades debilitantes deterioran el metabolismo local de los tejidos y disminuyen la resistencia gingival a la infección.

Lesión periodontal temprana



## CAPITULO IV

### INFLUENCIAS DAÑINAS

Existen varios factores a los cuales se les puede considerar como causantes de enfermedad gingival y periodontal en niños.

La enfermedad gingival se limitará únicamente a la encía, la inflamación, por lo general, se extiende hacia los tejidos de soporte generando así la enfermedad periodontal, es decir, que ésta es una lesión que destruye los tejidos periodontales de soporte.

Se dice que la enfermedad periodontal tiene su comienzo en la infancia, ésta puede progresar y traer como consecuencia que el periodonto ya en la edad adulta presente un estado periodontal avanzado.

Debemos considerar que existen factores periodontales actuando sobre la dentición antes de la erupción, por ejemplo enfermedades y traumas físicos pueden crear en ese momento defectos, los cuales posteriormente promoverán enfermedades periodontales.

Durante la erupción, el diente tiende a entrar en un medio ambiente más destructivo, ya que tiene que afrontar el daño de ciertos elementos como son: bacterias, placa, oclusión y tártaro dentario.

Y ya erupcionado el diente correctamente, también puede ser afectado por diversas fuerzas dañinas que actuarán --

sobre él.

#### 1. FACTORES LOCALES.

Estos factores son los que forman el medio que rodea al periodonto. Producen inflamación, la cual es el proceso patológico principal de la enfermedad gingival y periodontal.

##### a. Higiene bucal insuficiente.

En general, los niños se cepillan poco y mal sus dientes. También influye la falta de motivación, enseñanza y hábito de cepillado.

##### b. Placa bacteriana.

Se considera que la enfermedad periodontal inflamatoria y la caries dental, son producto de la placa dentaria, la cual es una masa estructurada adhesiva que se forma sobre la superficie de los dientes, compuesta principalmente por microorganismos, los cuales se van organizando en colonias, crecen y producen sustancias destructivas en los tejidos adyacentes. La placa bacteriana se forma más rápido en los niños que en los adultos.

##### c. Materia Alba.

Es la sustancia de color blanco que se forma debido a restos alimenticios y que se adhiere a la mucina formando una malla sobre el diente.

##### d. Cálculos.

Son considerados como placa dental calcificada. Se encuentran principalmente en la cara lingual de incisivos inferiores y cara vestibular de molares superiores. No son comunes en lactantes, sino en niños de 4 a 9 años de edad, o bien, en adolescentes.

e. Gingivitis asociada a la Erupción Dentaria.

Se observa en niños pequeños cuando están erupcionando los dientes temporales y desaparece después que los dientes emergen en la cavidad bucal.

f. Dientes flojos y cariados.

En la exfoliación de dientes primarios se presenta a --centuada movilidad y no son cepillados por los niños, por lo tanto, habrá acumulación bacteriana e irritación mecánica - que inflama la encía adyacente, en cuanto el diente exfoliando totalmente desaparece la inflamación.

g. Retención de alimentos.

Esta acumulación de alimentos será en torno al diente - con caries, o bien, a defectos anatómicos del mismo en donde se ejercerá una presión anormal sobre el tejido periodontal.

h. Respiración Bucal.

Puede presentarse por agrandamiento de amígdalas o de - adenoides, maloclusión y labio superior corto o por hábito. La respiración bucal constantemente seca los tejidos gingivales de los dientes anteriores provocando así irritación, la cual dará lugar a una inflamación gingival.

i. Hábitos perniciosos.

Dentro de éstos se encuentran principalmente el hábito - de dedo o de labio y carrillo.

Los niños también pueden desarrollar hábitos de masticación unilateral cuando presentan dientes flojos o cariados o por lo que agravan la acumulación de irritantes en el lado - que no mastican.

j. Dientes en Malposición y Maloclusión.

Habrà mayor acumulación de placa y materia alba en dien

tes que presenten malposiciones, o bien, giroversiones. Y -- también en aquellos que presenten alteraciones en la mordida.

#### k. Aparatología Ortodóntica.

Los niños que utilizan este tipo de aparatos frecuentemente presentan inflamación gingival. A pesar de la correcta adaptación de los aparatos se favorecerá el depósito de placa entre el margen gingival y las bandas, inclusive sobre los arcos y ansas.

#### 1. Condiciones Patológicas de la Relación Mucogingival.

En este caso se puede hablar de frenillos cortos, o -- bien, la zona de recesión gingival localizada en incisivos inferiores, los cuales son sitios de fácil acumulación de -- placa a los que difícilmente se llega con el cepillo dental.

#### 2. INFLUENCIAS ENDOCRINAS.

Las glándulas endócrinas producen sustancias orgánicas llamadas hormonas, las cuales son secretadas hacia el torrente sanguíneo, ejercen cierta influencia fisiológica en las funciones de determinadas células y sistemas. Es por ello -- que los trastornos hormonales juegan un papel importante en la producción de la enfermedad periodontal.

Dentro de los trastornos hormonales que se presentan -- en niños y que provocan ciertas alteraciones periodontales -- están:

#### a. Hipotiroidismo.

En la infancia puede presentarse un defecto de la glándula tiroidea, la cual regula el metabolismo, dando lugar al cretinismo. Si el defecto se presenta en el adulto se llama-



rá mixedema.

A nivel de la cavidad oral se va a presentar un desarrollo retardado de la mandíbula y el maxilar sobredesarrollado una erupción lenta y retraso en la exfoliación de los dientes primarios. Puede existir resorción alveolar, la mucosa es más susceptible a la inflamación. Estas anomalías durante la formación de los dientes y maxilares darán lugar a maloclusiones que posteriormente contribuyen a problemas periodontales.

b. Hiperpituitarismo.

Se caracteriza por un crecimiento excesivo general y simétrico del cuerpo. Los dientes son proporcionales a los maxilares y al resto del cuerpo. Las raíces pueden ser más largas que lo normal. Los dientes inferiores suelen estar inclinados hacia vestibular debido al agrandamiento de la lengua. El epitelio superficial y los tejidos conectivos son hiperplásicos.

c. Hipopituitarismo.

Existe impedimento para el crecimiento y desarrollo normal de los huesos, debido a un mal funcionamiento de la glándula pituitaria, dando como resultado una erupción tardía y apiñamiento de los dientes. Rotaciones y malposiciones de los dientes. Rotaciones y malposiciones de los dientes que permiten la acumulación de alimentos provocando así un trauma en los tejidos blandos.

3. INFLUENCIAS NUTRICIONALES.

Cualquier alteración que se presente en el estado nutricional del niño al igual que en los adultos, tiende a causar problemas periodontales. Ninguna deficiencia nutricional causa por sí sola enfermedad periodontal, es necesaria la pre-

sencia de irritantes locales para que dichas lesiones se --- produzcan.

A continuación se enumeran las vitaminas que llegan a - causar cierta alteración periodontal en niños, ya que no todas la producen al presentarse una deficiencia de las mismas.

#### VITAMINAS LIPOSOLUBLES.

##### I. Vitamina A.

Es esencial para el mantenimiento y producción de los e pitelios. La cantidad necesaria mínima para lactantes es a - proximadamente de 1500 U.I. Para niños en crecimiento (2-14 años) de 2,000 a 5,000 U.I. diarias. Las lesiones orales no son comunes, sin embargo, afecta las glándulas salivales -- dando lugar a una reducción del flujo salival notable. Se ha demostrado que no tiene mucha relación con enfermedades perio dentales.

##### II. Vitamina D.

Se le conoce como vitamina antirraquítica. Permite la - absorción de calcio y fósforo y promueve la calcificación. - La deficiencia de vitamina D en los niños es una de las causas del raquitismo, en el adulto causa osteomalasia.

Las manifestaciones bucales se presentan en dientes y - estructuras de soporte. Los arcos dentales no se desarrollan lo suficiente lateralmente para permitir la erupción de los dientes permanentes, por lo cual, el brote de dichos dien -- tes está retardado. Los tejidos gingivales quedan esencialmen te normales pero el apiñamiento dentario repercute en enfermedades periodontales.

##### III. Vitamina E.

En estudios realizados se llegó a registrar una respuesta favorable a la terapéutica con vitamina E en pacientes con enfermedad periodontal severa con un mínimo de factores irritantes locales. Pero en sí no se ha demostrado que exista una relación entre las deficiencias de vitamina E y la enfermedad periodontal.

#### IV. Vitamina K.

Es conocida como vitamina antihemorrágica. En la deficiencia de esta vitamina puede presentarse una hemorragia gingival excesiva después del cepillado de los dientes o de manera espontánea.

#### VITAMINAS HIDROSOLUBLES.

##### I. Vitamina B.

El complejo vitamínico B incluye: la tiamina, riboflavina, ácido nicotínico, ácido pantoténico, piridoxina, biotina, ácido fólico y cianocarbolamina.

##### Tiamina (Vitamina B<sub>1</sub>).

La deficiencia de ésta produce una enfermedad llamada Berí-berí, la cual se caracteriza por parálisis cerebral, -- síntomas cardiovasculares y pérdida del apetito. Dentro de las alteraciones bucales se encuentran: vesículas pequeñas que simulan herpes, hipersensibilidad de la mucosa bucal, -- debajo de la lengua o en el paladar, y erosión de la mucosa bucal.

##### Riboflavina (Vitamina B<sub>2</sub>).

La enfermedad es particularmente común en niños que no consumen leche. Cambios bucales son observados en lengua y labio. Si ésta falta, la lengua tiende a inflamarse y a presentar ulceraciones. Puede presentarse queilósis angular.

## II. Vitamina C.

A la deficiencia de ácido ascórbico se le denomina es -  
corbuto. Es esencial para la producción y mantenimiento de -  
sustancias básicas de todo el tejido conectivo.

Los efectos bucales se presentan fundamentalmente en te  
jidos gingivales y periodontales, siendo los más frecuentes  
el aumento de volumen de la mucosa de los incisivos, lo cual  
es doloroso al tacto, presentándose así hemorragias expon -  
táneas. La encía interdental y marginal es rojo brillante, -  
con superficie inflamada, lisa y brillante. En ocasiones sue -  
len presentarse hemorragias superiústicas. Las fibras perio -  
dontales se rompen fácilmente y el diente traumatiza más al  
ya anteriormente debilitado hueso, causando resorción ósea y  
aflojamiento de los dientes que finalmente caen.

En resumen, las vitaminas no juegan un papel importan -  
te en la etiología y frecuencia de las enfermedades periodon  
tales y por lo tanto, no todas llegan a manifestar cambios a  
nivel periodontal.

## 4. INFLUENCIAS HEMATOLOGICAS.

### A. Leucemia.

Se le considera como una neoplasia maligna de los gló -  
bulos blancos que se extiende hacia la corriente sanguínea. --  
Se ha encontrado generalmente en niños y adultos jóvenes --  
siendo ésta de tipo agudo; la mortalidad ocurre en semanas o  
meses. Se caracteriza por debilidad, fiebre, cefalea, tume -  
facción generalizada de los ganglios linfáticos y signos de  
anemia. Aumento de volumen del bazo, hígado o riñón. Los sig -  
nos bucales primarios de la enfermedad son gingivitis, hiper -  
plasia gingival, presentándose sangrado y áreas necrosadas -  
alrededor de los cuellos de los dientes. Las encías son blan -  
das, edematosas y de color rojo intenso. También existen pe -

tequias, ulceración d la mucosa y hemorragias. Aflojamiento de los dientes a causa de necrosis del periodonto y en al --  
gunos casos hay destruccion del hueso alveolar.

El hecho de que el paciente nos comunique el haber expe  
rimentado hemorragia gingival o hiperplasia qingival súbita,  
sugiere la posibilidad de estar ante una leucemia. El trata-  
miento consiste en disminuir al máximo los factores irritan-  
tes. Administración de antibióticos y la motivación hacia el  
paciente de una buena higiene oral.

#### B. Anemia.

Se refiere a cualquier alteración en la cantidad o cali-  
dad de la sangre manifestándose como disminucíón en el núme-  
ro de glóbulos rojos y de la cantidad de hemoglobina. Puede  
ser consecuencia de la pérdida de sangre, formación defec --  
tuosa de la sangre o mayor destruccion sanguínea.

La pérdida de sangre puede ser aguda (traumatismo gra -  
ve) o crónica (úlceras gastrointestinal), o excesiva (sangra-  
do menstrual).

La formación defectuosa se puede deber a:

- Deficiencia de proteínas, hierro, ácido fólico, vita-  
mina B<sub>12</sub>, vitamina C y vitamina K.
- Depresión de la actividad de la médula ósea por la ag  
ción de toxinas, sustancias químicas, agentes físicos.
- Causas desconocidas.

La mayor destruccion sanguínea (anemia hemolítica) se -  
debe a infecciones o productos químicos o a causas intrínse-

cas .

Las anemias se clasifican según la morfología celular y el contenido de hemoglobina en:

- 1) Hipercrómica macrocítica (anemia perniciosa).
- 2) Hipercrómica microcítica (anemia por deficiencia de hierro).
- 3) Normocrómica normocítica (anemia hemolítica, anemia aplásica).

En cuanto a manifestaciones bucales se observará una -- palidez opaca difusa y los tejidos gingivales tienden a aumentar de volumen.

#### 5. OTROS TRANSTORNOS GENERALES.

##### A. Epilepsia.

Su causa se desconoce. El Sistema Nervioso Central se encuentra afectado y el paciente pierde la consciencia periódicamente. Esta enfermedad no afecta las estructuras orales, pero si su tratamiento (Difenilhidantoinatos) afectan -- do así las mucosas orales. La encía se vuelve hiperplásica y multilobulada. Existe una disminución en la erupción pasiva de los dientes y la hiperplasia gingival puede llegar a interferir con la masticación.

Es recomendable la remoción quirúrgica del tejido afectado, pero éste prolifera nuevamente. Masajes vigorosos pueden prevenir o retardar esto. Higiene oral estricta.

##### B. Diabetes Mellitus.

Se presenta como consecuencia de la insuficiencia de in

ulina de los islotes de Langerhans en el páncreas. Una deficiencia de insulina provoca aumento de glucosa sanguínea y urinaria, debido a que la insulina se relaciona con el metabolismo de glucosa.

Si la diabetes no es controlada puede afectar muchos procesos metabólicos, incluso los que actúan en la resistencia a la infección o el trauma.

Parece existir una falta de resistencia a agentes irritantes locales con el resultado de enfermedades periodontales presentándose así una inflamación gingival y severa resorción ósea. En ocasiones, se presentan trastornos en lengua, mucosas y resequedad en los labios. Los síntomas son poliuria (frecuencia al orinar), polifagia (aumento en apetito) y polidipsia (aumento en sed), alteraciones en el peso en períodos cortos de tiempo y resequedad de la piel. Otros síntomas orales son halitosis y la posible presencia de infecciones.

El balance sistémico debe corregirse y una vez que el tratamiento es satisfactorio una terapia local puede ser satisfactoria.

En la niñez, esta enfermedad puede ir acompañada de destrucción del hueso alveolar e inflamación gingival.

#### C. Parálisis Cerebral.

Anomalía funcional del sistema motor proveniente de un estado patológico que ha lesionado los centros motores del cerebro y que generalmente se origina antes del nacimiento o en la infancia temprana.

La incidencia de enfermedad gingival en niños que sufren de parálisis cerebral es mayor.

Dentro de esta enfermedad se observará hipoplasia, atrición, maloclusión y disfunción temporomandibular. Como la higiene bucal constituye un problema, la frecuencia de lesiones periodontales, así como la caries, es alta.

#### D. Síndrome de Down.

Es una enfermedad caracterizada por deficiencia mental asociada con una variedad muy amplia de anomalías y de ---- transtornos funcionales. Es congénita causada por una alteración cromosómica (Trisomía 21). Se ha observado que la enfermedad periodontal es muy frecuente en este tipo de pacientes.

Se considera que el grado de daño se debe principalmente a la falta de higiene oral, sarro y atención dental pobre ya que en ocasiones no existen suficientes factores locales para justificar la severidad. El tratamiento en estos casos es una higiene bucal rigurosa para controlar e impedir la aposición de placa. Y en ocasiones, el tratamiento será qui-rúrgico, como por ejemplo una frenilectomía, raspados y curetajes.

#### 6. ENFERMEDADES DE LA INFANCIA.

Existen enfermedades características de la infancia que pueden presentar alteraciones específicas en la cavidad bucal principalmente en ciertas enfermedades contagiosas como son las siguientes:

##### a. Difteria.

Se caracteriza por la formación de una pseudomembrana en la bucofaringe. Existe eritema difuso de la membrana bucal - con formación de vesículas.



b. Escarlatina.

La mucosa bucal se observa de color rojo intenso. Se caracteriza por "lengua aframbuesada" y "lengua en forma de fresa".

c. Sarampión. (rubeola).

Se caracteriza por la presencia de las manchas de Koplik. Se llegan a observar dos o tres días antes de que aparezca la erupción y van aumentando con el tiempo llegando a unirse finalmente. Son más frecuentes a nivel de los primeros molares, o bien, en la parte interna del labio superior. También hay eritema y edema de la encía y del resto de la mucosa bucal.

d. Varicela.

En la mucosa bucal aparecen erupciones papilares y vesículas que tienden a romperse.

En resumen, etiológicamente, la enfermedad periodontal es la respuesta morbose de los tejidos periodontales ante factores irritantes locales; dicha respuesta es a su vez modificada por condiciones generales o sistémicas operantes en el huésped. La enfermedad periodontal es, por lo tanto, el resultado de la interacción de una variedad de factores locales y generales que difieren en intensidad y significación patológica en distintos pacientes.

Los factores locales producen inflamación, que es el proceso principal en la enfermedad periodontal. Los factores generales condicionan la respuesta periodontal a factores locales, de tal manera, que con frecuencia el efecto de los irritantes locales es agravado notablemente por el estado general del paciente. Por el contrario, los factores locales in-

tensifican las alteraciones periodontales generadas por afecciones generales.

Gran parte de la enfermedad periodontal, es causada por factores locales, por lo general, más de uno. El hecho de que la presencia de condiciones periodontales causadas exclusivamente por factores locales es un hallazgo clínico frecuente, mientras que por el contrario no se conocen casos en donde -- la enfermedad fuese provocada únicamente por factores generales.

De cualquier modo, está establecido que no hay formas -- de enfermedad periodontal, por severa que ésta sea o por remota que sea su etiología total, en que la remoción de los factores irritantes locales y la prevención de su reaparición no resulten en la reducción de la severidad de la lesión, la desaceleración de los procesos destructivos y la prolongación de la vida y funcionalidad de los dientes naturales afectados.

## CAPITULO V

### PRINCIPALES LESIONES QUE AFECTAN ESTRUCTURAS PERIODONTALES EN LA NIÑEZ

#### Lesiones Agudas.

##### Quiste de la Erupción.

Quiste dentífero que está relacionado con la erupción de los dientes temporales. Se forma debido a la acumulación de líquido tisular observado alrededor de la corona del diente que está erupcionando. Su etiología es desconocida. Aparece como una especie de inflamación. No tiene tratamiento -- cuando el diente erupciona sin problemas, pero si hay retraso en la erupción si se deberá recurrir a la extirpación quirúrgica del mismo para permitir la erupción normal del diente. Radiográficamente se observará como una zona radiolúcida localizada por encima del diente próximo a erupcionar.

##### Gingivitis Úlceronecrosante aguda. (GUNA).

Recibe otros nombres como son: infección de Vincent, gingivitis úlceromembranosa aguda, gingivitis ulcerativa aguda, gingivitis fusoespiroquetal, boca de trinchera. La causa más importante de esta enfermedad es el stress emocional; aunque también se considera una causa la presencia de microorganismos tales como el fusobacterium y borrelia principalmente. Está íntimamente ligada a factores locales y situaciones ---- sistémicas. Se puede observar en niños, adolescentes y adultos jóvenes (15-30 años), después de los 40 años también puede presentarse. Se llega a observar mucho en homosexuales. Lo más probable es que no sea contagiosa, su evolución es inespecífica. Puede presentar períodos de remisión o exacerba

ción (puede ser crónica). Aparece repentinamente y se puede presentar en bocas sanas o dañadas, es decir, con antecedentes de gingivitis crónica o periodontitis. Esta enfermedad no conduce a la formación de bolsas periodontales. Se observa ulceración de las papilas o el margen gingival y posteriormente presencia de necrosis. Por lo general, esta lesión está recubierta por una pseudomembrana gris o amarilla, la cual puede o no estar cubierta. Se caracteriza por inflamación y ulceración; necrosis la cual se debe a una falta de irrigación por difusión; dolor, el cual se debe a que hay pérdida de la continuidad del epitelio quedando expuesto el tejido conectivo, por lo tanto, el paciente tiende a no cepillarse los dientes para no provocar dolor, puede ser irradiado, punzante o corrosivo. Esto ocurre en la punta de la papila ya que es la zona con menos irrigación sanguínea. Olor fétido característico a causa de la liberación de ácido sulfhídrico de algunas bacterias, necrosis y bacterias; sangrado, lesión crateriforme o de socavado. Puede ser aislada o generalizada. Puede existir proliferación del margen gingival en estas lesiones o estar levemente desprendido. En esta enfermedad puede haber pérdida de hueso debido a las lesiones crateriformes. Puede presentarse fiebre, inflamación de ganglios regionales, malestar general y debilidad.

Su tratamiento será la eliminación de factores locales, control personal de placa, eliminación de sarro. Como alternativas se le receta antibiótico (penicilina, eritromicina, lincomicina). Al principio del control personal de placa, el cepillo debe ser suave y sin pasta dental. Se debe realizar la gingivoplastia, en ciertas situaciones curetajes. Cuando está asociada a gingivitis crónica y también a periodontitis se realiza legrado. Es una enfermedad que deja huellas y se inicia la fase quirúrgica una vez controlada la fase aguda.

#### Gingivitis estreptocócica.

Se presenta con mayor frecuencia en niños. La provocan el estreptococo hemolítico y el estreptococo viridans, los cuales producen hialuronidasa atacando básicamente el epitelio. Es contagiosa. Se caracteriza por lesiones difusas irregulares, eritematosas con cierto enrojecimiento sobre todo en las encías insertada y marginal. Debido a que el tejido conectivo queda expuesto presenta mucho dolor. Puede coincidir con una enfermedad general debilitante. Puede presentarse fiebre e inflamación de ganglios regionales.

Su tratamiento es mediante antibióticos utilizando la penicilina como antibiótico de primera elección, la eritromicina como segundo y como tercero la lincomicina. Terapia local, vitamina C e higiene bucal (cepillo suave).

#### Gingivoestomatitis Herpética Aguda.

Es una infección de la cavidad oral producida por el virus herpes simple. Suelen padecerla los niños de 2 a 5 años, pero no es rara en jóvenes de 20 años. El curso de la enfermedad es de 10 a 16 días. Se acompaña de irritabilidad, fiebre y salivación aumentada. Se caracteriza por la aparición de vesículas elevadas múltiples que se rompen y forman úlceras superficiales de base gris rodeada por un borde rojo. -- Las úlceras se desarrollan en la lengua, labios y mucosa oral, incluida la del paladar blando y la faringe. Estas úlceras son muy dolorosas y dificultan la masticación; incluso los niños pueden deshidratarse si rechazan los líquidos por miedo al dolor. Es altamente contagiosa y cura sin dejar cicatriz. Afecta la mucosa gingival, pero no se aprecia la papila necrosada como en la GUNA; raras veces el paciente -- presenta hemorragias.

Pericoronitis.

Es la reacción inflamatoria aguda de la encía que rodea al diente erupcionando en forma parcial. Se debe a una a acumulación de bacterias localizadas por debajo del capuchón que se observará rojo, inflamado y doloroso; y que al ser presionado desprenderá un exudado purulento. Radiográficamente se observará una zona radiolúcida por arriba del diente que va a erupcionar, bien delimitado.

Absceso Periodontal Agudo.

Se va a formar debido a la obstrucción de una bolsa periodontal. Aparece en la parte lateral y media de la raíz.

Sus síntomas son dolor, sensibilidad exquisita de la encía a la palpación, sensibilidad del diente a la percusión y movilidad del mismo, puede abarcar uno o dos dientes, linfadenitis y manifestaciones generales como fiebre, leucocitosis y malestar. Así como inflamación de ganglios regionales en casos severos, sobre todo en bolsas tortuosas o sinuosas.

Aparece como una elevación ovoide de la encía, la cual es edematosa y roja con una superficie lisa y brillante. Dicha elevación puede tener forma de cúpula, o bien, puntiaguda y blanda. Generalmente mediante presión digital suave es posible expulsar pus del margen gingival.

Es común cuando en un diente se coloca una banda ortodóntica que se extienda por debajo del margen de la encía. La encía se torna roja, inflamada, lisa, brillante y dolorosa. También existe exudado purulento. El legrado es el tratamiento indicado y en ocasiones también la administración de antibióticos.

### Lesiones Crónicas.

#### Gingivitis Marginal Crónica.

Esta es la lesión que se observa con más frecuencia en los niños principalmente a nivel de incisivos superiores e inferiores. La forma aguda de gingivitis es más común en niños, pero la crónica es la más frecuente en la población en general. La intensidad de la gingivitis depende de la magnitud, duración y frecuencia de irritantes locales y resistencia de tejidos bucales. En el período de la dentición mixta aumenta la prevalencia y la severidad de la inflamación gingival. Como síntomas comunes de la gingivitis tenemos la inflamación, la cual se nota primero en los bordes de la papila y afecta el margen gingival; la pérdida del puntillero, --enrojecimiento y tendencia al sangrado. Las causas de la gingivitis son las mismas en niños y en adultos, y otras son peculiares de los niños. Entre éstas se encuentran: mala higiene bucal, caries, obturaciones con márgenes deficientes y malposiciones dentarias; exfoliación de dientes primarios, erupción de dientes permanentes, respiración bucal, el uso de aparatos ortodónticos, etc..

#### Periodontitis Prepuberal.

Cuando las causas que inician la gingivitis en niños son eliminadas, persiste la inflamación crónica gingival, la cual es el resultado de la interacción de agentes agresores microbianos y los mecanismos de defensa del huésped. La secuencia más corriente es la disolución de fibras colágenas, la migración del epitelio de unión y de la adherencia epitelial con la consecuente pérdida ósea presentándose así la periodontitis. El primer signo patológico es la ulceración del epitelio del surco; encía inflamada y tumefacta, irritación; el surco gingival se profundiza presentándose así una

bolsa periodontal incipiente. Hiperplasia inflamatoria leve, las encías tienden a sangrar fácilmente, presentan hipermia y edema; no hay puntilleo y los tejidos gingivales son lisos, brillantes y quizá más rojos o azulados que los normales.

La periodontitis prepuberal, tiene su inicio durante, o bien, poco después de la erupción de los dientes primarios. Esta enfermedad se puede presentar de dos formas: localizada y generalizada. En la primera, los tejidos gingivales pueden estar ligeramente inflamados, o bien, no presentar inflamación. La destrucción es más lenta. La periodontitis únicamente se descubre mediante el uso de la sonda periodontal y al observar radiográficamente pérdida de hueso alveolar. Los dientes más comúnmente afectados son los superiores más que los inferiores, y solamente algunos dientes se encuentran afectados. Se llegan a manifestar defectos funcionales de los neutrófilos o de los monocitos, pero no de ambos. El tratamiento consiste en curetaje radicular y administración de antibióticos.

Con respecto a la forma generalizada la inflamación presente es extrema y los tejidos gingivales tienden a aumentar formando así surcos y recesiones. A diferencia de la anterior la destrucción del hueso alveolar y de la encía es más rápida. El hueso y los tejidos gingivales pueden llegar a desplazarse completamente hasta el ápice, inclusive las raíces pueden estar destruidas.

La inflamación de los tejidos gingivales y la enorme destrucción de hueso se presenta pero en ausencia de neutrófilos, ya que el tejido conectivo consiste casi totalmente de células plasmáticas. También se observan anomalías



funcionales de neutrófilos y monocitos de sangre periférica. Puede haber presencia de infecciones principalmente respiratorias. Dentro del tratamiento, los antibióticos se han usado poco en niños para llegar a controlar esta enfermedad, ya que puede no responder a dicha terapia. Lo más aceptado es una perfecta higiene bucal diaria. Lo más aceptado también es que todos los dientes primarios pueden llegar a perderse mientras que los permanentes pueden o no estar afectados.

#### Periodontitis Juvenil.

Es una enfermedad del periodonto que se caracteriza -- por la rápida pérdida de hueso alveolar alrededor de más de un diente permanente, con escasa acumulación de placa y poca evidencia de inflamación gingival, la cual se debe a que el infiltrado celular está constituido por células plasmáticas, mientras que los neutrófilos no son predominantes. Los únicos dientes afectados son los primeros molares permanentes y/o los incisivos, y la distribución de la lesión comunmente es simétrica. Su inicio es solamente en la pubertad, pero su diagnóstico puede realizarse después de dicha etapa.

De primera intención el tejido gingival aparecerá normal, pero aparecerán bolsas angostas laterales en dientes con resorción y habrá movilidad. El sangrado no se presenta hasta que los factores aparecen.

Clínicamente los tejidos gingivales pueden estar normales y la cantidad de depósitos microbianos es menor. Dicha enfermedad es más frecuente en mujeres que en hombres. Las lesiones son demasiado fuertes inmediatamente después de la pubertad, es decir, que hay una destrucción al inicio de la enfermedad rápida, pero la destrucción subsecuente puede ser lenta, o bien, detenerse por completo. Los individuos afecta

dos por dicha enfermedad tienden a ser más resistentes a la caries.

Se observan defectos funcionales en neutrófilos en sangre periférica o en los monocitos, pero no en ambos. La distribución familiar es consistente con un rasgo genético dominante ligado a "X".

El tratamiento será la extracción de dientes con pérdida ósea severa, raspado y curetaje de los remanentes, medidas de higiene para el control de placa bacteriana. El hueso alveolar destruido puede ser estimulado y tiende a regenerarse simplemente por la remoción de restos y la administración de antibióticos.

## CAPITULO VI

### TECNICAS RADIOLOGICAS UTILIZADAS EN PERIODONCIA

La roentgenografía es un auxiliar de diagnóstico y pronóstico de la dentición y se utiliza para evaluar los contornos de la cresta, el soporte óseo, la pérdida ósea, la anatomía radicular, la relación clínica entre corona y raíz, las resatauraciones defectuosas, el ensanchamiento del espacio del ligamento periodontal, la continuidad de la lámina dura y para confirmar otros datos obtenidos en el examen clínico.

En la dentición decidua, el ligamento periodontal parece más amplio y el complejo alveolar posee una lámina dura delgada. La cresta alveolar se encuentra paralela a la unión del cemento y el esmalte de los dientes adyacentes. Sin embargo, las crestas en la región posterior dan la impresión de que existe un defecto óseo angular. Esto es normal, ya que existe una discrepancia entre la unión del cemento y el esmalte de molares adyacentes. Esto se debe a la diferencia que existe en la amplitud oclusoapical de las coronas adyacentes; en consecuencia, es posible sondear hasta mayor profundidad en el aspecto mesial del segundo molar primario que en el aspecto distal del primer molar primario. Esta misma relación existe entre el segundo molar primario y el primer molar permanente.

La dentición mixta posee una configuración similar en las crestas. Al producirse la exfoliación, el sucesor permanente trae consigo su propio proceso alveolar lo que produce este efecto angular. Este es el mecanismo normal de la erup-

ción fisiológica.

En la dentición permanente, la configuración normal de las crestas alveolares es horizontal. Los puntos de unión entre el cemento y el esmalte y las crestas alveolares se encuentran a la misma altura. El aspecto de crestas angulares se pierde una vez que el diente alcanza el plano oclusal.

#### La Proyección Oclusal Anterior.

Esta radiografía proporciona la visualización de los incisivos maxilares y mandibulares y de su hueso de soporte. La película muestra en forma adecuada la presencia de caries interproximales, fracturas radiculares, patología periapical, alteraciones periodontales y dientes supernumerarios y es útil para verificar el progreso del desarrollo de los incisivos permanentes que no han hecho erupción. Pero su inconveniencia es que únicamente nos proporciona los datos anteriores de incisivos maxilares y mandibulares.

Para esta proyección, el paciente se acomoda con el sillón reclinado de modo que el plano oclusal quede aproximadamente a 60 grados de la horizontal. Una película oclusal normal es doblada a la mitad en su parte más ancha y colocada en la boca con la arista del doblez hacia la faringe y los bordes libres emergiendo 5 mm. adelante del borde incisal de los incisivos superiores. Se instruye al paciente para que muerda firmemente la película para retenerla en el plano oclusal. El cono es cambiado con rapidez de posición para la proyección mandibular de modo que el rayo central bisecte los ápices de los incisivos mandibulares a aproximadamente 150 grados del plano facial. El revelado produce ambas pro -

yecciones, maxilar y mandibular en una sola película oclusal no ocurre una indeseable superposición de imágenes debido al doble espesor de la hoja protectora de plomo que separa a las dos mitades de la película doblada. Esta superposición puede producirse si se utiliza un kVp alto. Una superposición como ésta puede ser erróneamente diagnosticada como dientes supernumerarios. Una imagen del patrón cerrado de la hoja protectora sobre la película revelada también indica la necesidad de reducir el kilovoltaje.

#### Radiografía de Aleta de Mordida Bucal.

Esta radiografía proporciona una vista detallada de las áreas interproximales de los dientes posteriores, por consecuencia nos permitirá observar las características periodontales de dichos dientes. La imagen es solo ligeramente inferior en calidad a la película estándar para este objeto. Además esta proyección funciona como una radiografía dentoalveolar adecuada, puesto que los ápices de los molares primarios y de los gérmenes en desarrollo de sus sucesores permanentes también por lo general, pueden visualizarse en la película, así como lesiones periapicales. La técnica bucal por medio de radiografías de aleta de mordida es un procedimiento intraoral: la película es colocada fuera del perímetro del arco en el pliegue, constiñendo menos el vestibulo bucal. Por lo tanto, se elimina el malestar asociado con frecuencia con la opresión de la película sobre los tejidos blandos linguales. Por esta razón la radiografía bucal de aleta de mordida es muy útil con los niños con dificultad para comprender y que toleran pobremente la colocación de la película intraoral.

Para esta técnica, se coloca una película No. 2 en la lengüeta soporte habitual para las radiografías de aleta de mordida. La porción de la mordida oclusal de la tablilla puede ser recortada para evitar la irritación indebida de la superficie lateral de la lengua durante la colocación de la película. El paciente es sentado en un sillón recto y la película se coloca en el vestíbulo bucal con la película protectora apoyada contra la parte interna de la mejilla y la lengüeta acortada entre los dientes y enfrente de la lengua. Colocado dentro de la boca, la radiografía yace contra las superficies bucales de los dientes con el lado de la emulsión de la película hacia el interior. Por esta razón, la película revelada muestra el lado de la boca opuesto al que normalmente es indicado por la perforación elevada en el celuloide y deberá montarse en concordancia. La película se mueve hacia atrás en la región molar hasta encontrar la resistencia de la rama ascendente. Entonces se intruye al paciente para que muerda la tablilla o lengüeta. Con la película en la posición adecuada, se hace girar la cabeza a un lado e inclinarse ligeramente hacia atrás, de modo que la región subyacente al gonion en el lado opuesto a la película sea accesible a la colocación del cono.

La orientación del cono se realiza de manera tal para que el rayo central entre al paciente aproximadamente 1.5 cm abajo y atrás del ángulo de la mandíbula en el lado opuesto al que se está tomando la radiografía. El cono debe quedar perpendicular al plano de la película. De manera alternativa el cono puede colocarse como para una radiografía regular de aleta de mordida en el lado opuesto del arco y perpendicular a la línea de los dientes en el otro lado. Esto produce una superposición de un arco en el otro, pero por lo general abre los puntos de contacto de otro modo.

### La Radiografía de Aleta de Mordida con el Dispositivo Snap-A-Ray.

Algún paciente puede rehusarse a tolerar la colocación de la película necesaria para la radiografía estándar o para la aleta de mordida bucal. Bajo estas circunstancias, la radiografía con el dispositivo Snap-A-Ray puede ser una alternativa útil dado que su técnica es sencilla de obtener y proporciona una imagen clara de diagnóstico de las alteraciones dentales. Se utilizará la misma técnica que la de aleta de mordida bucal únicamente varía en la utilización de este dispositivo.

### Utilización de Materiales Radiopacos.

En ocasiones, es necesario verificar el tamaño de bolsas periodontales que con la toma de una radiografía no se puede observar o distinguir perfectamente su contorno. Entonces se pueden utilizar materiales radiopacos previamente introducidos en la bolsa periodontal, dichos materiales pueden ser puntas de plata, puntas de gutapercha o materiales utilizados para la impresión detallada. Aunque en ocasiones estos materiales no llegan hasta la profundidad de la bolsa y nos darán una medida errónea por lo que es más efectivo utilizar la sonda periodontal para dicho diagnóstico.

### Xerorradiografía Dental.

Es una técnica que usa el proceso xerográfico de copia para producir imágenes generadas a partir de rayos X estándar de diagnóstico. La xerorradiografía se ha utilizado con éxito en el campo médico desde 1970, especialmente para el diagnóstico de las enfermedades del pecho. A principios -

de la década de 1970, la técnica fue adaptada para propósitos dentales con el objeto de proporcionar imágenes radiográficas cefalométricas, panorámicas y de la articulación temporomandibular. En época reciente, la Xerox Medical Systems de E. U. A., produjo el primer sistema xerorradiográfico dental comercial para uso intraoral. El sistema emplea una unidad radiográfica dental estándar como fuente de radiación. Las condiciones de exposición son las mismas que para radiografías convencionales (70-100 kVp y 10-15 mA), excepto en el tiempo de exposición está reducido aproximadamente en 60% para las xerorradiografías. En lugar, de la película estándar para rayos X, la xerorradiografía emplea una película de metal con carga eléctrica dentro de una pequeña caja intraoral de plástico. La caja es aproximadamente del tamaño de una película radiográfica estándar del No. 2. Antes de su colocación dentro de la boca se envuelve con una bolsa de plástico para evitar la contaminación con la saliva. Durante la exposición aquellas porciones de la película en las que inciden los rayos X pierden su carga en proporción a la cantidad de energía sobre la película y se forma una imagen latente. Para el revelado, se retira la bolsa de plástico y la caja es colocada en un procesador Xerox 110. El patrón de las cargas remanentes en la película es transformado en un dibujo visible cuando se hace pasar a la película a través de una solución matizante que contiene pequeñas partículas negras con carga. Las partículas matizadoras son depositadas en la película en un patrón que corresponde a las estructuras radiografiadas. La película se presiona contra una hoja adherente de plástico transparente y la imagen es realizada. La cinta de plástico es entonces laminada ya sea con un fondo transparente de plástico (para observarse por transiluminación en un proyector o en un dispositivo adecuado). A continuación el procesador limpia automáticamente el colorante de la película de



metal, la esteriliza con luz ultravioleta y almacena la película para uso futuro. El desarrollo entero del proceso requiere 20 segundos y es coordinado por una microcomputadora integrada a la unidad 110 de procesamiento.

White y cols. y Gratt y cols. han descrito las características de la xerorradiografía dental y concluyeron que como herramienta para diagnóstico es potencialmente superior a la radiografía estándar. Las ventajas principales de esta nueva técnica son: (1) su capacidad para diferenciar estructuras pequeñas y detalles finos (resolución) y (2) su habilidad para exhibir claramente estructuras de densidades muy variables en la misma imagen (amplitud de exposición). Estas ventajas para formar imágenes son el resultado de una propiedad especial de la xerorradiografía conocida como amplificación del borde, en la cual el límite entre dos estructuras adyacentes es acentuado con sólo una diferencia leve en densidad. La habilidad de la xerorradiografía para exhibir el detalle estructural fino y una extensa gama de densidades tisulares hace a la técnica clínicamente superior para dibujar cámaras pulpares, canales radiculares, la lámina dura, y los espacios de los ligamentos, las lesiones óseas tempranas, las estructuras de tejido blando, los depósitos de cálculo dental y la degradación incipiente y moderada.

## CAPITULO VII

### PREVENCION Y CONTROL DEL PACIENTE

Actualmente existe un nivel muy bajo de atención periodontal en la mayoría de los grupos de población a pesar de que dicha enfermedad sea una de las causas fundamentales de la pérdida de los dientes. La intensidad de la enfermedad periodontal aumenta con la edad y varía desde una inflamación leve e una sola unidad gingival hasta la destrucción generalizada de los tejidos de soporte de toda la dentición. Es por eso que la lesión incipiente presente en la niñez y en la adolescencia debe ser atendida de inmediato, siguiendo así un diagnóstico y un tratamiento adecuados.

La prevención de la enfermedad periodontal se puede llevar a cabo mediante ciertas medidas como son la enseñanza de cepillado a los niños y la motivación para que lo incorporen como hábito diario en el hogar. Para ello también se seguirán ciertas técnicas entre las cuales están la instrucción teórica por medio de conferencias, diapositivas, audiovisuales, técnicas de cepillado correctas y la instrucción teórica complementada con la participación activa del niño en forma individual.

Como ya se mencionó anteriormente, ciertas condiciones generales, como perturbaciones metabólicas, discrasias sanguíneas, enfermedades debilitantes, condiciones hereditarias, deficiencias nutricionales y perturbaciones emocionales participan en la etiología de la enfermedad periodontal debido a que disminuyen la resistencia de los tejidos periodontales frente a los irritantes locales y/o interfieren --

con su capacidad de reparación una vez que dichos irritantes han sido retirados. El control de estos puntos requiere el diagnóstico, tratamiento o remoción de los factores responsables por parte del médico del paciente.

En resumen, los métodos más efectivos para la prevención o el control de dicha enfermedad son aquellos que comprenden la prevención o remoción de factores irritantes locales.

Se considera que uno de los factores principales causante de la enfermedad periodontal es la placa dentobacteriana. Como consecuencia los denominados métodos de control de placa son los que principalmente figuran en todo programa preventivo.

La placa dentobacteriana puede ser definida como el conjunto de microorganismos con potencial de organización y producción de sustancias que actúan a distancia y que para que exista enfermedad debe haber respuesta del huésped. Es por eso que los efectos nocivos de la placa dentobacteriana se pueden prevenir no sólo por la remoción total, sino también evitando que las colonias alcancen el grado de desarrollo metabólico necesario para la producción de elementos patológicos.

El control de la placa dentobacteriana es el mejor medio disponible para prevenir las enfermedades periodontales. Los tejidos conectivos del periodonto pueden reaccionar y reaccionan, con muchos irritantes distintos. Debido a ciertas características del periodonto, los irritantes principales son productos de origen bacteriano. Sin embargo, los efectos de estos irritantes bacterianos sobre los tejidos son

modificados por muchos factores locales y/o sistémicos que pueden disminuir su capacidad de reparación. Como resultado estos factores locales y sistémicos no sólo desempeñan un papel en la etiología de las enfermedades periodontales, sino que también deber ser cuidadosamente considerados en cualquier programa integral para su prevención.

#### Enjuagatorios Bucales.

Se han usado para prevenir o ayudar a combatir la halitosis y proveer una sensación de frescura en la cavidad bucal. En muchos casos se ha visto que los olores desagradables de la boca reflejan una mala higiene bucal y/o enfermedad periodontal, pero el uso de dichas sustancias nada hace por -- corregir el problema y puede servir para complicar o promover ese estado. Así, el uso de estos enjuagatorios para tales fines no debe ser recomendado.

#### Dentífricos.

Son sustancias utilizadas sobre un cepillo adecuado con el fin de limpiar las caras accesibles de los dientes. El principal papel en la remoción o interrupción de las colonias bacterianas es desempeñado por el cepillado dental.

El principal papel del cepillo dental es la remoción -- completa de materia alba y placa dentobacteriana de los dientes.

#### Control de Placa Dentobacteriana en Niños.

El primer paso en un programa de control de placa en niños consiste en enseñar a los padres el concepto y las consecuencias de la placa dentobacteriana, así como la necesidad y

los medios para su remoción. A menos que los padres estén totalmente convencidos de los beneficios del programa, los resultados obtenidos con sus niños serán limitados en alcance y duración. Debe enfatizarse que la prevención es un asunto de toda la familia, y que si los padres no dan el ejemplo necesario en la casa, será poco lo que se logre con sus hijos. También los padres deben reforzar en la casa la instrucción dada en el consultorio. Esto debe hacerse diariamente al comienzo, y luego a intervalos frecuentes una vez que los niños han adquirido un buen nivel. Si esto se hace puede ser posible que la habilidad y el entusiasmo por remover la placa se pierda rápidamente. Para estar seguros de que los padres comprendan dichos métodos de control, es aconsejable hablar al mismo tiempo tanto con los padres como con los niños.

La mejor técnica de cepillado para los dientes primarios consiste en un movimiento de frotación horizontal del cepillo debido al contorno acampanado de los dientes y la tendencia natural de los niños y los padres a usar ese movimiento; si se llegan a obtener buenos resultados con esta técnica no habrá necesidad de cambiarla.

Se acostumbra que hasta los niños adquieren el nivel de coordinación neuromuscular y madurez mental requeridos para usar en forma adecuada el hilo, se solicite a los padres que lo hagan por ellos. Hay una técnica de uso del hilo dental que se adapta principalmente para los niños, se denomina técnica del asa. Se hace un asa de 8 a 10 cm. de diámetro y se atan los extremos del hilo que la forman, con 3 ó 4 nudos. Para impedir que los extremos del asa se deslicen uno sobre otro y que ésta se agrande, es conveniente tirar simultáneamente de los extremos del hilo y de los costados del asa. Se dan instrucciones al niño para que coloque sus dedos, excepto los

pulgares, dentro del asa y tire hacia afuera. Se guía entonces el hilo con los índices para los dientes inferiores y con los dedos pulgares o un pulgar y un índice, para los superiores. A medida que se pasa el hilo entre los dientes, el asa se hace rotar de manera que cada espacio interproximal reciba hilo sin usar. Se debe enseñar al niño utilizar el hilo dental antes de que lleve a cabo la técnica en su boca. Para los niños con problemas graves ya sea de caries o de enfermedad periodontal, el uso del hilo dental debe ser obligatorio. Para aquellos con poca patósis o sin ella, se puede ser más permisivo. Sin embargo, es importante que al niño se le puedan ir inculcando ya como un hábito diario todos estos procedimientos y de esta manera mantener una buena higiene bucal y, por lo tanto, un buen estado de su boca.

### CONCLUSIONES

- El propósito de la radiografía dental es proporcionar información acerca de la salud de las estructuras bucales no visibles o accesibles al examen clínico simple.
- La roentgenografía es un auxiliar de diagnóstico de las parodontopatías en niños.
- La presencia de cambios periodontales se visualizan mejor cuando el contraste de la película es alto.
- Para obtener una imagen nítida, tres factores son importantes: (1) una fuente pequeña de rayos X, (2) una distancia apropiada fuente-objeto-película y (3) que no haya movimiento del cono, el paciente o las películas durante la exposición.
- Conocer las características anatómicas del periodonto infantil para poder determinar la existencia de alguna anomalía.
- La enfermedad periodontal en los niños es una de las causas más importantes en la pérdida de los dientes.
- Las parodontopatías son el resultado de la interacción de una variedad de factores locales y sistémicos que difieren en intensidad y significación patológica.
- Se dice que la placa dentobacteriana es el principal agente etiológico de la enfermedad periodontal y que aunados a su presencia otros factores locales o generales también pueden ser coadyubantes para el desarrollo de la enfermedad perio --

dontal.

- Actualmente existen diversas técnicas radiológicas específicas en Periodoncia que deberán utilizarse para diagnosticar de manera temprana lesiones o enfermedades periodontales, para que de esta manera se evite su proceso en la vida adulta y por consecuencia disminuirán numerosas alteraciones posteriores.
- La higiene de la radiación es de particular importancia en los niños debido a su elevada susceptibilidad biológica a los rayos X.
- El control de la placa dentobacteriana es el mejor medio del cual se dispone para prevenir dichas enfermedades periodontales.
- Es de suma importancia la revisión periódica en el consultorio dental para descubrir tempranamente los factores locales que puedan provocar lesiones en los tejidos orales, procurando al mismo tiempo controlar los factores sistémicos que intervengan en las mismas.
- La prevención de cualquier alteración periodontal es muy necesaria e importante, ya que de otra manera ocasionaría problemas de mayor magnitud en la edad adulta. Es por eso que se deberá instruir no únicamente al niño, sino particularmente a los padres indicándoles la importancia que requiere y representa el examen dental periódico del niño, así como evitar el descuido en cualquier anomalía que llegase a presentar el paciente.



- Es importante la vigilancia que deben tener los padres para que el niño se cepille correctamente los dientes y motivar lo para que lo llegue a considerar como un hábito diario.

Bibliografía

- 1.- Advanced Dental Radiology,  
Health Science Center at San Antonio.
- 2.- ARENA, Jay N.,  
Pediatría de Davison,  
Ed. Interamericana, edic. novena,  
México, 1969,  
pág. 744.
- 3.- ASH, Major M., RAMFJORD, Sigurd P.,  
Periodontología y Periodoncia,  
Edit. Panamericana,  
Buenos Aires, Argentina, 1982,  
pág. 629.
- 4.- BAER, Paul N., SHELDON D., Benjamin,  
Enfermedad Periodontal en Niños y Adolescentes,  
Edit. Mundi,  
México, 1976,  
pág. 916.
- 5.- BARBER K. Thomas, LUKE S. Larry,  
Odontología Pediátrica,  
Edit. El Manual Moderno,  
México, 1985,  
pág. 431.
- 6.- BELLANTI, Joseph A.,  
Inmunology II,  
Edit. Saunders,  
Canada, 1978,  
pág. 813.
- 7.- Dental Radiology I,  
Department of Dental Diagnostic Science.
- 8.- DIXTER Charles, LIGHTY Guy, et. al.,  
Interpretación Radiográfica en Odontología Pediátrica,  
Edit. Manual Moderno,  
México, 1986,  
pág. 320.
- 9.- FINN, Sidney,  
Odontología Pediátrica,  
Edit. Interamericana, edic. cuarta,  
México, 1976,  
pág. 613.

ESTA TESIS NO DEBE  
SALIR DE LA BIBLIOTECA

- 10.- FORREST, John,  
Odontología Preventiva,  
Edit. El Manual Moderno,  
México, 1979,  
pág. 130.
- 11.- GLICKMAN, Irving,  
Periodontología Clínica,  
Edit. Interamericana, edic. cuarta,  
México, 1979,  
pág. 1084.
- 12.- GOLDMAN, Henry M., GORLIN, Robert, J.,  
Thoma Patología Oral,  
Edit. Salvat editores,  
Barcelona, España, 1973,  
pág. 1273.
- 13.- GOTH, Andrés,  
Farmacología Médica,  
Edit. Interamericana, edic. cuarta,  
México, 1969,  
pág. 672.
- 14.- HARNDT, Ewald, WEYERS, Helmut,  
Odontología Infantil,  
Edit. Mundi,  
Buenos Aires, Argentina, 1967'  
pág. 563.
- 15.- HOTZ, Rudolf,  
Odontopediatría,  
Edit. Médica Panamericana,  
México, 1977,  
pág. 363.
- 16.- KASLE, J. Myran,  
Principios de Radiología Oral,  
Edit. Manual Moderno,  
México, 1986,  
pág. 463.
- 17.- KATZ, Simon, McDONALD, James L., et. al.,  
Odontología Preventiva en Acción,  
Edit. Médica Panamericana, edic. tercera,  
México, 1975,  
pág. 451.
- 18.- McDONALD, Ralph,  
Odontología para el Niño y el Adolescente,  
Edit. Mundi, edic. segunda,  
México, 1975,  
pág. 1530.

- 19.- MEYERS, Federik,  
Manual de Farmacología Médica,  
Edit. El Manual Moderno, edic. segunda,  
México, 1980,  
pág. 363.
- 20.- MONSON-LLING L. R.,  
Fundamentos de Radiología Dental,  
Edit. El Manual Moderno,  
México, 1987,  
pág 345.
- 21.- ORBAN, Balint A.,  
Histología y Embriología Bucales,  
Edit. La Prensa Médica Mexicana, edic. tercera,  
México, 1980,  
pág. 405.
- 22.- ORBAN, Grant, Daniel,  
Periodencia de Orban,  
Edit. Interamericana, edic. cuarta,  
México, 1976,  
pág. 638.
- 23.- PATTEN, Bradley,  
Embriología Humana,  
Edit. El Ateneo, edic. quinta,  
México, 1969,  
pág. 678.
- 24.- PRICHARD, John,  
Enfermedad Periodontal Avanzada,  
Edit. Labor, edic. tercera,  
Barcelona, España, 1977,  
pág. 1018.
- 25.- SCHLUGER, Saul,  
Enfermedad Periodontal,  
Edit. Continental,  
México, 1981,  
pág. 789.
- 26.- SHAFER, William G.,  
Tratado de Patología Bucal,  
Edit. Interamericana,  
México, 1977,  
pág. 846.