

Nº 176  
2 EJ.



**UNIVERSIDAD NACIONAL AUTONOMA  
DE MEXICO**

**FACULTAD DE MEDICINA VETERINARIA Y ZOOTECNIA**

**DIAGNOSTICO Y TRATAMIENTO DE LA  
DISPLASIA DE LA CADERA EN EL PERRO:  
ESTUDIO RECAPITULATIVO**

**T E S I S**

QUE PARA OBTENER EL TITULO DE:

**MEDICO VETERINARIO ZOOTECNISTA**

**P R E S E N T A :**

**GABRIEL GERARDO MORALES DEL PORTILLO**

**ASESORES: MVZ. MSc. ISIDRO CASTRO MENDOZA  
MVZ. GABRIEL I. RAMIREZ FLORES**

MEXICO, D. F.

1992

**TESIS CON  
FALLA DE ORIGEN**





Universidad Nacional  
Autónoma de México

UNAM



## **UNAM – Dirección General de Bibliotecas Tesis Digitales Restricciones de uso**

### **DERECHOS RESERVADOS © PROHIBIDA SU REPRODUCCIÓN TOTAL O PARCIAL**

Todo el material contenido en esta tesis está protegido por la Ley Federal del Derecho de Autor (LFDA) de los Estados Unidos Mexicanos (México).

El uso de imágenes, fragmentos de videos, y demás material que sea objeto de protección de los derechos de autor, será exclusivamente para fines educativos e informativos y deberá citar la fuente donde la obtuvo mencionando el autor o autores. Cualquier uso distinto como el lucro, reproducción, edición o modificación, será perseguido y sancionado por el respectivo titular de los Derechos de Autor.

CONTENIDO.

	<u>Página</u>
RESUMEN .....	1
INTRODUCCION .....	2
CAPITULO 1:	
Diagnóstico de la displasia de la cadera.....	8
CAPITULO 2:	
Tratamiento de la displasia de la cadera .....	28
APENDICE 1:	
Anatomía de la articulación coxo femoral .....	56
APENDICE 2:	
Abordajes quirúrgicos mas comunes a la articulación coxo femoral.....	84
LITERATURA CITADA .....	95

## R E S U M E N

MORALES DEL PORTILLO, GABRIEL GERARDO. Diagnóstico y tratamiento de la displasia de la cadera en el perro: Estudio recapitulativo. (bajo la dirección de: MVZ MSc. Isidro Castro Mendoza y MVZ Gabriel I. Ramírez Flores).

El contenido de esta tesis es una recapitulación de la información recavada acerca de la displasia de la cadera en el perro, publicada de 1961 a la fecha, contándose con 129 referencias bibliográficas.

La información se presenta en 2 capítulos: uno sobre el diagnóstico de la displasia de la cadera, y otro sobre su tratamiento. Así como dos apéndices: una sobre anatomía de la articulación coxofemoral, y otra sobre los abordajes quirúrgicos más comunes a la articulación coxofemoral.

## INTRODUCCION

La displasia de la cadera se considera como un desorden del desarrollo de la articulación coxofemoral, caracterizado por una subluxación o una luxación completa de la cabeza femoral en el paciente joven, y una enfermedad articular degenerativa en el paciente adulto. (3,11,68,72,84)

La displasia de la cadera fue descrita por primera vez en 1935 por el Dr. G.B. Schnelle, como una alteración del desarrollo que conducía a una inestabilidad de la articulación coxofemoral. Al final de los años 40, la población de perros de trabajo, particularmente el pastor alemán, se vio incrementada de manera notable, por lo que la importancia de la displasia de la cadera se volvió evidente para el criador, el dueño, y el médico veterinario. En los años 50's, la displasia de la cadera se consideraba que era una enfermedad netamente hereditaria, y es hasta 1963 cuando Conlan indica que es una enfermedad causada por una interrelación de factores hereditarios y ambientales. (13,88,95)

La displasia coxofemoral se ha reportado en el hombre, y en la mayoría de los animales domésticos. En algunas razas de perros, es la causa más común de enfermedad articular degenerativa. (88)

Anteriormente se pensaba que la displasia de la cadera solo afectaba a perros grandes y pesados, pero actualmente se sabe que afecta a todas las razas de perros, atacando principalmente a los perros gigantes, acromegálicos, y poco musculosos, siendo el San Bernardo la raza numero uno afectada, con un 47.4 %, y los de menor casuística son el Borzoi y el perro de Canaan con un 2,2 %. (22,51,88,102,104)

La displasia de la cadera se considera una enfermedad de etiología multifactorial. Antiguamente se pensaba que era exclusivamente hereditaria, pero actualmente se han hecho estudios que determinan que la heredabilidad es de .22 a .25, por lo que el .75 restante es aportado por el medio ambiente. Aunque se ha informado una heredabilidad de hasta .5 en el pastor alemán.(35,45,48,62,95,117)

Existen factores ambientales que pueden modificar o influenciar la expresión de ésta enfermedad; como el rápido incremento en el peso y tamaño del animal, que puede provocar que un cachorro, con caderas estructuralmente normales al nacimiento, desarrolle la enfermedad por una incongruencia entre el crecimiento del esqueleto, y el desarrollo de las masas musculares. Este crecimiento inadecuado se puede dar por dietas altas en energía y por sobre alimentación. Esta hipótesis se basa en que los perros displásicos poseen un índice de masa muscular pélvica mucho menor con respecto a perros sanos[\*] (17,20,35,47,91,100)

Otro factor que se sugiere para la presentación de la enfermedad es el volumen del líquido sinovial, ya que se demostró que los perros positivos radiográficamente a displasia de la cadera, tienen un mayor volumen de líquido sinovial con respecto a perros sanos, lo que provoca laxitud de la articulación. (47,70,82)

(Peso de Músculos pélvicos) x 100

[\*] Índice de masa de musculatura pélvica =

-----  
peso corporal

Aparte de los trastornos biomecánicos antes mencionados, algunos investigadores proponen que el espasmo o acortamiento del músculo pectíneo provoca que la cabeza del fémur se salga del borde del acetábulo causando la subluxación. (37)

En apoyo al papel que juega el músculo pectíneo en la presentación de la enfermedad, se realizó un estudio que reveló que en perros pastor alemán de 2 meses que desarrollaron displasia coxofemoral, éste músculo era significativamente menor en miofibrillas tipo I y tipo II que los pectíneos de perros que desarrollaron caderas normales, además, éstas miofibrillas eran de menor tamaño que las miofibrillas de perros sanos. Esto sugiere que la displasia de la cadera pueda ser una disfunción neuronal acorde con una disfunción miofibrilar, lo que incrementa la cantidad de elementos no miofibrilares (tejido conectivo), que en consecuencia, disminuye la elasticidad del músculo. (17)

Otro factor que parece estar implicado en el desarrollo de la displasia de la cadera es el hormonal. Estrógenos, relaxina, insulina, somatotropina y hormona paratiroidea pueden ser las causantes. Estas hormonas se proponen porque causan anomalías y deformidades en el esqueleto humano cuando su secreción es anormal. Esto sugeriría que no solo se vería afectada la articulación coxofemoral, por lo que se han estudiado perros con la enfermedad, y se ha observado que un 30 % también tiene cambios patológicos en las articulaciones escapulo humeral y femorotibiorotuliana. (9,37,72,104)

También se sugirió que las dietas con concentraciones altas de energía podían ser las causantes del desarrollo de la enfermedad. Pero esto no se ha demostrado, ya que existen experimentos con resultados opuestos. (98,124)

## Patofisiología

Embriológicamente la cadera se desarrolla como una unidad originada del tejido mesenquimal, y se desarrolla normalmente mientras sus componentes crezcan con completa congruencia entre si. (101,103)

El cachorro neonato está muy poco desarrollado, por lo que no puede caminar o balancearse por sí mismo, además la desintoxicación muscular y la excreción de desperdicios es pobre. Si se le demanda mucho a la articulación en esta etapa, el resultado es la lesión de músculos y ligamentos que mantienen unida a la articulación coxofemoral. Los cambios óseos que ocurren en la cadera se dan debido a que los tejidos blandos no tienen suficiente fuerza para mantener la congruencia entre las superficies articulares de la cabeza femoral y del acetábulo. Estos trastornos no son más que un reflejo de las patologías que ocurren en el cartilago articular y los tejidos de soporte. (103)

Desde el nacimiento y a través del primer mes de vida, el ligamento redondo mantiene la cabeza femoral en su lugar. La primera lesión que se puede asociar a displasia de la cadera ocurre en éste ligamento, que aparece edematoso, con pequeños desgarres y hemorragias capilares. La capsula articular se estira, pero el tejido de la cápsula no demuestra un engrosamiento patológico. (37,99,101)

El momento más crítico para el desarrollo y estabilidad de la cadera es del nacimiento a los 60 días de edad. Durante ese tiempo los músculos y nervios de la cadera son inmaduros y su función es limitada. Los tejidos son suaves y elásticos, pero su elasticidad tiene un límite, si se pasa de ese límite, el material no regresa a su original forma y tamaño. (101)



De los 60 a los 90 días de edad, el grado de osificación del borde acetabular en su porción craneodorsal es menor, la cápsula articular se aprecia ligeramente engrosada y flácida. (37,100)

Como resultado de las fuerzas de tracción y compresión anormales asociadas al desarrollo de la subluxación, el borde acetabular dorsal se deforma, el ligamento redondo se inflama y el cartilago articular de la superficie dorsal de la cabeza femoral se desgasta donde hace contacto con el borde acetabular. Esta excesiva compresión y sobrecarga sobre el borde acetabular hace que el cartilago hialino del acetábulo se estire mas allá de su límite adquiriendo una forma permanente, por lo que el contorno de la superficie articular del acetábulo cambia de cóncava a convexa, dando como resultado un borde acetabular redondeado. (37,100,101)

Cuando la articulación displásica se luxa lateralmente, la cabeza femoral descansa en el borde dorsal del acetábulo. Este desplazamiento de la cabeza femoral provoca un desplazamiento del trocánter mayor a través del glúteo medio. Esta carga anormal deforma el trocánter mayor, jalándolo medialmente. (37,128)

Por la combinación de nuevas cargas, y por la ley de Wolff, que indica que la remodelación del hueso va a ser acorde a las fuerzas de tensión y torsión que recibe, nuevo hueso es depositado en la superficie dorsal del acetábulo mientras que de la superficie ventral se reabsorbe. Las fuerzas compresivas se concentran en una pequeña área de la superficie dorsal articular del acetábulo y son transmitidas a una pequeña área de la cabeza del fémur. (31,37)

De los 5 a los 9 meses, la sobrecarga en el borde dorsal acetabular provoca condromalasia del cartílago articular y finalmente microfracturas en el borde acetabular. Debido a las fuerzas anormales de tracción ejercidas por la cabeza femoral en una displasia progresiva, la cápsula articular se engrosa, lo que provoca una consecuente reducción en el rango de movimiento de la articulación. (31,37,71)

El líquido sinovial en una articulación displásica pierde algunas de sus propiedades lubricantes y antiadhesivas, y además disminuye su gravedad específica. Además también se ha observado un incremento en la cantidad del mismo. (37,70,71)

Después de los 9 meses de edad, la compresión, tracción y tensión creada en la cadera displásica, causa deposición y resorción del hueso que progresa en una enfermedad articular degenerativa. La formación de osteofitos ocurre, y éstos se depositan al rededor del borde de inserción de la cápsula articular en la cabeza femoral, además, también se desarrollan en la superficie dorsal del cuello femoral y se extienden lateralmente por el trocánter mayor. (31,37,85,101)

## **CAPÍTULO 1**

### **DIAGNOSTICO DE LA DISPLASIA DE LA CADERA**

#### **Signos Clínicos**

Los signos clínicos de esta enfermedad están relacionados con la distensión de la articulación y la osteoartritis secundaria, aunque es notable que en muchas ocasiones, estos signos no guardan relación con el grado de cambios morfológicos presentes. (3,68)

El examen clínico debe incluir la palpación de la articulación, la evaluación en estática, el análisis de la marcha (evaluación en dinámica) y el examen radiológico de la cadera del animal. (27,37,68,72,78,104)

#### **PALPACIÓN DE LA ARTICULACIÓN.**

Un signo característico de la displasia de la cadera, es el incremento en la laxitud de la articulación, por lo que al examen físico puede revelar dolor y crepitación al manipular el miembro. Aunque no se debe tomar como definitivo la presencia de laxitud articular para afirmar la existencia de displasia coxofemoral. (24,37,104)

En el humano existe una técnica para la palpación de la articulación coxofemoral, que consiste en determinar la presencia o ausencia del signo de Ortolani. Esta técnica es de mucha importancia y de gran ayuda para el diagnóstico de la dislocación congénita de la cadera de los infantes. Misma técnica que ha sido adaptada para su uso en perros, donde también tiene un gran valor diagnóstico. (24,37,122)

Para hacer una correcta palpación de la articulación, el perro debe estar bajo anestesia general profunda (sin presencia del reflejo palpebral), se puede posicionar en decúbito lateral, o en decúbito dorsal, dependiendo de la talla del perro, y de la preferencia del clínico. En perros de talla mayor se recomienda la recumbencia dorsal para mejores resultados. (24,32,37)

#### Técnica para pacientes en recumbencia dorsal.

El paciente se coloca en decúbito dorsal en una superficie plana. El clínico se coloca detrás del paciente. Con las manos se sujetan firmemente ambas rodillas, con los pulgares medialmente.

Los fémures se colocan perpendiculares al eje de la pelvis y a la mesa. Manteniendo esta posición, se aplica una ligera presión a cada fémur hacia abajo, y manteniendo dicha presión, cada fémur se abduce individualmente hasta su límite. Es importante mantener la presión en el fémur que no se está abduciendo para evitar que la pelvis se incline durante el examen. (fig 1-1) (24,37,84)

Los pacientes cuyas articulaciones coxofemorales se encuentran subluxadas, el clínico va a sentir, y en ocasiones escuchar un "click" o "pop" durante la fase de abducción del examen. El "click" se produce cuando la cabeza de un fémur subluxado, que presenta laxitud articular, y que previamente se sacó del acetábulo al hacer presión hacia abajo, regresa súbitamente al acetábulo. Cuando este "click" se escucha o se siente se dice que el paciente es positivo al signo de Ortolani. (fig 2-2) (24,37,51,72,84,123)

### Técnica para pacientes en recumbencia lateral

El paciente primero se coloca en decúbito lateral derecho. El clínico se coloca detrás del paciente, y sujeta firmemente la rodilla izquierda con la mano izquierda. La mano derecha se coloca con la palma abierta sobre el dorso de la pelvis. El fémur se levanta ligeramente de manera que queda paralelo a la mesa y perpendicular al eje de la pelvis. De igual manera se presiona la rodilla hacia la pelvis y se abduce el miembro hasta su límite, es importante evitar que la pelvis se incline. Nuevamente si existe subluxación se sentirá o se escuchará el "click" durante la abducción. Posteriormente se examina la cadera izquierda siguiendo la misma técnica. (fig 1-3) (24,37,84)

### Técnica para la detección temprana de laxitud articular

Esta técnica la describió por primera vez Barden, y posteriormente la han refinado otros clínicos. Es conocida como prueba de Barden.

En ésta técnica el paciente, bajo anestesia total, se coloca en decúbito lateral derecho, y se toma con la mano izquierda el fémur izquierdo en su tercio medio, la mano derecha se posiciona colocando el dedo pulgar en la tuberosidad isquiática, el dedo índice sobre el trocánter mayor, y el dedo medio sobre la tuberosidad sacra, de esta forma se trata de levantar el fémur paralelamente, si existe desplazamiento lateral del trocánter mayor, indica que hay laxitud de la articulación coxofemoral. (fig 1-4)(24,37,69,97)

Esta técnica está indicada para animales de menos de tres meses de edad, y en perros de poco peso y talla pequeña. (24,37) La fundamentación de estos métodos de diagnóstico por palpación se

encuentra en la estabilidad de la cadera del perro, la cual está dada por la congruencia que existe entre las superficies articulares de la cabeza del fémur y el acetábulo, la integridad de la cápsula articular, el ligamento redondo, y el borde acetabular; todo esto combinado con la fuerza de la musculatura pélvica. La falla en uno o más de los tejidos blandos de soporte conducen a una laxitud articular con un alargamiento del ligamento redondo, cápsula articular, y musculatura que lo rodea, así como a una progresiva subluxación. Esta laxitud es la que se detecta con el signo de Ortolani, y con la prueba de Barden. (24,69)

Es importante mencionar que algunos pacientes con displasia de la cadera severa presentan el signo de Ortolani negativo. Esto es debido a la gran destrucción que existe en el borde dorsal acetabular combinado con el engrosamiento de la cápsula articular, la proliferación de osteofitos y el limitado rango de movimiento de la articulación. Al no existir un borde acetabular normal no se produce una subluxación al presionar hacia abajo el fémur por lo que no aparece el "click" característico. (fig 1-5) (24,32,37)

Por otra parte pacientes sin ningún cambio radiográfico aparente, pueden ser positivos al signo de Ortolani por mostrar laxitud en la articulación, sin que existan cambios degenerativos. (24,37)

Aunque es de gran utilidad la palpación de la articulación, se debe mencionar que el único diagnóstico definitivo es el radiológico. (51,69,83,84,96,116)

#### **Evaluación en estática**

Existen cambios notables en la postura y en la morfología de los perros displásicos que se pueden apreciar examinando al animal en

estática. (68,83,84,88,95)

Estos cambios son un pobre desarrollo de la musculatura pélvica haciendo muy evidente el trocánter mayor; en contraposición de un mayor desarrollo de la musculatura del miembro anterior. Esto es debido a la posición que adquiere el perro sacando las rodillas, recogiendo las patas traseras y descansando su peso en las delanteras. Algunos perros displásicos adquieren posiciones adecuadas para sentarse, pero otros pueden asumir posiciones asimétricas. (63,68,82,83,84,94)

Todos estos cambios no son exclusivos de la displasia de la cadera, por lo que nuevamente se menciona que el único diagnóstico definitivo se obtiene con un estudio radiológico de la cadera del perro. (24,51,69,83,84,96)

#### Evaluación en dinámica

Los cambios en la marcha son los principales signos clínicos por los que el dueño lleva a su perro al veterinario. Estos cambios varían desde disminución a la tolerancia al ejercicio, hasta cojera y dolor manifiestos. El perro se rehusa a subir o bajar escaleras o planos inclinados, tiene dificultad para levantarse después de estar sentado, tiende a dar brincos como conejo cuando corre. Todos estos signos pueden verse incrementados después de ejercicio extenuante, o de descanso prolongado. (37,63,68,83,84,88)

En ocasiones los cachorros muestran claudicación en los miembros anteriores, posiblemente como resultado de la transferencia del peso a las extremidades delanteras para aliviar la incomodidad de las traseras. (32,68)

### Diagnóstico radiológico

La displasia de la cadera se desarrolla y puede ser reconocida radiográficamente después de los seis meses de edad, ya que en un perro por debajo de esta edad es difícil detectar la enfermedad, debido a que la cabeza del fémur y el acetábulo pueden ser normales en tamaño y forma, y la única evidencia radiológica es un incremento en el espacio articular, que en ocasiones no existe, por lo que algunos radiólogos prefieren no evaluar radiografías de perros menores a un año de edad si no se han presentado signos clínicos antes. (51,81)

### Posiciones para el examen radiológico. (OFA)

Existen dos posiciones útiles para el examen de la articulación coxofemoral: 1) La proyección ventrodorsal, donde el perro se coloca en decúbito dorsal, con los miembros pélvicos en extensión y ligeramente rotados sobre su propio eje de manera que las patelas quedan en medio de sus respectivas correderas trocleares; y 2) La Posición de "rana", en la que el perro también se coloca en decúbito dorsal, pero con las caderas y rodillas en completa flexión. La proyección ventrodorsal es la que más se utiliza. (FIG 1-6) (38,55,81)

Existe controversia en cuanto al uso o no de anestesia para obtener la toma radiográfica, ya que existen autores que mencionan que es innecesario en perros que permiten su manejo el uso de químicos para obtener la toma. (50,51) En contraste con otros que mencionan la necesidad del uso de anestesia, ya que perros que se radiografiaron sin anestesia y que aparecen sin subluxación aparente, al anestesiarse aparecen positivos a una subluxación. Por lo que la mayoría de los



autores se inclinan al uso de anestesia. (21,38,54,55,59,73)

Una placa radiográfica correctamente tomada para diagnóstico de displasia coxofemoral en proyección ventrodorsal debe contar con lo siguiente:

- 1.-Las alas del ilion deben ser simétricas.
  - 2.-Los forámenes obturadores deben ser de igual tamaño y forma.
  - 3.-Los bordes acetabulares dorsales deben ser visibles a través de la cabeza femoral.
  - 4.-Las patelas deben estar colocadas sobre las trócleas femorales.
- (55,81)

#### Cadera Normal

La cadera normal en proyección ventrodorsal se observa con las siguientes características:

- 1.-El acetábulo es profundo
- 2.-La cabeza femoral es redonda y con los bordes lisos, a excepción de la fovea de la cabeza.
- 3.-El borde de la cabeza femoral debe coincidir con el borde del acetábulo.
- 4.-La cabeza femoral se acopla estrechamente dentro del acetábulo, y cuando menos la mitad de la cabeza debe estar dentro del borde acetabular dorsal.
- 5.-El tercio craneal del espacio articular es liso y regular.

6.-La cabeza femoral es lisa.

7.-No existe evidencia de cambios articulares degenerativos secundarios. (55,81)

#### Cadera con Displasia

Existen muchos cambios radiográficos que se pueden asociar con la displasia de la cadera dependiendo de la severidad del caso cuando el examen se lleva a cabo, ya que no necesariamente, todos los cambios posibles se encuentran en todos los animales enfermos. (55)

Los cambios que comunmente se observan son los siguientes:

1.-El acetábulo tiene poca profundidad.

2.-La cabeza femoral se acopla pobremente en el acetábulo, pudiendo dar la impresión de que la cabeza es demasiado pequeña.

3.-El borde de la cabeza femoral deja de coincidir con el borde del acetábulo.

4.-Puede apreciarse una subluxación o luxación de la cabeza femoral. Cuando el 50% de la cabeza femoral se encuentra fuera del acetábulo se considera que está subluxada.

5.-El borde acetabular dorsal y craneal pierden su forma.

6.-Como resultado de la pobre relación que existe entre la cabeza femoral y el acetábulo, pueden existir cambios degenerativos secundarios, que pueden ser:

a) Deformación y pérdida de la apariencia hemisférica de la cabeza femoral.

b) El acetábulo se torna plano, o poco profundo, e irregular en sus bordes

c) Se produce hueso nuevo al rededor del acetábulo y en la cabeza y cuello femoral como resultado de una enfermedad articular degenerativa secundaria. (osteofitos)

d) Se aprecia un incremento de densidad en el cuello femoral a la altura de la inserción de la cápsula articular. Esto es indicativo de la presión que ejerce la cápsula articular.

e) Se pierde el borde craneal acetabular.

f) Existe una esclerosis del hueso subcondral en el acetábulo y la cabeza femoral. Que se manifiesta como un aumento de densidad. (21,27,38,77,81,121)

Anteriormente se pensaba que la variación en el ángulo de anteversión de la cabeza femoral tenía relación en la presentación de la enfermedad. Pero en la actualidad se ha demostrado que no existe relación entre la variación de este ángulo y el desarrollo de la enfermedad. (28,46)

### Clasificación

Existen siete grados para clasificar las radiografías tomadas para diagnóstico de displasia coxofemoral según la Fundación Ortopédica para los animales (OFA):

1.- Excelente conformación de la cadera.

Conformación de la cadera superior comparada con otros perros de la

misma raza y edad. El acetábulo es bien formado con forma de "C", y la cabeza femoral se asienta bien dentro de él.

2.- Buena conformación de la cadera.

Conformación de la cadera buena comparada con otros perros de la misma edad y raza. El acetábulo es bien formado, y la cabeza femoral asienta bien dentro de él.

3.- Medianamente buena conformación de la cadera.

Irregularidades menores en la articulación de la cadera comparada con otros perros de la misma edad y raza. Puede haber reducción en la profundidad del acetábulo sin que exista evidencia de subluxación.

4.- Límite aceptable en la conformación de la cadera.

La cadera se encuentra en su límite de conformación respecto a displasia de la cadera. Se recomienda repetir el estudio a los seis u ocho meses.

5.- Ligera displasia de la cadera.

Evidencia radiográfica de cambios displásicos menores de la articulación. Aproximadamente 40-50% de la cabeza femoral se encuentra cubierta por el dorso del acetábulo, con cambios secundarios mínimos

6.- Moderada displasia de la cadera.

Evidencia radiográfica bien definida de cambios displásicos en la articulación. La cabeza femoral está cubierta solo por el 25-40% del dorso del acetábulo con cambios secundarios evidentes.

7.- Severa displasia de la cadera.

Evidencia radiográfica de notables cambios displásicos de la articulación. Existe una severa subluxación, la cabeza femoral está cubierta solo con un 25% o menos del dorso del acetábulo. También puede ser una subluxación moderada con cambios secundarios muy grandes. (38,88)

Todos los cambios anteriormente mencionados pueden presentarse unilateral o bilateralmente.

### Índice de Norberg

Se basa en la utilización de un medio mecánico para medir el ángulo formado por:

- a) La línea ideal que une a las dos cabezas femorales y
- b) La línea que une el centro de la cabeza femoral sujeta a examen con el borde acetabular efectivo craneal del mismo lado.

Cualquier cantidad inferior a los 105 grados, se considera indicativa de la existencia de un desplazamiento de la cabeza femoral con respecto al acetábulo, existiendo, por lo tanto, displasia de la cadera. (4,27,51)

Con objeto de poder realizar éstas mediciones se necesita preparar una escala sobre una hoja de celofán, o cualquier otro material transparente, sobre la que realizan una serie de círculos concéntricos, muy próximos entre sí, haciéndose un pequeño agujero en el centro exacto de ellos. Se traza el diámetro de ésta serie de círculos, y con respecto a él se trazan otras dos líneas que formen ángulos de 105 grados. (4,27,51)

Cuando se desee usar la escala, ésta se coloca sobre la placa radiográfica a examinar, de manera que alguno de los círculos concéntricos coincida con el perfil de la cabeza femoral a evaluar, de ésta forma se puede apreciar si el ángulo es mayor a 105 grados comparando con la línea antes trazada. (FIG 1-7) (4,27,51)

**Vista radiográfica del borde dorsal acetabular. (Slocum)**

La vista radiográfica del borde dorsal acetabular tiene por objeto evaluar la porción del acetábulo que recibe la mayor parte del peso del perro. (113,114)

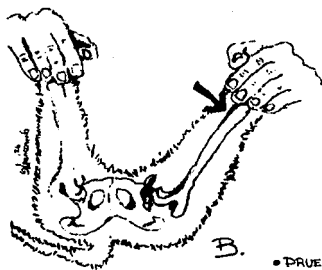
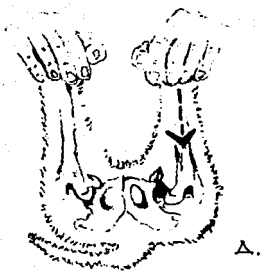
Esta técnica es de utilidad para apreciar el borde dorsal acetabular, donde ocurren la mayoría de los cambios osteoartrósicos secundarios debidos a la displasia de la cadera. (113,114)

Para esta toma radiográfica, se anestesia al perro, y se coloca en decúbito esternal. Los miembros posteriores se jalan hacia adelante, de manera que los fémures queden paralelos a lo largo del eje del cuerpo. Un cinturón se coloca en los muslos para alinear los fémures más cerca del cuerpo. La tibia se angula 120 grados con respecto al fémur, y la cadera se rota internamente 45 grados para evitar que el trocánter mayor interfiera en la visualización del borde dorsal acetabular. La posición ideal de la pelvis es con ambas tuberosidades isquiáticas sobre la mesa, y con las tuberosidades sacras alineadas verticalmente. (113,114)

**Método radiográfico de tensión.**

Recientemente se introdujo un nueva vista radiográfica en la cual el perro es colocado en recumbencia dorsal, y sus miembros se posicionan de manera que las rodillas tengan 90 grados de flexión, y las articulaciones coxofemorales estén en una posición neutral de flexión/extensión y aducción/abducción. (114,115)


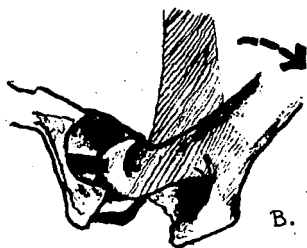
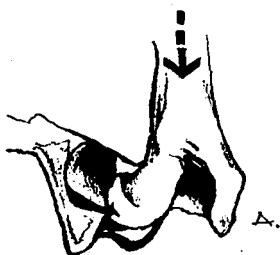
Para esta toma radiográfica se ha diseñado un método para medir la laxitud articular usando la superposición de dos círculos sobre la radiografía, uno sobre el contorno del acetábulo, y otro sobre el contorno de la cabeza del fémur, para de esta forma determinar sus respectivos centros geométricos. En un perro con caderas sanas estos dos círculos deben ser concéntricos.(FIG 1-8) (114,115)



• PRUEBA DE ORTOLANI PARA PACIENTES  
EN RECUMBENCIA DORSAL.

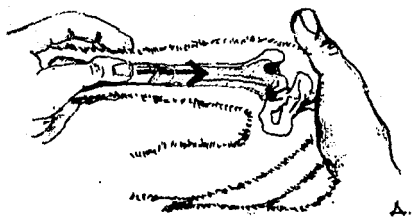
Fig. 1-1



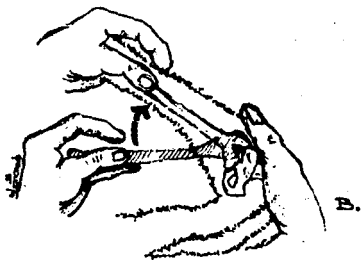


• VISTA TRANSACETABULAR DE LA PRUEBA DE ORTOLANI.

Fig. 1-2.



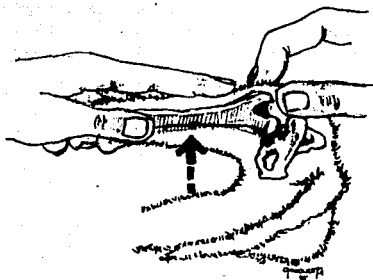
A.



B.

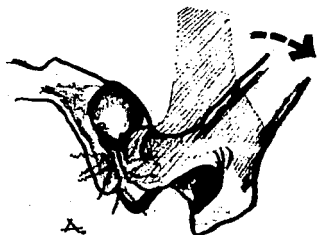• PRUEBA DE ORTOLANI PARA PACIENTES  
EN RECUMBENCIA LATERAL.

Fig. 1-3




• PRUEBA BARDEN PARA  
DETERMINAR LAJITUD  
ARTICULAR.

Fig. 1-4

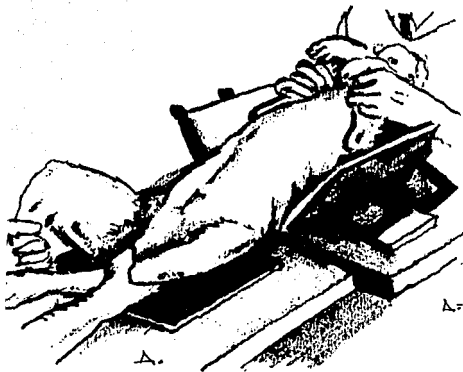


A. Vista transacetabular que muestra porque pacientes con severa destrucción del borde dorsal acetabular son negativos al signo de Ortolani



B. Vista transacetabular que muestra como algunos pacientes con ligera destrucción del borde acetabular dorsal pueden ser positivos al signo de Ortolani.

Fig. 1-5

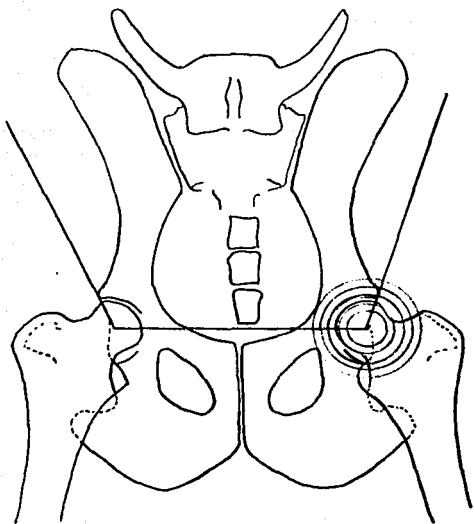


A.- Proyección ventrodorsal  
con los miembros en flexión  
"posición de rana"

B.- Proyección ventrodorsal  
con los miembros en  
extensión.

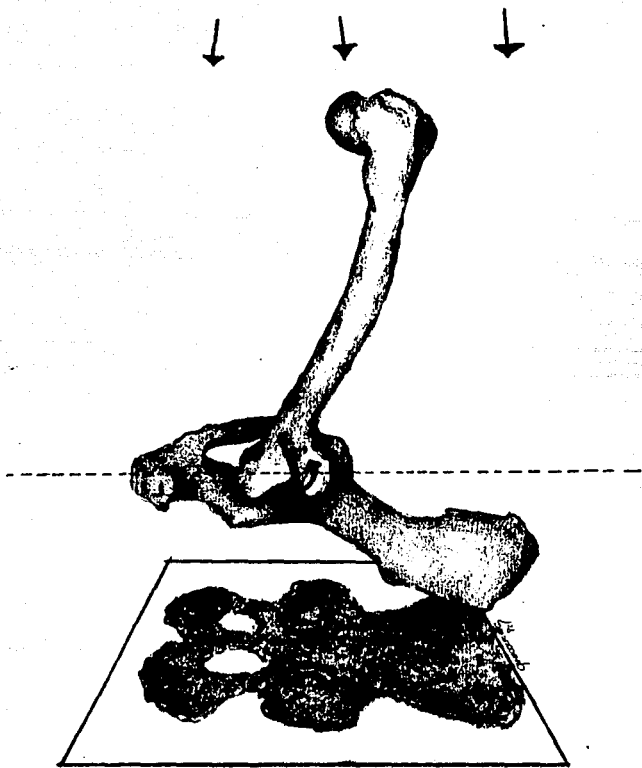


Fig. 1-6



• MÉTODO DE NORBERG.

Fig. 1-7



• MÉTODO RADIOGRÁFICO  
DE TENSIÓN.

Fig. 1-8

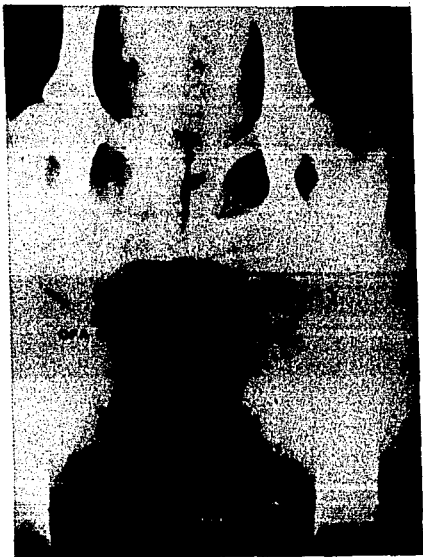


FOTO 1. Seguimiento de un caso de Displasia de la cadera.  
Radiografías en proyección ventrodorsal.

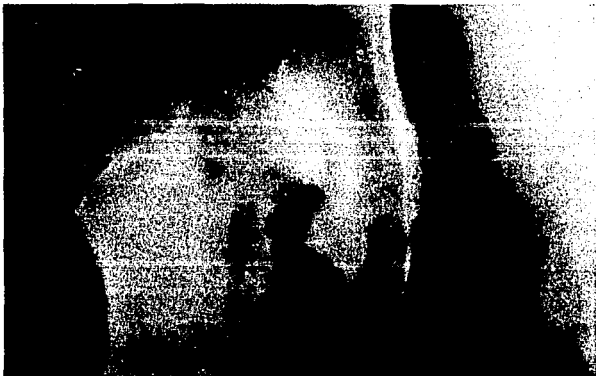

FOTO 2. Acercamiento de una articulación coxofemoral con  
Displasia severa.





**FOTO 3. Aspecto de una cadera normal, en proyeccion ventrodorsal.**

**CAPÍTULO 2****TRATAMIENTO DE LA DISPLASIA DE LA CADERA****TRATAMIENTO MEDICO.**

El uso de drogas analgésicas y antiinflamatorias está indicado en el caso de la displasia de la cadera, con el fin de aminorar el dolor cuando existe enfermedad articular degenerativa secundaria. Es importante enfatizar que no existe un tratamiento curativo como tal, sino que en el caso de esta enfermedad, se habla de un control.

El fármaco de uso más común es el ácido acetilsalicílico la cual se puede usar a una dosis de 10 a 25 mg/Kg, por vía oral, 2 veces al día, pudiendo incrementarse hasta tres veces al día de ser necesario. Se recomienda el uso de aspirina amortiguada con aluminio y magnesio, ya que su administración es por tiempo prolongado. (39,82,97,101,110)

En algunos pacientes se logra un mejor control del dolor con el uso de la fenilbutazona, a dosis de 1 mg/Kg, dividido en tres tomas diarias, aunque se puede usar a una dosis de 4 o 5 mg/Kg. en periodos cortos. (15,39,97,109)

Otra droga que se puede utilizar es el ácido meclofenámico aunque su uso no se ha extendido mucho en pequeñas especies. Este fármaco se utiliza a una dosis de .5 a 1.1 mg/Kg. diarios dividido en tres tomas al día durante un periodo de 4 a 10 días, y posteriormente se puede reducir la dosis a .25 mg/Kg. diarios divididos en tres tomas para su mantenimiento. Es importante conocer que este medicamento puede producir irritación gástrica y/o intestinal, aunque su toxicidad crónica es casi nula. (39,98,101,110,118)

El polisulfato de glicosaminoglicano es un nuevo fármaco que probablemente pueda tener aplicación en el tratamiento medico para la displasia de la cadera. Esta es una sustancia natural que se encuentra como componente del cartilago articular, y su función es la inhibición de la enzimas lisosomales, las cuales cuando una célula muere, se liberan causando autólisis de los restos de la misma y de los tejidos adyacentes. (79,98)

En estudios in vitro se demostró que éste agente estimula la síntesis de ácido hialuronico, que entre otras funciones, tiene la de lubricar la membrana sinovial y la de disminuir la concentración de prostaglandinas en articulaciones inflamadas. Se ha demostrado que en el tratamiento sistémico con polisulfato de glicosaminoglicano, se obtiene una concentración alta de éste producto en los cartilagos articulares. (14,97)

Las drogas analgésicas y antiinflamatorias ayudan a disminuir el dolor y a incrementar la calidad de vida del paciente con displasia, pero no detienen la progresión de la enfermedad articular degenerativa. (15,39,82,98,110)

#### **TRATAMIENTO QUIRÚRGICO**

La meta de realizar un tratamiento quirúrgico en el paciente con displasia es aliviar el dolor, y prevenir o retardar significativamente el progreso de la enfermedad articular degenerativa.

### **Excisión artroplástica de la cabeza y cuello femoral.**

Este procedimiento también es conocido como ostectomía de la cabeza femoral. Lo que significa la remoción quirúrgica de la cabeza y cuello femoral, con la consecuente formación de una articulación falsa y fibrosa (pseudartrosis). (39,92,98,110)

#### Indicaciones

La excisión artroplástica de la cabeza y cuello femoral es comunmente utilizada para aliviar el dolor y tratar de restaurar la función del miembro pélvico cuando existe un daño irreparable en la articulación coxofemoral. Se ha observado que se obtienen mejores resultados en perros menores a los 20 kilogramos de peso.(8,65,66,67,75,120)

#### Técnica quirúrgica.

La mayoría de los cirujanos optan por el abordaje craneolateral a la articulación coxofemoral, para evitar seccionar los músculos glúteos . Después de la retracción de los músculos glúteos, se expone la cápsula articular sobre su inserción en el cuello femoral. La artrotomía expone la porción craneodorsal y craneolateral de la cabeza y cuello femoral, se hace una rotación del miembro, y con unas tijeras de Mayo curvas se corta el ligamento redondo. Una vez expuesta la cabeza femoral fuera del acetábulo, se procede a realizar la ostectomía, utilizando un osteotomo, una sierra de Gigli, o una sierra neumática;siendo el osteotomo lo que mas comunmente se usa. El osteotomo no se debe colocar perpendicular al cuello femoral, ya que provocaría una esquirla ósea que

afectaría la rehabilitación del paciente. La forma correcta de colocar el osteotomo es caudomedialmente. (Fig 2-1, 2-2) (39,69,65,66,80,110)

Esta cirugía tiene cuatro variantes: 1) La excisión artroplástica simple; 2) La técnica de resección en cuña; 3) La interposición de una banda de músculo bíceps femoral, haciendo un pase craneal o caudal; y 4) La interposición del músculo glúteo profundo. (8,64,65,66,75,119,)

En la primera variante, se realiza la osteotomía, se cierra la cápsula articular, y se cierra la piel. En la técnica de resección en cuña, se realizan dos osteotomías. La primera sobre el trocánter mayor, bajo la inserción de los músculos glúteos; y con la segunda se remueve la cabeza y cuello femoral. Una vez hecho esto, el trocánter mayor se fija a la metáfisis femoral con dos clavos, colocándolos en cruz. (fig 2-3) (8,42,65,66,75,120)

En la técnica de interposición de una banda del músculo bíceps femoral, se comienza con el mencionado abordaje craneolateral, pero la insición se continúa hasta el borde proximal de la patela para tener acceso a la inserción del bíceps femoral. Se corta una banda que llega hasta el borde proximal de la patela, donde se libera. Esta banda tiene un grosor promedio de 5 cm. a la altura del trocánter mayor, y se hace mas estrecha hasta llegar a donde era su inserción en la patela. Esta banda puede pasarse craneal o caudalmente. Si se opta por el pase craneal, la banda muscular se pasa por la cara anterior del fémur, y se sutura sobre sí mismo envolviendo el sitio de la osteotomía. En el pase caudal, la banda muscular se pasa por la cara posterior del fémur, y nuevamente se sutura sobre si misma, concluyendo con la sutura del bíceps femoral a la fascia lata. La última técnica es la interposición del músculo glúteo profundo, cortando esta banda de su inserción en el trocánter mayor, pasándola por el sitio de la osteotomía para

suturarlo en el área de inserción del músculo iliopsoas, o en la cápsula articular en su inserción al borde ventral acetabular. (fig 2-4, 2-5) (42,75,65,66,96,120)

#### Evaluación y Rehabilitación

Se debe ejercitar el miembro operado lo mas pronto posible. La fisioterapia está indicada en cuanto la herida quirúrgica sane. El nadar es el mejor ejercicio recomendado, ya que se ejercitan los miembros y no reciben el peso del cuerpo. De no ser posible que nade, se puede recurrir a la caminata o el trote. Es de gran importancia que los perros obesos bajen de peso. (8,67,97,120)

Se ha observado que en perros a los cuales se les realizo la excisión artroplástica con la interposición muscular, o con la técnica de cuña, se obtiene una mejor y menos dolorosa rehabilitación postoperatoria, pero no de manera significativa con respecto a la osteotomía simple. Por lo que se debe considerar cual técnica se va a utilizar, ya que si bien se puede obtener una mejor rehabilitación con la interposición muscular, también ésta técnica es mas traumática. (30,42,64,66,75,80)

Los miembros operados invariablemente sufren un acortamiento, así como una disminución en la angulación de todas las articulaciones del miembro operado, este acortamiento es mayor en los perros en los que se utiliza la interposición del bíceps femoral. Otra consecuencia que sufren es que la extensión del miembro a la altura de la cadera se ve disminuida, y en ocasiones no llega a ser una articulación libre de dolor, pero esto solo sucede en el 11.4% de los casos. (29,64,65,66,75,80)

### Triple osteotomía pélvica

El concepto de la rotación axial de un segmento del acetábulo se descubrió hace 25 años por Slater y Steele en los niños que padecían luxación congénita de la cadera, y en pacientes mayores con dislocación de cadera. (40,50,115)

La triple osteotomía pélvica combina la osteotomía del ilion, isquion y pubis con el fin de hacer un acetábulo más profundo. Esto se da por una rotación externa del ilion, y por consecuencia del mismo acetábulo. (110,112,120)

#### Indicaciones

El mejor candidato para la triple osteotomía pélvica es el perro joven, entre los seis y los diez meses de edad. En los que no aparecen signos radiográficos de enfermedad articular degenerativa. (86,11,120)

Con la triple osteotomía pélvica se obtienen mejores resultados anatómicos y funcionales que en el caso de la excisión artroplástica de la cabeza y cuello femoral, por lo que se debe considerar una mejor opción en perros jóvenes. (86,110,120)

Dentro de las contraindicaciones de esta cirugía encontramos:

1) luxación completa de la cadera debido a displasia severa; 2) Si el acetábulo no cubre el 50% del radio de la cabeza femoral; y 3) Si existe evidencia de enfermedad articular degenerativa. (40,86,111,120)

### Técnica Quirúrgica

Se realizan tres procedimientos quirúrgicos en esta técnica. El primero comienza con un abordaje medial al pubis sobre el músculo pectíneo. Se expone la eminencia ileopectínea por elevación de los tejidos blandos y se realiza una pectinotomía en su tendón de origen. Se debe tener cuidado en esta disección para evitar dañar el nervio, la arteria y la vena femoral caudal y proximal, la fascia abdominal y el área del tendón prepúbico. Una vez expuesto el pubis, se realiza una osteotomía sagital en el límite lateral del foramen obturador, y una segunda osteotomía se realiza en el límite medial del foramen obturador. Esta pieza completa de hueso se remueve del sitio de la incisión. La fascia que rodea al músculo gracilis se sutura en la pared abdominal para prevenir la formación, y se hace el cierre rutinario.(fig 2-6) (40,111,115,120)

El segundo paso es la osteotomía del isquion. Se comienza con una incisión sagital en el área perineal directamente sobre la tuberosidad isquiática, se incide la fascia perineal y se encuentra el isquion, con un elevador de periostio se eleva y se retrae dorsalmente el músculo obturador interno, para exponer la porción dorsal del isquion, y se realiza la osteotomía, que se extiende del límite lateral del foramen obturador de manera sagital. Se puede usar una sierra de Gigli para realizarla osteotomía. Con un clavo de Steinmann, o con un taladro se realizan dos perforaciones en cada lado de la osteotomía, y se pasa a través de ellos una porción de alambre ortopédico del número 20, pero este no se aprieta aún.(fig 2-7a) ( 40,108,111,115,120)

La tercera osteotomía es la del ilion. Se hace una incisión dorsolateral en línea recta del ala del ilion al trocánter mayor. La



fascia del músculo glúteo medio se separa del tensor de la fascia lata ventralmente. Se debe tener cuidado con el nervio craneal gluteal. La musculatura glútea se eleva del ala del ilion. Los nervios ciático y obturador se elevan gentilmente del cuerpo del ilion, y se colocan gasas entre el hueso y los nervios. A continuación un clavo de Steinmann con poco filo es insertado entre el cuerpo del isquion y el músculo obturador interno en dirección craneal. El clavo pasa dorsal a la copa acetabular, y descansa en ala ventral del ala del ilion. Este clavo sirve como guía para asegurar que la osteotomía del ilion sea perpendicular a lo largo del eje de la pelvis. La osteotomía se realiza en la porción caudal de la articulación sacroiliaca, perpendicular al clavo guía. Utilizando unos fórceps para hueso, el segmento acetabular se eleva. Se selecciona una placa para reducir la osteotomía del ilion. Se mide con un goniómetro, y la placa se dobla respecto al ángulo determinado de rotación del segmento acetabular (normalmente de 30 a 45 grados) y se fija la placa con los tornillos. El borde del acetábulo estará en contacto con el cuello femoral si existe una rotación del segmento acetabular. La placa se fija en la parte mas ventral del ala del ilion y va a la parte mas dorsal del segmento acetabular. Existe una placa para esta fijación que ya esta angulada previamente (Placa de Slocum). Finalmente el alambre ortopédico que se dejo en la osteotomía del isquion se aprieta, y se cierran ambas incisiones rutinariamente. (fig 2-7b, 2-8) (40,108,111,115,119)

#### Evaluación y Rehabilitación

El perro debe mantenerse confinado, y con ejercicio restringido aproximadamente 6 semanas, se deben tomar radiografías de control 3 o 4

semanas posteriores a la cirugía. A las seis semanas se evalúa la marcha del perro y se radiografía para ver la unión del hueso. Después de la unión ósea , se aumenta gradualmente hasta alcanzar su actividad y función normal. El animal es reexaminado a los seis meses, y posteriormente al año de la cirugía. (107,111,115)

#### **Cirugía del músculo pectíneo**

Dentro de las posibles causas de la displasia de la cadera, se ha sugerido el espasmo o acortamiento del músculo pectíneo. Existen tres diferentes técnicas que se pueden aplicar sobre este músculo: 1)tenotomía.; 2)tenectomía, y 3)miectomía. (10,17,18,19,49)

#### **Indicaciones**

La cirugía del músculo pectíneo está indicada cuando existe dolor y una limitada abducción del miembro que está afectada por displasia de la cadera. (76,98)

#### **Técnica Quirúrgica**

Se coloca el paciente en decúbito dorsal, y los miembros posteriores se abducen y se posicionan perpendiculares a la línea media, de esta manera los músculos pectíneos son fácilmente vistos y palpados, dependiendo de la obesidad del perro. Si los miembros no se colocan de esta forma, los músculos pectíneos y los tendones de inserción no se separan fácilmente, y se incrementa el riesgo de lesión yatrogenica de los vasos femorales y de los músculos adyacentes durante la operación.

(1,49,120,126)

El extremo distal del cuerpo del músculo pectíneo se palpa para determinar la localización tendomuscular. Referencias adicionales útiles en la identificación de esta zona son la arteria y las venas femorales caudales. También el borde anterior del músculo sartorio. (1,120)

Se inicia con una incisión longitudinal que comienza en el extremo distal del músculo, y dependiendo del tipo de técnica que se va a emplear, se puede extender ésta a todo lo largo del músculo, si se va a realizar miectomía; o si se va a realizar exclusivamente tenotomía o tenectomía, basta con aislar el tendón de inserción. (1,120)

Se realiza disección roma para aislar el músculo pectíneo, y se retrae el músculo sartorio. Los vasos femorales se disecan del borde craneal del pectíneo, y el músculo aductor se retrae caudalmente para una completa exposición. (1,120)

El músculo pectíneo se aísla con una pinza de Kelly curva. Y la pinza se abre para marcar la zona que se va a cortar. Si se va a realizar tenotomía, se hace un corte simple. Si se opta por la tenectomía, se quita una porción del tendón de inserción de aproximadamente 1 cm. Para la miectomía se quita una porción del cuerpo del músculo; pero no se recomienda ya que queda la posibilidad de readhesión fibrosa de los extremos cortados del músculo, además el sangrado muscular es importante. (fig 2-9) (1,49,120,126)

#### Evaluación y Rehabilitación

El tiempo de convalecencia es corto. El perro puede ser enviado a su casa el mismo día en que se efectuó la intervención quirúrgica. Es deseable que el animal haga ejercicio restringido con correa los primeros

diez días. No se debe emplear confinamiento en jaula. Ocasionalmente se desarrolla un seroma en el sitio de la operación, esto se nota generalmente entre el tercero y doceavo día postoperatorio. Si el seroma no se absorbe y se vuelve demasiado grande, la aspiración del mismo puede volverse necesaria. (1,98,120)

Es importante mencionar que la cirugía del músculo pectíneo no logra que los cambios secundarios degenerativos debidos a la displasia desaparezcan, de hecho su progresión continua de igual manera que si no se hubiera hecho la cirugía. Esta operación quita el dolor y las molestias causadas por la enfermedad, se cree que ésto es porque se quita la tensión sobre la articulación dañada. (10,17,18,19,127)

#### Reemplazo total de cadera

El término reemplazo total de cadera se refiere al uso de prótesis para cambiar los componentes femorales y acetabulares de la articulación coxofemoral. El componente acetabular es de polietileno de alta densidad; la cabeza femoral es una aleación de cromo-cobalto, y el cuello femoral es de titanio (sistema Biomedtrix). Las prótesis se cementan al hueso con metilmetacrilato, aunque existen algunas prótesis que no requieren cemento. (fig 2-10) (6,23,60,120,122)

#### Indicaciones

La indicación primaria para el uso del reemplazo total de cadera es la displasia coxofemoral. Aunque existen otras condiciones en las que se puede emplear como son la necrosis séptica de la cabeza y cuello femoral, la falta de unión de las fracturas del cuello femoral,

excisiones artroplásticas mal realizadas, y luxaciones crónicas de la cadera. (40,86,90,110)

La cirugía no se debe realizar en perros que tengan infecciones locales o sistémicas, disfunciones neurológicas, neoplasias en la cadera, e inmadurez ósea. Tampoco se debe realizar en perros cuyo hueso disponible no cubra el 80% como mínimo de la prótesis acetabular, o cuyo canal medular sea tan estrecho que no permita la entrada de la prótesis femoral. (9,110)

#### Técnica Quirúrgica

Se comienza con un abordaje craneolateral a la articulación coxofemoral, y se expone la cabeza femoral de igual manera que en la excisión artroplástica (antes referida), y se realiza la osteotomía de la cabeza y cuello femoral, para ello se utiliza la prótesis como guía (Sistema Richards II), o un indicador para línea de osteotomía (Sistema Biomedtrix) para que el ángulo del corte coincida con el de la prótesis, y que permita que ésta se oriente a cero grados de ángulo de anteversión. La cabeza femoral obtenida se debe conservar estéril y en una solución que la preserve, ya que en ocasiones se emplea para obtener hueso esponjoso. En el cuerpo del fémur se ensancha el canal medular para que pueda aceptar bien el vástago de la prótesis femoral. (fig 2-11, 2-13) (40,90,93.110)

Se realiza un limado del acetábulo de manera que se pueda asentar bien la prótesis acetabular. Se perforan de tres a cinco agujeros en el acetábulo (en el ilion e isquion) que sirven para anclar la prótesis acetabular una vez cementada. (fig 2-12) (40,90,93,110)

Se prepara el metilmetacrilato, al que se le agrega un gramo de

polvo de cefalotina sódica estéril. Cuando el cemento alcanza una consistencia líquida, se carga en jeringas de 60 cc. y se inyecta primero en los agujeros hechos en el acetábulo, y después en el acetábulo mismo, para posteriormente colocar la prótesis acetabular, en ligera retroversión para evitar posteriores luxaciones, y se mantiene fija hasta que el cemento endurezca. (fig 2-14) (40,90,93,110)

Finalmente se inyecta el cemento en el canal medular del fémur y se coloca la prótesis femoral, posicionando la cabeza de ésta dentro de la prótesis acetabular. (40,90,93,110)

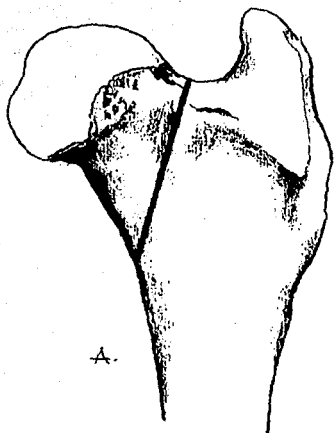
Algunos autores recomiendan el uso de antibióticos sistémicos una hora antes de la cirugía. (90,93)

Antes de cerrar la incisión, se toman muestras para cultivo microbiológico. El cierre se hace de manera rutinaria. (90,93,110)

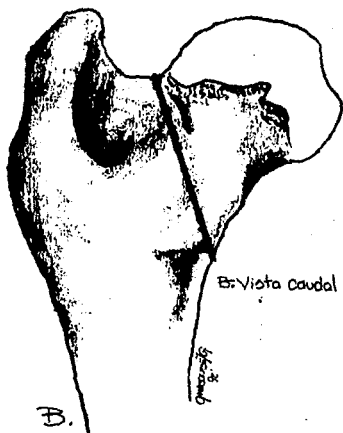
#### Evaluación y Rehabilitación

Se mantiene antibioterapia sistémica hasta obtener los resultados del cultivo microbiológico que se obtiene durante la cirugía. De ser negativo, la antibioterapia se suspende. Debe estar confinado el paciente por una semana, y posteriormente se ejercita durante tres semanas, caminando solamente. Si es necesario realizar reemplazo total de cadera en la otra articulación del animal, se deja pasar un periodo de dos meses entre cirugía y cirugía, aunque se ha observado que solo el 20% de los casos requieren reemplazo bilateral. (40,90,93,110)

La complicación mas común en esta cirugía es la dislocación de los componentes acetabular y femoral. Otras complicaciones que se han observado son la infección de la herida quirúrgica y la lesión nerviosa. Aunque los resultados satisfactorios sobrepasan el 90%. (40,89,90,93,110)



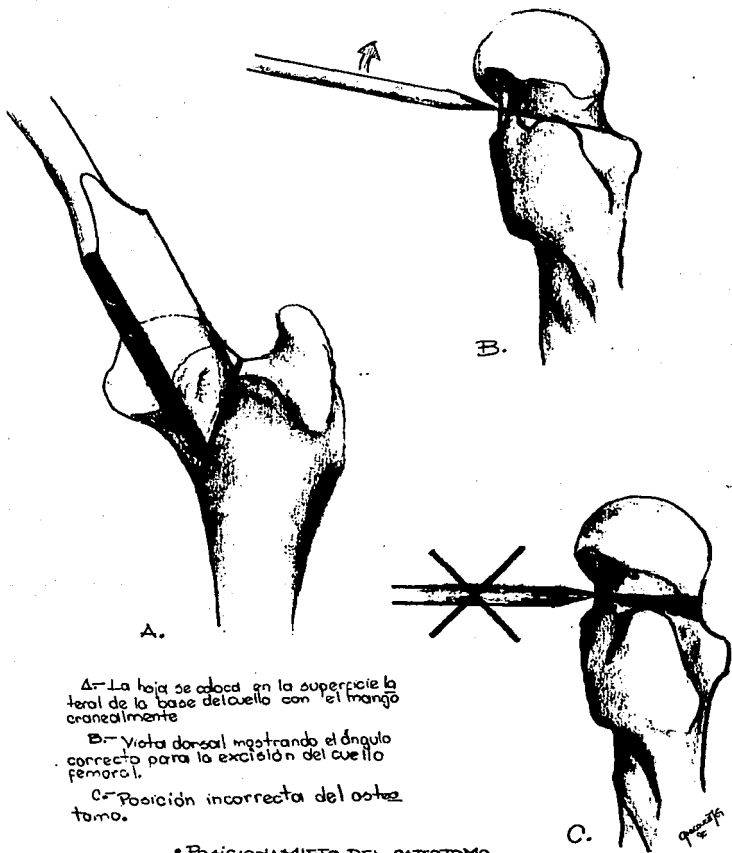
A: Vista craneal



B: Vista caudal

-Ángulo correcto para la osteotomía de la cabeza y cuello femoral.  
 -Móstrase la remoción completa del cuello femoral con la preservación del trocánter menor.

Fig. 2-1



A- La hoja se coloca en la superficie lateral de la base del cuello con el mango cranealmente

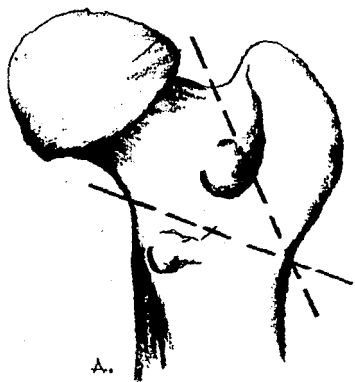
B- Vista dorsal mostrando el ángulo correcto para la excisión del cuello femoral.

C- Posición incorrecta del osteotomo.

• POSICIONAMIENTO DEL OSTEOTOMO PARA LA EXCISSION ARTROPLASTICA DE LA CABEZA Y CUELLO FEMORAL

Fig. 2-2





Δ.- Se realizar dos osteotomías para remover la cabeza y cuello femoral dejando el trocánter mayor.

B.- Fijación del trocánter mayor a la metáfisis femoral con un enclavado en cruz.

• TÉCNICA DE RESECCION EN CUFLA PARA LA EXCISION ARTROPLÁSTICA DE LA CABEZA Y CUELLO FEMORAL.

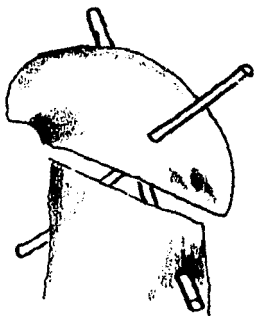


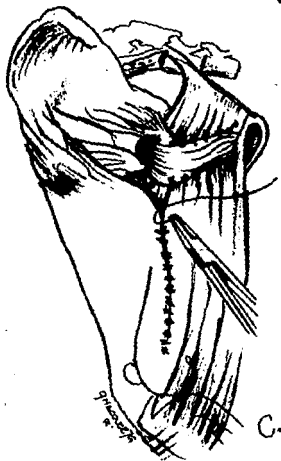
Fig. 2-3



A.



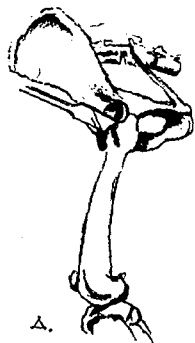
B.



C.

—POSE CAUDAL DEL MÚSCULO  
—ENCEPS FEMORAL EN LA  
—EXCIÓN ARTO PLÁSTICA  
—DE LA CABEZA FEMORAL.


Fig. 2-4



- PASE CRANEAL DEL MÚSCULO BICEPS FEMORAL EN LA EXCISSION ARTROPLÁSTICA DE LA CABEZA Y CUELLO FEMORAL.

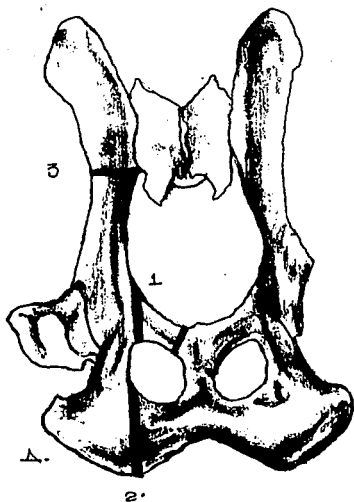
Fig. 2-5





• EXCIÓN ARTROPLÁSTICA DE LA  
CABEZA Y CUELLO FEMORAL, CON  
INTERPOSICIÓN DEL MÚSCULO  
GLÚTEO PROFUNDO.

Fig. 2-5 (bro).



A- Secuencia de la técnica de osteotomía pélvica  
 1- Corte del pubis.  
 2- Corte del del isquion.  
 3- Corte del ilion.

B- Línea de incisión para la osteotomía púbica.

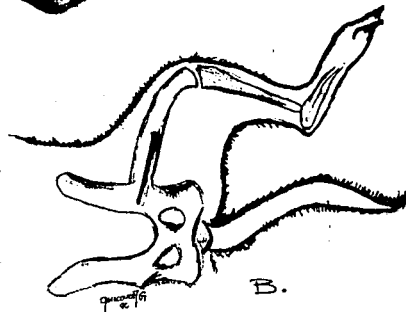
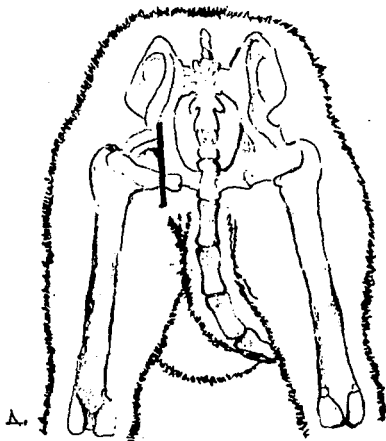
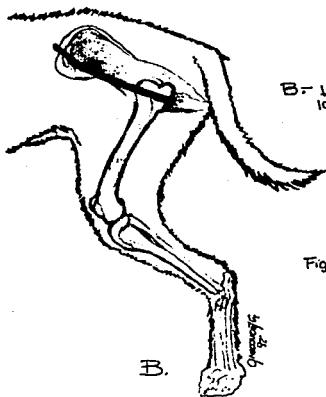


Fig. 2-6



△- Línea de incisión para la osteotomía del isquion.



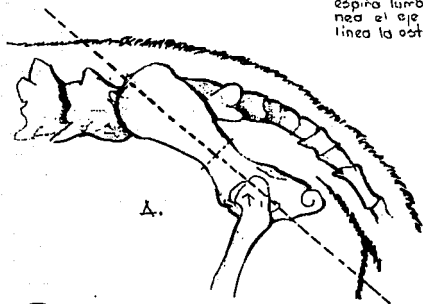
△- Línea de incisión para la osteotomía del ilion.

Fig. 2-7

B.

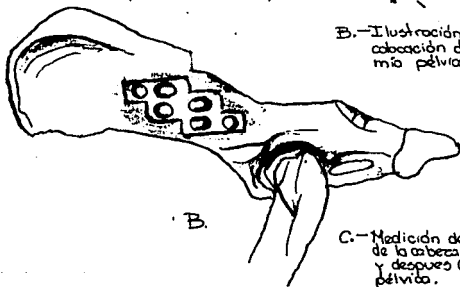
9/24/74

A.- Proyección lateral de la pelvis y la  
 espina lumbar, indicando con una li-  
 nea el eje de la pelvis y con otra  
 línea la osteotomía del ilion.



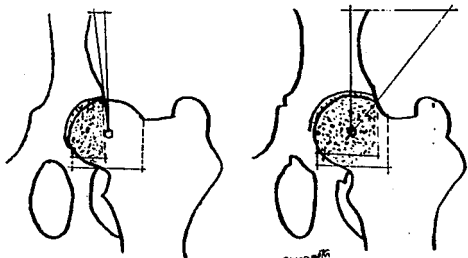
A.

B.- Ilustración que muestra el lugar de  
 colocación de la placa para osteotomía  
 pélvica. (placa de Slocum.)



B.

C.- Medición de la cobertura acetabular  
 de la cabeza femoral antes (izquierda)  
 y después (derecha) de la osteotomía  
 pélvica.

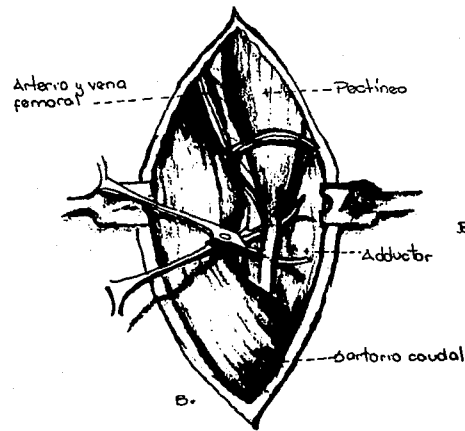


C.

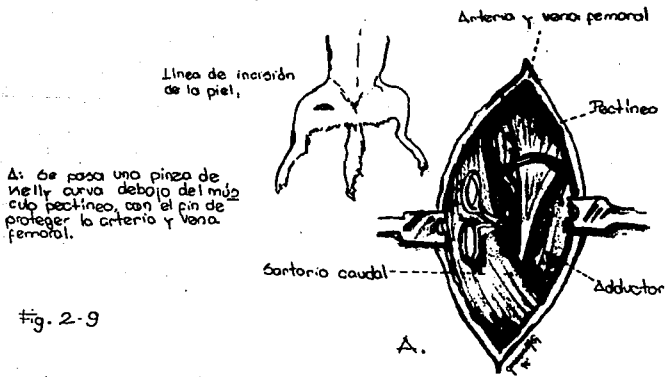
Fig-2-8

Quaranta  
 1941

TEHOTOMIA DEL MÚSCULO PECTÍNEO EN SU  
TENDÓN DE INSERCIÓN



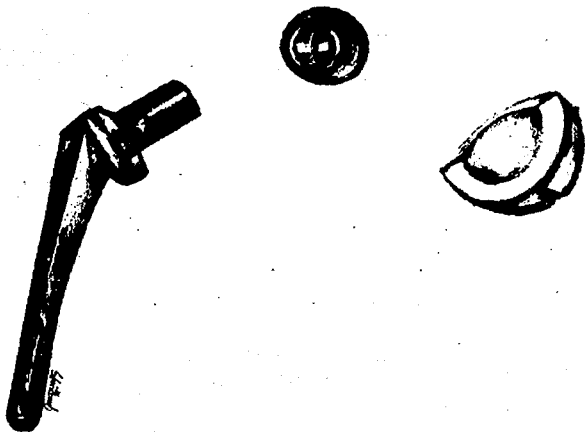
B- La pinza de Kelly se abre con el fin de ampliar el segmento del tendón del músculo pectíneo que se va a retirar.



A: Se pasa una pinza de Kelly curva debajo del músculo pectíneo, con el fin de proteger la arteria y vena femoral.

Fig. 2-9

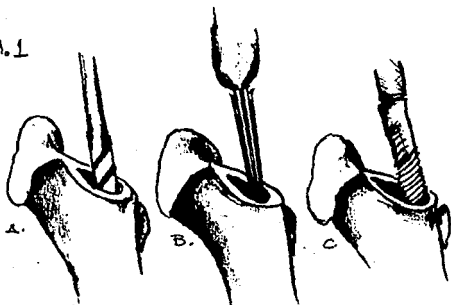




- PROTESIS ACETABULAR Y FEMORAL  
- PARA REEMPLAZO TOTAL DE CADERA  
(SISTEMA BIOMETRIX)

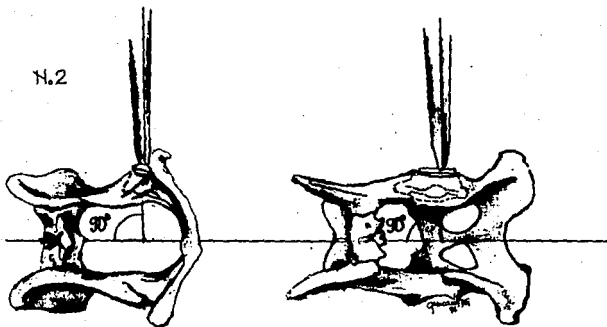
Fig-2-10

7.1



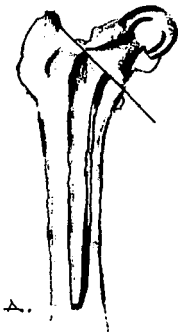- 1- A.) Se utiliza un taladro para comenzar el agujero en el canal intramedular del humero.  
B.) Se utiliza una legra para ensanchar el canal.  
C.) Se utiliza una escopina para el acabado final.

7.2

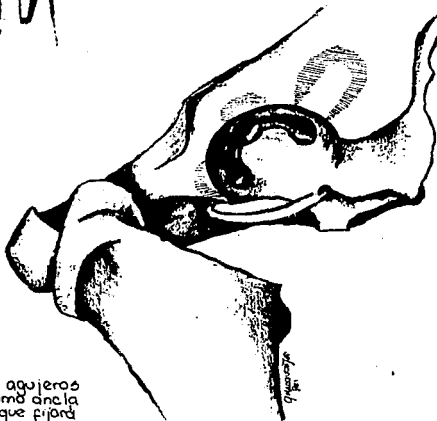


2- Posicionador del acetábulo. (sistema Richards II)

Fig. 2-11




A- La prótesis se alinea a lo largo del eje longitudinal del fémur para determinar la línea de la osteotomía de la cabeza y cuello femorales.  
(Prótesis Richards II)



B- Se taladrarán tres agujeros para que sirvan como ancla para el cemento que fijará la prótesis acetabular.  
(Prótesis Richards II).

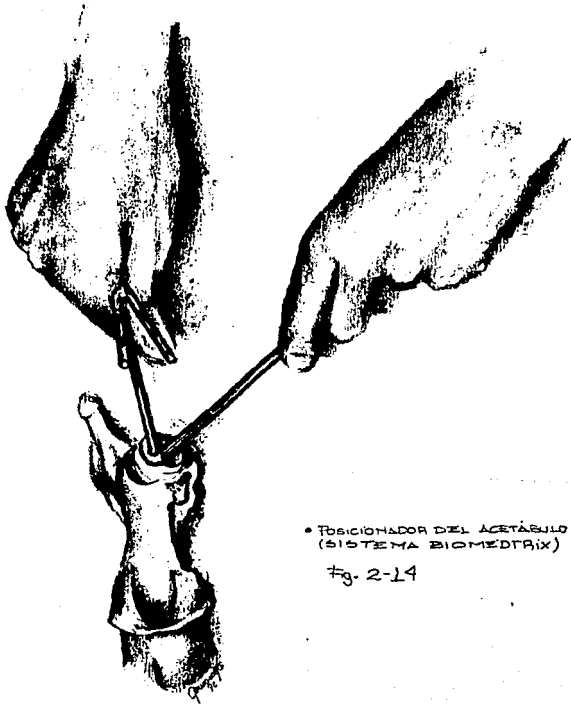
B.

Fig. 2-12



- INDICADOR DE LA LÍNEA DE OSTEOTOMÍA PARA REEMPLAZO TOTAL DE CADERA. (SISTEMA BIOMÉTRIX)

Fig. 2-13



• POSICIONADOR DEL ACETÁBULO  
(SISTEMA BIOMEDTRIX)

#g. 2-14

**APÉNDICE 1****ANATOMIA DE LA ARTICULACION COXOFEMORAL**

Una articulación está formada por la unión de dos o mas huesos o cartílagos por medio de otros tejidos. El hueso es la parte fundamental de la mayoría de las articulaciones. El medio de unión esta formado principalmente por tejido fibroso o cartilago, o una combinación de ambos. (33,43,87)

La articulación coxofemoral está incluida dentro de la clasificación de las articulaciones sinoviales, este grupo también se conoce como articulaciones diartroïdales o verdaderas. Estas se caracterizan por la presencia de una cavidad articular, una membrana sinovial en la cápsula articular, un cartilago articular, y en el caso de esta articulación un ligamento intraarticular. Las articulaciones sinoviales a su vez pueden ser clasificadas de acuerdo a: 1) el número de las superficies articulares; 2) la forma de las superficies articulares, o 3) la función de la articulación.(33,41,43,87).

De acuerdo al número de superficies articulares, la articulación coxofemoral se clasifica como simple, ya que está formada por dos superficies articulares.

De acuerdo a la forma de las superficies articulares, se clasifica como una articulación de esfera y cavidad, ya que está formada por una cabeza convexa hemisférica, la cual se acopla a una cavidad cotiloidea. Y de acuerdo a su función o movimiento, es una articulación multiaxial, ya que permite un movimiento libre en todas las direcciones. (33,41,43,87)

### Huesos que forman la articulación coxofemoral

El Os coxae, o hueso de la cadera está realmente formado por cuatro huesos distintos. Estos son el Ilium, el Ischium, el Pubis, y el Os acetabulari. Estos se fusionan en el perro durante la doceava semana después del nacimiento, formando la cavidad que aloja a la cabeza del fémur formando la articulación de la cadera, ésta es una cavidad profunda cotiloidea llamada Acetabulum. El acetabulum en un perro de talla mediana (Beagle) es de 1 cm de profundidad, por dos cm. de diámetro. La porción articular (facies lunata) es una suave circunferencia articular, que tiene apariencia de medio anillo, ésta se encuentra situada en la porción craneal del acetabulum, y esta recubierta por un cartílago llamado labrum acetabulare, el cual sirve para aumentar la altura de la superficie articular. Esta superficie articular está hendida internamente por una depresión no articular rugosa denominada fossa acetabulare. La porción ventral del anillo de la superficie articular esta interrumpida y constituye la escotadura acetabular, la cual permite el paso de los distintos ligamentos. (figs a-1, a-2, a-3, a-4) (33,41,43,87)

### Ligamentos de la articulación coxofemoral.

El acetabulum esta circunscrito por un anillo de fibrocartilago denominado labrum acetabulare (referido anteriormente), que va a todo lo largo del borde del acetabulum, y que cuando cruza la escotadura acetabular como un ligamento libre se llama ligamento acetabular transverso, formando un foramen por el cual pasa posteriormente el ligamento redondo. (33,43,87)

El ligamento de la cabeza del fémur (ligamento redondo) surge de la fovea capitis del fémur y se inserta en la fossa acetabulare pasando por arriba del ligamento acetabular transverso. Este ligamento es una banda fibrocartilaginosa aplanada y muy corta. (fig a-5, a-6) (33,41,43,87)

La cápsula articular es de buen tamaño, y se inserta alrededor del acetabulum, y en el cuello del fémur. Su membrana sinovial rodea al ligamento redondo. (33,43)

#### Músculos de la articulación coxofemoral.

El iliopsoas está formado por el psoas mayor, y el iliacus, que se unen para insertarse sobre el trochanter menor del fémur. El psoas mayor es estrecho en su origen desde las apófisis transversas de las vértebras LII y LIII. El iliopsoas flexiona la articulación de la cadera, la columna vertebral, y rota lateralmente el miembro. Este músculo está innervado por las ramas ventrales de los nervios lumbares. (fig a-7, a-8) (33,44)

El tensor fasciae latae es un músculo triangular que surge de la tuber coxae y se extiende lateral al cuadriceps femoris para unirse al nivel del trochanter mayor, con la fasciae latae, ésta continua distal y lateralmente al cuadriceps hasta la patella. Al tensar la fasciae latae, flexiona la articulación de la cadera. Se encuentra innervado por el nervio gluteus cranealis. (fig a-9) (33,44,52)

El gluteus superficialis es el más caudal del grupo glúteo, es relativamente pequeño, plano y rectangular. Asienta caudal y parcialmente superficial al gluteus medius. Tiene su origen en el sacrum y parte proximal del ligamento sacrotuberoso; la inserción se hace sobre el



tercer trochanter. Inervado por el nervio gluteus caudalis.(fig a-7) (33,44,52)

El gluteus medius es el mayor de la musculatura glútea,y surge a partir de la totalidad de la superficie glútea del ilium. Las fibras convergen para insertarse sobre el trochanter mayor del fémur cubierto caudalmente por el gluteus superficialis. Inervado por el nervio gluteus cranialis.(fig a-7, a-10, a-11) (33,44)

El gluteus profundus está cubierto completamente por el gluteus medius, y por el piriformis, surge a lo largo del borde lateral del cuerpo del ilium, a partir del ala de la espina isquiática. Las fibras convergen sobre la articulación de la cadera para insertarse craneal y distal al gluteus medius, sobre el trochanter mayor. Inervado por el nervio gluteus cranialis. (figs a-7, a-10, a-11, a-12) (33,44)

El piriformis procede del borde lateral del sacrum y del extremo dorsal del ligamento sacrotuberoso en la región de la escotadura isquiática mayor, se inserta en la porción caudal del gluteus medius. Inervado por el nervio gluteus caudalis (fig a-7, a-11) (2,5)

Los músculos glúteos, incluido el piriformis, son extensores de la articulación de la cadera, y también tienden abducir el miembro.(2,5)

El quadriceps femoris es un músculo fuerte y largo que asienta craneal, medial y lateral al fémur. Está formado por cuatro cabezas que terminan en un tendón común en la patella.Se inserta en la tuberosidad tibial. El rectus femoris es la cabeza mayor y es la única que surge del os coxae. Surge por un corto tendón a a partir de la eminencia ileopúbica del ilium. (figs a-7, a-9, a-13) (33,44)

El vastus medialis surge del tercio proximal del fémur en la cresta intertrocantérica craneal (figs a-7, a-9, a-13) (33)

El vastus intermedius es la menor de las cabezas del quadriceps femoris, y surge junto con el vastus lateralis. (figs a-7, a-13) (33)

El vastus lateralis surge del tercio proximal del fémur en su porción craneolateral. (Figs a-7, a-13) (33)

La función de el quadriceps femoris es la extensión de la articulación femorotibio Patelar, y al flexión de la cadera. Se encuentra inervado por el nervio femoralis. (33,44)

El articularis coxae es un músculo pequeño, fusiforme, que cruza la superficie flexora de la articulación de la cadera, profundo al rectus femoris con el que emerge para insertarse sobre el cuello del fémur entre los músculos vastos, flexiona la articulación de la cadera. Se encuentra inervado por el nervio femoralis. (figs a-7, a-8, a-10, a,13) (33,44,87)

El sartorius está formado por dos porciones largas que se estrechan desde la tuberosidad coxal, hasta la superficie medial de la articulación femorotibio Patelar, y la porción caudal del miembro. Este músculo flexiona la articulación de la cadera y se encuentra inervado por el nervio femoralis. (fig a-9) (33,44,87)

El pectineus es el más craneal del grupo profundo de los músculos mediales del muslo. Es relativamente pequeño, fusiforme y surge del tendón prepubiano, originándose en la eminencia iliopectínea. Desciende por el muslo en un surco entre el vastus medialis y el adductor para formar una inserción tendinosa alo largo de la superficie caudal del fémur. La porción medial de su inserción se une a la porción craneal del semimembranosus. Su función es aducir y rotar lateralmente al miembro, y se encuentra inervado por el nervio obturatorius. (figs a-7, a-8, a-9) (33,44)

El adductor forma la parte caudal de los músculos mediales profundos del muslo. En el perro se estudia como dos músculos separados, uno

pequeño y fusiforme que es el adductor longus, y otro de mayor tamaño que es el adductor magnus et brevis. Ambos se extienden distal y lateralmente de la sínfisis pelviana hacia el fémur. El adductor magnus et brevis surge de la totalidad de la sínfisis pelviana y el tendón sinfisiario, se inserta a lo largo de la fascias aspera de la superficie caudal del fémur. El adductor longus emerge del tubérculo pubiano y se inserta cerca del quadratus femoris, arriba del trochanter tertius. Su función es la aducción y extensión de la articulación de la cadera, y se encuentra inervado por el nervio obturatorius. (figs a-7, a-8, a-9, a-10) (33,44,87)

Existe un grupo de músculos cortos que asientan caudales a la articulación de la cadera y son rotadores laterales del miembro; estos son el obturator internus, el quadratus femoris y los músculos gemelli. El obturator internus surge de la superficie interna del suelo pélvico. Tiene un origen muy ancho desde el pubis e isquium, medial al foramen obturador, al cual cubre, las fibras convergen formando un tendón plano, fuerte y largo, el tendón cirs superficialmente a los gemelli para insertarse en la fosa trocantérica del fémur. Los gemelli surgen del borde lateral del isquium, caudales al gluteus profundus, las dos partes asientan a los lados, demarcadas únicamente por el tendón del obturator internus, con que se insertan en la fosa trocantérica del fémur. El quadratus femoris es un músculo corto pero carnoso, surge medial a la tuberosidad isquiática, y se inserta inmediatamente distal a la fosa trocantérica. Los tres se encuentran inervados por el nervio ischiadicus. (figs a-7, a-10, a-11, a-12) (33,44,87,109)

El semitendinosus es relativamente delgado y largo, forma el contorno caudal del muslo. Nace de la tuberosidad isquiática caudal, se inserta por medio de un fuerte tendón plano en la porción distal del borde

craneal de la tibia. Dentro de sus acciones esta la extensión de la cadera. Está innervado por las ramas musculares proximales del nervio tibialis. (fig a-9) (33,44,87,109)

El semimembranosus surge de la tuberosidad isquiática, llega a ser caudal al semitendinosus, y luego gira medialmente para insertarse. Se pueden distinguir dos porciones que se insertan adyacentes una de la otra. La porción craneal se une al epicondilo medial del fémur, mientras que la porción caudal se inserta en el cóndilo medial de la tibia. Este músculo también sirve para la extensión de la cadera, y recibe la misma innervación del semitendinosus. (figs a-7, a-9, a-13) (2,3,5)

#### Irrigación de la articulación coxofemoral

La cabeza y el cuello de el fémur recibe sangre por dos rutas: (1) vía intraosea, por medio de vasos que surgen de la arteria nutricia del fémur, formando el sistema metafisial, y (2) por arterias que cruzan a través de pliegues sinoviales de la cápsula articular penetrando al final de la cabeza formando el sistema epifisial. (36,56,57,110,128)

En adultos existen anastomosis entre la vasculatura del sistema epifisial y la del sistema metafisial. La cabeza femoral en animales jóvenes se nutre exclusivamente por los vasos epifisiales. Estas arterias surgen del anillo extracapsular, que se encuentra entre el trochanter mayor y el cuello femoral. Este anillo está formado por ramas anastomosadas de la arteria femoral circunfleja lateral, la arteria femoral circunfleja medial, y la arteria gluteal caudal. De este anillo extracapsular, pequeñas ramas atraviesan la inserción fibrosa de la capsula articular llegando dentro de la membrana sinovial, donde forman un segundo anillo al anastomosarse estas ramas. Nuevas ramas del segundo

anillo penetran directamente dentro del cuello femoral. (fig a-14)  
(36,56,57,110,128)

La arteria que nutre al ligamento teres surge de la rama acetabular de la arteria femoral circumfleja lateral. (36,56,57,110,128)

La porción correspondiente al acetabulum recibe su nutrición de las arterias iliolumbares, gluteal caudal y gluteal craneal. (110)

#### **Embriología de la articulación coxofemoral**

El cinturón pelvico, que consiste en un ilium, un isquium, un pubis y un os acetabulare potenciales, se diseñan a partir de una sola unidad de cartílago. Posteriormente cada estructura se desarrolla por su propio centro de osificación, y la fosa acetabular se forma cuando el ilium, el isquium, el pubis y el os acetabulare se unen. (118)

El miembro pelviano se desarrolla aproximadamente en el día 40. Los centros de osificación del isquium y del pubis son evidentes en los días 45 y 57 respectivamente. (118)

En el desarrollo postnatal, el os acetabulare se fusiona con los huesos de la pelvis. El ángulo entre el os coxae y el fémur es de 90 grados, aunque existen algunas variantes de raza. (118)

#### **Biomecánica de la articulación coxofemoral**

La biomecánica estudia las fuerzas y aceleraciones que actúan sobre los organismos vivos. Los animales se encuentran sujetos a las mismas leyes y normas físicas que la materia inanimada; de aquí que la subdivisión de la biomecánica sea análoga de la mecánica física. (43)

Los materiales del cuerpo que adquieren soporte y movimiento son el hueso, el cartilago, el músculo, el tendón y el ligamento. Los órganos blandos además están sostenidos por redes de fibras de colágena. La eficiencia de éstos materiales para diferentes requerimientos del cuerpo dependen de sus propiedades. Existen dos propiedades importantes de los tejidos de soporte vivos que no son compartidas por ningún otro material. Primero todos intervienen en el crecimiento sin interrupción de la función, teniendo una capacidad marcada para reparar rupturas y daños menores, por lo que se protegen de la fatiga causada por perdida de fuerza por una carga repetida. Y en segundo lugar, todos tienen una capacidad sorprendente para ajustarse a las circunstancias, alterando lentamente su sustancia y configuración en respuesta a la demanda. (52)

Biomecanicamente el fémur se une a la pelvis de manera que se permita la máxima estabilidad y rango de movimiento, esto debido a que el acetabulum es un receptáculo profundo que recibe a la cabeza femoral. Es importante la configuración del acetabulum ya que si sufre un adelgazamiento de su borde craneodorsal, que es la porción que más tensión recibe, se puede presentar una subluxación con mayor facilidad. El grupo de músculos abductores es el encargado de mantener a la cabeza femoral dentro de su lugar. (110)

El fémur también posee una importante configuración biomecánica. Los ángulos del tercio proximal del fémur tienen dos componentes: el ángulo de inclinación es el que se mide en un plano frontal, y que normalmente es de 146 grados; y el ángulo de anteversión que es el que se mide en un plano transversal, el ángulo normal es de 27 grados. (2,110)

El largo del cuello femoral y la posición del trochanter mayor, relativo a la cabeza femoral también son de importancia, ya que el borde proximal del trochanter mayor debe estar a nivel aproximado de

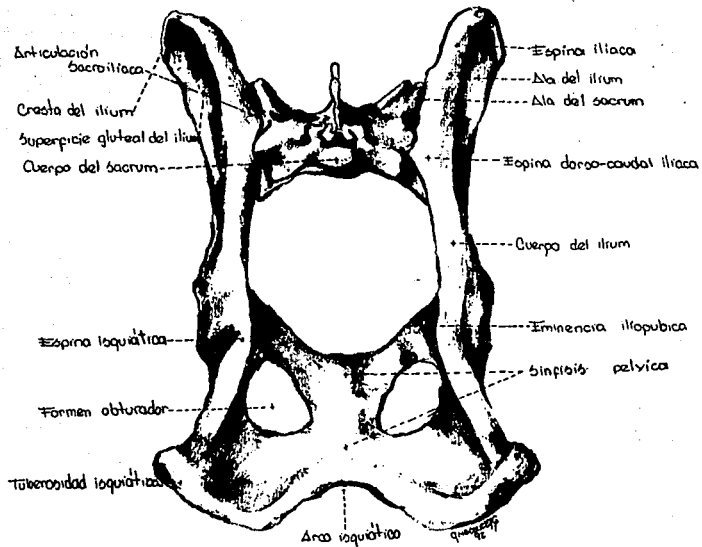
la porción mas proximal de la cabeza femoral. A esta distancia se le conoce como distancia articulo-trocantérica. (110)

El eje del centro de gravedad en el perro, es medial a la articulación de la cadera. Consecuentemente, la carga de peso sustentando en la cadera, tiene una fuerza de torsión con un brazo de palanca igual a la distancia del centro de gravedad al centro de la cabeza del fémur. Esta fuerza de torsión debe ser contrarrestada por una fuerza de torsión igual generada por los músculos abductores (glúteos) con un brazo de palanca que es perpendicular al vector de la musculatura glútea que se extiende al centro de la cabeza del fémur. La sumatoria del peso (fuerza de torsión) y la fuerza de la musculatura abductora resulta en una carga intraarticular que excede el peso del cuerpo. El vector de la carga intraarticular es orientado a lo largo de las líneas trabeculares de tensión del fémur proximal. Existen factores que influyen críticamente la fuerza de la musculatura abductora y de la carga intraarticular en el perro en estática. Estos factores son: el ángulo de inclinación del cuello femoral, el largo del cuello femoral, la posición del trochanter mayor, y la distancia de la cabeza femoral al centro de gravedad. En el cuadrúpedo en movimiento, la mayoría de las fuerzas intraarticulares están orientadas cranealmente en un plano horizontal, en oposición con las fuerzas orientadas verticalmente con el animal en estática. (2,110)

El cartílago articular se divide para su estudio en tres zonas: la superficial, en la superficie de sustentación, que son haces paralelos de fibras de colágeno que van en varias direcciones; en la zona intermedia las fibras están en forma de "S", constituyen una espiral y están dispuestas en una red abierta; y en la zona profunda esta una red más compacta y las fibras están dispuestas en dirección radial a la superficie. (43)

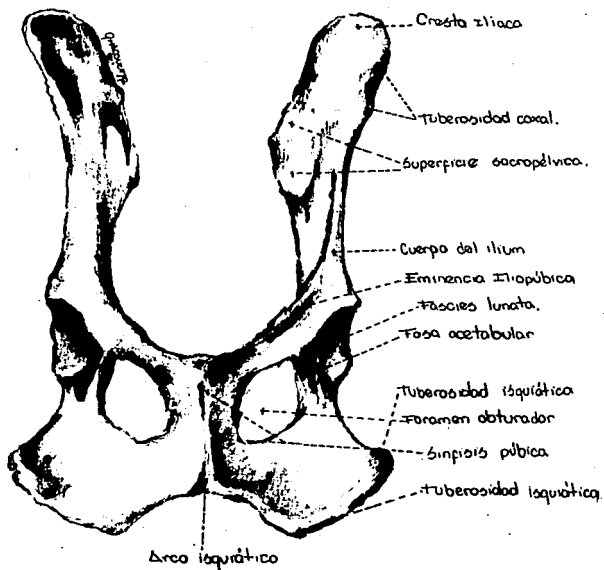
Los ensayos de carga en el cartilago articular sugieren que la zona superficial proporciona, además de una superficie lisa de contacto, un efecto de difusión de la carga. La zona intermedia parece que actua como una zona de deformabilidad y de acopio de energia, y la más profunda conecta el tejido al hueso. (43)





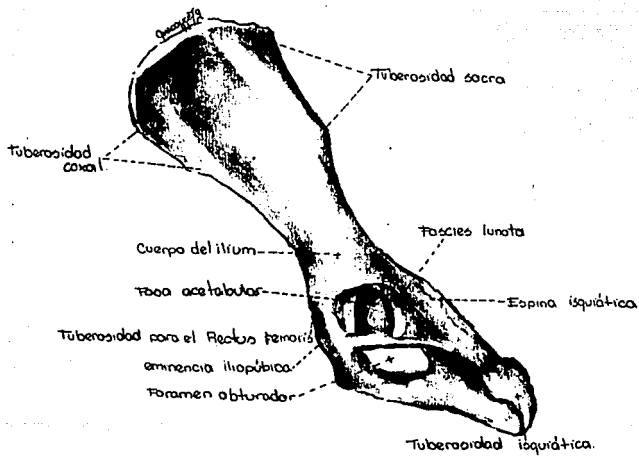
- PELVIS, VISTA CAUDODORSAL.

Fig. A-1




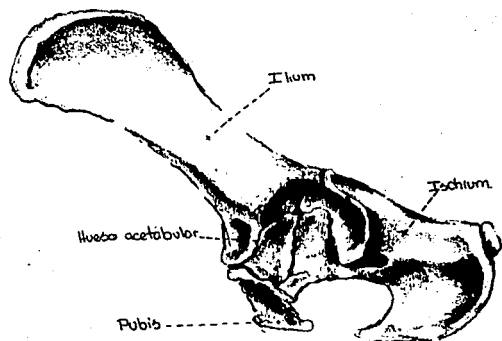
• VISTA VENTRAL DE LA PELVIS.

Fig. A-2



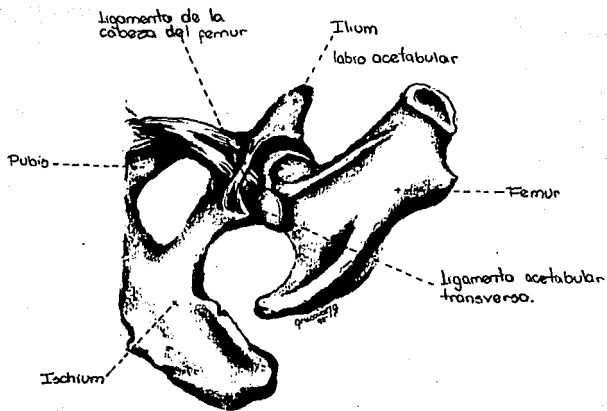
• PELVIS IZQUIERDA, VISTA LATERAL.

Fig. A-3



• PELVIS DE UN PERRO BEAGLE  
DE 15 SEMANAS DE EDAD.

Fig. A-4



• ARTICULACION COXOFEMORAL IZQUIERDA  
- vista ventrocaudal.

Fig- A-5

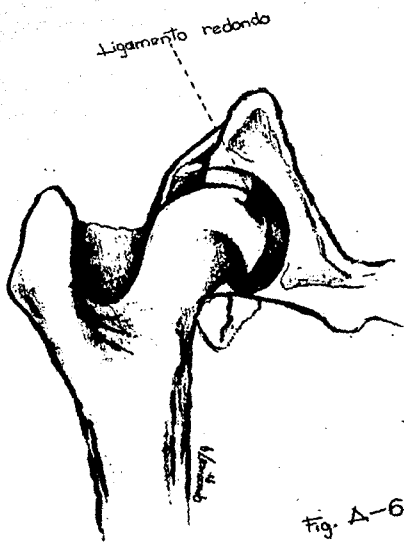


Fig. A-6

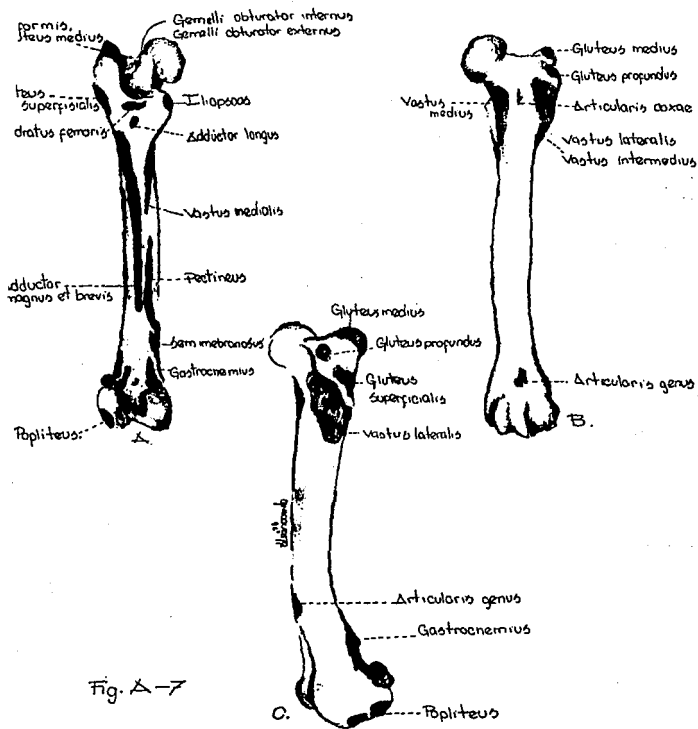


Fig. A-7

A. FEMUR IZQUIERDO, visto caudal, mostrando sitios de inserción muscular.  
 B. FEMUR IZQUIERDO, vista craneal, mostrando sitios de inserción muscular.  
 C. FEMUR IZQUIERDO, vista lateral, mostrando sitios de inserción muscular.

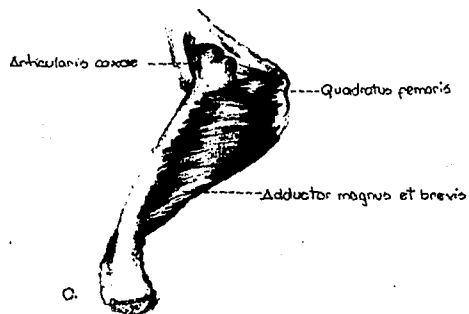
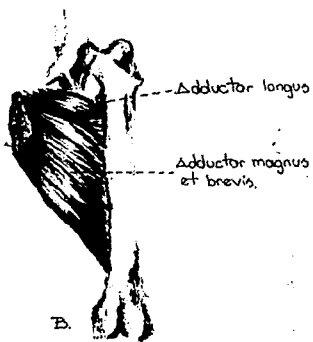
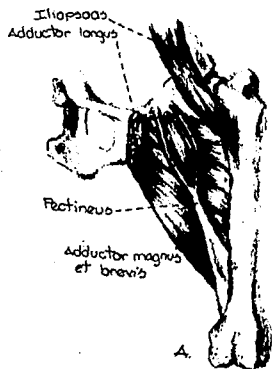
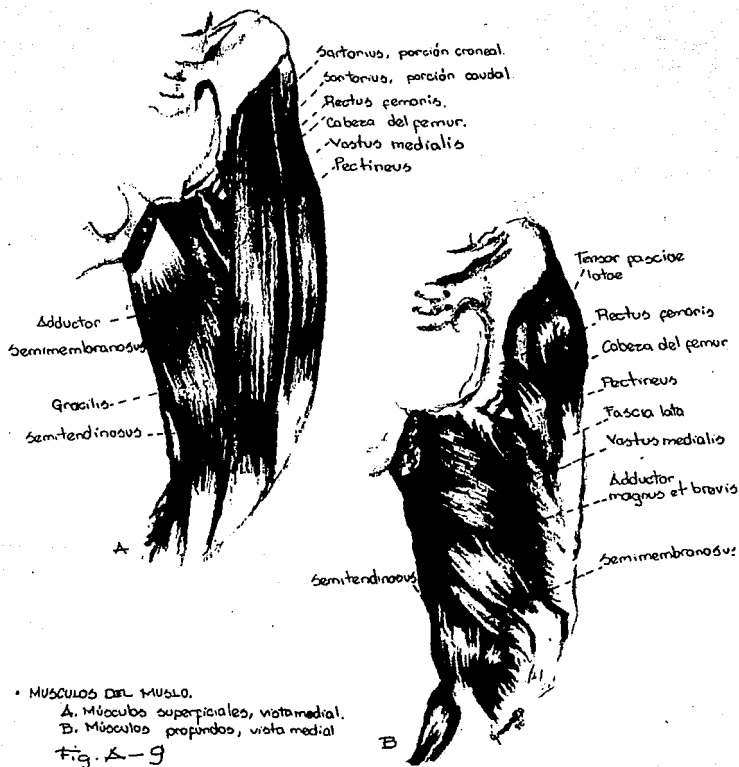
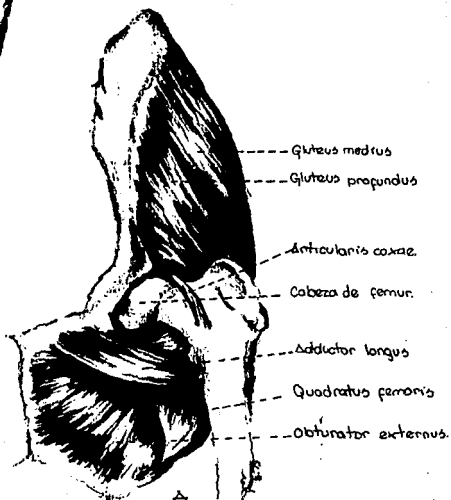
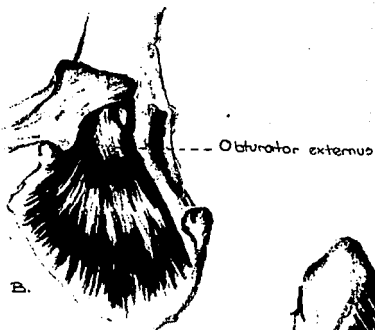

Fig. A-8

MUSCULOS DEL MUSLO.  
 A. Vista craneal  
 B. Vista craneal  
 C. Vista lateral





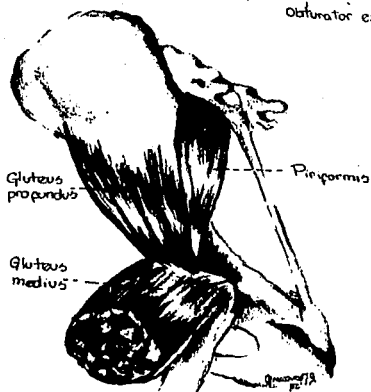
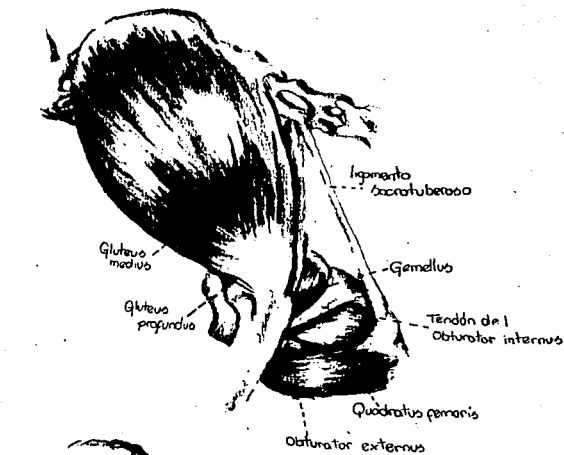


MUSCULOS DE LA ARTICULACION  
COXOFEMORAL.

A. Vista ventral.

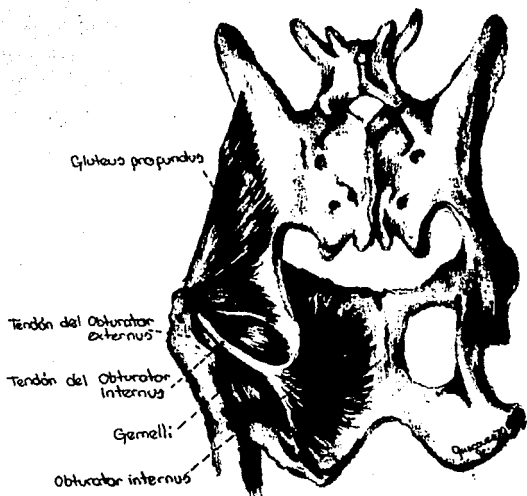
B. Obturator externus, vista lateral.

Fig. A-10



• MUSCULOS DE LA REGION GLUTEAL  
 A. Músculos superficiales.  
 B. Disección profunda

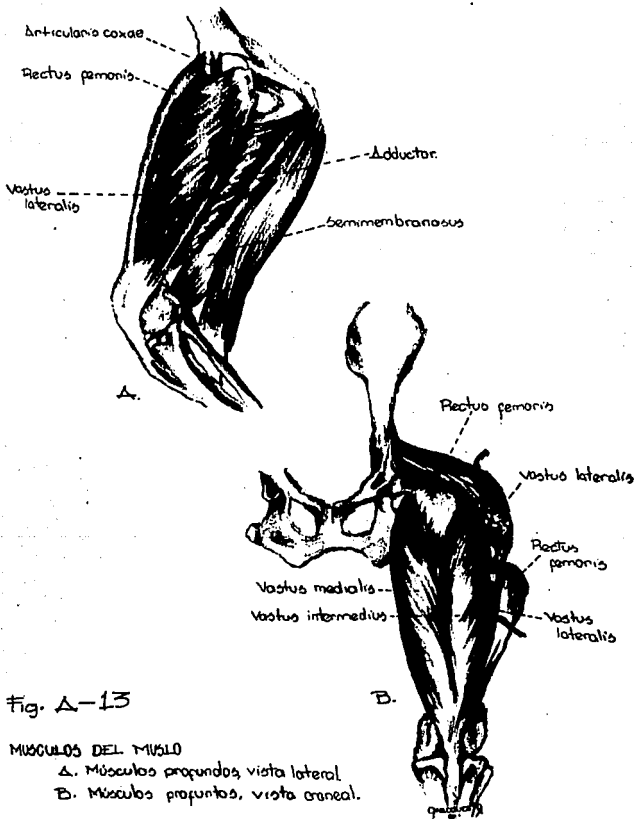
Fig. Δ-11

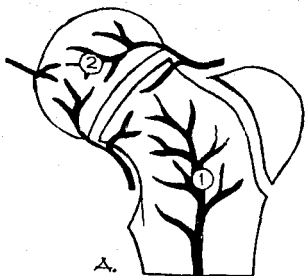

• MUSCULOS DE LA ARTICULACION COXOFEMORAL.

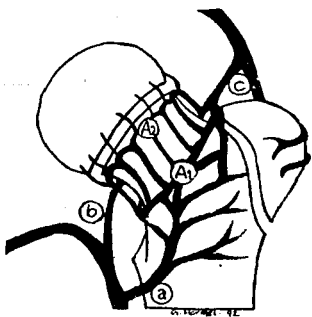
Fig. A-12

ESTA TESIS NO DEBE  
SALIR DE LA BIBLIOTECA





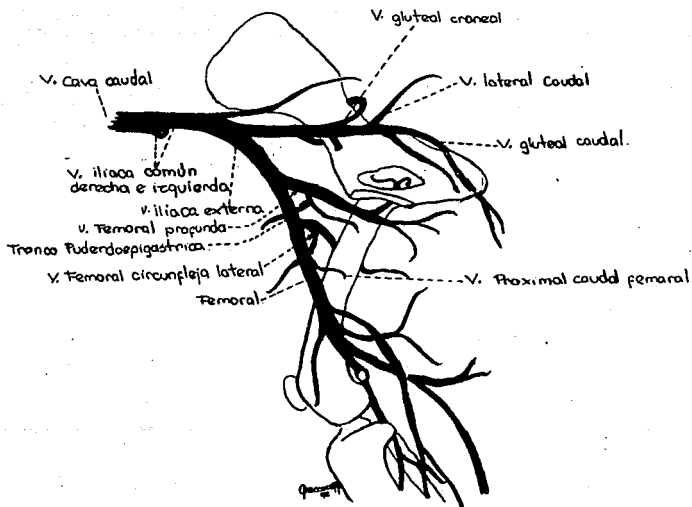
A.-Irrigación arterial  
de la cabeza y cuello del  
perro en perros jóvenes  
1.)- Vasculatura meta-  
tarsal.  
2.)- Vasculatura episial



B.- Vasculatura episial  
vista craneal.  
A)- Anillo vascular extra-  
ocular (anastomosis 1).  
B)- Segundo anillo vascular  
(anastomosis 2).  
a)- Arteria femoral (cir-  
cunflexa lateral).  
b)- Arteria femoral (cir-  
cunflexa media).  
c)- Arterias glúteas ca-  
udales.

Fig. A-14

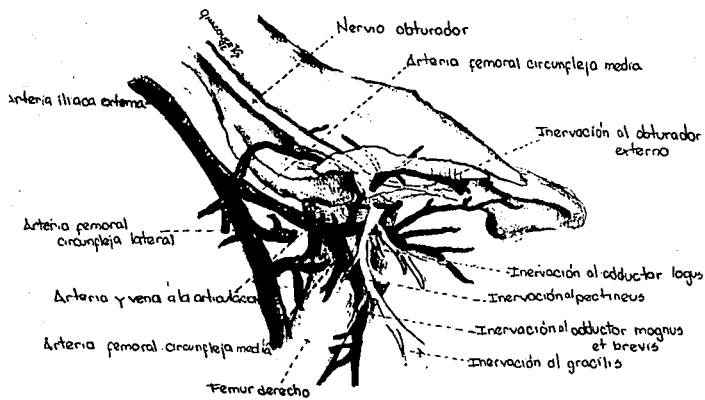




-VENAS DEL MIEMBRO PELVICO  
 vista medial.

Fig. A-16





— NERVO Y ARTERIAS DE LA ARTICULACIÓN COXOFEMORAL DERECHA, VISTA MEDIAL.

Fig. Δ-17

## APÉNDICE 2

ABORDAJES QUIRURGICOS MAS COMUNES  
A LA ARTICULACION COXOFEMORAL.

## Abordaje craneolateral.

- 1) Se efectúa una incisión en la piel, que transcurre directamente sobre el trocánter mayor, se extiende distalmente sobre el borde craneolateral del fémur hasta su tercio medio y proximalmente con respecto al trocánter mayor, se dirige ligeramente en dirección craneal para terminar cercanamente a la línea media dorsal.(fig b-1a)
  
- 2) Se efectúa la disección blanda y retracción de la piel y tejido subcutáneo para exponer la fascia lata. Esta fascia, y el músculo tensor de la fascia lata son incididos a lo largo del borde craneal del músculo bíceps femoral, y se continúa proximalmente a través de la fascia glútea, siguiendo el borde craneal del músculo glúteo superficial.(fig b-1b)
  
- 3) El músculo tensor de la fascia lata y su fascia son retraídos en dirección craneal, y el bíceps femoral en dirección caudal. Se efectúa la disección blanda del área triangular delimitada dorsalmente por los músculos glúteos medio y profundo lateralmente por el vasto lateral, y medialmente por el recto femoral.(fig b-1c)
  
- 4) El músculo vasto lateral es insidido en su origen prolongando la incisión sobre la cápsula articular, y es retraído lateralmente para efectuar la disección blanda sobre el tejido adiposo que cubre la cápsula articular, evitando lastimar las estructuras vasculares.  
(fig b-1d)

5) Puede ampliarse el área a exponer realizando una tenotomía parcial de la inserción del músculo glúteo profundo sobre el trocánter mayor. (fig b-1e)(129)

Abordaje por medio de la separación de fibras musculares glúteas.

1) La incisión en la piel se efectúa directamente sobre el trocánter mayor y se extiende proximalmente siguiendo una ligera curvatura en dirección craneal hacia la línea dorsal media. (fig b-2a)

2) Se efectúa la disección blanda de tejidos subcutáneo y adiposo para permitir la exposición de los músculos glúteos superficial y medio. (fig b-2b)

3) Las fibras del músculo glúteo superficial son separadas partiendo de un punto situado justamente sobre el trocánter mayor y continuando longitudinalmente en dirección proximal. El músculo glúteo medio se encuentra directamente debajo del glúteo superficial.(fig b-2d))

4) Las fibras del glúteo medio son también separadas longitudinalmente partiendo desde un punto situado sobre el trocánter mayor, y continuando en dirección proximal. La retracción de ambas mitades permite la exposición de los subyacentes músculos piriforme y glúteo profundo. Es en este momento cuando deben cuidarse el nervio isquiático, y los vasos sanguíneos glúteos caudales.(fig b-2d)

5) El piriforme es retraído en dirección caudal. Finalmente se separan las fibras del músculo glúteo profundo logrando la exposición del borde dorsal acetabular y de la cápsula articular. (fig b-2e) (129)

#### Abordaje por medio de la tenotomía de los músculos glúteos

1) Se efectúa una incisión en la piel sobre el borde craneolateral del fémur, desde el tercio medio de éste, hasta cerca de la línea media dorsal, pasando justamente sobre el trocánter mayor. (fig b-3a)

2) La fascia lata es incidida a lo largo del borde craneal del bíceps femoral, extendiéndose la incisión tanto como la piel lo permita. (fig b-3b)

3) El músculo bíceps femoral es retraído en dirección caudal y la fascia lata en dirección craneal para permitir la exposición del músculo tensor de la fascia lata, que debe ser incidido sobre su inserción sobre el trocánter mayor. Se debe tener cuidado con el nervio isquiático. Los bordes del músculo glúteo superficial son disecados para realizar su tenotomía cerca del trocánter mayor dejando suficiente tejido tendinoso sobre el trocánter para colocar posteriormente los puntos de sutura. (fig b-3c)

4) El músculo glúteo superficial es retraído en dirección proximal para permitir la disección del glúteo medio, cuyo tendón de inserción es seccionado cerca del trocánter mayor dejando suficiente tejido tendinoso unido al trocánter para posteriormente poder suturar el músculo. (fig b-3d)

5) Los músculos de la región glútea ahora libres son retraídos dorsalmente. El glúteo profundo es disecado y tenotomizado en la misma forma que el glúteo medio.(fig b-3e)

6) El glúteo profundo es elevado dorsalmente y de esta manera se expone la cápsula articular y el borde dorsal acetabular.(fig b-3f)

ABORDAJE CRANEO LATERAL A LA ARTICULACION  
COXOFEMORAL

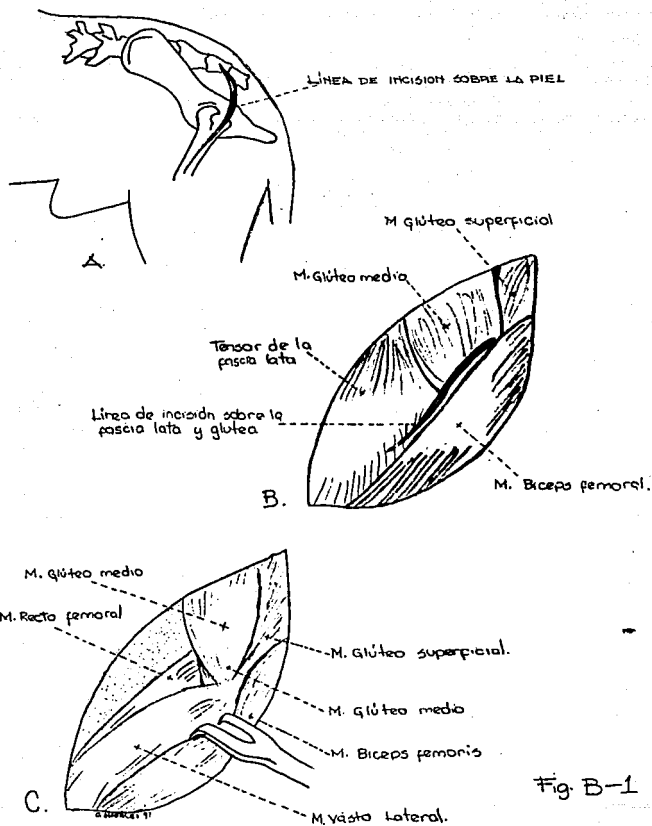


Fig. B-1

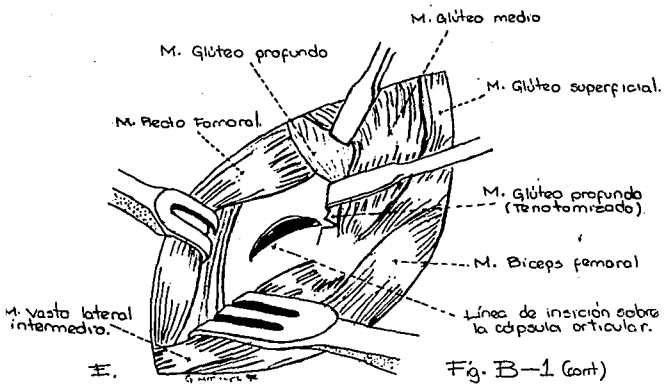
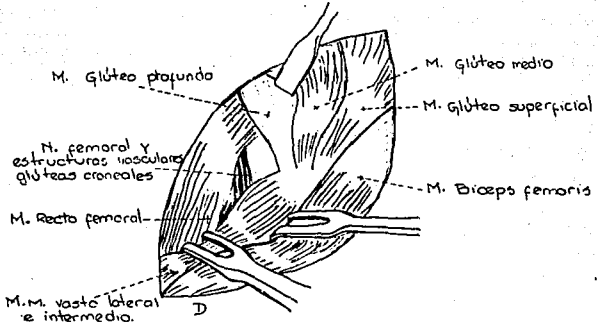
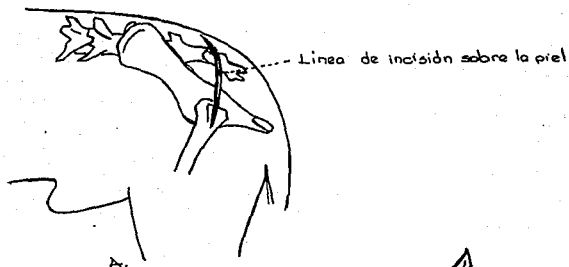


Fig. B-1 (cont)

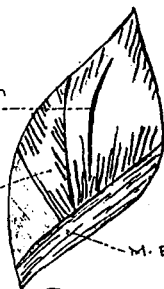ABORDAJE A LA ARTICULACION COXOFEMORAL POR MEDIO DE  
LA SEPARACION DE LAS FIBRAS MUSCULARES GLUTEOS



Línea de separación  
en el M. glúteo  
superficial.

M. Glúteo medio.

M. Bíceps femoris.



Línea de separación en el  
M. Glúteo medio.

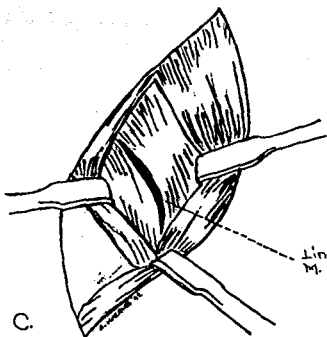


Fig-B-2



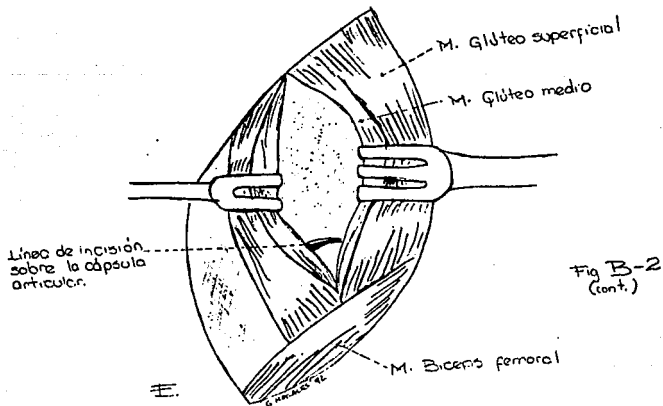
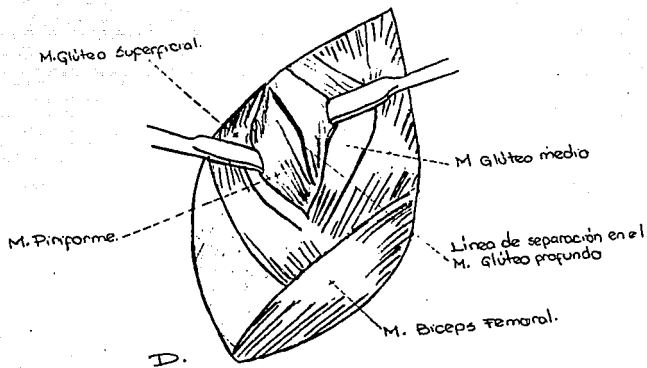


Fig B-2  
(cont.)

BORDAJE A LA ARTICULACION COXOFEMORAL Y AL CUERPO DEL HUESO ILLION  
 POR MEDIO DE LA TENOTOMIA DE LOS MUSCULOS GLUTEOS.

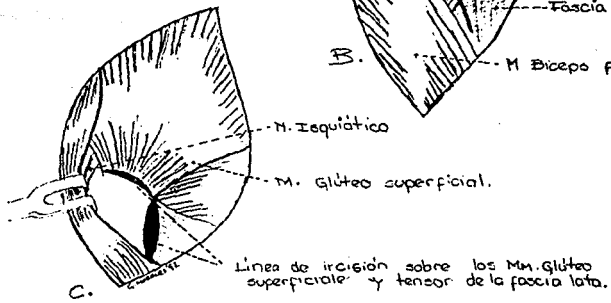
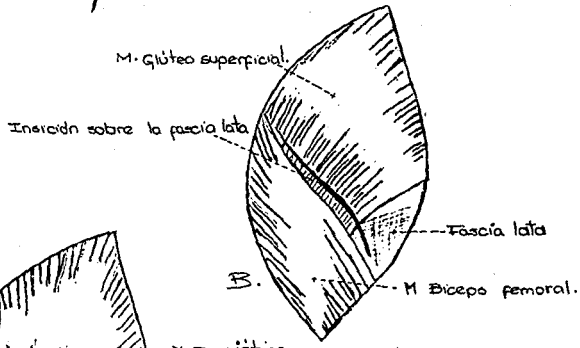



Fig-B-3

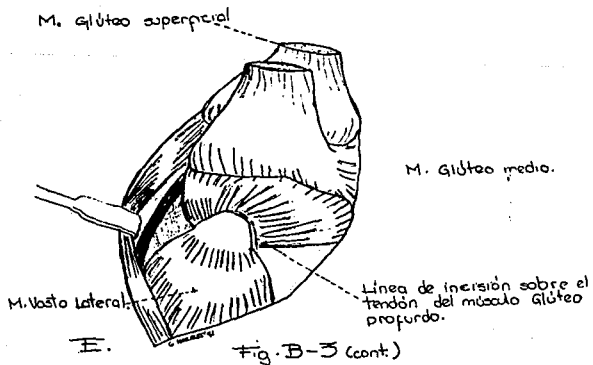
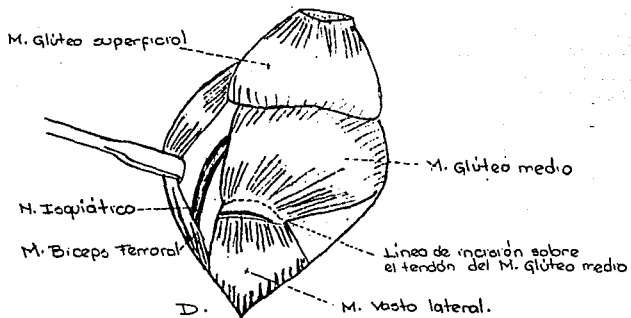


Fig. B-3 (cont.)

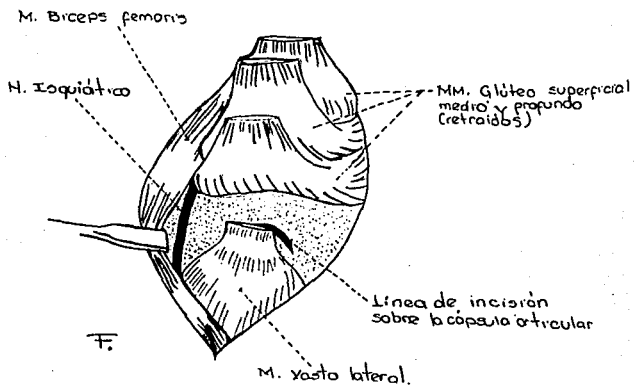


Fig. B-3 (cont.)

## LITERATURA CITADA

- 1.- Archibald, J.: Canine Surgery. 4a ed. American vet. pub. Sta. Barbara, California. 1974.
- 2.- Arnozckzy, S.P. and Torzilli, P.A.: Biomechanical analysis of forces acting about the canine hip. Am. J. Vet. Res. 42:1581-1585 (1981)
- 3.- Baeza, J.F.: La displasia coxofemoral en el perro. Rev. Vet. Mex. 5:50-54 (1974)
- 4.- Baeza, J.F.: Comparación de algunos métodos de diagnóstico de la displasia coxofemoral. Rev. Vet. Mex. 6:12-17 (1975)
- 5.- Bardens, J.W. and Handwick, H.: New observations on the diagnosis and cause of hip dysplasia. Vet. Med./S.A.C. 63:238-243 (1968)
- 6.- Bartel, D.L.: Biomechanical considerations in the design of canine total hip prothesis. J.A.A.H.A. 11:553-559 (1975)
- 7.- Barthez, P.: Coxometrie. Le point veterinaire 20:53-61 (1986)
- 8.- Bjorling, D.E. and Chambers, J.N.: The biceps femoris flap and femoral head and neck excision in dogs.. Comp. cont. Ed. B. 359-363 (1986)
- 9.- Bolz, W.: Lehrbuch der Speziellen Veterinarchirurgie. Teil 1 Gustav Fischer Verlag Hamburg. 1968.
- 10.- Bowen, J.W. and Lewis, R.E.: Progression of hip dysplasia in german shepperd dogs after unilateral pectineal myotomy. J.A.V.M.A. 161:899-904 (1972)

- 11.- Braden, T.D.; Prieur, W.D. and Kanene, J.B.: Clinical evaluation of intertrochanteric osteotomy for treatment of dogs in early stage hip dysplasia. J.A.V.M.A. 196:337-341 (1990)
- 12.- Brandt, R.D.: Therapeutic management of acetabular dysfunction. Vet. Med./S.A.C. 56:346-348 (1961)
- 13.- Brass, W. und Paatsama, S.: Hüftgelenkdysplasie-internationales zertifikat und beurteilung von Röntgenaufnahmen. F.C.I. Helsinki. 1983.
- 14.- Brennan, J.J.; Aherne, F.X. and Nakano, T.: Effects of glycosaminoglycan polysulfate treatment on soundness, hyaluronic acid content of synovial fluid and proteoglycan aggregate intraarticular cartilage of lame boars. Can. J. Vet. Res. 51:394-398 (1987)
- 15.- Brinker, W.O.: Handbook of Small Animal Orthopedics and Fracture Treatment 2nd ed.. W.B. Saunders Co. Philadelphia. 1990
- 16.- Brown, S.G. and Rosen, H.: Craneolateral approach to the canine hip: a modified Watson-Jones approach. J.A.V.M.A. 159:1117-1121 (1971)
- 17.- Cardinet, G.H.: CHD: differences in pectineal muscles of healthy and dysplastic German Shepherd dogs when two months old. Am. J. Vet. Res. 44:411-416. (1983)
- 18.- Cardinet, G.H.: CHD: effects of pectineal myectomy on the coxofemoral joints of Greyhound and German Shepherd dogs. J.A.V.M.A. 165:529-532. (1974)
- 19.- Cardinet, G.H.: CHD: effect of pectineal tenotomy on the coxofemoral joints of German Shepherd dogs. J.A.V.M.A. 164:591-598 (1974)

- 20.- Carlyle, T.: Veterinary Pathology. 1st. ed. Lea & Febiger Philadelphia. 1983
- 21.- Carlson, W.D.: Veterinary Radiology. 2nd. ed. Lea & Febiger Philadelphia. 1967
- 22.- Corley, E.A.: Trends in hip dysplasia control: analysis of radiography submitted to the OFA. 1974-1984. J.A.V.M.A. 187:805-809 (1985)
- 23.- Creed, J.E.: Stainless steel-vinylidene fluoride resin complete hip-prosthesis evaluation in dog. Am.J.Vet.R. 1971:757-765 (1971)
- 24.- Chalman, J.A. and Butler, H.C.: Coxofemoral joint laxity and the Ortolani sign. J.A.A.H.A. 21:671-676. (1985)
- 25.- De Angelis, M. and Hohn.: The ventral approach to excision arthroplasty of the femoral head. J.A.V.M.A. 152:135-138 (1968)
- 26.- Dixon, R.T.: The effect of limb position on the radiographic diagnosis of canine hip dysplasia. Vet. Rec 91:644-646 (1972)
- 27.- Douglas, S.W.: Interpretación Radiológica Veterinaria. 1a. ed. editorial Acribia-Zaragoza España. 1990
- 28.- Dueland, D.J.: Femoral tension and its possible relationship to CHD Vet. Surg 9:48-54 (1980)
- 29.- Dueland, D.J; Bartell, D.L. and Anderson, E.: Force plate technique for canine gait analysis of total hip and excision arthroplasty. J.A.A.H.A. 13:547-552 (1977)
- 30.- Duff, R. and Campbell, J.R.: Long term results of excision arthroplasty of canine hip. Vet. Rec 101:181-184 (1977)

- 31.- Eaton-Wells, R.D. On WHittick's Canine Orthopedics.2nd. ed Lea & Febiger Philadelphia. 1990
- 32.- Ettinger, S.J.: Textbook of Veterinary Internal Medicine.2nd ed. W.B. Saunders Co. Philadelphia. 1975
- 33.- Evans,H.;Christensen, G.: Miller's Anatomy of the Dog.5th ed. W.B.Saunders Co. Philadelphia. 1979
- 34.- Farrow, C.S. and Back, R.T.: Radiographic evaluation of nonanesthetized and non-sedated dogs for hip dysplasia. J.A.V.M.A 194:524-526. (1989)
- 35.- Fisher, T.M. The inheritance of CHD. Mod. Vet. Pract 16:897-901. (1979)
- 36.- Fitzgerald, T.C.: Blood supply of the head of the canine femur. Vet. Med 56:389-394. (1961)
- 37.- Fox, S.M.: The displastic hip: a crippling problem in dog. Vet. Med. 82:684-693. (1987)
- 38.- Fox, S.M.: Diagnostic radiography: the only definitive determination of CHD. Vet. Med 82:694-700 (1987)
- 39.- Fox, S.M.: Treating the displastic hip: the first steps to follow. Vet. Med 82:701-708 (1987)
- 40.- Fox, S.M.: Osteotomy and hip replacement: Key treatment for displastic dogs. Vet. Med 82:709-716. (1987)
- 41.- Frandson, R.D.:Anatomía y Fisiología de los Animales Domésticos. 2a. ed. Editorial Interamericana México, D.F. 1986



- 42.- Gendreau, C. and Cawley, A.J.: Excision of the femoral head and the long term results of 35 operations. J.A.A.H.A. 13:605- 608. (1977)
- 43.- Getty, R.:Anatomía de los Animales Domésticos de Sisson y Grossman. Tomo I Salvat Editores Barcelona, España. 1986.
- 44.- Getty, R.:Anatomía de los Animales Domésticos de Sisson y Grossman. Tomo II Salvat editores Barcelona, Espana. 1986.
- 45.- Goddard, M.D. and Mason, T.A.: The genetics and early prediction of hip dysplasia. Aust. Vet. J. 58:1-4. (1982)
- 46.- Hauptman, J. and Cardinet, G.H.: Angles of inclination and anteversion in hip dysplasia in the dogs. Am. J. Vet. Res. 46:2033-2036. (1985)
- 47.- Hedhamar, A. and Wu, F.M.:Overnutrition and squeletal disease an experimental study in growing great dane dogs. Cornell vet. 64:1-60. (1974)
- 48.- Hedhamar, A. and Olsson, S.E.: CHD: study of heredability in 401 litters of german shepperd dogs. J.A.V.M.A. 174:1006-1016. (1979)
- 49.- Henry, J.D.: A modified technique for pectineal tendonectomy in the dog. J.A.V.M.A. 163:465-468. (1973)
- 50.- Henry, W.B. and Wadsworth, P.L.: Pelvic osteotomy in the treatment of subluxation asociated with hip dysplasia. J.A.A.H.A. 11:636-643. (1975)
- 51.- Hickman, J.: Veterinary Orthopedics. 1st ed. Oliver & Boyd. Edimburg. 1964

- 52.- Hildebrand, M.: Anatomía y Embriología de los Vertebrados. 1a ed. Edit. Limusa Mexico, D.F. 1982.
- 53.- Hoeffle, W.D.: A surgical procedure for prosthetic total hip replacement in the dog. J.A.A.H.A. 10:269-271. (1974)
- 54.- Hunter, A.C.: Radiography for hip dysplasia evaluation. N.Z. Vet. J. 34:43-45. (1986)
- 55.- Kealy, J.K.: Diagnostic Radiology of the Dog and Cat. 3d. ed. W.B. Saunders Co. Philadelphia. 1987.
- 56.- Kaderly, R. and Anderson, W.D.: Extraosseus vascular supply to the mature dog coxofemoral joint. Am. J. Vet. Res. 43:1208- 1214. (1982)
- 57.- Kaderly, R. and Anderson, W.D.: Intracapsular and intraosseus vascular supply to the mature dog's coxofemoral joint. Am. J. Vet. Res. 44:1805-1812. (1985)
- 58.- LaHunta, A.: Anatomía Veterinaria. 1a ed. Editorial interamericana México, D.F. 1987.
- 59.- Lavelle, R.B.: Canine hip dysplasia- the role of schemes. Aust. vet. J. 67:380-381. (1990)
- 60.- Leighton, R.L.: The Richard II canine total hip prothesis. J.A.A.H.A. 15:73-76. (1979)
- 61.- Leighton, R.L.: Compendio de Cirugía en Animales Pequeños. 1a ed. Editorial Hemisferio sur. Buenos Aires. 1986.
- 62.- Leighton, A. and Jeffrey, M.: A genetic study of CHD. Am. J. Vet. Res. 38:241-244. (1977)

- 63.- Leonard, P.E.: Orthopedic surgery of dog and cat. 1st. ed. W.B. Saunders Co. Philadelphia, 1961.
- 64.- Lewis, D.D. and Jamie, R.: Postoperative examination of the biceps m femoris muscle sling used in the excision of the femoral head and neck in dogs. Vet. Surg. 17:269-277. (1988)
- 65.- Lippincott, C.L.: Excision arthroplasty of the femoral head and neck utilizing a biceps femoris muscle sling. J.A.A.H.A. 17:668-672. (1981)
- 66.- Lippincott, C.L.: Excision arthroplasty of the femoral head and neck utilizing a biceps femoris muscle sling. Part two: the caudal pass. J.A.A.H.A. 20:377-384. (1984)
- 67.- Lippincott, C.L.: Excision arthroplasty of the femoral head and neck. Vet. Cl. North Am./S.A.C. 17:857-871. (1987)
- 68.- López, F.: Enfermedades ortopedicas congénitas y del desarrollo en el perro y el gato: Estudio recapitulativo. Tesis de licenciatura. Facultad de Medicina veterinaria y zootecnia. U.N.A.M. México, D.F. 1989.
- 69.- Lust, G. and Geary, J.C.: Development of hip dysplasia in the dog. Am. J. Vet. Res. 34:87-90. (1973)
- 70.- Lust, G. and Rendano, V.T.: A relationship between degree of laxity and sinovyal fluid volume in coxofemoral joints of dogs predisposed for hip dysplasia. Am. J. Vet. Res. 41:55-60. (1980)
- 71.- Lust, G. and Summers, B.A.: Early asintomatic stage of degenerative joint disease in canine hip joints. Am. J. Vet. Res. 42:1849-1855. (1981)
- 72.- Lust, G.;Rendano, B.T. and Summers, B.A.: CHD. Concepts and diagnosis. J.A.V.M.A. 187:638-640. (1985)

- 73.- Madsen, J.J.: Effects of anaesthesia and stress on the stress on the radiographic evaluation of the coxofemoral joint. J. Small an. pract. 32:64-68. (1991)
- 74.- Madsen, J.J. and Jensen, L.T.: Procolagen type II aminoterminal peptide in serum and sinovyal fluid of dogs with hip dysplasia and coxartrosis. Am. J. Vet. Res. 51:1544-1545. (1990)
- 75.- Mann, F.A. and Tagner, C.H.: A comparision of standard femoral head and neck excision and femoral head and neck excision using a biceps muscle flap in the dog. Vet. Surg. 16:223-230. (1987)
- 76.- Marcellot, J.P. and Berigaud, R.: Interet de la myectomie du muscle pectine dans le traitement de la dysplasie de la hanche chez le chien: analyse de trente et un case. Le point veterinaire. 9:87-91. (1979)
- 77.- Martin, S.W.; Kirby, K, and Pennock, P.W.: CHD: Breed effects. Can. Vet. J. 21:293-296. (1980)
- 78.- McCurnin, D.M.: Clinical Texbook for Veterinary technicians. W.B. Saunders Co. Philadelphia. 1985.
- 79.- McIlwraith, C.W.: Adam's Lamenses in Horses. 4 ed. Lea & Febiger Philadelphia. 1987.
- 80.- Montgomery, R.D. and Milton, J.L.: A retrospective comparision of three techniques for femoral head and neck excision in dogs. Vet. Surg 16:423-426. (1987)
- 81.- Morgan, J.P.: Radiology in Veterinary Orthopedics.2nd ed. Lea & Febiger Philadelphia. 1972.
- 82.- Morgan, R.V.: Handbook of Small Animal Practice. Churchill Livingstone. U.S.A. 1988.

- 83.- Merck Company.: El Manual Merck de Veterinaria.3a ed. Centrum.  
Barcelona. 1988.
- 84.- Newton, C.D.; Harvey, C.E. and Schwartz, A.: Small Animal Surgery.  
J.B. Lippincott Co. Philadelphia, 1990.
- 85.- Newton, C.D. and Lipowitz, A,J.: Rheumatoid arthritis in the dog.  
J.A.V.M.A. 168:113-121. (1976)
- 86.- Newton, C.D. and Nunamaker, D.M.: Textbook of Small Animal  
orthopedics. J.B. Lippincott Co. Philadelphia. 1985.
- 87.- Nickel, H.; Schummer, a. und Seiferle, E.: Lehrbuch der Anatomie  
der Haustiere. Band III. Verlag Paul Parey Berlin und Hamburg.  
1976.
- 88.- Orthopedic fundation for animals.: Canine hip dysplasia. O.F.A.  
Columbia, U.S.A. 1989.
- 89.- Olmstead, M.L.;Hohn, B. and Turner, T.: A five year study of 221  
total hip replacements in the dog. J.A.V.M.A. 183:191-194.  
(1983)
- 90.- Olmstead, M.L.: Total hip replacement. Vet clin. of North  
Am./Small an. cl. 17:943-955. (1987)
- 91.- Olson, S.D.: Canine hip dysplasia. in Kirk's Current Veterinary  
Therapy. W.B. Saunders Co. Philadelphia. 1980.
- 92.- Ormrod, N.: Treatment of hip lamenses in the dog by excision of  
the femoral head. Vet. Rec. 73:576-577. (1961)
- 93.- Paul, H.A. and Bargar, W.L.: A modified technique for canine total  
hip replacement. J.A.A.H.A. 23:13-18. (1987)

- 94.- Payró, J.L.: El Perro y su Mundo. la ed Lara Chavez hnos. Cia editorial. México, D.F. 1981.
- 95.- Piedrola, M.P.: Displasia coxofemoral en perros: Revisión bibliográfica. Tesis de licenciatura. Facultad de Medicina Veterinaria y Zootecnia. U.N.A.M. 1981.
- 96.- Ramirez, F.G.: Transposición del músculo gluteal profundo en la excisión artroplástica coxofemoral. Una nueva técnica. A.M.V.E.P.E. Ixtapa, Gro. 1985.
- 97.- Quinlan, T.J.: Canine hip dysplasia diagnosis. N.Z. Vet. J. 23:157-159. (1975)
- 98.- Rottenmaier, J.L. and Constantinescu, G.M.: Canine hip dysplasia. Comp. Cont. Ed. 13:643-653. (1991)
- 99.- Resnick, S.: Effect of an all meat diet on hip formation. Vet. Med./ S.A.C. 69:739-743. (1974)
- 100.- Riser, W.H.: The displastic hip joint: it's radiographic and histologic development. Am. J. Vet. Res. 14:35-40. (1973)
- 101.- Riser, W.H. and Newton, C.D.: CHD as a disease. in Bojrab's Pathophysiology in Small Animal Surgery. 1st ed. Lea & Febiger. Philadelphia. 1981.
- 102.- Riser, W.H. and Larsen, J.S.: Influence of breed somatotypes on prevalence of hip dysplasia in the dog. J.A.V.M.A. 165:79-81. (1974)
- 103.- Riser, W.H.: CHD: Cause and control. J.A.V.M.A. 165:360- 362. (1974)

- 104.- Schebitz, H. y Brass, W.: Cirugía y Patología Quirúrgica General veterinaria. 1a ed. Editorial hemisferio sur. Buenos Aires. 1979.
- 105.- Schnelle, G.B.: Time for another look to canine hip dysplasia. J.A.V.M.A. 161:236-240. (1972)
- 106.- Schnelle, G.B.: Atypical hip dysplasia. J.A.V.M.A. 159:412 (1971)
- 107.- Schrader, S.C.: Triple osteotomy of the pelvis and trochanteric osteotomy as a treatment for hip dysplasia in the immature dog. The surgical technique and result of 77 consecutive operations. J.A.V.M.A. 189:659-665. (1986)
- 108.- Schrader, S.C.: Triple osteotomy of the canine pelvis as a treatment for canine hip dysplasia. J.A.V.M.A. 178:39-44. (1981)
- 109.- Schwarze, E. and Schroeder, L.: Compendio de Anatomía Veterinaria. Tomo I.1a ed. Editorial Acribia-Zaragoza. Barcelona. 1988.
- 110.- Slater, P.H.: Textbook of Small Animal Surgery. Vol II. W.B. Saunders Co. Philadelphia. 1985.
- 111.- Slocum, B. and Devine, T.: Pelvic Osteotomy. in Whittick's Canine Orthopedics. 2nd ed. Lea & Febiger. Philadelphia. 1990.
- 112.- Slocum, B. and Devine, T.: Pelvic Osteotomy technic: Extended uses. Vet surg. 18:31. (1989)
- 113.- Slocum, B. and Devine, T.: Dorsal acetabular rim radiography for evaluation of the canine hip. Vet. Surg. 18:31. (1989)
- 114.- Slocum, B. and Devine, T.: Dorsal acetabular rim radiography for evaluation of the canine hip. J.A.A.H.A. 26:289-296. (1990)

- 115.- Slocum, B. and Devine, T.: Pelvic osteotomy technique for axial rotation of the acetabular segment in dogs. J.A.A.H.A. 22:331-338. (1986)
- 116.- Smith, G.K. and Biery, D.N.: Advances in CHD diagnosis. Vet. Surg. 20:347. (1991)
- 117.- Smith, G.K. and Biery, D.N.: New concepts of coxofemoral joint stability and the development of a clinical stress-radiographic method quantitating hip joint laxity in the dog. J.A.V.M.A. 196:56-70. (1990)
- 118.- Sumano, H. y Ocampo, L.: Farmacología Veterinaria. McGraw-Hill México, D.F. 1989.
- 119.- Sumner-Smith, G.: Bone in Clinical Orthopedics. 1st ed W.B. Saunders Co. Philadelphia. 1982.
- 120.- Tarvin, G. B.: The pelvic limb. in Bojrab's Current technics in small animal surgery. Lea & Febiger. Philadelphia. 1990.
- 121.- Thrall, D.E.: Textbook of veterinary diagnostic radiology. W.B. Saunders Co. Philadelphia. 1986.
- 122.- Torzilli, P.A. and Kyle, R.F: Biomechanical analysis of two canine hip prothesis. J.A.A.H.A. 15:185-190. (1979)
- 123.- Tronzo, R.G.: Cirugía de la Cadera. 1a ed. Editorial panamericana Buenos Aires. 1980.
- 124.- Tvedten, H.W. and Carrig, C.B.: Incidence of hip dysplasia in Beagle dogs feed different amounts of protein and carbohydrates. J.A.A.H.A. 13:595-598. (1977)



- 125.- Vaseur, J.: Excision arthroplasty of the femoral head and neck. in Bojrab's current technics in small animal surgery. Lea & Febiger Philadelphia. 1990.
- 126.- Vaughan, L.C.; Clayton, D.G. and Lane, J.G.: Pectineus muscle resection as a treatment for hip dysplasia in dogs. Vet Rec. 96:145-148. (1975)
- 127.- Wallace, L.J.: Tenomyectomy of pectineus relieves hip dysplasia. J.A.V.M.A. 159:22. (1971)
- 128.- Whittick, W.H.: Canine Orthopedics.2nd ed. Lea & Febiger Philadelphia. 1990.
- 129.- Zavala, G: Atlas de Abordajes Quirúrgicos a los Huesos y Articulaciones del Perro: E stúdio Recapitulativo. Tesis de licenciatura. Facultad de Medicina Veterinaria y Zootecnia. U N A M. México D.F. 1984.