

24

UNIVERSIDAD NACIONAL AUTONOMA DE MEXICO
FACULTAD DE MEDICINA
DIVISION DE ESTUDIOS DE POSGRADO E INVESTIGACION

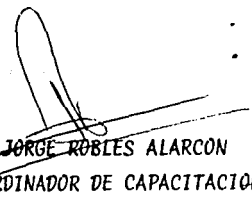
I. S. S. S. T. E.
HOSPITAL REGIONAL LIC. ADOLFO LOPEZ MATEOS


TUMORACION MAMARIA: CORRELACION ULTRASONOGRAFICA,
MAMOGRAFICA E HISTOPATOLOGICA.

TRABAJO DE INVESTIGACION QUE PARA OBTENER EL TITULO EN LA
ESPECIALIDAD DE

RADIODIAGNOSTICO E IMAGENOLOGIA

PRESENTA LA DRA.
MA. DEL CARMEN BECERRA CASTELLANOS


DR. JORGE ROBLES ALARCON
COORDINADOR DE CAPACITACION
Y DESARROLLO E INVESTIGACION


DR. ROGELIO V. ESCALONA MURO
PROFESOR TITULAR DE LA ESPE-
CIALIDAD DE RADIODIAGNOSTICO

México, D.F. Noviembre de 1990.



Universidad Nacional
Autónoma de México



UNAM – Dirección General de Bibliotecas Tesis Digitales Restricciones de uso

DERECHOS RESERVADOS © PROHIBIDA SU REPRODUCCIÓN TOTAL O PARCIAL

Todo el material contenido en esta tesis está protegido por la Ley Federal del Derecho de Autor (LFDA) de los Estados Unidos Mexicanos (México).

El uso de imágenes, fragmentos de videos, y demás material que sea objeto de protección de los derechos de autor, será exclusivamente para fines educativos e informativos y deberá citar la fuente donde la obtuvo mencionando el autor o autores. Cualquier uso distinto como el lucro, reproducción, edición o modificación, será perseguido y sancionado por el respectivo titular de los Derechos de Autor.

I N D I C E

RESUMEN	1
SUMMARY	2
INTRODUCCION	3
MATERIAL Y METODOS	7
RESULTADOS	8
CONCLUSION	10
BIBLIOGRAFIA	15

RESUMEN.

Se realizó estudio ultrasonográfico y mamográfico en 25 pacientes con tumoración mamaria. En el Servicio de Radiología del Hospital Regional Lic. Adolfo López Mateos. Con edades comprendidas entre 30 y - 80 años, a las que posteriormente se les realizó punción biopsia por - aspiración para corroborar diagnóstico imagenológico.

El objetivo fue determinar la fiabilidad de ambos métodos como complemento diagnóstico y posteriormente evitar el riesgo de cirugías innecesarias.

Entre los resultados encontrados, la mamografía tiene mayor certeza -- diagnóstica (84%), pero tiene sus inconvenientes como son: limitación en la edad a la que se puede realizar (pacientes mayores de 30 años), - además de los riesgos de la radiación ionizante en pacientes embarazadas en las que no se debe realizar.

Es más inocua la ultrasonografía que solo maneja ondas sonoras de alta frecuencia y prácticamente no tiene ninguna contraindicación. No tiene efectos adversos en pacientes embarazadas. Se encontró que tanto - la mamografía como ultrasonografía es fiable la detección tanto de mas topatía fibroquística como de fibroadenomas (100%). Se observó más di ficultad diagnóstica la necrosis grasa y cáncer mamario por ultrasono- grafía, ya que la mamografía da más detalle de los bordes externos que son determinantes para dar un diagnóstico.

Se observó también en ultrasonido, mayor incidencia de fallos negati- vos (3 casos). Y para Mamografía 2 casos.

También observamos que las microcalcificaciones en racimo que se visu lizan en mamografía sugestivas de malignidad, aún sin masa aparente no son observadas en ultrasonografía.

PALABRAS CLAVES: Mamografía, ultrasonografía, mastopatía fibroquística fibroadenoma, necrosis grasa, cáncer mamario.

SUMMARY

A prospective sonographic and mammographic study was done in 25 patients with mammary gland in the Department of Radiology at Hospital Regional Lic. Adolfo López Mateos. The age of these patients ranged from 30 to 80 years of age.

The objective of this investigation is to find out the certainty of both diagnostic methods and avoid unnecessary surgical procedures.

We found that the mammographic study has a higher certainty (84%), nevertheless this kind of study has its inconveniences, which are: age limit on patients on which this study can be done (patients over 30 years of age), besides the innate risks of ionizing radiation in pregnant women, patients in which this study should not be done.

The sonographic study is completely harmless, since it works on the principle of high frequency sound waves; and it has no contraindication.

It has no adverse effects in pregnant women. We found that the sonographic and mammographic studies are very reliable as far as the diagnosis of Fibroadenoma and Fibrocystic Mastopathy (100%).

There was considerable difficulty in diagnosing fat necrosis and mammary cancer by ultrasound, since the mammographic study offers more details of the periphery, which is a very important factor in determining this type of diagnosis.

We also found that the sonographic study offers a higher false negative diagnosis (3 cases), than the mammographic study which only had two cases.

The microcalcifications observed in the mammographic study, suggests the presence of malignancy even though there was no evidence of growth by ultrasound.

KEY WORDS: MAMMOGRAPHY, ULTRASOUND, FIBROCYSTIC, FIBROADENOMA, FAT NECROSIS, MAMMARY CANCER, ASPIRATION BIOPSY.

INTRODUCCION.

Una serie de recientes sondeos en la prensa de información general, -
revelan que la enfermedad más temida se identifica con el cáncer, y es
pecialmente con el cáncer de mama cuando se consulta a la población -
femenina. (2)

Este miedo no es irracional, puesto que, según las estadísticas de un
6 a un 10% de las mujeres presentan el riesgo de sufrir en algún mo-
mento de su vida, cáncer de mama. (15, 16).

El pronóstico de la afección está relacionado, en parte, con el grado
de desarrollo del tumor, por ello el diagnóstico precoz de los tumo-
res cancerosos reviste una importancia esencial. Las patologías mama-
rias no se limitan al cáncer. La identificación de las distintas dis-
trofias y tumores benignos exige también un especial esfuerzo, ya que
parece que las condiciones de aparición de la enfermedad distrofica -
son las mismas que las que preceden la aparición de la enfermedad can-
cerosa (9).

La exploración de la mama es difícil porque se trata de tejidos con -
pocas diferencias de densidad y cuya estructura polimorfa varía según
la edad, la paridad y el ambiente hormonal.

Hasta una fecha relativamente reciente, la identificación de diferen-
tes distrofias y tumores mamarios descansaba sobre la exploración clí-
nica. Entre las distintas exploraciones complementarias aparecidas, -
la mamografía ha conquistado un lugar de elección desde hace relativa-
mente poco tiempo. Así, y a pesar de los trabajos de Leborgne en ---
1953, los médicos se contentaron durante mucho tiempo con la produc-
ción de imágenes cuya definición no permitía un análisis suficiente de
las estructuras mamarias.

En Francia, es esencialmente al profesor Gros (1963) y al doctor Wi-
llemín (1972) a quienes se debe el mérito de haber afinado el análi-
sis radiológico de los distintos elementos constituyentes de mama y -

promocionaron la mamografía a nivel de prueba indispensable en la cadena de exploraciones preclínicas. Pero el medio mamario no es una zona privilegiada para la exploración radiográfica.

Los números atómicos de los elementos simples, constituyentes del tejido mamario, son muy parecidos, las masas en relación al volumen casi iguales (solamente la densidad del tejido graso difiere un poco).

Finalmente, los rayos X, no encuentran casi discontinuidad de la atenuación diferencial para suscitar gradientes de densidad suficientemente contrastados en las películas mamográficas, y la falta de contraste dificulta muy a menudo su lectura.

Ciertos autores mostraron su inquietud en saber si las técnicas de ultrasonido, desarrolladas con éxito en la exploración de numerosos órganos, podrían aportar informaciones originales sobre la naturaleza de las distrofias y tumores mamarios organizados.

Así desde 1965 Wild y Neal piensan que los ultrasonidos deberían poder poner en evidencia las modificaciones benignas o malignas de la mama. En 1954, Holmes detecta mediante ultrasonido un tumor canceroso de la mama que no era palpable. Se hizo indispensable mejorar rápidamente este método de análisis a lo que se dedicaron diversos autores.

Así pues, las primeras aplicaciones clínicas se remontan a un cierto tiempo, pero la interpretación semiológica ultrasónica fué más tardía y el mérito de ello corresponde a la escuela japonesa y más recientemente en Europa a la Escuela de Estrasburgo del profesor Gros que introdujo la noción del contraste y diferenció las propiedades acústicas de masa y superficie.

De hecho, la introducción de las técnicas ultrasónicas es un fenómeno a la vez económico y ligado al progreso de la tecnología.

En el campo concreto que nos interesa, la patología de la mama, las imágenes que producen los sistemas ultrasónicos, sobre una pantalla de televisión, no pueden pretender rivalizar con la imagen química de la película radiográfica más que cuando la calidad sea idéntica.

La ecografía es en realidad el resultado de un doble sistema de conversión. Por un lado, conversión de una señal sonora en señal eléctrica (6). Por otra parte el paso de una señal sonora espacial a una señal temporal, la señal de video.

El fin que se persigue, no es oponer dos sistemas de información, sino compararlos.

A partir de este origen radicalmente distinto entre dos sistemas radiológico y ultrasónico, la semiología no debe dedicarse a intentar buscar necesariamente los mismos signos y su significado. La imagen ultrasónica debe desarrollar, identificar signos que sean propios en cuanto a su significación. Por ejemplo, las microcalcificaciones -- son una señal puramente fotográfica y no son visibles en una pantalla de video. En la práctica la investigación sónica se realiza en un segundo tiempo cuando se guarda en la memoria la imagen de la mamografía que ya se ha realizado. Por lo tanto, se tenderá a identificar los signos sónicos en relación a los ya conocidos y observados en las placas mamográficas (12).

El aspecto ecográfico de la mama normal es distinto según las numerosas variantes fisiológicas de este órgano, variantes relacionadas con el volumen de la mama, la edad de la mujer y las modificaciones hormonales. Es posible afirmar, que la ecografía de la mama adulta normal, se caracteriza por cinco zonas acústicas secuenciales desde el plano cutáneo al músculo pectoral:

- 1.- Línea ecogénica continua que corresponde al eco inicial de la sonda y las estructuras cutáneas.
- 2.- Zona débilmente estructurada que corresponde al tejido adiposo -

to lineal, generadas por los ligamentos de Cooper que se orientan hacia la línea ecogénica cutánea.

- 3.- Por debajo se evidencia un área más o menos homogénea estructurada y extensa, de forma triangular, con base en los planos profundos que corresponde al "corpus mammae". La homogeneidad del triángulo glandular está en relación con el grado de infiltración adiposa presente y, en menor grado, con los fenómenos congestivos y fibrosos.
- 4.- Aún a más profundidad se encuentra una segunda zona hipocogénica, generalmente delgada, generada por el tejido adiposo prepectoral.
- 5.- Por último se hace evidente una línea ecogénica continua que cierra la imagen ecográfica de la mama normal y que es debida a las estructuras musculares de la región. Por detrás de esta línea aparecen áreas hipocogénicas de aspecto nodular, generadas por las estructuras costales en sección transversal. No se deben confundir con neoformaciones mamarias por su localización (6, 11).

Los aspectos radiológicos de la mama normal son múltiples y variados. El medio mamario es lugar de modificaciones tisulares directamente relacionadas.

De acuerdo con la Escuela de Montpellier, pueden distinguirse diversos estados de la mama fisiológica. El más frecuente corresponde a una imagen en la que las opacidades fibronodulares y las claridades grasas presentan un reparto cuantitativo, armonioso y regular. En general las opacidades se manifiestan por zonas densas, heterogéneas, de aspecto aborregado en las regiones retroareolares y superoexternas. Las zonas lipomatosas, claras se distribuyen generalmente en las zonas centrales profundas y laterales internas así como en la superficie, recorriendo la cara interna del revestimiento cutáneo en el que determinan una banda clara, donde las crestas de Duret producen muescas. Este tipo de mama corresponde generalmente a la mujer adulta de periodo de actividad genital (12).

MATERIAL Y METODOS.

Entre los meses de julio de 1989 y Agosto de 1990, se estudiaron a 50 pacientes del sexo femenino, en edades comprendidas entre los 30 y 80 años enviadas al Servicio de Radiodiagnóstico por masa palpable en mama, previamente valoradas por el Servicio de Clínica de Mama y que no se encontraran bajo el efecto de anticonceptivos hormonales. - Posterior a la ultrasonografía de mama se realizó la mamografía y se tomó la biopsia por aspiración. Quince pacientes fueron excluidas por no contar con mamografía y diez por falta de resultado de la punción-biopsia.

Por lo tanto el grupo de estudio, seleccionado contó con 25 pacientes con estudios completos.

La exploración con ultrasonido fue realizada con un equipo General -- Electric RT 3600 con transductor lineal de 3.5 Mhz utilizando además gel Acuasonic y una bolsa de solución como medios conductores de sonido. Se colocaron a las pacientes en decúbito dorsal con ambas manos sobre la nuca, seguido a realizar exploración de ambas mamas, tomando cortes longitudinales, transversales y oblicuos.

La exploración mamográfica se realizó con un equipo CGR y se tomaron proyecciones craneo-caudal y latero-medial cuidando además la calidad de la impresión radiográfica.

La punción-biopsia fue realizada por Médico Especialista en Ginecología y Obstetricia y los resultados fueron recogidos de los expedientes clínicos.

Los estudios de ultrasonografía y mamografía fueron interpretados por médicos radiólogos.

Los resultados de ambos estudios se tomaron en base al resultado histopatológico.

En las 25 pacientes que incluyó el estudio con tumoración mamaria, se observó: El Ultrasonido (USG) y la Mamografía (MMG), son altamente específicos para Mastopatía Fibroquística (100%) en 7 casos. Así como para quistes simples 4 casos (100%). Para Fibroadenomas, 4 casos, fueron para USG (100%), MMG (100%). En Necrosis Grasa, 2 casos se encontró en USG (50%) y para MMG (100%). Tratándose de Cáncer Mamario (adenocarcinoma) en 6 casos se diagnosticó por USG 66%, lo mismo para MMG. (cuadro 1).

En este estudio se encontró que la mayor incidencia de tumoración mamaria por edad está en la cuarta década de la vida siendo la patología más frecuente la mastopatía fibroquística de predominio fibroso, 5 casos (20%). Dicha patología se observó ultrasonográficamente como pérdida de los planos subcutáneo y glandular, aumento de la ecogenicidad del mismo por fibrosis. En el caso de encontrarse quistes, se observan como imágenes ovaladas, anecoicas donde se observa claramente su pared posterior y además de bordes bien definidos.

Los fibroadenomas, fueron las masas benignas más comunes que se encontraron en la tercera década de la vida, 4 casos (16%). Se observan Ultrasonográficamente como masas bien circunscritas con ecopatrón interno homogénea hipoeocogénico rodeando la masa, lo cual, habla de su aspecto ultrasonográfico benigno.

Con respecto a la necrosis grasa se observó por ultrasonido como una masa de ecos heterogéneos, hiperecogénica, con bordes mal definidos, irregulares, pero sus bordes no infiltran el tejido anexo. Además no proyecta atenuación.

El Cáncer de mama se presentó en nuestro estudio entre la quinta y -- séptima década de la vida. Se observó como una masa con ecos internos, heterogéneos. Pueden observarse en su interior zonas hiperecogénicas además de bordes de la masa irregulares y mal definidos. En -- ocasiones infiltrativos. También observamos atenuación que es un dato ultrasonográfico diagnóstico de tumoración de etiología maligna y --

no se encuentra halo hiperecogénico.

Se encontró el caso de un quiste con vegetaciones en su interior y el diagnóstico histopatológico fué de un Carcinoma Papilar.

Con respecto a los hallazgos Mamográficos se observó que básicamente ayuda a determinar la etiología benigna o maligna de una masa porque solo maneja radio-opacidad o radio-lucidez.

En el caso de un fibroadenoma o un quiste simple se observan como imágenes radio-opacas con halo radiolúcido y homogeneidad en su interior. El halo radiolúcido a su alrededor se observó un signo radiológico de benignidad.

La Necrosis Grasa se observa como una masa radio-opaca, de bordes regulares. Pueden observarse o no en su interior calcificaciones, pero son ovaladas y pequeñas. No son sugestivas de malignidad con las características antes mencionadas. No se observan retracciones del tejido adyacente, ni ganglios axilares.

Con respecto al cáncer mamario, la mamografía es altamente específica para su diagnóstico ya sea precoz o en estadio avanzado. Se observa como una imagen radio-opaca, de bordes irregulares y en ocasiones aspículados o estelares, retracción del tejido adyacente. Además de microcalcificaciones en racimo. Si en ocasiones observamos microcalcificaciones sin presencia de masa, es sugestivo de malignidad.

LA BIBLIOTECA

CONCLUSION.

El ultrasonido y la mamografía en la actualidad son los métodos de diagnóstico ideales para el estudio de patología en la glándula de mamaria.

Conforme se avanza en la perfección tecnológica de dichos procedimientos, es aún más acertado el diagnóstico imagenológico.

Ambos estudios son complementarios y no se deben comparar (12).

El objetivo de este estudio fue para valorar certeza diagnóstica, teniendo como base un resultado histopatológico, obtenido por una punción biopsia realizada posteriormente a dichos estudios, y observando la similitud diagnóstica de ambos. -

Tanto el ultrasonido como la mamografía son de gran ayuda en la detección tanto de masas palpables como no palpables. Así como en el diagnóstico precoz de cáncer mamario. (9). Para esto se observan limitaciones en el ultrasonido, por limitaciones de resolución geométrica, - y no es posible detectar tumoraciones menores de 5 mm. (2).

La mamografía en este caso es necesaria para detectar cáncer subclínico para aumentar la integridad del diagnóstico ya que puede mostrar tumoraciones menores de 5 mm. (2).

En nuestro estudio se observó para el ultrasonido un 80% de certeza diagnóstica, llevando un alto porcentaje para la mastopatía fibroquística, tanto de predominio fibroso como quístico. Se encontró igualmente para la detección de fibroadenomas.

En este estudio, se encontró gran dificultad para hacer diagnóstico diferencial entre necrosis grasa y cáncer mamario, ya que por este método las diferencias de imagen son mínimas. (ver cuadro 1).

No se observaron las microcalcificaciones por ultrasonido. En un caso revisado se observó sombra acústica de una calcificación de - -

aprox. 1 cm. ovalada que correspondió a absceso antiguo.

Se encontró que el ultrasonido tiene la ventaja adicional sobre la mamografía de ser capaz de excluir una masa circunscrita en un área clínicamente nodular y radiológicamente densa (16).

En conclusión el USG es altamente sensible para poder observar el componente interno de las masas mamarias y también es posible detectar - tumoraciones malignas que se encuentren intraquísticas. (12). Se observaron 2 falsos negativos por imagen para Fibroadenoma, con diagnóstico histopatológico de lipoma y galactocele.

Fue similar al USG para Mastopatía Fibroquística y Fibroadenoma. También por este método, el diagnóstico diferencial para Necrosis Grasa y Cáncer mamario fue difícil, ya que presenta características similares como son: presentar o no calcificaciones, solo que su distribución y su forma son en racimo para el cáncer mamario, y más grandes y con otra distribución para NG.

Es posible observar microcalcificaciones por las cuales valoramos la malignidad de una masa. Se encontró además que no observar calcificaciones no descarta la posibilidad de tumoración maligna, ya que a veces solo se presentan en un 58.9% de los casos. Pero el hecho de solo observar las mismas sin tumoración aparente habla de malignidad. (5).

Además con la mamografía es posible también explorar el área axilar - para detectar la presencia de ganglios (3).

CUADRO 1

PORCENTAJES DE ACUERDO A LA CERTEZA DIAGNOSTICA DE ULTRASONIDO Y MAMOGRAFIA CON RELACION AL RESULTADO HISTOPATOLOGICO (RHP).

CLASIFICACION	USG No. de casos	%	MAMOGRAFIA No. de casos	%	RHP.
MASTOPATIA FQX.	7	100%	7	100%	7
QUISTES SIMPLES	3	100%	3	100%	3
FIBROADENOMAS	4	100%	4	100%	4
NECRÓISIS GRASA	1	50%	2	100%	2
CA MAMARIO	4	66%	4	66%	6
CALCIF. BENIGNA	1	100%	1	100%	1
TOTAL	20	80%	21	84%	22
INESPECIFICOS	2	8%	2	8%	-
FALSOS NEGATIVOS	3	12%	2	8%	-

FUENTE: Archivo Clínico y Radiológico del Hospital Regional Lic. - Adolfo López Mateos. año 1990.

CUADRO 2

CRITERIO DE BENIGNIDAD POR IMAGEN

SIGNOS ULTRASONOGRAFICOS

SIGNOS MAMOGRAFICOS

ATENUACION MODERADA (laguna simple)

Densidad de bordes regulares

- Homogeneidad de la estructura interna

Homogeneidad Interna

Contornos Regulares

Puede o no tener Calcificaciones

Reforzamiento Posterior

No retrae tejido adyacente

Halo Hiperecogénico rodeando la masa

Halo hipodenso a su alrededor

FUENTE: Atlas de ecografía Mamaria y mamografía.

J. Michelin: ed. Masson 1986

CRITERIOS DE MALIGNIDAD POR IMAGEN

SIGNOS ULTRASONOGRAFICOS

SIGNOS MAMOGRAFICOS

Contraste elevado

Contornos irregulares

Difuminacion de Contornos

Flecos erizados prolongaciones Fibrosas

Irregularidad de Contornos

Retracción de tejido Adyacente

Evaginacion hacia el tejido subcutáneo

Calcificaciones en racimo

Atenuación

Disociación Volumétrica

Heterogenicidad de su estructura interna

FUENTE: Atlas de ecografía mamaria y mamografía:

J. Michelin: Ed. Masson 1986

- 1.- Baker, H.: Disappearing Breast Masses Caused by Compression during Mammography. *Radiology* 165: 317-328, 1987
- 2.- Chakera, F.: Palpable Solid Masses: Retrospective Single and Multimodality. Evaluation of 201 Lesions. *Radiology* 166: 435-439, 1988.
- 3.- Chan, J.: Mammographic Features of 300 consecutive non-palpable Breast Cancers. *AJR* 146: 661-663, 1986.
- 4.- Davis Patricia., Hoffman James., Tindall George y cols.: Fibroadenoma of the Breast: Sonomammography correlated with Pathology in 122 patients. *AJR* 140: 369-375, 1983.
- 5.- Francis, L.: Clinically Occult Breast Lesions; Localization and Significance. *Radiology* 156: 162-170, 1987.
- 6.- Gianmarco Giuseppetti: Mama. Giorgio Rizzato. Anatomía Ecográfica. Segunda Edición. Barcelona, España: 18-21, Masson Ed. 1986.
- 7.- Huo Teng Michel., Huang Ching., Chang Tsuen.: Relation between Mammographic Findings and Hormonal Receptor Content in Breast Cancer. *AJR* 145: 501-504, 1985.
- 8.- Jaffe Carl., Russell Karl.: Mammographic Parenchymal Patterns; Value as a predictor of Hormone Dependency and Survival in Breast Cancer. *AJR* 144: 1103-1107, 1985.
- 9.- Kaplan, H.: Nonpalpable Lesions Detected with Mammography Review of 512 Consecutive Cases. *Radiology* 165: 99-102, - 1987.

- 10.- Kulkarny, M.: *The Halo Sign and Malignant Breast Lesions*
AJR 149: 1145-1147, 1987.
- 11.- Marcowitz S., Wee R., Chan J., y cols: *Real Time Breast
Sonography. Application in 300 consecutive Patients.* AJR
147: 479-486, 1986.
- 12.- Michelin, J.: *Atlas de Ecografía Mamaria y Mamografía*
Segunda Edición. Ed Masson. Barcelona, España: 1-27,
1986.
- 13.- Newton Diane., Witz Steven., Norman David y cols: *Lipo-
matous Pseudomass of the Breast; Diagnosis suggested by
Discordant Palpatory and Mammographic Findings.* Radio-
logy 164: 463-464, 1987.
- 14.- Parikh, V.: *Comparison of Mammography and transillumina-
tion Light. Scanning in the Detection of Breast Lesions.*
AJR 150; 191-194, 1986.
- 15.- Salgado P.L.Pascal., Marie Caille y cols.: *Breast Masse
es: US-Guided Fine Needle Biopsy,* Radiology 162: 409-
414m 1987.
- 16.- Swartz Joel.: *Ultrasound of the Breast in the Symptoma-
tic and X-ray dense Breast.* Radiology 36: 69-76, 1985.
- 17.- Talwar, I.: *A simple Classification System for Mammogra-
phic Reporting.* Radiology 165; 319-322, 1987.