106
2ej

UNIVERSIDAD NACIONAL AUTONOMA DE MEXICO

Facultad de Odontología

DIENTES RETENIDOS

T E S I S

Que para obtener el título de

CIRUJANO DENTISTA

P r e s e n t a:

César A. Fabián Jarquín

México, D. F. 1990

TESIS CON
FALLA DE ORIGEN

Universidad Nacional Autónoma de México
UNAM
Biblioteca Central
Dirección General de Bibliotecas de la UNAM

UNAM – Dirección General de Bibliotecas Tesis Digitales Restricciones de uso

DERECHOS RESERVADOS © PROHIBIDA SU REPRODUCCIÓN TOTAL O PARCIAL

Todo el material contenido en esta tesis está protegido por la Ley Federal del Derecho de Autor (LFDA) de los Estados Unidos Mexicanos (México).

El uso de imágenes, fragmentos de videos, y demás material que sea objeto de protección de los derechos de autor, será exclusivamente para fines educativos e informativos y deberá citar la fuente donde la obtuvo mencionando el autor o autores. Cualquier uso distinto como el lucro, reproducción, edición o modificación, será perseguido y sancionado por el respectivo titular de los Derechos de Autor.

I N D I C E

I. Introducción.

II. Definición.

III. Etiología.

IV. Clasificación.

V. Relaciones Anatomicas.

VI. Estudio Radiográfico.

VII. Evaluación Preoperatoria.

VIII. Plan de Tratamiento.

IX. Técnica Quirúrgica.

X. Tratamiento Postoperatorio.

XI. Conclusiones.

XII. Bibliografía.

I. INTRODUCCION

El presente trabajo, está enfocado a la Cirugía Bucal, así como a las técnicas quirúrgicas que se utilizan con más frecuencia en la práctica diaria del especialista para la eliminación y tratamiento de los dientes retenidos.

Para su elaboración, he recogido de la bibliografía que abarca el tema, como de mis maestros especialistas en la materia la impresión de que siendo tan complejo y amplio el campo de la Cirugía Bucal, bien vale la pena enfocar a áquello con lo que se enfrenta el Odontólogo General, y el Dentista recién egresado en la consulta diaria y que es el problema de extraer un diente retenido.

Abarcando este aspecto, esta investigación pretende cubrir lo elemental, para que así les sea útil a quienes buscando referencias al respecto, puedan distinguirlo como una buena fuente de información.

Desde los principios de la historia de la odontología, la - extracción de piezas dentarias, fue un procedimiento tremendo para el paciente y dificultoso para el iniciador en este campo ya que no contaba con el equipo, ni los instrumentos quirúrgicos necesarios para realizar esta intervención.

La exodoncia que practicaban ya esos iniciadores, como la - que actualmente efectuamos, no dejará de ser una intervención quirúrgica, ya que involucra tejidos blandos y duros de la cavidad bucal, cuyo acceso está restringido por los labios y carrillos, sumándole a esto el constante movimiento de la lengua y de la mandíbula.

Dicha cavidad es un riesgo para el operador, ya que comunica con la faringe, laringe y esofágo, y como necesita de la lubricación de la saliva, resulta ser el lugar adecuado para el desarrollo de la máxima variedad de microorganismos que se encuentran en el cuerpo humano.

En la actualidad muchos odontólogos consideran que las ex - tracciones dentarias son procedimientos menores carentes de - importancia, de modo que sin estar bien capacitados, atienden casos difíciles con esperanza de que todo ha de marchar bien y después recurren al especialista si se complica o se producen infecciones, quizás por esta causa muchos pacientes temen a este procedimiento casi más que a cualquier otra interven - ción quirúrgica, sufriendo así "fobia de extracción" y a me - nudo son difíciles de atender en el consultorio.

Es aconsejable, que antes de emprender la operación de un - diente, sea necesario hacer una evaluación detallada de los - problemas que este presenta, y también considerar cuidado con el tipo de anestésico que se utiliza.

Es escencial, por lo tanto, que a esta fase de la Cirugía Bucal le sean concedidos el mismo estudio detallado y aplicación de - - principios quirúrgicos depurados, como a los que se le conceden a la Cirugía de cualquier otra parte del cuerpo.

II. DEFINICION

Para comenzar hablar del tema es necesario definir que son los dientes retenidos:

"Se denomina dientes retenidos, a áquellos que una vez llegada su época de erupción quedan atrapados dentro de los maxilares, manteniendo la integridad fisiológica de su saco pericoronario". *(10)

Dicha retención puede presentarse completamente rodeada de tejido óseo (retención intraósea) o el diente puede estar cubierto por la mucosa gingival (retención gingival).

De acuerdo con éstos puntos anteriormente mencionados, es obvio que un diente retenido puede estar en mal posición y no haber erupcionado, o haberlo hecho parcialmente, con esto llegamos a la conclusión, de que estos dientes no tienen una función dentro de la cavidad bucal, y comunmente son un foco de padecimiento paradontal y pueden ser causa de otras complicaciones, tales como el desarrollo de quístes dentígeros, caries dental e irritación crónica de tejidos adyacentes; por ende estos puntos son una indicación para la extracción de estos dientes.

III. ETIOLOGIA

El problema de la retención dentaria, puede ante todo ser de índole mécanica, pero los factores etiológicos por los -- cuáles un diente no hace erupción los podemos clasificar de- la siguiente manera:

Factor embriológico: La ubicación especial de un germen dentario en un sitio muy alejado del de normal erupción; por razones mécanicas, el diente originado por tal germen, está imposibilitado de llegar hasta el borde alveolar. El germen dentario puede hallarse en su sitio, pero en una angulación tal, que al calcificarse y empezar el trabajo de erupción la corona toma contacto con un diente vecino ya erupcionado, dicho - contacto constituye una verdadera fijación con el diente en- erupción, sus raíces se constituyen, pero su fuerza impulsiva no logra colocar al diente en un eje que le permita erupcio - nar normalmente.

Factores mecánicos: Aquí podemos considerar cuatro posibilidades:

a) Falta de espacio: El germen del tercer molar inferior se - desarrolla entre una pared inestensible (espacio retromolar)- donde se encuentra el segundo molar y la rama de la mandíbula, al completarse su calcificación, no tiene lugar para ir a ocupar su sitio normal en la arcada.

b) Presencia de hueso en una condensación tal, que no puede - ser vencido en el trabajo de erupción, esto puede ser debido- a una patología como una enostosis, osteitis condensante u osteoesclerosis.

c) El impedimento que se opone a la normal erupción puede ser, - un órgano dentario, dientes vecinos que por la extracción prematura del diente temporario han acercado sus coronas, constituyendo un obstáculo mecánico para su erupción.

d) Elementos patológicos: Pueden oponerse a la erupción dentaria; dientes supernumerarios, tumores odontogénicos como los odontomas.

Factores generales: Todas las enfermedades generales que están en directa relación con las glándulas endócrinas, pueden ocasionar transtornos en la erupción dentaria, así como también retenciones ausencia total de dientes. Las enfermedades ligadas al - metabolismo del calcio, tales como, el raquitismo y alteraciones que le sean propias, existen múltiples síndromes que presentan - anomalías de la erupción dentaria (Gardner, Down y Disostosis - - Cleido Craneal), y tienen influencia en la retención dentaria.

Existen otros factores responsables de la retención de los caninos y que a continuación se describen:

1) Los huesos del paladar duro, ofrecen mayor resistencia, que - el hueso alveolar, a la erupción de los caninos en mal posición.

2) La mucosa que cubre el tercio anterior del paladar, está sujeta a esfuerzos y presiones durante la masticación, por lo -- cual se vuelve gruesa, densa y resistente, y se encuentra -- adherida firmemente a la estructura ósea, que ningún otro tejido blando de la cavidad bucal, por tal motivo es un factor que impide la erupción de los caninos.

3) La erupción de los caninos depende de un aumento, asociado al desarrollo apical, y si la raíz se desarrolla antes del momento de la erupción, causa la retención del canino.

4) Cuanto más grande es la distancia que un diente debe recorrer desde su punto de desarrollo, hasta la oclusión normal, aumentan las posiblilidades de que se desvíe su curso normal y se produzca la retención consiguiente, y el canino es el diente que recorre la distancia mayor que cualquier otro para llegar a la completa oclusión.

5) La lenta y retardada reabsorción de las raíces de los caninos primarios.

6) Los caninos permanentes erupcionan entre dientes que ya están erupcionados y entran en competencia por el espacio con los molares y premolares ya erupcionados.

Conocidos los factores etiológicos de la retención, es necesario mencionar una estadística, para saber en que proporción se presentan las retenciones, sin olvidarnos de que los dientes temporarios también presentan esta anomalía, pero al parecer al grupo que le es propia dicha patología es a los terceros molares y caninos superiores e inferiores.

Cuadro No. 1 .- MUESTRA EL PORCENTAJE EN QUE SE ENCUENTRAN LOS DIENTES RETENIDOS.

DIENTES	MANDIBULA	MAXILAR
Temporarios	2%	0.4%
Incisivo Central	0.4%	4%
Incisivo Lateral	0.8%	1.5%
Canino	4%	34%
Primer Premolar	2%	0.8%
Segundo Premolar	3%	30%
Primer Molar	0.5%	0.4%
Segundo Molar	0.5%	0.1%
Tercer Molar	35%	20%

El número de dientes retenidos en un mismo paciente es variable en la actualidad existen muchas personas, que sin transtornos aparentes conservan sus cuatro terceros molares junto con sus caninos retenidos.

La gran mayoría de los casos se encuentran en las mujeres; debido a que los huesos del cráneo y los maxilares son más pequeños que en el hombre; dando por consecuencia la falta de espacio para que éstos erupcionen.

Con lo que respecta a los caninos, la retención por palatino es tres veces más frecuente que por vestibular, en contraste con este mismo, el canino inferior lo hace generalmente por vestibular y muy rara vez por lingual.

Al comenzar su trabajo de erupción, los dientes retenidos son capaces de producir transtornos de índole diversa, a pesar que muchas veces pasan inadvertidos y no ocasionan molestia alguna al paciente portador.

El trabajo mecánico de un diente, en su intento de erupción produce desviaciones en la dirección de los dientes vecinos, tales como, las que produce el tercer molar sobre el canino e incisivos, a los cuales desvía produciendo entrecruzamientos de los dientes y que dan como resultado apiñamientos; que son antiestéticos para el paciente.

La constante presión del diente retenido que ejerce sobre el diente vecino, se traduce como alteraciones en el cemento (rizolisis), en la dentina y en la pulpa del diente afectado.

Algunas veces, los pacientes portadores de aparatos protéticos, advierten que estos les basculan y no se adaptan con facilidad, un exámen clínico detallado nos revela una protuberancia en la zona y una radiografía nos demuestra el diágnostico de una retención dentaria.

Los transtornos mucosos o infecciones que nos puede dar un diente retenido, debido a la infección de su saco pericoronario son variados y generalmente se relacionan con el tercer molar en erupción, presentando diferentes cuadros clínicos, que van desde una

inflamación local, hasta el desarrollo del flemón gangrenoso del piso de la boca, pero en la mayoría de los casos se presenta una alteración bastante compleja llamada pericoronitis, la podemos definir como la lesión inicial y de alarma que se origina en la época de erupción del tercer molar, su comienzo puede ser brusco o insidioso.

Cuando es brusco, se instala sin previo anuncio una zona de inflamación, en el capuchón que cubre el molar y nos da los signos característicos de la pericoronitis, que son:

a) Dolor: Que puede ser local (en el capuchón) ó irradiarse en la línea del nervio dentario inferior ó tomar distintas vías, generalmente aumenta con el roce de los alimentos.

b) Tumor: La encía que cubre al molar se encuentra edematizada por la presión que ejerce el diente antagonista.

c) Rubor: La encía cambia de color rojiza a rojo violácea y cubierta de restos alimenticios, en ocasiones hasta de coágulos de sangre.

d) Calor: Provocada por la vasodilatación que se efectúa en todo proceso infeccioso.

El comienzo insidioso: Está caracterizado por la aparición de dolores, generalmente leves presentando inflamaciones que duran dos o tres días, trismus muy poco acentuado, en el capuchón puede haber presencia de pus y sangre.

Otros de los transtornos que nos provocan los dientes retenidos los podemos clasificar de la siguiente forma:

1) Nerviosos: La presión que ejerce el diente en los nervios de los dientes vecinos, o sobre troncos mayores, puede originar neuralgias (neuralgia del trigémino), de intensidad y duración variables.

2) Degenerativos: Como el desarrollo de quístes dentígeros, que tienen su comienzo indudable en la hipergénesis del saco folicular a expensas del cual se forman.

3) Oseos: Se presentan como complicación de una pericoronitis, son sumamente raros, pero muy posibles que se presenten y se conviertan en osteítis, osteoflemones y osteomielitis.

4) Linfáticos ó Ganglionares: Como repercusión de una pericoronitis, ya que todas las infecciones del saco periconario se acompañan de su cortejo ganglionar, dando por consecuencia, una adenitis que evoluciona de acuerdo con la marcha del proceso pericoronario.

IV.CLASIFICACION

Todo diente retenido, se puede presentar en distintas posiciones, debido a su trabajo eruptivo, los dientes superiores pueden erupcionar por palatino o vestibular, con lo que respecta a los dientes inferiores, estos pueden erupcionar por lingual o bucal respectivamente, o en su defecto pueden presentar en ambos lados posiciones paranormales o ectópicas propiamente dicho.

Para su estudio, los dientes retenidos son susceptibles de una clasificación que es útil e indispensable, para tener un éxito quirúrgico. Veamos pues, las diferentes clasificaciones de los dientes retenidos.

Empezaremos por mencionar la clasificación de los caninos superiores; ésta puede presentarse de dos maneras, de acuerdo con la ubicación del diente en el tejido óseo, cuando la pieza dentaria se encuentra por entero cubierta de hueso, se le denomina retención intrósea, y cuando parte de la corona emerge del tejido óseo, pero esta cubierta por fibromucosa se le conoce con el nombre de retención subgingival.

También pueden ser clasificados de acuerdo con:

1) El número de dientes retenidos, que puede ser uni-o-bilateral cuando se presenta ambos caninos retenidos
2) La posición que estos presentan en el maxilar:
   a) Caninos situados en el lado palatino
   b) Situados en el lado vestibular
3) La presencia ó ausencia de dientes en la arcada:
   a) En maxilares dentados
   b) En maxilares desdentados

De acuerdo con los puntos mencionados, podemos ordenar una clasificación que corresponda a todos los casos de estas retenciones:

Clase I: Maxilar dentado; diente ubicado del lado palatino, -- retención unilateral:

a) Cerca de la arcada dentaria

b) Lejos de la arcada dentaria

Figura 1 d) y e) respectivamente

Clase II: Maxilar dentado; dientes ubicados del lado palatino, retención bilateral. Figura 2

Clase III: Maxilar dentado; diente ubicado del lado vestibular, retención unilatral. Figura 1 c)

Clase IV: Maxilar dentado; dientes ubicados del lado vestibular, retención bilateral.

Clase V: Maxilar dentado; caninos vestibulopalatinos con la -- corona o raíz del lado vestibular, retención bilateral, conocidas también como posiciones transalveolares según Gietz. Figura 3

Clase VI; Maxilar desdentado; dientes ubicados del lado palatino:

a) Retención unilateral

b) Retención bilateral

Clase VII: Maxilar desdentado; dientes ubicados del lado vestibular:

a) Retención unilateral

b) Retención bilateral

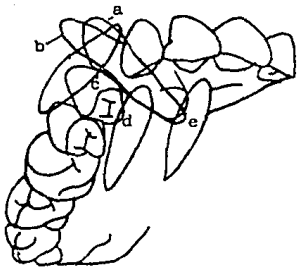

Figura 1.- Distintos tipos de retenciones que pueden presentar los caninos: a) Vestibulo Palatina b) Palatovestibular - c) Vestibular d) Palatina, cerca de la arcada y, e) Lejos de la arcada

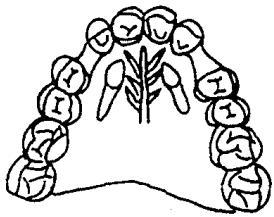

Figura 2.- Retención bilateral de caninos, en un maxilar con - dientes.

Figura 3.- Retención palatovestibular y vestibulopalatina. Denominada también, retención mixta.

Los caninos inferiores retenidos, existen en mucho menor número que los superiores, en nuestra práctica encontramos un porcentaje reducido y la proporción es de 99 a 1 aproximadamente. Estos al_ igual que los superiores se clasifican de la siguiente forma:

Clase I; Maxilar dentado, retención unilateral; diente ubicado_ del lado lingual:

a) Posición vertical
b) Posición horizontal
Figura 4 a) y c)

Clase II: Maxilar dentado, retención unilateral, diente ubicado del lado bucal:

a) Posición vertical
b) Posición horizontal
Figura 4 b) y d)

Clase III: Maxilar dentado, retención bilateral:

a) Dientes ubicados en el lado lingual
a')Posición horizontal
a")Posición vertical
b) Dientes ubicados del lado bucal
b')Posición horizontal
b")Posición vertical

Clase IV: Maxilar desdentado, retención unilateral:

a) Posición horizontal
b) Posición vertical

Clase V: Maxilar desdentado, retención bilateral:

a) Posición horizontal
b) Posición vertical

A

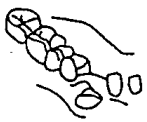

B

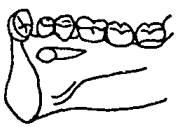

C

D

Figura 4.- Caninos retenidos en el maxilar inferior.

a) Canino lingualmente colocado en dirección vertical (ubicación extremadamente rara)

b) Canino colocado hacia el lado vestibular, que -- también se presenta en dirección vertical

c) Posición lingual (horizontal) y,

d) Posición vestibular (horizontal)

Las posiciones que puede presentar el tercer molar superior retenido, las podemos clasificar de la siguiente manera:

a) Posición vertical: El eje mayor del tercer molar, se encuentra paralelo al eje del segundo molar, el diente puede estar parcial o totalmente cubierto por hueso. Figura 5 a).

b) Posición mesioangular: El eje del tercer molar, está dirigido hacia adelante. En esta posición, la raíz del molar se encuentra vecina a la apófisis pterigoides, esta posición y el contacto de las cúspides mesiales del molar retenido impiden su normal erupción, son frecuente la caries en la cara distal de la raíz o corona del segundo molar. Figura 5 b).

c) Posición distoangular: El eje del tercer molar, está dirigido hacia la tuberosidad del maxilar, y la cara oclusal del mismo mira hacia la apófisis pterigoides, con la cual puede estar en contacto. Figura 5 c).

d) Posición horizontal: 1) El molar está dirigido hacia el carrillo, con la cual, la cara oclusal puede ponerse en contacto con el mismo, dando como resultado transtornos nerviosos (dolor). Figura 5 d).

2) La cara oclusal del molar suele también dirigirse hacia la bóveda palatina o presentarse horizontal hacia la misma, con su cara oclusal hacia mesial o distal, suele ser poco frecuente.

e) Posición ectópica: El tercer molar puede ocupar diversas posiciones, que no entran en la clasificación dada.



A.- Vertical



B.- Mesio-angular

C.- Disto-angular

D.- Horizontal



E.- Ectopica

Figura 5.- Variaciones en el eje mayor del tercer molar superior retenido:

a) Retención vertical
b) Retención mesioangular
c) Retención distoangular
d) Retención horizontal (corona hacia el lado bucal
e) Retención ectópica (distintas posicones)

CLASIFICACION

El tercer molar inferior retenido, se presenta en la mandíbula con disitintas posiciones y diferentes desviaciones, puede estar - con su cara mesial libre o cubierta por hueso y mencionaré la clasificación siguiente : (Winter).

Figura 6.- Posición vertical: a) Con desviación hacia bucal

b) Con desviación hacia lingual

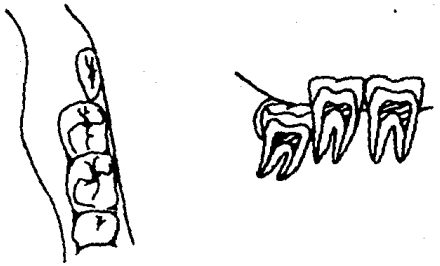

c) Con desviación bucolingual

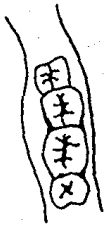

Figura 7.- Posición Mesioangular a) Con desviación hacia bucal

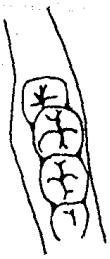

b) Con desviación hacia lingual



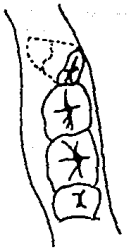

c) Desviación buco lingual



Figura 8.- Posición Horizontal: a) Con desviación hacia bucal

b) Con desviación hacia lingual



c) Desviación bucolingual

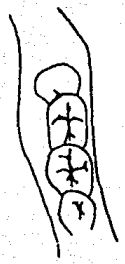

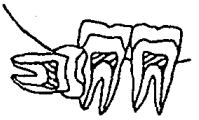

Figura 9.- Posición disto angular: a) Desviación hacia bucal

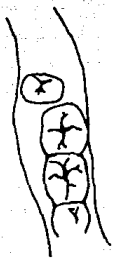

b) Desviación hacia lingual

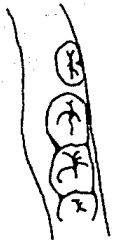

Posición linguo angular: Son bastante frecuentes en la práctica diaria, estos molares retenidos presentan su eje mayor horizontal pero dirigido de afuera adentro, de modo que la cara oclusal que es vertical está dirigida hacia el lado lingual.

Figura 10.

Posición buco angular: Su eje mayor del tercer molar se encuentra dirigido de adentro afuera, permitiendo que la cara oclusal esté dirigida hacia la cara vestibular del maxilar inferior.

Figura 11.



Posición Ectópica: El tercer molar inferior se puede presentar en posiciones que no encuadran en la clasificación que antecede, se consideran fuera o apartados de los tipos normales de retención y por eso, se les denomina para normales. En el caso de la figura, la cara oclusal está dirigida hacia la zona basal del maxilar y sus raíces hacia la apófisis coronoides o hacia el cóndilo. - Otros molares, pueden encontrarse en cualquier sitio del maxilar cerca del cóndilo, de la apófisis coronoides o en las vecindades del ángulo de la mandíbula.

Figura 12.

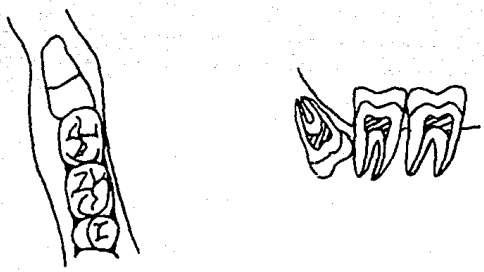

Una de las mejores y mas completas de las clasificaciones - es la sugerida por Pell y Gregory; y es la siguiente:

A. Relación del diente con la rama ascendente de la mandíbu la y el segundo molar.

Clase I : existe suficiente espacio entre la rama y el lado - distal del segundo molar, para la acomodación del diámetro me siodistal de la corona del tercer molar.

Clase II : el espacio que existe entre la rama y el extremo distal del segundo molar es menor que el diámetro mesiodistal de la corona del tercer molar.

Clase III : Todo o casi todo el tercer molar está localizado en la rama ascendente.

B. Profundidad relativa del tercer molar en el hueso:

Posición A: la porción más alta del diente está al nivel de la línea oclusal o por sobre de ella.

Posición B: la porción más alta del diente está por debajo del plano oclusal, pero no encima de la línea cervical del se gundo molar.

Posición C: la porción más alta del diente está por debajo de la línea cervical del segundo molar.

C. La posición del eje longitudinal del tercer molar infe - rior retenido en relación con el eje longitudinal del segundo molar. *(1).

1. Vertical
2. Horizontal
3. Invertido
4. Mesioangular
5. Distoangular
6. Vestibuloangular
7. Linguoangular

Pueden presentarse en:

a) Desviación vestibular

b) Desviación lingual

c) Torsión

Fig.12 bis.

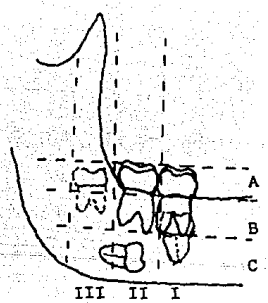

V. RELACIONES ANATOMICAS

Para emprender la extracción de cualquier diente retenido es obligación y responsabilidad del operante saber la conformacíon anatómica de la región en la cual se va a intervenir, por consiguiente describiremos la anatomía detallada del hueso, músculos y nervios, de las zonas a las cuales hago referencia en -- este trabajo.

Empezaré por describir al maxilar superior: Siguiendo la descripción de la anatomía característica encontramos que es un - hueso par, que se encuentra situado encima de la cavidad bucal debajo de la cavidad orbitaria y por fuera de las fosas nasa-- les y toma parte en la formación de las paredes de estas tres_ cavidades; cuando se articula con el del lado opuesto forma - en su totalidad al maxilar, es muy voluminoso; sin embargo, es ligero debido a la existencia del seno maxilar, que ocupa - los dos tercios superiores del espesor del hueso, se le puede_ reconocer una forma cuadrilátera y distinguir en el dos caras (interna y externa) y cuatro bordes.

Cara externa: Presenta en su borde inferior las eminencias_ que corresponden a las raíces de los dientes; destacando la eminencia determinada por el canino (eminencia canina), por _ detrás de esta se encuentra la fosa mirtiforme que en su parte inferior recibe la inserción del músculo del mismo nombre.

Por encima de las elevaciones determinadas por las raíces - de los dientes, la cara externa del maxilar superior sobresale hacia fuera, bajo la forma de una apófisis piramidal, -- triangular, truncada, presentando tres caras, tres bordes, --

una base y un vértice.

La cara superior u orbitaria es lisa, triangular y constituye la mayor parte del piso de la órbita, de la parte media del borde posterior parte el canal infraorbitario, que se dirige - hacia adelante, hacia bajo y hacia dentro, para continuarse - por el conducto infraorbitario, estos dan paso al nervio y los vasos infraorbitarios. De la pared inferior y a 5mm por término medio, por detrás del agujero infraorbitario se desprende - el conducto dentario anterior, este conducto se dirige hacia - bajo y da paso a los vasos y nervio dentario anterior destinados al canino y a los incisivos del mismo lado.

Cara anterior o geniana: Esta en relación con las partes -- blandas de la mejilla, presenta el agujero infraorbitario debajo del agujero infraorbitario se encuentra la fosa canina debe su nombre a la relación que presenta con el músculo canino.

Cara posterior o cigomática: Forma la pared anterior de la - fosa pterigo-maxilar, es convexa por dentro y concáva por fuera esta en relación con el hueso malar, la porción interna se llama tuberosidad del maxilar y en su parte media se encuentra los orificios de los conductos dentarios posteriores en los -- cuales se introducen los nervios y vasos dentarios posteriores.

La cara posterior de la tuberosidad está excavada, por arriba, cerca del borde superior, por un canal transversal cuya profundidad aumenta de adentro a fuera hasta la extremidad posterior del canal infraorbitario. Este canal corresponde al nervio -- maxilar superior.

El borde anterior de la apófisis piramidal separa la cara orbitaria de la cara anterior, y forma el tercio interno del reborde inferior de la órbita.

El borde posterior separa la cara superior de la cara posterior, y constituye el borde inferior de la hendidura esfeno maxilar. Su extremidad externa se eleva en forma de gancho formando la espina malar.

El borde inferior, cóncavo, grueso y obtuso, separa la cara anterior de la cara cigomática.

La base de apófisis piramidal ocupa en altura los tres cuartos superiores de la cara externa del maxilar superior.

El vértice es truncado, triangular y se articula con el hueso malar.

Cara interna: Esta cara está dividida en dos partes muy desiguales por una ancha apófisis horizontal, la apófis palatina Esta apófisis nace de la superficie interna del maxilar superior en la unión de su cuarto inferior con sus tres cuartos superiores. Debajo de la apófisis palatina la superficie interna pertenece a la pared bucal; encima, a la pared externa de las fosas nasales.

Apófisis palatina: Es una lámina ósea triangular, aplanada de arriba a bajo. Se articula en la línea media con la del lado opuesto y contribuye a formar el tabique que separa las fosas nasales de la cavidad bucal. Tiene dos caras y tres bordes.

La cara superior, lisa cóncava transversalmente, pertenece al suelo de las fosas nasales.

La cara inferior forma parte de la bóveda palatina. Es rugosa, perforada por numerosos agujeros vasculares y casi siempre excavada por un canal oblicuo hacia delante y hacia dentro por

el pasan la arteria y las venas palatinas superiores, así como el nervio palatino anterior.

El borde externo, curvilíneo, se une a la cara interna de _ hueso.

El borde posterior; transversal cortado en bisel a expensas de la cara superior, se articula con la porción horizontal del palatino.

El borde interno, mucho más grueso por delante que por detrás está estriado verticalmente por rugosidades que engranan con - las de la apósis palatina del lado opuesto. Sobresale hacia - arriba, bajo la forma de una arista, la arista nasal que corre a lo largo de este borde, por la cara superior de la apófisis. Cuando las dos apófisis palatinas están unidas, las dos aristas se articulan y forman la cresta nasal que sobresale en la línea media del suelo de las fosas nasales. En el tercio anterior de la apófisis, la cresta nasal se eleva y se convierte en la lamina alta llamada cresta incisiva.

La cresta incisiva se extiende hasta el borde anterior del - hueso, donde se proyecta hacia adelante bajo la forma de una - eminencia triangular, la espina nasal anterior. En la cara inferior, la articulación de las dos apófisis forman una sutura media (sutura intermaxilar). En la extremidad anterior de -- esta sutura se encuentra el agujero incisivo, da acceso al conducto palatino anterior o incisivo, es corto y se bifurca en - dos conductos laterales que desembocan en las fosas nasales, - a cada lado de la cresta incisiva. Estos dan paso a los ner-- vios y vasos naso-palatinos.

Porción bucal de la cara interna; situada debajo de la apófisis palatina, consiste en una superficie estrecha, rugosa, com

prendida entre la apófisis y el borde alveolar.

Porción nasal de la cara interna: Esta parte del maxilar - presenta un ancho orificio, irregularmente triangular de base_ superior, que da acceso al seno maxilar, en el ángulo inferior de este orificio se encuentra la fisura palatina.

Encima del orificio del seno, la cara interna esta excavada_ por una o dos depresiones, generalmente poco profundas, estas - completan las cavidades correspondientes del etmoides, trans-- formadas así en celdas etmoido-maxilares.

Delante del orificio del seno, desciende el canal lagrimal - los dos labios del canal son muy pronunciados, el labio ante-- rior es continuación del borde posterior de la apófisis ascen- dente del maxilar superior, de la extremidad inferior parte -- una cresta oblicua hacia delante y hacia abajo, (cresta turbi- nal inferior) que se articula con la parte anterior del corne- te inferior.

El labio posterior del canal lagrimal está constituído por - la parte más elevada del borde anterior del orificio del seno_ maxilar. A este nivel el borde anterior del seno se encorva - hacia dentro y hacia delante en una laminilla ósea delgada, - que recibe el nombre de corona lagrimal.

Los dos labios del canal lagrimal se articulan con los bor_ des del otro canal excavado en la cara externa del unguis. Así es como se forma la mayor parte del conducto lagrimal.

Detrás del orificio del seno, la superficie ósea está divi-- dida en dos zonas rugosas, una antero-superior y otra postero-

inferior, por un canal oblicuo hacia abajo y hacia adelante. El palatino se articula con estas dos zonas rugosas y cubre - el canal que queda así transformado en conducto palatino posterior.

Bordes: los bordes del maxilar superior se distinguen en -- superior, inferior, anterior y posterior.

Borde superior: delgado e irregular, se articula de adelante atrás con el unguis y con la lámina papirácea del etmoi-- des, enfrente del unguis presenta una escotadura cóncava ha-- cia dentro que se articula con el hamulus lacrimalis del un-- guis y forma con el borde externo del orificio de entrada del conducto lacrimonasal. En la extremidad anterior del borde - superior se eleva la apófisis ascendente del maxilar.

Apófisis ascendente del maxilar superior: Es una lámina -- ósea cuadrilátera aplanada transversalmente.

La cara externa está dividida por una cresta vertical lla-- mada cresta lagrimal anterior, en dos partes, una anterior y otra posterior, la parte anterior es lisa, la parte posterior está ocupada por un canal que contribuye a formar el canal - del saco lagrimal.

La cara interna forma parte de la pared externa de las fosas nasales, sobre esta cara se ven, por arriba y atrás, algunas rugosidades articulares entre las cuales está a veces excava- da una semicelda, que corresponden a la cara anterior de las masas laterales del etmoides. La cara interna de la apófisis presenta también hacia su parte media una cresta oblicua, lla mada cresta turbinal superior, que se articula con el cornete

medio. De los cuatro bordes de la rama ascendente, el anterior se articula con el hueso propio de la nariz; el posterior delgado se une al borde anterior del unguis y se continúa por debajo con el labio anterior del canal lagrimal de la cara interna del maxilar; el superior, estrecho, dentado, corresponde a la parte lateral de la escotadura nasal del frontal.

Borde inferior o alveolar; Cóncavo hacia dentro y hacia atrás forma con el del lado opuesto un arco de concavidad posterior. Está ocupado por unas cavidades llamadas alvéolos donde se implantan las raíces de los dientes.

Borde anterior; está escotado en su parte media, y ésta escatadura nasal limita con la del maxilar opuesto el orificio anterior de las fosas nasales.

Borde posterior; es casi vertical en sus dos extremidades se observa una superficie rugosa, llamada trigono palatino, se articula con la apófisis orbitaria del palatino. La superficie rugosa inferior corresponde a la apófisis piramidal de este hueso. Entre las dos superficies articulares, el borde posterior del maxilar contribuye a limitar por delante el transfondo de la fosa ptérigo-maxi-- lar. • (11).

Figura 13.

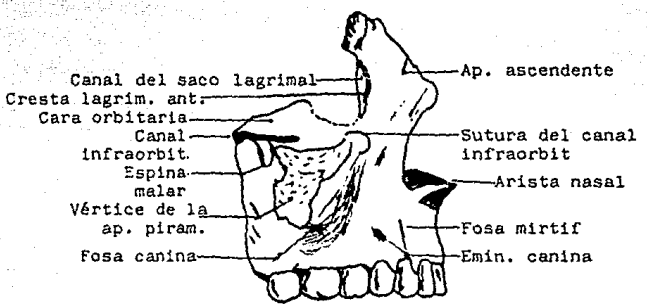

Mandíbula: Está situado en la parte inferior de la cara, - distinguimos en él tres porciones: una porción media, el cuerpo y dos laterales, las ramas ascendentes, que se elevan en las dos extremidades posteriores del cuerpo.

1.- Cuerpo: Está encorvado en forma de herradura, posee - dos caras (anterior y posterior) y dos bordes (superior o alveolar e inferior o libre).

Cara anterior: En la línea media presenta una cresta vertical (sínfisis mentoniana), que termina por abajo en el vértice de una eminencia triangular de base inferior (eminencia - mentoniana).

De esta eminencia nace a cada lado la llamada línea oblicua externa, que se dirige hacia atrás y hacia arriba y se continúa con el labio externo del borde anterior de la rama ascendente del maxilar inferior, encima de la línea oblicua externa se encuentra el agujero mentoniano y está situado entre - los dos premolares inferiores, da paso a los vasos y al nervio mentonianos.

Cara posterior: Sobre la parte media y cerca del borde inferior se observan cuatro pequeñas eminencias superpuestas, - dos a la derecha y dos a la izquierda (apófisis geni superiores e inferiores). Las apófisis genisuperiores, dan inserción a los músculos genio-glosos; las inferiores, a los músculos genio-hioideos.

De las apófisis geni nace a cada lado la línea oblicua interna o milohiodea, se dirige hacia arriba y hacia atrás y - termina en la rama ascendente del maxilar inferior, formando el labio interno de su borde anterior; da inserción al músculo milo-hioideo.

Debajo de ella hay un surco estrecho, (surco milohioideo), por el que pasan los vasos y el nervio del mismo nombre.

La línea oblicua interna divide la cara posterior del cuerpo del maxilar en dos partes, una superior, excavada por delante (fosa sublingual) está en relación con la glándula sublingual. La otra inferior, es más alta por detrás que por delante, está ocupada en su mayor parte por una depresión, la fosa submaxilar, en relación con la glándula submaxilar.

Bordes: el borde superior o alveolar del cuerpo del maxilar está excavado por unas cavidades, (alvéolos), ocupados por las raíces de los dientes.

El borde inferior es grueso, obtuso, liso. Presenta un poco por fuera de la línea media, una superficie ovalada, la fosa digástrica, en la cual se inserta el vientre anterior del digástrico.

2.- Ramas ascendentes: Son rectangulares, alargadas de arriba abajo y presentan dos caras, una externa y otra interna, y cuatro bordes.

Cara externa: En su parte inferior se ven unas crestas rugosas, oblicuas hacia abajo y hacia atrás, sobre las cuales se insertan las láminas tendinosas del masetero.

Cara interna: Existen en su parte inferior unas crestas rugosas, oblicuas hacia abajo y hacia atrás; están determinadas por la incersión del músculo pterigoideo interno. En la parte media de esta cara se encuentra el orificio de entrada del conducto dentario inferior, en el cual penetran los vasos y nervios dentarios inferiores.

El orificio del conducto dentario está limitado por delante por una elevación triangular truncada aguda, la espina de Spix o lingula mandibulae, en la cual se insertan el ligamento esfenomaxilar.

Bordes: El borde anterior está excavado por un canal que - se estrecha progresivamente de abajo arriba y cuyos dos labios externo e interno se continúan con las líneas oblicuas externa e interna del cuerpo del hueso.

El borde posterior, es grueso y obtuso y describe una curva en S muy alargada.

El borde inferior se continúa por delante con el borde inferior del cuerpo la mandíbula, por detrás reuniéndose con el borde posterior de la rama ascendente, forma el ángulo de la mandíbula. A menudo presenta en su parte anterior una depresión transversal debido al paso de la arteria facial.

El borde superior presenta dos eminencias, una posterior, - el Cóndilo y otra anterior, la apófisis coronoides, separadas una de la otra por una escotadura profunda, llamada escotadura sigmoidea.

El cóndilo es una eminencia de forma elíptica, cuyo eje mayor está dirigido de afuera adentro y un poco de adelante - atrás sobresale más de la cara interna, que de la cara externa de la rama ascendente de la mandíbula.

Se reconocen en él una cara superior, cuyas dos vertientes anterior y posterior se articulan con el temporal. La vertiente posterior se continúa por abajo con una superficie triangular, cuyo vértice inferior se confunde con la extremidad superior del borde posterior de la rama ascendente.

El cóndilo está unido a la rama ascendente por una porción estrechada, el cuello del cóndilo, excavado por dentro y por delante, por una fosita rugosa donde se inserta el músculo - pteriogoideo externo.

La apófisis coronoides es una lámina vertical, aplanada de afuera a dentro, triangular y unida por su base a la rama - ascendente. Da inserción al músculo temporal.

La escotadura sigmoidea, cóncava de arriba, pone en comunicación las regiones masetérica y cigomática. (11).

Figura 14.

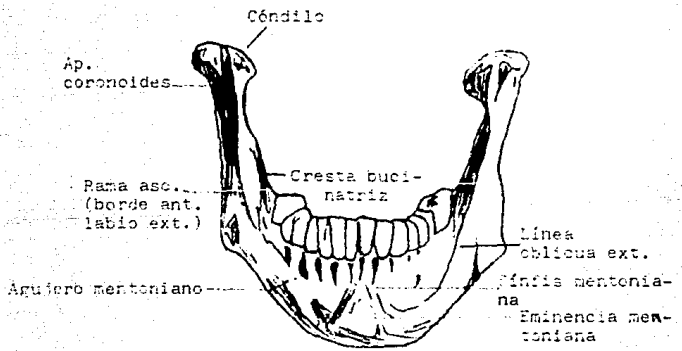

Músculos: Al grupo de músculos que mencionaremos en este trabajo será al de los masticadores, que en número de cinco a cada lado, son: El temporal, el masetero, el pterigoideo externo, el pterigoideo interno y el músculo digástrico de este último nos interesa su vientre anterior.

1.- Temporal; es ancho, plano radiado y ocupa la fosa temporal, desde donde sus haces convergen hacia la apófisis coronoides del maxilar inferior.

Nace, de toda la extensión de la fosa temporal, de la línea curva temporal y de la cresta esfeno temporal, o de los dos tercios superiores de la cara profunda de la aponeurosis temporal. Todas las inserciones, se hacen por implantación directa de las fibras carnosas, excepto en la cresta esfeno-temporal, donde el músculo se inserta por haces tendinosos cortos, unidos a los del pteriogoideo externo.

Desde estos orígenes, las fibras se dirigen convergiendo hacia la apófisis coronoides: las anteriores descienden casi verticalmente; las medias son oblicuas hacia abajo y hacia delante; las posteriores se deslizan casi horizontalmente en el canal del segmento basal de la apófisis cigomática y después se reflejan sobre la extremidad anterior de este canal y alcanzan el borde posterior de la apófisis coronoides por un trayecto oblicuo hacia delante y hacia abajo.

Las fibras carnosas terminan en las dos caras de una lámina tendinosa de inserción, que se extiende hasta muy arriba en el espesor del músculo. Las fibras que nacen de la fosa temporal se insertan en la cara profunda de esta lámina. Las fibras que proceden de la aponeurosis temporal se fijan en su cara superficial; pero estas últimas son poco numerosas y cubren solamente la parte superior de la aponeurosis de inser-

ción, esta se desprende de la masa carnosa y se extiende hacia abajo sobre la cara superficial del temporal. La aponeurosis tendinosa se estrecha y aumenta progresivamente de espesor, finalmente se transforma en un tendón terminal, muy-- grueso que va a insertarse en la apófisis coronoides. Por delante la inserción coronoides ocupa toda la longitud del borde anterior de la apófisis coronoides y se prolonga por dos haces tendinosos sobre los labios del canal de la rama ascendente, hasta la incersión del buccinador en el maxilar inferior. El músculo temporal está cubierto por una aponeurosis gruesa resistente, de color blanco, que a veces se confunde con el periostio.

La acción de este músculo es la de elevar a la mandíbula y por ser un músculo largo da fuerza y dirección al movimiento.

2.- Masetero es un músculo corto, grueso, rectangular, alargado de arriba abajo, extendido desde el arco cigomático a la rama ascendente del maxilar inferior. Distinguimos en él tres haces, superficial, medio y profundo.

a) El haz superficial nace por una lámina tendinosa gruesa, de los tres cuartos anteriores del borde inferior del arco-- cigomático. Esta incersión se extiende a la parte más próxima de la pirámide del maxilar superior, por delante del ángulo inferior del hueso malar.

Los haces carnosos se desprenden de la cara profunda de la aponeurosis tendinosa, se dirigen oblicuamente hacia abajo y hacia atrás y terminan en el ángulo, el borde inferior y la parte inferior de la cara externa de la rama ascendente. Unos se implantan directamente en el maxilar; otros se insertan --

por medio de láminas tendinosas, en las crestas oblicuas de la cara externa del ángulo de la mandíbula.

b) El haz medio; cubierto en gran parte por el precedente, sobresale de él por detrás, se inserta por las fibras carnosas y fibras tendinosas cortas, en toda la extensión del borde inferior del arco cigomático, las fibras musculares descienden verticalmente, lo que las distingue del haz superficial, y terminan a la vez por láminas tendinosas delgadas y por implantación de las fibras carnosas, en la cara externa de la rama ascendente del maxilar, por encima del haz superficial.

Estos dos haces, superficial y medio, están separados por un intersticio celuloso, salvo en la proximidad de su inserción superior y a lo largo del borde anterior del músculo, donde los dos haces están confundidos.

c) El haz profundo, más delgado que los precedentes que le cubre, nace por fibras carnosas de la cara interna del arco cigomático y de la parte contigua de la cara profunda de la aponeurosis temporal. Los haces musculares se dirigen oblicuamente hacia abajo y hacia dentro y terminan por fasículos tendinosos cortos y delgados, en la cara externa de la apófisis coronoides, por encima de la inserción del haz medio del masetero e inmediatamente por debajo del tendón temporal.

EL haz profundo del masetero, está separado del músculo temporal por una masa adiposa gruesa (bola grasosa de Bichat) que forma cuerpo con el haz medio del masetero.

El borde posterior del haz produndo está separado parcialmente del haz medio por un intersticio estrecho, en el cual se introduce una rama del nervio masetérico que lo inerva.

Aponeurosis Masetérica: El masetero está cubierto por una aponeurosis delgada, resistente, se inserta por arriba en el arco cigomático; por abajo en el borde inferior del maxilar por detrás, en el borde posterior de este hueso; por delante en el borde anterior de la apófisis coronoides y de la rama ascendente. La aponeurosis masetérica se dobla para envainar la prolongación anterior de la parótida y el conducto de Stenon.

3.- Pterigoideo Externo: Es un músculo corto, grueso, aplanado transversalmente, y está situado en la región ptérigomaxilar. Se extiende de la apófisis pterigoides al cuello del cóndilo del maxilar inferior.

Se inserta por delante por dos haces; uno superior o esfenoiddal y otro inferior o pterigoideo.

a) EL haz esfenoidal; nace de la parte horizontal de la cara externa del ala mayor del esfenoides, comprendida entre el ala externa de la apófisis pterigoides y la cresta esfenotemporal, y de la parte superior de la cara externa del ala externa de la apfisis pterigoides.

b) EL haz pterigoideo se inserta: en los dos tercios inferiores de la cara externa del ala externa de la apófisis pterigoides; en la cara externa de la apófisis primidal del palatino comprendida entre el ala externa de la apófisis pterigoides y la tuberosidad del maxilar superior; en la parte adya--

cente de esta tuberosidad.

Estas inserciones se hacen por fibras carnosas y tendinosas cortas, se distinguen un manojo tendinoso bastante fuerte que se inserta en la parte anterior de la cresta efenotemporal.

Los dos haces del pteriogoideo externo se dirigen convergiendo hacia atrás y hacia afuera, hacia la articulación temporomaxilar; el haz esfenoidal es casi horizontal; el pterigoideo es oblicuo hacia arriba, hacia atrás y hacia afuera, están separados por un intersticio celuloso, por el cual pasa la arteria maxilar interna.

4.- Pterigoideo Interno: Músculo grueso, cuadrilátero, situado por dentro del pteriogideo externo, está extendido oblicuamente desde la fosa pterigoidea a la cara interna del ángulo de la mandíbula.

El pteriogoideo interno se inserta en toda la superficie de la fosa pterigoidea, nace pues, de la cara interna del ala pterigoidea externa, de la parte anterior de ala interna, del fondo de la fosa pterigoidea y de la cara posterior de la apófisis piramidal, estos orígenes se hacen por implantación directa de las fibras carnosas y por láminas tendinosas.

El cuerpo carnoso, oblicuo hacia abajo, hacia atrás y hacia afuera, termina en la cara interna del ángulo de la mandíbula y de la rama ascendente, las inserciones maxilares de este músculo se hacen por fibras carnosas y por láminas tendinosas análogas a las del haz superficial del músculo maseterc.

Aponeurois de los músculos pterigoideos: cada uno de los pterigoideos está rodeado por una delgada membrana, y están separados uno del otro por una lámina fibrosa conocida con el nombre de aponeurosis interpterigoidea. Es cuadrilátera, su borde superior se inserta en los dos labios de la [illegible] ser, en la prolongación del peñasco, interpuesta entre las cisuras petro-timpánica y petro-escamosa, en la espina del esfenoides y en el reborde interno del agujero oval, su borde inferior se fija en el maxilar, inmediatamente por encima de las inserciones del músculo pterigoideo interno, su borde posterior, limita con el cuello del cóndilo.

5.- Digástrico: Es un músculo alargado, formado por dos vientres carnosos, uno anterior y otro posterior, unidos por un tendón intermedio. Esta situado en la parte superior y lateral del cuello y se extiende, encorvándose por encima del hueso hioides, desde la apófisis mastoides hasta la proximidad de la sínfisis mentoniana.

Nace por dentro de la apófisis mastoides, en la ranura del digástrico, esta inserción se hace en parte por fibras carnosas y por fibras tendinosas que se prolongan sobre el borde anterior del cuerpo carnoso.

Este aplanado de fuera adentro, forma el vientre posterior del digástrico. Desciende oblicuamente hacia abajo hacia delante y hacia dentro, se estrecha progresivamente y termina un poco por encima del hueso hioides, en un tendón delgado, el tendón intermedio este tendón atraviesa casi cilíndricamente el músculo estilo-hioideo, después se introduce delante de este músculo. El tendón intermedio se dobla al mismo tiempo hacia delante y hacia arriba y se continúa con el vientre anterior.

Este último menos voluminoso que el precedente, aplanado de arriba abajo, se dirige hacia delante, hacia arriba y hacia - dentro pasando sobre el milohioideo y se inserta por fibras - carnosas y fibras tendinosas en la fosita digástrica del borde inferior de la mandíbula.

Inserciones hioideas: La reflexión del digástrico es debida a que esta unido al hueso hioides, las fibras inferiores del vientre posterior, en lugar de continuarse con el tendón intermedio, desciende siguiendo la dirección del vientre posterior y divirgiendo, se fijan unas al hueso hioides, mientras que las otras se unen a la línea media a las del lado opuesto y se confunden por encima del hueso hioides, con la aponeurosis cervi - cal superficial a la cual refuerzan. Además el vientre anterior recibe algunas veces del hueso hioides algunos haces tendinosos independientes del tendón intermedio. las fibras tendinosas del digástrico insertadas en el hueso hioides son los elementos que fijan al músculo a este hueso y determinan su reflexión.

Al músculo digástrico se le atribuyen movimientos de descenso de la mandíbula en el acto de la deglución.*(11).

Nervio Trigémino: Emerge de la parte lateral de la protuberancia por dos raíces una motriz y otra sensitiva. Este nervio es pues, mixto; por una parte da sensibilidad a los músculos masticadores y por otra inerva a la cara, a la órbita, a las fosas nasales y a la cavidad bucal. Se le distinguen dos orígenes uno real y otro aparente.

Orígen real: Orígen sensitivo: Las fibras sensitivas nace del ganglio de gasser, que es una masa nerviosa semilunar, aplanada de arriba abajo, situada en la parte anterior de la cara ánterosuperior del peñasco. Se estudian en él dos caras dos bordes y dos extremidades. La cara superior se adhiere bastante fuerte a la hoja de la duramadre que la cubre. La cara inferior está cruzada por la raíz motora del trigémino y corresponde a la fosita del ganglio de gasser, excavada en la cara ántero-superior del peñasco. El borde póstero-interno, está en continuidad con la raíz sensitiva del trigémino. El borde ántero-externo da orígen a las tres ramas del trigémino que son la oftálmica, el maxilar superior y el maxilar inferior. La extremidad anterior se relaciona con el seno cavernoso. La exrremidad posterior corresponde al nivel del borde posterior del orígen del nervio maxilar inferior.

Orígen Motor: Las fibras motrices nacen de las células de dos núcleos, uno principal situado en la sustancia reticularis de la protuberancia; otro accesorio, situado por encima del precedente en el mesencéfalo.

Orígen aparente: Las dos raíces emergen de la protuberancia en el límite entre su cara inferior y los pedúnculos cerebelosos medios. La raíz motora, mucho más pequeña que la raíz sensitiva sale del neuroeje por dentro y por encima de esta última.

Ramas: El trigémino se compone de tres ramas principalmente que son: La oftálmica, el maxilar superior y el maxilar inferior.

A) Nervio Oftálmico: Solamente sensitivo, nace de la parte ántero-interna del ganglio de gasser. Se dirige hacia delante y un poco hacia arriba, hasta la extremidad anterior del seno. Está situado primero por debajo del patético y del motor ocular común. El oftálmico da; Ramos anastomóticos al plexo pericarotídeo, al patético y al motor ocular común. También da ramas colaterales meníngeos. Uno de ellos, llamado nervio recurrente de Arnold. En la extremidad anterior del seno cavernoso se divide en tres ramas terminales: Una interna o nervio nasal, otra media o nervio frontal, la tercera externa recibe el nombre de nervio lagrimal.

1.- Nervio Nasal: Penetra en la órbita pasando por el anillo de Zinn, cruza el nervio óptico y acompaña a la arteria oftálmica, hasta el conducto etmoidal anterior, donde se divide en dos ramas terminales, nasal interno y nasal externo. El nasal intero acompaña a la arteria etmoidal anterior y recorre con ella el conducto etmoidal, por este orificio penetra a las fosas nasales y se divide en dos ramitos uno interno y otro externo, el ramo interno se ramifica por la parte anterior del tabique, el ramo externo o nervio naso-lobular, desciende por el canal de la cara posterior del hueso propio de la nariz y termina en la piel del lóbulo de la nariz.

Nasal externo: Esta rama sigue a la arteria oftálmica, se divide en filetes ascendentes para la piel del espacio interciliar y filetes descentes destinados a las vías lagrimales y a los tegumentos de la raíz de la nariz.

2.- Nervio Frontal: Penetra por la parte interna ancha, de la hendidura esfenoidal, por fuera del anillo de Zinn y del patético, por dentro del lagrimal y se divide por detrás del reborde superior de la órbita en dos ramos, el frontal externo y el frontal interno.

Frontal externo o nervio supraorbitario sale de la órbita por la escotadura supraorbitaria. El frontal interno cruza el reborde orbitario por dentro del prescedente, estos dos ramos se distribuyen para los tegumentos de la frente, del párpado superior y de la raíz de la nariz.

3.- Nervio Lagrimal: Atraviesa la hendidura esfenoidal inmediatamente por fuera del prescedente. Se ramifica en la glándula lagrimal y en la parte externa del párpado superior, se anastomosa por detrás del patético de esta última anastomosis nacen ramos lagrimales y el nervio témporo-malar.

B) Nervio Maxilar Superior: Lo mismo que el oftálmico es solamente sensitivo, se desprende del borde ántero externo del ganglio de Gasser, por fuera del oftálmico. Desde su origen, el nervio maxilar superior se dirige hacia delante, atraviesa el agujero redondo mayor y penetra en el trasfondo de la fosa ptérigo-maxilar. Cambia de dirección se introduce en el canal infraorbitario, y después en el conducto infraorbitario para desembocar en la fosa canina por el agujero infraorbitario.

Se relaciona con la duramadre y con la pared inferior del seno cavernoso, con el trasfondo de la fosa ptérigo-maxilar, pasando por encima de la arteria maxilar interna y por fuera del ganglio esfeno-palatino. En el canal y el conducto infraorbitario toma el nombre de nervio infraorbitario y va acompañado por la arteria del mismo nombre.

Sus ramas colaterales son seis:

1.- Ramo Meníngeo Medio: Se desprende del maxilar superior antes de su salida del cráneo y se distribuye en la duramadre próxima.

2° Ramo Orbitario: Nace inmediatamente por delante del agujero redondo mayor, atraviesa la hendidura esfeno-maxilar y se anastomosa con un ramo del nervio lagrimal. De esta anastomosis parten filetes lagrimales para la glándula lagrimal y el nervio témporo-malar; este último penetra en el conducto del mismo nombre y da un ramito malar para los tegumentos del pómulo y un ramito témporal que se distribuye por la piel de la región temporal.

3° Nervio Esfeno-Palatino: Se desprende del maxilar superior en el trasfondo del la fosa ptérigo-maxilar, pasa por delante del ganglio esfeno-palatino y se divide por debajo de este en numerosas ramas terminales que son: Los ramos orbitarios, se desprenden del nervio esfeno-palatino, son muy delgados, penetrán en la órbita y alcanzan, a través de las suturas de la pared interna de la misma la mucosa de seno esfenoidal y de las células etmoidales posteriores. Los nervios nasales superiores, en número de tres o cuatro penetran en las fosas nasales por el agujero esfeno-palatino y se ramifican en la mucosa de los cornetes superior y medio.

El nervio naso-palatino, se introduce también en las fosas nasales por el agujero esfeno-palatino y alcanza con la arteria naso-palatina, la mucosa de la bóveda, el tabique de las fosas nasales, y penetra en el conducto palatino anterior el cual atraviesa para terminar en la mucosa de la parte anterior de la bóveda palatina.

El nervio ptérigo-palatino o faríngeo se dirige hacia atrás por el conducto ptérigo-palatino y termina en la mucosa rino- faríngea.

El nervio palatino anterior desciende por el conducto palatino posterior, da en su camino un ramo para el cornete inferior y se ramifica en la mucosa del velo del paladar. Los nervios palatino medio y palatino posterior descienden por detrás del precedente, por los conductos palatinos accesorios, y se distribuyen por la mucosa del velo del paladar.

4° Ramos Dentarios Posteriores: En número de dos o tres se separan del nervio maxilar un poco antes de la entrada en la cavidad orbitaria, descienden por la tuberosidad del maxilar, se introducen por los conductos dentarios posteriores y forman, anastomosándose por encima de las raíces de los molares y premolares un plexo dentario, que proporciona los ramos a las raíces de todos los molares superiores, al hueso maxilar y a la mucosa del seno maxilar.

5° Nervio Dentario Medio; Nace del nervio infraorbitario en el canal infraorbitario, desde allí desciende por la pared ántero-externa del seno hasta la parte media del plexo dentario.

6° Ramo Dentario Anterior: Nace del maxilar superior en el conducto infraorbitario, se introduce en el conducto dentario anterior y se distribuye por las raíces de los incisivos y del canino correspondiente, así como a la mucosa de la parte anterior del meato inferior.

Ramas Terminales: El nervio infraorbitario se divide desde su salida del conducto infraorbitario en numerosas ramas terminales. Se dividen estas en ascendentes o parpebrales, que van al párpado inferior, descendentes o labiales, estas se ramifican en los tegumentos y en la mucosa de la mejilla. Las nasales terminan en los tegumentos de la nariz.

C.- Nervio Maxilar Inferior: Es sensitivo-motor, resulta de la unión de dos raíces, una raíz gruesa sensitiva, que nace del borde ántero-externo del ganglio de gasser, por detrás del maxilar superior, una raíz motora delgada, situada debajo del precedente, que es la raíz motora del trigémino.

Las raíces sensitiva y motora se dirigen hacia abajo y hacia - fuera, en un desdoblamiento de la duramadre, y se introducen en- el agujero oval, donde el nervio maxilar inferior esta en rela-- ción con la arteria meníngea media menor. El nervio maxilar in-- ferior está situado en la región ptérigo-maxilar y se divide en- dos troncos terminales.

A.- Ramas Del Tronco Terminal Anterior: Este da tres ramas. -

1° Nervio Témporo Bucal: Se encuentra entre los dos haces del- músculo pterigoideo externo, a los cuales da algunos ramos y se- divide, cuando ha llegado a la superficie externa del músculo, en dos ramos, uno ascendente o nervio temporal profundo anterior, es motor, se distribuye para la parte anterior del músculo tempo ral. El ramo descendente o nervio bucal es sensitivo, desciende por detrás de la tuberosidad del maxilar, alcanza la cara exter - na del músculo buccinador, donde se divide en dos ramos superfi - ciales y profundos para la piel y la mucosa de las mejillas. uno de los ramos superficiales del nervio bucal se anastomosa con un ramito del nervio facial.

2° Nervio Temporal Profundo Medio: Se dirige hacia fuera entre el ptérigoideo externo y el ala mayor del esfenoides, se dirige - hacia arriba sobre la cresta esfeno-temporal, y termina en la par te media del músculo temporal.

3° Nervio Témporo-Masetérico: Se dirige hacia fuera entre el pte rigoideo externo y el techo de la fosa ptérigo-maxilar al llegar a este nivel de la cresta esfeno-temporal se divide en dos ramas. La rama mastérica atraviesa la escotadura sigmoidea y termina en el masetero. La rama temporal o nervio temporal profundo posterior se dobla hacia arriba y se distribuye por la parte posterior del músculo temporal.

B.- Ramas Del Tronco Terminal Posterior: Se divide en cuatro ramas.

1º Tronco Común De Los Nervios Del Pterigoideo Interno, del peristafilino externo y del músculo del martillo: Este tronco muy corto, cruza el borde anterior del ganglio ótico, al cual está unido y se divide en tres ramas; una el nervio pterigoideo interno, se dirige hacia abajo y penetra en este músculo, las otras dos, los nervios del peristafilino externo y del músculo del martillo, atraviesan la zona cribosa, para alcanzar los músculos a los cuales están destinados.

2º Nervio Auriculo-Temporal: Se divide en dos ramas que rodean a la arteria meníngea media, atraviesa el ojal retrocondíleo, por encima de la arteria maxilar interna, y penetra en la región parotídea, durante su trayecto da algunos ramos a los vasos meníngeos medios y temporales superficiales, a la articulación témporo-mandibular, a la parótida, al conducto auditivo externo y al pabellón de la oreja. Se anastomosa por dos ramitos, con el ganglio ótico, con el nervio dentario inferior y, en la parotida con la rama del témporo-facial del nervio facial.

3º Nervio Dentario Inferior: Es la rama más voluminosa del nervio maxilar inferior. Se dirige hacia abajo entre la aponeurosis interpterigoidea y el músculo pterigoideo interno, que están por dentro de él y el músculo pterigoideo externo y la rama del maxilar inferior, que están por fuera. Acompañado por la arteria dentaria inferior, penetra en el conducto dentario y se divide en dos ramas terminales: el nervio mentoniano atraviesa el agujero mentoniano y se resuelve en numerosos ramos, destinados a la mucosa del labio inferior, así como a la piel del labio inferior y del mentón, el nervio incisivo continua el trayecto intraóseo del dentario y da ramos al canino, a los incisivos y a la encía.

4º Nervio Lingual: Desciende por delante del nervio dentario, está comprendido entre la aponeurosis interpterigoidea y el pterigoideo interno, que están por dentro, y el pterigoideo externo y la rama ascendente del maxilar por fuera. En esta región es donde recibe la cuerda del tímpano, rama del nervio facial.

Cuando el lingual se desprende del borde anterior del músculo pterigoideo interno, se dobla hacia delante y camina primero por encima de la mucosa del surco gíngivo-lingual, por encima del borde superior de la glándila submaxilar y del ganglio submaxilar, desciende por la cara interna de la glándula y contornea el conducto de Wharton, pasando por debajo de él se sitúa por dentro de la glándula sublingual; se divide en numerosas ramas que inervan toda la mucosa de la lengua por delante de la V lingual. Uno de los ramos del lingual desciende sobre el hiogloso y se anastomosa con el nervio hipogloso mayor.

El nervio lingual da, en su trayecto, algunos ramos destinados a la mucosa del pilar anterior del velo del paladar y de las amígdalas, otros ramos van a la glándula submaxilar y sublingual ppor intermedio de los ganglios simpáticos (submaxilar y sublingual), que están situados en el trayecto de los ramos nerviosos destinados a las glándulas correspondientes."(11).

VI.ESTUDIO RADIOGRAFICO.

El estudio radiográfico, es un estudio de gabinete, que nos ayuda a diagnosticar alteraciones patológicas, que se encuentren en nuestra área de trabajo y que nos pueda provocar alguna complicación en el momento de la operación. También nos permite el planeamiento inteligente de la intervención, antes de emprenderla, dando como resultado, menor traumatismo de los tejidos adyacentes, disminución del tiempo operatorio, menor probabilidad de infección postoperatoria,mejor cicatrización y poco dolor postoperatorio.

En el presente capítulo dare a conocer la disposición radiográfica de las estructuras óseas normales de los huesos maxilares, descartando procesos patológicos.

Para poder llevar a cabo los lineamientos mencionados es de vital importancia basarnos en dos aspectos clínicos que son: - 1) la obtención de radiografías intraorales o extraorales (ortopantomografía), para observar las zonas óseas que están relacionadas con los dientes retenidos, y 2)la interpretación radiológica, donde se debe tener conocimiento de lo que es normal, considerando que hay muchas variaciones estructurales que están -- dentro de los límites de la normalidad, y que es necesario familiarizarse con ellas para poder identificarlas e interpretarlas correctamente.

Las radiografías intraorales, son de ayuda incalculable para el cirujano bucal, ya que le ofrece una buena vista de las raíces de los dientes que se encuentran retenidos, esto es de mucha importancia, ya que las raíces de estos dientes varían mucho, tanto en número, tamaño y forma.

Algunas pueden extenderse hasta conductos importantes, existiendo el peligro de provocar alguna lesión de los nervios, lo que originaría una parestesia reversible o irreversible, en las zonas donde fue el trauma.

Para la obtención de estas radiografías intraorales (periapicales). Utilizamos dos técnicas llamadas: 1)Técnica del paralelismo (cono largo) y 2)Técnica de la biséctriz del ángulo (cono corto), el objetivo de estas dos técnicas es obtener una "verdadera" orientación radiográfica de los dientes retenidos con las estructuras que los rodean, la diferencia estriba en la colocación de la película radiografica, la angulación que se le da a la salida del rayo, y en el tipo de cono que se utiliza. Sin embargo las radiografías obtenidas aún con estas dos técnicas, tienen un cierto grado de distorción de la imagen (imagenes superpuestas). *(12).

Esto nos impide ver con claridad las zonas que realmente nos interesan, para evitarlo podemos hacer uso de una técnica auxiliar que consiste en modificar la angulación horizontal del cabezal, que va de 15° a 30° ya sea hacia mesial o hacia distal, a esta técnica se le conoce como técnica mesioradial (mesioangular) o técnica disteradial (distoangular), dependiendo hacia donde dirigamos el rayo para la obtención de la radiografía.

Para el estudio del maxilar superior e inferior en radiografías intraorales, es necesario dividirlos en regiones.

Maxilar superior: 1)Zona retromolar: Se observa la posición en que se encuentra este diente (mesio angular, disto angular) etc.., podemos ver la tuberosidad del maxilar.

En relación con esta aparecen otras estructuras que es necesario identificar, a)Hueso esponjoso, b)la línea de la cortical ósea c)el piso del seno maxilar, d) el gancho del ala interna de la apófisis pterigoides, también podemos ver a la apófisis coronoides, que en la imagen se observa sobre la tuberosidad y se origina porque el paciente al abrir la boca la apófisis coronoides se desliza hacia abajo. *(9).

2)Zona canina: Aparte de observar la posición en que se encuentra este diente, nos muestra la relación que guarda con el primer premolar y el incisivo lateral, puede presentarse alejado del seno maxilar o en la proximidad de él o en el piso de las fosas nasales aunque estas posiciones se observan mejor con una radiografía oclusal. Sobre los ápices de los premolares, canino e incisivo lateral puede observarse una línea horizontal, perfectamente nítida, y por encima de ella, la fosa nasal, por debajo el hueso esponjoso del maxilar, esta línea es la representación radiográfica del piso de las fosas nasales y de la bóveda palatina. *(9).

Mandíbula: 1)Zona retromolar: Es menester individualizar los distintos elementos anatómicos a nivel del tercer molar estos elementos son: el borde anterior de la mandíbula, la línea oblicua externa, la línea milohioidea y el hueso pericoronario, que según Ries Centeno lo denomina hueso bucal, distal, lingual y oclusal, estos pueden cubrir total o percialmente al tercer molar inferior retenido. Tales elementos no son siempre diferenciables, por que se superponen entre sí, y están a veces cubiertos por la imagen dentaria.

2)Zona canina: Podemos observar la posición en que se encuentra este diente y la relación que guarda con el primer premolar y el incisivo lateral,observamos el trabeculado óseo, algunas veces podemos ver a los tubérculos genianos.

Además de estas estructuras no podemos observar algún otro punto anatómico importante en esta región. Algunas veces la extensión posterior del proceso mentoniano, permitirá ver el forámen mentoniano, que es el orificio anterior del canal mandibular, normalmente descansa en posición inferior a los ápices de los premolares y puede ser observado, según la colocación de la película para su exposición. *(8).

En el momento de la extracción de un diente retenido, el Cirujano puede requerir radiografías adicionales que muestren con mayor exactitud su ubicación precisa, ya que a menudo la técnica quirúrgica adecuada depende de la información obtenida. La ubicación de un diente retenido ya sea inferior o superior se demuestra de modo más sencillo con tomar una radiografía oclusal.

Las dos imágenes oclusales más comunes son: La anterior, empleada para examinar la región de canino a canino y la imágen de corte transversal que incluye a la arcada completa. *(8).

El tipo de imágen que se utilice en el momento de la operación dependerá de la necesidad y del criterio del Cirujano bucal. Cuando realmente las técnicas intraorales antes mencionadas no satisfagan al Cirujano en su diagnóstico, se procede a tomar una radiografía extraoral (ortopantomografía), ya que nos demuestra una imágen nítida de las estructuras anatómicas que se encuentran en el tercio inferior de la cara y estas son las siguientes; Cavidad Orbital, Cavidad Nasal, Cornetes inferiores, Seno Maxilar, Apófisis Palatina del Maxilar Superior, Conducto Incisivo, Arco Cigomático y Apófisis Malar, Espina Angular del hueso Esfenoides, Cóndilo Mandibular, Apófisis Coronoides, Tuberosidad del Maxilar, Cavidad Glenoidea, Reborde Oblicuo externo de la Mandibula, Orificio de entrada del conducto Dentario Inferior, Angulo de la Mandíbula y por último, el Borde Inferior de la Mandíbula. *(12).

VII.EVALUACION PREOPERATORIA.

La evaluación preoperatoria, nos permite saber el estado de salud en que se encuentra nuestro paciente antes de ser sometido a una intervención, y se realiza con el fin de ponerlo en las mejores condiciones para soportar existosamente la Cirugía Oral. *(6).

Para llegar a este objetivo es indispensable elaborar una detallada y completa historia clínica (interrogatorio), que debe realizar el el dentista general o el cirujano bucal, puede ser en forma de cuestionario o de interrogación, debe de ser claro,breve, sencillo y presiso, evitando terminología clínica (médica), e incluirá la declaración del padecimiento principal y la descripción de las experiencias dentales pasadas. Se revisan entonces aparatos y sistemas comenzando por cabeza, cara y cuello, se continúa con el sistema cardiorespiratorio, gastrointestinal, genitourinario, muscular, nervioso y endocrino. Esto es seguido por la historia familiar, personal y social, que incluyen, ocupación, situación económica y hábitos del paciente.

Terminada la historia clínica, se procederá a efectuar un exámen físico del paciente, se deberá tomar en cuenta los signos vitales (temperatura, pulso, respiración y presión arterial).*(2).

Estos son importantes, no sólo para los propósitos de determinación de anormalidades y de asociación de las mismas con posibles afecciones que puedan influir en la terapéutica, si no también para los propósitos de establecimiento de medidas básicas como puntos de referencia en el caso de que pueda plantearse cualquier situación de urgencia mientras el paciente es intervenido.

Terminados los dos puntos anteriores comenzaremos con el exámen bucal, donde inspeccionaremos y palparemos la mucosa bucal, debemos seguir un patrón de rutina, para asegurarnos de que ninguna superficie bucal es pasada por alto. Cuando se localiza una zona anormal deberá anotarse, su tamaño, color, si puede moverse libremente, si esta fija a las estructuras que la rodean, si es dura, blanda, firme o fluctuante.

Además de los examenes realizados, debe llevarse a cabo los - examenes de laboratorio, que se consideren necesarios, basándose en los detalles de la historia y la exploración física.
Los estudios de laboratorio deberán incluir, pruebas de coagulación de la sangre, química sanguínea, biometría hemática, tiempo de sangrado, tiempo de protrombina, examenes de orina y algunas veces se incluyen pruebas de susceptibilidad bacteriana, para la selección de antibióticos en el tratamiento postoperatorio.

VIII. PLAN DE TRATAMIENTO.

El plan de tratamiento nos permite realizar un planeamiento adecuado para iniciar la cirugía, con fin de no obtener complicaciones, contratiempos, ni accidentes en el transcurso de la operación.

Para lograrlo, el cirujano bucal o el dentista general, deberá hacer cuidadosos preparativos, antes de operar, acerca de los procedimientos quirúrgicos electos para la operación, así como dar repasos a la historia clínica del paciente, los resultados del laboratorio, junto con el diagnóstico, para tener la seguridad de que el estado de salud del paciente no ha tenido ninguna alteración de importancia.

Tendrá que checar junto con el asistente, la lista del instrumental y equipo quirúrgico adecuado para la operación, en caso dado de que se necesite algún instrumento especial, se lo comunicará al asistente, para que tenga los artículos listos y preparados el día que se realize la operación.

No deberá olvidar las radiografías del paciente, ya que son de importancia en el momento de la intervención, estás le servirán, para ubicar el sitio de la retención, así como determinar la forma, el número, la inclinación y la relación de las raíces del diente con conductos de importancia vital; como el conducto dentario inferior.

IX. TECNICA QUIRURGICA

Dentro de los medios que la medicina emplea para el tratamiento de las enfermedades (Terapeútica), existe uno, caracterizado escencialmente por la utilización de procedimiento manuales, y se le distingue con el nombre de Cirugía (Trabajo de mano) o Terapeútica Quirúrgica.

Toda operación quirúrgica consta de varios tiempos que son:

1.- Diéresis de los tejidos
2.- Operación propiamente dicha
3.- Síntesis de los tejidos

La cirugía bucal no se aparta de estos principios, sólo que por la particularidad del terreno a intervenir, la operación adquiere una modalidad especial, por lo tanto una intervención de cirugía bucal, se compone, en regla general, delos tiempos siguientes:

1.- Incisión
2.- Debridación de los tejidos
3.- Osteotomía y Ostectomía
4.- Odontosección
5.- Tratamiento de la cavidad
6.- Sutura

En el presente capítulo explicaré cada uno de estos tiempos, así como el material y el instrumental quirúrgico que el cirujano necesita para llevarlos a cabo, el número de estos dependerá de la práctica quirúrgica.

Entre los instrumentos que necesita el cirujano bucal para la eliminación de los dientes retenidos, puede resumirse en el cuadro siguiente, que muestra una lista del material requerible en la cirugía.

Cuadro No. 2

1.- Mango para bisturí No. 3
2.- Hojas para mango de bisturí No. 11, 12 ó 15
3.- Tijeras rectas o curvas (de hojas pequeñas)
4.- Legra ó periostotomo
5.- Gubia
6.- Pinzas de mosquito
7.- Porta agujas
8.- Lima para hueso
9.- Separadores de carrillos (Farabeuf)
10.- Elevador recto de punta fina
11.- Elevadores de bandera
12.- Pinzas para extracción No. 150, 151 ó 23
13.- Fresas quirúrgicas de baja y alta velocidad (Fisura y Bola)
14.- Jeringa para anestesiar (Cartuchos de anestesia, agujas corta ó larga)
15.- Hilo seda 000
16.- Campos operatorios (Estériles)
17.- Guantes de látex
18.- Suero fisiológico
19.- Gasas
20.- Eyector quirúrgico
21.- Jeringa de goma de vidrio o desechable
22.- Pieza de mano (Alta velocidad)
23.- Motor de baja velocidad

1.- Incisión: A la incisión la podemos definir como "la maniobra quirúrgica, mediante la cual se abren los tejidos para llegar a planos más profundos y realizar la intervención". (9)

Se realiza por un medio mecánico cortante conocido como bisturí. El bisturí se toma con la mano derecha en forma de lápiz.

La incisión debe reunir ciertas características que son:

1.- Debe realizarse de una sola intención
2.- Debe de ir de atrás hacia adelante
3.- Tener una base amplia, para proveer irrigación y evitar la necrosis del colgajo
4.- Debe ser amplia (para evitar los desgarres del tejido gingival).

Existen diferentes tipos (diseños), de incisiones para el abordaje de los dientes retenidos, mencionaré las más utilizadas por el cirujano, así como la técnica de anestesia para cada una de las regiones a intervenir.

CANINOS SUPERIORES RETENIDOS

Abordaje por vía palatina. Retención unilateral, anestesia infraorbitaria del lado a operarse y anestesia local infiltrativa de la bóveda palatina a nivel del agujero palatino anterior y del agujero palatino posterior del lado a operarse.

Retención bilateral: Anestesia infraorbitaria de ambos lados, anestesia local infiltrativa en la bóveda palatina, a nivel del agujero palatino anterior y de ambos agujeros palatinos posteriores.

Incisión: Desprendemos parte de la fibromucosa, dejando al descubierto la bóveda palatina ósea y nos debe permitir ver el diente a extraer.

Fig. 18.

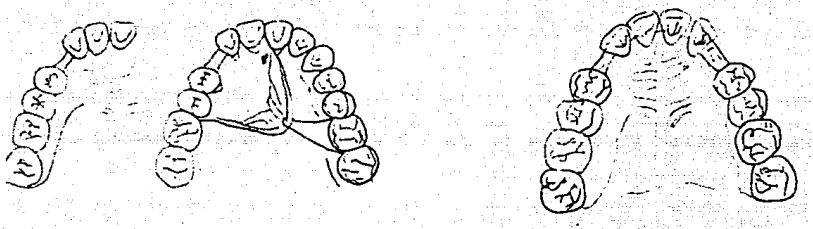

a) Retención unilateral b) Retención bilateral

Abordaje por vía vestibular: La anestesia de elección es la infraorbitaria; se completa con la anestesia del paladar a nivel del agujero palatino anterior y una anestesia distal a la altura del ápice del canino.

Incisión: Se emplea la incisión en arco (Partsch) ó la incisión hasta el borde libre (neumann).

Fig. 16.

a) Partsch

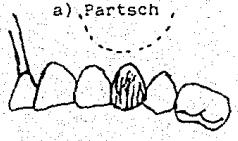

b) Neumann

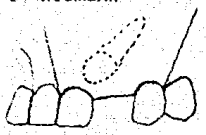

Terceros Molares Superiores Retenidos

Anestesia: Anestesia de los nervios dentarios posteriores (Tuberosidad), y anestesia del nervio palatino posterior.

Incisión: Puede usarse la incisión de dos ramas, que llamaremos bucal y antero posterior.

La rama antero posterior se traza próxima a la cara palatina del diente, paralelamente a la arcada y en una longitud de 1 cms.

Fig. 17.

La incisición bucal parte del extremo anterior de la primera incisión y se dirige hacia afuera rodea la tuberosidad del maxilar y - asciende hasta las proximidades del surco vestibular donde termina

Fig. 17.



Caninos Inferiores Retenidos

Anestesia: Anestesia del nervio mentoniano y nervio lingual.

Incisión: Incisión en arco (partsch) o Semi Neumann, festoneando desde el segundo premolar al lateral y bajar hasta el fondo de saco.

Fig. 18.





Terceros Molares Inferiores Retenidos.

anestesia: Nervio dentario inferior, nervio lingual y nervio bucal largo (Buccinador).

Incisión: Se inicia la incisión, en la parte más alta de la cresta distal, por detrás de la cara distal del segundo molar, la longitud de la incisión está dada por el tipo de retención del tercer molar, al llegar a la cara distal del segundo molar, contornea su cuello y continúa después festoneando la encía, en su adaptación al cuello del segundo y primer molar, se detiene en el espacio interdentario de estos dos dientes, de allí se prolonga hacia abajo hasta fondo de saco.

Fig. 19.

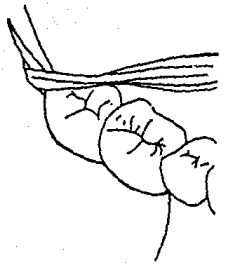

2.- Debridación: Realizada la incisión, se prosigue con el desprendimiento del colgajo, lo efectuamos colocando entre los labios de la herida una legra o periostótomo, apoyándose entre el hueso y el tejido gingival, haciendo movimientos de la lateralidad logramos el desprendimiento del colgajo de su incersión en el hueso y elevamos por tanto fibromucosa y periostioo.

Fig. 20.

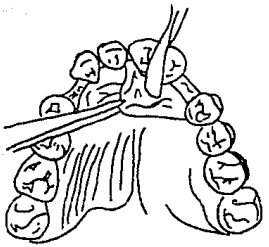

3.- Osteotomía y Ostectomía: La osteotomía es parte de la operación que consiste en abrir el hueso, ostectomía resulta ser la - extracción del hueso que cubre el objeto a extraer (diente retenido), este tiempo operatorio se realiza con escoplo, pinzas gubias y fresas quirúrgicas de baja c alta velocidad. Mencionaré la técnica de la fresa por ser la que se utiliza en la actualidad para - la extracción de los dientes retenidos.

ESTA TESIS NO DEBE
SALIR DE LA BIBLIOTECA

La fresa quirùrgica es un instrumento utilisimo para practicar la osteotomia, evita el schok que el golpe del escoplo provoca el cual resulta traumàtico para el paciente, actùa asimismo como instrumento de ostectomia, eliminando el hueso en su totalidad. La fresa debe actuar siempre bajo un chorro de agua esterilizada o suero fisiològico, proyectado por una jeringa desechable ò de vidrio, esto evita el calentamiento del hueso, que puede acarrear lesiones. (necrosis).

Figura 21.

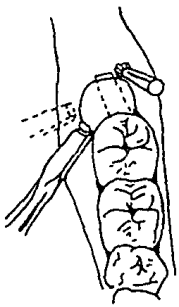

4.- Odontosecciòn: La extracciòn de un diente retenido, la podemos simplificar, realizando el seccionamiento del mismo, que consiste en separar la corona de su porciòn radicular con este mètodo tratamos de hacer de un cuerpo ùnico, tres ò màs elementos entre si, lo cual simplifica las maniobras quirùrgicas para su eliminaciòn.

La podemos realizar con disco de carburo (en dientes erupcionados) ó con fresas de carburo de alta velocidad (dientes retenidos) y debe ser irrigada con chorro de agua, para evitar el calentamiento del diente y la posible trasmisión del calor al hueso.

Dos de los fines que se buscan con el seccionamiento a fresa son: Separar las raíces de la corona y crear un espacio en ella misma que nos permita desplazar cada una de las porciones seccionadas, hacia distal o mesial, en el momento de la aplicación de los elevadores.

Para comprobar si está perfectamente seccionado, se introduce un movimiento elevador fino en el espacio creado por la fresa, se imprime un movimiento hacia mesial y hacia distal hasta oír un "crik" con lo cual aseguramos la separación radicular y permitimos un cierto grado de luxación a las raíces.

De esto se le pone sobre aviso al paciente, para no provocar algún sobre salto o estado de alarma, separados los elementos se procede a la eliminación de las raíces con los elevadores ó con pinzas, según el caso y el criterio del cirujano.

Fig. 22.

5.- Tratamiento de la cavidad: Eliminando el diente retenido - se procede al tratamietno de la cavidad, que consiste en realizar- un raspado de sus paredes con una cureta, con esto eliminamos el - saco pericoronario, que es el objetivo de la cirugía (para evitar - su necrosis). Con una lima para hueso, se liman los bordes del - hueso alveolar, para evitar dejar esquirlas óseas y no provocar un secuestro óseo, terminado, se pasa al lavado de la cavidad con suero fisiológico, se afrontan los tejidos de la herida y se procede a la sutura.

Fig. 23.

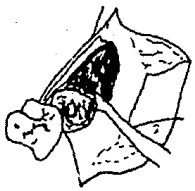

6.- Sutura: La sutura es la última maniobra quirúrgica, que -- tiene como fin, afrontar los bordes de la herida, separados por la incisión. (tanto en cirugía general como en cirugía bucal). La -- realizamos con un material reabsorbible (según el caso) o no reab-- sorbible. En cirugía bucal la efectuamos con hilo seda 000 o De — xón, aguja y porta aguja.

Fig. 24.

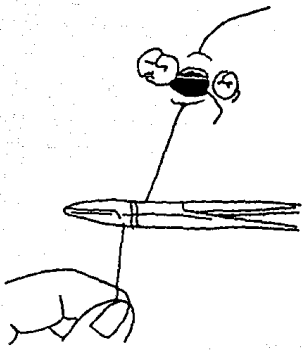



X.TRATAMIENTO POSTOPERATORIO

Se entiende por postoperatorio, a "el conjunto de maniobras que se realizan después de la operación, con el objeto de mantener los fines logrados por la intervención, reparar los daños que surjan - con motivo del acto quirúrgico, y colaborar con la naturaleza en - el logro del perfecto estado de salud". (9).

La asistencia postoperatoria de los pacientes en cirugía bucal - es muy importante, a diferencias de las heridas en piel, las heridas intrabucales no pueden mantenerse secas, y el hecho de que el paciente tiene que comer, dificulta más aún mantener la herida limpia.

Afortunadamente, existe el aporte sanguíneo de los tejidos bucales y esto resulta ser una ayuda en el proceso de curación, a pesar de las características de la cavidad bucal.

El cirujano bucal o el dentista general debe considerar al paciente en su totalidad, terminada la operación, se le darán indicaciones precisas respecto al cuidado de la herida, sin olvidarse de su tipo de alimentación, descanso y actividades, que ha de tener en su domicilio durante su convalescencia.

- Se le recomienda al paciente, colocarse hielo en el sitio de - la cirugía, durante el primer día después de la operación, debe alternarse con lapsos de 15 minutos, con el fin de reducir la inflamación.
- Se le receta analgésico, antiinflamatorio y antibiótico.

  Analgésico: Dipirona, Acetaminofen, Ac.Acetil Salisílico, etc.

  Antiinflamatorio: Naproxen, Dipirona, etc.

  Antibiótico: Penicilina, Eritromicina, Ampicilina, etc.

Recordando que antes de prescribirlos, debemos saber las - reacciones de hipersensibilidad que tenga nuestro paciente a ciertas drogas.

- Se le recomienda dieta blanda, como alimentos líquidos - (jugos de fruta, gelatinas, papillas, licuados, etc..)

- Debe dormir sobre dos almohadas, para que no degluta las secreciones salivales que vienen acompañadas de sangre de la herida y no le provoque naúseas o sensación de ahogo.

- Debe evitar los trabajos físicos extenuantes y los deportes.

- No deberá escupir, ni enguajarse después de la operación, para que no desprenda el coágulo, la lengua y los dientes se cepillarán normalmente, no tocando la herida, para no lastimarla.

- Al segundo día se aplicará compresas de agua caliente en la región para minimizar el trismus y disminuir la inflamación, y se enguajará la boca con agua de sal, para cambiar - el Ph de la saliva.

Dadas las instrucciones al paciente se le da una cita en - ocho días, y si no hay alguna alteración o complicación en - el estado de salud del paciente durante su convalescencia, - se le ratirán los puntos de sutura, y así damos por hecho que el tratamiento resultó ser un buen éxito.

XI.CONCLUSIONES

En la actualidad, el problema de la retenciòn dentaria es muy comùn en nuestro medio y en nuestra consulta diaria; ya que, la gran mayoria de nuestros pacientes entre hombres y mujeres la - padecen. Esto es debido a los factores etiològicos que la provocan como el factor embriològico, los factores generales y el factor mecànico, siendo al parecer este último junto con la falta de espacio dentario los que provocan con màs frecuencia esta anomalia. Dicha patologia, es dificil de diagnosticarla cuando no se tiene la sufiente preparaciòn o simplemente no se està relacionando con ella, cuando esto sucede no podemos determinar - si un diente se encuentra realmente retenido o simplemente no - ha hecho erupción. Esto es, el caso especialmente de los terceros molares superiores e inferiores que se encuentran retenidos.

A esta entidad patológica le debemos dar la suficiente importancia, porque provoca padecimientos paradontales y otras com-- plicaciones mucho más severas a nuestros pacientes, como la formación de un quíste dentario, por lo cual el único tratamiento - para su total eliminación es la extracción quirúrgica.

Con lo que respecta al tratamiento, y debido a que la gran - mayoría de estos dientes no erupcionan totalmente presentando problemas de acceso y visibilidad al Dentista General, las maniobras quirúrigicas las debe realizar el Cirujano Bucal, ya - que él es la persona capacitada para extraer estos dientes con el mínimo traumatismo y en un tiempo tan corto como sea posible.

En el momento de la extracción quirúrgica, el Cirujano no debe olvidarse de considerar al paciente como tal, y así evitará futuras complicaciones y riesgos en el momento de su intervención y esto es simplemente por lograr una buena odontología preventiva, una excelente asistencia dental y una buena terapeútica odontológica hacia nuestros pacientes.

XII. BIBLIOGRAFIA

1) Archer Harry, Cirugía Bucal. editorial Mundí 4a. edición
Cap. I Pags. 1-3 Cap. IV Pags. 124-127

2) Emmet. R. Costich., Cirugía Bucal. editorial Interamericana 1a. edición.
Cap. III Pags. 17-19 Cap. IV. pags. 22-36

3) Geoffrey Leslie H., Cirugía Bucal Menor. editorial Manual - Moderno 1a. edición.
Cap. I Pags. 1-10 Cap. V Pag. 128

4) Goth Andres., Farmacología Clínica. editorial Interamericana 8a. edición.
Cap. IV Pags. 275-279

5) Jorgensen N. bjorn., anestesia Odontológica. editorial Interamericana 2a. edición.
CAP. I Pags. 2-13

6) Kruger Gustavo O., Tratado de Cirugía Bucal. edición Interamericana 2a. edición.
Cap. VI Pags. 75-78

7) Laskin Daniel M., Cirugía Bucal y Maxilo Facial. editorial Panamericana 2a edición.
Cap. I Pags. 58-59

8) O'brien C. Ricchard., Radiología Dental. editorial Interamericana 3a. edición.
Cap. VI pag. 84 Cap. 12 Pags. 160-165

9) Ries Centeno G., Cirugía Bucal. editorial El Ateneo 9a. edición.
Cap. II Pags. 46-78 Cap. XII. Pags. 211-314

10) Ries Centeno G., Cirugía Bucal. editorial El Ateneo 1a. edición.
Cap. II Pags. 44-46 Cap. III Pags. 53-87

11) Rouviere., Anatomía Cabeza y Cuello. editorial Nacional 2a. edición. Pags. 72-76 Pags. 87-90 Pags. 218-226

12) Stafne., Diagnóstico Radiológico en Odontología. editorial Panamericana. 4a. edición. Pags. 364-376

13) Waite Daniel., Tratado de Cirugía Bucal. editorial Cecsa 1a. edición. Pags. 143-151