

11205

2
24'

UNIVERSIDAD NACIONAL AUTONOMA DE MEXICO
DIVISION DE ESTUDIOS DE POSTGRADO
HOSPITAL DE CARDIOLOGIA "LUIS MENDEZ"
CENTRO MEDICO NACIONAL SIGLO XXI
INSTITUTO MEXICANO DEL SEGURO SOCIAL

"ANGIOPLASTIA ULTRASONICA TRANSLUMINAL
EN SEGMENTOS DE ARTERIAS CORONARIAS
DE CADAVER HUMANO"

T E S I S

Que para obtener la especialidad en:

C A R D I O L O G I A

presenta el Dr:

EMILIO ALBERTO AMBROSIO HERNANDEZ

Director de tesis:

Dr. César Augusto Monteverde Grether.
MEXICO D.F. 1990

FALLA DE ORIGEN



Universidad Nacional
Autónoma de México



UNAM – Dirección General de Bibliotecas Tesis Digitales Restricciones de uso

DERECHOS RESERVADOS © PROHIBIDA SU REPRODUCCIÓN TOTAL O PARCIAL

Todo el material contenido en esta tesis está protegido por la Ley Federal del Derecho de Autor (LFDA) de los Estados Unidos Mexicanos (México).

El uso de imágenes, fragmentos de videos, y demás material que sea objeto de protección de los derechos de autor, será exclusivamente para fines educativos e informativos y deberá citar la fuente donde la obtuvo mencionando el autor o autores. Cualquier uso distinto como el lucro, reproducción, edición o modificación, será perseguido y sancionado por el respectivo titular de los Derechos de Autor.

I N D I C E

INTRODUCCION -----	1
OBJETIVO-----	3
MATERIAL Y METODOS-----	3
RESULTADOS-----	10
DISCUSION-----	15
ESTUDIO EXPERIMENTAL-----	18
CONCLUSIONES-----	21
BIBLIOGRAFIA-----	22

INTRODUCCION

Desde el advenimiento de la angioplastia con balón, han surgido nuevos horizontes en la cardiología intervencionista para el tratamiento de la cardiopatía isquémica: con el fin de resolver problemas que aun la angioplastia con balón no ha logrado solucionar, como el tratamiento de las lesiones ateroscleróticas en múltiples vasos, las obstrucciones totales y la alta incidencia de reestenosis tardías, se han llevado a cabo un sinúmero de investigaciones, que incluyen la utilización del rayo laser, de catéteres de endarectomia, el uso de fresadores de alta velocidad, y recientemente, la utilización del ultrasonido como energía capaz de remodelar o abatir una placa de aterosclerosis.

Las ondas del ultrasonido, al viajar a través de un medio líquido, generan pequeñas cavidades que se alargan y posteriormente implosionan, originando de esta manera muy altas temperaturas, a este proceso se le denomina cavitación.

Alfred L. Loomis, en 1927, fue el primer químico que se percató de los poco usuales efectos de las ondas ultrasonoras (1,2,3,4). En 1953, Muivanev (5), propuso la utilización de la energía ultrasónica para destruir cálculos renales, pero no fue sino hasta 1979 en que Marberger (6), lo llevó a cabo con éxito. Desde entonces se han descrito múltiples aplicaciones terapéuticas del ultrasonido.

Dentro de las aplicaciones terapéuticas del ultrasonido podemos mencionar a la litotripsia renal y ureteral (7,8,9,10,11,12), la remoción de las placas de sarro dental y la excisión de tumores cerebrales y hepáticos (13,14).

Recientemente se han publicado reportes en los cuales se menciona la utilización del ultrasonido para la descalcificación de válvulas aórticas y mitrales(15,16,17), así como para la destrucción de placas ateroscleróticas obstructivas en arterias femorales, popliteas, pedias e incluso coronarias, tanto in vitro como en animales de experimentación(18,19,20).

El más reciente reporte en relación con este tema fue publicado en febrero de 1989 por el Dr. Israel Freeman(21), en él describió los resultados de la sonoangioplastia en vivo en una arteria iliaca de cerdo, la cual poseía una obstrucción inicial del 99%, que logró disminuir a 20% de obstrucción residual mediante la aplicación de ondas de ultrasonido con una energía de 22kHz en exposiciones de 20 segundos, con un tiempo total de 6 minutos, no encontrando posteriormente daño endotelial por lo que se concluyó que el ultrasonido, utilizado con medios quirúrgicos, no es traumático para los tejidos normales, incluyendo vasos sanguíneos(22,23,24,25,26,27).

OBJETIVO

El propósito de este estudio es demostrar los efectos del ultrasonido en las obstrucciones ateroscleróticas calcificadas y no calcificadas de las arterias coronarias de cadáver humano, así como los efectos indeseables que pueda tener sobre el endotelio vascular, con el objeto de valorar su uso potencial como un método de angioplastia transluminal percutánea, y sus posibilidades de inducir trombolisis intracoronaria.

MATERIAL Y METODOS

De marzo a junio de 1989 se estudiaron los efectos del ultrasonido transluminal en 92 segmentos de arterias coronarias obtenidas de 11 pacientes que fallecieron en la Unidad de Cuidados Intensivos Cardiovasculares del Hospital de Cardiología "Luis Méndez" del Centro Médico Nacional Siglo XXI, que se encontraban con lesiones ateroscleróticas obstructivas.

I. ASPECTOS TECNICOS

A) Generador de ultrasonido

Se utilizó un generador de ultrasonido Cavitron modelo 600 (Cooper Lasersonics Inc, Santa Clara Cal), capaz de producir 40000 ciclos por segundo (30kHz) y con un poder acústico de 20 a 50 watts.

Consta de un sintonizador de radiofrecuencia, un amplificador y un sistema de enfriamiento. Se modificaron sus resistencias internas con el objeto de obtener la máxima potencia de salida.

A dicho generador se le acopló una punta de transductor modelo P-150 Endosonic, a la cual se le fijó una cuerda guía metálica de 0.014" recubierta de teflón (USCI) (figura 1).

El sistema de enfriamiento se integro mediante una bomba de infusión IVAC modelo 530 (IVAC Corporation, San Diego Cal), con lo que se logró mantener un flujo de 35ml/min de agua bidestilada a 4 grados centigrados.

B) Estudio preliminar de las cuerdas, efectos térmicos, sobre la coagulación y detritus.

Para definir la capacidad acústica de las cuerdas de angioplastia se tomaron un total de 30 cuerdas guías de 0.013 y 0.014 pulgadas de diámetro, de 145cm de longitud, flexibles, semiflexibles y muy flexibles.

Las cuerdas guías fueron acopladas a la punta transductor de ultrasonido en su extremo proximal, y en su extremo distal, a una pastilla fonocaptora magnetofónica AZE (Audio Technics), con rango de resolución de 5 a 100kHz, que a su vez fue acoplada a un osciloscopio analógico digital Tektronic 5d10 (Waveform Digitizer).

Se llevaron a cabo estimulaciones sonoras de 25kHz a diferentes distancias de la fuente de ultrasonido (5, 25, 75 y 145 cm), en forma libre y con la cuerda guía dentro y fuera de un

caéter de Myller.

Con el fin de determinar el coeficiente de atenuación en los diferentes tipos de cuerdas y a diferentes longitudes de la misma, con y sin el cateter de Myller, la respuesta de la frecuencia y amplitud del ultrasonido se registro en forma analógica y posteriormente se digitalizo por medio del osciloscopio 5d10.

Las cuerdas muy flexibles se deshecharon debido a la mala conducción de las ondas de ultrasonido.

II. ESTUDIOS PRELIMINARES EN MATERIAL BIOLÓGICO.

a) Efectos sobre los eritrocitos y materiales formos y efectos sobre la coagulación.

Para el estudio de los efectos del ultrasonido sobre los elementos formes de la sangre se emplearon 20 tubos de ensaye que contenian 3ml de sangre fresca con 1000 U.l. de heparina, los cuales fueron sometidos a la aplicacion del ultrasonido en forma continua a 25kHz y a diferentes tiempos de exposición(10,15,20,30,y 60 seg).

Los cambios morfológicos de los oitrocitos se estudiaron mediante frotis y bajo microscopio de luz.

La determinación de los efectos del ultrasonido sobre la

coagulación se realizó con 12 tubos de ensayo que contenían 3ml de sangre fresca sin heparina, tomando como parametro el tiempo medido por trombotest.

Estas muestras fueron sometidas a la aplicación del ultrasonido en forma continua por 20 segundos a diferentes frecuencias (20,25 y 30kHz).

b) Efectos sobre el coágulo fresco.

En 20 tubos de ensayo que contenían 3ml de sangre fresca con heparina, y en otros 20 tubos de ensayo con 3ml de sangre fresca sin heparina, se introdujo una cuerda guía de acero para angioplastia de 0.36mm de calibre y 45cm de largo, y se los aplicó ultrasonido en forma continua a 25kHz y en tiempos de exposición de 10, 15, 30 y 60 segundos.

Se midieron niveles de fibrinógeno mediante el método de Clauss antes y después de la aplicación del ultrasonido.

c) Efectos térmicos sobre la sangre.

Los efectos térmicos del ultrasonido se valoraron mediante un modelo in vitro para el que se utilizó una pipeta de 3 X 15 cm de largo, llena de sangre fresca con 1000 U.I. de heparina.

Por un extremo se introdujo un termómetro electrónico.

digital y por el otro extremo la cuerda acoplada al generador de ultrasonido. Una vez estabilizada la sangre a temperatura ambiente se procedió a la aplicación del ultrasonido mediante la cuerda, realizándose estimulaciones ultrasónicas de 25 kHz a diferentes tiempos (10, 15, 20, 30 y 60 segundos), registrando los cambios de temperatura ocurridos después de la aplicación del ultrasonido, para después dejar estabilizar la sangre nuevamente a la temperatura ambiente y nuevamente aplicar el ultrasonido con incremento en el tiempo de exposición.

III. ANGIOCINECORONARIOGRAFIA.

A) Preparación de las piezas anatómicas para cinecoronarlografia.

Después de la evisceración y lavado con solución salina de las piezas anatómicas, se les realizó cinecoronarlografia con película de 35mm a 30 cuadros por segundo, en dos proyecciones, oblicua izquierda y oblicua derecha anterior.

Se canularon los ostium coronarios mediante un catéter de Myller y se procedió a inyectar medio de contraste (VASCO RAY), 5ml para el sistema izquierdo y 3ml para el derecho.

Una vez localizados los sitios de obstrucción se pasó la cuerda hasta llegar a éstos y se aplicaron estímulos de ultrasonido de 25kHz en forma pulsada a intervalos de 20

con una duración total acumulada de 120 segundos.

Posteriormente se repitió la coronariografía del segmento trabajado, para después ser preparados para su estudio histológico bajo microscopio de luz.

Las lesiones angiográficas se clasificaron, dependiendo del porcentaje de obstrucción transeccional, en 100%, 95%, 75%, 50% y menos de 50%. Dos angiografistas analizaron la forma, las características y el porcentaje de obstrucción de la arteria pre y post-angiosonoplastia.

En el extremo distal de la arteria trabajada se colocó un catéter conectado a un tubo de secuestro para recolección de los detritus, que posteriormente fueron ultracentrifugados a 30000 revoluciones por minuto.

Después de haber centrifugado los detritus fueron filtrados utilizando un filtro de 0.8 micras y examinados bajo microscopio de luz.

B) Preparación histológica.

Después de la disección de las arterias coronarias, el sitio exacto de la aplicación del ultrasonido, se marcó con tinta india, y se analizaron tanto cortes transversales como longitudinales cada 5mm, así como preparación anatómica y observación microscópica de la placa, para posteriormente ser fijadas en formol al 10%, descalcificadas con ácido nítrico al 6%

y seccionadas transversalmente cada 5mm a todo lo largo.

Se seleccionaron 3 segmentos de cada arteria, que fueron embebidos en parafina y se les realizaron cortes histológicos a cada 6 micras, fueron teñidos con hematoxilina y eosina, Masson y para fibras elásticas.

También se realizaron fijación y cortes de segmentos congelados a 20 grados bajo cero sin descalcificación ni fijación con formol ni parafina.

Se interpretaron bajo el microscopio de luz de acuerdo al grado de aterosclerosis y cambios atribuibles al ultrasonido.

Las piezas se clasificaron de acuerdo al grado de aterosclerosis y al porcentaje de obstrucción. (tabla 1).

IV Método estadístico.

Las variables demográficas se expresaron en medias poblacionales con dos desviaciones estandard. Las variables paramétricas se analizaron por t de Student y se consideró como significativo una probabilidad menor de 0.05.

CLASIFICACION HISTOLOGICA DE LA ATEROESCLEROSIS
Y GRADO DE OBSTRUCCION

I . _ ESTRIA LIPOIDE

II . _ PLACA FIBROSA

A: MENOS DEL 50%

B: 50%

C: 75%

D: 95%

E: 100%

III. _ PLACA FIBROCALCIFICADA

A: MENOS DEL 50%

B: 50%

C: 75%

D: 95%

E: 100%

IV . _ PLACA FIBROSA O FIBROCALCIFICADA CON

TROMBOSIS,HEMORRAGIA,ULCERACION O ANEURISMA

A: MENOS DEL 50%

B: 50%

C: 75%

D: 95%

E: 100%

TABLA I

RESULTADOS

De un total de 11 corazones se obtuvieron un total de 92 segmentos de arterias coronarias con aterosclerosis, (Tabla II).

La edad promedio de los pacientes de los que se obtuvieron las piezas anatómicas fue de 56 +/- 10 años, 6 de ellos con el diagnóstico de infarto del miocardio inferior y 5 con infarto anterior.

La causa de la muerte fue: en 4, choque cardiológico; en 5, reextensión del infarto y falla ventricular y en 2, ruptura miocárdica.

I. RESULTADOS ANGIOGRAFICOS.

Las obstrucciones se clasificaron angiográficamente de la siguiente manera: 22 del 100% (24%); 33 del 95% (36%); 9 del 75% (21%) y 18 del 50% o menos (19%).

En la tabla III se muestran los hallazgos angiográficos previos a la aplicación del ultrasonido.

En las obstrucciones del 100%, se logró una recanalización en 9 de los 22 casos trabajados (41%); en las de 95% en 26 de 33 (79%); en las de 75% en 7 de 19 (37%); y en las de 50% o menos no se trabajó.

Ninguna de las arterias sufrió daño durante el procedimiento.

CLASIFICACION HISTOLOGICA DE LA ATEROESCLEROSIS
Y GRADO DE OBSTRUCCION.

92 segmentos coronarios

GRADO DE ATERO ESCLEROSIS.	NUMERO	POR- CIENTO
I . ESTRIA LIPOIDE	13	14%
II . PLACA FIBROSA	20	22%
III . PLACA FIBROCALCIFICADA	34	37%
IV . PLACA FIBROSA O FIBRO CALCIFICADA, CON TROM- BOSIS, HEMORRAGIA, UL- CERACION O ANEURIS- MA.	25	27%

TABLA 11

HALLAZGOS ANGIOGRAFICOS PREVIOS A LA
 APLICACION DEL ULTRASONIDO.

coronaria	# seg.	por ciento de obstrucción				
		100	95	75	50	<50
TRONCO	3	0	1	2	0	0
DA.	26	9	4	0	5	0
Cx	13	3	7	2	0	1
CD	50	10	21	7	4	8
TOTALES	92	22	33	19	9	9

TABLA 111

En la tabla IV, se muestra el número de recanalizaciones obtenidas dependiendo del grado de obstrucción.

El índice de recanalizaciones en obstrucciones del 95% al 100% fue del 64%.

a) Angiocardiogramas.

En las obstrucciones totales el promedio de recanalización del área transeccional fue de un 20%, y para las obstrucciones del 95% fue de un 45%.

En las figuras 1 y 2 se muestra la secuencia angiográfica de la recanalización de una coronaria derecha obstruida al 100%.

11. HISTOPATOLOGIA.

a) Hallazgos histiológicos secundarios a la aplicación del ultrasonido.

En la tabla V se resumen los hallazgos bajo microscopio de luz. Los más frecuentes fueron: 1.- fragmentación de la placa en 22 de los 92 segmentos, (24%); 2.- fragmentación y ruptura en 13 de 92 segmentos, (14%); 3.- formación de cavitaciones en 9 de 92 segmentos (10%). En 20 segmentos no se observaron cambios.

HALLAZGOS ANGIOGRAFICOS POSTERIORES A LA APLICACION DEL
ULTRASONIDO.

n 22

% OBS- TRUCCION	RECANALIZACION EXITOSA	RECANALIZACION FALLIDA
100%	9/22 (41%)	13/22 (59%)
95%	26/33 (79%)	7/33 (21%)
75%	7/19 (37%)	12/19 (63%)
50%	0/9 (0%)	9/9 (100%)
<50%	0/9 (0%)	9/9 (100%)

TABLA IV.



FIGURA 2. SECUENCIA ANGIOGRAFICA.
CORONARIA DERECHA CON REPERFUSION PARCIAL
DESPUES DE LA APLICACION DE ULTRASONIDO
MEDIANTE GUIA METALICA.



FIGURA 1. SECUENCIA ANGIOGRAFICA.
CORONARIA DERECHA OBSTRUIDA AL 100% PREVIA
APLICACION DE ULTRASONIDO.

EFFECTOS DEL ULTRASONIDO EN LAS PLACAS DE ATEROESCLEROSIS
OBSERVADAS BAJO MICROSCOPIO DE LUZ.

EFFECTO	NUMERO	PORCIENTO
FRAGMENTACION DE LA PLACA.	22	24%
SIN CAMBIOS	20	22%
FRAGMENTACION Y RUPTURA.	13	14%
CAVITACIONES	9	10%
ONDULACIONES	8	9%
RUPTURA DE LA PLACA	7	8%
DAÑO TERMICO	7	8%
DISRUPCION ENDOTELIAL	5	6%

n°92 seg.

TABLA V

De los 20 segmentos en los cuales no se observaron cambios atribuibles a la aplicación del ultrasonido, 13 correspondieron a estrias lipoides y 7 a placas fibrosas con menos del 50% de obstrucción.

En las figuras 3.4 y 5 se muestra la secuencia de una recanalización completa y descalcificación con fragmentación de la placa de aterosclerosis.

b) Detritus.

En el análisis de las dimensiones de los detritus recolectados se encontró una media de 110 ± 30 micras, sin embargo, se encontraron detritus hasta de 200 y 250 micras en dos de los casos.

c) Efectos del ultrasonido sobre los eritrocitos.

Los efectos sobre los eritrocitos a 30 y 60 segundos de exposición continua fueron: crenocitosis, cavitación central, hipocromia y poiquilocitosis.

Con 10, 15 y 20 segundos de exposición continua no se observaron cambios.

d) Efectos del ultrasonido sobre el fibrinógeno, tiempos de coagulación y coágulos recientemente formados.

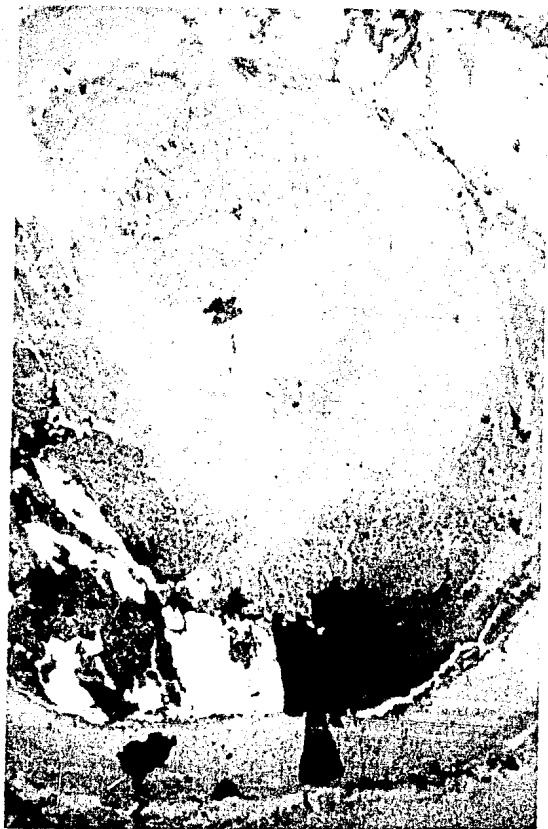

FIGURA 3. SECUENCIA HISTOLOGICA.
ARTERIA CORONARIA CON OBSTRUCCION DEL 100%
ANTES DE LA APLICACION DE ULTRASONIDO.

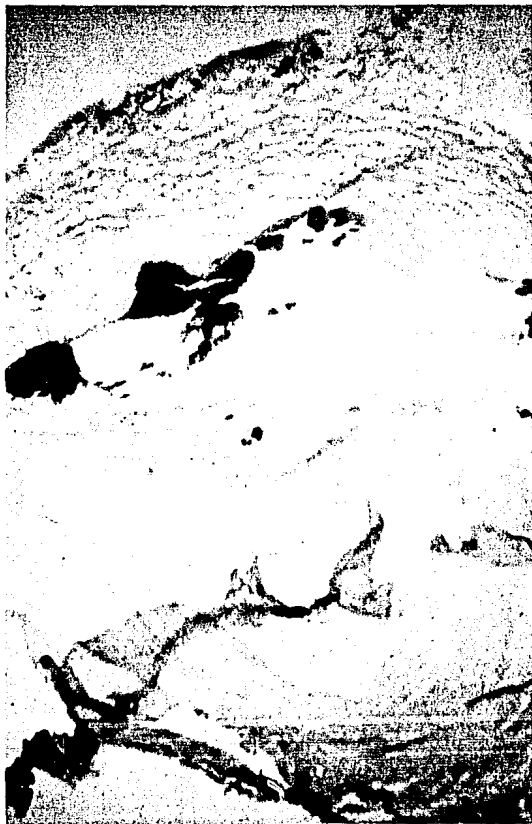


FIGURA 4.

SECUENCIA HISTOLOGICA.

ARTERIA CORONARIA CON FRAGMENTACION PARCIAL
DEL TROMBO Y LA PLACA DE ATEROESCLEROSIS
DESPUES DE LA APLICACION DE ULTRASONIDO.




FIGURA 5. SECUENCIA HISTOLOGICA.
FRAGMENTACION TOTAL DEL TROMBO Y PLACA DE
ATEROESCLEROSIS DE LA ARTERIA CORONARIA
DESPUES DE LA APLICACION DE ULTRASONIDO.

Los niveles de fibrinógeno previos a la aplicación del ultrasonido fueron de 390 ± 63 mg, y posterior a la aplicación del ultrasonido fueron de 315 ± 94 mg ($p < 0.05$) (figura 6).

El porcentaje de actividad de coagulación, (trombotest) antes de la aplicación del ultrasonido fue de 40 ± 8 segundos; con la aplicación del ultrasonido a 20kHz fue de 75 ± 8 ($p < 0.05$) y después de la aplicación de 30kHz fue mayor de 100 segundos ($p < 0.001$) (figura 7).

La lisis de los coágulos recientemente formados se logró a los 22 ± 6 segundos en 18 de los 20 casos, (90%). En coágulos de dos semanas la fragmentación fue incompleta.

e) Efectos térmicos del ultrasonido.

En el modelo probado, el ultrasonido indujo aumento de la temperatura de 0.1 ± 0.02 grados centígrados. En la figura 8 se muestran los resultados sobre el cambio de temperatura en la sangre.

f) Coeficiente de atenuación de las cuerdas guía de angioplastia.

El coeficiente de atenuación de las guías fuera del catéter

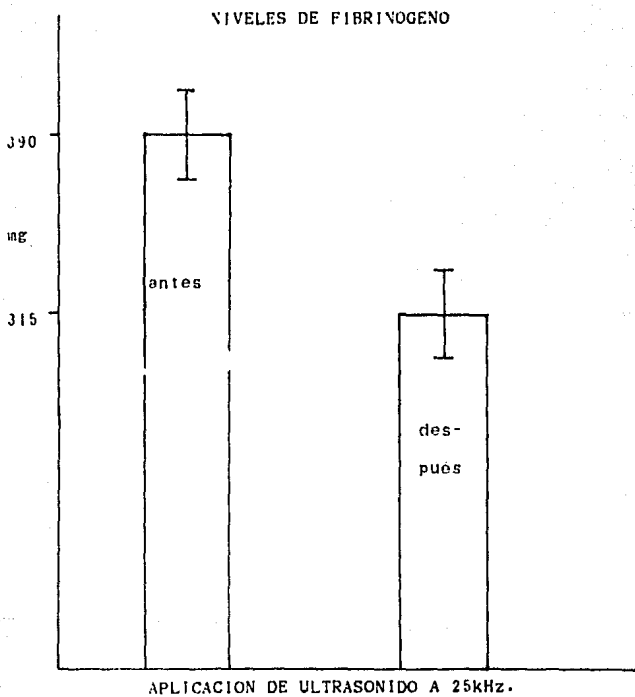


FIGURA 6. .

TIEMPOS DE COAGULACION (TROMBOTEST)

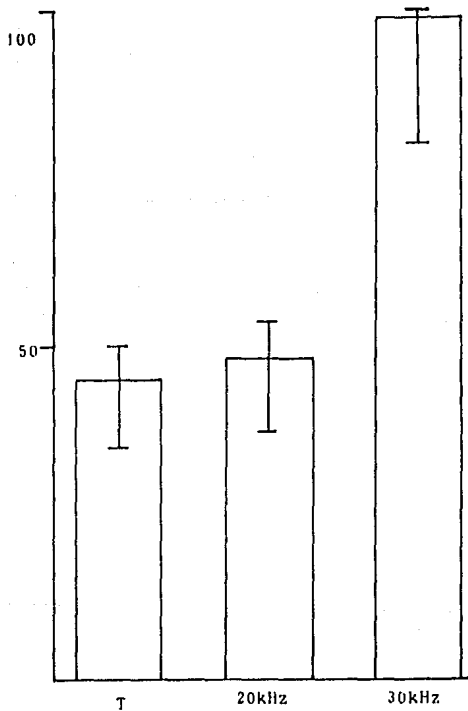


FIGURA 7.

EFFECTOS DEL ULTRASONIDO SOBRE LA TEMPERATURA
TEMPERATURA AMBIENTE 26°C

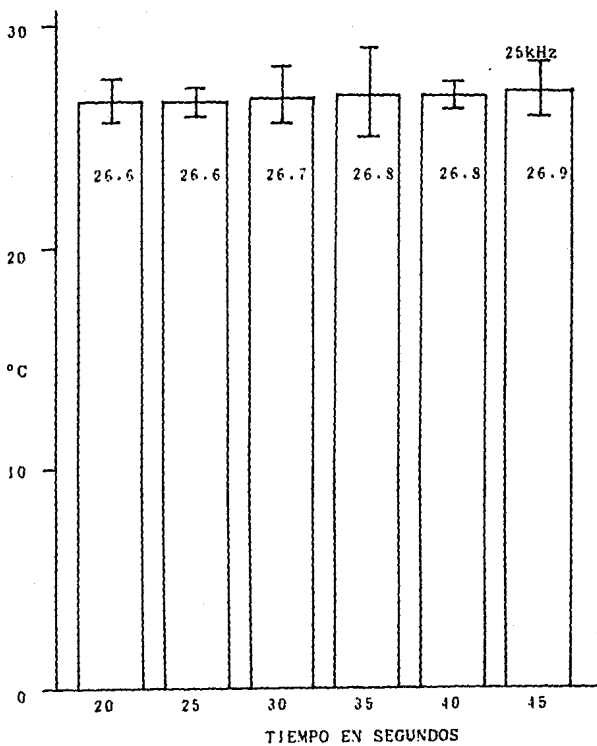


FIGURA 8

de Myeller fue: a 25cm, del 18%; a 75cm, del 30% y a 145cm, del 44%.

El coeficiente de atenuación de las cuerdas guía dentro del catéter de Myller fue: a 25cm, del 35%, a 75cm, del 51% y a 145cm, del 64%.

En las figuras 9 y 10 se muestran los resultados del estudio sobre el coeficiente de atenuación de las cuerdas trabajadas.

CUERDA USCI DE 0.014"

COEFICIENTE DE ATENUACION SIN GUIA DE WYLLER 44%

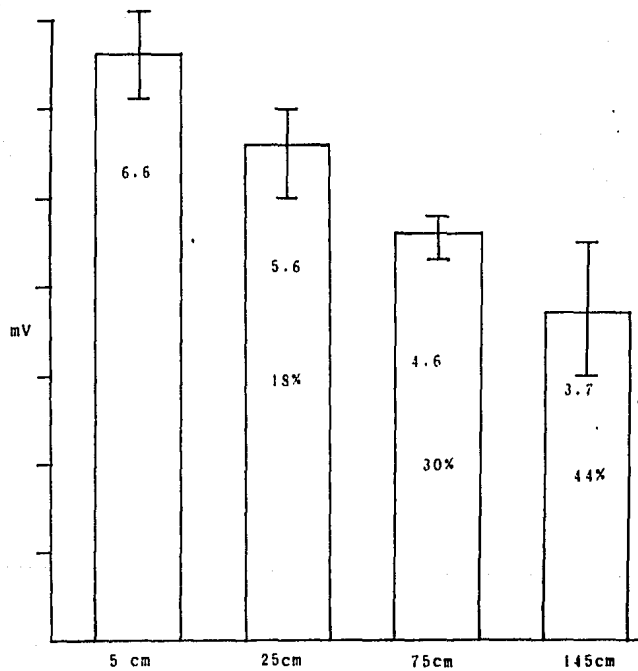


FIGURA 9

CUERDA USC1 0.014" CON GUTA DE MYLLER

COEFICIENTE DE ATENUACION 64%

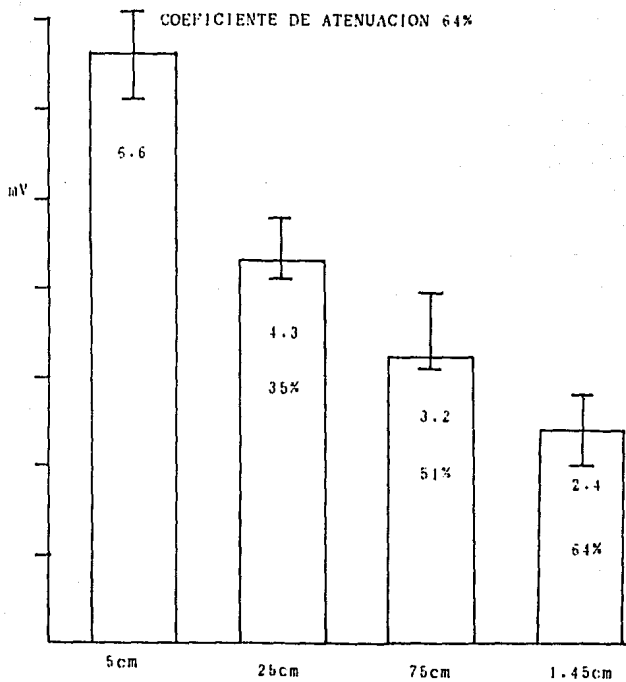


FIGURA 10

DISCUSION.

La angioplastia coronaria transluminal es una nueva técnica intervencionista diseñada para remodelar una lesión obstructiva de las arterias coronarias, con el fin de disminuir o hacer desaparecer la obstrucción para así prevenir la isquemia miocárdica.

Este método intenta ser tan o más efectivo que la misma angioplastia con balón, ya que su aplicación implica eliminación de efectos no deseados y abatimiento en los costos del procedimiento, además de ofrecer al hemodinamista facilidad en el abordaje de las lesiones, puesto que únicamente requiere colocar la cuerda en el sitio de la lesión para iniciar su remodelamiento o remoción, sin el peligro de disección por la guía de Myller del ostium coronario y/o ruptura de la placa y arteria por las insuflaciones del balón de angioplastia.

La trombolisis se puede explicar por el efecto de "micromasaje" asociado a disfibrinogenemia, aunque esta última posibilidad, demostrada in-vitro, pudiera no darse in-vivo.

Su empleo clínico en el infarto agudo del miocardio, como método mecánico de lisis de coágulos, podría ser una terapéutica alterna o coadyuvante a la trombolisis farmacológica, ya que se puede lograr recanalización coronaria en un menor tiempo, sin efectos colaterales sistémicos.

La aplicación directa del ultrasonido a las placas de ateromas produce cambios demostrables bajo el microscopio de luz, que van desde ondulaciones y cavitaciones hasta la fractura completa y fragmentación de la placa. (38% de los casos).

El uso de cuerdas de angioplastia convencionales implica un alto coeficiente de atenuación, lo que probablemente limite su uso clínico como sonoductores.

Los efectos mecánicos del ultrasonido sobre la placa de aterosclerosis pueden explicarse gracias al movimiento longitudinal y transversal de la punta de la cuerda guía, con una frecuencia de 20000 a 25000 ciclos por segundo, y dada su baja amplitud, no produce daño sobre el endotelio normal.

Los efectos del ultrasonido también se pueden relacionar al efecto de cavitación sobre los tejidos, los líquidos y las células.

Estos estudios preliminares nos enseñan que en las arterias coronarias ex-vivo no se producen perforaciones cuando la energía ultrasónica es dada en forma pulsada con una duración de menos de 30 segundos por pulso y con una salida menor de 50 watts.

Se requerirá de nuevos equipos de ultrasonido que propicien un rompimiento de la placa con detritus de menor tamaño a los

encontrados en este estudio, así como el desarrollo de nuevas cuerdas con características son conductoras y lo suficientemente flexibles como para facilitar su uso en las arterias coronarias.

E S T U D I O E X P E R I M E N T A L .

Después de haber trabajado en piezas anatómicas obtenidas como material de estudios necrópticos, decidimos que era el momento adecuado para realizar el estudio "in-vivo".

Se discutió entre el grupo de investigación para tomar la decisión sobre cual era el modelo biológico más adecuado para esta clase de experimento, finalmente consideramos que dada la accesibilidad, el tamaño del material biológico y especialmente la experiencia obtenida en experimentos previos, los perros representaban nuestra mejor alternativa.

Establecimos comunicación con las autoridades del Hospital General de México dependiente de la Secretaria de Salud para que a través de su bioterio nos proporcionara tanto los animales de experimentación así como asesoramiento en el manejo de los perros tanto antes, durante y muy especialmente después del procedimiento ya que pensamos que la ayuda de los Médicos Veterinarios sería definitiva para el mejor desarrollo del protocolo.

MATERIAL Y METODOS.

Se estudiaron un total de 6 perros criollos a los cuales, bajo anestesia general con tiopental sódico, y utilizando como vía de acceso la arteria femoral derecha visualizada mediante disección, se les realizó angiografía coronaria.

Se realizó la coronariografía de control y posteriormente se procedió a provocar oclusión total de una de las arterias coronarias mediante la infusión de coágulos frescos.

Mediante monitoreo continuo del trazo electrocardiográfico se visualizó potencial de lesión en presencia de la oclusión embólica.

Inmediatamente después de la obtención del potencial de lesión se observó durante 60 minutos a los animales para proceder a la aplicación del ultrasonido mediante una cuerda de titanio introducida utilizando un catéter de Myller modificado.

Se introdujo a la coronaria ocluida y se aplicó el ultrasonido mediante pulsos que variaron de 10 a 15 Watts/segundo con duración total de 10 a 15 segundos.

Inmediatamente después se realizó la coronariografía para

ESTA TESIS NO DEBE
SALIR DE LA BIBLIOTECA

verificar la existencia o no de trombolisis coronaria.

Se procedió a suturar la arteria femoral y por planos hasta la piel del animal para posteriormente observarlo durante una hora más verificando su estabilidad hemodinámica y electrocardiográfica.

El resto del postoperatorio se vigiló mediante revisiones diarias en las instalaciones del bioterio del Hospital General de México durante 7 días, tiempo que se estimó prudente para descartar complicaciones cardíacas o sistémicas atribuibles al procedimiento.

RESULTADOS.

De los 6 perros estudiados en todos se logró, la oclusión de la arteria coronaria izquierda excepto en el caso # 4 en que ocluyó la derecha.

En los tres primeros casos se aplicaron 10 Watts/segundo mientras que en los tres últimos se aplicaron 15 Watts/segundo en un solo pulso excepto en el caso #6 en que se aplicaron dos pulsos, el primero de 10 segundos y el segundo de 5 segundos.

ESTA TESIS NO DEBE
SALIR DE LA BIBLIOTECA



FIGURA 11. SECUENCIA ANGIOGRAFICA.
CORONARIA IZQUIERDA OBSTRUIDA AL 100% (CASO #2
ESTUDIO EXPERIMENTAL) ANTES DE LA APLICACION
DE ULTRASONIDO MEDIANTE GUIA METALICA.

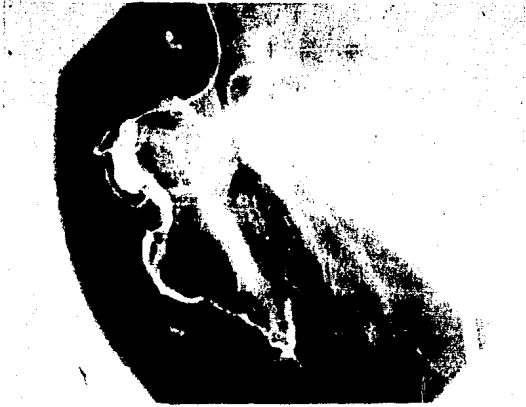

FIGURA 12.-SECUENCIA ANGIOGRAFICA
CORONARIA IZQUIERDA CON REPERFUSION(CASO#2 ESTUDIO
EXPERIMENTAL)DESPUES DE LA
APLICACION DE ULTRASONIDO.

En los casos 4 y 5 no se logró recanalizar la arteria ocluida mientras que en los casos restantes la trombolisis fue exitosa (tabla VI)

En el caso #1 la trombolisis se llevó a cabo en 8 segundos, mientras que en los casos 2 y 3 en 10 segundos y finalmente en el caso #6 se logró en 15 segundos.

C O N C L U S I O N E S .

Estamos concientes que los resultados obtenidos hasta ahora no son sino parciales, ya que deberán ser probados en pacientes, y lo que es más importante, pasar la prueba del tiempo para tener una conclusión definitiva que puede representar un paso muy importante en la historia de la medicina y en especial de la Cardiología.

Por el momento concluimos que:

EL ULTRASONIDO PRODUCE LISIS DEL COAGULO

POR UN EFECTO DE MICROMASAJE ASOCIADO

A DESFIBRINOGENEMIA.

EFFECTOS TROMBOLITICOS DEL ULTRASONIDO
ESTUDIO EXPERIMENTAL.

PERRO	OCLUSION CORONARIA	RAMA	INTENSIDAD WATT/SEG
1	SI	IZQUIERDA	10
2	SI	IZQUIERDA	10
3	SI	IZQUIERDA	10
4	SI	DERECHA	15
5	SI	IZQUIERDA	15
6	SI	IZQUIERDA	15

PERRO	DURACION/No. DE IMPULSO	LISIS.	TIEMPO EN SEGUNDOS
1	10 seg/1	SI	S
2	10seg/1	SI	10
3	10seg/1	SI	10
4	10seg/1	NO	--
5	10seg/1	NO	--
6	10seg/2	SI	15

TABLA VI.

BIBLIOGRAFIA.

- 1.- Suslick K."The chemical effects of ultrasound"Scientific American 1989.Feb.260:62-69.
- 2.- Boudjouk P."Synthesis with ultrasonic waves"Journal of Chemical Education 1986 Mar.63;5:427-429.
- 3.- Wells P."Physical principles of ultrasonic diagnosis"Academic Press.London 1969(1st Ed).
- 4.- Krumakau F."Physical principles of ultrasound"Roentgenol.1975.Jun.10:6:259-263.
- 5.- Mulvaney W."Attempted disintegration of calculi by ultrasonic vibration"J Urol 1953 Apr.70:2:704-707.
- 6.- Marberger M"Ultrasonic destruction of bladder stones"Sanders Eds.1979(2nd Ed).
- 7.- Branner G."Percutaneous ultrasonic versus surgical removal of kidneys stones"Surg Gynecol Obstet 1985.Jan.13;161:767-770.
- 8.- Green D,Lytton B."Early experience with direct vision electrohydraulic lithotripsy of ureteral calculi"J Urol 1985 May.133;9:767-772.

9.- Alken P, Gunther R, Thuroff J "Percutaneous nephro lithotomy: a routine procedure?" Br J Urol 1983 Aug; 11: 2-10.

10.- Segura J, Patterson D, LeRoy A, May G. Percutaneous lithotripsy" J Urol 1983 Feb. 10; 4: 729-742.

11.- Marberger M. "Disintegration of renal and ureteric calculi" Urol Clin North Am 1983 Jul. 10; 6: 729-734.

12.- Coates C. "The application of ultrasonic energy to urinary and biliary calculi" J Urol 1956 Mar 75; 10: 865-874.

13.- Chan K, Watmough D, Hope D. "A new motor driven surgical probe and its in-vitro comparison with the cavitron ultrasonic surgical aspirator" Ultrasound Med Biol 1986 Sep 12; 3: 279-283.

14.- Hodson W, Del Guercio L. "Preliminary experience in liver surgery using de ultrasonic escaipel" Surgery 1984 Jul 95; 11: 230-234.

15.- Brown A, Davies P "Ultrasonic decalcification of calcified cardiac valves and annuli" Br Med J 1972 Oct 3; 7: 274-277.

16.- Eguaras M, Saceda E "Mitral and aortic valve decalcification by ultrasonic energy" J Thorac Cardiovasc Surg 1988 Dec 78; 12: 1038-1040.

17.- Sternlieb J, Basha J. "Ultrasonic restoration of severely calcified aortic valve" Lancet 1988 Aug 3; 9: 446-447.

- 18.- Siegel R, Fishbein M, Forrester J "Ultrasonic plaque ablation. A new method for recanalization of partially or totally occluded arteries" *Circulation* 1988 Nov. 78;13:1443-1448.
- 19.- Suma, H, Fukumoto H, Takeuchi A "Application of ultrasonic aspirator for dissection of the internal mammary artery in coronary artery bypass grafting" *Ann Thorac Surg* Jun. 43;5:676-678.
- 20.- Mitsui T, Onizuki M, Ijima H "Ultrasonic aspirator in coronary artery surgery" *Ann Thorac Surg* 1985 Dec. 40;2:199-203.
- 21.- Freeman J, Isner D, Col D "Ultrasonic angioplasty using a new flexible wire system" *J Am Coll Cardiol* 1989 Apr. 13;2:4a.
- 22.- Wiles P, Boothby M "Pulsed ultrasound therapy and skin blood flow" *Lancet* 1987 Jan. 2;7:572-574.
- 23.- Callam M, Harper D, Dale J "A controlled trial of weekly ultrasound therapy in chronic leg ulceration" *Lancet* 1987 Jan. 2;7:550-555.