



26  
24 11242

**UNIVERSIDAD NACIONAL AUTONOMA DE MEXICO**

**FACULTAD DE MEDICINA**

**DIVISION DE ESTUDIOS DE POSGRADO**

**HOSPITAL GENERAL Dr. FERNANDO QUIROZ GUTIERREZ**

**ISSSTE.**

**ULTRASONIDO COMO METODO AUXILIAR DE  
DIAGNOSTICO EN MIOMATOSIS UTERINA**

**TESIS DE POSGRADO**

**QUE PARA OBTENER EL TITULO DE:**

**ESPECIALISTA EN RADIODIAGNOSTICO**

**P R E S E N T A :**

**DR. JAIME TOLEDO LEYVA**

**Asesor de Tesis : Dr. Edgar O. Gamarra Arauco**



**MEXICO, D. F.**

**1990**



Universidad Nacional  
Autónoma de México



## **UNAM – Dirección General de Bibliotecas Tesis Digitales Restricciones de uso**

### **DERECHOS RESERVADOS © PROHIBIDA SU REPRODUCCIÓN TOTAL O PARCIAL**

Todo el material contenido en esta tesis está protegido por la Ley Federal del Derecho de Autor (LFDA) de los Estados Unidos Mexicanos (México).

El uso de imágenes, fragmentos de videos, y demás material que sea objeto de protección de los derechos de autor, será exclusivamente para fines educativos e informativos y deberá citar la fuente donde la obtuvo mencionando el autor o autores. Cualquier uso distinto como el lucro, reproducción, edición o modificación, será perseguido y sancionado por el respectivo titular de los Derechos de Autor.

**I N D I C E**

I.-	INTRODUCCION.....	8
II.-	ANTECEDENTES.....	14
III.-	JUSTIFICACION.....	15
IV.-	MATERIAL Y METODOS.....	16
V.-	RESULTADOS.....	18
VI.-	DISCUSION.....	23
VII.-	BIBLIOGRAFIA.....	26

## INTRODUCCIÓN

El tumor uterino más común es el mioma. Se observa con mayor frecuencia entre los 30 y 45 años de edad. Cuando crecen después de la menopausia, es señal de que hay una degeneración secundaria de cualquier naturaleza; este hecho siempre debe hacernos sospechar transformación maligna. (11)

Con frecuencia se llama a los miomas tumores fibroides, pero son de origen muscular y no derivan de los elementos del tejido fibroso. (11)

Aunque se desconocen etiología y patogenia, cuando se han desarrollado parecen depender de los estrógenos, como se manifiesta por su crecimiento rápido durante la gestación y por la tendencia a experimentar regresión después de la menopausia (12). Se ha observado que en pacientes que están bajo terapéutica con estrógenos exógenos, desarrollan crecimiento con más rapidez. (13)

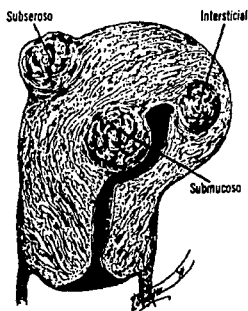Suelen presentarse en forma de masas múltiples, netamente circunscritas pero sin cápsulas, duras de color blanco grisáceo, con superficie de corte que tiene aspecto arremolinado característico. Estas lesiones varían de volumen y pueden ser pediculadas. En el estudio histológico estos tumores se caracterizan por haces arremolinados o espirales de células de músculo liso semejantes a los

fascículos musculares normales del miometrio. Después de la menopausia, las células de músculo liso tienden a atrofiarse y a ser subsituidas en definitiva por tejido fibroso. (12)

Tomando en base la posición que pueden ocupar los miomas en las distintas capas que forman la pared uterina, se dividen en tres grupos: (Fig.1)

- 1.- **Submucosos;** se desarrollan inmediatamente por debajo del endometrio, desplazando a éste último a medida que aumentan de tamaño. Son mucho más propensas que cualquiera de las dos variedades restantes a producir hemorragias profusas y necesitan histerectomía, aunque sean pequeños. Algunos son sésiles, otros se pediculizan y pueden hacer protusión por el cuello.
- 2.- **Intersticiales o intramurales,** son los que se encuentran situados en la pared muscular. Si son de gran tamaño y múltiples, dan lugar a gran aumento de volumen del órgano, al cual imprime un contorno y una consistencia nodular notable.
- 3.- **Subseroso o subperitoneales,** pueden ser sésiles o pedicularse. A veces grandes venas que recubren la superficie del mioma se rompen y causan hemorragia intraperitoneal masiva. (11)

**Complicaciones intrínsecas.**- dejado el mioma a su evolución natural, es posible observar modificaciones por alteraciones secundarias del mioma mismo. Estos cambios pueden ser consecutivos a infección, isquemia, trombos sépticos o bien procesos degenerativos de tipo maligno. (13)



**Fig. 1. Superficie de sección del mioma, mostrando su aspecto especial característico.**

**Los cambios degenerativos son:**

- 1.- La atrofia, por falta de soporte hormonal, se asocia frecuentemente con el climaterio y prolapso genital; es posible que sea debido al déficit circulatorio. (13)

- 2.- **La degeneración hialina**, es la más frecuentemente observada (60%) el tejido muscular fibroso es reemplazado por áreas hialinas. Se presentan tumores y va precedido generalmente de cambios atróficos. (13)
  
- 3.- **Degeneración quística**, ocupa el segundo lugar de los cambios intrínsecos (11.8%), también es benigna y se atribuye a la falta de soporte circulatorio; se caracteriza por la aparición de cavidades o quistes de diversos tamaños. (13 y 11)
  
- 4.- **Degeneración mucóide**, aunque es una variedad de la degeneración quística, se caracteriza por la elaboración de una sustancia pseudomucinoso que llena los espacios quísticos. (13)
  
- 5.- **Degeneración calcárea**, calificada como una infiltración calcárea más que una degeneración. Se observa en las pacientes postmenopáusicas principalmente, su frecuencia varía del 3 al 6%, es precedida de degeneración grasa y puede ser central o periférica. (13)
  
- 6.- **Degeneración roja**, es la necrosis aséptica con hemorragia intersticial, ocurre con mayor frecuencia durante el embarazo. (11 y 13)

- 7.- **Necrosis**, se debe por lo general a trastornos del riego sanguíneo o infección grave. Los tumores que poseen pedículo se pueden necrosar por torsión de éste último. (11 y 13)
- 8.- **Degeneración grasa**, es rara pero puede presentarse asociada a una avanzada degeneración hialina. En otros casos las extensas áreas de grasa verdadera que existen en la substancia del mioma, se deben probablemente a que el tumor es de tipo mixto. (11 y 13)
- 9.- **Degeneración maligna**, la transformación maligna es rara, el 70% de los sarcomas del útero derivan de un mioma persistente sobre todo si ha sido irradiado. (11 y 13)

Los leiomiomas del útero pueden ser asintomáticos y se descubren al causar aumento de volumen palpable de la matriz. Los miomas disminuyen también la fertilidad. La manifestación más frecuente es la menorragia, con metrorragia o sin ella, dolor, disuria por irritabilidad vesical (11 y 13), de ésta forma se refiere a la paciente al departamento de ultrasonografía para establecer el diagnóstico.



Para complementar la revisión del estudio, a pesar de que no fue el objetivo del mismo, sin embargo lo consideramos importante por las complicaciones que causa en el embarazo. La mayoría de los investigadores consideran que los miomas a veces pueden dificultar la fertilidad. (11) Pacientes con mioma en la superficie materna de la placenta llegan a desarrollar abruptio placentae; el dolor y el parto prematuro está en relación al volumen del mioma. (4)

Llegan a ser causa de abortos tempranos, cuando son múltiples, hay una alta frecuencia de mal presentación y contracciones prematuras. (3)

## ANTECEDENTES

El ultrasonido es una técnica especialmente apropiada para el estudio de la estructura del útero. El útero es evaluado rápidamente por medio del ultrasonido debido a su ubicación por detrás de la vejiga urinaria la cual en el estado de distensión actúa como una ventana acústica. Este método es ideal para la evaluación del útero, ya que las imágenes son obtenidas sin enviar radiaciones a un embarazo intrauterino no detectado clínicamente. (8)

El útero se encuentra localizado en la línea media entre la vejiga y el recto, puede presentar variadas posiciones de derecha a izquierda y de adelante hacia atrás. Su tamaño normal depende del estado de desarrollo de la paciente, el tamaño pospúber máximo es aproximadamente de 4 x 7 x 4 cm., pero la multiparidad aumenta el tamaño normal en 1.2 cm. en todas las dimensiones. El útero posmenopáusico se atrofia. La forma varía con el grado de maduración de la paciente, en el pospúber el cuerpo es más largo y más grande que el cuello, su contorno es uniforme y claramente delineado. (8)

La ecogenicidad del útero es homogénea de baja a moderada; en el centro la cavidad en forma de pequeña hendidura se presenta como una línea de ecos fuertes,

más evidente alrededor del período menstrual y en pacientes a las que recientemente se les ha realizado un legrado. (8 y 9)

La imagen sonográfica de un mioma depende de su ubicación y de la presencia o ausencia de una alteración secundaria, como también de las cantidades relativas de sus constituyentes estromáticos y musculares. La imagen ultrasónica clásica de un mioma es la de una masa hipoecoica, sólida de contorno deformado dentro de un útero agrandado y no homogéneo. No obstante, cualquiera de estas alteraciones puede constituir la única evidencia sonográfica del mioma. El aumento de la ecogenicidad en un foco se produce con la degeneración grasa y la calcificación, pudiendo resultar esta última en un sombreado acústico. Alternativamente, la degeneración o necrosis puede dar como resultado la disminución de la ecogenicidad y el aumento de la transmisión, teniendo en ocasiones una imagen quística.

(8)

#### JUSTIFICACION

El campo de la ultrasonografía ha experimentado importantes cambios desde su aparición en el área del diagnóstico médico, siendo un método auxiliar, ideal, de fácil acceso y no invasivo en el diagnóstico de la patología uterina. Por lo tanto, es de nuestro interés realizar una

comparación de hallazgos ultrasonográficos y clínicos con comprobación histopatológica.

## MATERIAL Y METODOS

En el Hospital General "Dr. Fernando Quiroz Gutiérrez", del Instituto de Seguridad y Servicios Sociales de los Trabajadores al Servicio del Estado (ISSSTE) de la Ciudad de México, Distrito Federal, se evaluaron sesenta estudios ultrasonográficos de pacientes procedentes del Servicio de Consulta Externa de Ginecología; se consideró en esta evaluación a pacientes con diagnóstico clínico presuntivo de miomatosis uterina, sin tomar en cuenta algún síntoma o signo específico. Todos los ecogramas se corroboraron posteriormente por medio del estudio histopatológico post-histerectomía total abdominal.

Para realizar el sonograma, la paciente se coloca en decúbito supino, la exploración se verifica con la vejiga urinaria llena; ésto se consigue pidiendo a la paciente que beba un litro de líquido una hora antes de la exploración, se empieza con un corte transversal sobre la sínfisis del púbis, el plano de exploración debe inclinarse gradualmente en dirección craneal y desplazarse en el mismo sentido. Después de ésto los cortes longitudinales se realizan moviendo el transductor lentamente de un lado a otro,

efectuándose así todo tipo de cortes y utilizando lubrigel como medio transmisor del ultrasonido. Este estudio se realizó con un equipo de ultrasonido marca Siemens Sonoline SL-2, con transductor sectorial de 3.5 Mhz. en tiempo real.

## R E S U L T A D O S

El número de casos estudiados fueron sesenta, encontrando mayor frecuencia de los treinta y ocho a cuarenta y siete años de edad (50%); y siendo menor de cincuenta y ocho a sesenta y siete años de edad (3.34%).  
Cuadro 1 y Gráfica 1.

### NUMERO DE CASOS ESTUDIADOS Y EDAD PROMEDIO

EDAD PROMEDIO	NUMERO	%
28 - 37	22	36.66
38 - 47	30	50.00
48 - 57	6	10.00
58 - 67	2	3.34
<b>T O T A L</b>	<b>60</b>	<b>100</b>

C u a d r o 1

De los sesenta casos investigados, uno fue referido con diagnóstico de pólipo cervical y otro de tumoración calcificada. Los cincuenta y ocho casos restantes (96.66%) son enviados con diagnóstico de miomatosis uterina. Cuadro 2.

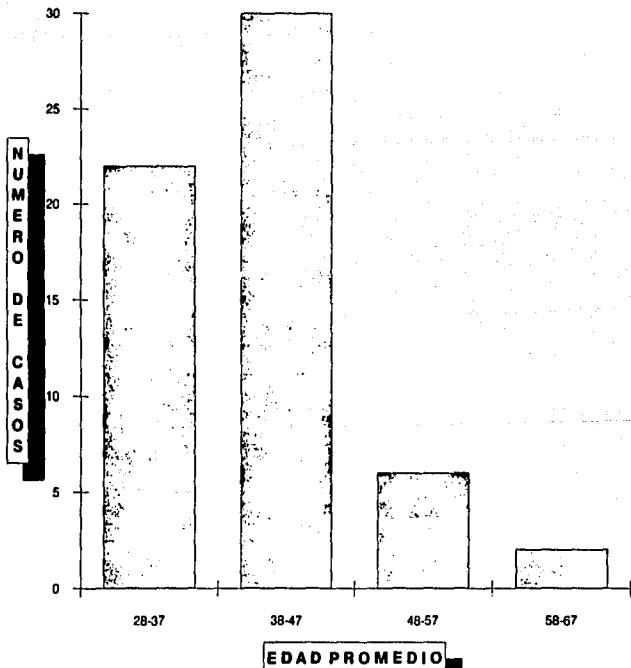
### DIAGNOSTICOS CLINICOS DE LOS CASOS ESTUDIADOS

DIAGNOSTICO CLINICO	NUMERO	%
Pólipo Cervical	1	1.66
Tumoración Calcificada	1	1.66
Miomatosis Uterina	58	96.66
<b>T O T A L</b>	<b>60</b>	<b>100</b>

C u a d r o 2

ESTA TESIS NO DEBE  
SALIR DE LA BIBLIOTECA

GRAFICA I



Los casos referidos por consulta externa de Ginecología, 56 (96.55%) son confirmados por ultrasonografía y los dos restantes como normales. Cuadro 3

#### COMPARACION DE DIAGNOSTICOS CLINICO Y ULTRASONOGRAFICO

DIAGNOSTICO	NUMERO	%
Clinico de miomatosis	58	100
Ultrasonográfico de miomatosis	56	96.55
Ultrasonográfico normal	2	3.45

C u a d r o 3

Son comprobados por estudio histopatológico 44 (75.86%) y de los 14 restantes, 13 presentaron adenomiosis (22.41%) y uno normal. Cuadro 4

#### COMPROBACION HISTOPATOLOGICA

DIAGNOSTICO	NUMERO	%
Histopatológico de miomatosis	44	75.86
Histopatológico de adenomiosis	13	22.41
Histopatológico normal	1	1.73
<b>T O T A L</b>	<b>58</b>	<b>100</b>

C u a d r o 4



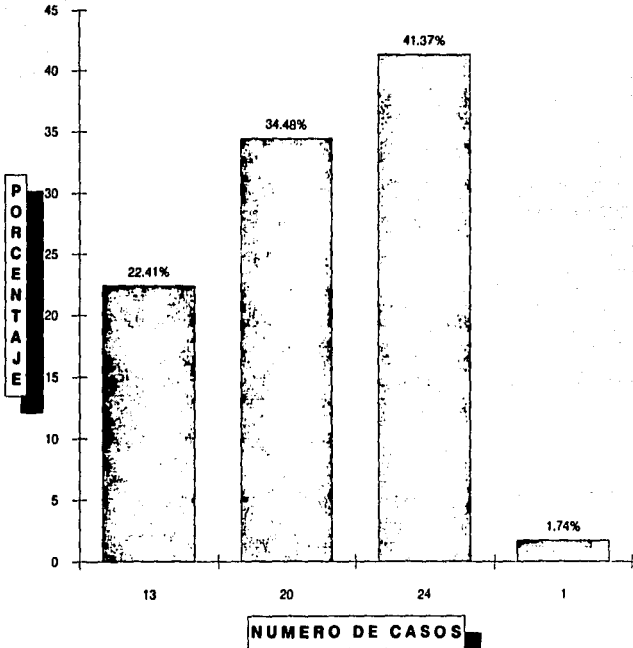
La adenomiosis se encuentra en forma importante, estando como diagnóstico único en 13 casos (22.41%) y siendo evidente la asociación con miomatosis 20 casos (34.48%). En total se presenta en 33 casos con un porcentaje de 56.89%. Cuadro 5 y Gráfica 5.

**FRECUENCIA DE ADENOMIOSIS Y ASOCIACION CON MIOMATOSIS**

Diagnóstico Histopatológico	Número	%
Adenomiosis	13	22.41
Adenomiosis asociada con miomas	20	34.48
Miomas solos	24	41.37
Normal	1	1.74
<b>T O T A L</b>	<b>58</b>	<b>100</b>

**C u a d r o 5**

**GRAFICA 2**  
**ADENOMIOSIS Y ASOCIACION CON MIOMATOSIS**



**D I S C U S I O N**

Con los resultados anteriormente descritos, el margen de error en el diagnóstico clínico es del 24% y el 21% en el diagnóstico ultrasonográfico. La certeza del diagnóstico clínico es del 76% y del ultrasonográfico de 79%. Por consiguiente, es conveniente realizar estudio ecosonográfico en pacientes que se sospecha clínicamente en miomatosis, para confirmar diagnóstico y disminuir así el margen de error.

El diagnóstico de certeza ultrasonográfico se encuentra disminuido 22% en relación a otras informaciones (Pedroza). Esto lo atribuimos a la alta incidencia en que se presentó la adenomiosis, siendo del 22.41% en los casos que no se reportó miomatosis histopatológicamente y el 34.48% en casos asociados con miomatosis, haciendo un total de 33 casos (56.89%)

El ultrasonido es un método adecuado para valorar la localización de los nódulos miomatosos, así como el tamaño de los mismos. (1 y 2)

Elaborando una revisión para tratar de distinguir desde el punto de vista ultrasonográfico la adenomiosis de la miomatosis uterina, la adenomiosis puede ser difusa o

encapsulada. En ésta última instancia es denominada adenomioma (8). Causa aumento de tamaño del útero y sobre todo, por la existencia de áreas quísticas irregulares debido a la presencia de sangre en su interior, zonas de hipogenicidad y disminución del eco de la pared posterior del útero. (5, 6 y 10)

Por consiguiente, la miomatosis dá casi exactamente las mismas características por ultrasonido; sin embargo, la demostración de un quiste de ovario de endometriosis (quiste de chocolate) o también se localizan en fondo de saco posterior, nos haría sospechar de adenomiosis como posibilidad diagnóstica. (7, 8, 9 y 10)

Considerando que la adenomiosis y endometriosis se asocian en aproximadamente 13% de los casos, es difícil la diferenciación entre la adenomiosis tanto difusa como encapsulada de los miomas, principalmente la forma focal. (8 y 10)

Un criterio que nos ayuda a distinguir estas dos entidades será el de ausencia o no de degeneración del mioma, ya que en la adenomiosis no proporciona datos como serían sombra sónica (calcificación), ni zonas líquidas (hialinas).

Es importante tener siempre presente la adenomiosis como principal diagnóstico diferencial, entre otros, cuando una paciente es referida con el diagnóstico de miomatosis, a pesar de que el tratamiento para ambas es el mismo.

## BIBLIOGRAFIA

- 1.- Zlatkov V; Iar: Ukov A; Cherveniashki S.  
Comparative evaluation of methods for the  
diagnosis of submucosal myomatous nodules Akush  
Ginekol (Sofilia) 1989; 28(4): 41-3
- 2.- Sauer MV; Agnew C; Worthen N; Gorrill MJ; Rodi IA;  
Bustillo MC; Buster JE.  
Reliability of ultrasound in predicting uterine  
leiomyoma volume.  
J Reprod Med 1988 Jul; 33(7): 612-4
- 3.- Lev-Toaff AS; Coleman BG; Arger PH; Mintz MC;  
Arenson Rl; Toaff ME.  
Leiomyomas in pregnancy: sonographic study.  
Radiology 1987 Aug; 164(2); 375-80
- 4.- Rice JP; Kay HH; Mahony BS  
The clinical significance of uterine leiomyomas in  
pregnancy.  
Am J Obstet Gynecol 1989 May; 160 (5pt 1): 1212-6
- 5.- Siedler D; Laing FC; Jeffrey RB Jr; Wing VW  
Uterine adenomyosis. A difficult sonographic  
diagnosis.  
J. Ultrasound Med 1987 Jul; 6(7): 345-9
- 6.- Bohlman. ME; Ensor RE; Sanders RC  
Sonographic findings in adenomyosis of the uterus.  
AJR 1987 Apr; 148(4); 765-6
- 7.- Murao F; Hata K; Shin K; Hata T; Yoshino;  
Takahashi K; Kitao M.  
Ultrasonography for the diagnosis of adenomyosis.  
Nippon Sanka Fujinka Gakkai Zasshi 1986 Nov;  
38(11): 2073-7
- 8.- Callen. Ultrasonografia en Obstetricia y  
Ginecología. Argentina. Panamericana. 1988 246-  
248. 235-242. 251.

- 9.- Hans Henrick Holm. Ultrasonografía Abdominal exploración estática y dinámica. Barcelona. Doyma. 162-167.
- 10.- César S. Pedrosa. Diagnóstico por Imagen. Tratado de Radiología Clínica. España. Interamericana. Tomo II. 1168-1170, 1185-87
- 11.- Novak Edmund. Tratado de Ginecología. México. 8 ed. Interamericana. 352-360
- 12.- Robbins, Stanley L. Patología Básica. México. Interamericana. 582-583.
- 13.- A.M.H.G.O. No. 3 I.M.S.S. Ginecología y Obstetricia. México, D. F., 1985. Francisco Méndez Oteo. 841-854.