

220
221



UNIVERSIDAD NACIONAL AUTONOMA DE MEXICO

Facultad de Odontología

VoBo

C. D. Emilio C. Baltráin

10/II/1988

Generalidades de la Endodoncia

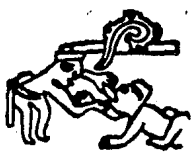T E S I S

QUE PARA OBTENER EL TITULO DE

Cirujano Dentista

PRESENTA

Ma. Guadalupe Jiménez García



MEXICO, D. F.

1988



Universidad Nacional
Autónoma de México



UNAM – Dirección General de Bibliotecas Tesis Digitales Restricciones de uso

DERECHOS RESERVADOS © PROHIBIDA SU REPRODUCCIÓN TOTAL O PARCIAL

Todo el material contenido en esta tesis está protegido por la Ley Federal del Derecho de Autor (LFDA) de los Estados Unidos Mexicanos (México).

El uso de imágenes, fragmentos de videos, y demás material que sea objeto de protección de los derechos de autor, será exclusivamente para fines educativos e informativos y deberá citar la fuente donde la obtuvo mencionando el autor o autores. Cualquier uso distinto como el lucro, reproducción, edición o modificación, será perseguido y sancionado por el respectivo titular de los Derechos de Autor.

I N D I C E

INTRODUCCION.....	III
CAPITULO I	
Topografía de la Cavidad Pulpar.....	1
CAPITULO II	
Histología y Fisiología Pulpar.....	10
CAPITULO III	
Diagnóstico.....	22
CAPITULO IV	
Patología Pulpar.....	37
CAPITULO V	
Indicaciones y Contraindicaciones.....	50
CAPITULO VI	
Equipo e Instrumental, Métodos de Esterilización..	55
CAPITULO VII	
Anestesia y Medicamentos en Endodoncia.....	65
CAPITULO VIII	
Accesos, Tratamiento Biomecánico.....	81

CAPITULO IX

Dique de Hule..... 95

CAPITULO X

Obturación de Conductos..... 100

CAPITULO XI

Postoperatorio, Apicectomía..... 121

Conclusión..... 128

Bibliografía..... 131

I N T R O D U C C I O N

I N T R O D U C C I O N

El campo de la Endodoncia, abarcable por el Dentista General, se ha ampliado en las últimas décadas en que la extracción dental era más bien la regla que la excepción.

Es importante para el Cirujano Dentista conocer los avances que hoy en día nos brinda la Odontología Moderna y así mismo estar en estrecha relación con las diferentes especialidades médicas, dando como resultado un buen tratamiento.

La endodoncia es una rama de la Odontología que se ocupa de la Etiología, diagnóstico, prevención y tratamiento de las enfermedades de la pulpa dental y de sus complicaciones.

La Anatomía normal y patológica, la fisiología e histología, la radiología, la farmacología, etc., aportan los fundamentos que permiten orientar científicamente la clínica endodóntica.

La Endodoncia, como todas las especialidades odontológicas, exige en una aplicación clínica, no solo un mínimo de habilidad personal, sino además el conocimiento de técnicas operatorias precisas que aplicadas con destreza, contribuyen a la perfección del tratamiento realizado.

La Terapéutica endodóntica se dirige a la eliminación del dolor y de la infección, la obturación de la cavidad pulpar y la restauración de la corona. La secuencia de las técnicas clínicas utilizadas para cumplir estos objetivos comprende:

- 1.- El diagnóstico y el tratamiento de urgencia.
- 2.- Preparación de instrumentos y material de obturación.
- 3.- La terapéutica definitiva del conducto radicular.
- 4.- La restauración de la corona.

C A P I T U L O I

TOPOGRAFIA DE LA CAVIDAD PULPAR.

TOPOGRAFIA DE LA CAVIDAD PULPAR

Para poder realizar cualquier maniobra en la cavidad pulpar es necesario conocer no solo su anatomía, sino también -- las variantes que más frecuentemente encontraremos, asegurando por lo tanto el éxito en los tratamientos endodónticos.

I.- Consideraciones generales de la cavidad pulpar:

- a) Cámara pulpar
- b) Conducto radicular
 - Porción dentinaria.
 - Porción cementaria.

II.- Consideraciones generales en:

- a) Dientes uniradiculares
- b) Dientes multirradiculares.

I.- Consideraciones generales de la cavidad pulpar.

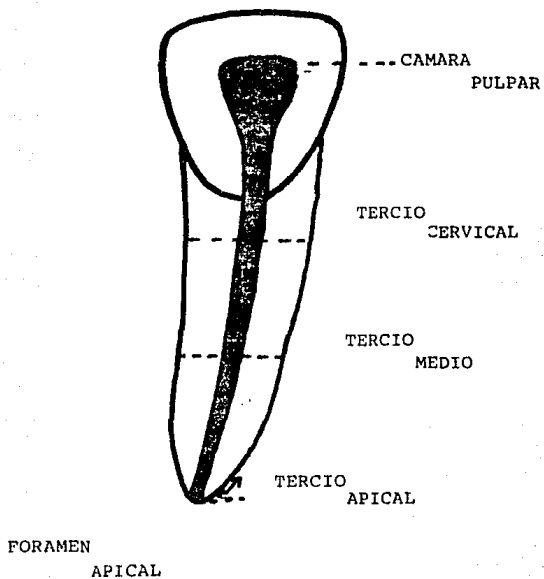
La cavidad pulpar es el espacio interior del diente y es donde se encuentra alojada la pulpa. Está rodeada casi completamente de dentina.

La forma, tamaño, longitud, dirección, diámetro, etc., - difiere según la pieza dentaria de que se trate, según que ésta sea temporal o permanente, según la edad del individuo y - también depende algo de la raza, sexo, etc. A parte existen también las variaciones de cada diente.

a) Cámara Pulpar: La cámara pulpar es siempre única, - ocupa generalmente el centro de la corona y se continúa, en su

ANATOMIA TOPOGRAFICA DE LA CAVIDAD PULPAR

La cavidad pulpar se divide en:



posición cervical, con el conducto de las raíces.

Su forma y paredes, por lo general son parecidas a la corona, con sus diámetros proporcionales a la última, tanto en el sentido mesiodistal como en el vestibulolingual. Su techo o extremidad masticatoria, en personas jóvenes puede llegar - hasta la mitad de la corona y a veces más allá en sentido ---oclusal o incisal.

De la unión de las paredes en el extremo masticatorio se forman ángulos o prolongaciones que toman el nombre de astas pulpaes.

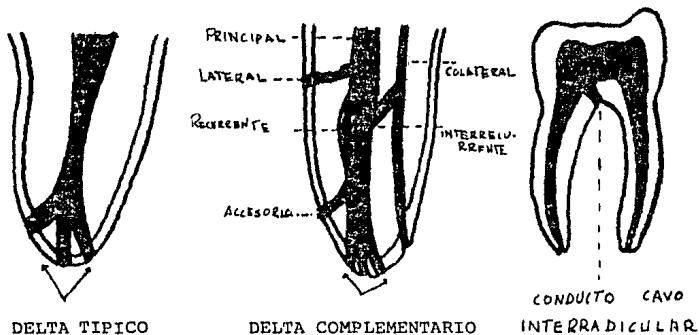
La actividad biológica de la corona y el progreso de la edad reducen el tamaño de la cámara por la aposición de nueva dentina.

b) Conducto Radicular: Comunmente el conducto tiene la forma de un cono alargado, irregular, con su base cerca del - cuello dentinario. La dirección del conducto sigue por regla general el mismo eje de la raíz, acompañándolo en sus curvaturas propias. La mayoría de las curvaturas son distales y las demas son linguales, vestibulares o mesiales.

Un conducto puede tener ramificaciones, si se encuentran a nivel apical reciben el nombre de DELTA APICAL. Otros se - encuentran a lo largo del conducto pulpar y se les llama DELTA COMPLEMENTARIA, se agrega además el conducto CAVO INTERRADICULAR.

Todos los conductos son más amplios ventíbulo lingualmen

te que mesio distalmente, a excepción de los conductos palatinos de los molares superiores.



El número de conductos depende del número de raíces y de las peculiaridades de las últimas; por eso es conveniente recordar la clasificación radicular.

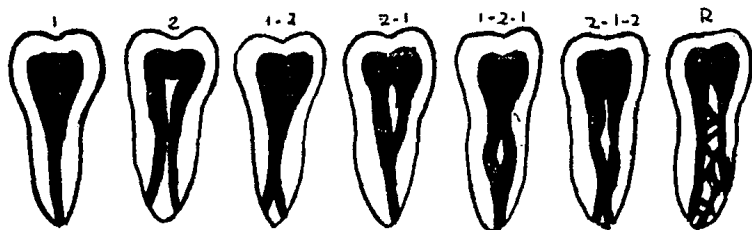
Las raíces de los dientes se presentan en tres formas -- fundamentales:

- a) Simples.
- b) Bifurcadas o divididas.
- c) Fusionadas.

Las raíces divididas siempre tienen dos conductos o uno que se divide en dos.

La gran mayoría de las raíces simples y buen número de las fusionadas, presentan un solo conducto, raras veces dos.

Puede haber una bifurcación en el tercio apical o medio (I - 2) de las raíces simples. En ocasiones las dos ramas vuelven a unirse en su trayecto terminal y acaban en un solo forámen (1 - 2 - 1). En algunos casos los conductos son re^gtiformes (R)



Se puede dividir a los conductos en dos partes bien diferenciadas que son:

a) Porción Dentinaria: El tramo del conducto en el seno de la dentina es gradualmente cónico, con el diámetro mayor en su unión con la cámara y el menor en el punto donde se une con la porción cementaria.

Con la edad esta parte del conducto va reduciéndose de diámetro y su forma cónica se altera.

Es de vital importancia conocer bien las curvaturas que puede presentar el conducto.



Porción
cementaria



Porción del
diámetro de
la cámara.



b) Porción Cementaria: Es también cónica pero invertida, es decir, con su base en el forámen y su vértice truncado en la unión con la parte estrecha de la porción dentinaria.



II.- Consideraciones generales de la cavidad pulpar en:

a) Dientes unirradiculares: La cavidad pulpar, simple en estos dientes, se diferencia de la compuesta de los unirradiculares en que carece de suelo cameral y, por lo tanto no presenta una reducción de diámetros a este nivel, ni un límite entre la cámara y el conducto, lo que hace fácil el acceso al último.

La cámara es irregularmente cónica y más corta que el co

no del conducto. En los incisivos los ángulos representan -- los cuernos pulpares. Además, algunos incisivos muy jóvenes se encuentran un cuerno medio, éste y los dos angulares corresponden a los tres mamelones del borde incisal.

La pared lingual de la cámara de los incisivos y caninos puede ser ligeramente cóncava, y las demás paredes convexas.

El conducto de los dientes unirradiculares puede ser:

- a) Recto.
- b) Curvo, con curvaturas en su tercio apical o en los tercios apical y medio, dirigiéndose por lo general distalmente.
- c) En ocasiones el conducto se presenta convexo totalmente en sentido mesial o vestibular.
- d) A veces ofrece una curvatura apical en un sentido y otra en el opuesto, lo que da el aspecto de una S itálica.

Cuando una cavidad de estos dientes presenta dos conductos, tiene un piso cameral que puede hallarse en el tercio medio radicular o más hacia ápice.

b) Dientes Multirradiculares: La cavidad pulpar de estos dientes está compuesta de la cámara y varias prolongaciones que son los conductos.

La cámara pulpar es irregularmente cuboide. Del techo cameral parten los cuernos que corresponden generalmente al -

número y longitud de los tubérculos. Las paredes axiales, generalmente convexas convergen ligeramente hacia el suelo, por lo que el diámetro menor de la cámara se encuentra a este nivel.

En ocasiones se encuentran conductos cavo interradiculares que parten del suelo cameral o de la parte inicial del -- conducto y se dirige al periodonto interradicular.

Los conductos radiculares en número igual al de las raíces, muestran de ordinario un aplanamiento mesiodistal en las raíces delgadas.

Progresando la edad, va disminuyendo la cavidad pulpar.

C A P I T U L O I I

HISTOLOGIA Y FISIOLOGIA PULPAR.

HISTOLOGIA PULPAR Y APICAL

PULPA: Es un tejido conjuntivo de tipo conectivo laxo. Se encuentra alojada en la cámara pulpar y conductos radiculares, es decir que se encuentra enclaustrada, excepto a nivel del forámen apical, por paredes dentinarias inextensibles, esto hace de la pulpa una unidad biológica compleja con procesos patológicos muy especiales.

El órgano pulpar comprende:

- 1) Pulpa dentaria: Tejido pulpar central.
Capa odontoblástica y subodontoblástica.
- 2) Predentina y dentinas.

1) La PULPA DENTARIA se origina cuando una condensación del mesodermo en la zona del epitelio interno del órgano del esmalte invaginado, forma la papila dentaria.

La papila dentaria está formada por tejido mesenquimatoso altamente celular aunque poco vascularizado, mas tarde, durante la fase de campana, la papila dentaria por la acción inductiva del epitelio interno del órgano del esmalte, transforma sus células superficiales en odontoblastos.

Los odontoblastos son células formadoras de dentina. La primera dentina la depositan en forma de manto (Matriz Dentaria).

Después de que los odontoblastos han depositado las primeras capas de dentina, las células del epitelio interno se transforma en ameloblastos, los cuales inician la producción de la matriz del esmalte. En este momento, al iniciarse la formación de tejidos duros, la papila dentaria, recibe el nombre de pulpa dentaria.

Capa odontoblástica: Los odontoblastos son células de tejidos conjuntivos altamente diferenciadas por ser una célula secretora de dentina.

Los odontoblastos están situados en la parte mas externa de la pulpa junto con la predentina y se alinean en forma de hilera bastante irregular que lleva el nombre de capa (Membrana de Eboris por tener parecido a un epitelio pseudo estrafiado).

El cuerpo del odontoblasto de cara a la superficie interna de la dentina posee un proceso citoplasmático que se extiende dentro del tubulillo dentinario. Se estima que dentro de estas prolongaciones se encuentran contenidas las tres partes del protoplasma odontoblástico.

Se ha calculado que la longitud de los tubulillos en conjunto en un diente normal es aproximadamente de seis a siete mil metros. Estas prolongaciones son largas, sinuosas y llegan hasta el límite amelo-dentinario y en algunos lugares tienen una mayor confluencia como en los cuernos pulpares. Esto es de vital importancia en el estudio y comprensión de la pa-

tología pulpar,

La prolongación protoplasmática del odontoblasto dentro del túbulo dentinario recibe el nombre de Fibra de THOMES. Es frecuente la presencia de vacuolas en el interior de la fibra de THOMES.

Zona de Wheel: De cara al otro polo interno del odontoblasto se encuentra una zona de células; se denomina zona de Wheel.

TEJIDO PULPAR

Zona Celular: Por dentro de la zona de Wheel existe una zona abundante de células mesenquimatosas indiferenciadas. Esta zona es un verdadero depósito de células que pasan a sustituir a las que destruyen, entre ellas los odontoblastos.

Zona Central: Tiene las características de un tejido conjuntivo embrionario y por lo tanto presenta: células, vasos sanguíneos, linfáticos y nerviosos. Además elementos fibrosos y sustancias fundamentales.

Célula de Pulpa: Las células de la pulpa aparte de los odontoblastos son: los fibroblastos, los histiocitos y algún linfocito.

Fibroblastos: O células estrelladas de la pulpa presentan largas prolongaciones protoplasmáticas con las que se unen a otras células formando una red.

Histiocitos: Son células de defensa pulpar, presentan un

citoplasma de apariencia ramificada, durante los progresos inflamatorios de la pulpa se convierten en macrófagos; los macrófagos refuerzan a las polimorfonucleares en el ataque a las -- bacterias y remueven los productos de descombro de una área -- atacada.

Linfocitos: Proviene del torrente circulatorio y en los procesos inflamatorios pulpares, sobre todo en los crónicos, - estas células migran al sitio de defensa y se transforman en - macrófagos cuya función ya fue especificada. También pueden - convertirse en células plasmáticas cuya función es la dilución de las toxinas según se cree.

Irrigación: La irrigación sanguínea de la pulpa^{ca} a través de los forámenes apicales y conductos accesorios.

Arterias: Son los vasos más grandes que irrigan la pulpa y poseen cubierta muscular típica aún en sus ramas finas: las arteriolas terminan encima, debajo y entre los odontoblastos. Las arteriolas están situadas más hacia la periferia de la pulpa.

Venas: Las vénulas son más numerosas que las arteriolas y su recorrido es semejante pero en sentido inverso. Las vénulas están situadas más hacia el centro de la pulpa.

Vasos linfáticos: Los vasos linfáticos de la pulpa dentaria forman una red colectora profusa que drena por vasos aferentes a través del foramen apical siguiendo la vía linfática oral y facial.

Nervios: Los nervios de la pulpa dentaria penetran también por el foramen apical y siguen el trayecto de los vasos sanguíneos. Son del tipo mielinizado y no mielinado.

Lo haces mielinizados siguen el curso de las arterias para luego dividirse en sentido coronal en haces mas pequeños. Estos haces penetran la zona de Wheel donde forman un plexo que también recibe el nombre de plexo de Wheel y es muy abundante. De este plexo se desprenden pequeños haces que pasan a la zona subodontoblástica donde pierden su cubierta demielina y terminan en forma de arborificaciones en la capa odontoblástica. Recientes investigaciones han demostrado no obstante la presencia de fibras nerviosas dentro del túbulo dentario junto a la fibra de Thome hasta el límite amelodentinario.

Los haces no mielinizados son los que regulan la dilatación y la contracción vascular pulpar.

El hecho de que en la zona periférica de la pulpa hasta la predentina, los nervios carezcan de cubierta mielínica es de gran importancia, pues la falta de discernimiento sobre la calidad de los estímulos, la respuesta siempre será con dolor, es decir, que ante el calor, el frío, corrientes eléctricas, presión, agentes químicos, la pulpa siempre reponderá con dolor.

Se estima que las fibras nerviosas en su mayoría miden

tre micrones de grosor y su número varía en un diente normal de 151 a 1,296 fibras. Se ha estudiado que no existe relación entre las variaciones de diámetro y número con la edad, tamaño y tipo de diente.

2) PREDENTINA Y DENTINA; La predentina es la capa dentinaria más profunda. Se halla siempre entre los odontoblastos y la dentina. Es continuación de la matriz dentinaria pero mientras que la matriz es mineralizada, la predentina no es mineralizada.

Dentina: La dentina es formada por los odontoblastos, quienes la depositan en forma de capas, estas capas depositadas subsecuentemente reciben el nombre de matriz orgánica. Esta matriz orgánica está constituida inicialmente por mucopolisacáridos, luego se mineraliza.

La dentina ya mineralizada es similar en dureza al hueso, así mismo posee propiedades de elasticidad y resistencia. Contiene un 70% de sales minerales y el resto de sustancia orgánica y agua.

La dentina está perforada por múltiples microconductos que reciben el nombre de tubulillos dentinarios. Estos conductos tubulillos dentinarios atraviesan la dentina en forma ondulada desde la superficie externa de la pulpa hasta el límite amelodentinario. Tienen de diámetro aproximadamente tres micras en la zona pulpar (polo exterior del odontoblasto) y /micra cerca del límite amelodentinario. Esto

es de suma importancia a los efectos de la compresión de muchos principios de la endodoncia preventiva y de la terapia de los conductos, pues cada tubulillo contiene la prolongación citoplasmática de un odontoblasto. Los tubulillos se dividen y se ramifican profusamente sobre todo a nivel del límite amelodentinario.

La dentina es sumamente sensible y la respuesta a cualquier estímulo siempre es dolorosa. No se sabe hasta la fecha el mecanismo exacto de esta transmisión.

Si se toma en cuenta que hay microorganismos de un tamaño menor a las tres micras, ya que por lo tanto caben alojados en la parte mas amplia de los túbulos dentinarios, debe pensarse en la gran importancia que tiene la cirugía y la terapia de las paredes dentinarias de conductos infectados en endodoncia.

Dentinas: La dentina primaria es la dentina que se forma inicialmente, cuando empieza a calcificarse la papila dental se convierte en pulpa dental.

La dentina secundaria es la dentina que se forma a lo largo de la vida del diente, se encuentra entre la predentina y la dentina primaria. Se deposita principalmente en el piso y techo de las cámaras pulpares frente a la línea de profundización de caries.

Existe una clara diferencia entre la dentina primaria y secundaria; la secundaria posee un número de canalículos

con una trayectoria mucho mas irregular que la dentina primaria.

La dentina terciaria recibe diferentes nombres de acuerdo a su función. Se le encuentra en los dientes adultos siempre frente a una zona de irritación (caries, abrasión, mutilación), se halla entre la predentina y la dentina secundaria, presenta una mayor irregularidad en el número y trayecto de los túbulos dentinarios y es menos mineralizada que la dentina secundaria.

Dentina Pericanalicular: Esta se encuentra alrededor del proceso citoplasmático de los odontoblastos. La dentina principia donde termina la predentina, posee una alta mineralización y con el tiempo y de acuerdo a los diferentes irritantes disminuye la luz del tubulillo obliterándolo totalmente (dentina opaca y dentina translúcida respectivamente).

TEJIDO PULPAR

Pulpa Cameral y radicular: La pulpa radicular es una continuación de la pulpa coronaria. Está contenida en el conducto radicular, el cual se estrecha progresivamente hasta el forámen apical.

Por el forámen apical y conductos accesorios pasan a la pulpa los vasos y nervios. Los vasos que irrigan el periápice y penetran por los forámenes del diente, se originan de los vasos sanguíneos de los espacios medulares de los huesos.

FUNCIONES DE LA PULPA

Las cuatro funciones de la pulpa son:

- 1) Función Formativa.
- 2) Función Nutritiva.
- 3) Función Sensorial.
- 4) Función de Defensa.

1) Función Formativa: Durante el desarrollo del diente las fibras de Korff dan origen a las fibras y fibrillas colágenas de la sustancia intercelular fibrosa y por lo tanto a la formación de la dentina.

2) Función Nutritiva: Representada por los vasos sanguíneos que se encargan de distribuir los elementos nutritivos - que lleva consigo el torrente sanguíneo a los diferentes elementos celulares e intercelulares de la pulpa y del diente en general.

3) Función Sensorial: Se representa por las fibras que se encuentran en gran número y que a su vez son muy sensibles a la acción de los diferentes agentes externos, siendo la única respuesta a estos estímulos, la sensación de dolor.

4) Función de Defensa: Está representada por los diferentes elementos celulares del sistema retículo endotelial -- que se encuentran en estado de reposo, pero que ante la presencia de un proceso inflamatorio se transforman en macrófagos errantes con gran capacidad fagocítica.

BIOLOGIA APICAL

La formación de la raíz dentinaria es posterior a la formación de la corona y en su configuración y en la del ápice, interviene la vaina de Hertwing.

La vaina de Hertwing es una continuidad inicialmente del epitelio reducido del esmalte; luego mientras los odontoblastos producen dentina en la parte interna, la vaina de Hertwig se fragmenta, entre sus células epiteliales crecen elementos celulares procedentes del mesénquima del folículo dentinario, que iniciarán la aposición de la matriz cementaria por fuera. Estas células reciben el nombre de cementoblastos.

El principal producto de elaboración de los cementoblastos es el colágeno. El colágeno forma la matriz orgánica cementaria, una vez depositada cierta cantidad de matriz, se inicia la mineralización del cemento. Se entiende por mineralización del cemento el depósito de cristales minerales de origen tisular entre las fibras de colágeno de la matriz.

Los cristales minerales están constituidos principalmente por hidroxapatita, estos cristales son similares a los del hueso y la dentina.

BIOLOGIA APICAL Y PERIAPICAL

El complejo biológico formado por cemento, periodonto y hueso alveolar hace a la histofisiología apical y periapical. La necesidad de no dañar estas zonas durante las manio-

bras endodónticas es fundamental, dado que allí reside el potencial reparador anhelado. El cemento radicular y el hueso alveolar reproducidos por el periodonto, desempeñan una función en la cicatrización y reparación, cuya importancia no podrá ser igualada por ningún otro material no biológico.

CAPITULO III

DIAGNOSTICO

D I A G N O S T I C O

El diagnóstico es una predicción que se basa en la consideración de la historia clínica subjetiva suministrada por el paciente y el examen clínico objetivo efectuado por el profesionalista. Es muy importante realizar un buen diagnóstico, ya que determinará el éxito en el tratamiento endodóntico, de igual manera es necesario establecer el diagnóstico para determinar el tratamiento a seguir.

Dependiendo la naturaleza, intensidad y tiempo con que un agresor dañe la pulpa, esta por las características propias de todo tejido conectivo, pero limitado por la capacidad funcional de una célula específica: el odontoblasto, el cual reacciona de dos formas:

- 1) Reacción de defensa en la dentina: Calcificación.
- 2) Reacción de defensa en la pulpa: Inflamación.

Procedimientos Clínicos para el Diagnóstico Pulpar

1) Subjetivos: Los proporciona el propio paciente en su relato de las manifestaciones de dolor, a este diálogo tan importante que se realiza entre el profesionalista y el paciente es de gran utilidad y da como resultado el interrogatorio o bien la historia clínica.

El paciente nos puede proporcionar datos como son la localización del padecimiento, si ha habido dolor, si es provocado o espontáneo, en que momento se presenta, la causa que provoca

el dolor y si ha llevado algún tratamiento.

2) **Objetivos:** Son los medios físicos, químicos, eléctricos, ópticos o acústicos que al ser aplicados provocan una respuesta cuyo valor o significado se compara con otra conocida - de antemano llamada normal.

Plan de Estudio de la Semiología Pulpar.

A) Sintomatología Subjetiva.

- 1) Antecedentes del caso
- 2) Manifestaciones de dolor
 - a) Características
 - b) Calidad
 - c) Frecuencia

B) Examen Clínico y Radiográfico.

- 1) Inspección
- 2) Palpación
- 3) Percusión
- 4) Movilidad
- 5) Prueba térmica
- 6) Prueba eléctrica
- 7) Transluminación
- 8) Radiografía
- 9) Control Periódico del Tratamiento.

A) Sintomatología Subjetiva.

1) Antecedentes del caso: El interrogatorio tiene una importancia fundamental para la formación del diagnóstico, en el momento del diálogo se le debe dar confianza al paciente para que este exprese exactamente los datos necesarios, para así poder realizar la historia clínica.

Es aconsejable seguir un orden cronológico en el relato del padecimiento, realizando preguntas como:

- ¿ Cuando comenzó el problema ?
- ¿ Qué es lo que le provoca el dolor ?
- ¿ Qué cambios ha notado desde entonces en dicha región ?

Estos nos orientan sobre el estado de la enfermedad - pulpar en el momento de presentarse el paciente al consultorio.

Debemos investigar: tiempo de aparición, forma de presentarse ya sea espontáneo o provocado, si el dolor es localizado o irradiado, en que lugar se localiza, si es instantáneo o prolongado por segundos, minutos y horas, puede ser continuo intermitente o periódico.

a) Características del dolor:

1.- Dolor espontáneo: Cuando el dolor se presenta en forma espontánea, indica generalmente una lesión patológica en la pulpa de carácter severo, de pronóstico desfavorable. Casi siempre son lesiones de carácter irreversible en la que se impone un tratamiento radical.

2) Dolor provocado: Cuando el dolor se presenta en el momento que se aplica un estímulo y al retirar este, el dolor desaparece gradualmente y en corto tiempo, indica que hay una inflamación en la pulpa que puede ser tratada. Si el dolor continúa por más tiempo, significa una inflamación aguda.

Otra característica de la intensidad del dolor, es la variación, aumenta gradualmente o disminuye en la misma forma.

- b) Calidad del dolor: puede ser sordo, leve, regular, intenso.
- c) Frecuencia del dolor: En lesiones severas del tejido pulpar el dolor además de ser muy intenso, aparece luego en períodos mas cortos hasta hacerse continuo. Esta forma de dolor es característica de la pulpitis cerradas hasta el momento que son abiertas y drenadas.

En cambio, en pulpitis que fueron atendidas y tratadas a tiempo, el dolor se hace menos frecuente hasta desaparecer totalmente.

B) Examen Clínico y Radiográfico.

1.- Inspección: Puede ser simple o armada.

SIMPLE: Utilizamos únicamente nuestra vista directamente.

ARMADA: Usando una fuente de luz; espejo, explorador y pinzas, observaremos toda la cavidad bucal.

Con la inspección podemos obtener los siguientes datos: destrucción cariosa, fracturas coronarias, alteraciones de color, fístulas, abscesos.

2.- Palpación.

Se realiza en forma manual, a través de la palpación se obtienen los siguientes datos: aumento de volúmenes, cambios de configuración y dolor a la presión, debe hacerse comparando el lado homónimo si este se supone sano, esto por medio de la palpación.

3.- Percusión.

Consistente en golpear suavemente la corona del diente, determinando si el diente está sensible o no dandonos características de sonido. Los dientes despulpados o con alteraciones darán un tono verde mate o grave. En piezas sanas el sonido es claro o agudo y firme.

4.- Movilidad.

Utilizaremos unas pinzas de curación, la cual

colocaremos en la corona del diente y haremos ligera presión con el movimiento lateral que efectuemos. Tenemos que observar si existe movilidad.

5.- Prueba Térmica.

Se lleva al cabo por medio del calor y el frío. La prueba al frío podemos realizarla por medio de una torunda de algodón con cloruro de etilo o simplemente utilizando el chorro de agua fría de la jeringa triple.

El calor se puede aplicar por medio de un pedazo de gutapercha caliente en la pieza por investigar o bien agua caliente.

Si al aplicar frío a un diente éste duele, significa que hay vitalidad pulpar. El dolor debe desaparecer en pocos segundos para considerar a la pulpa normal. Si por el contrario continúa y se prolonga por más tiempo, debe sospecharse una pulpitis. El calor debe producir resultados similares, siendo el estímulo al calor menos agudo y tarda un poco más en desaparecer.

6.- Prueba Eléctrica.

Consiste en la estimulación de un diente por medio de la potencial eléctrica o bien un vitalómetro.

TECNICA

- a) Secar las piezas perfectamente (la que presenta

- el dolor y la pieza homóloga).
- b) Aislar las piezas con rollos de algodón, usar como - pieza testigo la homóloga adyacente o la antagonista, según sea necesario.
 - c) Se coloca una pequeña cantidad de pasta dentrificada en el tercio medio de la corona de ambas piezas por la cara vestibular.
 - d) El vitalómetro se coloca enseguida de haber colocado la pasta en la pieza por el lado vestibular. Una vez obtenida la respuesta se hace lo mismo con la pieza - testigo.
 - e) Si la pieza presenta una obturación, la prueba solo - se debe hacer sobre tejido dentario.

El vitalómetro sirve únicamente para establecer si hay o no vitalidad en el diente en que se investigue.

7.- Transminación.

Consiste en proyectar una fuente de luz hacia la pieza - problema y observar sus características. Es un complemento - útil del diagnóstico ya que nos revela zonas de descalcificación en las caras proximales que no pueden apreciar a simple vista.

8.- Radiografía.

Es uno de los medios de diagnóstico más importante y sirve:

- a) Como medio de diagnóstico de alteraciones dentales.
- b) Para ver la estructura ósea (en qué condiciones se encuentra).
- c) Para controlar el proceso del tratamiento.
- d) Para comparar el resultado inmediato y parte del tratamiento.

FORMA DE INTERPRETACION

Desde el punto de vista endodóntico nos proporciona datos muy valiosos que son:

- 1) Profundidad de la caries.
- 2) Longitud aproximada de los dientes.
- 3) Extensión de la cámara.
- 4) Diámetro mesio-distal de los conductos.
- 5) Visibilidad o no del conducto en el ápice.
- 6) Grado de desarrollo radicular.
- 7) Número de conductos.
- 8) Irregularidad de la raíz.
- 9) Presencia de dientes incluidos.
- 10) Fractura radicular.
- 11) Conductometría.
- 12) Correcto ensanchamiento.
- 13) Correcta obturación.

- 14) Hipercementosis.
- 15) Fracturas de instrumentos.
- 16) Presencia de nódulos pulpares.
- 17) Presencia de perlas de esmalte.

9.- Control periódico del tratamiento de conductos.

Debe ser revisado cada tres meses, esto es necesario para saber en que estado se encuentra nuestra pieza tratada.

INDUCCION AL TRATAMIENTO ENDODONTICO

Las intervenciones endodónticas se prolongan frecuentemente por espacio de una hora o más y si bien la anestesia evita el dolor, la tranquilidad y la cooperación del enfermo deben conseguirse con anticipación mediante su preparación psíquica.

Se debe informar al paciente en una sesión anterior sobre el tratamiento que se le realizará, explicándole la necesidad de la colocación del dique de hule para obtener un campo libre de saliva, así como la anestesia que se va a administrar para realizar el tratamiento, así como sus factores funcionales, estéticos y económicos.

DEFINICION DE ENDODONCIA: La endodoncia es la parte de la Odontología que se ocupa de la etiología, diagnóstico, prevención y tratamiento de las enfermedades de la pulpa dentaria y las del diente con pulpa necrótica, con o sin complicaciones aplicables.

TRATAMIENTO PREOPERATORIO LOCAL Y GENERAL

El tratamiento local preoperatorio consiste esencialmente en conseguir que el diente por tratar y sus tejidos vecinos se encuentren en las mejores condiciones para favorecer la intervención operatoria y el éxito posterior de la misma. Considerando que en la inmensa mayoría de los casos el tratamiento de conductos radiculares se realiza en dientes con afecciones pulpares y periapicales, debe procurarse que

el paciente no sienta dolor y que los tejidos que rodean a la pieza dentaria no presenten un estado inflamatorio agudo que entorpezca la intervención.

Cuando el dolor y la inflamación se originan en la pulpa se aconseja el tratamiento inmediato previa anestesia local, en cambio los estados inflamatorios periapicales agudos generalmente contraindican la intervención inmediata. Es necesario favorecer la organización de las defensas locales y generales esperando la resolución o la cronicidad del proceso infeccioso o traumático. Solo en aquellos casos en que la apertura de la cámara pulpar contribuya al drenaje de un absceso agudo o a la liberación de gases, está indicada la intervención de urgencia.

Si el absceso está formado debajo de la mucosa, a nivel de la zona periapical, debe indicarse, si está ubicado profundamente junto al ápice en un diente con conducto amplio y libre, la sola apertura de la cámara pulpar puede permitir el drenaje.

La remoción de prótesis que impiden el aislamiento del campo operatorio o el acceso a la cámara pulpar y a los conductos radiculares, es tarea previa a la intervención endodóntica. La eliminación del tejido cariado en cavidades subgingivales y el cementado de bandas metálicas que permitan reconstruir las paredes coronarias, son también maniobras preliminares al tratamiento propiamente dicho.

El tratamiento preoperatorio del paciente en relación con su estado general adquiere en ciertos casos, maderamente importancia.

El éxito a distancia de una intervención endodóntica no exige que el estado general de salud del paciente sea excelente, enfermos con trastornos pasajeros o aún de carácter permanente, bien controlados, pueden conservar dientes sin vitalidad pulpar en buenas condiciones. La reparación de la zona periapical no depende en forma sistemática de la salud general, aunque guarde relación indiscutible con ella.

En los casos evidentes de disminución de las defensas orgánicas, está contraindicando el tratamiento endodóntico si no se obtiene previamente la recuperación indispensable para lograr éxito en la intervención.

Es indispensable la administración preoperatoria de antibióticos en pacientes con lesiones valvulares crónicas para evitar así una agravación de las mismas para la introducción de una bacteria pasajera en el sistema circulatorio.

En pacientes nerviosos pueden requerir además del tratamiento psíquico, la administración de un sedante previa a la intervención.

FICHA PARA CONTROL DE DIAGNOSTICO Y EL TRATAMIENTO

Toda intervención endodóntica, desde su comienzo hasta comprobar la reparación apical y periapical debe ser controlada.

da clínica y radiográficamente en sus distintas etapas. los - datos registrados en el diagnóstico y en cada paso de la técnica operatoria se utiliza para la mejor prosecución del tratamiento y para establecer un pronóstico aproximado, a distancia de su realización.

PRONOSTICO Y TRATAMIENTO

Pronóstico: El pronóstico en endodoncia es el arte de predecir el resultado de un tratamiento de conductos, de las complicaciones que pueden sobrevenir y de la duración aproximada que podrá tener un diente con este tipo de tratamiento.

Tratamiento Endodóntico: El estudio del instrumental especial para endodoncia, su esterilización, conservación y distribución, la preparación del paciente y el conocimiento de -- las técnicas apropiadas para anestésiar la pulpa y para aislar el campo operatorio constituyen los pasos previos al tratamiento endodóntico.

El mejor tratamiento endodóntico y también el más simple es el que se previene la enfermedad de la pulpa, presentando -- su integridad anatómica y su vitalidad por medio de la protección o recubrimiento pulpar indirecto y la protección pulpar -- directa.

Cuando el tratamiento pulpar es irreversible pero está lo calizado en la pulpa coronaria, se realizan pulpectomías parciales o pulpectomías, las cuales consisten en la eliminación de la parte afectada y en la protección del muñón pulpar remanente vivo o bien en su momificación.

En los casos en que la inflamación pulpar se encuentra ge neralizada, sin probabilidad de recuperación, se lleva a cabo la pulpectomía total, que es la eliminación de la pulpa como medida preventiva de problemas periapicales.

CAPITULO IV

PATOLOGIA PULPAR

PATOLOGIA PULPAR

Las patologías pulpares se pueden enquetatizar de la siguiente manera:

Hiperemia	Arterial
	Venosa
Pulpitis	Aguda serosa
	Aguda supurada
	Crónica ulcerosa
	Crónica hiperplástica
Degeneración Pulpar	Cálcica
	Fibrosa
	Atrófica
	Grasa
	Reabsorción interna

Necrosis y gangrena pulpar

Se tiene que los límites entre una irritación pulpar que lleve a una respuesta generosa de dentina secundaria o bien a una hiperemia pulpar son imprecisos, como lo son los límites entre una irritación que conduce a una hiperemia o a una pulpitis. En un caso, una irritación leve producirá una reacción pulpar progresiva sin sintomatología; en otro caso una hipere

mía, mientras en un tercer caso puede originar una pulpitis - aguda. La naturaleza de la reacción depende no solo del grado de irritación, sino también de las características y resistencia peculiar del tejido pulpar a los diversos irritantes - externos.

HIPEREMIA PULPAR

La hiperemia pulpar consiste en la acumulación excesiva de sangre con la consiguiente congestión de los vasos pulpares, a fin de dar lugar al aumento de irrigación.

Las causas que originan la hiperemia pulpar se pueden deber a diferentes agentes capaces de producir lesiones pulpares, entre las cuales se indicarán las siguientes:

Traumáticas: Golpes, maloclusiones, etc.

Térmicas: Preparación de cavidades, obturaciones profundas, pulido de obturaciones (sobrecalentamientos).

Químicas: Alimentos dulces o ácidos, obturaciones con cemento de silicato o resinas autopolimerizables.

Biológicas: Caries.

La hiperemia pulpar nos indica que la pulpa ha llegado a su límite extremo de resistencia. No siempre es fácil diferenciar una hiperemia de una inflamación aguda, sin embargo - se hace necesaria esta diferenciación, puesto que en la infla

mación aguda se impone la extirpación pulpar y en la hiperemias está indicado el tratamiento conservador.

En la hiperemia pulpar se observa un dolor agudo de corta duración que va desde un instante hasta un minuto, este dolor generalmente es causado por los alimentos, el agua fría, el aire frío, los dulces, los ácidos, la caries, etc., y casi siempre desaparece al suprimir las causas anteriores por lo que el pronóstico será favorable si la irritación se elimina a tiempo; de lo contrario puede evolucionar hacia una pulpitis.

Si bien se han indicado dos tipos de hiperemias, Arterial y Venosa, clínicamente se reconoce uno solo.

PULPITIS

La pulpitis es una inflamación pulpar que se considera como una reacción patológica irreversible, lo que quiere decir que la pulpa nunca va a volver a su estado normal.

La inflamación pulpar puede ser aguda o crónica, parcial o total, con infección o sin ella, dadas las dificultades para establecer estas dos últimas, únicamente queda diferenciar entre pulpitis aguda y crónica.

Por lo que se pueden reconocer dos tipos de inflamación aguda pulpar: Pulpitis aguda serosa y pulpitis aguda supurada, también pueden identificarse clínicamente dos tipos de inflamación crónica: Pulpitis ulcerosa y pulpitis hiperplásti-

ca teniéndose que en las formas agudas generalmente se presenta una evolución rápida, corta y dolorosa, mientras que en las formas crónicas son asintomáticas o ligeramente dolorosas y de evolución más larga.

PULPITIS AGUDA SEROSA

Esta es una inflamación aguda de la pulpa, que se caracteriza por exacerbaciones intermitentes de dolor, el cual puede hacerse continuo y que a su vez degenera en una pulpitis supurada o crónica que acarrea finalmente la muerte de la pulpa. La causa mas común es la invasión bacteriana a través de una caries, aunque también es causada por cualquiera de los factores clínicos ya mencionados.

En la pulpitis aguda serosa el dolor en la mayoría de los casos continúa aún después de haberse eliminado la causa y a su vez puede desaparecer y aparecer espontáneamente sin causa aparente, el dolor puede ser agudo, pulsátil o punzante intenso, intermitente o continuo, este dependerá del grado de afección pulpar y la acción de un estímulo externo que lo provoque, también pueden presentarse dolores reflejos que irradian hacia los dientes vecinos.

En el diagnóstico clínico generalmente se advierte una cavidad profunda o bien una caries por debajo de una obturación, la ayuda de una radiografía puede o no aclarar la observación clínica o bien se puede descubrir una caries proximal que no se observa al examen visual.

El pronóstico para la pulpa es totalmente desfavorable en casos de pulpitis aguda claramente definida y por lo tanto no hay necesidad de esperar una resolución, procedimiento entonces a la extirpación pulpar en forma inmediata o bien colocar una cura sedante en la cavidad (eugenol, creosota, etc.) con el fin de descongestionar la inflamación existente y transcurridos algunos días se extirpará la pulpa.

PULPITIS AGUDA SUPURADA

Esta es una inflamación dolorosa, aguda y que se caracteriza por la presencia de un absceso en la superficie o en la intimidad de la pulpa, la causa principal es la infección bacteriana por caries. No siempre se observará una exposición pulpar microscópica pero casi siempre existe una pequeña exposición, la sintomatología se caracteriza por un dolor intenso y generalmente pulsátil, el diente puede o no estar sensible a la percusión debido a que el proceso tiende a extenderse hacia el periodonto. La radiografía puede revelar la presencia de una caries profunda o bien una caries profunda por debajo de una obturación, o también una obturación en contacto con un cuerno pulpar.

El pronóstico para la pulpa es desfavorable, pero generalmente podremos conservar el diente si se extirpa la pulpa y se efectúa el tratamiento endodóntico, en los casos que no se realice dicho tratamiento, el tejido pulpar

puede evolucionar hacia una forma crónica de pulpitis o bien de necrosis pulpar.

PULPITIS CRONICA ULCEROSA

Esta se caracteriza por la formación de una ulceración en la superficie del tejido pulpar expuesto, las causas que la originan son en principio la exposición de la pulpa seguida de una invasión bacteriana la cual proviene del medio bucal, formándose entonces una ulceración que generalmente se encuentra separada del resto de la pulpa por una barrera de células redondas pequeñas. En la pulpitis crónica ulcerosa el dolor puede ser ligero o bien no existir, excepto cuando al momento de la masticación se hace compresión con los alimentos en la cavidad o bien por debajo de una obturación defectuosa, al hacer la remoción de una cavidad se observa sobre la pulpa expuesta una capa grisácea compuesta de restos alimenticios, leucocitos en degeneración y células sanguíneas, el olor que se percibe es el de descomposición. Al realizar el estudio radiográfico se podrá observar una exposición pulpar, una caries por debajo de una obturación o bien una cavidad o una obturación profunda.

El pronóstico para la pieza dentaria en general es favorable, siempre y cuando se lleve a cabo la extirpación de la pulpa y el tratamiento endodóntico sea corrector.

PULPITIS CRONICA HIPERPLASTICA

Esta es una inflamación de tipo proliferativo de una pulpa expuesta, la cual se caracteriza por la formación de tejido de granulación, presentándose un aumento en el número de células, la causa que la origina es principalmente la exposición lenta y progresiva de la pulpa a consecuencia de la caries, este tipo de pulpitis solo se presentara cuando existan cavidades grandes y abiertas, una pulpa joven y resistente y que el estímulo sea crónico y suave. Esta es una asintomática excepción el momento en que se presiona el bolo alimenticio durante la masticación provocando con esto un pequeño dolor.

La pulpitis crónica hiperplástica se observa principalmente en niños y adultos jóvenes, clínicamente se caracteriza por la presencia del tejido polipoide como una excrescencia carnosa y rojiza que ocupa la mayor parte de la cámara pulpar, en ocasiones el tejido pulpar hiperplástico se extiende por fuera de la cavidad del diente que da la apariencia de que el tejido gingival proliferará dentro de la misma, siendo en realidad que la pulpa ha proliferado por fuera de la cavidad y se ha recubierto de epitelio gingival para diagnosticar la pulpitis hiperplástica es suficiente con el examen clínico tomando en cuenta lo antes mencionado, aunque no está por demás la ayuda de una radiografía la cual generalmente nos muestra una cavidad grande y abierta, en comunicación directa con la cámara pulpar.

El pronóstico para este tipo de pulpitis es desfavorable y por lo tanto requiere de la extirpación total de la pulpa, como tratamiento a seguir y en casos seleccionados puede ensayarse primeramente la pulpotomía en lugar de la pulpectomía.

DEGENERACION PULPAR

La degeneración pulpar únicamente en ciertos casos y muy rara vez se observará clínicamente, pero sus distintos tipos deben de incluirse dentro de las afecciones pulpares, generalmente se presenta en personas de edad avanzada, pero también en personas jóvenes, a causa de una irritación leve y persistente, en los casos de degeneración pulpar el diente no presenta alteraciones de dolor y la pulpa puede reaccionar normalmente a los estímulos que se le apliquen, pero sin embargo cuando la degeneración es total entonces el diente si presenta alteraciones en el dolor y la pulpa no responde a estímulos.

Los diferentes tipos de degeneración pulpar se describen a continuación:

Degeneración Cálctica: En este tipo de degeneración se tiene que el tejido pulpar ya sea total o parcialmente es reemplazado por tejido calcificado, formándose depósitos de material cálcico amorfo distribuido alrededor de los vasos pulpares tanto en la cámara como en los conductos radiculares.

El tejido calcificado aparece con una estructura laminada, aislado dentro del cuerpo de la pulpa y este dentículo o nódulo pulpar puede alcanzar un tamaño bastante considerable, también se puede presentar otro tipo de calcificación en que el material calcificado se encuentra adherido a las paredes de la cavidad pulpar, esta degeneración se presenta principalmente en dientes de adultos.

Degeneración Atrófica: En este tipo de degeneración pulpar se observa un número de células estrelladas así como un aumento de líquido intercelular, la pulpa tiene un aspecto reticular en virtud de la gran cantidad de fibrillas precolágenas que presenta y el tejido pulpar es menos sensible que el normal.

Degeneración Fibrosa: Esta se caracteriza porque los elementos celulares están reemplazados por tejido conjuntivo fibroso, lo cual es provocado por los cambios en la estructura y funcionamiento pulpar a causa del progreso de la edad, en consecuencia no habrá respuesta alguna a los diferentes estímulos.

Degeneración Grasa: Esta es más frecuente que las anteriores y se caracteriza por ser uno de los primeros cambios regresivos que se observan histológicamente.

Reabsorción Interna: Esta se trata de una reabsorción de la dentina producida por cambios vasculares en la pulpa y afecta tanto a la dentina coronaria como radicular o bien a ambas. Puede ser un proceso lento y progresivo o de evolución rápida a diferencia del proceso carioso, la reabsorción

interna es resultado de una actividad osteoclástica y en algunas ocasiones se presenta una transformación pulpar.

Si la reabsorción interna se descubre precozmente a través del aspecto clínico o bien radiográficamente, se procederá a la extirpación del tejido pulpar con el subsecuente tratamiento endodóntico y así el diente se podrá conservar de lo contrario y esto sucede en la mayoría de los casos en virtud de que este es indoloro, el proceso avanzará sin ser descubierto hasta que la dentina, el esmalte y el cemento lleguen a perforarse totalmente, haciéndose necesaria la extracción.

NECROSIS Y GANGRENA PULPAR

La necrosis se refiere a la muerte pulpar y la gangrena es la muerte masiva de la pulpa seguida de una invasión de microorganismos saprófitos.

Tenemos que la necrosis pulpar es una secuela de la inflamación a menos que el estímulo sea tan agresivo y de rápida evolución que la necrosis pulpar se produzca antes de que se pueda establecer un proceso inflamatorio.

La necrosis se presenta de dos tipos

Por coagulación

Por liquefacción

La gangrena se presenta de dos tipos

Húmeda

Seca

Necrosis por Coagulación: En esta, la parte soluble del tejido se precipita o transforma en material sólido. La calcificación es una forma de necrosis por coagulación, la cual está formada por proteínas coaguladas, grasas y agua.

Necrosis por Liquefacción: Esta se produce cuando las enzimas proteolíticas convierten a los tejidos en una masa blanda o líquida.

Gangrena Húmeda: Se caracteriza por la putrefacción del tejido necrotizado y la pulpa presenta un aspecto de una masa uniforme, blanda, pastosa, violacia y por un olor a putrefacción.

Gangrena Seca: Esta se caracteriza porque la pulpa presenta un aspecto seco, oscuro y duro como si estuviera momificada a causa de la reabsorción del líquido.

Las causas que pueden originar tanto una necrosis como una gangrena pulpar son por ejemplo; un traumatismo, una obturación con acrílico autopolimerizable, una irritación provocada por una obturación de silicato mal mezclada o bien en proporciones inadecuadas, una inflamación de la pulpa, la aplicación de arsénico, etc. La sintomatología de un diente que presenta una pulpa necrótica o con gangrena es casi indolora, aunque en algunas ocasiones presenta dolor al beber líquidos calientes o también el paciente puede quejarse de síntomas de periodontitis con ligera extrusión,

movilidad, así como un cambio de coloración en el diente.

Radiográficamente se observa una cavidad profunda o una comunicación amplia y en algunos casos no existe nada ya que la pulpa se ha mortificado como resultado de un traumatismo.

El pronóstico para la pieza dentaria es favorable siempre y cuando se realice el tratamiento de conductos adecuado, que consistirá en la preparación biomecánica y química, seguida de una esterilización del conducto radicular, los detalles del tratamiento endodóntico de una pieza dentaria con pulpa necrótica se darán posteriormente.

C A P I T U L O V

INDICACIONES Y CONTRAINDICACIONES

INDICACIONES DEL TRATAMIENTO ENDODONTICO

El tratamiento endodóntico está indicado principalmente en aquellos casos en donde es necesario evitar extracciones dentarias, tanto por la presencia de enfermedades como la Endocarditis bacteriana, la leucemia, etc., como por el traumatismo y la subsiguiente bacteremia.

Es deber del Odontólogo valerse de todos los medios disponibles para lograr la curación y salvar los órganos dentarios.

CONTRAINDICACIONES DEL TRATAMIENTO ENDODONTICO

- 1.- La edad puede considerarse una contraindicación si no se selecciona el plan de tratamiento adecuado en cada caso.
- 2.- En pacientes gravemente enfermos. En pacientes en etapas terminales de una enfermedad o en la mujer embarazada. Sin embargo es preferible a la extracción tomando las medidas necesarias de protección profiláctica y control de la enfermedad, en mujeres embarazadas se recomienda en el segundo trimestre del embarazo.

CONTRAINDICACIONES POR RAZONES DENTALES

- 1.- Los dientes despulpados son insalvables si presentan lesiones periapicales y periodontales asociadas. Empero con el tratamiento periodontal adecuado y dependiendo

del origen de la lesión, la decisión de salvarlo dependerá de que sean dientes pilares estratégicos para prótesis periodontal y casos de lesión en solo una raíz de un molar (amputación).

- 2.- Los dientes despulpados no se prestan para el tratamiento de ortodoncia, los dientes despulpados bien tratados responderán al movimiento ortodóntico exactamente de la misma manera que los dientes vitales, ya que este podría estimular la reparación periapical y acelerar la cicatrización, el diente anquilosado no puede ser desplazado por medios ortodónticos debido a que la raíz dentaria y el hueso alveolar se unen inseparablemente, sin ligamentos periodontal intermedio.
- 3.- Los dientes despulpados no sirven como dientes pilares de prótesis fijas o removibles, estos dientes bien tratados nos pueden servir como dientes pilares, el éxito reside en el resultado del tratamiento endodóntico, ocasionalmente se aconseja esperar seis meses para valorar el resultado obtenido con el tratamiento de conductos.

CONTRAINDICACIONES POR RAZONES

BUCALES LOCALES

- 1.- Un diente cuya infección periodontal abarque más de dos tercios de la raíz, puede estar contraindicando el tratamiento endodóntico, ya que el éxito radica

en un buen tratamiento de conductos al eliminar la fuente del irritante ésta puede cicatrizar por completo

- 2.- Si el diente afectado está sumamente destruido por las caries, se debe valorar tomando en cuenta su destrucción, si éste tiene antagonistas, si nos sirve como pilar en una prótesis.
- 3.- En dientes que presentan una fractura grande, este debe ser valorado radiográficamente y observarlo clínicamente, tomando en cuenta la edad del paciente y el diente, la trayectoria que la fractura sigue, las líneas de la forma radicular.
- 4.- En dientes que presentan conductos tortuosos o una luz muy angosta si no se puede realizar el tratamiento de conductos con instrumentos delgados y afilados se puede realizar la apicectomía o amputación radicular y si no se puede obturar de manera acostumbrada debe hacerse mediante un instrumento nuevo estéril seccionado y cementado.
- 5.- En dientes que presentan recesión pulpar avanzada, hace que el tratamiento endodóntico sea mucho más fácil, este debe realizarse empleando fresas para contraángulo de longitud estralarga o utilizar la vía apical y obturar el conducto por el ápice.
- 6.- En dientes que presentan ápice abierto infundibuliforme,

puede ser tratado endodónticamente con buen resultado, estimulando la proyección del crecimiento de la raíz por medio de la apexificación.

- 7.- Si en el conducto del diente afectado hay un instrumento roto, este conducto puede ser obturado si no se puede retirar el instrumento roto, el conducto se obtura por el ápice o sobrepasando el instrumento con gutapercha ablandada o derretida.
- 8.- Si el diente afectado presenta una perforación mecánica de la raíz, esta debe ser valorada tomando en cuenta el grado o la posición de la perforación.
- 9.- Si el diente afectado ha sido afectado por resorción interna, debe valorarse el grado y posición de la perforación radicular por resorción interna, es el factor que determina la salvación del diente si se presenta en vestibular o labial se puede llegar a la lesión por medios quirúrgicos.

C A P I T U L O V I

EQUIPO E INSTRUMENTAL

METODOS DE ESTERILIZACION

EQUIPO E INSTRUMENTAL

Tanto el equipo como el instrumental y material se pueden clasificar en general o reglamentario y adicional o especial.

La primera división comprende el equipo utilizado en la preparación de cavidades tanto rotatorio como manual, como es la unidad dental provista de alta y baja velocidad, la buena iluminación, el eyector de saliva, el aspirador quirúrgico.

La segunda división comprende otro tipo de instrumentos - diseñados exclusivamente para la preparación de la cavidad pulpar y de los conductos como son:

- a) Puntas y Fresas: Las puntas de diamante cilíndricas o troncocónicas, son excelentes para iniciar el acceso, especialmente cuando hay que eliminar esmalte. En su defecto las fresas similares de carburo de tungsteno a alta velocidad pueden ser muy útiles.

Las fresas más empleadas en endodoncia son las redondas del número 2 al 11. Las fresas piriformes o fresas de flama no deben faltar en el trabajo endodóntico, estando indicadas en la rectificación y ampliación de los conductos en su tercio coronario.

- b) Instrumental para la preparación de los conductos, los principales son cuatro:

- 1) Limas.
- 2) Ensanchadores o escariadores.
- 3) Limas de Hedstrom o escofinas.
- 4) Limas de pñas o de cola de ratón.

Están destinados a ensanchar, ampliar y alisar las paredes de los conductos, mediante un método limado de las mismas utilizando los movimientos de impulsión, rotación, vaivén y tracción. Los más utilizados en endodoncia son las limas y los ensanchadores.

- c) Sondas barbadas o tiranervios. Su empleo está indicado:
- En la extirpación pulpar o de los restos pulpares.
 - En el escombros de los restos dentina, sangre o exudado.
 - Para sacar las puntas absorbentes colocadas en el conducto durante las curas oclusivas.
 - Para extraer malas obturaciones del conducto.
- d) Instrumentos para la obturación de conductos.

1.- Condensadores: Destinados a condensar lateralmente los materiales de obturación y obtener el espacio necesario para seguir introduciendo nuevas puntas. Se fabrican rectos, angulados y en forma de bayoneta.

2.- Atacadores u Obturadores: Se emplean para atacar el material de obturación en sentido corono-apical. Se fabrican rectos y angulados.

3.- Lentulos o Espirales: Son instrumentos de movimiento rotatorio para pieza de mano o contrángulo y conducen el cemento de conductos o el material que se desee en sentido corono-apical.

4.- Pinzas Portaconos: Sirven para llevar los conos o puntas de gutapercha y plata a los conductos, tanto en la tarea de prueba como en la obturación definitiva.

e) Puntas de Papel Absorvente.

Se emplean para el descombro del contenido radicular al retirar cualquier contenido húmedo de los conductos como sangre, exudado, fármacos, restos de irrigación. Así como para limpiar y lavar los conductos humedecidos en agua oxigenada, suero fisiológico, con los típicos movimientos de impulsión, tracción e incluso rotación.

f) Una regla con divisiones en milímetros:

g) Aguja hipodérmica del número 22 al 26 curvada y despuntada para el lavado del conducto.

h) Clorofenol, es el fármaco más usado en conducto-

terapia de acción antiséptica y sedativa.

i) Materiales de obturación. La obturación de conductos se hace con dos tipos de materiales que se complementan entre sí:

1) **Material Sólido:** En forma de conos o puntas cónicas prefabricadas y que pueden ser de diferentes materiales, tamaños, longitud y forma:

Conos o puntas cónicas.- Se fabrican en gutapercha y plata. Los conos de gutapercha se elaboran de diferentes tamaños, longitudes y en colores que oscilan del rosa pálido al rojo fuego, son radiopacos, tolerados por los tejidos y fáciles de adaptar y condensar al poder reblandecerse por el calor o por disolventes como el cloroformo, el xilol o el eucalipto. Constituyen un material tan manuable que permite en las modernas técnicas de condensación lateral y vertical una cabal obturación. Se encuentran en el comercio del número 8 al 140.

2) **Cementos, Pastas o Plásticos diversos.-** Una clasificación elaborada sobre la aplicación clínico-terapéutica de estos cementos es la siguiente:

- Cementos con eugenato de zinc.

- Cementos con base plástica.
- Cloropercha.
- Cementos momificadores (a base de paraformaldehído).
- Pastas reabsorvibles (antisépticas y alcalinas)

Los tres primeros se utilizan con conos de gutapercha y están indicados en la mayor parte de los casos cuando se ha lo grado una preparación de conductos correcta, en un diente madu ro y no se han presentado dificultades.

Los cementos momificados se les considera como un recurso valioso pero con un cemento de rutina y tiene su principal indicación en aquellos casos que por diversas causas no se ha -- podido terminar la preparación de conductos como se hubiese de seado o se tiene duda de la esterilización conseguida como sucede cuando no se ha podido hallar un conducto o no se ha lo-- grado recorrer y preparar debidamente.

Las pastas reabsorvibles constituyen un grupo mixto de me dicación temporal y de eventual obturación de conductos, cuyos componentes se reabsorven en un plazo mayor o menor, especialmente cuando han rebasado el foramen apical. Están destinadas a actuar en el conducto o más allá del ápice, tanto como anti-- séptica como para estimular la preparación que debiera seguir a la reabsorción de las mismas.

Respecto a las propiedades que estos materiales deben poseer para lograr una nueva obturación, Grosman cita las siguien

tes:

- Ser manipulable y fácil de introducir en el conducto.
- Ser semisólido en el momento de la inserción y no endurecerse hasta después de introducir los conos.
- Debe sellar el conducto tanto en diámetro como en longitud.
- No sufrir cambios de volumen, especialmente de contracción.
- Ser Bacteriostático o al menos no favorecer el desarrollo microbiano.
- Ser impermeable a la humedad.
- Ser radiopaco.
- No debe alterar el color del diente.
- Ser bien tolerado por los tejidos periapicales en caso de pasar más allá del forámen apical.
- Debe estar estéril antes de su colocación o fácil de esterilizar.
- En caso de necesidad podrá ser retirado con facilidad.

MÉTODOS DE ESTERILIZACIÓN EMPLEADOS EN ENDODONCIA

Uno de los principales factores que intervienen en el éxito de un tratamiento endodóntico, es la limpieza quirúrgica -- con que se trabaja en nuestro caso, tener un campo operatorio aislado y desinfectado, el instrumental estéril preparado adecuadamente y manejado en tal forma que no se contaminen sus extremos activos se pueden lograr óptimos resultados.

Esterilización: Es un proceso mediante el cual se destruyen o matan todos los gérmenes contenidos en un objeto o lugar.

Desinfección: Es la destrucción absoluta de microorganismos patógenos con lo cual se obtiene la esterilización.

Asepsia: Método para prevenir las infecciones mediante la destrucción previa de todos los posibles agentes contaminantes.

Ausencia de infección o de los agentes capaces de producir.

Antisepsia: Medios por los cuales se inhiben o matan los organismos sin que forzosamente los excluya del todo.

Los medios de esterilización y desinfección se dividen en físicos y químicos.

MEDIOS FÍSICOS

1.- Autoclave: Es el medio mas seguro para la completa esterilización, pero debido a que favorece la oxidación, corro

5.- Baño de aceite caliente: Se prefiere el de silicón y se emplea para esterilizar los ángulos y piezas de mano.

6.- Ebullición de agua en 30 minutos: Aunque no destruye todas las esporas, se usa a falta de autoclave para los vasos metálicos, pinza portainstrumentos, exploradores, espátula para cemento, eyectores de saliva, pinza de curaciones, grapas etc. Se le agrega al agua carbonato sódico para elevar la temperatura de ebullición del líquido. Los instrumentos deben estar completamente sumergidos en el agua y esta debe hervir de 20 a 30 minutos.

MEDIOS QUIMICOS

Se ha usado por muchos años y con buenos resultados el cloruro de benzalconio al 1 X 1000. Cuando se adquieren en forma concentrada y se prepara la solución al 1 X 1000 con agua hervida, se agrega una cucharadita de nitrato de sodio como anticorrosivo.

Estos compuestos de amonio cuaternario son los principales detergentes catiónicos constituyendo un grupo potente de germicida que se usa a falta de autoclave o para la conservación de instrumentos previamente esterilizados. Los objetos deben permanecer por lo menos 30 minutos.

CAPITULO VII

ANESTESIA Y MEDICAMENTOS EN ENDODONCIA

ANESTESIA LOCAL PARA ENDODONCIA

a) Anestesia pulpar profunda: Esta es preciso que se consiga si se desea extirpar el tejido pulpar vital sin dolor, siendo más difícil anestésiar el tejido pulpar inflamado.

Es importante una actitud confiada y tranquilizadora del Odontólogo hacia el paciente, siendo para el segundo una experiencia menos traumática.

b) Anestesia relajante o superficial para dientes des--pulpados: Se utiliza en dientes desvitalizados, para relajar al paciente aplicando una cantidad mínima de anestesia local. La anestesia de tipo gingival elimina la molestia que produce la presión del dique de caucho.

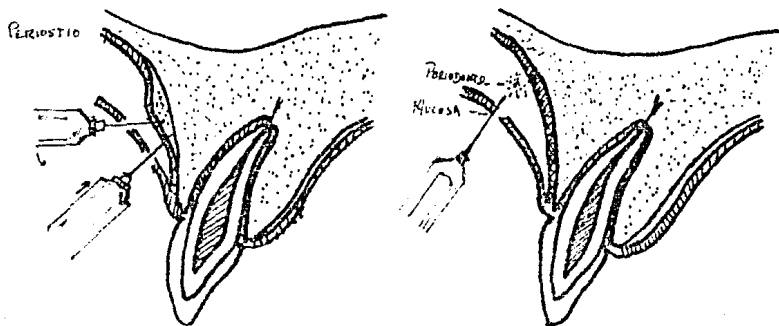
También se usan como inyecciones iniciales las diversas anestésias regionales: Mandibular mentoniana o bucal larga - en el maxilar inferior y cigomática suborbitaria, palatina -- posterior y nasopalatina en el maxilar superior.

c) La anestesia complementaria: Siempre será necesaria cuando se desee extirpar tejido pulpar por vitalidad, estas - son: La subperióstica, la intraseptal, la intrapulpar, la pa latina y la lingual.

INFILTRACION SUBPERIOSTICA: Se inserta la aguja en el - tejido previamente anestésiado por debajo de la unión mucogin gival con una angulación de menos de 90 grados, se empuja a -

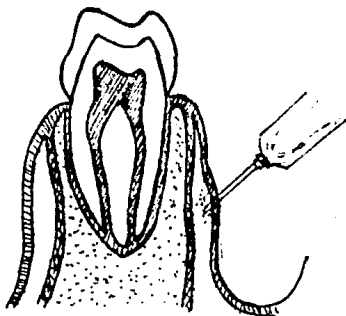
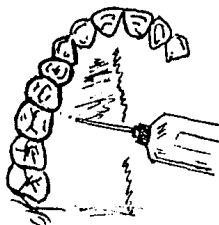

través de la mucosa hasta el tejido perióstico fibroso, se reduce la angulación y se avanza la punta un milímetro, se deposita aproximadamente 0.5 ml. de anestesia debajo de la capa perióstica, sobre la tabla cortical ósea.

INFILTRACION PALATINA: Es la anestesia profunda del nervio palatino anterior, esta también refuerza el nivel de anestesia obtenido mediante las inyecciones supraperióstica en -- las zonas vestibular y cigomática. La aguja se introduce perpendicularmente a la mucosa palatina, entre la línea -- del paladar y el margen gingival del diente por anestesiarse la aguja debe penetrar profundamente en la mucosa palatina y se deposita una pequeña cantidad de anestesia sobre el perióstico palatino.

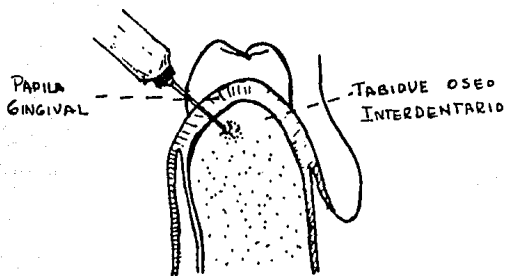


INFILTRACION LINGUAL: Se utiliza para una anestesia más

profunda de premolares y molares inferiores junto con la anestesia bucal larga, se seca el tejido de la superficie lingual de la mandíbula adyacente a la zona de premolares o el molar afectado, la punta de la aguja debe atravesar el delgado tejido de la superficie lingual de la mandíbula y no el piso de la boca, se inyecta una pequeña cantidad de solución anestésica (0.25 ml.) debajo de este tejido cerca del diente por anestésiar.



INFILTRACION INTRASEPTAL: Esta es realmente una anestesia intraósea. La punta de la aguja atraviesa la papila gingival previamente anestesiada, así como la delgada cortical subyacente y finalmente penetra en el hueso esponjoso del tabique o septum interdentario. En este punto se depositan bajo presión, unas gotas de anestesia. La angulación es de 45 grados respecto del eje mayor del diente, la aguja debe tocar hueso a la altura de la cresta ósea interdientaria, donde la capa cortical es más delgada y se le atraviesa con mayor facilidad.



INYECCION INTRAPULPAR: Esta es una inyección de último recurso, cuando las inyecciones descritas no logran una anestesia total y en el momento que se expone la pulpa el paciente experimenta dolor en la zona anestesiada; antes de aneste-

siar conviene explicar al paciente el motivo y que tendrá una sensación dolorosa momentánea, siendo ésta tolerable. Se aisla el diente y se quitan los residuos de la zona de la exposición pulpar. La ubicación de la abertura en la dentina puede ser obvia. Según el lugar de la exposición pulpar la aguja - será introducida de derecha o con inclinación de 45 grados para facilitar la inserción de la pulpa en la abertura (dientes posteriores), con un movimiento rápido que introduce la aguja en el tejido pulpar y se deposita una gota de anestésico.

MEDICAMENTOS

Las bacterias y toxinas así como los productos nocivos - de la degradación pulpar, deben ser eliminados del conducto - para luego hacer la obturación total del espacio.

Esta tríada del tratamiento es considerada esencial para el éxito del tratamiento porque los conductos cortos y contaminados, alojan bacterias o líquido estancado, o ambas cosas.

Otra posibilidad es que la supervivencia de los microorganismos o de sus componentes antigénicos que se hallan en -- los tejidos periapicales pueden potenciar una respuesta inflamatoria y explicar muchos fracasos o reacciones violentas.

Se piensa que las bacterias están presentes en los tejidos periapicales inflamados y que el tratamiento endodóntico debe tender a la eliminación de microorganismos de los conductos radiculares limpiados adecuadamente. También se sugiere que el foramen apical debería quedar abierto y accesible du--rante todo el tratamiento, hasta la obturación definitiva, para permitir la difusión de la medicación hacia los espacios - periapicales. La medicación por otra parte debe ser benefi--ciosa y no tener efectos nocivos sobre el tejido periapical - en las concentraciones usadas habitualmente para el tratamiento endodóntico. Un foramen apical accesible puede:

- 1.- Permitir la difusión de los medicamentos hacia la zona periapical.
- 2.- Reducir el dolor posoperatorio al permitir que el exudado drene hacia el conducto radicular, en cuyo caso el conducto hace las veces de colector.
- 3.- Proporcionar una vía para la incisión y el drenaje modificados del tejido inflamado.

En casos en que las imágenes radiolúcidas periapicales persisten o se agrandan, o donde el dolor persiste o recubre podría explicarse por la presencia de microorganismos sumamente resistentes en los tejidos periapicales. Estas situaciones llegan a requerir raspado quirúrgico o un tratamiento energético con antibióticos por vía general.

La medicación del conducto es uno de los puntales de la tríada endodóntica: Limpieza, esterilización y obturación del conducto radicular. Desde el punto de vista práctico, las bacterias pueden ser controladas o eliminadas eficazmente de los conductos enfermos de dos maneras: 1) Eliminación de los restos orgánicos y lavado adecuado durante la rectificación del conducto, y 2) Medicación del conducto.

La limpieza correcta del conducto, con irrigación, es la manera más eficaz de eliminar o matar las bacterias, o ambas cosas. La importancia de la irrigación fue destacada por Ingle y Zeldow, quienes mostraron que la instrumentación sola, con irrigación con agua estéril, no consigue convertir en ne-

gativo los conductos positivos. El lavado con hipoclorito de sodio o peróxido de hidrógeno, por otra parte hacía alrededor del 75 por ciento de los conductos positivos se convierten en negativos.

Un segundo aspecto importante del control bacteriológico es el uso de la medicación antibacteriana del conducto, que ha de ser: 1) Eficaz para eliminar o reducir las bacterias del interior de los conductos y tejidos periapicales, y 2) Innocua para el huesped.

El medicamento mas usado hoy en día es el paramonoalocanforado, siendo este mas eficaz que el fenol para destruir -- bacterias in vitro y es moderadamente irritante para los tejidos del huesped en condiciones experimentales. Siendo los -- fármacos mas irritantes los derivados de fenol y el formal---dehido, como el formocresol, un medicamento moderadamente ---irritante es el paramonoclofenol alcanforado y el menos irri---tante es la cresatina (acetado de metacresol).

TRATAMIENTO CON ANTIBIOTICOS POR VIA GENERAL

Hasta la fecha se dispone de por lo menos cuarenta diferentes antibióticos con algún grado de eficacia clínica. Los que tienen aplicación práctica inmediatamente diaria en odontología son cuatro:

- Las penicilinas,
- Las eritromicinas,
- La lincocina y
- la clindamicina y las cefalosporinas.

Indicaciones: Lo mas apropiado es emplear los antibióticos para el tratamiento de una infección bucal o facial activa y establecida, según se manifiesta de uno o más síntomas - de fiebre, malestar edema, purulencia, linfadenopatía y leucocitosis elevada. Los antibióticos no son sustituto del avenamiento quirúrgico ni han de ser empleados de manera profiláctica excepto en determinadas situaciones (cardiopatía reumática, cardiopatía congénita y prótesis intracardiaca). Lo único que hace el uso profiláctico indiscriminado de antibióticos es favorecer la selección y predominio consiguiente de cepas bacterianas resistentes.

Vía de administración y dosis: no es posible hablar de dosis absoluta, ya que la cantidad de medicamento administrativo depende de: 1) El organismo agresor, 2) La existencia o la falta de avenamiento quirúrgico, 3) La naturaleza, virulencia y evolución natural de la infección, 4) Las propiedades farmacológicas de medicamentos y 5) El estado físico del

paciente. En el tratamiento con antibióticos por vía bucal, los intervalos más comunes entre las dosis son de cuatro a -- seis horas. La duración del tratamiento es determinada solamente por la remisión clínica de la enfermedad. En el caso -- de las infecciones bucales y faciales lo más probable es que esa remisión ocurra al cabo de cinco a siete días, o antes si se consiguen resultados favorables con el avenamiento quirúrgico. La prolongación del tratamiento con antibióticos por -- más tiempo del que sea necesario desde el punto de vista clínico solo fomenta la aparición de cepas bacterianas resistentes y acrecienta la posibilidad de toxicidad y sensibiliza-- ción.

TOXICIDAD: Los efectos tóxicos de los antibióticos se -- agrupan en tres categorías: 1) Toxicidad directa: Puede tomar la forma de sordera con la estreptomina, de lesión hepática con las tetraciclinas y de colitis pseudomembranosa, de-- creciente importancia, con la clindamicina.

2) Sensibilización (alergias): Esta es rara, con excepción de alergia a la penicilina y sulfamidas. La anafilaxia a la penicilina se produce cualquiera que sea la vía de administración y es más frecuente en pacientes que tuvieron antes -- una reacción cutánea.

3) Alteraciones del huésped: Las alteraciones de la -- flora bacteriana del huésped incluyen superinfecciones definidas como una nueva infección durante el tratamiento de una -- primaria como la enteritis estafilocócica y la candidiasis --

(moniliasis).

Selección del agente antibiótico: Los agentes iniciales adecuados para las infecciones bucales y faciales son los que poseen un espectro grampositivo predominante: penicilina G ó V, eritromicina o lincomicina y su congénere la clindamicina. Las cefalosporinas (CEPHALEXIN), han de ser reservadas para el tratamiento de infecciones faciales graves y las originadas por estafilococos productores de penicilinas. Las tetraciclina no sirven como fármacos para el tratamiento inicial de infecciones bucales. La elección entre penicilinas, eritromicinas y el grupo de la lincomicina está condicionada por la experiencia clínica, el tipo de bacterias patógenas que se sospecha sea la causa de la infección, los antecedentes de alergia y la conveniencia de recurrir a un bactericida en lugar de un bacteriostático. De las tres, solo la penicilina es bactericida; sin embargo, las tres suelen actuar con eficacia contra la mayoría de las infecciones bucales. Actualmente el grupo de la lincomicina sigue siendo bastante eficaz contra los estafilococos productores de la penicilinas.

AGENTES ANTIBIOTICOS ESPECIFICOS

PENICILINA: Las cuatro penicilinas básicas (bucales) -- que se usan actualmente en el tratamiento de las infecciones dentales son: Benicilpenicilina (PENICILINA G), Fenoximetilpenicilina (PENICILINA V), fenoximetil-penicilina (FENETICILINA) y alfa-aminobencil-penicilina (AMPICILINA). Estos agen--

tes difieren en el grado de absorción y el espectro bacteriano contra el cual son eficaces. Todos son fácilmente inactivados por la penicilinasasa. Todos son bactericidas y suprimen la formación de la pared celular bacteriana rígida. La penicilina G bucal se absorbe mal ya que los dos tercios a tres cuartos de una dosis ingerida por vía bucal son destruidos en el estómago y el intestino delgado. Para obtener niveles sanguíneos similares por vía bucal es preciso ingerir dosis de penicilina G de cuatro a cinco veces mayores que las empleadas por vía intramuscular. La penicilina V, la feneticilina y la ampicilina son mucho mejor absorbidas por vía bucal, alrededor del 65 por ciento de una dosis de penicilina V y la feneticilina son prácticamente idénticos al de la penicilina G, pero es ligeramente menos eficaz contra microorganismos grampositivos. Las penicilinas como la dicoxocilina y la metencilina deben ser reservadas únicamente para el tratamiento de infecciones debidas a microorganismos productores de penicilinasasa. Las penicilinas vienen preparadas en comprimidos de 125, 250 y 500 mg.

ERITROMICINAS: Es el substitutivo clásico para pacientes alérgicos a la penicilina, debido a que su espectro antibacteriano es muy semejante al de la penicilina G. La eritromicina también actúa contra algunas cepas de estafilococos productores de penicilinasasa. La diferencia fundamental entre la penicilina G y la eritromicina radica en que la primera es altamente alérgica y la segunda es bacteriostática. La eri-

tromicina viene preparada como base libre o como estearato, - succionato o estolato. Hay una forma rara de reacción alérgica, la hepatitis colestática, que se observa únicamente con la forma estolato. El estolato produce una concentración más elevada y persistente en la sangre que las otras preparaciones pero ello no es un factor importante para el resultado favorable del tratamiento con la eritromicina. La eritromicina es un sustituto aceptable de la penicilina G, particularmente si se teme una reacción alérgica o anafiláctica a la penicilina. Las eritromicinas vienen en cápsulas y comprimidos de 250 mg.

LINCOMICINA Y CLINDAMICINA: Estos dos congéneres no solo poseen un espectro esencialmente grampositivo sino también una actividad considerable contra estafilococos productores de penicilinas, además son sumamente eficaces para combatir microorganismos anaeróbicos, particularmente los bacteroides. Son bacteriostáticas e inhiben la síntesis de las proteínas bacterianas. Son absorbidas adecuadamente por vía bucal, pero solo se asimila de un 20 a un 30 por ciento de una dosis bucal de lincomicina, proporción que desciende aún más durante las comidas. En presencia de alimentos, se absorbe mejor la clindamicina que la lincomicina y la eritromicina. Es de suma importancia la creciente frecuencia con que su ingestión produce colitis graves. Los síntomas incluyen diarrea, dolor abdominal, fiebre y mucosa intestinal edematosa friable con placas blanco-amarillentas. Se han registrado varias muertes generalmente en pacientes muy debilitados. Todavía se desco-

ESTA TESIS NO DEBE
SALIR DE LA BIBLIOTECA,

noce la frecuencia real de esta colitis, pero mientras este - punto no se resuelva, el uso de lincomicina y clindamicina en odontología debe ser restringido. La lincomicina viene preparada en cápsulas de 500 mg y la clindamicina en cápsulas de 75 y 150 mg.

CEFALOSPORINAS: Este grupo magnífico de antibióticos -- guarda relación con la estructura química de la penicilina, - pero es de amplio espectro y sumamente resistente a la penicilinas. Son bactericidas y probablemente poseen un mecanismo de acción similar, si no idéntico al de la penicilina G. Debido a la similitud de sus estructuras químicas, es posible - que haya alergenicidad cruzada con la penicilina, por fortuna en la mayoría de los casos esta alergenicidad cruzada no se - produjo y las cefalosporinas fueron administradas sin inconvenientes a muchos pacientes alérgicos a la penicilina. La cefalexina es el producto adecuado para la administración por - vía bucal y es bien absorbido en el aparato gastrointestinal aún en presencia de alimentos. Debido a que estos medicamentos son eficaces contra muchos microorganismos grampositivos y gramnegativos, además de los productores de penicilinas, - no deben ser empleados indiscriminadamente, ya que pueden aparecer cepas resistentes; se les empleara únicamente cuando es - ten claramente indicados para infecciones faciales graves. - Son nuestra última línea de defensa antibiótica, sin embargo, las cefalosporinas están indicadas en el tratamiento profiláctico de pacientes con cardiopatías reumáticas que reciben do-

sis diarias de penicilina. La cefalexina viene en cápsulas -
de 250 mg.

CAPITULO VIII

ACCESOS, TRATAMIENTO BIOMECANICO

ACCESOS TRABAJO BIOMECANICO

(Reparación, medicación e irrigación de conductos), es - la apertura de la cavidad pulpar (eliminar el techo pulpar), este se realiza de acuerdo a las características de la cámara del diente, normalmente se hace triangular con vértice hacia cervical.

POSTULADOS PARA REALIZAR UN ACCESO

- 1) Eliminar todo tejido carioso.
- 2) Eliminar todo esmalte sin soporte.
- 3) Eliminar todo tejido o material ajeno al diente.

Este último se podrá exceptuar en preparaciones de coronas completas.

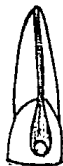verde - acceso

Amarillo - preparación y ensanchado de conductos.

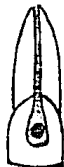Rojo - obturación de los conductos.

Teniendo un buen acceso se obtiene una buena preparación, el fresado se realiza de adentro hacia afuera.

Debe de existir un libre acceso a los conductos con la - entrada a los conductos debe ser pared-techo.



INCORRECTO



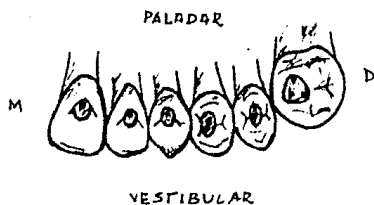
CORRECTO



LOCALIZACION DE CONDUCTOS

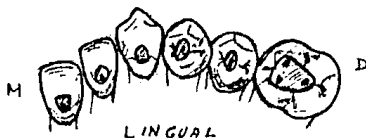Se realiza por medio del triángulo de MARCMAX en molares el conducto palatino es más fácil de localizar, de ahí parte una línea paralela y localizamos el conducto mesiovestibular, después se traza un semicírculo, el cual se divide en dos cuadrantes, ya que debido a la migración de conductos es difícil localizar el distovestibular debido a que presenta en forma de hendidura u orificio.

SUPERIOR



⊙ APERTURA DE CAMARA PULPAR
● ACCESO AL CONDUCTO

INFERIOR



CONDUCTOMETRIA APARENTE: Es la medida que se toma en la primera radiografía del borde incisal u oclusal al ápice.

CONDUCTOMETRIA REAL: Es la medida del conducto radicular introduciendo una lima delgada para tomar la medida incisal u oclusal al forámen apical.

Esta medida se transporta a una lima delgada en la cual se coloca un tope de hule restandole 2 mm de la conductometría aparente, se introduce la lima al conducto hasta que el tope de hule tope con el borde incisal u oclusal; se dejan los ins

trumentos y se toma una radiografía gemela (V-L y M-D).

La conductometría real se toma para conocer exactamente la preparación (ENSANCHAMIENTO) de los conductos.

POSTULADOS PARA LA PREPARACION DEL CONDUCTO

- 1) Correcta localización de los conductos.
- 2) Una correcta conductometría real.
- 3) Correcto aislamiento.
- 4) Trabajar con cámara pulpar inundada de algún líquido de irrigación.
- 5) No preparar mas alla de cinco instrumentos a partir del primero con que se trabajó en el conducto.

NOTA: Los dos primeros instrumentos se dedican a la pulpa, los otros dos en preentina y los dos últimos en dentina.

Con el primer instrumento que más se usan los ensanchados, lima tipo K y limas de Hedstroem.

ENSANCHADOR: Hay tres movimientos para el uso de los -- instrumentos que son impulsión, torción (antes de la resistencia) y tracción.

LIMA TIPO K: Solo tiene dos movimientos impulsión y --- tracción.

LIMA TIPO HEDSTROM Tiene dos movimientos, impulsión y tracción en las paredes.

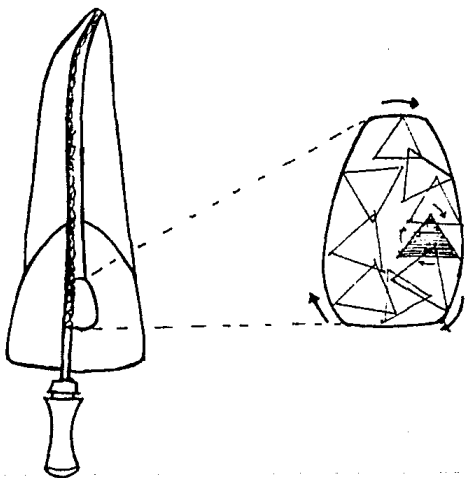
El trabajo debe realizarse en húmedo y se trabaja al sa-

lir.

GENERALIDADES DE TRABAJO BIOMECANICO

En un conducto curvo no se debe hacer torcion, un conducto curvo se empieza con instrumentos delgados que al salir debemos sacarlo contra la curva; en los conductos en forma de -balloneta se saca recto.

Movimiento rotativo de la lima siguiendo las manecillas del reloj, en que un instrumento debe ensanchar las paredes -del conducto para no crear canaletas o surcos en un determinado lugar.



IRRIGACION DE LOS CONDUCTOS RADICULARES

Hay dos tipos de soluciones que son antisépticos.

NO ANTICEPTICAS:

- 1) Solución isotónica del cloruro de sodio (suero).
- 2) Agua bidestilada.
- 3) Lechada de hidróxido de calcio.
- 4) H_2O
- 5) H_2O oxigenada.

ANTISEPTICAS: (Bacterisida y bacteriostáticos).

- 1) Hipoclorito de sodio (ZONITE).
- 2) Alcohol.
- 3) Cloruro de bezalconio (BENZAL).

INDICACIONES DE LA IRRIGACION:

- 1) Que arrastren todos los restos o material que se encuentre dentro del conducto.
- 2) No se debe atascar la aguja en el conducto introduciéndola hasta el 1/3 incisal, o sea prevenir la sobreirrigación.

NOTA: Puntas de papel solo para secar.

TRATAMIENTOS ENDODONTICOS

- 1) Recubrimiento pulpar indirecto.
- 2) Recubrimiento pulpar directo.
- 3) Pulpotomía vital.
- 4) Necropulpotomía.
- 5) Pulpectomía vital.
- 6) Pulpectomía no vital.
- 7) Necropulpectomía.

1) Recubrimiento Pulpar Indirecto.

Se puede definir como la intervención endodóntica que -- tiene por objeto preservar la salud de la pulpa, cubierta por una capa de dentina de espesor variable, la cual puede estar sana, descalcificada o bien contaminada. Es una intervención que se lleva al cabo en una sesión operatoria.

Indicaciones:

- a) Caries dentarias profundas.
- b) Fractura sin exposición pulpar.
- c) Pulpa ligeramente inflamada.
- d) Cavidad profunda con dentina ya sea sana, calcificada o contaminada.

Contraindicaciones:

Ante toda patología pulpar.

- 2) Recubrimiento pulpar directo.

Es la intervención endodóntica que tiene por finalidad -

mantener la vitalidad y la función de la pulpa accidental o - intencionalmente expuesta, y lograr su cicatrización mediante pastas o sustancias especiales que permiten su recuperación - manteniendo normal su función y vitalidad.

Indicaciones:

- a) Fractura de la corona con pulpa expuesta.
- b) Al resecar dentina en la preparación de una cavidad.
- c) Comunicación accidental al preparar un muñón con fi- nes protéticos.
- d) Ausencia de dentina afectada.
- e) Si la pulpa está hiperémica pero no infectada.
- f) Si la calcificación del ápice radicular no se ha com plementado y existe un foramen amplio, para mantener la función pulpar.

Contraindicaciones:

- a) Ante toda patología pulpar.
 - b) En casos de fractura la exposición pulpar es muy --- grande.
- 3) Pulpotomía vital.

Se le define como la remoción parcial de la pulpa viva - de la porción coronaria o cameral, bajo anestesia local, com- plementada con la aplicación de fármacos que protegiendo y es timulando la pulpa residual, favorecen la cicatrización de la misma y la formación de una barrera calcificada de neodentina

permitiendo la conservación de la vitalidad pulpar.

Indicaciones:

- a) Pulpas hiperémicas.
- b) Pulpas en estado de transición entre hiperemia y pulpitis.
- c) Pulpitis incipiente perfectamente bien definida.
- d) Piezas fracturadas, cuando la fractura involucra la cámara pulpar pero a condición de que la pulpa esté vital.
- e) Exposiciones pulpares por caries, cuando la vitalidad de la pulpa no se encuentre comprometida.
- f) En pulpas sanas por necesidad protésica.
- g) En dientes jóvenes cuando la raíz no ha sido completamente formada.
- h) En dientes temporales cuando se ha iniciado la resorción apical.
- i) En dientes posteriores, en que la extirpación -- pulpar completa es difícil.
- j) Cuando se obtiene un buen efecto anestésico.
- k) Casos en que no se disponga de más de una sesión para el tratamiento.

Contraindicaciones:

- a) Inseguro diagnóstico diferencial de la pulpitis incipiente cameral.

- b) Ante toda infección, aún ligera en la intimidad de la pulpa.
- c) Imposibilidad anestésica.
- d) Cuando la reacción del diente temporal sea tal - que el permanente esté próximo a hacer erupción.
- e) Lesión periapical.
- f) Fractura radicular.
- g) Que no esté vital la pieza.
- h) Evidencia de enfermedad parodontal u ósea.
- i) En reabsorción radicular de más de 2/3.
- j) Cuando hay mal olor en el momento de la comunicación.
- k) Pacientes con hemofilia.
- l) Pacientes con leucemia.

4) Necropulpotomía:

La necropulpotomía también es llamada momificación pulpar o necropulpectomía parcial.

Es la eliminación de la pulpa coronaria previamente desvitalizada y la momificación o fijación ulterior de la pulpa radicular residual.

El objeto de la momificación de la pulpa radicular es -- conservar esta pulpa en estado inerte y aséptico, por la acción de un agente medicamentoso, evitando así el tratamiento de la obturación del conducto, y permite la reparación del --

ápice a expensas del tejido conectivo periapical.

La pasta medicamentosa para modificar la pulpa radicular es a base de paramono, el cual desprende lentamente vapores, provocando insensibilidad, sin metabolismo ni vascularización.

Se hará la eliminación de la pulpa coronaria previamente desvitalizada y enseguida la aplicación de una pasta fijadora o momificadora, para que esta actúe constantemente sobre la pulpa residual radicular, y mantener un ambiente aséptico y -proteja al tejido remanente.

Indicaciones:

- a) En dientes o piezas posteriores.
- b) En dientes cuyos conductos están calcificados y casi no son invisibles a los rayos X.
- c) Pulpitis incipiente cameral en piezas posteriores.
- d) En piezas cuyas raíces son sumamente irregulares lo cual hace imposible la técnica de la pulpectomía.
- e) Casos de imposibilidad anestésica.
- f) En dientes que hayan completado su calcificación de la raíz.

Contraindicaciones:

- a) Dientes anteriores porque pueden presentar cambios de color.

- b) En casos de sentir una molestia en la zona del ápice.
- c) En casos de que la pulpa esté infectada, necrosada o desintegrada.

PULPECTOMIA TOTAL

Es la eliminación de toda pulpa, tanto coronaria como radicular, complementada con la preparación o rectificación de los conductos radiculares y la medicación antiséptica.

La fase final de la terapéutica es la pulpectomía total y que es común a la terapéutica de los dientes con pulpas necróticas, consiste en la obturación permanente de los conductos previamente tratados.

La pulpectomía total puede realizarse en tres partes:

- a) Pulpectomía vital; que se realiza en dientes vitales.
- b) Pulpectomía no vital; que se realiza en dientes con necrosis o despulpados.
- c) Necropulpectomía; se efectúa en aquellos casos - en que previamente vamos a desvitalizar.

5) Pulpectomía Vital

Es la intervención endodóntica que tiene por objeto eliminar o amputar la pulpa de la cámara pulpar y del conducto radicular. Esta pulpa puede estar normal o patológica. Cuando la pulpa está sana o inflamada se lleva al cabo bajo anes-

tesia.

Indicaciones:

- a) Está indicada en todos los casos de pulpitis.
- b) En grandes exposiciones pulpares ya sea causada por caries, erosión, abrasión o traumatismo.
- c) Fracaso en la pulpotomía o necropulpotomía.
- d) Extirpación intencional de la pulpa por razones protésicas.
- e) Lesión periapical.

Contraindicaciones:

- a) Existencia de falsos conductos.
- b) Pérdida de sustancia en el ápice por reabsorción.
- c) En raíces exageradamente curvas.
- d) En casos de fracturas radiculares.
- e) En piezas con raíces enanas.

6) Pulpectomía no Vital

La intervención es la misma que la de la pulpectomía vital, pero en esta se elimina la aplicación de la anestesia.

El diente presenta contaminado el ápice, utilizando un mayor ensanchamiento para eliminar la zona de infección y dejar que las zonas de regeneración y toxinas realicen la eliminación del absceso y retirar toda la parte afectada del conducto.

Para drenar el absceso se puede dejar totalmente abierto el conducto de una a otra cita, previniendo al paciente de -- alimentos en la vía de acceso.

7) Necropulpectomía

Es la intervención endodóntica por medio de la cual se - elimina la pulpa coronaria y radicular previa intencionalmen- te desvitalizada.

Indicaciones:

- a) En dientes posteriores y en casos necesarios en piezas anteriores cuando sea para restauraciones de retención radicular.
- b) En aquellos casos en que no sea posible aneste-- siar o bien, que ésta fracase.

Contraindicaciones:

- a) Piezas anteriores.
- b) Apices muy amplios.
- c) En casos de pulpitis total purulenta.

CAPITULO IX

DIQUE DE HULE

DIQUE DE HULE

El uso del dique de goma en todos los casos de endodoncia es absolutamente indispensable. En casi todas las circunstancias, salvo en las muy inusitadas, el dique de caucho se coloca en menos de un minuto.

IMPORTANCIA DEL USO DEL DIQUE DE HULE

- 1.- Evita el peligro de la caída de los pequeños instrumentos (usados en la endodoncia) en las vías digestivas y respiratorias. Este tipo de accidentes cuando se trabaja sin la protección del dique, sobre todo en molares posteriores, sucede en forma inesperada y sus consecuencias son graves y aún fatales obligadamente. El estudiante y profesionalista que elude el uso del dique de goma en su práctica endodóntica, está cometiendo en contra de su paciente un acto criminal.
- 2.- Libera a los tejidos adyacentes de la acción irritante y cáustica de las sustancias usadas en endodoncia; principalmente de las empleadas en el lavado de los conductos (agua oxigenada, hipoclorito de sodio, etc.).
- 3.- Proporciona un campo exento de saliva y microorganismos propios de la boca; y aunque se cuestiona la esterilidad completa del campo, asegura una limpieza adecuada.
- 4.- Ofrece un excelente campo visual en donde la atención

del operador se encuentra en la zona donde va a intervenir.

VENTAJAS DE LA COLOCACION DEL DIQUE DE GOMA

- 1.- Es económico, el único material no recuperable es el hule, pero aún éste, tratándolo con cuidado es esterilizable y puede servir dos o tres veces. Puede ser sustituido por el látex de los globos para fiestas.
- 2.- El instrumento para la colocación del dique de goma es, en comparación con otros equipos, relativamente reducido y resulta económico porque es fijo, es amortizable y sabiéndolo cuidar puede durar mucho tiempo, consta principalmente de:
 - a) Pinza perforadora
 - b) Pinza portagrapas
 - c) Un juego de grapas
 - d) Arco de Young
 - e) Hule o látex

Pinza Perforadora : Cualquier marca es recomendable y suele bastar una sola pinza en el haber del operador.

Pinza Portagrapas: Se recomienda la marca YVORY o cualquier otra marca, pero que presente los pivotes metálicos que ensamblen en los orificios de las grapas, en el ángulo abierto con respecto a los brazos de la pinza.

Un juego de grapas: Se aconseja al estudiante y al profesionista interesados adquirir las grapas distin-

guiendolas por sus partes prensoras biceladas, generalmente tienen la forma de la parte cervical del diente a que está destinada.

Las grapas con aletas de sostén y ranuras de deslizamiento para el hule del dique, simplifican grandemente la maniobra de la colocación del dique de goma.

Juego de Grapas:

- 1.- Para incisivos centrales superiores.
- 2.- Para incisivos inferiores.
- 3.- Para fragmentos radiculares de incisivos.
- 4.- Para molares superiores e inferiores.
- 5.- Para premolares superiores e inferiores.
- 6.- Para fragmentos radiculares de molares y premolares

Arco de Young: Es el más común, es ligero a pesar de ser metálico, durable y fácil de manejar y esterilizar.

Existen otros arcos fabricados de plástico que ofrecen la ventaja de no tener que quitarse en el momento de tomar una radiografía.

Hule o Látex: Viene en una gran variedad de espesores, colores, tamaños y presentaciones. Se aconseja el grosor mediano. Se ahuecan alrededor de los cuellos dentarios y proporciona un sellado hermético. No se desgarran con facilidad y protege muy bien los tejidos subyacentes.

- 3.- Se coloca en unos cuantos minutos en la normalidad

de los casos.

PRECAUCIONES PARA EL DIQUE DE GOMA

Debe tenerse cuidado cuando se usen instrumentos rotatorios (fresas, lentulos), que no enganchen el hule del dique; se destroza el dique y se bota la grapa. Una grapa mal colocada al zafarse puede herir en los ojos al operador desprevenido.

C A P I T U L O X

OBTURACION DE CONDUCTOS

OBTURACION DE CONDUCTOS

Condiciones para una buena obturación:

- 1) El conducto está ensanchado hasta un tamaño óptimo.
- 2) El diente no presenta sintomatología.
- 3) El cultivo bacteriológico dió resultado negativo.
- 4) El conducto está seco.

Materiales empleados para la obturación.:

El número de materiales usados para obturar conductos es grande y abarca una gama que va del oro a los conos; estos se agrupan en plásticos, sólidos, cementos y pastas.

Condiciones de un material adecuado de obturación:

- a) Ser fácil de manipular y de introducir en los conductos aún en los pocos accesibles, y tener suficiente plasticidad como para adaptarse a las paredes de los mismos.
- b) Ser antiséptico para neutralizar alguna falla en el logro de la esterilización.
- c) Tener un PH neutro y no ser irritante para la zona periapical con el fin de no perturbar la reparación posterior del tratamiento.
- d) Ser mal conductor de los cambios térmicos, no sufrir contracciones.
- e) No ser poroso ni absorber humedad.
- f) Ser radiopaco para poder visualizarlo radiográficamente.
- g) No producir cambios de coloración en el diente.
- h) No reabsorberse dentro del conducto.

- 1) Poder ser retirado con facilidad para realizar un nuevo tratamiento o colocar un perno.
- 2) No provocar reacciones alérgicas.

Finalidad de Obturar:

Anular la luz del conducto:

Para impedir la migración de gérmenes del conducto hacia el periápice y del periápice hacia el conducto.

Para impedir la penetración del exudado del periápice hacia el conducto.

Para evitar la liberación de toxinas y alérgenos del conducto hacia el periápice.

Mantener una acción antiséptica en el conducto.

Se considera como límite ideal de la obturación en la parte apical del conducto, la unión cementodentinaria.

Causas que impiden una correcta obturación:

- 1) Los conductos excesivamente estrechos o calcificados
- 2) Curvados, acodados y bifurcados.

Dificultan seriamente el paso de los instrumentos en busca de la accesibilidad necesaria para crear una espacidad mínima que permita la obturación.

Los conductos laterales no pueden ser preparados quirúrgicamente, y sólo se obturan en ocasiones al comprimir el material de obturación en estado plástico dentro del conducto principal.

Los conductos con el extremo apical infundibuliforme de raíces que no completaron su calcificación, presentan dificultades respecto a la posibilidad de lograr una buena condensación lateral y una obturación justa en la zona apical en contacto con el periodonto.

Causas que impiden una correcta obturación de conductos radiculares:

- a) Conductos donde no exista la probabilidad de un ensanchamiento mínimo que permita la obturación.
- b) Conductos incorrectamente preparados.
- c) Conductos excesivamente amplios en la zona apical por calcificación incompleta de la raíz, donde no puede obtenerse una buena condensación lateral.
- d) Falta de una técnica operatoria sencilla que permita obturar exactamente hasta el límite que se desee.

Materiales de Obturación

Son las sustancias inertes o antisépticas que colocadas en el conducto anulan el espacio ocupado originalmente por la pulpa radicular y el creado posteriormente por la preparación quirúrgica.

Los materiales de obturación utilizados son: las pastas y los cementos, que se introducen en el conducto en estado de plasticidad, y los conos que se introducen como material sólido.

Las pastas y los cementos, se utilizan en la totalidad - de los casos y pueden por sí solos constituir la obturación - del conducto, aunque se complementan con el agregado de conos de material sólido.

Características fundamentales de las distintas pastas y cementos:

- 1) Pastas alcalinas: Constituidas esencialmente por hidróxido de calcio, con el agregado de sustancias radiopacas y medicamentosas. No endurecen, son rápidamente reabsorvibles, se preparan con agua o solución de metilcelulosa.
- 2) Cementos medicados: Constituidos esencialmente por óxido de zinc, eugenol, con el agregado de sustancias resinosas, radiopacas, polvo de plata y antisépticos. Pueden endurecer por un proceso de quelación.
- 3) Materiales Inertes: Constituidos esencialmente por gutapercha, con el agregado de resina y cloroformo - como solvente. Endurecen por la evaporación del solvente. Se emplean con conos de gutapercha que se disuelven en la masa de la obturación.

TECNICAS DE OBTURACION

La mejor obturación de conductos radiculares, es la que se realiza en cada caso de acuerdo con un correcto diagnóstico del conducto, del ápice radicular y de la zona periapical. (Grosman).

1) Pastas antisépticas:

a) Rápidamente reabsorvibles: La técnica con pasta antiséptica de Walkoff fue criticada en 1952 y 1963 por Nygaard y Nicholls, los cuales sostienen que la reabsorción de esta pasta dentro del conducto, al paso del tiempo constituye un serio inconveniente.

La obturación se realiza llevando al conducto la pasta - yodoformica con la ayuda de un lentulo, liberando la cámara - con cemento de oxifosfato.

Asegurando una correcta obturación y estando bien comprimida en los conductos solo se reabsorve hasta donde llega la - invaginación del periodonto, si se sobre-obtura puede provocar un dolor postoperatorio.

b) Pasta lentamente reabsorbible: Tiene como finalidad el rellenar permanentemente el conducto desde el - piso de la cámara pulpar hasta donde pueda invaginarse - el periodonto apical para realizar la reparación postope - ratoria.

La técnica consiste en llegar hasta el extremo anatómico de la raíz, procurando no sobreobturar para evitar un postope -

ratorio molesto, debido a la reabsorción lenta que mantendría a los tejidos periapicales en actividad, demorando la reparación.

El uso de esta pasta está indicado en conductos normalmente calcificados y accesibles.

La pasta se lleva al conducto con un ensanchador y en pequeñas cantidades en la entrada del conducto y haciendo girar el instrumento y movilizándolo la pasta hacia el ápice.

La pasta termina de llenar el conducto y esto se reconoce girando el instrumento, la cantidad de pasta no disminuye a la entrada de la cavidad, la pasta sobrante se comprime y se limpia la cavidad con alcohol y se seca permitiendo así la adhesión del cemento que sellará la cámara pulpar y la cavidad, evitando así la pigmentación del diente.

2) Pastas Alcalinas:

Esta técnica está indicada en casos de conductos amplios e incompletamente calcificados.

Para su obturación se procede en forma semejante a la indicada en la pasta lentamente reabsorbible, intentándose la sobreobtención sin preocuparse por la cantidad de material que atraviese el foramen, ya que la sobreobtención es rápidamente reabsorbible y no provoca reacciones dolorosas postoperatorias.

Si se obtura con la pasta la resorción puede continuar -

en algunos casos hasta quedar el conducto vacío, al cabo de un tiempo, cuando mas se comprime la pasta en el conducto tan to más lenta resulta la reabsorción.

Una buena obturación de conductos consiste en obtener un relleno total de los conductos previamente preparados y la -- combinación de conos de cementos.

Hay tres factores básicos para la obturación con material sólido:

- a) Selección del cono principal y de los conos adiciona les o puntas accesorias.
- b) Selección del cemento para obturar.
- c) Técnica instrumental y manual.
- d) Selección de los conos.

El cono principal o punta maestra, tiene como finalidad llegar a la unión cemento-dentina. Ocupa la mayor parte de - 1/3 apical del conducto y es el más voluminoso.

Los conos de gutapercha están indicados siempre que la - radiografía de la conometría compruebe que llega a la unión - cemento-dentina.

Hay tres factores que deben tomarse en cuenta, para selec cionar la técnica de obturación mas adecuada.

- a) Forma anatómica del conducto.- Encontrándose que hay conductos en cuyo tercio apical tiene forma oval como en caso de dientes posteriores, indicándose la técni-

ca de cono único.

- b) Anatomía apical.- Es un factor importante debido a que hay ápices muy amplios en los cuales existen conductos accesorios o deltas apicales con salidas múltiples, que dificultan un sellado perfecto sin producir una sobreobturación, seleccionando técnicas precisas que faciliten el objetivo.
- c) Aplicación de la mecánica de los fluidos.- Se debe tener cuidado al aplicar el cemento fluido, ya que se pueden atrapar burbujas de aire, las cuales ocasionan reflujo de sangre o plasma al interior del conducto, el cual ocasionará un pronóstico desfavorable.

Técnicas de Obturación con gutapercha.

- a) Cono único: Como su nombre lo indica, consiste en obturar todo el conducto radicular con un solo cono, el cual debe llenar idealmente la totalidad de la luz, cementandolo con un material blando y adhesivo que anule la solución de continuidad entre el cono y las paredes dentinarias.

La técnica consiste : Mediante la radiografía se observa la longitud y el diámetro del conducto previamente aislado lavando con hipoclorito de sodio y agua oxigenada y secado.

Se elige el cono estandarizado de gutapercha, se mezcla

el cemento y se forran las paredes con un atacador flexible - de conductos, repitiendo la operación hasta cubrir las paredes, se pasa el cono por el cemento cubriendo la mitad y se lleva al conducto.

Se toma una radiografía para observar si la adaptación es satisfactoria y se secciona a nivel de la cámara pulpar.

b) Condensación lateral: O técnica de conos multinales, es esencialmente complemento de la técnica anterior, está indicada en conductos amplios o de foramen oval como sucede en incisivos jóvenes, caninos superiores, premolares y raíces -- distales de molares inferiores.

Se selecciona el cono principal, el cual no debe sobrepasar el foramen, se toma la conometría real por medio de una radiografía.

Se prepara el cemento y se cubren las paredes del conducto, se cubre el cono principal y se introduce en el conducto.

Ya cementado el cono principal, se desplaza lateralmente con un espaciador apoyandolo en la pared contraria, dejando así un espacio libre, en el cual se introducen los conos accesorios los cuales son de espesor menor al del cono principal. Se repite la operación anterior hasta anular el espacio libre se secciona el exceso de gutapercha y de cemento en la cámara pulpar.

Se toma una radiografía para verificar si no hay espacios muertos y se obtura la cavidad con el cemento de oxifos-

fato.

- c) Condensación vertical: Esta se basa en el reblandecimiento de la gutapercha mediante el calor, empleando pequeñas cantidades de cemento. Para lo cual se emplea un condensador especial llamado "Hean Carrier" o portador de calor.

Está indicado en casos de conductos cónicos.

La técnica consiste en ajustar el cono principal de la manera habitual, se prepara el cemento y se lleva al conducto con un escariador cubriendo sus paredes, se humedece la punta del cono principal con cemento y se introduce en el conducto. Se corta el extremo coronario del cono, el portador de calor se calienta al rojo cereza y se introduce con fuerza en el tercio coronario de la gutapercha, se ataca con un obturador y con presión vertical se lleva el material reblandecido hacia el ápice.

El empuje alternado del portador de calor dentro de la gutapercha, seguido por la presión de un atacador o obturador frío, produce una onda de condensación de la gutapercha caliente por delante del atacador que ocasionará lo siguiente:

- 1) Sellará los conductos accesorios más grandes.
- 2) Obturará la luz del conducto en sus tres dimensiones a medida que se vaya aproximadamente al tercio apical.

El remanente del conducto se obturará por secciones con

gutapercha caliente, condensando cada sección pero impidiendo que el portador de calor arrastre la gutapercha

Se toma radiografía una vez obturado completamente el -- conducto, se eliminan los restos de gutapercha y de cemento, y se obtura finalmente con oxifosfato.

- d) Cono invertido: Está indicado en casos donde el diente no está completamente formado, amplio y forámenes poco calcificados.

Se elige el cono, el cual debe tener un diámetro igual o ligeramente mayor que el del ápice, se toma una radiografía - para ver su ubicación y se fija definitivamente con cemento, cuidando de no colocar cemento en la base del cono.

Una vez cementado el cono principal, se introducen conos accesorios de igual manera que en la técnica de condensación lateral. Se cortan los extremos sobrantes y se elimina el cemento de la cámara pulpar y se obtura con cemento de oxifosfato.

- e) Conos de gutapercha enrollados: Esta técnica se emplea en conductos radiculares amplios con paredes paralelas.

Se enrollan tres o más conos de gutapercha para así obtener un ajuste mas exacto, se toma una radiografía para determinar su posición.

El cono debe adaptarse con el conducto húmedo, o sea in-

mediatamente después de irrigarlo. Cuando el foramen es mas amplio que el conducto se prepara una mezcla espesa de cemento y una vez adaptado el cono, se lleva al ápice con un atacador con el fin de obturar los huecos que el cono no puede llenar. El cono ya adaptado se cementa con cemento a una consistencia normal.

- f) Obturación seccional: Esta se utiliza para obturar el conducto totalmente o en parte cuando se desee colocar un perno para un jacket.

Se debe seleccionar un atacador de conductos el cual se introduce hasta tres o cuatro milímetros del ápice colocando un tope de goma, se elige un cono de gutapercha de tamaño aproximado al conducto el cual se recorta en secciones.

Se toma la sección apical con un atacador para gutapercha, previamente calentado con el objeto de que se adhiera al trocito de gutapercha. Se toma una radiografía para determinar el ajuste del cono y se agregan nuevos fragmentos hasta - obturar el conducto totalmente, condensando cada sección una sobre otra.

La desventaja de esta técnica es que en ocasiones uno de los fragmentos de gutapercha puede desprenderse del atacador y quedar retenidos en el conducto sin antes alcanzar el ápice siendo muy difícil de empujarlo.

- g) Obturación retrógrada: Consiste en el sellado del extremo apical, siendo necesario descubrir el ápice radicular y

efectuar su resección previa a la preparación de la cavidad - en el extremo remanente de la raíz, con el objeto de retener el material de obturación.

Está indicada en forámenes apicales malformados, calcificaciones, fracturas de instrumentos y pernos de prótesis fija que no puedan retirarse.

El éxito dependerá de la tolerancia de los tejidos periapicales al material de obturación empleados, de que no exista solución de continuidad entre el material y las paredes del conducto y de que no persista dentina infectada al efectuar el corte de la raíz.

En esta técnica en la cual se utiliza material de obturación lentamente reabsorbible, el periodonto apical formado - posteriormente a la obturación, quedara en contacto permanente con una sustancia extraña, aislandolo por medio de una cápsula de tejido fibroso. Otras veces formará un pequeño granuloma residual con infiltración de lija plasmacitaria la cual es poco visible a los rayos X pero está comprobado histológicamente.

La técnica operatoria previa es la correspondiente a una apicectomía, con las siguientes variantes.

La primera se refiere al corte del ápice ya que es indispensable dentro de lo posible dejar al descubierto el agujero correspondiente a la sección terminal del conducto con el fin de facilitar la preparación y obturación del conducto.

Después de la perforación, la preparación de la cavidad puede realizarse de manera diferente, ya sea utilizando instrumentos de mano especiales, con fresas de bola y cono invertido, por medio de una lima doblada en ángulo recto, o por medio de la preparación de la cavidad en forma de surco o ranura sobre la cara labial de la raíz.

Según los estudios realizados se ha llegado al acuerdo -- de que la amalgama libre de zinc es el mejor material, el cual tiene la ventaja de que no trastorna su endurecimiento la presencia de un medio húmedo.

Es importante mencionar que el campo operatorio debe de estar limpio y seco, por lo tanto una vez realizado el curetaje de la cavidad ósea, el corte de la raíz y la preparación de la cavidad apical, debe hacerse una irrigación abundante y aspirando hasta obtener la sequedad completa del campo operatorio.

Colocandose después una gasa o esponja con una solución - de adrenalina al 2% en el fondo de la cavidad ósea, y se seca la raíz con aire a poca presión.

La amalgama se lleva en pequeñas cantidades con un porta amalgama especial y la condensación del material se realiza - con atacadores adecuados.

- h) Biología de presión-Huttler: Está indicada en conductos amplios y rectos o con pequeñas curvaturas terminales. Los materiales utilizados son: Cono Principal de gutapercha, cloroformo, limalla dentinaria au-

tógena del mismo conducto, cemento de Rickert, y puntas accesorias de gutapercha.

Se elige la punta maestra, con una lima se raspa la pared del conducto con el fin de recoger la limalla dentaria -- hasta obtener una pequeña cantidad.

Una vez obtenida ésta, se introduce el extremo apical de la punta maestra en cloroformo durante dos segundos se toma con esta la limalla y se introduce inmediatamente en el conducto, ejerciendo una ligera presión.

Logrando así sellar perfectamente la última y mas importante porción del conducto dentinario, comunicandolo con el periápice.

Se prepara el cemento de Rickert y se introduce en una sonda lisa y fina evitando la formación de burbujas, el relleno se completa con puntas accesorias de gutapercha y cemento, hasta que el condensador no de espacio para otra punta.

Se limpia perfectamente la cavidad y con una fresa esférica se recorta una capa superficial de dentina para evitar la alternación del color en el diente y se obtura según el -- criterio del operador.

i) Cloropercha: Es una pasta que se prepara disolviendo gutapercha en cloroformo, logrando con esta una mejor adaptación de la gutapercha con la pared del conducto y frecuentemente se obturan también los conductos laterales.

Si se desea emplear cloropercha en lugar de cemento para

obturar lateralmente el conducto, se llevará con un atacador liso y flexible hasta cubrir toda la superficie. Los conductos amplios requieren menor cantidad de cloropercha que los estrechos, ya que los amplios son mas fáciles de obturar y no necesitan lubricantes como la cloropercha.

La cloropercha puede prepararse disolviendo suficiente-- mente cantidad de gutapercha laminada en cloroformo hasta obtener una solución cremosa, también puede prepararse en el momento colocando unas gotas de cloroformo en un vaso estéril y agitando un cono de gutapercha en la solución.

3) Plata

a) Técnica convencional: Una vez realizado el control bacteriológico y la esterilización del conducto, se selecciona el cono de plata del mismo calibre que el último instrumento usado en la preparación biomecánica del conducto, se corta a la longitud correcta dada por la conductometría y se esteriliza el cono mediante el calor de la llama y se introduce al conducto, se toma una radiografía para determinar el ajuste del cono. En caso de que el cono sobrepase el ápice se corta el excedente con unas tijeras y se alisa con un disco de lija fino.

Una vez recubierto el conducto de cemento, se esteriliza el cono de plata pasandolo por la llama, se deja enfriar y se cubre completamente con cemento, se introduce el cono en el conducto hasta que quede fijo ajustadamente.

Se recorta la parte saliente del cono con una fresa de fisura o redonda, el extremo grueso del cono puede cubrirse con gutapercha antes de colocar la base de fosfato de zinc.

b) Obturación del tercio apical: Esta indicada en dientes en los que se desea hacer una restauración con retención radicular y consiste en el ajuste de un cono de plata adaptándolo frecuentemente al ápice, se retira y con un disco de carburo o pinzas especiales se hace una muesca profunda que lo divide en dos, al nivel que se desee, generalmente en el límite del tercio apical con el tercio medio del conducto, se cementa y se deja que frague y endurezca.

Con una pinza portaconos de forcipresión se toma el extremo coronario del cono y se gira rápidamente para que el cono se quiebre. La obturación se termina con conos de gutapercha y cemento.

4) OBTURACIONES COMBINADAS: Se llama obturación combinada cuando se utilizan dos o más sustancias sólidas en el conducto con conos de plata y el otro conducto con gutapercha o en el caso en donde el cono principal es de plata y se utilizan puntas accesorias de gutapercha.

5) OBTURACION DEL APICE RADICULAR: Se ha dicho anteriormente que la obturación de conductos debe llegar hasta el foramen apical, pero no siempre se logra.

En caso de que la obturación haya quedado corta en ausen-

cia de infección y existan tejidos vivos en contacto con la obturación, probablemente se depositara cemento que obliterará la porción obturada.

Cuando la obturación es corta y hay zonas de rarefacción hay la posibilidad de un estancamiento de exudado pariapical - en la porción no obturada actuando como irrigante.

6) TECNICA TERMOMECANICA DE GUTAPERCHA REBLANDECIDA: Esta técnica utiliza una unidad ultrasónica llamada cavitron con el inserto PR 30 con el objeto de condensar y reblandecer la gutapercha.

Esta técnica sigue los principios de condensación lateral, pero con la conveniencia de que permite introducir una mayor cantidad de gutapercha con mayor grado de condensación.

Para esta técnica se emplea el siguiente instrumental y material:

- a) Gutapercha blanda para cono principal y accesorios.
- b) Espaciador No. 3
- c) Condensadores LKS No. 1, 2, 3 y 4
- d) Condensadores SCHILDERS No. 8, 9, 10, 11 y 12
- e) Limas de calibre No. 25 y largo 30 mm sin mango para usarse en el cavitron modelo 700
- f) Inserto PR 30

La preparación del conducto se realiza de la manera usual se selecciona la punta de gutapercha principal y se lleva un -

poco de sellador al conducto; tratando de pincelar las paredes, el cono principal se cubre con sellador y se introduce al conducto y se presiona con el condensador y se utiliza el ultrasonido.

7) INDICACIONES DE LAS TECNICAS DE OBTURACION:

a) Técnica de Obturación y Sobreobturación con pasta -- lentamente reabsorvible: Se indica en caso de conductos normalmente calcificados y accesibles. La sobreobturación se reserva para casos de lesión periapical; en donde de 0.5 a 1 m. de superficie de material sobreobturado radiográficamente controlada será suficiente para la reparación.

b) Técnica con pasta alcalina: Está indicada en conductos amplios e incompletamente calcificados con lesiones periapicales o sin ellas. La sobreobturación es tolerada y de rápida reabsorción, por lo que puede utilizarse en todos los casos, sin preocuparse de la cantidad de material sobreobturado.

c) Técnica del cono único: Generalmente se usa en incisivos inferiores, premolares de dos conductos y en molares.

d) Técnica de condensación lateral: Indicada en los -- conductos cónicos de incisivos superiores, caninos y premolares de un solo conducto.

e) Técnica Seccional: Indicada para conductos en los -- cuales se prevee la colocación de pernos.

f) Técnica de cono invertido: Se indica principalmente para conductos amplios de dientes anteriores.

g) Técnica de obturación retrógrada: Es posterior a la apicectomía en raíces que no complementaron su calcificación y en conductos inaccesibles o con pernos que no pueden ser movidos.

C A P I T U L O X I

POSTOPERATORIO, APICECTOMIA.

POSTOPERATORIO

1) Reparación posterior al tratamiento de conductos.

Los tejidos periapicales de un diente despulpado sin zona de rarefacción antes de un tratamiento y después del mismo deben permanecer normales.

La radiografía puede mostrar algunas veces, una pequeña destrucción ósea, la cual indica una respuesta a una irritación previa ya sea química, mecánica y bacteriana.

La remoción de este tejido periapical destruido se considera generalmente índice de reparación, teniendo en cuenta -- que la reparación comienza al neutralizarse la infección.

Las etapas de la reparación pueden describir, según Grossman de la manera siguiente:

Después de la organización del coágulo sanguíneo hay formación de tejido de granulación, el endotelio se ahueca probablemente por la presión de la sangre y se abren nuevas vías - para la circulación.

En los tejidos blandos, la etapa siguiente es la formación de tejido cicatrizal. Los fibroblastos proliferan a lo largo de los filamentos de fibrina y ayudan a formar la sustancia - fundamental por diferenciación de fibras colágenas.

Tanto los fibroblastos como los capilares disminuyen en número formándose tejido vascular fibroso o tejido cicatrizal. En el hueso el proceso no es diferente aunque es más complicado

do pues el tejido blando debe convertirse en tejido duro. El hueso está constituido por una sustancia fundamental en la -- que precipitan sales cálcicas, como fosfato de calcio y carbonato de calcio.

Esta sustancia es producida por los osteoblastos que son células fibroblásticas diferenciadas, las cuales producen una enzima, la fosfatasa alcalina que disocia el fosfato de los compuestos orgánicos del mismo.

La actividad osteoblástica es estimulada por las presiones y tracciones, como ocurre con la masticación con los maxilares o con el ejercicio cuando se trata de huesos largos.

Si un diente despulpado está totalmente fuera de oclusión la capacidad de reparación de los tejidos periapicales estará disminuida.

En un conducto infectado es común observar la reacción inflamatoria de los tejidos periapicales.

Poco después de esterilizar el conducto, la reacción inflamatoria va desapareciendo y empieza a predominar los fibroblastos y los osteoblastos. Aparecen zonas pequeñas de neoformación ósea que reemplazan al hueso alveolar destruido.

Ya se han formado zonas de reabsorción en la superficie de la raíz vecina al foco óseo destruido, los cementoblastos se encargan de repararlos, transformandose en puntas de anclaje la inserción de nuevas fibras periodontales que llegan hasta el hueso malformado.

Las reabsorciones y neoformaciones óseas pueden ocurrir simultáneamente, puede depositarse hueso nuevo sobre hueso viejo y por ello se observan laminillas nuevas recubriendo -- las viejas. En dientes jóvenes la endodoncia no afecta su -- erupción total. En los casos de tratamientos de ortodoncia, las bandas de esta no dificultan el tratamiento.

Después de efectuado el tratamiento de conductos por lo general la reparación se produce en el término de seis meses, al año dependiendo del grado original en que estén dañados -- los tejidos periapicales. En algunos casos requiere mayor -- tiempo. Strindberg observó la estabilización de la cicatrización después de tres años, aunque en algunos casos la zona de rarefacción no desaparecía completamente hasta ocho o nueve -- años después de efectuado el tratamiento endodóntico. Una pequeña zona de rarefacción posterior al tratamiento de conductos no es un indicio necesario de infección.

La reparación puede hacerse con tejido conjuntivo en lugar de óseo y siempre se cumple de la periferia al centro.

2) Reacciones a los materiales de obturación.

Ninguno de los cementos o materiales usados como medio de obturación son totalmente inofensivos, todos son irritantes en mayor o menor grado y depende del método usado y el contacto que hagan estos materiales sobre el tejido. Los cementos a base de óxido de zinc y eugenol, son irritantes probablemente por el eugenol; las resinas epóxicas por el acelera

dor, las resinas polivinílicas por la cetona y los cementos - reabsorvibles por el iodoformo.

Spanberg realizó estudios cetotóxicos de los materiales enumerados por severidad: Plata, cemento de oxisfosfato de zinc, gutapercha, hidrógeno de calcio, AH_{26} , tubliseal, cloropercha y diaket.

Muruzabal investigó las consecuencias de la sobre-obtención, observando que si el material sobreobturado es duro y compacto se encapsulaba, si no era compacto se dispersaba entre las fibras del periodonto y se reabsorbía pronto. El material reabsorbible provoca una infiltración interna de polímeros y era reabsorbido con rapidez.

3) Restauración de un diente después de la obturación radicular

Una vez obturado el conducto con frecuencia se plantea - el interrogante de cuando deberá obturarse permanentemente la corona o si se podrá usar el diente como apoyo de un puente. Grossman cita que no hay reglas para esto, pero que es prudente esperar una semana como mínimo antes de colocar la obturación definitiva.

Ocasionalmente se presentan molestias horas después de la obturación del conducto, pero no suelen ser violentas. En caso de reacción se presentara después de 24 horas de la obturación.

En dientes posteriores con zona de rarefacción que se emplearán como apoyo para puentes fijos o removibles, es conveniente esperar seis meses o más, hasta que la radiografía demuestre que la zona de rarefacción se está reduciendo.

Mientras tanto la corona se obtura con el fin de evitar fracturas de las cúspides. Si el hueso periapical es normal no será necesario esperar para realizar la restauración.

Es conveniente recordar que cuando se emplean dientes -- despulpados como apoyo para puentes, la superficie oclusal de be cubrirse preferencialmente con un metal, como una incrustación o una corona de oro, evitando así la fractura de cúspides.

Esta precaución es necesaria a causa de la reducida humedad que existe en los canalículos dentinarios de los dientes despulpados, del debilitamiento de la corona debido a la pérdida de la dentina del techo pulpar del ensanchamiento de la cavidad pulpar para obtener un acceso directo.

En todos los casos se recomienda un recubrimiento completo.

La restauración de los dientes despulpados después del -tratamiento de conductos fue estudiada por Bakaban, Frank, -- Healey y Spasser.

4) Apicectomía.

A este tratamiento también se le llama resección radicular, implica generalmente la amputación y remoción de la por-

ción apical de la raíz enferma posterior o anterior al tratamiento de conductos y curetaje apical. La obturación retrógrada se realiza siempre como parte del procedimiento.

Indicaciones:

- a) Los dientes uniradiculares son los mas indicados.
- b) Fracaso en un tratamiento de conductos con presencia de una zona de rarefacción.
- c) Rotura de un instrumento en el tercio apical del con ducto.
- d) Perforación en el tercio apical del conducto.
- e) Fragmento de una obturación radicular en la zona periapical donde actúa como irritante.
- f) Quistes voluminosos en continuo crecimiento.
- g) En casos de pequeños granulomas localizados en el ex tremo apical, bien organizados, encapsulados por tejido fibroso y rodeado por una zona esteoesclerótica.

Contraindicaciones:

- a) En enfermedades periodontales con gran movilidad dentaria.
- b) Cuando la remoción del ápice radicular y el curetaje no dejan suficiente soporte alveolar para el diente.
- c) En abscesos periodontales.
- d) En casos de acceso difícil al campo operatorio.
- e) En personas de más de 50 años de edad.

CONCLUSION

C O N C L U S I O N

La presentación de este trabajo tiene como objeto principal el de demostrar hasta que punto es posible mantener una pieza dentaria dentro de su alveolo en condiciones favorables.

Si el tratamiento endodóntico no se lleve a cabo utilizando medios asépticos, así como las técnicas adecuadas en dicho tratamiento, sera un fracaso absoluto, dando como resultado una pérdida de tiempo, causando desconfianza al paciente.

El éxito del tratamiento endodóntico no depende solamente de la extirpación de la pulpa, sino también del estado de salud del periodonto apical. Un tratamiento endodóntico es una operación delicada y requiere de un estudio clínico-radiográfico para establecer una terapéutica adecuada a seguir.

A través de esta tesis nos damos cuenta de que la finalidad de la endodoncia es:

- 1.- Mantener la totalidad de los dientes naturales, con soporte sano y aspecto estético.
- 2.- Los dientes despulpados bien tratados y restaurados adecuadamente duran lo mismo que los dientes con pulpa sana.

- 3.- Evitar la fuente de infección, que es provocada por dientes enfermos.
- 4.- La salud general no es un factor que limite la realización del tratamiento de conductos ni un resultado aceptable, salvo raras excepciones.
- 5.- Un paciente puede tener varios dientes tratados endodónticamente sin presentar problema alguno.
- 6.- Un odontólogo que brinde atención dental completa debe realizar con buen éxito el tratamiento endodóntico en su práctica diaria.

B I B L I O G R A F I A

- Lasala Angel. Endodoncia
Segunda Edición
Caracas, Venezuela, 1971.
- Luck Samuel. Endodoncia
Interamericana.
- Maisto Oscar. Endodoncia
Editorial Mundi, S.A.
Buenos Aires, 1967.
- Orban Balmo. Histología y Embriología Bucoden-
tal
Argentina, 1964.
- Preciado Z. Vicente. Manual de Endodoncia
Ediciones Cuéllar
1977.
- Shafer William G. Tratado de Patología Bucal.
Tercera Edición.
Interamericana, 1977.
- Thomas Kurt H.D.M.D. Patología Bucal.
Tomo I, Segunda Edición
En Español
México, 1957.
- Louis Grossman. Práctica Endodóntica
Editorial Mundi
Buenos Aires, Arg.
- John Ide Ingle. Endodoncia.
2a. Edición
Editorial Interamericana.