

318322

UNIVERSIDAD LATINOAMERICANA

ODONTOLOGIA

29

20



RESINAS FOTOPOLIMERIZABLES, COMO  
OTRA ALTERNATIVA

T E S I S  
Que para obtener el Título de:  
CIRUJANO DENTISTA  
p r e s e n t a

BARBARA VERONICA RODRIGUEZ DE LOS RIOS

México, D. F.

1994

TESIS CON  
MIA DE OCLA

TESIS CON



## **UNAM – Dirección General de Bibliotecas Tesis Digitales Restricciones de uso**

### **DERECHOS RESERVADOS © PROHIBIDA SU REPRODUCCIÓN TOTAL O PARCIAL**

Todo el material contenido en esta tesis está protegido por la Ley Federal del Derecho de Autor (LFDA) de los Estados Unidos Mexicanos (México).

El uso de imágenes, fragmentos de videos, y demás material que sea objeto de protección de los derechos de autor, será exclusivamente para fines educativos e informativos y deberá citar la fuente donde la obtuvo mencionando el autor o autores. Cualquier uso distinto como el lucro, reproducción, edición o modificación, será perseguido y sancionado por el respectivo titular de los Derechos de Autor.

UNIVERSIDAD LATINOAMERICANA

U L A

RESINAS FOTOPOLIMERIZABLES, COMO  
OTRA ALTERNATIVA.

DIRECTORA DE TESIS:  
DRA. ROSI HIGUERA

ALUMNA:  
RODRIGUEZ DE LOS RIOS  
BARBARA VERONICA

ODONTOLOGIA

## DEDICATORIA

"Cada belleza y cada grandeza de este mundo es creada por una sola emoción, o por un solo pensamiento en el interior del hombre.

Las revoluciones que han derramado tanta sangre, y que han transformado las mentes humanas para orientarlas hacia la libertad, fueron la idea de un hombre, que vivió entre miles de hombres."

A Dios:

    Mi mejor compañero, que sin pedir nada a cambio siempre estuvo a mi lado.

A mis padres:

    Por su apoyo económico sabiendo de antemano el gran sacrificio que han hecho para poder concluir mis estudios.

A mis hermanos:

    Que la mayor parte del tiempo los tengo con la cabeza al revés.

A la Dra. Rosi:

Por el tiempo que dispuso para ayudarme a realizar la tesis. Los conocimientos que transmitió para facilitarme el camino que todos buscamos.

Al H. Jurado:

Agradeciendo su intervención en el examen profesional.

# ÍNDICE

	PAG.
INTRODUCCIÓN.....	1
I BREVE RESEÑA HISTÓRICA DE LAS RESINAS.....	3
II CARACTERÍSTICAS GENERALES DE LAS RESINAS FOTOPOLI- MERIZABLES.....	10
2.1. Componentes.....	10
2.1.1. Fase orgánica o matriz.....	10
2.1.2. Fase inorgánica.....	11
2.1.3. Agentes de acople.....	14
2.1.3.1. Estabilizadores de color.....	14
2.1.3.2. Inhibidores de polimerización.....	15
2.1.3.3. Iniciadores de polimerización.....	15
2.1.4. Sistemas de activación para la polimeriza- ción.....	16
2.1.4.1. Activación química.....	16
2.1.4.2. Activación por luz ultravioleta.....	17
2.1.4.3. Activación por luz visible.....	19
2.1.4.4. Activación por calor.....	20
2.1.5. Defectos de la polimerización.....	20
2.1.6. Grados de polimerización.....	20
2.2. Tipos de resina.....	24
2.2.1. Resinas compuestas de macropartículas.....	26
2.2.2. Resinas compuestas de micropartículas.....	27
2.2.3. Resinas compuestas híbridas o blend.....	29
2.2.4. Resinas compuestas de partículas finas o - pequeñas.....	31
2.3. Indicaciones y contraindicaciones.....	32
2.3.1. Indicaciones.....	32
2.3.2. Contraindicaciones.....	33
2.4. Ventajas y desventajas.....	34
2.4.1. Ventajas.....	34

2.4.2. Desventajas.....	34
III CEMENTOS Y ADHESIVOS PARA SU USO EXCLUSIVO EN LAS RESINAS FOTOPOLIMERIZABLES.....	35
3.1. Requisitos de los protectores bio-pulpares en cavidades obturadas con resina.....	36
3.1.1. Acción de los ácidos grabadores sobre dis- tintos protectores pulpares.....	37
3.2. Metodología de las protecciones dentino-pulpares en cavidades a restaurar con resinas compuestas.....	39
3.2.1. Cavidades superficiales.....	40
3.2.1.1. Objetivos de la protección dentino-pulpar	40
3.2.1.2. Materiales.....	40
3.2.1.3. Técnica.....	41
3.2.2. Cavidades medianas.....	41
3.2.2.1. Objetivos de la protección dentino-pulpar	41
3.2.2.2. Materiales.....	41
3.2.2.3. Técnica.....	42
3.2.3. Cavidades profundas sin exposición pulpar....	45
3.2.3.1. Objetivos de la protección dentino-pulpar	45
3.2.3.2. Materiales.....	45
3.2.3.3. Técnica.....	47
3.2.4. Cavidades profundas con exposición pulpar....	48
3.2.4.1. Objetivos de la protección dentino-pulpar	51
3.2.4.2. Materiales.....	52
3.2.4.3. Técnica.....	52
3.3. Adhesivos. Mecanismos de unión micromecánica.....	54
3.3.1. Adhesión resina-esmalte.....	57
3.3.2. Adhesión dentinaria.....	62
3.3.2.1. Cementos de ionómero de vidrio.....	65
3.3.3. Cementos duales.....	67
3.3.3.1. Syntac.....	68
IV PRINCIPIOS DEL COLOR Y MAQUILLADO CON RESINAS FOTOPOL- MERIZABLES.....	71
4.1. Principios del color.....	72

4.1.1.	Coloración desde dentro.....	72
4.1.2.	Opacidad y translucidez.....	73
4.1.3.	Clasificación de las viscosidades.....	74
4.2.	Selección del color.....	75
4.2.1.	Factores que afectan la selección del tono...	75
4.3.	Sistemática de la selección del color.....	77
4.3.1.	Guía de tonos.....	77
4.3.2.	Maquetas de color.....	77
4.4.	Distribución por zonas de la opacidad.....	81
4.5.	Tonos múltiples.....	84
V TÉCNICAS DE RESTAURACIÓN CON RESINAS FOTOPOLIMERIZABLES.		88
5.1.1.	Selección del matiz.....	91
5.1.2.	Registros de los contactos de oclusión.....	91
5.1.3.	Aislamiento del campo operatorio.....	92
5.1.4.	Eliminación del tejido cariado.....	93
5.1.5.	Lavado de la preparación cavitaria.....	94
5.1.6.	Fluorización intracavitaria.....	95
5.1.7.	Protección dentino-pulpar.....	96
5.1.8.	Biselado adamantino,.....	96
5.1.9.	Retención micromecánica-química.....	100
5.1.9.1.	Grabado o acondicionamiento adamantino..	102
5.1.9.2.	Mecanismos de unión micromecánica.....	111
5.1.10.	Obturación.....	111
5.1.10.1.	Control de oclusión y pulido.....	117
5.1.10.2.1.	Pulido de resinas compuestas de macropartículas.....	119
5.1.10.2.2.	Pulido de resinas compuestas de micropartículas.....	120
5.1.10.2.3.	Pulido de las resinas compuestas híbridas.....	120
5.2.	Restauraciones de fracturas de ángulos incisales y collage.....	121
5.2.1.	Reconstrucción de fracturas horizontales....	125
5.2.2.	Reconstrucción por collage.....	130
5.3.	Carillas estéticas con resinas fotopolimerizables..	135



5.3.1. Carillas de resina compuesta. Técnica directa	136
5.3.2. Carillas de resina compuesta . Técnica indirecta.....	143
5.4. Restauraciones de corona en dientes anteriores no vitales.....	147
5.5. Restauraciones en dientes posteriores.....	151
5.5.1. Selección del material.....	151
5.5.2. Técnicas de restauración.....	154
5.5.3. Secuencia operatoria para preparaciones cavitarias restauradas con resinas para el sector posterior.....	157
5.5.4. Incrustaciones de resina compuesta.....	161
5.5.4.1. Incrustaciones directas de resinas compuestas fotopolimerizadas.....	162
5.5.4.2. Incrustaciones indirectas de resinas compuestas fotopolimerizadas.....	165
5.5.4.3. Incrustaciones de resinas compuestas termopolimerizadas a presión.....	168
VI CONCLUSIONES.....	176
BIBLIOGRAFÍA.....	178

## INTRODUCCIÓN

La búsqueda continua de mejores tratamientos dentales, la demanda estética por parte de los pacientes, ha traído consigo avances tanto en materiales como en procedimientos operatorios.

Los materiales dentales, gracias a el desarrollo tecnológico pueden ser sometidos a estudios más exactos, detenidos y confiables, por lo tanto; el conocimiento de éstos, su mejoramiento en sus propiedades, han dado pasos continuos, que traen como resultado mejores materiales dentales, que pueden ser ofrecidos al odontólogo y por su puesto a el paciente. Los mejoramientos que pueden incluir desde la facilidad en su manipulación con reducción de tiempo e instrumental - menos complicado y numeroso, mejor pronóstico en la cavidad bucal, mayor estabilidad dimensional, mejor resistencia oclusal, por mencionar algunos.

En cuanto a los pacientes sus exigencias han variado con el tiempo, el concepto estética y función han sido considerados como una dualidad, ya que antes se tenía que sacrificar la estética o la función, por la poca versatilidad de los materiales, ahora el paciente quiere o prefiere tener un diente natural y que no traiga consigo molestias, sino que pueda comer y hablar sin ningún problema.

Los principios con los que se trabajaba años atrás, también han sido modificados primeramente por la evolución de

los materiales y segundo por los nuevos y modificados instrumentos con los que se cuentan y si a ésto le sumamos también el conocimiento fisiológico del aparato estomatognático da como resultado, una actualización en los principios de operatoria en la que sus consignas principales son: Preservar los tejidos dentarios, devolver la función y estética.

El material que ha sufrido modificaciones y el cual será el tópico principal de éste tratado es la "Resina Fotopolimerizable", que para muchos puede llegar a ser un material lo suficientemente versátil para dar respuesta a los tratamientos dentales.

## I. BREVE RESEÑA HISTÓRICA DE LAS RESINAS

El conocimiento de los materiales del pasado -de sus cualidades y características- puede servir como base para apreciar mejor el valor real de los materiales y procesos actuales.

Al final del siglo XVIII aparecen en Europa los dientes de porcelana fundida, que ya en 1825 son producidos y perfeccionados en Norteamérica.

La elaboración de los dientes fundidos en porcelana es considerada a menudo como uno de los acontecimientos más importantes en la historia de la odontología. Desde entonces, o sea desde hace solo unos 150 años, la porcelana fundida ha sido un material aceptado con numerosas aplicaciones dentales.

Durante esta misma época, anterior a 1840, entre los materiales disponibles para técnicas de restauración se encontraba ya el oro y el estaño en hojas, la amalgama dental, la cera y el yeso para impresiones y modelos.

### AVANCES LOGRADOS ENTRE 1840 Y 1940

Durante este periodo fueron establecidos muchos de los principios de la práctica odontológica que siguen vigentes hoy en día. Durante estos años fueron introducidos numerosos

materiales nuevos así como técnicas de manipulación y su uso en la práctica dental restauradora que iba progresando.

El caucho vulcanizado fue descubierto alrededor de 1855 y propuesto como material para base de dentadura bajo los nombres de ebonita o vulcanita.

Durante los siguientes 75 años el caucho vulcanizado se mantuvo como material principal para bases de prótesis. También desempeñó un papel importante en la práctica dental restauradora, especialmente en la construcción de prótesis removibles completas y parciales.

También fueron elaborados varios productos a partir de las resinas sintéticas, tratando de aplicarlos en odontología.

#### CELULOIDE, BAKELITA Y OTRAS RESINAS

Se atribuye a John Wesley Hyatt la preparación, en 1868, el primer compuesto orgánico plástico para moldeo, conocido como "celuloide". Existen datos que indican que poco después, alrededor de 1870, el nitrato de celulosa fue empleado como material de base para prótesis. Lo cual demuestra que ya entonces se estaba buscando un sustituto más estético para la vulcanita. Era producido en colores rosa, cuyo aspecto era más agradable que los colores más oscuros. Se le añadía hasta 30 por 100 de alcanfor para darle mayor plasticidad lo que producía gusto y olor desagradables para el paciente. También carecía de estabilidad de forma con el uso.

No fue sino hasta 1909 cuando se anunció la elaboración de un compuesto orgánico nuevo para el moldeo. Era una resina fenol-formaldehído, descubierta por el doctor Leo Bakeland y conocida como "bakelita". Hacia 1924 estas resinas fenolicas eran producidas a escala industrial y el doctor Stryker empezó a preparar prótesis con este material.

Durante los primeros 25 años de nuestro siglo cuando realmente fue reconocida y confirmada la necesidad de resinas y plásticos de moldeo en odontología, especialmente para bases de prótesis.

Más del 25 por 100 de las restauraciones protésicas se preparaban de resinas tipo fenol-formaldehído entre los años 1930 a 1940, aunque presentaba la desventaja de la falta de uniformidad.

Después de 1932, los dentistas disponían también de mezclas de cloruro de vinil y acetato de vinil polimerizados. El color era agradable. Otras resinas, producidas mediante reacciones entre glicerina y anhídrido ftálico, fueron ensayadas en la construcción de prótesis. Aunque, desde el punto de vista estético, estas resinas eran agradables, el método de su elaboración era sumamente largo y complicado.

El periodo comprendido entre 1930 y 1940 fue un periodo de expansión rápida de la industria de las resinas con fabricación de una variedad de productos comerciales. Los productos salían con tal rapidez al mercado que a menudo no se realizaba una evaluación adecuada de sus cualidades, lo cual -

traía como consecuencia resultados limitados y poco satisfactorios al utilizarlos.

#### PLÁSTICOS ACRÍLICOS, 1937 A 1940

La introducción de un material plástico más adecuado para base de prótesis ocurrió cuando, en 1937, el Dr. Walter Wrigth describió los resultados de sus evaluaciones clínicas de las resinas de metilmetacrilato. Apareció en el mercado bajo el nombre de Vernonite. Se calcula que en 1946 más del 95 por 100 de todas las prótesis era fabricado con polímeros de metilmetacrilato o copolímeros, con dientes de porcelana. Así pues, la introducción de los plásticos acrílicos, alrededor de los años 40, representa el tercer acontecimiento de gran valor en la construcción de prótesis completas parciales y puede asemejarse al descubrimiento de los dientes de porcelana y de la vulcanita en el pasado.

Al principio, la indicación principal era la de las restauraciones de dentaduras completas, poco después los plásticos acrílicos empezaron a ser utilizados para incrustaciones, coronas y restauraciones parciales fijas.

#### RESINAS DENTALES DESDE 1940

Durante los últimos 35 años, desde que aparecieron las resinas acrílicas, la calidad de las resinas dentales fue me-

orada mucho más que durante toda la historia de la odontología anterior a este momento. Durante el mismo periodo hubo grandes adelantos en la industria de los plásticos que puso al alcance de los dentistas materiales como polímeros vinílicos, poliestireno y epoxi.

#### DIENTES DE PLÁSTICO

Alrededor de 1945, se elaboraban cantidades crecientes de plástico a partir de las resinas acrílicas. Al ir mejorando los resultados obtenidos con los dientes de resinas acrílicas, se observó una disminución considerable en el uso de porcelana fundida. Los dientes de plástico tienen básicamente la misma composición que la base de resina para prótesis, salvo la pigmentación para producir los diferentes matices de los colores de los dientes.

#### RESINAS QUÍMICAMENTE ACTIVADAS

En 1937, las primeras resinas acrílicas dependían del calentamiento controlado para activar el proceso de polimerización.

En 1947 se conocieron trabajos acerca de nuevos procedimientos, descubiertos en Alemania, de elaboración de resinas acrílicas utilizando activadores o aceleradores químicos que permitían que el proceso de polimerización trascurriese a -



a temperatura ambiente sin añadir calor adicional y, en 1950, ya se encontraban varios productos dentales de este tipo, gracias al cual las resinas pudieron ser empleadas para otros usos como, por ejemplo, obturaciones directas.

Estas resinas químicamente activadas, llamadas a veces resinas curadas en frío, autocuradas, o autopolimerizadas, son básicamente las mismas, tanto las activadas químicamente como las activadas por el calor, salvo la presencia de amina o de otro acelerador que reacciona con el catalizador peróxido a la temperatura ambiente para proporcionar suficientes radicales libres para iniciar el proceso de polimerización.

#### RESINAS COMPUESTAS PARA OBTURACIONES DIRECTAS

En los últimos 15 años, desde 1960, se encuentran en el mercado resinas compuestas para obturaciones directas. Los estudios de R.L. Bowen mostraron que las propiedades de un polímero reforzado con sílice para obturaciones directas eran bastantes diferentes de las de la resina acrílica "vacía" o no reforzada utilizada de la misma manera. Están formadas por sílica tratada con vinilsilano con un aglutinante producto de la reacción entre fenol con dos radicales libres y acrilato de glicidial.

El descubrimiento de un llenador inorgánico revestido de silano para ser incorporado en una resina aglutinante representa uno de los adelantos recientes más importantes en la

elaboración de resinas dentales. [1]

Las partículas eran en aquellos composites muy grandes, superando algunas los 100 micrometros de diámetro. Lo que ocasionaba el desprendimiento de la matriz, dejando grandes oquedades y su ritmo de abrasión era muy alto. El otro es - que dejaban una superficie muy irregular, que siempre quedaba mate.

Poco a poco se fue reduciendo el diámetro de las partículas, pero la progresión era lenta. A principios de los setentas se obtuvieron partículas de diámetros inferiores a - 0.5 micrometros. Son los llamados rellenos de micropartícula. Tenían la particularidad de ser más fáciles para pulir y su terminado no era mate como los de macrorrelleno, pero tenían la desventaja de ser menos resistentes a la fractura.

La demanda de un material estético y resistente a la fractura se hizo presente, y a casi diez años después de la aparición de los rellenos de micropartícula, los fabricantes - ofrecen un material que parece resolver el problema, son los composites llamados híbridos, ya que están formados por dos tipos de relleno, uno de macropartícula y otro que es de micropartícula, que en conjunto dan mayor resistencia y un terminado más brillante.

A partir de la década pasada, los científicos se han centrado en la creación de nuevas resinas y mejoramiento de - éstas. [2]

## II CARACTERÍSTICAS GENERALES DE LAS RESINAS FOTOPOLIMERIZABLES

Una resina compuesta es la combinación tridimensional de dos materiales [orgánico e inorgánico] químicamente diferentes con una interfase definida o un agente acoplante, para obtener un producto de características intermedias.<sup>[3]</sup>

### 2.1. COMPONENTES

Como se menciona está constituida básicamente por tres - fases: una orgánica o matriz, una fase dispersa o carga inorgánica y un agente interfacial o de acople, a los que se le agrega estabilizadores de color, inhibidores de polimerización y radiopacificadores. Fig. 2-1.

#### 2.1.1. FASE ORGÁNICA O MATRIZ

Las resinas más utilizadas son las elaboradas a base de un monómero híbrido a base de BIS-GMA [Fórmula de Bowen]. Para sintetizarla se hace reaccionar el bisfenol A con el metacrilato de glicidilo mediante reacción de adición.

Su alta viscosidad dificulta la manipulación correcta, - y es por eso que se le agrega a la matriz de BIS-GMA, monó-

meros de baja viscosidad como el MMA [metil metacrilato], - EDMA [etilenglicol-dimetacrilato] o el TEGMA [trietilen-glicoldimetacrilato].

### 2.1.2 FASE INORGÁNICA

Son generalmente elementos inorgánicos de tamaño pequeño y de formas variables cuya finalidad es mejorar las propiedades mecánicas de la matriz orgánica y disminuir la contracción de polimerización, contrarrestando el coeficiente de dilatación térmica y aumentando su dureza.

La mayoría de los composites contienen rellenos de cuarzo, sílice coloidal pirolíticos, cristales de silicio con bario y estroncio, silicato de aluminio y litio e hidroxapatita sintética.

El cuarzo, fue el material más utilizado por su naturaleza inerte y su índice de refracción similar al de las estructuras dentarias, pero no es radiopaco. Por otro lado, su dureza no permite la obtención de partículas pequeñas, ni el logro de un buen pulido. La ventaja de la elección de otros tipos de relleno es que al ser más blandos se obtienen partículas más finas y con características de radiopacidad, para detectar caries secundaria.

Los vidrios de bario y de estroncio cumplen con los requisitos, siendo el estroncio el más usado, ya que el bario se le asigna cierto grado de toxicidad.

Además de la obtención de partículas por medios mecánicos se pueden obtener rellenos por procesos pirogénicos o por hidrólisis y precipitación.

El primero se logra sometiendo el tetracloruro de silicio a altas temperaturas de calcinación formando cenizas que se separan en partículas a través de presión de aire.<sup>[4]</sup> En el segundo procedimiento, partículas coloidales de silicato de sodio reaccionan con el ácido clorhídrico para formar cloruro de sodio y dióxido de silicio.

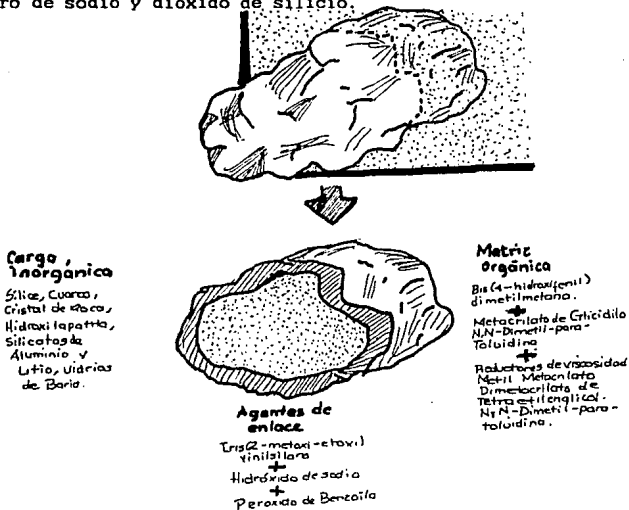


Figura 2.1. Esquema de composición de una resina compuesta.

Por cualquiera de los sistemas descritos se obtienen partículas que tienen un promedio de tamaño de 0.04 micrometros, un poco menos que la longitud de onda de la luz visible.

Debido a su pequeño tamaño, estas representan un área - considerable de superficie la cual dificulta su incorporación dentro de la resina. Para subsanar estos inconvenientes, la resina de BIS-GMA es diluída y se le incorpora material de relleno que luego es polimerizado por calor, en forma de bloques, que triturados pueden ser incorporados a la resina que cuenta con un alto porcentaje de carga de dióxido de silicio, sin alterar la viscosidad y las propiedades de manejo desde el punto de vista clínico, de las resinas compuestas de micropartículas. Fig. 2-2.

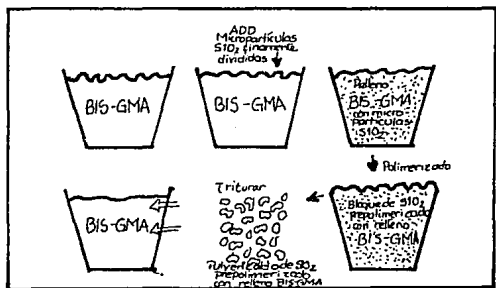


Figura 2-2

Diagrama del proceso de fabricación de una resina de microrrelleno.

### 2.1.3. AGENTES DE ACOPLE

Uno de los grandes problemas que presentan las resinas compuestas es la unión de éstas con el material de carga e impedir que ambos se separen por la acción del ciclaje mecánico y térmico de la restauración.

Un agente de acople fue utilizado para cubrir el sustrato inorgánico y actuar como elemento de unión químico a la matriz orgánica, asegurando la cohesión del material. Los más utilizados son los compuestos orgánico-silanos, moléculas de doble polaridad, que reaccionan con la superficie orgánica e inorgánica. El vinil-silano fue uno de los primeros agentes de acople utilizados, pero al ser poco reactivo se lo reemplazó por el gamma-metacriloxipropiltrimetoxi-silano que proporciona una unión más resistente e hidrolíticamente más estable, transformando las partículas así tratadas en hidrófugas.

#### 2.1.3.1. ESTABILIZADORES DE COLOR

Son sustancias tales como, benzofenonas, benzotiazoles y fenil-salicilatos, cuya finalidad es absorber la luz ultravioleta, y se utilizan sólo en los composites de polimerización química. En los composites que polimerizan con luz ultravioleta no se utilizan, pues inhiben la polimerización.

### 2.1.3.2. INHIBIDORES DE POLIMERIZACIÓN

Son compuestos destinados a evitar la polimerización prematura de la resina compuesta. Los más frecuentemente usados son el 4-metoxifenol y 2-4-6 triterciaributil fenol.

### 2.1.3.3. INICIADORES DE POLIMERIZACIÓN

La polimerización de una resina compuesta puede realizarse por distintos medios, por lo que el iniciador será diferente de acuerdo al sistema de polimerización empleado.

En la activación química, se produce un fenómeno de óxido-reducción cuando el peróxido de benzoilo reacciona con la amina dando lugar a la liberación de radicales activos.

En la activación por luz ultravioleta, el éter metil-benzoico formará radicales libres a través de la longitud de onda luminica de 365 nanometros.

En la activación por calor, que es más completa, es precisamente la fuente calorífica la que excita al peróxido de benzoilo para la formación de radicales.

En la activación por luz halógena o visible, es la canfoquinona la que se muestra reactiva a una longitud de onda de 470 nanometros.

En cualquiera de los cuatro sistemas de polimerización la finalidad es la formación de radicales libres y reactivos que desencadenen el proceso de endurecimiento del composite.



#### 2.1.4. SISTEMAS DE ACTIVACIÓN PARA LA POLIMERIZACIÓN

Básicamente, la polimerización puede ser activada por - medios químicos o físicos [luz ultravioleta, luz visible, calor]. De modo que la estructura básica de la resina más un iniciador dará lugar siempre a la formación de radicales libres cuando es activado por energía o por medios químicos.

RESINA + INICIADOR → activación  
química → RADICALES LIBRES

RESINA + INICIADOR → activación  
física → RADICALES LIBRES

##### 2.1.4.1. ACTIVACIÓN QUÍMICA

Los componentes de activación química endurecen por medio de un sistema red-ox, utilizándose el peróxido de benzoilo como iniciador y una amina terciaria, la N-N bis [2 hidroxietil] para-toloudina como activador.

Estos componentes son muy utilizados actualmente en odontología y responden a las siguientes características:

- a) Siempre son biocomponentes [pasta-pasta, polvo-líquido, líquido-pasta].
- b) No requieren de aparatología costosa para su utilización.

c] Se necesita de un tiempo relativamente largo para su polimerización [4.0 a 4.5 minutos] comparado con los 40 segundos de los lumínicos.

d] Implica la mezcla de dos componentes, lo cual incorpora poros a la masa del composite.

e] Con el tiempo pueden sufrir cambios de color, ya sea por poseer capas parcialmente polimerizadas en la superficie del material de espesores mayores que los lumínicos, o por la presencia de la amina.

f] No puede controlarse el tiempo de trabajo por parte del operador.

g] El peróxido de benzoilo hace que el material envejezca luego de un tiempo, siendo preferible conservarlo a bajas temperaturas.

#### 2.1.4.2. ACTIVACIÓN POR LUZ ULTRAVIOLETA

La primera activación lumínica que se empleó fue la luz ultravioleta usada para los selladores de fisuras [Buonocore, M. 1970], sin embargo, su utilización se extendió al campo de las restauraciones con resinas compuestas.

En el caso de los composites polimerizables por luz ultravioleta, el iniciador es el éter-metil-benzoico y el activador la radiación UV, cuya longitud de onda oscila entre los 300 y 400 nanómetros con una absorción específica del iniciador cercana a los 365 nanómetros.

Estos sistemas de activación han sido reemplazados, casi completamente.

a) Son monocomponentes [una sola pasta], con lo cual se elimina la técnica de mezclado y la incorporación de poros a la masa.

b) Tienen un tiempo de trabajo indefinido, lo que facilita la manipulación del material, sin embargo, el tiempo de polimerización una vez disparada la lámpara es de apenas 40 a 60 segundos.

c) No hay desperdicio del material.

d) Se requiere de iniciadores de curado que involucran una inversión importante.

e) La profundización de curado es de aproximadamente 0.5 a 1 milímetros, dependiendo del material y de la lámpara utilizados como, así también, del tiempo de exposición.

f) Las lámparas de luz UV pierden eficiencia con el tiempo lo que se traducirá en polimerizaciones deficientes, por los que es necesario el control semanal de la fuente a través de un tester de profundidad de endurecimiento.

g) La utilización de la luz UV produce daño en los tejidos por desnaturalización fotoquímica de las proteínas, pudiendo causar con el tiempo cataratas seniles en el ojo humano.

### 2.1.4.3. ACTIVACIÓN POR LUZ VISIBLE

En 1981, surge la utilización de la luz visible, halógena o azul para la polimerización de los composites. Este tipo de activación se ha constituido en el más usado de los sistemas activados por luz, en razón de aportar una serie de beneficios en relación a los activados por luz UV.

En este tipo de composites actúa como iniciador una dicetona la canforoquinona que es activada por la luz visible con una longitud de onda de 470 nanómetros.

a) Las cuatro primeras características de los composites activadas por luz ultravioleta son comunes a los activados por luz visible.

b) La profundidad de curado es mayor que la luz UV, pudiendo variar entre 1 a 2 milímetros de profundidad, dependiendo del color de la resina, del tiempo de exposición a la radiación, de la distancia desde la obturación a la fuente.

c) El desprendimiento de calor durante el proceso de polimerización puede causar ligera irritación pulpar.

d) El uso de lámparas de luz visible, sin la protección adecuada, puede producir injurias a la retina, por lo que se hace recomendable la utilización de lentes protectores. También se ha sugerido que los componentes sin reaccionar en las capas inadecuadamente polimerizadas podrían difundirse a través del medio orgánico ejerciendo efectos citotóxicos.

#### 2.1.4.4. ACTIVACIÓN POR CALOR

El sistema de activación por calor da la máxima proporción de conversión de todos los empleados hasta la fecha, seguido de la polimerización por luz.

Su uso clínico se limita al campo de las incrustaciones de resina compuesta (inlays-onlays) y para carillas de coronas y puentes, sin embargo, también se emplean en la confección de las partículas de los microrellenos.

#### 2.1.5. DEFECTOS DE LA POLIMERIZACIÓN

Una polimerización defectuosa compromete la calidad de una restauración con resina compuesta. Estos defectos se traducen en un empobrecimiento de las propiedades físicas y clínicas del material afectando su condición estética (estabilidad de color, porosidad) y la permanencia de la obturación (contracción de polimerización, profundidad de curado, resistencia al desgaste).

#### 2.1.6. GRADOS DE POLIMERIZACIÓN

Cuando se realiza el proceso de polimerización de una resina, sea cual fuese su sistema de activación (químico o lumínico) quedan radicales libres, reactivos y doble enlaces (C=C) remanentes en las cadenas poliméricas que no han sido

saturadas, es decir, que no han reaccionado. La cantidad de radicales libres y dobles enlaces pendientes marcan el grado de polimerización.

Varios son los factores que pueden influenciar el grado de conversión de una resina, dependiendo de su forma de activación.

En el caso de las resinas compuestas activadas químicamente, la polimerización se realiza uniformemente en todo el material sin importar el espesor de la restauración y dependerá de la proporción amina-peróxido, como así también de la cantidad de inhibidor, cuyo exceso disminuye el grado de curado.

Las resinas fotoactivadas polimerizan sólo hasta cierta profundidad lo que variará según:

a) Poder de la penetración de la luz. Este no es igual para las lámparas de UV que para las de luz visible. En las primeras, el rayo penetra 0.5 a 1.0 mm, la luz visible tiene un poder de penetración mayor, de 1 a 2 mm, dependiendo de la intensidad lumínica de la lámpara y del color de la resina.

b) Tiempo de exposición. Se puede establecer el tiempo de curado de una resina fotopolimerizable en:

Resinas de enlace a esmalte, 20 segundos.

Resinas compuestas utilizadas como sucedáneo de esmalte, 40 segundos.

Resinas compuestas utilizadas para dentina, opacos y

tintes, 60 segundos.

Sin embargo, el aumento de exposición mejora la proporción y profundidad de polimerización sobre todo cuando se trata de colores oscuros o de resinas con mucha carga de relleno.

c] Distancia luz-restauración. El extremo de la lámpara deberá estar lo mas cerca de la superficie del composite para asegurar una buena penetración del rayo lumínico, debiendo permanecer inmóvil durante el proceso de curado. La distancia ideal sería de 1 milímetro de la restauración pudiendo llegar hasta los 3 milímetros.

d] Interposición del esmalte y/o dentina entre la luz y la resina. Varios investigadores han demostrado que la interposición de los tejidos dentarios entre la luz y el composite disminuye la profundidad de polimerización y la dureza del material que queda parcialmente curado.

e] Cantidad de inhibidor y características de absorción del iniciador. El incremento de la cantidad de inhibidor reducirá el grado de polimerización porque tendría un efecto de terminación en el desarrollo de las cadenas de radicales antes de que se produzca una conversión importante de los grupos metacrilatos. Por otro lado, las características de los fotoiniciadores, éter-metil-benzoico y canforoquinona para los composites lumínicos regulan la formación de cadenas radicales controlando, de esta forma, la proporción de la polimerización. Nota: En gral. tenemos un tiempo de trabajo de 3 a 4 min antes de que comience a polimerizar aún sin luz halógena

f) Técnica de polimerización utilizada. Aunque la profundidad de polimerización de un composite polimerizable con luz visible es mayor que el de una resina que endurece por luz UV, hasta el presente sigue siendo inadecuado para una obturación grande y profunda, obligándonos a recurrir a una técnica estratificada o incremental.

En ella aplicamos capas de composite de aproximadamente 1.5 mm que sería el máximo espesor capaz de ser polimerizado con la luz visible procediendo luego a su endurecimiento antes de colocar una nueva capa. Algunos autores sugieren una polimerización adicional luego de completar la obturación - para asegurar el endurecimiento total de la resina.

Investigadores tales como Neo, J. et al., estudiaron la influencia del diámetro en el extremo de la pieza de mano de la lámpara sobre el curado, concluyendo que el mejor resultado se logra con los extremos de diámetro amplios [13 milímetros] en lugar de los clásicamente utilizados hasta ahora de 7 y 8 milímetros. Por otro lado, es de destacar que, los mejores valores de dureza indicadores de una polimerización adecuada, se logran con el posicionamiento fijo del extremo de la lámpara mientras dure la emisión luminica, pudiendo luego cambiarse la ubicación para lograr una mayor cobertura de la restauración, llegando inclusive, idealmente a una técnica desuperposición en el posicionamiento. Con la técnica de barrido [movimiento de la pieza de mano luminica mientras dure la emisión de la luz] no se logran buenos resultados.



g) Composición y características propias del material - resinoso. Las diferencias en la composición de la matriz resinosa y en la cantidad y calidad del relleno hacen que los composites se comporten en forma distinta cuando se los fotopolimeriza. Del mismo modo el color de la resina determina la necesidad de mayor tiempo de curado, para los matices oscuros que para los claros.

## 2.2. TIPOS DE RESINA

Desde el advenimiento de las resinas compuestas hasta la actualidad, se han ido sucediendo una serie de apariciones de diferentes tipos de materiales tendientes a mejorar las propiedades y el comportamiento clínico del composite. Ello trajo aparejado una clasificación de los sistemas resinosos, basada en el tipo de partículas [en tamaño y forma] que los constituyen; esto sumado al contenido de relleno por unidad de peso.

Antes de escoger un nuevo material de resina, el odontólogo tiene que tomar en consideración diversos parámetros, y son los siguientes:

- \* Las propiedades físicas y mecánicas.
- \* La dimensión de las partículas inorgánicas.
- \* La cantidad de la carga inorgánica.
- \* Las pruebas clínicas.
- \* Las ventajas. [5]

## CLASIFICACIÓN DE LAS RESINAS COMPUESTAS

- 1] De la 1ª Generación [de Macropartículas]
- 2] De la 2ª Generación [de micropartículas]
- 3] De la 3ª Generación [de Micro y partícula pequeña]  
(HÍBRIDAS)
- 4] De la 4ª Generación [corresponde al grupo de resinas compuestas más novedosas, con alto porcentaje de refuerzo inorgánico con base en vidrio cerámico y metálico, éstas corresponden a los segmentos posteriores. TÉCNICA DIRECTA.]
- 5] De la 5ª Generación [Resinas compuestas para posteriores. TÉCNICA INDIRECTA. procesada con calor y presión, o combinaciones con luz, calor, presión etc.]

Una segunda forma de clasificación para resinas compuestas es por la forma en que se efectúa la polimerización:

I] Resinas compuestas con iniciadores y activadores químicos: Polimerización química.

II] Resinas compuestas que requieren energía radiante: - luz Ultravioleta o luz visible; de fotocurado también; llamadas fotopolimerizables.

### 2.2.1. RESINAS COMPUESTAS DE MACROPARTÍCULAS

La primera generación de resinas compuestas llamadas también convencionales o tradicionales se caracteriza por la presencia de una carga inorgánica con partículas grandes, preparadas por molido, con tamaños que van de 1 a 100 micrometros.

Las partículas primitivas presentaban una forma poliédrica irregular, consecuencia de la producción del tipo mecánico. Actualmente se tiende al redondeamiento de estos ángulos salientes, con la finalidad de lograr una distribución uniforme de fuerzas a través de la resina, disminuyendo de este modo la posibilidad de formación de grietas o cortes sobre la superficie de la restauración y la de mejorar la unión - tícula-agente silánico, reduciendo asimismo el tamaño de las partículas de 1 a 35 micrometros. Fig. 2-3.

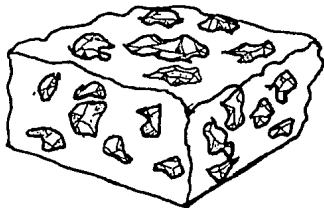


Figura 2-3. Dibujo esquemático de una resina de macropartículas, donde se observa la irregularidad de la textura superficial.

La alta carga inorgánica de estas primeras resinas compuestas [78 por 100 en peso, 50 por 100 en volumen] representó una reducción en la contracción y aumentó la resistencia físico-mecánica.

Sin embargo, las características de textura superficial por el pulido final de estas resinas, daba lugar a una superficie irregular asegurando el depósito de placa dentobacteriana. El desgaste producido por la fatiga térmico-dinámica y el stress que se produce en las partículas de relleno, que son expulsadas con formación de poros y cracks internos, son la causa por la que estas resinas compuestas ofrecen una pobre performance clínica con pigmentaciones importantes.

A pesar de ello, su gran resistencia a la fractura, las hace utilizables como sustituto de la dentina o dentina artificial.

### 2.2.2. RESINAS COMPUESTAS DE MICROPARTÍCULAS

Las resinas compuestas de micropartículas fueron desarrolladas como consecuencia de la dificultad de pulido que presentaban las de macropartículas.

El material de relleno utilizado es el dióxido de silicio, obtenido por hidrólisis y precipitación, originándose partículas de radiolucidez dispersa muy refinada, con un tamaño que varía entre 0.007 y 0.14 micrometros; aunque las más comúnmente usadas son las de 0.04 micrometros.

El dióxido de silicio pirogénico, tiene un fuerte efecto reforzador que aumenta la viscosidad de la matriz, limitando la carga inorgánica y dificultando su manipulación. Fig.2-4

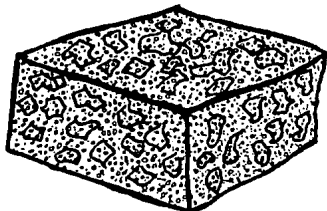


Figura 2-4. Dibujo esquemático de una resina de micropartículas heterogéneas en escamas, caracterizada por una correcta textura superficial.

De allí que alternativamente se agrega dióxido de silicio en forma de resina prepolimerizada bajo presión y temperatura, finamente triturada hasta obtener partículas de 1 a 200 micrometros; sin embargo, el promedio de tamaño de la mayoría de los productos varía entre 35 y 55 micrometros.

El prepolimerizado triturado puede adoptar formas geométricas irregulares por lo que se menciona como partículas prepolimerizadas en forma de astillas, incorporándose al resto de la masa en un porcentaje del 50 por 100 aproximadamente.

Otra forma de obtención del prepolimerizado es por medio de la atomización de un polímero líquido que da partículas

en forma esférica; o bien, pueden prepararse por medio de un proceso de sintetización a través del cual se agrupan artificialmente constituyendo los microrrellenos de sílice aglomerado que es el más utilizado actualmente.

Por su buena textura superficial, estabilidad de color, poca capacidad de desgaste y sus cualidades excelentes de pulido, se utilizan como sustitutos de esmalte en el sector anterior.

Cuando el tamaño de las partículas es muy pequeño, pudiendo llegar hasta 0.007 micrometros [inferior a la longitud de onda visible] se observan como muy homogéneas lo que transforma al composite en altamente estético y de fácil pulido; llamadas a estas resinas como de micropartículas homogéneas. Como ejemplo. Isomolar y Heliomolar.

Ultimamente se han experimentado composites de micropartículas homogéneas conteniendo trifluoruro de Iterbio que actuaría en forma similar y comparable a los cementos de ionómero con efectos anticaries por liberación lenta de fluoruros.

### 2.2.3. RESINAS COMPUESTAS HÍBRIDAS O BLEND

Contiene dos tipos de rellenos, de macropartículas optimizadas y micropartículas de 1 a 15 micrometros.

El propósito de esta mezcla es obtener materiales con las mejores propiedades de las macro y las micro. Esto da por resultado un composite más resistente al desgaste, con un co-

eficiente de expansión térmica similar a los de macropartículas con una reducida pérdida superficial de relleno y de buenas propiedades físicas; presentando, sin embargo, el inconveniente de ser difíciles de pulir. Fig. 2-5.

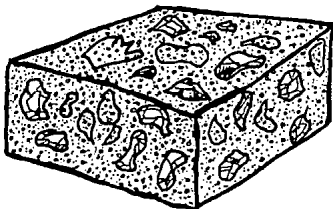


Figura 2-5. Dibujo esquemático de una resina híbrida con una textura superficial intermedia.

Se usa para restauraciones posteriores. Dentro de los híbridos se encuentran los llamados composites con elevado porcentaje de relleno o híbridos de partículas grandes con un porcentaje de relleno de más de un 80 por 100 por peso. Se trata de un material con alta densidad inorgánica, lo que acorta la distancia interparticular, aumentando la resistencia a la fractura y disminuyendo el índice de deformación.

Están especialmente indicados para zonas sometidas a --- stress oclusal.

#### 2.2.4. RESINAS COMPUESTAS DE PARTÍCULAS FINAS O PEQUEÑAS

Se designan a las resinas cuyas partículas tienen un promedio de 3 micrometros, oscilando entre 0.5 y 6; sobre los que se crearon buenas perspectivas de la calidad clínica.

Tienen la particularidad de que el relleno está agregado directamente a la resina en lugar de someterse al proceso de preparación previa que se desarrolla en los composites de microrrelleno. Por el procedimiento de obtención pueden considerarse como macropartículas de tamaño muy reducido, que algunos autores llaman como mínimacropartículas.

Son resinas con buenas propiedades estéticas, dada su capacidad de pulido, lo que permite un acabado superficial bien logrado.

Se los puede utilizar clínicamente para reconstruir esmalte por su resistencia a la fractura, estabilidad de color y poco desgaste.

En estudios se han evaluado la resistencia a la tensión diametral:

\* Las resinas macro e híbridas soportaron mayor tensión que las micro.

\* Con respecto a la distribución de relleno del tipo híbrido, las mejores relaciones macro:micro son 95:5 y 90:10.<sup>[6]</sup>



## 2.3. INDICACIONES Y CONTRAINDICACIONES

### 2.3.1. INDICACIONES

- \* Cierre de diastemas
- \* Hipoplasias
- \* Amelogénesis imperfecta [hipocalcificación, hipomaduración].
- \* Cambio de color en dientes vitales y no vitales.
- \* Tratamiento de pigmentación por fluorosis.
- \* Tratamiento de pigmentación por antibioterapia [tetraciclinas].
- \* Fracturas incisales.
- \* Malposición dentaria moderada.
- \* Recubrimiento de metales por fractura de la porcelana.
- \* Erosión del esmalte [pacientes bulímicos, anorexia nerviosa, chupadores de cítricos].
- \* Cambio de forma [ausencia congénita de laterales, cambio de forma de caninos laterales. [2]
  
- \* Inlays u onlays en primeros molares sobre cúspides sin carga oclusal.
- \* Pequeñas inlays en segundos molares.
- \* Inlays u onlays en premolares

### 2.3.2. CONTRAINDICACIONES

- \* Bruxismo, mordida borde a borde.
- \* Destrucciones muy amplias. Caries rampante
- \* Preparaciones subgingivales muy profundas
- \* Onlays en posteriores sobre cúspides con carga oclusal y en especial en segundos molares.
- \* Oclusión desfavorable

#### MATERIAL DE RESINA FOTOPOLIMERIZABLES

	MICRORELENO	MACRORELENO	HIBRIDO
Dimensiones de las partículas	Duralfil VS Silux Plus Perfection Heliosit Visio Dispers Pasta Laminado Prisma Microfine Resumol § Heliomolar § Distalite fil MultiFil VS fil Bis Fil M fil Quantum	Prisma Estilux Command Aurefil Healthce VLC Velux Ful-Fil Fluorever	Brilliant Lux Command Ultrafine Herculite XE Status fil MultiFil VS fil Bis Fil M P-30;P-50 Visiofil Profile TLC Adaptic II Oclusin
Características Clínicas	baja resistencia a la fractura (tracción #fil) superbrillante estabilidad de color	resistencia a la fractura  semibrillante estabilidad de color	resistencia a la fractura  brillante estabilidad de color
Indicaciones	Prótesis Clase III y V  clase IV pequeños veneer vestibular	clase IV amplia reconstrucción de corona reconstrucción posterior	clase IV amplia reconstrucción de corona reconstrucción posterior reparación de porcelana

fil Microfil reforzado  
§ Microfil con carga pesada

Figura 2-6. Cuadro de resinas comerciales con sus características clínicas e indicaciones específicas para cada tipo de resina.

Estas indicaciones y contraindicaciones varían para cada tipo de resina. Fig. 2-6.

## 2.4. VENTAJAS Y DESVENTAJAS

### 2.4.1. VENTAJAS

- \* Armonía de color "Estética"
- \* Mal conductor térmico
- \* Fácil manipulación
- \* Buena adaptación
- \* Insolubles en líquidos bucales.
- \* Impermeable a los líquidos y fluidos bucales.
- \* Fácil de pulir al alto brillo [sobre todo Micro].

### 2.4.2. DESVENTAJAS

- \* Sufre contracción.
- \* No es bactericida
- \* No debe colocarse en zonas sometidas a fuerzas extremas.

### III CEMENTOS Y ADHESIVOS PARA SU USO EXCLUSIVO EN LAS RESINAS FOTOPOLIMERIZABLES

Las técnicas de grabado adamantino con ácido, provee un enlace permanente de la restauración a las estructuras dentarias, disminuyendo la filtración marginal y mejorando notablemente la adaptación a las paredes cavitarias. Sin embargo, así como el grabado con ácido adamantino otorga ventajas innegables, el grabado con ácido de la dentina in vivo produce un aumento de la permeabilidad y de la luz de los túbulos dentinarios dependiendo del tipo de ácido utilizado, de su concentración, del tiempo de acción y de la tensión superficial del mismo.

El grabado con ácido del esmalte puede causar efectos deletéreos de importancia sobre la zona peritubular del complejo dentino-pulpar al llegar el ácido por capilaridad -especialmente en estado líquido- a la unión amelodentinaria, lo que trae aparejado un aumento de la luz del túbulo en forma de chimenea y la posibilidad de una penetración de bacterias en la dentina grabada.

Por todo esto, más la acción deletérea de la que no están exentas las resinas compuestas por su efecto deshidratante o por el monómero libre los agentes de enlace y a dentina, -aunque Brännström, M. sostiene que el único componente per-

judicial para la pulpa son las bacterias- se hace necesario proteger las paredes dentinarias de la preparación cavitaria con materiales que eviten estos efectos negativos y que además impidan la filtración marginal de iones, moléculas, microorganismos o sus toxinas.

### 3. REQUISITOS DE LOS PROTECTORES BIO-PULPARES EN CAVIDADES OBTURADAS CON RESINAS

La función primaria de un protector pulpar en cavidades a obturar con resinas compuestas es la de cubrir a la dentina y protegerla de los efectos iatrogénicos desmineralizantes se los ácidos grabadores; de los efectos nocivos de las resinas utilizadas para enlace y obturaciones, previniendo el riesgo de penetración y crecimiento bacteriano; disminuyendo la permeabilidad de la dentina, induciendo a la dentinogénesis cuando sea necesario y complementando el módulo - elástico dentinario.

Es por esto que en preparaciones cavitarias para resinas compuestas, se deben utilizar protectores dentino-pulpares que cumplan los siguientes requisitos:

- \* Biológicamente compatible y no irritante
- \* Estimule la dentinogénesis, en caso de producirse una exposición pulpar directa.
- \* Elevada resistencia a la compresión.
- \* Insoluble en ácido fosfórico.

- \* Poder de adhesión química a la dentina.
- \* Rápido endurecimiento [entre 25-30 segundos].
- \* Adhesión a la resina.
- \* Fácil manipulación y viscosidad fluida controlable.

### 3.1.1. ACCIÓN DE LOS ÁCIDOS GRABADORES SOBRE DISTINTOS PROTECTORES PULPARES.

Desde el advenimiento de las técnicas de acondicionamiento adamantino con ácido se han utilizado diferentes materiales como protectores pulpares para evitar la acción deletérea de los ácidos grabadores: cemento de fosfato de zinc, cemento de policarboxilato de zinc, barniz de copal, hidróxido de calcio fraguable y fotopolimerizable, liners, cemento de ionómero vítreo y actualmente también adhesivos a dentina. Muchos de estos materiales presentan ante la acción de los ácidos, reacciones imprevisibles, algunos de ellos se degradan profusamente, otros generan interfases filtrables a través de las cuales el ácido por capilaridad, puede llegar fácilmente a dentina, siendo muy controvertido el análisis y la recomendación del protector pulpar adecuado para esta técnica. Ante estos inconvenientes, y con la finalidad de conocer el grado de solubilidad, desintegración y deterioro superficial de los materiales más comúnmente usados en la protección, se han realizado pruebas para orientarnos en los posibles protectores que sean los más recomendables. Fig. 3-1.

PRODUCTO	COMPOSICIÓN BIOLÓGICA NO IRRITANTE	PUNTE DE DENTINA SOBRE EL ESPESOR DE LA PULPA	RÍGIDO	NO SOLUBLE EN H <sub>3</sub> PO <sub>4</sub>	ADHESIÓN QUÍMICA DENTINA	UNIÓN RÁPIDA	ADHESIÓN A LA RESINA	CONTENIDO DEL FLUJO
Dycal VLC	si	si	si	si	no	20 seg	si	si
Cavalite	si	?	si	si	no	20 seg	si	si
Ketac Bond C.	si	no	si	si	si	2-3 min	si	si
GC Dentin C.	si	no	si	si	si	2-3 min	si	si
Shofu Base	si	no	si	si	si	2-3 min	si	si
Zionomer Lin.	si	no	si	si	si	2-3 min	si	si
Gingiva Seal	si	no	si	si	si	2-3 min	si	si
3M Vitrabond	si	no	si	si	si	20 seg	si	si
LC Zionomer	si	no	si	si	si	20 seg	si	si
Kerr LC Ionomer	si	no	si	si	si	20 seg	si	si
Timeline	si	no	si	si	si	20-25 seg	si	si
Dycal Self Cured	si	si	no	no	no	30 seg	no	si
Life Self Cured	si	si	no	no	no	30 seg	no	si

Figura 3-1. Comportamiento de los diferentes materiales en relación a los parámetros que fueron registrados.

Probablemente los mejores materiales protectores de la pulpa son: Los materiales que contienen calcio fotopolimerizable [por ej. Dycal VLC y Covalite]. Los ionómeros de base y cementado rápido [por ej. Ketac Bond, GC Dentin Cement, Zionomer lining cement, Shofu base cement, Gingival Seal]. Los nuevos cementos ionoméricos fotopolimerizables [3M Vitrabond, DenMat L.C. Zionomer; Kerr Light Cured Ionomer]. y Time [L. D. Caulk].

### 3.2. METODOLOGÍA DE LAS PROTECCIONES DENTINO-PULPARES EN CAVIDADES A RESTAURAR CON RESINAS COMPUESTAS.

Las actuales preparaciones cavitarias para resinas compuestas involucran una mínima eliminación de tejido dentario sano, prescindiendo de las retenciones por socavado utilizadas en las cavidades convencionales para resinas acrílicas y cementos de silicato, al lograr retención adamantina superficial por traba micromecánica, posibilitando la presencia de estas cavidades, una barrera dentinaria de mayor espesor.

Considerando que se ha disminuído notablemente el tiempo de grabado adamantino, porque se utilizan agentes grabadores con propiedades tixotrópicas, con mínima capilaridad, que se conoce además la ácido resistencia o la degradación que sufren los protectores biopulpares, como así también la compatibilidad con el tejido pulpar del material de restauración y los efectos amortiguadores o buffer de la dentina ante el ataque ácido, se propone la siguiente metodología:

PROFUNDIDAD	PROTECTORES DENTINO-PULPARES
Superficiales	Protector dentinario: Dentin Protector
Medianas	Protector Dentinario o hidróxido de calcio fraguable ácido resistente, o hidróxido de calcio foto o autopolimerizable, o liners o ionosites o cementos de ionómeros vítreos.



PROFUNDIDAD	PROTECTORES DENTINO-PULPARES
Profundas sin exposición pulpar	Hidróxido de calcio fraguable degradable + hidróxido de calcio fraguable ácido resistente o hidróxido de calcio fotopolimerizable o auto-fotopolimerizable, o liners, o ionosites, o cemento de ionómeros vítreos + Protector Dentinario.
Profundas con exposición pulpar	Polvo o pasta de hidróxido de calcio purísimo + hidróxido de calcio fraguable ácido resistente o hidróxido de calcio fotopolimerizable o auto-fotopolimerizable o ionosites + Protector Dentinarios.

### 3.2.1. CAVIDADES SUPERFICIALES

Son aquellas preparaciones cavitarias cuya pared de fondo se encuentra a nivel de la unión amelodentinal o la sobrepasa ligeramente.

#### 3.2.1.1. OBJETIVOS DE LA PROTECCIÓN DENTINO-PULPAR

a) Sellar los túbulos dentinarios si la preparación cavitaria los expone.

b) Proteger el complejo dentino-pulpar del efecto desmineralizante de los ácidos grabadores.

#### 3.2.1.2. MATERIALES

a) Dentin Protector.

### 3.2.1.3. TÉCNICA

El protector se lleva a la cavidad con un pincel de tamaño adecuado por todas las paredes dentinarias, insuflando posteriormente aire a presión para la distribución y secado de la película. Cuando el operador posee la lámpara de luz halógena Heliomat puede usar el punto D2 para el endurecimiento del film. Ambos procedimientos son efectivos para el tratamiento del material y su unión al tejido dentinario. Fig. 3-2A y 3-3A.

### 3.2.2. CAVIDADES MEDIANAS

Son aquellas preparaciones cavitarias cuya pared de fondo se encuentra íntegramente en dentina, quedando un remanente dentinario que asegura la integridad del órgano dentino-pulpar.

#### 3.2.2.1. OBJETIVOS DE LA PROTECCIÓN DENTINO-PULPAR

Son iguales a los enunciados para las preparaciones cavitarias superficiales cuando existe dentina expuesta.

#### 3.2.2.2. MATERIALES

Hidróxido de calcio fraguable, ácido resistente: [Reolite

o Life] o hidróxido de calcio fotopolimerizable [Dycal VLC] o auto-fotopolimerizable [Basic] o Liners [Tubulitec o Fluoritec]. o ionosites [Ionocal o Cavalite] o Dentin Protector.

### 3.2.2.3. TÉCNICA

Cuando se utiliza como único protector el Dentin Protector, su aplicación se realiza con la técnica descrita en cavidades superficiales.

Los hidróxidos de calcio fraguables ácido resistentes Reolit o Life, están indicados a esta profundidad cavitaria por sus propiedades hidrófugas y de ácido resistencia. El material preparado en porciones iguales de pasta base y catalizadora y mezclando hasta color homogéneo, se posiciona y distribuye en la pared de fondo. El espesor de capa de 120 a 200  $\mu\text{m}$ , y su color debe ser tomado en cuenta por el profesional, de acuerdo al caso clínico a resolver para evitar su traslucidez a través del material de restauración.

El hidróxido de calcio fotopolimerizable Dycal VLC o el auto-fotopolimerizable Basic, no difieren en su aplicación de los anteriores, sin embargo, la técnica se facilita al poder el operador realizar las correcciones necesarias sin la premura del tiempo de trabajo, ya que al ser comandados su polimerización se efectúa por la aplicación de un haz de luz visible durante veinte segundos, cuando el profesional así lo determina.

Los Liners como el Tubulitec o Fluoritec que contienen en su composición hidróxido de calcio, óxido de zinc, poliestireno, dióxido-timol y monofluorofosfato de calcio [Tubulitec] o monofluorofosfato de sodio [Fluoritec] y como solvente el cloroformo, y actualmente al etil acetato, son materiales ácido resistentes cuyo espesor de película oscila entre 40 y 50 micrometros. Son provistos por el fabricante en frascos de color caramelo con pequeñas esferas de vidrio en su interior que permiten la homogeneización por batido manual durante diez segundos, luego del cual el material es llevado a la cavidad con una pequeña anza preparada con una lima tipo K para endodencia y distribuido por todas las paredes dentinarias hasta su unión con el esmalte.

Los ionosites como el Ionocal o Cavalite son una nueva generación de compuestos con propiedades de biocompatibilidad, adhesión a la dentina, y ácido resistencia. El Ionocal presenta en su composición un polvo que contiene hidróxido de calcio y sulfato de bario y un líquido que contiene ácido polimetacrilpolicarbónico, resina de BIS-GMA, trietilenglicoldimetacrilato, y como catalizador fotosensible: amino-canforoquinona.

El material se presenta en cápsulas precintadas por un tapón que se debe de eliminar para agregar cuatro a seis gotas de líquido, luego de lo cual se cierra y se vibra durante sesenta segundos. La mezcla así preparada puede ser utilizada durante ocho días y la consistencia puede variarse con el nú-

mero de gotas utilizadas. La aplicación sobre las paredes dentinarias se efectúa como en todos los cementos de hidróxido de calcio con un aplicador clásico de forma esférica, polimerizando luego por la acción de un haz de luz halógena durante treinta segundos. La adhesión a dentina se logra, según los fabricantes, por una reacción de enlace químico entre la hidroxilapatita dentinaria y el ácido poliacrílico del compuesto.

El Cavalite es un material híbrido, ácido resistente, biocompatible y fotopolimerizable. Contiene en su composición - hidroxilapatita para la liberación de calcio, un refuerzo de ionómero vítreo [flúor fosfosilicato de aluminio], sulfato de bario y una resina con activador fotosensible. El material es monocomponente, su aplicación se realiza como todos los hidróxidos de calcio fraguables y su polimerización se efectúa con luz visible durante veinte segundos.

Cuando la variabilidad morfológica de los diseños cavitarios determina que el posicionamiento del protector pulpar - [constituído por un hidróxido de calcio fraguable o autofotopolimerizable, o un ionosite] deja paredes dentinarias de contorno sin protección, es conveniente complementarla mediante la aplicación de una capa de protector dentinario a base de isocianato de uretano [Dentín Protector] para proteger los túbulos dentinarios expuestos y sellar las interfases. Fig 3-2B y 3-3B .

### 3.2.3. CAVIDADES PROFUNDAS SIN EXPOSICIÓN PULPAR

Son aquellas preparaciones cavitarias cuya pared o paredes de fondo se encuentran total o parcialmente separadas del órgano pulpar por un espesor mínimo del tejido dentinario intacto.

#### 3.2.3.1. OBJETIVOS DE LA PROTECCIÓN DENTINO-PULPAR

a) Estimular a la pulpa en su función reparativa por formación de dentina esclerótica intratubular y/o terciaria.

b) Sellar los túbulos dentinarios, para impedir el flujo centrífugo del fluido dentinario.

c) Proteger al complejo dentino-pulpar del efecto deletéreo de los ácidos grabadores, previniendo el riesgo de penetración y crecimiento microbiano.

d) Complementar el módulo elástico de la dentina como sustituto dentinario.

#### 3.2.3.2. MATERIALES

Hidróxidos de calcio fraguables degradables o no ácido resistentes [Dycal Improved, Dycal Advanced Formula II, Procal o Renew] + hidróxidos de calcio fraguables ácido resistentes [Reolit o Life] o hidróxido de calcio fotopolimerizable [Dy-

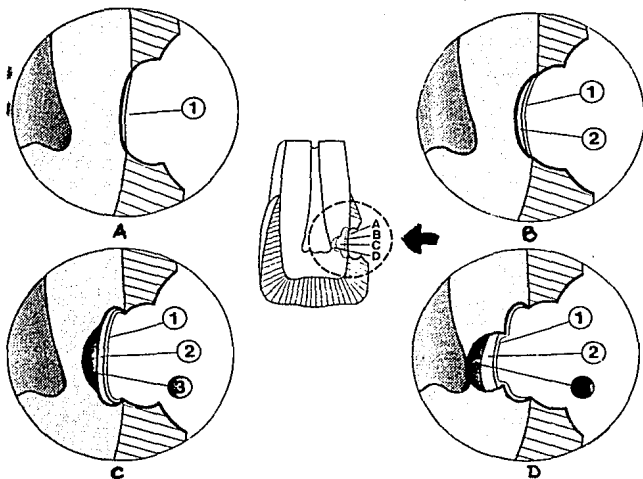


Figura 3-2. Metodología en cavidades para resina: A) Cavity superficial: 1) protector dentinario. B) Cavity mediana: 2) Hidróxido de calcio fraguable ácido resistente o hidróxido de calcio auto o fotopolimerizable o ionosites o liners o ionómero vítreo o 1) protector dentinario. C) Cavity profunda sin exposición pulpar: 3) hidróxido de calcio fraguable degradable + 2) hidróxido de calcio fraguable ácido resistente o auto o fotopolimerizable o ionosites o ionómero vítreo + 1) protector dentinario. D) Cavity profunda con exposición pulpar: 4) polvo o pasta de hidróxido de calcio purísimo + 2) hidróxido de calcio fraguable, ácido resistente o auto o fotopolimerizable o ionosite + 1) protector dentinario.

cal VLC], o auto-fotopolimerizable [Basic] o liners [Tubulitec o Fluoritec] o ionosites [Ionocal, Cavalite] o cementos de ionómeros vítreos [Fuji I, Ketac Bond, 3M Glass Ionomer Liner, Ketac-Fil] + protector dentinario [Dentin Protector].

### 3.2.3.3. TÉCNICA

Los cementos de hidróxido de calcio degradables o no ácido resistentes se preparan y aplican a la cavidad de igual forma que los ácidos resistentes. Su degradabilidad y desintegración es la que ofrece aquí la ventaja de estimular la dentinogénesis con formación de dentina esclerótica intratubular o terciaria. Esta propiedad que también poseen los cementos de óxidos de zinc y eugenol no puede ser aprovechada en estas cavidades a restaurar con resinas compuestas porque no existe compatibilidad química entre estos dos materiales, al interferir el eugenol, o sus vapores, las reacciones de polimerización del composite.

Por todo lo expuesto, los hidróxidos de calcio degradables deben ubicarse en las áreas o zonas de la preparación cavitarias -por caries o por fracturas- más profundas o próximas al tejido pulpar. Como estos materiales se degradan, desintegran y solubilizan por la acción de los ácidos grabadores, pudiendo penetrar éstos a través de los mismos o de su interfase, es imprescindible cubrirlos con un producto con propiedades de ácido resistencia, debiendo el operador elegirlo de -



acuerdo a la profundidad, extensión y tejidos involucrados - [esmalte o cemento] en el caso clínico a resolver. Los cementos de ionómeros de vidrio pueden ser utilizados con éxito como sustitutos de la dentina perdida o dentina artificial, posibilidad que ofrecen por su unión química al tejido y su resistencia físico-mecánica similar al mismo. Los materiales y sus técnicas de aplicación son los ya descritos para cavidades medianas. Fig. 3-2C y 3-3C.

#### 3.2.4. CAVIDADES PROFUNDAS CON EXPOSICIÓN PULPAR

Son aquellas preparaciones cavitarias que presentan una exposición clínica o subclínica del tejido pulpar, producidas por las maniobras de eliminación del tejido cariado, en forma accidental por el operador o por una fractura traumática.

La conducta a seguir es diferente según la causa que motiva la protección; así en exposiciones pulpares accidentales o iatrogénicas o por eliminación del tejido cariado, las premisas y requisitos varían según la causa que origina la exposición pulpar:

a) Exposición pulpar accidental o iatrogénica: es el resultado de la aplicación de un criterio o una maniobra operatoria errónea. Ante estos casos, la posibilidad de éxito clínico depende de la concordancia de una serie de factores o condiciones que deben imperar en tal situación:

\* Que el tamaño de la exposición pulpar resultante sea menor de 0.5 mm. de diámetro.

\* Que el estado de salud pulpar sea óptimo.

\* Que la edad del diente y la edad del paciente aseguren una pulpa joven con capacidad reparativa.

\* Que la exposición se haya generado en un campo aséptico, libre de contaminación proveniente del medio salival.

Si la correlación de estos precedentes es positiva el operador puede intentar una protección pulpar directa.

b) Exposición pulpar por eliminación del tejido cariado.

Si la exposición pulpar se produce durante las maniobras de eliminación del tejido cariado, la contaminación de la herida pulpar por los organismos cariogénicos provenientes de la enfermedad disminuyen las posibilidades de éxito a lograr con una protección pulpar directa. En estos casos es preferible un tratamiento endodóntico parcial o total, de acuerdo a la edad del diente-edad del paciente.

Sin embargo, no existe un concepto uniforme sobre la conducta a seguir cuando se preveé una exposición pulpar por caries, ya que otros recomiendan la conservación de la dentina cariada remanente próxima al órgano pulpar que podría dar lugar a una perforación del mismo, cubriendo el área afectada mediante un hidróxido de calcio fraguable degradable no ácido resistente. La presencia de hidróxido de calcio estimula a la pulpa en su función reparativa, pudiendo la dentina remanente remineralizarse por la aposición de dentina esclerótica intra-

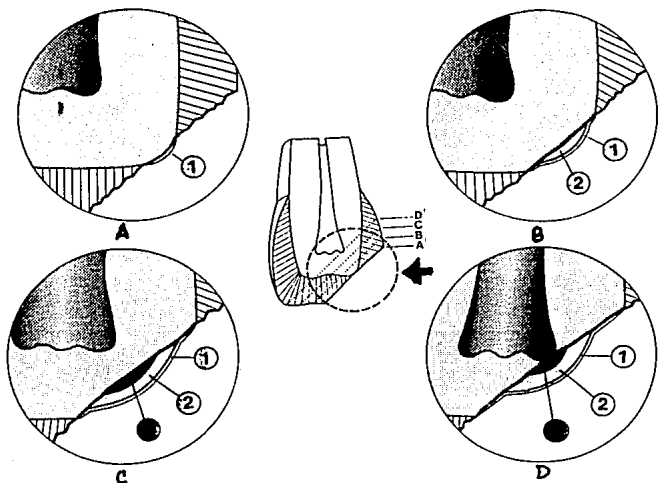


Figura 3-3. Metodología de fracturas a restaurar con resina.  
 A) Fractura superficial: 1) protector dentinario. B) Fractura de profundidad mediana: 2) hidróxido de calcio fraguable ácido resistente o hidróxido de calcio auto o fotopolimerizable o ionosites o liners o ionómero vítreo o 1) protector dentinario. C) Fractura profunda sin exposición pulpar: 3) hidróxido de calcio fraguable ácido resistente o auto o fotopolimerizable o ionosite o ionómero vítreo + 1) protector dentinario. D) Fractura profunda con exposición pulpar: 4) polvo o pasta de hidróxido de calcio purísimo + 2) hidróxido de calcio fraguable ácido resistente o auto o fotopolimerizable o ionosite + 1) protector dentinario.

tubular o neoformarse dentina reparativa. Tales fenómenos suelen producirse entre cuatro a nueve semanas, y se suelen evidenciar radiográficamente entre dos y tres meses, evitándose así la exposición pulpar y la sintomatología clínica que la misma acarrea.

También es muy alto el porcentaje de casos clínicos por fracturas traumáticas en dientes anteriores en donde se encuentra expuesta clínica o subclínicamente el tejido pulpar por lo que a los factores que condicionan la indicación de una protección pulpar directa en exposiciones accidentales o iatrogénicas se debe de agregar " el tiempo transcurrido desde el accidente hasta el momento que ocurre a la consulta profesional", siendo las posibilidades de éxito inversamente proporcional a ese lapso.

#### 3.2.4.1. OBJETIVOS DE LA PROTECCIÓN DENTINO-PULPAR

a) Estimular la formación de un puente de dentina reparativa que cierre la brecha expuesta clínica o subclínicamente.

b) Sellar los túbulos dentinarios para impedir el flujo centrifugo de la linfa dentinaria.

c) Proteger al complejo dentino-pulpar de la acción desmineralizante de los ácidos acondicionadores, previniendo tambien el riesgo de penetración y crecimiento bacteriano.

d) Suplementar como dentina artificial el módulo elástico dentinario perdido.

#### 3.2.4.2. MATERIALES

Polvo o pasta de hidróxido de calcio purísimo proanálisis + hidróxido de calcio fraguable ácido resistente o fotopolimerizable, o auto-fotopolimerizable o ionosite + protector dentinario.

#### 3.2.4.3. TÉCNICA

Producida la herida pulpar, se debe de realizar la limpieza de la cavidad con una torunda de algodón estéril embebida en una solución de hidróxido de calcio -agua de cal-, secando luego con una torunda de algodón también estéril. Sobre la herida se deposita, sin ejercer presión, polvo de hidróxido de calcio proanálisis llevado a la cavidad mediante un porta amalgama o bien pasta preparada con hidróxido de calcio purísimo y agua destilada en cantidad suficiente para pasta espesa. El material así preparado es colocado sobre la exposición con una cucharilla estéril.

El hidróxido de calcio purísimo es el material de elección y más efectivo para el tratamiento de una exposición pulpar. Ello se debe a que la pulpa en contacto con el material sufre una necrosis superficial con coagulación proteínica, dando el aspecto de ser cauterizado químicamente. A partir de este tejido, que es eliminado por fagocitosis se genera un puente de dentina reparativa que cierra la brecha.

A continuación para lograr una aislación térmica efectiva y que a su vez resista la presión, se hace necesario aplicar una capa de cemento hidróxido de calcio fraguable, ácido resistente [Reolit o Life], de hidróxido de calcio fotopolimerizable [Dycal VLC] o de auto-fotopolimerizable [Basic] o de ionosites [Ionocal, Cavalite].

Como barrera física para impedir la filtración marginal y mejorar la adaptación a las paredes de la cavidad se debe de cubrir con protector dentinario [Dentin Protector].

Cuando la pérdida de tejido dentinario en cantidad y localización obliga a complementar el módulo elástico de la dentina remanente con la creación de un sustituto de este tejido o "dentina artificial" para dar sustentación al tejido adamantino, lograr mayor adaptación a las paredes cavitarias dentinarias o efectuar el cierre periférico de la restauración en cemento, se pueden utilizar los cementos de ionómeros vítreos. Estos materiales ofrecen como ventaja fundamental una adhesión química o verdadera con el tejido dentinario, logrando una excelente adaptación a las paredes cavitarias de este tejido. Fig. 3-2D y 3-3D.

La posibilidad de un riesgo citotóxico por la acidez inicial de la mezcla, obliga en aquellas cavidades profundas con o sin exposición pulpar, a no utilizar estos cementos sin una adecuada protección dentino-pulpar en las zonas o áreas más profundas, pudiendo el cemento de vidrio-ionomérico adherirse a los tejidos remanentes de las paredes de contorno.

### 3.3. ADHESIVOS. MECANISMOS DE UNIÓN MICROMECAÁNICA

Los mecanismos de unión al esmalte permiten la imbricación de una resina de enlace o resina fluida, basada en un diacrilato o en un dimetacrilato de uretano que una vez polimerizada conformará dentro de los microporos adamantinos los tags o interdigitaciones de retención o traba físico-mecánica.

Se denomina adhesión al fenómeno por el cual dos superficies se mantienen unidas por fuerzas interfásicas, estas fuerzas pueden ser de origen químico [adhesión específica o verdadera] o físico-mecánica [unión o traba micromeccánica].

La adhesión química se puede obtener por medio de uniones químicas primarias como son las iónicas, los puentes de hidrógeno y las uniones covalentes polares o unipolares; o mediante uniones químicas secundarias a través de fuerzas de Van der Waals, por fenómenos de orientación de Keesom, de inducción de Debye o de dispersión de London.

Sin embargo, los fenómenos de adhesión química o verdadera tienen poca significación en la retención de los sistemas resinosos al esmalte, siendo la unión o traba micromeccánica la más efectiva como medio de fijación de las resinas.

La unión micromeccánica se puede lograr por efectos geométricos o reológicos. Los primeros se obtienen por microporos o microsurcos de retención que en distintas direcciones espaciales, proporciona el grabado adamantino. Los segundos se -

consiguen cuando un material cambia de estado, así las resinas de enlace que se introducen en el esmalte en estado líquido, al polimerizar y transformarse en sólidos resinosos, generan una contracción que permite la traba micromecánica, por la adaptación, efecto contráctil y de rozamiento sobre las paredes de los microporos.

Para que estos fenómenos se originen es necesario que la superficie del sustrato [esmalte], sea humectable, limpia y de alta energía superficial.

Se entiende por humectancia a la capacidad que tiene un líquido de mojar a un soluto, o a la oportunidad que presenta un adhesivo de cubrir un sustrato por completo con la finalidad de obtener el máximo beneficio de las fuerzas de adhesión físico-mecánicas o químicas.

La humectación se mide por el ángulo de contacto que forma la sustancia adhesiva o de enlace sobre el sustrato. Si el adhesivo presenta alta tensión superficial, formará un ángulo de contacto igual o mayor a 90 grados sexagesimales, siendo improbable que un material con estas características tenga la suficiente mojabilidad como para penetrar dentro de los microporos capilares creados por el grabado. A medida que el ángulo de contacto se hace más agudo, -disminuyendo su viscosidad y su tensión superficial-, aumenta la fluidez y el grado de humectación del agente de enlace.

La humectación "in vivo" es óptima, cuando la superficie del sustrato es limpia y de alta energía superficial [fenóme-



no logrado por el grabado adamantino], el adhesivo es de baja energía superficial y ambos son químicamente compatibles.

El grado de humectación que depende de la viscosidad del adhesivo está directamente relacionado con la fluidez de los agentes monoméricos que integran la fórmula de las resinas de diacrilato o de dimetacrilatos de uretano.

La compatibilidad química se obtiene cuando el adhesivo es de baja energía superficial y el sustrato de alta energía superficial, haciendo que las fuerzas intermoleculares entre adhesivo y sustrato sean menores que las fuerzas cohesivas - entre las dos sustancias. Esta compatibilidad es positiva - cuando no es interrumpida por humedad o agua de precipitación [que hace necesario el aislamiento absoluto del campo operatorio], o partículas contaminantes [por lo que es imprescindible el lavado profuso de la preparación luego del grabado].

Para que estas condiciones se cumplan, se debe aplicar un agente de enlace [resinas de diacrilato o de dimetacrilatos de uretano], que por atracción molecular y fenómenos de capilaridad, penetre dentro de los microporos adamantinos y que por efectos geométricos y reológicos produzcan la unión o - traba micromecánica con el tejido. Posteriormente, la adhesión química con la resina compuesta se logra a través de la interfase monomérica despolimerizada o inhibida de la resina fluida.

La resina de unión aplicada mediante cánulas o pincel, - debe embeber toda la preparación cavitaria, debiendo el ope-

rador inyectar un chorro de aire a presión, con la finalidad de ayudar al agente de enlace a penetrar dentro de los microporos o microsurdos capilares y obtener la homogeneización de la película, formando una capa superficial delgada que se interrelacione con el tejido adamantino, conformando un solo cuerpo con el mismo.

Si la capa de resina de enlace fuese gruesa o se efectuaran dos aplicaciones, los mecanismos de ruptura o desprendimiento de la obturación tendrían su lugar de proyección más importante a este nivel, ya que los agentes de unión no tienen resistencia físico-mecánica por carecer de carga inorgánica. El sistema resinoso fluido integrado al esmalte presenta su máxima resistencia, permitiendo a la restauración conformar una unidad estructural con el tejido.

La resina aplicada e insuflada debe ser polimerizada con luz halógena durante veinte segundos en cada área del diente expuesta por el bisel. La capa lograda no debe ser tocada, alterada o eliminada superficialmente con ningún elemento co- [como algodón, gasa, etc.], puesto que los compuestos monoméricos formados son los que van a permitir la adhesión química con la resina compuesta de obturación. Fig. 3-4

### 3.3.1. ADHESIÓN RESINA-ESMALTE

La adhesión resina-esmalte es, con mucho, el más utilizado, fiable y predecible de todos los procedimientos de adhe-

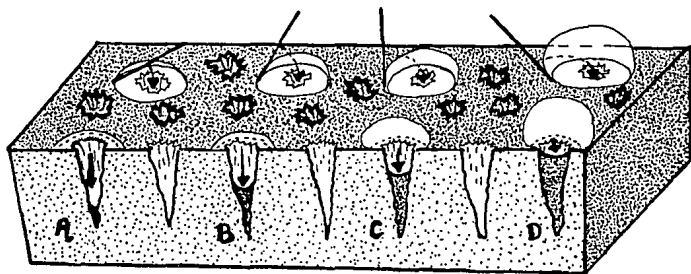


Figura 3-4. Gráfica que muestra la interrelación adhesivo--sustrato con diferentes ángulos de contacto acordes con las características de tratamiento de la superficie adamantina. a) superficie adamantina limpia, de alta energía superficial, con gran poder de atracción molecular y humectable. En ella, el adhesivo penetra hasta los dos tercios de su profundidad y el ángulo de contacto es agudo; b) esmalte con ligera contaminación en el que el agente de unión se introduce hasta la mitad de la profundidad del microporo; c) área de esmalte con mayor contaminación y menor poder de humectación, donde el adhesivo se introduce hasta el tercio superficial, y d) periferia de esmalte con baja energía superficial e impurezas que impiden la penetración del agente de enlace. Estas últimas situaciones no son óptimas para lograr una adhesión efectiva.

sión con resinas compuestas. La base de la adhesión es el grabado previo con ácido fosfórico, cuya aplicación a la superficie del esmalte lo hace autorretentivo debido a la formación de microporosidades en su superficie que alcanzan una profundidad de 25 a 50  $\mu$ . Si se aplica una resina de flujo libre sobre esa superficie, penetra en el esmalte en forma de proyecciones aplanadas que dan lugar a la aparición de una relación de interdigitación muy estrecha a nivel resina-esmalte. La relación marginal más íntima que se puede conseguir con materiales de restauración como la amalgama de plata, las laminillas de oro, las incrustaciones de oro y porcelana fundida es como mucho una unión de tipo "tope" en la interfase entre el material y el esmalte. Fig 3-5 y 3-6. Con las resinas y utilizando la técnica de grabado ácido el clínico puede conseguir una relación mucho más estrecha merced a la gran interdigitación de las prolongaciones de la resina con las microporosidades de esmalte. Fig. 3-7.

La mayoría de las resinas están constituidas por BIS-GMA con pequeñas cantidades de dimetacrilato que se añade como diluyente para aportar fluidez al material. Las resinas adhesivas fotopolimerizables suelen contener un relleno inorgánico en forma de sílice coloidal que hasta un 50% en peso. Se cree que las resinas adhesivas de fosfonato [Scotchbond, Prisma Universal Bond y Bondlite], de reciente introducción, aumentan la adhesión entre la resina y el esmalte.

La técnica de aplicación debe emplearse un pincel de pun-

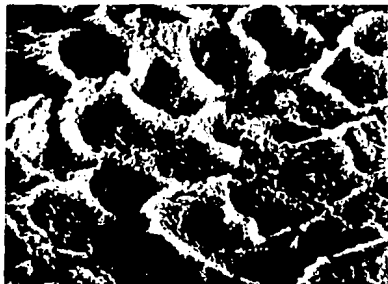


Figura 3-5 A Electromicrofotografía de barrido [X 5.000] de una superficie de esmalte grabada con ácido fosfórico.

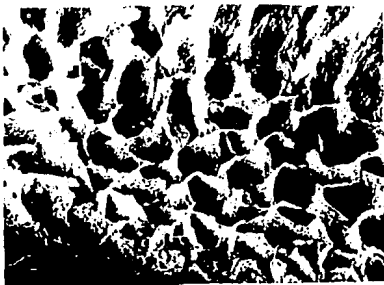


Figura 3-5 B Electromicrofotografía de barrido [X 1.800] de las digitaciones de resina.




Figura 3-6. Unión a "tope" en la interfase amalgama-esmalte, clínicamente izquierda, y electromicrofotografía de barrido [X 20], derecha.



Figura 3-7. Electromicrofotografía de barrido [X 1.000] de la relación de interdigitación en la interfase resina-esmalte.

ta fina y pelo suave. Si se aplica una resina autopolimerizable, debe de dejarse en reposo durante un periodo de 90 seg. y en caso de una resina fotopolimerizable, se prepolimerizará por medio de la aplicación de luz durante un periodo de 20 - seg. antes de la introducción del composite.

### 3.3.2. ADHESIÓN DENTINARIA

Los adhesivos de la dentina se diferencian de los adhesivos del esmalte en muchos aspectos importantes.

Cabe señalar que, hasta el momento, no pudo ser superada la adhesión a esmalte empleando la técnica de grabado ácido en forma adecuada. Es importante recalcar la imposibilidad - del uso de la técnica de grabado ácido en dentina dado el bajo contenido de hidroxapatita y la alta proporción del material orgánico [colágeno] presente en dicho tejido. Por otro lado, el ácido fosfórico provocaría reacciones pulpares indeseadas, al producirse la apertura de los conductillos en forma de embudo, y no sería útil para la adhesión de resinas reforzadas. Fig. 3-8.

Se ha estudiado la posibilidad del tratamiento de las superficies dentinarias con distintas sustancias que favorecían la posterior colocación e interacción de los adhesivos con el sustrato dentinario.

La eliminación del barro dentinario ha ocupado un lugar relevante para el logro de una buena resistencia de unión ad-




Figura 3-8. Microfotografía electrónica de barrido [X 2.000] de los túbulos dentinarios ensanchados tras el grabado con ácido fosfórico.

hesiva de resinas y han sido sugeridas varias sustancias con esa finalidad. Una de ellas es propuesta por Brännström, tratamiento de la dentina que busca actuar sobre la misma como limpiador [contiene EDTA] y bactericida por tener en su composición un antiséptico derivado del amonio cuaternario.<sup>[7,8,9,10]</sup>

Los adhesivos dentinarios típicos [Scotchbond] están constituidos por un éster fosfórico de BIS-GMA disuelto en un solvente volátil como el alcohol, que actúa como agente humidificador. Pueden ser autopolimerizables [Scotchbond, Creation Bond, J & J Dentin Bond] o fotopolimerizables [Light-Cured Scotch; Bondlite; Prisma Universal Bond]. Los primeros son sistemas que consisten en dos componentes, resina A y líquido B.



Se coloca una gota de cada uno en un pocillo y se mezclan durante 3-6 seg. Se toma una pequeña gota con un pincel de punta fina y se extiende cuidadosamente en una capa muy fina sobre la superficie del esmalte, dentina y cemento. Dependiendo de las instrucciones del fabricante se aplicarán de una a dos capas de adhesivo. La mayoría de las resinas dentinarias son de "polimerización anaerobia": tras su aplicación no polimerizan hasta que se cubren con el composite. Fig. 3-9.

CONSTITUYENTES DEL SCOTCHBOND	
Resina A	Líquido B
Ester fosfórico de BIS-GMA	Benzoil sulfonato sódico
Resina Diluyente	Amina aromática
Peróxido de benzoilo	Alcohol etílico

Figura 3-9

Sea cual fuere la resina adhesiva utilizada, no hay que olvidar que tienen limitaciones. Aunque actualmente se están realizando investigaciones muy prometedoras con respecto al futuro desarrollo de adhesivos dentinarios muy fuertes, todos sabemos que la unión a la dentina de los materiales actualmente disponibles es relativamente débil si se compara con la unión del esmalte sometido a grabado ácido. Por tanto, hay que utilizar una técnica clínica cuidadosamente controlada para asegurar un éxito predecible. Fig. 3-10.




Figura 3-10. Microfotografía electrónica de barrido [X 2.000] en la que se ven columnas de resina penetrando en los túbulos dentinarios ensanchados.

De los factores que debemos tener en consideración es la contracción que sufren las resinas, provocando una hendidura por contracción y con la subsiguiente creación de una interfase resina-dentina, que producirá una micropercolación que resultará perjudicial para nuestra restauración. Fig. 3-11.

#### 3.3.2.1. CEMENTOS DE IONÓMERO DE VIDRIO

Los cementos de ionómero de vidrio poseen algunas propiedades que los hacen un material restaurativo útil. Tales atributos incluyen la unión fisicoquímica con la dentina y el esmalte, la liberación de iones fluoruro hacia la estructura dental contigua y un coeficiente de expansión térmico bajo.

Debido a estas propiedades favorables, se presenta la utilización de los cementos de ionómeros de vidrio como sustitutos dentinarios antes de aplicar resinas compuestas. Se conoce con mayor frecuencia este método como la técnica de película doble o emparedado [sandwich]. Comprende el grabado del esmalte y el cemento de ionómero de vidrio antes de colocar la resina compuesta. Sus ventajas incluyen micropercolación me-



Figura 3-11. Microfotografía electrónica de barrido [X 1.000] de la interfase composite-dentina en la que se aprecia una hendidura por contracción.

nor y mejor adhesión entre el cemento citado y la resina. Además, al disminuir la masa de la resina usada, puede abatir los efectos desfavorables de la contracción sobre la unión - entre la restauración y la estructura dental. De manera reciente se introdujo un cemento de ionómero de vidrio fotopolimerizable con grupos metacrilato suspendidos y 2-Hidroxietil metacrilato [HEMA]. En la que se afirma poseer las ventajas siguientes: 1) no se requiere acondicionar la superficie antes de llevar a cabo la unión con la estructura dentaria, 2) no es preciso grabar el cemento de ionómero de vidrio antes de adherir la resina compuesta y 3) se cuenta con un tiempo de trabajo prolongado.

La limitación clínica fundamental de estos cementos es - que con frecuencia son muy opacos y poco estéticos en comparación con las resinas. No obstante, son muy seguros para la adhesión a dentina y cemento, y están indicados para la restauración de caries radiculares o erosiones cervicales en situaciones que así lo requieran. [11,12,13]

### 3.3.3. CEMENTOS DUALES

Es un cemento adhesivo de composite con relleno de vidrio cerámico. Es un sistema combinado de auto y fotopolimerización [Fraguado dual] lo que permite un fotocurado rápido. - mientras el componente autocurable asegura una total polimerización de las zonas no accesibles con la luz.

Se utilizan para cementado de incrustaciones y onlays de composite, así como incrustaciones y onlays de cerámica o de cerámica vítrea y fijar retenedores o abrazaderas.

Cementos como el Twinlook de Kulzer, presenta también un color amarillo para facilitar la eliminación de excedentes de cemento antes de su total polimerización, en la que se presenta transparente.

Son los cementos duales radiopacos, tienen elevada dureza final y resistencia a la abrasión, buena adhesión al esmalte grabado y fácil de pulir, lo que garantiza un límite esmalte-restauración completamente liso.

Se deben de utilizar medidas iguales de pasta y catalizador, aplicando la resina en la incrustación y se inserta suavemente. Se tiene aproximadamente de 4 a 4.5 min de trabajo y polimeriza totalmente entre 7.5 a 8.5 min. [14,15]

### 3.3.3.1. SYNTAC

Es un sistema adhesivo de la última generación, con máximo unión a dentina, presentado en dos fases:

1] Proporciona una unión química estable entre material.

2] Una unión mecánica entre composite.

Se destaca a diferencia de los demás materiales por su fuerte adhesión inicial con excelente sellado marginal.

**Composición:**

**SYNTAC PRIMER:**

Ácidos orgánicos

Dimetacrilatos

Disolventes

**SYNTAC ADHESIVO:**

Glutaraldehído

Dimetacrilatos Hidrófilos

Disolvente

**Mecanismos de adhesión:**

**Unión Química:**

En la primera fase, pincelado el Syntac primer, sus componentes reaccionan modificando el Smear Layer sin provocar la apertura total de los túbulos dentinarios, dejando el sustrato preparado para la acción del adhesivo.

**Unión Mecánica:**

Syntac Primer penetra en el sustrato modificado y en los túbulos dentinarios; la polimerización del material produce el anclaje.

El Syntac Adhesivo contiene los principales activos que reaccionan con la estructura dentaria [colágeno], dando lugar a una unión química estable, además de producir la posterior unión al material de obturación.

Siendo bacteriostático y puente de unión entre diente y

composite.

**Ventajas:**

1] posibilidad de utilizarse con materiales foto y a-autopolimerizables.

2] mejora los resultados clínicos de las obturaciones con composite, al producirse las fuerzas de adhesión inmediata, obteniéndose un sellado marginal, libre de infiltraciones que evitan sensibilidad y caries secundaria.

Alcanza en los primeros 40 segundos el 80% de su fuerza final, otros sólo el 30%.

3] la fuerza de adhesión, se mantiene a lo largo del tiempo sin sufrir degradación.

4] fácil y rápida manipulación

5] compatibles con todas las marcas de composite.

6] no requiere de espera para su acabado y pulido final.

**Indicaciones:**

1] En todas las obturaciones con composite clase I, II, III, IV, V e incrustaciones estéticas.

**Contraindicaciones:**

No utilizar bases que contengan eugenol.

#### IV PRINCIPIOS DEL COLOR Y MAQUILLADO CON RESINAS FOTOPOLIMERIZABLES

Cada parte de la naturaleza, cada objeto iluminado asume un color. Así la luz y el color resultan indispensables para distinguir en la realidad las formas. Nosotros vemos a través de la luz, y particularmente nuestros ojos ven la luz reflejada o refractada por los objetos que fija, es a través de los rayos luminosos que retornan, se perciben los límites, las superficies y todas las características; y de estas percepciones nuestro cerebro elabora imágenes.

Nosotros debemos tener presente que trabajamos sobre un material, el esmalte, con otro, la resina, y que éstos presentan propiedades físicas diferentes, y es también diferente el comportamiento de la luz sobre ellos.

El esmalte refleja con interrupciones de tipo horizontal, determinadas por la presencia de las estrias de Retzius, por lo tanto, el rayo luminoso que rebota o se emite de la superficie de un diente sano, es siempre de igual intensidad con respecto a aquel que lo toca y es finamente fraccionado por las irregularidades de su superficie exterior. Al contrario la resina es refractario, por lo tanto el rayo luminoso la penetra y la recorre según el ángulo determinado por su densidad y sale regresando a nuestro ojo en forma fraccionada y



angulada debido a lo compacto del material y se interrumpe - completamente determinando la visibilidad neta de la línea de unión, cuando el medio resinoso refractario entra en contacto con el esmalte, que en cambio como hemos visto refleja. [16]

#### 4.1. PRINCIPIOS DEL COLOR

La comprensión del color es por sí sola un verdadero arte y una ciencia. Se ha escrito mucho sobre el empleo del color en las porcelanas dentales. Con todo, existen algunas diferencias en cuanto a difusión, refracción y reflexión del color entre las porcelanas y las resinas que deben aclararse y comprenderse para sacar el máximo partido de estos materiales.

##### 4.1.1. COLORACIÓN DESDE DENTRO

Un hecho bien conocido es que la mayor parte del color de los dientes es el resultado del color o colores de la dentina. El color de la dentina se transparenta a través del esmalte suprayacente que es traslúcido. Aunque el esmalte es generalmente incoloro, como está físicamente depositado en prismas, transmite el color de la dentina subyacente y de algún modo lo apaga. Por tanto, con las restauraciones de composite el color debe colocarse por debajo de la última capa de material restaurador utilizado. La coloración superficial de los

dientes rara vez cumple sus objetivos y nunca se mantiene durante mucho tiempo.

#### 4.1.2. OPACIDAD Y TRANSLUCIDEZ

Opacidad: capacidad de impedir el paso de la luz.

Translucidez: capacidad de permitir el paso de la luz, pero de manera difusa.

Todas las resinas restauradoras disponibles son de algún modo translúcidas; por otra parte, deben serlo, ya que los dientes naturales también lo son. La estructura dentaria normalmente no es opaca; de hecho, los opacificadores ayudan al cambiar el color de un diente, pero no a reproducirlo. Cuando se aplica un opacificador para cubrir una determinada alteración, se produce otro problema denominado opacidad o transparencia. El tercio incisal es generalmente más translúcido que los tercios medio y cervical, ya que en el área incisal predomina el esmalte translúcido. Es mejor hablar de grado de translucidez de un diente que de grado de opacidad.

Para utilizar bien los colores de las resinas hay que comprender cuatro aspectos fundamentales:

1. Neutralización del color subyacente [ tinciones, metales, defectos del desarrollo e intervenciones odontológicas antiguas].

2. Transiciones multicromáticas del color [ a nivel cervical, del cuerpo e incisal].

3. Coloraciones independientes [ áreas con diferencias - del color].

4. Caracterización con tintes [translucidez incisal, grietas, bandas y otras anomalías poco frecuentes].

Existen tintes y opacificadores fotopolimerizables con diversos tonos y grados de viscosidad. Se trata de metacrilatos sobre una base de BIS-GMA o uretano que contienen distintos contrastes o pigmentos. En su mayor parte son intercambiables, aunque como es lógico resulta más fiable mantenerse dentro del mismo sistema.

Los opacificadores sirven para bloquear el paso de la luz con dióxido de titanio y otros pigmentos opacos. La intensidad de un opacificador depende de la proporción de pigmento con respecto a la resina. Cuanto más intenso es el opacificador, más fina será la capa necesaria para cubrir el color que queremos eliminar. Por su parte, los tintes sirven para alterar el tono existente o caracterizar una zona específica. Habitualmente son translúcidos; algunos están coloreados con pigmentos y sus partículas en ocasiones son tan grandes que pueden percibirse. Otros, por el contrario, se tiñen con colorantes líquidos y parecen ser de naturaleza homogénea.

#### 4.1.3. CLASIFICACIÓN DE LAS VISCOSIDADES

Aplicables a pinceles que secan por evaporación. Este tipo de opacificador [Helicolor] puede mezclarse y pincelarse

sobre la superficie para corregir un color. Aunque es la sustancia que cubre mejor con el menor grosor, su intensidad es máxima y hay que emplear un grosor mayor de material restaurador para reproducir la translucidez. Este material se aplica con un pincel desechable.

Líquido viscoso. Existen tanto tintes [Rembrandt Natural] como opacificadores [Estilux, J & J, Visiopaquers] de este tipo. Pueden aplicarse con un pincel o con un instrumento de tipo bola. Tienden a acumularse en las concavidades y se adelgazan en las convexidades. Lo mejor es aplicar estos materiales en múltiples capas finas polimerizando cada de una de ellas por separado.

Geles. Existen tintes [Creative Color Tints] y opacificadores [Creative Color Opaquer] de este tipo. Estos materiales pueden extenderse uniformemente con un pincel de pelo de nylon o acrílico. Se aplican con instrumentos de metal o incluso con una tira de plástico. La aplicación debe hacerse también en capas finas.

## 4.2. SELECCIÓN DEL COLOR

### 4.2.1. FACTORES QUE AFECTAN LA SELECCIÓN DEL TONO

En cualquier discusión sobre la selección del color hay que hacer referencia a la luz ambiental y a la decoración del gabinete. Los colores aparentes se ven afectados por el color de las paredes del gabinete y el equipo y por el tipo de ilu-

minación de la habitación. La luz natural es la más fiable y siempre que sea posible debe utilizarse como estándar. Existen luces fluorescentes de gran utilidad, muy parecidas en cuanto a longitud de onda a la luz natural.

Otra variable es la percepción visual del operador. Los ojos no siempre son muy precisos a la hora de enviar una información al cerebro y pueden sufrir fácilmente cansancio. Algunos dentistas padecen una mayor o menor ceguera para los colores; por ese motivo, cuando se vaya a proceder a la selección del color conviene solicitar varias opiniones.

La igualación de los tonos existentes es la labor más difícil y la que mayor número de variables presenta. Para esto se hacen las siguientes recomendaciones:

1. Utilizar guías de tonos preparados con los materiales que se van a utilizar.
2. Mantener la guía sobre el diente durante corto espacio de tiempo.
3. Utilizar luz natural siempre que sea posible.
4. Permitir al paciente que participe en el proceso de elección del tono.
5. Mantener la mirada en un objeto de color azul claro para que descansen los ojos.
6. Observar los cambios multicromáticos.
7. Explicar al paciente las dificultades que plantea la selección del tono.
8. Registrar por escrito todas las observaciones.

#### 4.3. SISTEMÁTICA DE LA SELECCIÓN DEL COLOR

##### 4.3.1. GUÍA DE TONOS

La mayoría de los modelos de tonos incluidos en los kits de resina se fabrican de acrílico sin relleno y carecen de precisión, ya que no están hechos de resina y, por tanto, no corresponden al mismo lote de resina. Una solución práctica para resolver este problema es preparar modelos de tonos con los mismos materiales. Para ello se toma de la jeringa una cantidad igual al grosor de la muestra y se conforma en el extremo de una varilla. Se le da una forma elíptica y se polimeriza. Finalmente se pule y ya tenemos entonces nuestro primer modelo.

Otra técnica consiste en llenar una pequeña matriz de celuloide con el material e introducir una varilla en ella. Seguidamente, se polimeriza y se retira la matriz; en estos casos no hay que pulir.

##### 4.3.2. MAQUETAS DE COLOR

Las resinas permiten un grado de igualación del color que no se puede conseguir con otro material. Como el composite no endurece hasta que se le da la orden de polimerizar se puede colocar directamente sobre el esmalte no grabado, fotopolimerizarse y a continuación desplazarse fácilmente. Esta cualidad exclusiva permite seleccionar directamente los colores -

sobre el diente que se va a tratar.

La estructura dentaria circundante influye sobre la percepción del color de las resinas con relleno. El tono final es realmente una combinación de la propia estructura dentaria y la resina. Los resultados se pueden predecir con mayor fiabilidad si en la preparación de la maqueta de color se siguen las siguientes recomendaciones:

1. Elegir los tonos de resina adecuados y amoldarlos sobre la estructura dentaria no grabada. Utilizar el grosor que se piensa emplear en el producto final. Si se van a utilizar varios tonos, se puede hacer una maqueta propia con los colores combinados. Pulir la superficie y evaluar el resultado.

2. Si es necesario enmascarar el color subyacente, colocar el opacificador u opacificadores elegidos y polimerizarlos. A continuación, cubrir con el composite restaurador y polimerizarlo a su vez. No olvidar el empleo del grosor correcto y finalmente pulir. Esto puede hacerse con varias combinaciones distintas aplicadas al mismo tiempo sobre dientes diferentes. Conviene que el paciente exprese sus propias preferencias.

#### NOTAS IMPORTANTES

1. Recordar que la mayoría de los pacientes prefieren los dientes más blancos y brillantes y no comprenden el significado de lo natural.

2. Comprender las necesidades del sujeto.

3. Asegurar una clara comunicación con el paciente.

4. Cuando están afectados varios dientes, tratar en primer lugar uno y pedir al paciente que apruebe el color antes de continuar.

5. Cada nueva experiencia de cambio de color aumenta la capacidad del profesional de conseguir mejores resultados.

Siempre hay que evaluar las alteraciones del color tomando como base el color absoluto del diente en cuestión y el de los dientes circundantes. Es más sencillo decidir sobre una gama y tratar de crear la gama propia para los dientes en cuestión. También es importante reproducir la forma exacta del contorno y las características de la textura superficial con objeto de poder hacer restauraciones que no se noten. Básicamente, cuanto más oscuro es el diente, más espacio se necesita para tapar la alteración del color. Esto se consigue mediante una ameloplastia controlada que puede definirse como la eliminación del esmalte superficial de una forma controlada y programada y siguiendo unas normas específicas.

1. La ameloplastia debe conformarse con respecto a los tres planos que presenta cualquier diente: gingival, cuerpo del diente e incisal. Hay que prestar particular atención al plano gingival, ya que el sobrecontorneado en esta área puede dar lugar a secuelas gingivales indeseables [Kuwata, 1980].

2. Siempre que sea necesario, hay que llegar a la dentina con el fin de que haya suficiente espacio para la capa de opacificador necesaria y el grosor adecuado de composite. Sin embargo, el profesional debe controlar esas perforaciones den-

ESTA TESIS NO DEBE  
SALIR DE LA BIBLIOTECA



tinarias para protegerlas del grabado.

3. Hay que conservar una zona periférica de esmalte para aumentar al máximo la retención de la resina o el sellado marginal.

4. Hay que preparar un chaflán suave a la altura del margen gingival libre y extenderlo más allá de los ángulos diedros proximales. Siempre que sea posible se mantendrán en el esmalte los contactos proximales. Un margen supragingival asegura:

a] Una máxima retención si termina en el esmalte grabado en vez de en la dentina o en el cemento.

b] Respeto de la relación diente-tejido, es decir, un tejido periodontal más sano.

c] Un acabado más fácil con diamantes, copas de goma, etc.

d] Un menor trauma de los tejidos duros y blandos como arañado del cemento o abrasión en las encías.

Lo ideal es que las coloraciones indeseables se oculten gradualmente [dentro del espacio de que se dispone] con un composite opaco más que con opacificador. Si se puede utilizar el composite sólo para aclarar adecuadamente el diente, el efecto del opacificador gradual dará a la restauración resultante una profundidad parecida a la del diente vivo. Este concepto ha sido discutido. Según McLean, los dientes naturales siempre presentan y permiten una transmisión difusa y regular de la luz. La aplicación de una capa gruesa de opacifi-

cador impide casi totalmente la transmisión luminosa y así - reduce el aspecto vital de la restauración de composite, lo cual se debe en parte a la naturaleza altamente reflejante - del opacificador. Si esta capa se sitúa muy cerca de la superficie dentaria, se produce una reflexión de la luz casi - total, con lo que se reduce la posibilidad de difracción o - transmisión de los rayos luminosos. El resultado final es un aspecto plano y no translúcido [artificial], muy distinto del de los dientes naturales.

#### 4.4. DISTRIBUCIÓN POR ZONAS DE LA OPACIDAD

El concepto de distribución por zonas de la opacidad tiene dos componentes. De acuerdo con el primero, se debe tratar de utilizar opacificadores [cuando sean absolutamente necesarios] en cavidades mínimas, suficientes para neutralizar la coloración anómala en un 50 a 75% y sin olvidar que el material no debe acumularse en el surco gingival ni en las regiones proximales. Además, la cantidad de opacificador también debe de ser mínima en el borde incisal para mantener una cierta transparencia a ese nivel.

El resto de la ocultación anómala se lleva a cabo mediante un composite de recubrimiento con un buen nivel de opacificación [con partículas opacas incorporadas]. Estos composites suelen ser denominados por los fabricantes con una "O" - detrás del tono [Silux UO; Durafill GO].

Así, el concepto de distribución por zonas de la opacificación nos permite bloquear gradualmente la coloración anómala utilizando dos componentes para potenciar al máximo las características naturales de la luz. Utilizando el opacificador en muy escasa cantidad se conservan determinadas zonas que permiten cierta transmisión luminosa. El reto de la opacificación se consigue fácilmente con un composite de recubrimiento. El resultado óptico será un diente de mayor valor, que conserva sin embargo el aspecto y la profundidad naturales que nosotros deseamos.

Este procedimiento de utilizar el opacificador en poca cantidad en la superficie del esmalte y con un composite opaco de recubrimiento ha resultado muy útil en varios casos, tal como se ven en las figuras 4-1 y 4-2.

La técnica concreta consiste en utilizar el opacificador en escasa cantidad. Se puede efectuar utilizando opacificadores diluidos en dos o tres capas o extendiendo el material con un pincel mientras se aplica, y polimerizándolo rápidamente antes de que tenga tiempo de empastarse. La capa adecuadamente opacificada no debe bloquear por completo la coloración anómala subyacente. Mientras pueda verse algo de la coloración anómala a través del opacificador, los rayos luminosos podrán penetrar a través de esta capa permitiendo así cierta transmisión y difracción difusas. No obstante, el composite suprayacente debe tener cierta capacidad de opacificación para acabar de ocultar la coloración anómala.

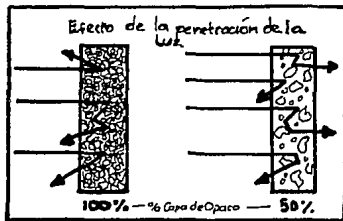


Figura 4-1. Ilustración en la que se muestra el efecto de la opacificación completa [izquierda] que condiciona una reflexión total de la luz; la opacificación parcial [derecha] permite cierta translucidez.

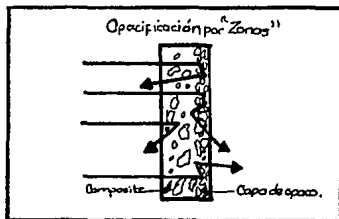


Figura 4-2. La opacificación por zonas, es decir, la aplicación de una cantidad mínima de opacificador que se recubre con un composite opaco oculta la coloración anormal, pero permite cierta penetración de la luz, con lo que se consigue un aspecto natural.

Se admite que cuando se trabaja un gran espesor de composite se pueden utilizar los procedimientos rutinarios de fabricación de coronas de porcelana. Si se dispone de agentes adhesivos dentinarios potentes [Light Cured Scotchbond], se puede efectuar una preparación labial más profunda [0.75 a 1-1 mm]. Esto constituiría una técnica de inlay labial de composite. Al tiempo que el espacio adicional permite una opacificación completa, el grosor residual hace posible un recubrimiento suficiente con composite para mantener las características adecuadas de profundidad y una calidad óptica natural.

#### 4.5. TONOS MÚLTIPLES

Al no ser monocromáticos los dientes, el concepto de tonos múltiples adquiere una gran importancia. Esta estratificación de tonos se consigue utilizando al menos dos tonalidades de composite: una más amarilla por gingival y otra más clara en el cuerpo del diente. Se puede utilizar un tercer tono a nivel incisal. Con esta técnica de estratificación se reduce la intensidad del color típico de los dientes blanqueados con opacificadores y composites opacos.

Otro método para reducir el blanqueado excesivo de los dientes es la texturación de la superficie de la faceta estética. De esta forma, la luz reflejada se rompe en pequeños incrementos de reflexión y no en una sola superficie reflexiva plana. Con la inclusión de la textura superficial no sólo

se reproduce la estructura dentaria natural de una forma más exacta, sino que se reproduce más el matiz de las restauraciones estéticas de valor alto. Figuras 4-3, 4-4, 4-5, 4-6 y 4-7.




Figura 4-3. Aspecto preoperatorio




figura 4-4. Gingival (Silux DY)




Figura 4-5. Cuerpo (Silux Y)




Figura 4-6 Incisal (Durafil L)

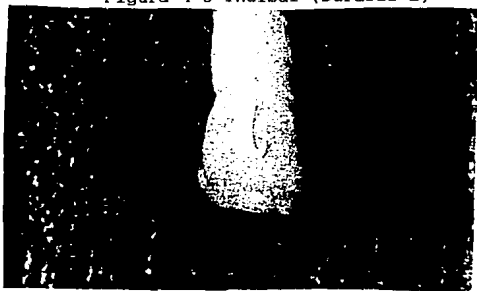


Figura 4-7. Resultado final

Otro concepto muy eficaz es la idea de acoplar dos tipos diferentes de composite para conseguir las mejores características de cada uno de ellos. Algunos clínicos denominan a esta técnica de ligero sobre pesado, o también el término de sandwich, que hace referencia al empleo de un composite de microrelleno junto con otro de macrorrelleno o híbrido.

Al principio se desarrolló un esquema básico para clasificar qué composites podían considerarse ligeros y cuáles pesados. El sistema de clasificación se redujo a dos grupos: de microrrelleno y no de microrrelleno. Los composites no de microrrelleno incluyen los de macrorrelleno y los híbridos. Con esta clasificación tan sencilla es muy fácil aplicar: todos los composites de microrrelleno se consideran como esmalte sintético y todos los de no microrrelleno como dentina sintética. Con la técnica de sandwich es más fácil igualar los tonos, las restauraciones son más resistentes y la imagen es más natural. Este enfoque también resulta útil en las grandes restauraciones de clases III y V, no sólo para conseguir un mejor resultado estético, sino también, dado que se emplea muy poco material de microrrelleno, para reducir la contracción de polimerización.



## V TÉCNICAS DE RESTAURACIÓN CON RESINAS FOTOPOLIMERIZABLES

La incesante búsqueda de soluciones para subsanar los defectos clínicos de las restauraciones estéticas en elementos dentarios anteriores, causados por los cementos de silicato y resinas acrílicas, ha sido la meta de muchos trabajos de - investigaciones, que demostraron que el material arquetípico o ideal tan buscado y anhelado por la profesión odontológica, no pasa de ser un proyecto irrealizado.

La obtención de una resina compuesta o composite ha sido el más formidable desafío que la clínica pudo lanzar a la investigación y elaboración de productos odontológicos estéticos, iniciándose a partir de ellos una nueva era para la Odontología Restauradora en la solución de los problemas cosméticos del sector anterior de la boca.

La aplicación clínica de estos materiales ha provocado la revisión y reconsideración de los principios básicos y tradicionales en los que se había cimentado la Operatoria Dental, originando una nueva corriente contrapuesta que procura minimizar la destrucción indiscriminada de tejido dentario sano, eliminar las retenciones por socavado, obtener logros estético -cosméticos adecuados a la anatomo-morfología del diente, permitir la aplicación de procedimientos preventivos e inte-

grarse a la estructura adamantina y dentaria como una entidad constitutiva.

La planificación operatoria para el tallado de preparaciones cavitarias generadas por caries, abrasiones o fracturas dentarias a restaurar estéticamente con resinas compuestas, requieren del operador una serie de maniobras secuenciadas que tienen, por finalidad lograr la eliminación de la enfermedad y posicionar los márgenes cavitarios en tejido sano [en casos clínicos por caries], proteger al complejo dentino-pulpar, obtener una superficie biselada a nivel del cavoperiférico que permita mediante el acondicionamiento adamantino la retención micro-mecánica del material de obturación, logrando una adecuada transferencia lumínica, disminuyendo la filtración marginal y reintegrando el elemento dentario tratado al sistema estomatognático como una unidad funcional.

Indiscutiblemente, estos procedimientos se encuentran muy distantes evolutivamente de las cavidades talladas con retención por socavado interno, en materiales como los cementos de silicatos o las resinas acrílicas de polimerización química, o de las obturaciones logradas en dientes anteriores con incrustaciones metálicas combinadas [frentes estéticos] con resinas acrílicas directas en donde era necesario cortar un lóbulo de desarrollo o efectuar colas de milano dobles y hasta triples con la finalidad de lograr retención física efectiva. Retención que fue reemplazada o combinada con pins y tornillos de inserción dentinaria, con graves efectos iatrogénicos cau-

sados por su instalación y acción. Estos fenómenos negativos llevaron a la creación de nuevas pautas o normas que aplicadas siguiendo modernas investigaciones llevan a un cambio notable que se puede definir como una de las conquistas mejor logradas y aplicadas en la actual Operatoria Dental Estética.

De acuerdo con estos requerimientos se propone la siguiente planificación operatoria para las preparaciones cavitarias a restaurar con resinas compuestas:

1. Selección del matiz, registro de los contactos de oclusión y aislamiento del campo operatorio.

2. Eliminación del tejido cariado.

3. Lavado, fluorización intracavitaria y protección dentino-pulpar.

4. Biselado adamantino y retención micromecánica-química.

5. Obturación, control de oclusión y pulido.

Efectuado el examen clínico-radiográfico y comprobado el estado de salud pulpar, el operador puede llegar a un diagnóstico y planificar el tratamiento adecuado.

Antes de la iniciación del mismo, es imperativo que exista un correcto estado de salud periodontal.

Mientras se logra el nivel anestésico óptimo, el operador debe abocarse a la selección del color o de los elementos dentarios a restaurar.

### 5.1.1. SELECCIÓN DEL MATIZ

La elección del color se debe efectuar inmediatamente después de la inyección del agente anestésico y antes del aislamiento absoluto del campo operatorio, ya que cuando el diente comienza su deshidratación, tiende a disminuir el matiz y a provocar cambios con el tono del color a elegir por el profesional.

En el capítulo IV se explican diferentes formas para la mejor selección del matiz.

### 5.1.2. REGISTROS DE LOS CONTACTOS DE OCLUSIÓN

El registro de la oclusión habitual del paciente se debe valorar mediante la interposición de folios o papel de articular de distintos espesores y colores con la finalidad de respetar el equilibrio del sistema y lograr el mantenimiento de la homeostasis oclusal, para lo cual se recomienda la siguiente técnica: secado de la superficie con aire a presión, demarcación de los contactos en posición retrusiva con folio de papel de articular rojo; registro de los contactos en posición de máxima intercuspidad con color azul y por último, utilizando papel de color verde, la demarcación de los topes oclusales en lateralidad. Evitando el operador, durante las maniobras de la preparación cavitaria o el bisel, entrar en contacto con las zonas demarcadas. Si esto no fuera posible,

las áreas de contacto deben incluirse dentro de la preparación con la finalidad de que las zonas de contacto interdentario recaigan sobre material o sobre esmalte, pero nunca en la interfase resina compuesta-tejido adamantino.

### 5.1.3. AISLAMIENTO DEL CAMPO OPERATORIO

En preparaciones cavitarias de Clase III-IV-V o fracturas, es conveniente realizar el aislamiento absoluto del campo operatorio con dique de goma de colores contrastantes e intensos de canino a canino, mediante la técnica convencional que utiliza el arco de Young, o arcos plásticos circunferenciales o el Quickdam -Vivadent-, de posicionamiento intra-extrabucal que permite un aislamiento rápido y sencillo. Fig. 5-1A y 5-1B




Figura 5-1A

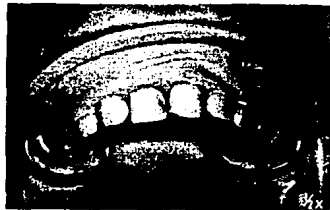


Figura 5-1B

5-1A Comparación del Quickdam y el dique de hule convencional.

5-1B El Quickdam de posicionamiento intrabucal, clínicamente.

La estabilización del dique se puede lograr mediante - clamps, hilos de retracción, cuñas de madera o de plástico, o la colocación de algunas gotas de cianocrilato (cola-loca) en el espacio interdentario y a nivel de la imbricación del dique de hule dentro del crevice gingival, que evita la humedad que puede fluir hacia la preparación cuando los orificios no coincidieron correctamente, o no tienen el tamaño adecuado y posteriormente en medio húmedo se despega fácilmente.

#### 5.1.4. ELIMINACIÓN DEL TEJIDO CARIADO

Cuando el motivo de la preparación cavitaria para resinas compuestas es la invasión de los tejidos por caries, éste es el primer tiempo operatorio que debe efectuarse. Para la demarcación del colágeno afectado irreversiblemente es la dentina cariada externa se pueden utilizar distintos tipos de agentes colorimétricos, como son el rojo ácido [Caries Detector, -Kuraray Co.-], el rojo de metilo, o la fucsina básica en propilenglicol [Caries Control, -Vivadent-], que aplicados durante diez segundos y seguido de un lavado profuso con agua presurizada, permiten determinar zonas precisas donde el tracer colorimétrico indica la dentina afectada por microorganismos viables.

Las áreas marcadas se pueden eliminar de acuerdo con la profundidad cavitaria, con instrumental rotatorio [fresas esféricas lisas de igual o mayor tamaño que la zona afectada],

girando a baja o ultra-baja velocidad; con excavaciones manuales del tipo Darby Perry o Gillet; con el Sistema Caridex TM o con el laser de CO<sub>2</sub> -Lasersat, Satelec-.

Retirado el tejido enfermo se realiza una segunda o tercera aplicación colorimétrica, para tener la certeza que todo el colágeno afectado ha sido eliminado, teniendo en cuenta que el poder de penetración de estos marcadores colorimétricos es de +/- 40 micrometros.

Durante las maniobras de eliminación del tejido cariado se debe de tener especial cuidado en no quitar esmalte sin soporte dentinario. El esmalte socavado puede posteriormente sostenerse mediante dentina artificial.

Si el motivo de la preparación a realizar fuera una fractura que interesa dentina, se debe pasar directamente a la fluorización y a la protección del complejo dentino-pulpar.

Si la preparación soluciona una lesión por caries, fractura o abrasión, donde solamente está involucrado el tejido adamantino, el primer tiempo operatorio es el biselado o decorticado del esmalte, pasando por alto la protección dentino-pulpar. En cambio, cuando las lesiones nombradas afectan a la dentina, se debe pasar directamente a la fluorización intracavitaria y a la protección pulpar.

#### 5.1.5. LAVADO DE LA PREPARACIÓN CAVITARIA

El lavado intracavitario se puede efectuar con agua a -

presión, agua oxigenada al 0.3%, o suero fisiológico, lo que permite eliminar la capa superficial de residuos no adheridos a dentina del smear layer, conservando su zona profunda unida al tejido dentinario.

Si se requiere adhesión a dentina, la capa residual profunda puede ser parcialmente eliminada por la aplicación de ácido poliacrílico en una concentración del 12%, metodología que se utiliza para la unión físico-química a dentina de los cementos de ionómeros vítreos o de los cerments. Cuando debe ser totalmente suprimida se pueden aplicar ácidos como el fosfórico, el cítrico o el EDTA, permiten luego de su acción, la adhesión a dentina [débil o mínima, y de dudosos resultados clínicos], de resinas con grupos fosfonatos, isocianatos, oxalatos, etc.

#### 5.1.6. FLUORIZACIÓN INTRACAVITARIA

Si el operador decide no eliminar parcial o totalmente el smear layers, la aplicación de fluoruro intracavitario es el paso siguiente, con la finalidad de lograr la remineralización de la dentina remanente, la obliteración de las hendiduras de la capa residual a nivel de los túbulos dentinarios y obtener acción bactericida y bacteriostática.

Los fluoruros como los APF, los monofluorofosfatos de sodio y los fluoruros aminados, pueden ser aplicados durante diez segundos si la cavidad es profunda; o durante veinte se-



gundos en preparaciones de mediana profundidad, para lograr las respuestas anteriormente indicadas.

#### 5.1.7. PROTECCIÓN DENTINO-PULPAR

Para la protección del complejo dentino-pulpar, se pueden utilizar distintas técnicas y materiales que se explicaron en el Capítulo III.

#### 5.1.8. BISELADO ADAMANTINO

Para permitir la unión micromecánica superficial del material de restauración al tejido adamantino, evitando las retenciones por socavado, o la utilización de pins de anclaje interno y con la finalidad de disminuir la filtración marginal, aumentar la adaptación a las paredes cavitarias y lograr una transferencia lumínica efectiva, previniendo al mismo tiempo los solapamientos o el montaje de la resina sobre el tejido, se debe efectuar el paso clínico denominado bisel o biselado adamantino.

Todo bisel consiste en la realización de un plano oblicuo respecto de una superficie. Este transporta los límites cavitarios a zonas que se encuentran por fuera de los márgenes de la enfermedad, reduciendo de esta forma la eliminación superficial de tejido sano.

El bisel puede estar conformado por una superficie obli-

cua de forma plana, cóncava, convexa o sus combinaciones; y de ellas, las cóncavas y las convexas son las que por sus características lineales aumentan el área de retención micromecánica, aventajando por ello a los biseles planos.

Es, sin embargo, el bisel cóncavo el que proporciona una terminación superficial ideal y una mayor adaptación en el cavo periférico de los sistemas resinosos compuestos.

Clínicamente es necesario antes de la realización de un bisel tener en cuenta:

a] La anátomo-morfología del elemento dentario: un bisel cóncavo se va a adaptar mejor y con una mínima pérdida de tejido a las particularidades anatómicas de las caras linguales y un bisel convexo o plano a las superficies vestibulares.

b] El acceso instrumental a la preparación cavitaria, ya que no siempre es posible llegar con piedras diamantadas de forma biconvexas o bicóncavas, al tercio gingival de las caras proximales para lograr un bisel cóncavo o convexo, debiendo realizar biseles planos con instrumental de mano adecuado como son los formadores de ángulos o similares.

c] El grado de destrucción de los tejidos afectados por la enfermedad o la fractura: cuando la caries invade el ángulo incisal y efectúa su extensión vestibulo-lingual, la eliminación del tejido enfermo deja una lámina vestibular de esmalte sin soporte dentinario, donde si se efectuara un bisel cóncavo, todo ese tejido que merece ser conservado por razones de índole estético, desaparecería.

Para la realización de biseles planos, se pueden utilizar piedras diamantadas troncocónicas o puntiformes norma ISO - 160-014 o 161-012; para el bisel convexo piedras bicóncavas o en forma de pagoda norma ISO 465-018; y para el bisel cóncavo piedras de diamante biconvexas o de forma flama, norma ISO 254-016 o 274-014. En los casos clínicos donde es necesario efectuar una prolongación del bisel con terminación gingival en forma de chafán se pueden usar piedras diamantadas extralargas de extremo esférico como las normas ISO 141-010 y 142-010. Figuras 5-2A y 5-2B.

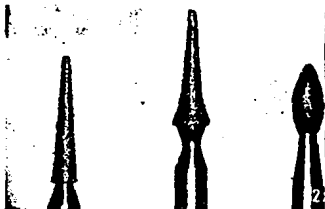


Figura 5-2A

5-2A Fresas ISO 160, 465 y 254 de izquierda a derecha.



Figura 5-2B

5-2B Fresas ISO 141 y 142 de izquierda a derecha.

La extensión sobre la superficie adamantina de un bisel plano, cóncavo o convexo, varía de acuerdo a la necesidad de retención micromecánica del material y de la precisión estética a efectuar en cada caso clínico.

Así, en cavidades de Clase III o V y en abrasiones gingi-

vales donde el tamaño cavitario y su comportamiento como cavidades pasivas, no expuestas al ciclaje mecánico directo, no hace imprescindible un gran aumento en la retención físico-mecánica superficial, un bisel con una angulación de 30 ó 35 grados, es suficiente para lograr fijación del material.

En cambio, en cavidades de Clase IV o en fracturas angulares se debe prolongar el pico de flauta del bisel con la finalidad de aumentar la unión superficial del material de restauración, por lo que la angulación ideal será de 18 a 20 grados. Vale la pena decir entonces que: a medida que aumenta el tamaño de la preparación cavitaria efectuada como tratamiento de caries o de fracturas, el bisel debe ser más amplio, o cuando las exigencias estéticas o cosméticas así lo requieran.

Las angulaciones anteriormente mencionadas, se miden en la proyección del material de restauración sobre el tejido adamantino, por eso se indican ángulos agudos, ya que los ángulos obtusos que se forman entre el bisel y la pared de la preparación cavitaria son muy difíciles de calcular clínicamente.

La secuencia estructurada para la realización de los tiempos operatorios fija el biselado adamantino posterior a la aplicación de la fluorización intracavitaria y de la protección del complejo dentino-pulpar, logrando así que la zona preparada para el acondicionamiento adamantino no esté contaminado con fluoruros que alterarían la retención micromecáni-

ca.

El comportamiento clínico y microscópico permite asegurar que en todas las paredes de contorno del elemento dentario - [mesial, distal, vestibular y lingual] es necesario -por microestructura- la realización de biseles, para que la contracción de polimerización de los sistemas resinosos compuestos no microfractureh o desprendan varillas adamantinas del borde cavo-periférico y se produzca desadaptación a las paredes cavitarias, filtración marginal, pigmentaciones interfásicas y caries secundarias.

La resistencia del tejido adamantino a la contracción de polimerización de un sistema resinoso compuesto es de 15 a 18 MPa, siendo estos valores aplicados únicamente a la superficie oclusal y a las vertientes cuspídeas internas y externas, ya que a medida que el esmalte se adelgaza para conformar el pico de flauta gingival, su fuerza de arrastre oscila solamente entre 1 a 3 MPa, por lo que la contracción de polimerización de una resina compuesta de micro o macrorelleno, aún dirigida [de 7 a 8 MPa], puede fracturar o desprender esmalte, dejando una zona minusválida y alterada con mínimo poder de resistencia biológica.

#### 5.1.9. RETENCIÓN MICROMECAÁNICA-QUÍMICA

En el año de 1955, Bounocuore, M. comunica que las soluciones de ácido fosfórico al 85 por ciento aplicadas al es-

malte aumentaban considerablemente la retención de las resinas acrílicas al tejido; así mismo comenta que: independientemente del mecanismo de que se trate, sabemos que podemos - aumentar la adhesión mediante el tratamiento con ácidos, se cree que tales procedimientos son clínicamente inofensivos.

Es a partir de esta publicación cuando se abre una nueva luz de esperanza para la solución de los fracasos clínicos - que presentaban las resinas acrílicas simples. Sin embargo, este trabajo que cambió el rumbo de la Operatoria Dental pasó prácticamente desapercibido durante muchos años.

Los soluciones de ácido fosfórico, cítrico, fórmico, y - láctico aplicados a la superficie del esmalte desmineralizan y disuelven la matriz inorgánica de los prismas o varillas adamantinas, creando poros, surcos y grietas micrométricas que transforman al tejido en un sólido cristalino microporoso.

Los ácidos aplicados, cambian la superficie del esmalte que presenta distintos grados de impurezas y es de baja energía superficial en un área limpia y de alta energía superficial, que permiten al tejido recibir un agente de enlace, de unión o adhesivo al mismo.

Los microporos o microsuros generados pueden ser así mojados y penetrados por una resina de enlace [de diacrilato o de dimetacrilatos de uretano] que quedará retenida físico-mecánicamente en el interior de los mismos. Este mecanismo es conocido con el nombre de retención o traba micromecánica. ...

#### 5.1.9.1. GRABADO O ACONDICIONAMIENTO ADAMANTINO

El grabado o acondicionamiento adamantino tiene por finalidad crear una superficie limpia y de alta energía superficial, con microporosidades que se pueden obtener por distintos tipos de agentes químicos como son: quelantes, enzimas, crecimiento microcristalino y, principalmente, con ácidos.

Por el momento, los mejores resultados se obtuvieron mediante el tratamiento con ácidos y dentro de los más utilizados es la solución de ácido ortofosfórico en concentraciones que varían del 30 al 50 por ciento el que permite lograr mejores patrones de desmineralización.

Cuando el tejido adamantino es tratado con ácido fosfórico, se produce además de la desmineralización, una pérdida de sustancia superficial, irreversiblemente e irreparable, ya que este tejido con características especiales dentro de la economía, -es acelular, avascular y aneuronal-, no presenta restitución ad integrum; dándose en él fenómenos de remineralización [muy discutidos] que ocurren a nivel submicroscópico y que se miden en nanómetros, y no fenómenos de reconstitución que deben producirse a nivel microscópico, medibles en micrómetros.

La pérdida de sustancia irreversible que ocurre normalmente depende de la concentración del ácido utilizado y del tiempo de grabado, pero el operador debe conocer que el detrimento de sustancia ocasionado varía de 5 a 30 micrometros \*restitución e integración

en superficie y que este esmalte perdido es irrecuperable.

Esto indica que específicamente se deben grabar únicamente las áreas o zonas que van a ser cubiertas posteriormente con las resinas de enlace o compuestas y que nunca se debe de tocar con el ácido la cara adyacente del diente vecino, ya que esta iatrogenia efectuada es irreparable. La protección del diente contiguo es imprescindible cuando se efectúan las técnicas de acondicionamiento adamantino, pudiéndose efectuar con bandas autoadhesivas de acetato de celulosa o agentes ácidos resistentes [Dentín Protector-Vivadent].

El acondicionamiento adamantino correctamente aplicado proporciona mayor adaptación de los sistemas resinosos compuestos a las paredes cavitarias, disminuye la filtración marginal, la pigmentación periférica, y otorga retención micro-mecánica a través de los agentes de unión, eliminando la retención por socavado de las preparaciones cavitarias.

Tiempo de grabado. La desmineralización producida por el ácido, genera un ataque a las estructuras inorgánicas del esmalte que se denomina tipos o patrones de grabado.

Cuando el ácido disuelve el cuerpo o cabeza de varilla adamantina se obtiene el denominado patrón de grabado tipo I, cuando el ácido actúa sobre la zona interprismática o sobre las colas o cuellos de los bastones da como resultado un patrón de grabado de tipo II. Figuras 5-3, 5-4, 5-5 y 5-6.

En un mismo diente y en una misma zona pueden estar presentes ambos tipos de grabado, ya sea separadamente o en



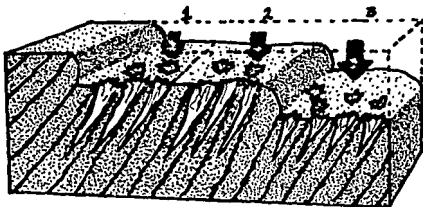



Figura 5-3. Gráfica que muestra la pérdida de la sustancia superficial y los patrones de grabado de tipo I, II y III, que produce la aplicación de ácido fosfórico al 37 por 100 sobre el tejido adamantino. Obsérvese cómo a nivel del grabado de tipo III, los microporos son de menor amplitud y profundidad.

conjunción, siendo este fenómeno totalmente arbitrario y no dependiendo de la forma en que el operador aplique el agente acondicionador, sino que se debe a características de mineralización estructural del tejido.

Estos patrones ideales de grabado se pueden obtener fácilmente en la clínica mediante la aplicación de una solución de ácido fosfórico al 37 por ciento, durante lapsos que varían entre quince y veinticinco segundos. Ambos patrones de desmineralización [tipo I y II] presentan microporos capilares que miden entre 5 y 25 micrometros de profundidad, con u-



5-4



5-5



5-6

Figura 5-4. Microfotografía con microscopio Electrónico de Barrido donde se observa un grabado adamantino de tipo I, con desmineralización de la cabeza o cuerpo de la varilla adamantina. Con gel de ácido fosfórico al 37% durante 15 segundos.

Figura 5-5. Grabado de tipo II, con desmineralización del cuello, cola o zona interprismática, obtenido por gel de ácido fosfórico al 37% durante 15 segundos.

Figura 5-6. Grabado tipo III, generado por el gel de ácido - fosfórico al 37% durante cuarenta segundos. Se observa una - profundidad mínima en los microporos y un aplanamiento de la superficie que no otorga suficiente retención micromecánica como para soportar el ciclaje mecánico.

na amplitud que varía entre 2 a 4 micrometros.

Cuando el tiempo de grabado supera los veinticinco segundos, se genera un patrón de grabado adamantino denominado de tipo III, donde la profundidad de los microporos disminuye de 2 a 8 micrometros porque el ácido en su accionar continúa - eliminando tejido en su superficie. Este tipo de grabado no tiene la capacidad suficiente para retener en forma efectiva la resina de enlace, por lo que el aumento del tiempo de acondicionamiento es uno de los fenómenos más negativos que inciden a nivel clínico como causa de fracasos, con desprendimientos y desplazamientos de la obturación.

Lapsos superiores a los 60 segundos provocan sobre el esmalte grandes pérdidas de sustancia en superficie y ampliación de fallas, como son las lamelas y penachos adamantinos, generando grietas y craks que comunican la periferia del tejido con la dentina. Este agrietamiento del esmalte es particularmente significativo a nivel del tercio gingival, donde un esmalte de por sí minusválido puede llegar a microfracturarse por la contracción de polimerización de los sistemas resinosos compuestos.

Cuando el ácido por capilaridad penetra en el interior de una lamela o de un craks de esmalte es muy difícil de eliminar con el lavado de agua presurizada, pudiendo llegar -si es una solución acuosa-, al tejido dentinario y causar acción iatrogénica pulpar.

Las primitivas técnicas de grabado con ácido aconsejaban

aplicar el mismo durante tres a cuatro minutos y se aseveraba que cuando el elemento dentinario se contaminaba por sangre o saliva se debía regrabar por un lapso similar. El alto porcentaje de fracasos que se obtuvieron con estas técnicas, fue debido al exceso en el tiempo de grabado empleado, donde el ácido por capilaridad llegaba a zonas profundas del complejo dentino-pulpar, produciendo lesiones patológicas irreversibles.

Como el tiempo de grabado es sumatorio, si un diente se contamina con el medio bucal, no debe ser tocado nuevamente por un ácido, aconsejándose el lavado con agua oxigenada al 0.3 por 100, impelida a presión con una jeringa.

La tendencia actual es utilizar un gel tixotrópico de ácido fosfórico al 37 por 100 con colores contrastantes [azul, rojo, verde, amarillo], que por su alta tensión superficial no presenta fenómenos de capilaridad, impidiendo la penetración a zonas no deseadas y pudiendo el operador delimitar y posicionar el ácido acondicionador solamente en las áreas que así lo requieran.

Formas Atípicas de Grabado. Los patrones de grabado recientemente observados no presentan igual comportamiento en el esmalte aprismático o abastonal y en el esmalte fluorótico o fluorado. Estas formas de acondicionamiento atípicas, hacen que los patrones de tipo I y II no se cumplan normalmente - porque existen interferencias a la acción de los ácidos grabadores.

Esmalte aprismático o abastónal. Zonas de esmalte aprismático existen normalmente en el diente permanente y en el primario, presentando un espesor promedio de 30 micrometros. En los elementos dentarios permanentes, la zona abastónal se encuentra cubriendo las vertientes cuspídeas internas que dan origen a las fosas, surcos, puntos y fisuras oclusales, como así también la superficie adamantina del tercio gingival y la porción cervical del tercio medio.

Esta capa aprismática no es aceptable clínicamente como mecanismo de enlace micromecánico, porque no hay en ella estructura geométrica micrométrica que de lugar a la retención de una resina de unión. Sin embargo, existen cristales de hidroxil y fluorhidroxilapatita, pero como los fenómenos de unión micromecánica se producen a nivel micrométrico, los microporos conseguidos por el ácido a nivel submicroscópico [nanómetros] en los cristales de apatita, no tendrán una gran significación en los mecanismos de fijación físico-mecánica.

Si se efectúa un grabado de quince segundos sobre un esmalte aprismático, la profundidad de los microporos oscila entre 5 a 8 micrometros, no siendo estos valores suficientes o significativos para lograr efectividad en la traba micromecánica, por lo que la tendencia es efectuar su supresión por medios físico-mecánicos [piedras diamantadas extrafinas, instrumentos sónicos, ultrasónicos o Láser de anhídrido carbónico] y no por el aumento del tiempo de grabado, ya que este procedimiento arbitrario puede dar lugar a la formación de -

craks y de patrones de acondicionamiento de tipo III con mínimo poder de retención.

Esmalte Fluorótico y Fluorado. La solubilidad de la hidroxiapatita disminuye con la aplicación o ingesta de fluoruros, haciendo que la acción de los ácidos acondicionadores se torne menos efectiva.

Si se utiliza ácido fosfórico al 37% sobre un esmalte normal y se compara su acción respecto a un esmalte fluorótico o fluorado, durante igual período de tiempo, estos últimos se desmineralizarán menos, los microporos tendrán menor profundidad que en el esmalte aprismático, variando los mismos entre 2 a 5 micrometros y la muestra obtenida será menos retentiva.

En estos casos clínicos es necesario aumentar diez segundos el tiempo de grabado habitual, llevándolo a veinticinco segundos para conseguir la profundidad de microporos adecuada.

Tiempo de Lavado. La disolución y desmineralización por ácidos del esmalte da lugar a la formación de precipitados solubles e insolubles que deben ser eliminados mediante el procedimiento de lavado.

Este paso se considera actualmente de igual o mayor importancia que el tiempo de grabado ya que si no se utilizan las técnicas de lavado en forma adecuada y acordes con las características del ácido utilizado, los precipitados de fosfatos de calcio en forma de sistemas cristalinos o amorfos,

solubles o insolubles, producirán el taponamiento y contaminación de los microsuros, creados por el ácido impidiendo la unión micromecánica.

Un lavado incorrecto [menor tiempo] hace que el ácido - pueda continuar actuando en determinadas zonas cavitarias generando patrones de acondicionamiento de tipo III, que dificultarán los fenómenos de retención.

Cuando se aplican soluciones de ácido fosfórico al 37%, un tiempo de lavado con agua presurizada de 30 segundos es suficiente para eliminar totalmente el ácido y bloquear su acción. El agregado de compuestos celulósicos de hidrometilo a los geles tixotrópicos coloreados de ácido fosfórico hace que el tiempo de lavado se aumente a 45 segundos por la gran viscosidad de estas jaleas que se retienen fuertemente al esmalte.

Tiempo de Secado. El esmalte grabado y lavado debe ser - secado con aire frío, limpio y seco, proporcionado por la jeringa del equipo [con aire doblemente filtrado], durante un lapso de treinta segundos. El alcohol, la acetona, el tetracloruro de carbono y otros productos usados habitualmente para el secado adamantino no deben ser utilizados, ya que dejan una película superficial de residuos o modifican negativamente la superficie de alta energía periférica lograda, deteniendo los fenómenos de humectación necesarios para el enlace de los sistemas resinosos. [17]

### 5.1.9.2. MECANISMOS DE UNIÓN MICROMECAÍNICA

Lo referente a este tema se desarrolló en el capítulo - III. (18,19,20,21,22)

Además en estudios realizados sugieren el uso de la readhesión (colocación de un agente adhesivo sobre la resina compuesta curada) que está indicado como una manera de prevenir - la microfiltración.

El grabado del esmalte produce una superficie retentiva - para el agente de unión y el material restaurador. También aumenta la resistencia a la microfiltración al reducir el espacio entre la interfase esmalte-resina. Sin embargo, la microfiltración puede aun ocurrir debido a la contracción de polimerización y a los cambios de temperatura.

Para reducir la microfiltración se han aplicado sellantes y agentes de unión después que la resina compuesta se ha curado y pólido. Debido a que los agentes de unión tienen gran poder de penetración, pueden llenar las grietas, entre las resinas compuestas y la estructura dentaria, que se producen durante la contracción por polimerización. (23)

### 5.1.10. OBTURACIÓN

La maniobra clínica de la obturación consiste en insertar en la preparación un material de restauración que reúna los - requisitos fundamentales -físico-mecánicos y estéticos- para



reemplazar como sucedáneo de dentina y esmalte a los tejidos perdidos, integrando al elemento dentario al ciclaje mecánico y térmico de la cavidad bucal como una unidad estructural.

Los sucedáneos dentinarios (resinas compuestas, cementos de ionómeros vítreos o cerments) deben presentar un módulo de resiliencia y una resistencia comprensiva similar a este tejido, ofrecer un color semejante al matiz y tono dentinario, inhibir la transmisión del tinte del aislamiento dentino-pulpar y lograr una unión resistente con la resina reconstructiva de esmalte.

El material elegido como dentina artificial debe cubrir totalmente el protector dentino-pulpar y dar sostén a las áreas de esmalte socavadas por la eliminación del tejido cariado.

El paso operatorio siguiente consiste en la aplicación de una matriz de acetato de celulosa o Mylar, un ángulo o corona preformada de los mismos materiales, o una matriz individual realizada con polipropileno de 0.6 milímetros (Adapta, -Bego-), con una finalidad de restablecer la anatomía parcial o total del elemento dentinario y su relación interdientaria. Figura 5-7.

El posicionamiento de la relación de contacto (por contorneado de la matriz) se consigue con la colocación de una cuña interproximal de diacrilato de alta conducción lumínica - (Hawe Neos Dental), que permite una adecuada adaptación gingival de la matriz e impide el desborde del material. Sepa-



A




B

Figura 5-7A Folio de polipropileno de 0.6 mm Adapta-Bego.

Figura 5-7B Corona preformada de acetato de celulosa.



C



D

Figura 5-7C Matrices plásticas transparentes de alta conducción lumínica -Vivadent-, adaptadas o contorneadas bajo ligera presión.

Figura 5-7D Contact-Premolar-Band -Vivadent- posicionada en un portamatrix de Müller.

rando ligeramente los elementos dentinarios se compensa el espesor de la matriz y del material que debe ser eliminado por la presencia de la capa inhibida durante el pulido. El alto poder de luminiscencia de la cuña posibilita además, dirigir la contracción de polimerización de la resina compuesta en una zona crítica y minusválida como es la pared o el bisel gingival.

El operador debe elegir ahora un sistema resinoso compuesto, que como sucedáneo de esmalte, presente gran transferencia lumínica, resistencia físico-mecánica al desgaste, a la fractura y facilidad de pulido superficial. En este aspecto, las resinas compuestas de micropartículas heterogéneas (Helio Progress-Vivadent-, Silux Plus-3M Co.-, Durafill-Kulzer-, Visiodispers-ESPE, Certain-Johnson & Johnson, etc.), son ideales para reconstruir el tejido adamantino perdido porque su carga inorgánica de sílice pirogénico o coloidal tiene una longitud de onda semejante a la de la luz visible, por lo que los contrastes en matices y tonos de color son posibles de obtener.

El espesor de capa de los sistemas resinosos actuales no debe de exceder de 1.5 milímetros, para obtener una profundidad de polimerización completa y una resistencia físico-mecánica adecuada, procedimiento logrado con la Técnica Incremental o en Capas. Figura 5-8,5-9,5-10 (17,24,25)

Insertada por inyección o en pequeñas porciones, la resina compuesta en el interior de la preparación cavitaria, su

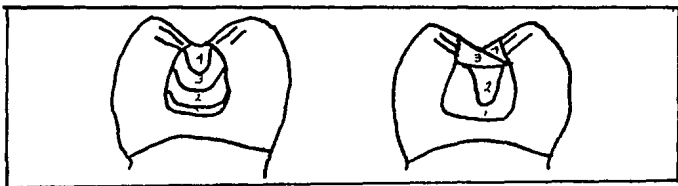


Fig. 5-8. Obturación por capas de cavidad pequeña y mayor.



Fig. 5-9. Obturación por capas de cavidad pequeña y mayor.

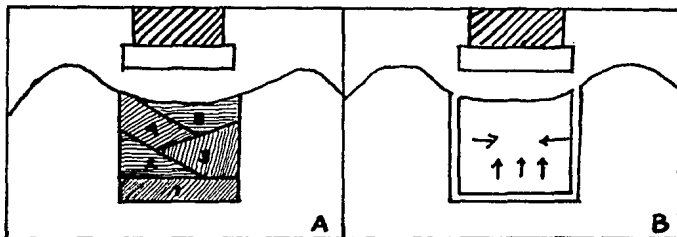


Fig. 5-10A Colocación incremental para cavidades posteriores.

Fig. 5-10B Contracción de polimerización cuando se aplica en masa la resina compuesta en posteriores.

posicionamiento y adaptación se logra con instrumentos plásticos, de teflón, o metálicos de formas diversas, espátulas de Hollenback, instrumento P1 de Vivadent o pinceles gruesos y aplanados.

La resina incluida intracavitariamente no debe de ser tocada, ni mojada con alcohol o agentes de enlace, porque estas sustancias debilitan la matriz del compuesto o reducen la dureza superficial, respectivamente.

La fotopolimerización se debe de efectuar colocando la fuente de luz a una distancia no mayor de 1 milímetro de la superficie del material y en un ángulo de 90 grados, durante cuarenta segundos, por cada cara del diente involucrada en la preparación. Si se aumenta la distancia, la polimerización en profundidad y la dureza superficial se verían seriamente comprometidas, disminuyendo las propiedades físicas del composite, ya que la disipación lumínica es igual al cuadrado de la distancia. (26)

El rayo emisor debe de permanecer inmóvil durante toda la polimerización, debido a que los tiempos de endurecimiento no son sumatorios.

La fotopolimerización a través del esmalte y de pequeños espesores de dentina es posible por el poder de penetración del rayo halógeno, pero no obstante, la efectividad de endurecimiento se ve disminuida, en un 30% comparada con la polimerización directa, por lo que cuando el operador se ve en la necesidad de polimerizar atravesando los tejidos dentarios,

hay que duplicar el tiempo de curado.

Los tonos más oscuros, los opacos y los tintes deben polimerizarse durante más tiempo -sesenta segundos- y reducir el espesor de capa a menos de 1 milímetro, para que el endurecimiento sea efectivo.

Las resinas compuestas con carga inorgánica de macropartículas necesitan menor tiempo de polimerización que las de micropartículas, este fenómeno se debe a que los rellenos de vidrio, cuarzo, hidroxilapatita, transmiten muy bien la luz a través del material.

#### 5.1.10.1. CONTROL DE OCLUSIÓN Y PULIDO

Los controles de oclusión posteriores a la obturación deben ser efectuados con gran precisión con la finalidad de no alterar la oclusión habitual del paciente. Si la homeostasis oclusal no es correcta se producirán, durante los movimientos mandibulares céntricos y excéntricos, craks y fracturas por fatiga, en la resina de obturación.

Para esta evaluación se utilizan folios de articular de 8 micrometros de espesor (Oclusions Prof-Folie, -G.H.M.-), con el objeto de lograr contactos grupales ligeros en las zonas incisivo-linguales de la restauración.

Los retoques de oclusión se deben efectuar con piedras -diamantadas de grano extrafino de formas y tamaños adecuados a la superficie de la restauración.

El pulido o acabado final tiene por objeto conseguir una superficie lisa y uniforme, que respete la anátomo-morfología del elemento dentinario y que elimine la capa despolimerizada o inhibida que todo composite presenta en contacto con el oxígeno del aire. Hasta hace muy poco tiempo se argumentaba que el mejor pulido para las resinas compuestas era no pulir, pero actualmente se considera que el operador debe pulir y volver a pulir tantas veces como sea necesario para lograr la mejor apariencia estética, mínima acumulación de placa bacteriana, tolerancia óptima por los tejidos gingivales y una reflexión lumínica semejante al esmalte.

El valor estético de una restauración con composite depende, en gran medida del acabado y pulido de sus superficie. Esto a llegado a construir un problema debido a la diferencia de dureza del componente orgánico e inorgánico que no se desgastan uniformemente.

Si bien, la superficie que se logra cuando una resina compuesta polimeriza en contacto con una matriz apropiada óptima en cuanto a su apariencia clínica, ésta deberá ser eliminada dado su alto contenido de matriz orgánica en relación a la fase inorgánica, que se traducirá en un desgaste prematuro de la capa más superficial dejando de ella rugosidades y porosidades propias del desprendimiento de la carga inorgánica.

La remoción de la resina compuesta más externa a tra-

vés de procedimientos determinados proporcionará una superficie más estable

#### 5.1.10.2.1. PULIDO DE RESINAS COMPUESTAS DE MACROPARTÍCULAS

Como primer paso en el procedimiento de pulido de este tipo de composite se realizará la eliminación de los excesos más groseros. Lo ideal es la utilización de piedras de diamante de grano fino, confinando su uso, de modo tal de no dañar la interfase resina-esmalte ni la estructura dentaria, para pasar el contorneamiento que se efectuará con piedras de diamante extrafinas evitándose la utilización de -fresas de carburo de tungsteno que provocan fisuras o desprendimientos en la superficie del composite. Por último para el acabado final se puede recurrir al uso de discos flexibles a base de poliuretanos cubiertos con partículas de óxido de aluminio de diferente granulometría (Sof-lex Pop-On, Sof-lex XT, Lo-flex Pop-On-3M Co.-; Moore Microfill Finishing Disks -Moore-; Rainbow Finishing Disks -Shofu- y PR Snap -Pierre Roland-).

Así mismo, pueden utilizarse, para zonas inaccesibles a los discos, tiras de pulir (Sof-lex strips -3M Co.-).

Es aconsejable el uso del instrumental abrasivo por medio de toques intermitentes para evitar el calor friccional y la formación de superficies planas.



#### 5.1.10.2.2. PULIDO DE RESINAS COMPUESTAS DE MICROPARTÍCULAS

Si bien algunos autores como Albers, H., Dennison, J. y Craig, R. desaconsejan el uso de fresas de carburo de tungsteno para el acabado de este tipo de composites, otros como Lutz, F., Jordán, R., Mondelli, J. y Christensen, G., recomiendan eliminar los excesos más toscos con fresas de 12 o 40 filos. Al mismo tiempo se pueden utilizar instrumentos cortantes metálicos (bisturíes o trinchetas) de impulsión manual para completar el procedimiento. Efectuados los desgastes más importantes se usan discos flexibles con carga de óxido de aluminio de granulometría decreciente, que pueden ser untados con pastas de pulir. A las zonas de difícil acceso se puede llegar con tiras de pulir, o discos cortados convenientemente. El pulido final se logra con puntas, discos, lentejas de goma-siliconada con alúmina incorporada que posibilitan una textura superficial adecuada.

#### 5.1.10.2.3. PULIDO DE LAS RESINAS COMPUESTAS HÍBRIDAS

El método de pulido de las resinas compuestas coincide con el de las de micropartículas.

No obstante se obtienen óptimos resultados realizando siem-


pre el último paso del acabado con una pasta de partícula muy fina (Luster-paste-Kerr-Prisma Gloss-L.D. Caulk-Co.- o Polier-Past -Vivadent-) mediante el uso de discos flexibles o tazas de goma siliconada. Fig. 5-11 (16,17,25,27,28)

## 5.2. RESTAURACIONES DE FRACTURAS DE ÁNGULOS INCISALES Y COLLAGE

Los traumatismos que dan origen a las fracturas dentarias en elementos anteriores responden a un agente causal común - que es un golpe violento del exterior como resultados de deportes, accidentes automovilísticos u hogareños, de juegos bruscos, o de otras situaciones. Este tipo de lesiones, caracterizadas por la pérdida de sustancia dentaria, producen una conmoción física y psicológica en el paciente y en el ambiente familiar del accidentado, que eran de muy difícil solución clínica, hasta el advenimiento de las modernas técnicas adhesivas-estéticas.

Las fracturas angulares pueden clasificarse según: a) los tejidos involucrados por el trauma en: adamantinas, amelodentinarias, dentinarias superficiales y dentinarias profundas con o sin exposición pulpar; b) su dirección: en verticales, horizontales, oblicuas, o combinadas; c) su número: en únicas, múltiples y conminutas; d) su altura: en coronarias, radiculares o corono-radiculares.

El paciente requiere en forma inmediata, un tratamiento de




A



B

Figura 5-11A Discos Sof-Lex-Pop-On, 3M Co con oxido de aluminio

Figura 5-11B Discos de pulir PR Snap, P.D. Pierre Roland.



C



D

Figura 5-11C Gomas siliconadas con alúmina -Vivadent-.

Figura 5-11D Fresas de tungsteno para excesos toscos.



Fig 150 1A  
150 2A

E



F

Figura 5-11E y 5-11F Instrumentos de acabado con corte de carburo, para la eliminación de los excesos proximales toscos.

emergencia a nivel de tejidos duros y blandos -dependiendo del grado de severidad de la lesión-, con la finalidad de eliminar el edema local, la hemorragia u otras secuelas del trauma, aliviando el malestar o la ansiedad, y consolidando las posibilidades de éxito clínico.

Si la fractura ha interesado solamente esmalte, el alisado de los bordes con una pequeña piedra diamantada o un disco abrasivo, con la finalidad de no lesionar los tejidos blandos es suficiente, hasta la desaparición del shock si se sospecha riesgo de compromiso pulpar; en caso contrario la ejecución de la restauración en forma inmediata.

Si la lesión ha comprometido dentina, se debe efectuar un lavado profuso con solución fisiológica o de hidróxido de calcio y realizar la protección dentino-pulpar que corresponda de acuerdo a la profundidad de traumatismo, hasta que los medios auxiliares de diagnóstico indiquen síntomas precisos de normalidad. Cuando la dentina fue expuesta superficial o medianamente, la protección con un hidróxido de calcio fotopolimerizable (Basic -Vivadent-, Dycal -VCL- L.D. Caulk/Dentsply Inc- o un Ionosite, Ionocal -P.D. Pierre Roland-), es competente, ya que permiten una unión con el tejido adamantino periférico, -que puede ser acondicionado muy precisamente, con gel tixotrópico coloreado-, hasta la eliminación del stress pulpar. Si la lesión dentinaria llegara a zonas profundas, pero no existe exposición pulpar, los patrones de elección -son los hidróxidos de calcio fraguables degradables (Dycal Im-

proved, Dycal Advanced Fórmula II -L.D. Caulk Dentsply-, Renew -S.S. White-), seguidos de un hidróxido de calcio fotopolimerizable o un ionosite. Cuando la pulpa dental ha sido expuesta se aplican los principios mencionados en el Capítulo III.

Los dientes traumatizados, deben ser controlados con radiografías y pruebas pulpares, antes de la inserción de la restauración definitiva.

Las preparaciones cavitarias aplicadas para reconstrucción de ángulos, no difieren con los procedimientos empleados para unir (Collage) el fragmento fracturado, aportado a la consulta por el paciente o sus familiares. En estos casos, hay que considerar que el mejor elemento que se posee para lograr una estética eficaz es el fragmento del propio diente.

Pero es necesario estimar que el trozo dentario desprendido ha sufrido un proceso de deshidratación marcada si no fue conservado en agua o en solución fisiológica, por lo que su matiz es más claro. Con el tiempo puede presentar un oscurecimiento marcado por la contaminación con los productos de degradación de la hemoglobina (si hubo contaminación sanguínea), teniendo el operador que eliminar por precaución la dentina del trozo fracturado, reemplazándola por un sucedáneo dentinario.

Cuando se debe efectuar la restauración total sin posibilidad de utilizar el segmento dentario desprendido, las preparaciones cavitarias en la mayoría de los casos no requieren de eliminación de caries, salvo en aquellas que por el tiempo

hubiesen sufrido contaminación bacteriana.

#### 5.2.1. RECONSTRUCCIÓN DE FRACTURAS HORIZONTALES

Efectuado el registro del matiz apropiado y los contactos de oclusión habitual, se procede al aislamiento absoluto del campo operatorio operatorio. Para evitar la filtración de fluido gingival y estabilizar el margen cervical del dique de goma, se coloca resina de enlace, mediante una cánula roma en el contorno gingival de los elementos dentarios involucrados en el campo operatorio, efectuándose la polimerización con luz halógena durante veinte segundos por superficie.

La protección pulpar se realiza bajo la metodología del Capítulo III. Efectuada la protección pulpar se procede a la preparación de un bisel amplio con una angulación aproximada a veinte grados (pico de flauta largo) Figura 5-12., al acondicionamiento adamantino con gel tixotrópico coloreado de ácido fosfórico al 37%, durante 15 segundos, al lavado profuso y al secado de la superficie. La retención micromecánica se consigue con la aplicación de una resina de enlace (Heliobond-Vivadent-), mediante una cánula o un pincel cubriendo toda la superficie grabada. Una maniobra clínica de importancia es la eliminación del exceso de resina de enlace, con un chorro de aire a presión, con el objeto de permitir la penetración del bonding en los microporos del esmalte e integrarla al tejido con la formación de una delgada película, que debe de ser fo-

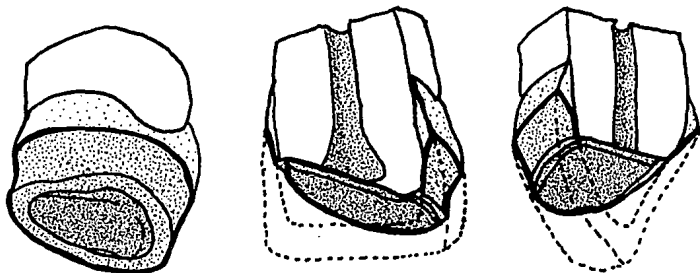


Figura 5-12 Gráfica de la fractura con los protectores pulpares aplicados y el bisel de retención periférica circunferencial en pico de flauta amplio.

topolimerizada durante veinte segundos por cada una de las caras del elemento dentario tratado.

La unión química con el sistema resinoso compuesto usado como sucedáneo dentinario se consigue por la exudación de agentes monoméricos generados por la resina de enlace durante la polimerización. La resina compuesta de micropartículas homogéneas (Heliomolar RO, -Vivadent-), es la indicada para conformar dentina artificial.

La adaptación de los ángulos se pueden realizar por ángulos de acetato de celulosa.

La fotopolimerización se debe efectuar durante un lapso de cuarenta segundos por cada una de las superficies involucradas.

El uso de sucedáneos para esmalte y dentina permite compensar el espesor del material resinoso dentro de los límites necesarios para una polimerización efectiva -no mayor de 1.5 milímetros-, logrando una adhesión química adecuada entre los dos sistemas resinosos.

Retirada la matriz, controlados los contactos de oclusión habitual y efectuando el pulido final del material, la restauración se encuentra en condiciones estéticas y morfológicas para integrarse al ciclaje mecánico y térmico de la cavidad bucal. Figura 5-13.



Figura 5-13A. Fotografía vestibular de fractura horizontal.



Figura 5-13B. Aislamiento con sellado de resina de enlace.






Figura 5-13C. Protector pulpar. Hidróxido de calcio foto.

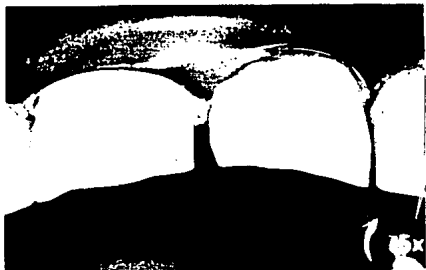

Figura 5-13D. Biselado y grabado ácido



Figura 5-13E. Resina de enlace esparcida por medio de aire.



Figura 5-13F. Aplicación de la resina de microrrelleno.




Figura 5-13G. Matrices acuñaadas y fotopolimerizables.




Figura 5-13H. Imagen vestibular de terminado.

### 5.2.2. RECONSTRUCCIÓN POR COLLAGE

Comprobado el estado de normalidad, de la salud pulpar clínica y radiográficamente, luego del tiempo de espera prudencial que permitió eliminar el shock traumático, por la aplicación de medidas de emergencia tendentes a desencadenar mecanismos de defensa del complejo dentino-pulpar, ya descritas; se descartan los protectores pulpares que pudieran quedar desprendidos cuando se retiran la cápsula plástica o la corona de acero inoxidable que se coloca para mantener los protectores pulpares.

El diente fracturado está así en condiciones de recibir la aplicación de técnicas y materiales tendentes a desarrollar los medios de retención micromecánicos-químicos y reconstructivos.

Generalmente el fragmento desprendido por el trauma, se encuentra contaminado por sangre, por lo que se debe introducir en agua oxigenada al 0.3% para limpiar parcialmente por la acción burbujeante del peróxido desprendido, la superficie de los tejidos involucrados por la fractura. Sin embargo hay que considerar que los productos de degradación de la hemoglobina han penetrado profundamente dentro de la dentina, por lo que se deben suprimir los dos tercios superficiales de este tejido, en contacto con la línea de la fractura. Una fresa esférica lisa permite efectuar fácilmente esta maniobra, teniendo como precaución, sostener la fracción desprendida con un trozo

de goma para dique, para evitar escapes.

Si el segmento fracturado no puede ser adherido (Collage), en forma inmediata, debe de ser conservado en solución fisiológica, para evitar la deshidratación y el cambio de color hacia tonos más claros.

Biselados y acondicionados, el diente y la fracción seccionada, se encuentran preparados para recibir el agente de retención micromecánica (Prisma Universal Bond -Caulk-Dentsply-) y la resina compuesta utilizada como sucedáneo de dentina (Ful-Fil -Caulk-Dentsply-). Aunque con respecto al bisel que se realiza se presenta controversia porque algunos autores aconsejan que no se realice éste debido a que para posicionar los fragmentos son más difíciles de afrontar si se les realiza el bisel ya que se eliminan las asperezas y denticiones. Otros comentan que el realizarlo aumenta la superficie de adhesión y se disimula la línea de la fractura. El realizarlo sí es conveniente pero dependerá de la habilidad del operador para afrontar los fragmentos con un bisel previo o posterior a la reposición del fragmento dentario. (29)

Para lograr el posicionamiento tridimensional del fragmento, sobre la línea de la fractura del elemento dentario en la cavidad bucal, maniobra que se puede realizar manualmente o introduciendo el fragmento y el sucedáneo de dentina en un ángulo o corona de acetato de celulosa, previamente recortado y contorneado.

Fijada la posición del diente en sentido gingivo-oclusal,

mesio-distal y vestibulo-lingual, se efectúa la polimerización con luz halógena durante sesenta segundos por la cara lingual, lo que permite la fijación del fragmento y la posibilidad de adicionar una resina compuesta para esmalte en vestibular (Prisma Micro-Fine -Caulk-Dentsply-), ya que la polimerización no se produjo a nivel de esta superficie, con los que se obtiene, luego de una fotopolimerización de cuarenta segundos, estética y morfología adecuada. Figura 5-14.



Figura 5-14A. Fractura horizontal del central superior derecho



Figura 5-14B. Fragmento del tercio incisal y medio




Figura 5-14C. Eliminación de 2/3 de dentina con fresa de bola



Figura 5-14D. Grabado interno y externo con ácido.




Figura 5-14E. Aplicación del sucedáneo dentinario.




Figura 5-14F. Posicionamiento tridimensional del fragmento.




Figura 5-14G. Enmascaramiento de la línea de fractura.

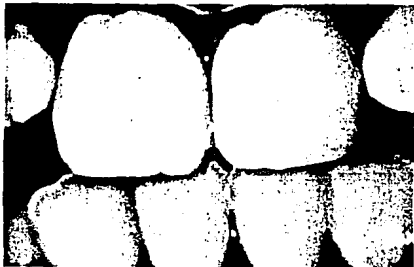


Figura 5-14H. Caso clínico terminado

### 5.3. CARILLAS ESTÉTICAS CON RESINAS FOTOPOLIMERIZABLES

Los composites pueden utilizarse muy bien como facetas estéticas labiales en el tratamiento de dientes hipoplásicos desgastados o con alteraciones del color. Para la realización de carillas se recomienda una técnica similar a la descrita para las fracturas incisales.

Las carillas directas de composites fotopolimerizables son los más sencillos de colocar en cuanto a técnica clínica y las de más fácil fabricación para el odontólogo general, con resultados predecibles. Las carillas directas están principalmente indicadas en el tratamiento de los desgastes labiales por erosión o abrasión y de las grandes hipoplasias del esmalte. Una vez se ha llegado a la conclusión de que está indicada la restauración mediante una carilla inmediata de composite surge una pregunta lógica: ¿cuál es el mejor composite?

Si la oclusión normal puede ajustarse en los movimientos protrusivos y lateralidades para evitar que la restauración reciba tensiones excesivas, los mejores son los composites fotopolimerizables de microrrelleno, debido a sus extraordinarias características de pulido y a su buena aceptabilidad estética global. Si los factores oclusales no son tan favorables, es mejor optar por materiales de macrorrelleno o híbridos.



### 5.3.1. CARILLAS DE RESINA COMPUESTA.

#### TÉCNICA DIRECTA

Antes de aislar el campo se utiliza una fresa de diamante de punta de bala para las preparaciones labiales de hombro chaflán. El chaflán debe extenderse gingivalmente alcanzando exactamente el nivel del margen gingival, proximalmente hasta la zona labial de las áreas de contacto mesial y distal e incisalmente hasta el borde incisal.

Se realiza el aislamiento del campo operatorio. Para la preparación se realiza el hombro chaflanado en la superficie labial de esmalte utilizando una fresa de diamante en punta de bala. Tres puntos de referencia importantes sirven como guías para los márgenes del chaflán de la carilla: el margen gingival, las áreas de contacto interproximales y el borde incisal. El borde gingival de la preparación debe extenderse cervicalmente hasta las proximidades del margen gingival libre. Los extremos proximales mesial y distal de la preparación terminan justamente en situación labial con respecto a las áreas de contacto para permitir un acceso cómodo en las maniobras de acabado. Incisalmente, la preparación se extiende hasta la cresta del borde incisal, generalmente sin solapamiento palatino. Antes de hacerla, se traza con lápiz una línea proximocervical sobre la periferia labial del diente, lo cual facilita extraordinariamente el procedimiento.

La preparación con chaflán satisface todas las funciones

importantes que exige la preparación para fracturas incisales con respecto al mantenimiento de la retención y la integridad marginal. Además, asegura un grosor labial aceptable del material sin un significativo sobrecontorneamiento de esta superficie. Observaciones a largo plazo de restauraciones con carillas con resina indican que uno de los mayores escollos de la técnica es el sobrecontorneamiento, con la consiguiente inflamación gingival.

Para asegurar el adecuado grosor labial del composite es necesario que la preparación tenga una profundidad óptima en la capa de esmalte labial sin exponer la dentina. De esta forma se consigue el máximo grosor de composite sobre la superficie de esmalte tallado, lo que aumenta la calidad estética de la restauración.

Una cuidadosa técnica de uso de la matriz simplifica el trabajo. Cuando se restaura todo un segmento anterior se recomienda el uso de matrices adecuadas (DenMatt) en un modelo de estudio.

Se procede a el grabado ácido durante 30 segundos. Se lava y seca. Se aplica cuidadosamente a la superficie del esmalte una resina de adhesión esmalte-dentina de fosfonato (Scotchbond, Prisma Universal Bond). Para ello se toma una pequeña gota de resina y se aplica sobre la región media del esmalte con la punta de un pincel blando y fino. A continuación se extiende finalmente en sentido periférico hacia el extremo cavosuperficial del esmalte y se aplica un suave chorro de

aire.

El composite debe colocarse sobre la superficie de resina adhesiva antes de proceder a la polimerización o, preferiblemente, cuando la resina se ha polimerizado por exposición a luz durante 20 seg. Este último procedimiento es el más recomendable, ya que el composite resulta mucho más fácil de controlar cuando se coloca sobre una superficie prepolimerizada. Al cabo de un período de 20 seg. de fotopolimerización, la capa inhibida es muy evidente.

Se coloca una tira de polietileno entre los márgenes proximales en chaflán y los dientes adyacentes a fin de controlar la colocación del composite. Se aplica a continuación la pasta de composite (Silux) y se contornea sobre la superficie labial. La matriz preadaptada se rellena con una cantidad adicional de composite y a continuación se coloca bien alineada sobre la superficie labial. Se recomienda un material viscoso, fácilmente moldeable y tixotrópico. Seguidamente, se polimeriza el composite mediante la aplicación de luz durante 40 seg. en direcciones labial y lingual. Tras la polimerización, se elimina el exceso proximogingival de composite con ayuda de una sonda y se despega la matriz de la superficie de composite separándose limpiamente de ella. Se retira el exceso marginal y se procede al pulido.

Posteriormente se realiza el ajuste oclusal viéndonos obligados a dejar en función de grupo. Figura 5-15.

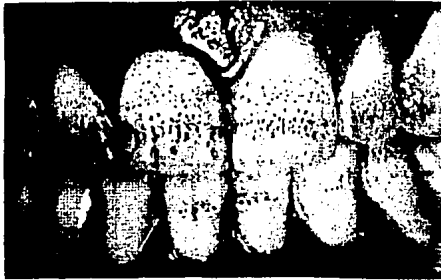

Figura 5-15A Imagen preoperatoria de dientes hipoplásicos.



Figura 5-15B. Preparación de chaflán, fresa punta de bala.



Figura 5-15C. Preparación terminada y aislado con grapa y dique




Figura 5-15D. Grabado ácido en gel.



Figura 5-15E. Lavado y secado. Aspecto de gis.




Figura 5-15F. Superficie de resina adhesiva polimerizada.



Figura 5-15G. Colocación correcta de la banda para aislamiento



Figura 5-15H. Colocación de una parte del composite



Figura 5-15I. La matriz llena de composite se adapta.



Figura 5-15J. Prepolimerización 5 seg. Polimerización def. 40 seg



Figura 5-15K. El exceso se elimina con fresa de carburo



Figura 5-15L. Con discos de oxido de aluminio se pule.

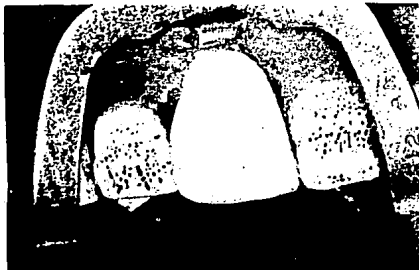

Figura 5-15M. Restauración de carilla directa acabada.

### 5.3.2 CARILLAS DE RESINA COMPUESTA.

#### TÉCNICA INDIRECTA

Las carillas indirectas de composite procesadas en el laboratorio (Dentacolor, Visio-Gem) tienen las siguientes indicaciones:

- \* Caras vestibulares pigmentadas por:
  - Ingesta de tetraciclina
  - Fluorosis
  - Trat. de conductos anteriores
- \* Abrasiones extensas
- \* Dientes conoideos



\* Restauraciones extensas o defectuosas

\* Hipoplasias

En los casos en que las piezas están ubicadas normalmente en la arcada, se debe de realizar un desgaste superficial del espesor del frente. Este tallado llegará hasta las caras proximales, hacia el borde incisal, y en gingival no deberá ir más lejos de borde libre libre de la encía marginal.

La terminación se realizará en forma de chaflán, que sirvan de referencia al técnico de laboratorio una referencia exacta de los márgenes. Finalizado el tallado se realiza la toma de la impresión en un elastómero.

Se realizan provisionales con resina de microrrelleno. Se aplica una pequeña cantidad de ácido grabador en dos o tres áreas del esmalte y tras lavar y secar se colocan las carillas directas temporales de microrrelleno.

En la siguiente sesión clínica se procede al control de la forma y el color de la carilla previo al aislamiento con dique de goma.

Luego se realiza la limpieza del esmalte con piedra pomez y agua o alguna pasta no muy abrasiva a base de silicato de Zirconio (Zircate).

El grabado ácido del esmalte es similar a la técnica habitual 1 min. con ácido ortofosfórico al 37%. Luego se lava y se seca con aire libre de humedad y aceite, y se procede a aplicar la resina adhesiva fotopolimerizable (Durafill Bond) a las superficies internas de las carillas. A continuación, las

carillas se fijan mediante un composite fotopolimerizable de microrrelleno (Durafill Flow para Dentacolor o Visiodispers para VisioGem) tomando la precaución de que no atrape aire. En caso de ser necesario se puede llegar a usar opacificadores en este momento, se eliminan los excesos de resina que rebasan los márgenes con una sonda.

La incidencia la luz de lámpara debe realizarse en diferentes direcciones principiando por lingual ya que la contracción es menor debido a que la polimerización se dirige hacia la fuente de luz. Una vez polimerizada la resina se procede a el control de oclusión y pulido. (30)

Al comparar las carillas directas con las indirectas, se puede decir que las primeras son más adecuadas para situaciones localizadas, como un diastema menor o pequeñas fracturas, cuando intervienen uno o dos dientes. Otra buena indicación serían las zonas limitadas de hipoplasia del esmalte o el cambio de color cuando es posible cubrir con facilidad una cantidad nominal de preparación dental mediante una resina compuesta a fin de eliminar la parte con variación cromática. La técnica indirecta ofrece varias ventajas, cuando intervienen muchos dientes o se debe de considerar una modificación al tono. Además que tienen una duración mayor que las directas.

Las carillas de resina también tienen la capacidad de corrección si es que se llegan a fracturar. (31) Figura 5-16

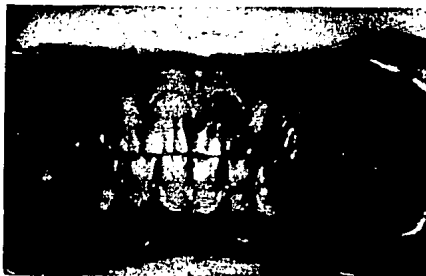



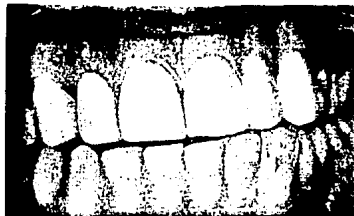
Figura 5-16A. Tinciones intensas por tetraciclinas.



Figura 5-16B. Carillas indirectas de composite en el modelo.



C



D

Figura 5-16C. Aplicación de resina adhesiva en la superficie.

Figura 5-16E. Caso terminado.

#### 5.4. RESTAURACIONES DE CORONA EN DIENTES ANTERIORES NO VITALES

La reconstrucción de elementos dentarios tratados endodónticamente representa uno de los problemas de más difícil solución para la Operatoria Dental y constituye un verdadero desafío para el operador.

La pérdida de la sustancia sufrida por caries, fracturas o abrasiones, conjuntamente con los cambios de color y la mínima resistencia causada por la deshidratación y la ruptura de las moléculas proteínicas dentinarias, lleva a los tejidos dentarios a un marcado debilitamiento, con posibilidades de fracturas del remanente dentario.

Las soluciones clínicas convencionales aplicadas a los dientes con tratamientos endodónticos totales, responden a la inserción en el conducto radicular, de un perno colado; o de un sistema resinoso compuesto, un cemento de ionómero vítreo o un cerments, reforzados con estructuras metálicas.

En casos clínicos donde la longitud del conducto utilizado como medio de anclaje es mínima, la creación de un sustituto dentinario que se adhiera físico-químicamente a la dentina como los cementos de ionómeros reforzados con partículas sintetizadas de plata-cerámica (Cerments), constituye una solución oportuna y adecuada, para estos tratamientos. La reconstrucción periférica se logra con una resina compuesta de micro-partículas heterogéneas o finas que como sustituto ada-


mantino, permite obtener morfología, función y estética, similares al tejido perdido.

Normalmente, el método de elección es un perno-muñón colado con una corona de porcelana. Sin embargo, en dientes jóvenes no es recomendable realizarlo, probablemente, lo más indicado en esta fase es realizar una restauración con composite reforzado con un perno, ya que da buena duración y una estética aceptable. Insistimos en que si hay sobrecarga oclusal se debe elegir una resina híbrida o de macrorrelleno.

En el canal radicular se adapta el perno metálico, cilíndrico y estriado (Parapost). Con respecto a su longitud debe penetrar en el canal radicular hasta una distancia por lo menos igual a la mitad del soporte óseo, respetando 3 mm apicales del sellado el perno debe de tener cierta holgura. Para cementar el perno se puede utilizar un cemento de ionómero de vidrio de fraguado rápido (Ketac-Cem) o un composite autopoli-merizable híbrido de alto contenido (Conclude o P-10) junto con un adhesivo dentinario (Scotchbond). El ionomero de vidrio ofrece una adhesión química al perno y a la estructura dentinaria, el composite sólo la presenta a la dentina, ya que con el metal hay retención por traba mecánica. En este caso se utilizó ionómero de vidrio. Después de una buena opacificación (Heliocolor) de la superficie metálica del perno sobresaliente del espacio pulpar, se realiza una preparación de chaflán y, tras grabar y aplicar adhesivo, se construyó la restauración con composite de macrorrelleno (Prismafil) en una

matriz delgada, como en las restauraciones de fracturas incisales o carillas directas se realiza el mismo procedimiento.

Figura 5-17. (32)



A

Figura 5-17A. Un perno (Parapost) introducido holgadamente.



B

Figura 5-17B La distancia debe ser por lo menos la mitad de la longitud cervicoapical del hueso alveolar.




Figura 5-17C. Cemento de ionómero de vidrio de fraguado rápido



Figura 5-17D. Preparación del chaflán.




Figura 5-17E. Terminado con resina de macrorrelleno (Prismafil)

## 5.5. RESTAURACIONES EN DIENTES POSTERIORES

El grado de destrucción de los tejidos dentarios -determinado por el avance de la enfermedad-, su localización anatómica y los topes de oclusión habitual en sentido vestibulo-lingual y mesio-distal, son los factores de mayor importancia a tener en cuenta para la selección y diseño de la preparación cavitaria.

De acuerdo con la extensión de la caries las preparaciones cavitarias se pueden clasificar en: a) cavidades de extensión mínima; b) cavidades de extensión intermedia y c) cavidades de extensión máxima o extremas.

De acuerdo con la localización de la lesión y los topes interoclusales, las preparaciones cavitarias pueden ser: a) activas o expuestas a la oclusión funcional y b) pasivas o no expuestas a la oclusión habitual del paciente.

La extensión y localización de la enfermedad determina interrelaciones clínicas que no se pueden pautar hasta no haber concluido con la eliminación del tejido enfermo.

### 5.5.1. SELECCIÓN DEL MATERIAL

La selección de un sistema resinoso compuesto para dientes del sector posterior debe reunir una serie de requisitos :

- a) Tamaño de partícula y porcentaje de carga inorgánica:



A medida que se reduce el tamaño de partícula orgánica las propiedades físicas del compuesto aumentan ya que la distancia interpartícula es menor, la compactación se acrecienta, se reducen los fenómenos de la matriz, disminuye la pérdida de material inorgánico y es menor la cantidad de porosidad por desprendimiento de partículas en la superficie del material. La presencia de partículas superiores a 0.5 micrometros, no es deseable en la composición de un composite para posteriores.

b) Porcentaje de carga inorgánica:

El porcentaje de carga inorgánica es de fundamental importancia ya que a medida que ésta aumenta disminuye la matriz orgánica, lo que determina un mayor contacto entre las partículas y mayor resistencia físico-mecánica. Es ideal que una resina compuesta para molares presente un relleno total que oscile entre un 65 al 79% en volúmen y del 75 al 80% en peso.

c) Fotopolimerización o termopolimerización:

La polimerización comandada por luz halógena,, permite disminuir la contracción de endurecimiento de la resina compuesta, dirigiendo la misma hacia el punto de incidencia lumínica, posibilitando aumentar la adaptación del material a las paredes cavitarias y minimizar la filtración marginal. (33)

Los composites fotopolimerizables envasados al vacío aventajan a los de polimerización química por la ausencia de porosidad interna y una mayor densidad, al mismo tiempo que su característica de pastas monocomponentes los eximen del atrapamiento de aire durante el mezclado, inevitable en los qui-

miopolimerizables. El espatulado pasta-pasta, incorpora una considerable cantidad de aire que determina la presencia de poros, cada uno de los cuales presenta su correspondiente capa inhibida o despolimerizada, dando por resultado un material con propiedades físico-mecánicas insuficientes.

Teniendo en cuenta estos inconvenientes la resina compuesta más deficiente que se puede ofrecer en la clínica como material de restauración posterior es un composite de polimerización química.

La termo polimerización a presión incorporada recientemente como mecanismo de endurecimiento de las resinas compuestas indirectas, otorga al material mayor densidad, disminución de la micro porosidad y ausencia de capa despolimerizada.

d) Radiopacidad:

La incorporación a la resina compuesta de sustancias radio-pacas posibilita al operador fijar los límites internos y externos de la restauración, detectando desadaptaciones y caries secundaria. La sustancia convencional que agregada al material permite la radiopacidad es el sulfato de bario. Sin embargo, este agregado transforma, por su tamaño de partícula, un composite de micropartícula, en un material híbrido. Tratando de evitar esta alteración, se reemplaza al sulfato de bario por trifluoruro de Iterbio, que no altera la composición de la carga inorgánica de la resina y le otorga propiedades anticariogénicas por la liberación lenta de fluoruros.

e) Densidad del composite:

La alta densidad de la resina compuesta facilita la condensación intracavitaria, permite que la adaptación a las paredes sea más efectiva y que la contracción de polimerización sea menor. Sin embargo, hay que tener presente que como la densidad depende de la cantidad de carga inorgánica incorporada, cuando ésta sobrepasa el 80% en peso del material se puede volver inmanejable desde el punto de vista clínico.

#### 5.5.2. TÉCNICAS DE RESTAURACIÓN

La extensión en amplitud de la preparación cavitaria y los contactos de oclusión son los factores determinantes, para la elección de la técnica de restauración apropiada y el material correspondiente.

Las posibilidades de aplicación de las resinas compuestas son múltiples, pero no todos los materiales compuestos se adaptan a la mayoría de los casos clínicos y es aquí donde prevalece el criterio del operador, sus conocimientos de estructura dentaria, del avance de la enfermedad y de la fisiología de la oclusión, para aplicar una preparación cavitaria preventiva o pasiva en lugar de una cavidad clásica, convencional o activa; o un sistema resinoso compuesto directo o indirecto.

Si el operador considera estas opciones prácticamente no existirían limitaciones para la aplicación de las resinas compuestas en el sector posterior.

Cuando la preparación cavitaria de Clase I se encuentra con una amplitud vestibulo-lingual no expuesta a la oclusión habitual del paciente y los topes de oclusión recaen sobre tejido adamantino, el material no sufre desgaste riguroso, una resina compuesta fotopolimerizable para posteriores con técnica de aplicación directa es lo aconsejable. La contracción de polimerización del material es compensada en este tipo de cavidades por el volumen reducido que presentan, ya que las fuerzas adhesivas generadas en los márgenes cavitarios adamantinos son mayores que la tensión producida por la contracción de endurecimiento.

Sin embargo, en preparaciones cavitarias de Clase V o en cavidades de Clase I de extensión intermedia o extensas, cuando no existen áreas oclusales de contacto que incidan negativamente con pérdida vertical de sustancia en la resina compuesta, -salvo la ocasionada por los alimentos y las técnicas de fisioterapia bucal- un composite para posteriores directo fotopolimerizable puede ser utilizado.

Una resina compuesta fotopolimerizada para molares y premolares no puede ser aplicada en cavidades de Clase II convencionales o extensas, ya que el desgaste interproximal a nivel de la relación de contacto y de la superficie oclusal determinarían el fracaso de la restauración.

Si la relación de contacto y el reborde marginal son respetados por la preparación cavitaria, a través de una tunelización horizontal u oblicua -cavidades pasivas-, estos mate-

riales pueden ser usados sin inconvenientes o combinados con cerments a nivel proximal.

Las cavidades de Clase II de extensión mínima por tunelización vertical pueden ser restauradas directamente con una resina compuesta para el sector posterior, cuando las fuerzas interoclusales no recaen sobre el reborde marginal próximo a la lesión.

En preparaciones cavitarias intermedias de Clase I, que están expuestas a la oclusión funcional, un composite directo fotopolimerizable para el sector posterior se desgastará significativamente a nivel de las áreas de contacto oclusal con formación de facetas y microfracturas por fatiga en la superficie del material. La solución técnica estriba en utilizar a nivel de las áreas de desgaste oclusal, topes preformados de formas diversas, confeccionados en resina compuesta de alta resistencia fisicomecánica o cerámicos; o una incrustación de resina compuesta indirecta con resistencia al desgaste oclusal, que curada por una doble polimerización extrabucal permite compensar por intermedio de un cemento resinoso la contracción de polimerización -importante en estas cavidades-, aumentar la adaptación a las paredes cavitarias, minimizar la filtración marginal y la sensibilidad postoperatoria. (Sistema EOS -Vivadent-; Brillant D.I. -Coltene-).

Cuando la amplitud de la preparación cavitaria es máxima o extrema, las técnicas y materiales utilizados anteriormente no pueden ser aplicados, por el alto riesgo de fracasos. En estas

situaciones clínicas las incrustaciones de resinas compuestas de micropartículas homogéneas termopolimerizadas a presión, de alta resistencia al desgaste ocluso-proximal, permiten una solución estética, morfológica y funcional del elemento dentario. (S.R. Isosit Inlay-Onlay -Vivadent-).

5.5.3. SECUENCIA OPERATORIA PARA PREPARACIONES  
CAVITARIAS RESTAURADAS CON RESINAS  
PARA EL SECTOR POSTERIOR

El ordenamiento secuenciado de las maniobras operatorias necesarias para el tallado de cavidades en el sector posterior de la cavidad bucal es el siguiente:

1. Registro de los contactos de oclusión, selección del matiz y aislamiento del campo operatorio.
2. Obtención del contorno cavitario mínimo.
3. Eliminación del tejido cariado.
4. Protección del complejo dentino-pulpar.
5. Terminación de las paredes del esmalte o biselado y retención micromecánica-química.
6. Obturación, control de oclusión y pulido.

Con la finalidad de valorar la versatilidad de las resinas compuestas en preparaciones cavitarias del sector posterior se desarrollan las distintas posibilidades de aplicación clínica en restauraciones que cumplan con los requisitos que preconiza la Operatoria Dental Adhesiva mediante la sustenta-

ción de sus premisas: economía de tejido sano, unión a la estructura dentaria, estética y funcionalismo.

Restauración de preparaciones cavitarias de extensión mínima de Clase I: a) oclusales; b) de fosa vestibular o lingual y c) ocluso-vestibular u ocluso-lingual.

Restauración de preparaciones cavitarias de extensión mínima y pasivas de Clase II: a) por Tunelización Horizontal; b) Estrictamente Proximal; c) por Tunelización Oblicua y d) por Tunelización Vertical.

Restauración de preparaciones cavitarias de Clase V y abrasiones gingivales.

Restauración de preparaciones cavitarias de extensión intermedia: a) con Topes de Oclusión; y b) con Incrustaciones Indirectas de Resinas Compuestas Fotopolimerizables.

Restauración de preparaciones cavitarias de extensión máxima: con Incrustaciones de Resinas Termopolimerizadas a Presión. Figura 5-18

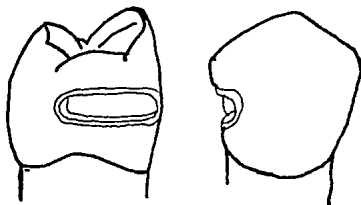


Figura 5-18A Preparación cavitaria Clase II por tunelización Horizontal.

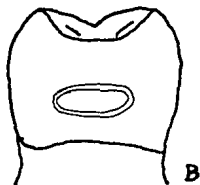
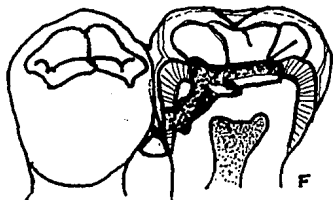
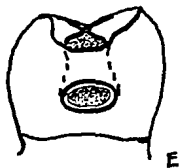
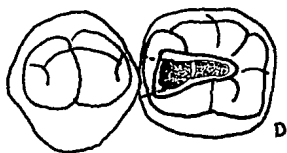
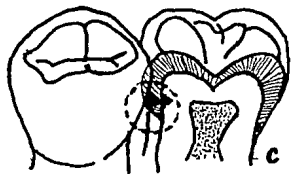


Figura 5-18B Clase II estrictamente proximal.



Cavidades de Clase II. Figura 5-18C Localización de la enfermedad.

Figura 5-18D Visualización de la tunelización oblicua en oclusal

Figura 5-18E Preparación vista desde proximal

Figura 5-18F Corte mesio-distal conservando el reborde marginal y la relación de contacto.



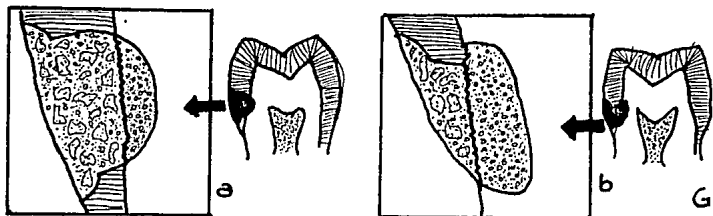
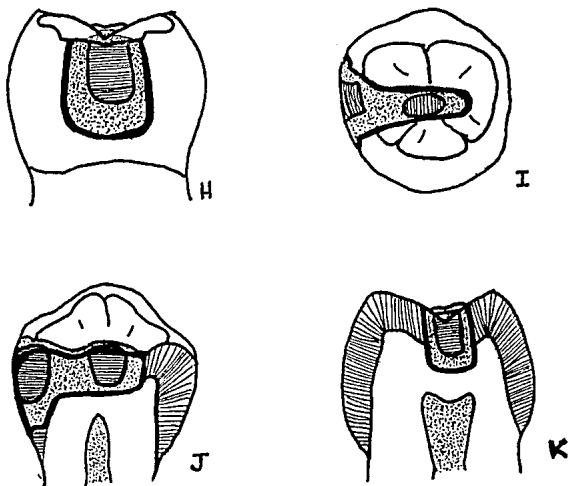


Figura 5-18Ga Reconstrucción ionómero-resina Clase V en esmalte  
 5-18Gb Reconstrucción ionómero-resina Clase V en dentina--esmalte



Topes de Oclusión. Figura 5-18H Vista desde proximal  
 Figura 5-18I Visualizados desde oclusal  
 Figura 5-18J En un corte longitudinal mesiodistal  
 Figura 5-18K En un corte longitudinal vestibulo-lingual.

#### 5.5.4. INCRUSTACIONES DE RESINA COMPUESTA

Cuando la amplitud cavitaria abarca un tercio de la distancia intercuspídea o la sobrepasa ligeramente y las fuerzas de oclusión funcional determinan puntos de incidencia directas sobre el material restaurador, el operador puede optar para la restauración por la técnica que emplea topes de oclusión o por la aplicación de incrustaciones directas o indirectas de resinas compuestas fotopolimerizables.

La contracción de polimerización de una resina compuesta es mayor a medida que aumenta el volumen de la restauración y a pesar de la disminución lograda al dirigir la misma hacia las paredes cavitarias por la incidencia lumínica, en algunas zonas persiste la desadaptación interfásica. El empleo de incrustaciones de sistemas resinosos compuestos posibilita compensar con el medio cementante la brecha resina-pared cavitaria, zona crítica por los fenómenos de filtración marginal que conspiran con el éxito clínico de la restauración.

Las preparaciones cavitarias que recibirán esta metodología se caracterizan porque sus paredes de contorno deben ser divergentes hacia oclusal para permitir el retiro y la inserción del block polimerizado de resina compuesta.

Las áreas dentinarias socavadas por la enfermedad deben ser reconstruidas empleando sucedáneos dentinarios (cementos de ionómeros vítreos o cerments) que confieren a las paredes la resistencia adecuada para soportar el ciclaje mecánico evi-

tando así, sobreextender los límites del contorno cavitario mínimo innecesariamente.

La dirección de las paredes cavitarias con una divergencia hacia oclusal de aproximadamente 10 a 12 grados posibilita la eliminación del bisel adamantino aplicado en incrustaciones metálicas, ya que la técnica de unión-adhesiva permite la protección y el mantenimiento de las varillas del esmalte seccionadas por el tallado cavitario.

La tecnología actual permite la aplicación de dos sistemas distintos para la confección de incrustaciones de resinas compuestas fotopolimerizadas, una de técnica directa y otra indirecta que el operador puede seleccionar según ventajas y desventajas que posee cada una de ellas y su criterio clínico. (34,35,36,37,38,39,40)

#### 5.5.4.1. INCRUSTACIONES DIRECTAS DE RESINAS COMPUESTAS FOTOPOLIMERIZADAS

Las incrustaciones de resinas compuestas que emplean el método directo son preconizadas por Coltene a través del sistema Brillant D.I. Direct-Inlay-System que pertenece al grupo de los materiales resinosos híbridos

Efectuada la cavidad siguiendo los delineamientos de divergencia hacia oclusal, con ángulos internos redondeados y sin retenciones ni bisel superficial se realiza la protección dentino-pulpar correspondiente y la inserción de sucedáneos dentinarios cuando la presencia de áreas adamantinas socavadas

lo requieren.

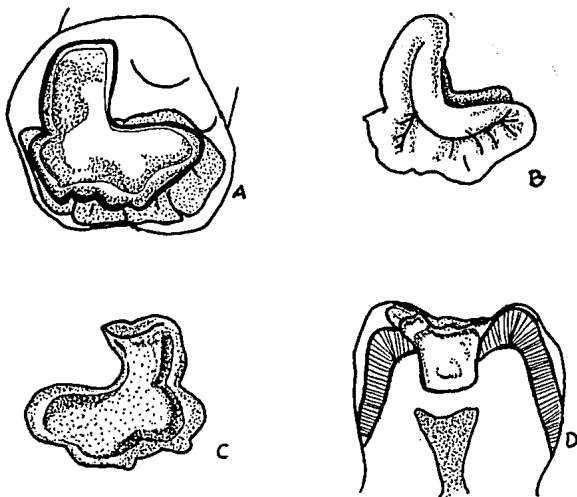
La confección de la incrustación comienza con la aplicación de una delgada película del separador sobre todas las paredes de la cavidad para evitar la unión a las mismas del material restaurador. Seguidamente se inserta y se condensa la resina compuesta que es adaptada y modelada siguiendo las características anatómo-morfológicas de las caras a reconstruir, efectuando una prepolimerización con luz halógena durante cuarenta segundos.

La maniobra más delicada es el retiro del block resinoso de la cavidad debido a que como el material no está totalmente polimerizado en sus zonas profundas puede sufrir estiramientos y distorsiones que dificultan la correcta adaptación posterior de la incrustación. Se recomienda generalmente su extracción utilizando un alfiler con su cabeza introducida en el material siguiendo una dirección vertical desde el centro de la restauración o aplicando una pequeña esfera del composite atravesada por un hilo de seda dental y unida por fotopolimerización a la cara oclusal. En el primer caso es posible la fractura de la incrustación por falta de resistencia y en el segundo es frecuente la inutilización de la superficie oclusal por lo que es aconsejable la introducción de una espátula de Hollemback en el hiatus de contracción resina-pared y con pequeños movimientos de vaivén vestibular y lingual lograr el retiro del block.

Retirado el mismo se produce a su polimerización final por luz y calor introduciendo la incrustación en un horno especial

Coltene D.1.-500, donde es fotopolimerizada por luz halógena y calor durante ocho minutos.

Retirados los excesos y efectuado el pulido final, la incrustación es cementada con Brilliant D.I. Duo Bond (cemento resinoso) previo grabado de la superficie adamantina involucrada en la cavidad. Figura 5-19.



Preparaciones cavitarias para incrustaciones directas e indirectas

Figura 5-19A Preparación ocluso-lingual

Figura 5-19B Visualización exterior de la incrustación

Figura 5-19C Cara interna de la incrustación

D.Divergencia hacia oclusal de las paredes, ángulos redondeados

#### 5.5.4.2. INCRUSTACIONES INDIRECTAS DE RESINAS COMPUESTAS FOTOPOLIMERIZADAS

Las incrustaciones de resinas compuestas que emplean el método indirecto son preconizadas por Vivadent a través del Sistema EOS, que pertenece al grupo de los sistemas resinosos de micropartículas homogeneamente distribuidas.

La técnica indirecta posibilita una adaptación correcta, un pulido adecuado de la superficie oclusal y proximal fuera de la boca, elimina la problemática de la matriz y reduce significativamente el tiempo de trabajo clínico, presentando mínimas distorsiones por las características del método usado para su confección.

La restauración de cavidades de extensión máxima, extremas o con cúspides debilitadas representan una contraindicación para la técnica de incrustaciones indirectas EOS.

Terminada la preparación cavitaria con paredes divergentes hacia oclusal, con ángulos internos redondeados y sin bisel en el cavo-periférico, y efectuada la protección dentino-pulpar, se realiza la impresión de la cavidad con una silicona de alta viscosidad o pesada de color rosado (Redphase-P) dosificada en proporción 1:1, pudiéndose prolongar el tiempo de trabajo al disminuir la cantidad de activador en la mezcla o viceversa. El material es mezclado en forma homogénea con una combinación de espátulado y amasado. Una parte de la misma es cargada en una jeringa transparente con extremo móvil que permite la

inyección y el posicionamiento del material en las zonas profundas de la preparación cavitaria. El resto de la pasta es ubicada en cubetas especiales bidireccionales, seccionadas y perforadas EOS Quadrant Tray que facilitan la impresión total de la cavidad y de las relaciones interproximales con la silicona Redphase-P.

La obtención del modelo de trabajo se realiza con Bluephase-P que es un vinilpolisiloxano de alta densidad y de consistencia rígida que es provista en cartuchos dobles que contienen la pasta base y la catalizadora. Por intermedio de una prensa especial estas pastas se dosifican en iguales proporciones realizándose su mezcla por espatulado o amasado sobre un block de papel satinado, no recomendándose la utilización del extremo mezclador, por su elevada consistencia.

Cuando el vaciado es efectuado en forma inmediata no es necesario utilizar ningún medio de separación inyectándose la silicona azul, cargada en la jeringa transparente, directamente dentro de la impresión de silicona rosa, comenzando por los márgenes cavitarios.

Para confeccionar la base del modelo se usa el remanente de silicona azul, que es modelada en forma manual o mediante espátulas para cementos.

Si el vaciado no se efectúa en forma inmediata se debe aplicar un medio de separación (Nobond) entre ambas siliconas.

La impresión y el modelo se deben sumergir en agua caliente para acelerar la polimerización la que a 60 grados centí-

grados demora tres minutos.

Removiendo el modelo de la impresión siguiendo una dirección paralela al eje cavitario se procede a la confección de la incrustación. Para lograr una mayor adaptación del compuesto a las paredes cavitarias y humectar la superficie del modelo, éste se debe tapizar con una delgada película de Dentín Protector.

Cuando la cavidad es próximo-oclusal el modelo se debe cortar con un bisturí a nivel del espacio interproximal para posibilitar el modelado de la superficie proximal de la incrustación. Mediante el corte efectuado se puede separar parcial o totalmente la zona proximal involucrada, reposicionándola tantas veces como fuere necesario hasta lograr una correcta relación de contacto en la incrustación.

La resina compuesta es aplicada, condensada y adaptada a la preparación cavitaria, reconstruyendo la anatomo-morfología y por medio de distintos tintes la estética adecuada.

La incrustación es polimerizada desde la superficie oclusal con luz halógena durante sesenta segundos y desde proximal por igual lapso cuando está involucrada esta cara dentaria.

Una vez removida la incrustación del modelo por interposición de una espátula de Hollembach entre la silicona y el block de resina -maniobra facilitada por la elasticidad del modelo de silicona-, se debe completar la fotopolimerización desde las zonas internas durante sesenta segundos procediéndose a efectuar los retoques internos o externos necesarios y al



pulido final.

Aislado eficazmente el campo operatorio con dique de goma se realiza el grabado de la superficie adamantina de la preparación cavitaria con gel tixotrópico de ácido fosfórico al 37% durante 15 segundos. Lavadas y secadas las áreas acondicionadas se procede al cementado de la incrustación indirecta empleando un cemento resinoso auto-fotopolimerizable (Dual - Vivadent-).

Los excedentes del agente cementante deben ser eliminados con un pincel fino antes de la fotopolimerización con el rayo halógeno que se aplicará desde cada una de las superficies involucradas durante cuarenta segundos. En las áreas profundas de la cavidad donde no actúa la fuente lumínica, el Dual se autopolimeriza después de seis a ocho minutos de su inserción.

Los contactos de oclusión deben ser controlados mediante folios de articular de 8 micrometros, pudiendo efectuarse los retoques y el pulido de los mismos en forma inmediata.

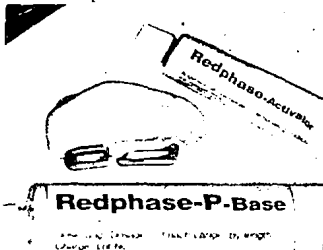
Las cavidades simples o compuestas para incrustaciones, que no involucran las caras proximales se pueden restaurar con el sistema EOS en forma directa. Figura 5-20 (41)

#### 5.5.4.3. INCRUSTACIONES DE RESINAS COMPUESTAS TERMOPOLIMERIZADAS A PRESIÓN

Cuando la extensión de la preparación cavitaria sobrepasa

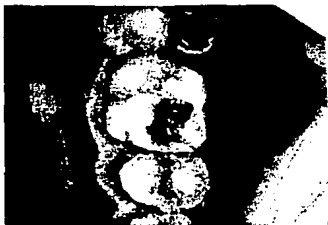

Figura 5-20 Caries de recidiva 26 e interproximales en 25.



Una vez preparada la cavidad se toma la impresión



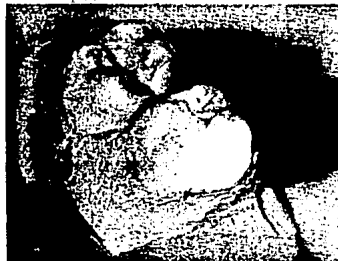Obtención del modelo de trabajo.



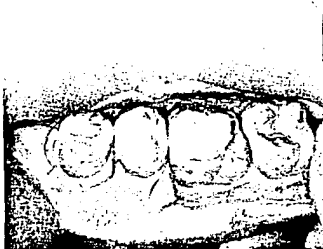
Formación de los dados de trabajo y la resina.




Aplicación de el Dentin Protect para la adhesión



Polimerización y modelado de la restauración.



Incrustaciones en el modelo y lavado de la incrustación



Cemento Dual y aplicación sobre la incrustación



Polimerización y terminado

el tercio de la distancia intercuspídea, o es necesario efectuar la reconstrucción de reparos anatómicos de importancia como una vertiente cuspídea interna o externa, un vértice cuspídeo, o cavidades expuestas de tejido dentario, como refuerzo de dientes tratados endodónticamente y donde la estética es primordial, están indicadas las incrustaciones indirectas de resinas compuestas termopolimerizables a presión.

La aplicación de un composite directo de curado químico o fotopolimerizable está contraindicado en estas situaciones dado que el volumen de la restauración determina una significativa contracción de polimerización con filtración marginal y caries secundaria a distancia; además, el marcado desgaste superficial conspira con el éxito clínico de la reconstrucción.

La posibilidad de realizar incrustaciones termocuradas y estéticas sin el empleo de la clásica técnica del colado metálico, con un material compuesto endurecido por calor y presión, con mayor porcentaje de relleno inorgánico que el incorporado a las resinas de uso directo permite lograr reconstrucciones de elementos dentarios con caries extensas que se resolvían con incrustaciones coronarias completas.

Las incrustaciones indirectas de resinas compuestas termopolimerizadas a presión son preconizadas por Ivoclar a través de su sistema SR. Isosit Inlay-Onlay que es un composite de alto refuerzo de dimetacrilato de uretano homogéneamente microparticulado con endurecimiento térmico a alta presión. Este material no posee refuerzos orgánicos-inorgánicos de tipo

convencional, microparticulados o híbridos. Está constituido por un refuerzo puro de dióxido de silicio cuyo tamaño de partículas no supera los 0.04 micrometros.

Estas características del relleno proporcionan al material alta densidad en su masa con resistencia a las cargas masticatorias, excelente textura superficial y disminución de la abrasión.

Las ventajas de estas restauraciones residen en:

- a) una técnica de elaboración relativamente sencilla a nivel de laboratorio, comparadas con las de metal.
- b) la posibilidad de seleccionar colores y tintes con excelentes resultados estéticos
- c) la obtención de un adecuado cierre marginal logrado por la fijación del block restaurador con un cemento resinoso Dual.
- d) que el material puede ser controlado radiográficamente por su radiopacidad
- e) que el grado de dureza superficial del sistema resinoso compuesto le confiere elevada resistencia físico-mecánica al desgaste.
- f) la termopolimerización en aparatos hidroneumáticos proporciona a la incrustación un cuerpo estable y compacto.
- g) la óptima reconstrucción anatómo-morfológica y funcional con una textura superficial suave luego de efectuarse el pulido final.

h) que en casos de fracturas, desgastes o rupturas de biseles pueden ser fácilmente reparadas con Heliomolar Radiopaco Fotopolimerizable.

i) la simplicidad y economía de tejido sano en las preparaciones cavitarias comparadas con las restauradas con incrustaciones cerámicas o metálicas.

Las contraindicaciones de este método están relacionadas con las excesivas cargas oclusales determinadas por el bruxismo, con las preparaciones cavitarias subgingivales y con la imposibilidad de lograr un efectivo aislamiento del campo operatorio.

Realizado el diagnóstico de la enfermedad y comprobado el estado de salud pulpar se efectúa el registro de los contactos de oclusión y del matiz correspondiente. Las preparaciones cavitarias se caracterizan por la divergencia de sus paredes de contorno hacia oclusal con una angulación aproximada de 10 grados con ángulos internos redondeados y sin la presencia de socavados. Cuando estos existen es conveniente otorgar el soporte al esmalte mediante sucedáneos dentinarios que impiden la pérdida exagerada de tejido sano al tallar paredes expulsivas.

Las zonas del borde cavo-periférico que se encuentran localizadas en las proximidades de los vértices cuspídeos o expuestas a cargas oclusales en Posición de Máxima Intercuspidad deben ser protegidas mediante el tallado de un bisel cóncavo que lleve los márgenes cavitarios por fuera de las

áreas de perpendicularidad superficial de las varillas adaman-  
tinas, haciendo recaer las fuerzas de oclusión funcional sobre  
el material restaurador. Este mismo criterio de cierre periféri-  
co se aplica cuando la preparación sobrepasa hacia vestibular  
o lingual los vértices cuspídeos o cuando es necesario la  
reconstrucción de un tubérculo. En estas situaciones clínicas  
el espesor del material debe ser 0.8 a 1.5 milímetros para ob-  
tener adecuada resistencia.

La impresión de la cavidad se realiza con siliconas de  
reacción por adición (Express -3M Co.-, President -Coltene  
A.G.-) u otros materiales que permitan efectuar varios vacia-  
dos, mientras que la del antagonista se efectúa con un hidro-  
coloide irreversible.

Para el cementado se realizan los mismos procedimientos  
que en una incrustación de resina compuesta indirecta, con la  
aplicación también de un cemento Dual. La polimerización de 40  
segundos por cada una de las paredes. La zona interproximal se  
debe de polimerizar con una cuña transparente de alta inciden-  
cia lumínica. Se verifica la oclusión y el acabado final de la  
restauración. (42,43)



## VI CONCLUSIONES

Gracias a los adelantos tecnológicos que han mejorado la calidad de los materiales dentales, nos permiten resolver de manera más simplificada los problemas estéticos actuales. La tendencia a seguir es conocer los diferentes factores que alteran el éxito de nuestra restauración como son: Los factores oclusales, que dependiendo de estos nos van a dar la pauta para la correcta elección del material a utilizar, es decir, que si una restauración va a ser sometida a grandes cargas oclusales cambia el criterio a seguir por una resina de macrorelleno o híbrida. Las demandas estéticas también son de los factores que determinan nuestros procedimientos operatorios, siendo para alta demanda estética una resina de microrrelleno por sus cualidades de pulido. También el tipo de cavidades que están íntimamente relacionado con el desarrollo de la caries dental, es una pauta a la elección del material y por lo tanto se debe de considerar que se debe de respetar la mayor estructura dentaria, que antes estaba muy limitado este concepto por la carencia de versatilidad de los materiales dentales, ya que se tenía que hacer cavidades amplias para obtener mayor retención, pero gracias a los adhesivos dentarios se ve suprimido este problema. Puntos de contacto oclusal que se localizan en la interfase resina-diente altera el camino del éxito al fracaso. Saber que los tratamientos dentales están relacionados en un sistema en la que no se debe de pensar únicamente en

en la estética o sólo en la función porque el dar soluciones aisladas provocarán el fracaso de nuestro tratamiento, estar concientes de las indicaciones de los materiales, los correctos procedimientos, la comunicación con el paciente, hacer de cada problema un caso único, y por lo tanto dar una solución específica sin generalizar darán como resultado que los materiales dentales como las resinas fotopolimerizables serán tan versátiles como uno desee y serán en nuestro tiempo otra alternativa a nuestras demandas.

## BIBLIOGRAFÍA

- 1.- Floyd A. Peyton. Historia de las resinas en odontología. Clínicas odontológicas de norteamérica. Interamericana. Abril 217-227.1975
- 2.- Manuel Spindel V. Odontología cosmética, otra alternativa. Asociación Odontológica Mexicana, XLIV, 6 noviembre-diciembre, 310-313. 1985.
- 3.- Ralph W. Phillips. Resinas para restauraciones. Clínicas odontológicas de norteamérica. Interamericana Abril, 229-239. 1975.
- 4.- M. de Anton-Radigales y V.H. Fabra Campos. Charisma: Un composite de última generación. Quintessence Ed española. 29-34.1989
- 5.- Ronald E. Jordan, Makoto Suzuki y Donald F. MacLean. Adhesión de las Resinas en la Estética Dental. Educación continua. Año 7-No 1,5-15, 1991.
- 6.-María del Consuelo Pérez de Alba, Georgina Laredo Sánchez, Luis Malanco Covarrubias y Gabriela Montalvo Cabrera. Estudio sobre la resistencia a la tensión diametral para resinas compuestas. ADM, XLVIII/4, 213-216. Julio-agosto. 1991.
- 7.- Pablo F. Abate y Ricardo L. Macchi. Adhesión de composites a dentina tratada con Tubulicid. RAOA. Vol 76 No 11. Mayo,51-53. 1988.
- 8.- Franchi. M. y col. Adhesión al cemento y a la dentina de un adhesivo dentinario. Dental Cadmos, Febrero, 1988.
- 9.- Xin Yi Yu, Elaine L. Davis, Robert B. Joynt y Gerard Wieczkowski, Jr. Origen y avance de la microfiltración en una restauración en la que se usa un agente de unión en contacto del barrillo dentinario. Quintessence International. Ed. Mexicana. Vol. 1, marzo-abril,201-205.1993.
- 10.- John Kanka III. Método de adhesión dental usando ácido fosfórico para acondicionar la dentina y el esmalte. Quintessence International. Ed. Mexicana. Vol. 1, mayo-junio,275-280. 1993.
- 11.- Gudbrand Oilo y Chung Moon Um. Resistencia adhesivo en combinaciones de cementos de ionómero de vidrio y resinas compuestas. Quintessence Int, Ed. Mexicana. Vol. 1, marzo-abril, 243-249. 1993.

- 12.- Ronald E. Kerby y Lisa Knobloch. Resistencia adhesiva relativa al corte en cementos de ionómero de vidrio fotopolimerizables y de fraguado químico en relación con resinas compuestas. Quintessence Int. Ed. Mexicana. Vol. 1, No 4, 251-254. 1993
- 13.- Richard L. Emanuel. Propiedades Adhesivas de la dentina tratada con Caridex. Educación Continua. Año 6 No 5 11-14, 1990.
- 14.- Raffaele Siervo, Gianni Valenti y Enrico Cerri. El empleo clínico del sistema Cerec. Educación Continua. Año 7 No 4, 5-12. 1991.
- 15.- Barry A. Feder. Combinación de Incrustaciones de porcelana grabada con resinas compuestas para restaurar dientes posteriores. Educación Continua. Vol. V No. 6 Nov-Dic. 6-10. 1989.
- 16.- Vicente Bucci Sabatini, Guido Lucconi y Alberto Giordano. Realización de restauraciones de resina en estética dental. Compendio Año 7. No 2. 22-29. 1991.
- 17.- L. Forner Navarro, M. Catala Pizarro y M.C. Llena Puy. El grabado ácido. Colocación. Acabado y pulido de las resinas compuestas. Quintessence Int. Edi. Española. 55-61. 1989.
- 18.- Makoto Susuki y Ronald E. Jordan. Técnica del sandwich: Vidrio Ionomérico-Resina Compuesta. Educación Continua. Año 6. No 5. 49-52. 1990.
- 19.- X.Y. Yu, E.L. Davis, R.B. Joynt y G. Wieczkowski. Evaluación de la fuerza adhesiva de restauraciones Clase V de resina compuesta. Quintessence Int. Ed. Mexicana. Vol 1. No 5, mayo-junio. 309-314. 1993.
- 20.- L. Virginia Powell, Glenn E. Gordon y Gleb H. Johnson. Evaluación clínica de restauraciones estéticas colocadas en lesiones cervicales provocadas por abrasión y erosión: Resultados después de un año. Quintessence Int. Ed. Mexicana. Vol.1 No 6, julio-agosto. 359-364. 1993.
- 21.- Jose Fortunato Ferreira Santos y Joel Bianchi. Restauración de dientes seriamente dañados con sistemas de resina por adhesión: Informe de casos. Quintessence Int. Ed. Mexicana. Vol.1 No 6, julio-agosto. 365-369. 1993.
- 22.- Ruggero L. Airoidi, Ivo Krejci y Felix Lutz. Evaluación "in vitro" de agentes de unión dentinarios en preparaciones cavitarias clase V compuestas. Quintessence Int. Ed. Mexicana. Vol. 1. No 3, enero-febrero, 169-176. 1993.

- 23.- Franklin García-Godoy y William F.P. Malone. Microfiltración de las resinas compuestas para dientes posteriores después de readhesión. Educación Continua. Vol. IV, No 8 Septiembre. 35-39. 1988.
- 24.- Hassan K. Y col. Técnica incremental modificada para restauraciones de Clase II en composite. Journal Prosthetic Dentistry. Pag. 193. 1987.
- 25.- Ivan Stangel y Dan Nathanson. Un repaso del uso de las resinas compuestas para el sector posterior en la práctica Clínica. Educación Continua. Vol. IV. No 10, noviembre-diciembre. 37-43. 1988.
- 26.- Adriana Segura, Kevin J. Donly y Theodore P. Croll. Efecto de contracción por fotocurado durante la colocación de carillas. Quintessence Int. Ed. Mexicana. Vol 1, No 2, noviembre-diciembre. 73-76. 1992.
- 27.- Esther Berastegui Jimenez y col. Acabado y pulido de resinas compuestas. Estudio con microscopio electrónico de barrido. Revista europea de Odonto-estomatología. 387-394. 1992.
- 28.- Ronald E. Golgstein. terminado de las resinas compuestas y las carillas laminadas. Clínicas Odontológicas de norteamérica. Interamericana. 317-331. 1989.
- 29.- Mario Berengo, Gian Antonio Favero y Pier Nicola Mason. Reposición del fragmento dentario en las fracturas coronales. Compendio Año 8 No. 3, 51-55. 1992/93.
- 30.- D. Miguez y S. Kohen Odontología cosmética con carillas de resina compuesta confeccionadas en el laboratorio dental. Casos Clínicos. RAOA. Vol. 76. No III. 115-117. 1988.
- 31.- David A. Garber. Carillas directas de resina compuesta contra carillas laminadas de porcelana grabada. Clinicasodontologicas de norteamerica. 313-316. 1988.
- 32.- William G. Dickerson. Una técnica de reconstrucción conservadora y estética para un diente preparado mediante endodoncia. Quintessence Int. Ed. Mexicana. Vol. 1. No 3, enero-febrero. 137-140. 1993.
- 33.- Feliz Lutz, Ivo Krejci y Fred Barbakow. Importancia de la polimerización proximal de resina compuesta en restauraciones posteriores Quintessence Int. Vol. 1. No 2 noviembre-diciembre. 83-87. 1992.

- 34.- E. Girauo y A. Mendez. Adaptación a las paredes cavitarias de incrustaciones metálicas y de resinas. RAOA. Vol. 80. No 1, enero-marzo. 10-14. 1992.
- 35.- Alfredo Nestor Presa. Composites: aplicaciones clínicas. RAOA. Vol. 63. No 10/11/12. oct-nov-dic. 17-21.1975.
- 36.- Edward J. Swift. Desgaste de resinas composite en dientes posteriores. Revista europea de odontoestomatología. 267-270. 1988.
- 37.- Jorge Uribe Echeverría, Julio Raul Cabral y Jose Jesus Cuello. Cuantificación de la pérdida de sustancia en obturaciones de resinas compuestas en dientes posteriores. Revista europea de odontoestomatología. 43-50. 1983.
- 38.- Patricia Elene Nartallo y Ricardo Macchi. Estudio comparativo in vitro/clínico de resinas compuestas para sector posterior. Revista Asoc. Odont. Argent. Vol. 80. No 3, julio-septiembre. 187-190. 1992.
- 39.- Glen H. Johnson, David J. Bales, Glen E. Gordon y L. Virginia Powell. Desempeño clínico de las restauraciones posteriores de resina compuesta. Quintessence Int. Ed. Mexicana Vol. 1. No 3, enero-febrero. 161-167. 1993.
- 40.- D.M. Barnes, L.W. Blank, V.P. Thompson, A.M. Holston y J.C. Gingell. Evaluación clínica de una resina compuesta posterior a 5 y 8 años. Quintessence Int. Ed. Mexicana. Vol. 1 No 5, mayo-junio. 265-273. 1993.
- 41.- Paolo Galantuomo, Roberto Marra y Rossana Presciutti. Realización de restauraciones indirectas con resina fotopolimerizables EOS. Compendio Año 8. No 3. 5-11. 1992/93.
- 42.- R.G. Craig y W.J. O'Brien. Materiales Dentales. Interamericana. 3a edición. 1986.
- 43.- H.W. Gilmore y col. Operatoria Dental. Interamericana. 4a edición. 1986.
- 44.- Ronald E. Jordan. Composites en odontología estética. Técnicas y materiales. Salvat Barcelona. 1989.
- 45.- Jorge Uribe Echevarria. Operatoria dental. Ciencia y práctica. Ediciones Avances. Madrid. 1990.