12
2ejem

UNIVERSIDAD NACIONAL AUTONOMA DE MEXICO

FACULTAD DE ODONTOLOGIA

ESTABILIZADORES ENDODONTICOS ENDOOSEOS

VoBo

T E S I N A

QUE PARA OBTENER EL TITULO DE:

CIRUJANO DENTISTA

P R E S E N T A :

GERARDO ENRIQUE ALVAREZ DORANTES

MEXICO, D. F. MAYO DE 1993

TESIS CON
FALLA DE ORIGEN

Universidad Nacional Autónoma de México
UNAM
Biblioteca Central
Dirección General de Bibliotecas de la UNAM

UNAM – Dirección General de Bibliotecas Tesis Digitales Restricciones de uso

DERECHOS RESERVADOS © PROHIBIDA SU REPRODUCCIÓN TOTAL O PARCIAL

Todo el material contenido en esta tesis está protegido por la Ley Federal del Derecho de Autor (LFDA) de los Estados Unidos Mexicanos (México).

El uso de imágenes, fragmentos de videos, y demás material que sea objeto de protección de los derechos de autor, será exclusivamente para fines educativos e informativos y deberá citar la fuente donde la obtuvo mencionando el autor o autores. Cualquier uso distinto como el lucro, reproducción, edición o modificación, será perseguido y sancionado por el respectivo titular de los Derechos de Autor.

UNIVERSIDAD NACIONAL AUTONOMA DE MEXICO

FACULTAD DE ODONTOLOGIA

ESTABILIZADORES ENDODONTICOS ENDOOSEOS

T E S I N A

SEMINARIO DE TITULACION DE AREAS BASICAS Y CLINICAS

ENDODONCIA

Que para obtener el titulo de

CIRUJANO DENTISTA

PRESENTA

GERARDO ENRIQUE ALVAREZ DORANTES

MEXICO, D.F. MAYO DE 1993

INDICE

1. INTRODUCCION: 1

2. RESEÑA HISTORICA DE LOS IMPLANTES 3

2.1 LA ERA ANTIGUA 3

2.2 EL PERIODO DE FUNDACION 4

2.3 LA ERA PREMODERNA 5

2.4 EL ORIGEN DE LA ERA MODERNA 6

2.4.1 IMPLANTES ENDOOSEOS 6

a) IMPLANTES ENDOOSEOS ENDODONTICOS 7

3. CONCEPTOS GENERALES DEL ESTABILIZADOR ENDODONTICO 11

3.1 MATERIALES PARA ESTABILIZADOR ENDODONTICO (METALES Y CEMENTOS) 12

3.2 INSTRUMENTAL 16

4. EVALUACION HISTOLOGICA DEL ESTABILIZADOR ENDODONTICO 18

4.1 CASO REPORTADO 19

4.2 PREPARACION DEL ESPECIMEN 20

4.3 RESULTADOS 21

4.4 DISCUSION 22

5. SELECCION DE CASOS Y USOS DEL ESTABILIZADOR 24

5.1 INDICACIONES Y CONTRAINDICACIONES 25

5.2 ERRORES EN LA SELECCION DE CASOS 28

5.3 ERRORES DE TRATAMIENTO 30

6. TECNICAS PARA IMPLANTAR EL ESTABILIZADOR 32

6.1 GENERALIDADES SOBRE LAS TECNICAS 32

6.2 TECNICA ESTANDARIZADA EN UNA SESION 33

6.3 TECNICA ESTANDARIZADA EN TRES SESIONES 37

6.4 MODIFICACIONES DE LAS TECNICAS 39

7. POSTOPERATORIO Y EVOLUCION DEL ESTABILIZADOR ENDODONTICO 43

7.1 EVOLUCION DEL IMPLANTE 44

7.2 PRONOSTICO 44

8. CONCLUSIONES 46

9. BIBLIOGRAFIA 48

INTRODUCCION

El implante o estabilizador endoóseo endodontico es un mecanismo que aumenta la proporción de la raíz con respecto a la corona y tiene por objeto aumentar la estabilidad del diente en su alvéolo, consiste en un vástago metálico el cual penetra generalmente por el conducto radicular y se extiende más allá del ápice aproximadamente 10 ó 12 mm penetrando en el hueso; también puede extenderse perforando la raíz en un punto y atravesarla para alojarse lejos del ápice y en este caso se le denomina laterorradicular o transodóntico.

El implante nació como una alternativa para algunos dientes que presentan muy comprometida la proporción corona-raíz y que los condenaba su causa a la inminente extracción, en vista de lo antes mencionado, el tratamiento comenzó de una manera experimental y al observar los resultados se fue concretando y generalizando su uso, y más aún se abusó de su utilidad. Por lo cual las investigaciones fueron arrojando datos por medio de los cuales se establecieron sus características; es decir, se delimito su uso a un punto en el cual actualmente solo existen indicaciones muy precisas y por lo tanto también contraindicaciones que delimitan muy bien su uso.

El estabilizador no debe confundirse con otro tipo de implantes como: el endosó, o el de poste metálico o los de hoja, entre los demás implantes y el endodóntico, existe una diferencia tremenda, en tamaño, morfología y lo más importante y que lo colocó en sus inicios muy por encima de

cualquier otro implante, el hecho de que este implante queda totalmente aislado de la cavidad oral por lo cual jamas toma contacto con el epitelio oral ya que está confinado a permanecer en el hueso y se separa de la boca por gutapercha y por las restauraciones elegidas.

Pero no es infalible, es más tiene un alto porcentaje de fracasos primordialmente por la falta de sellado hermético entre el estabilizador y el diente (Porción apical).

El presente trabajo no pretende ser un texto sobre el tema sino más bien es el inicio introductorio sobre el tema ya que todo el trabajo no puede ser introducción.

Hace 400 años, la extracción era el remedio para casi todos los males de los dientes; actualmente no es así ya que la odontología considero va avanzando a grandes pasos y por lo cual; ahora es como debe ser, el ultimo recurso en cuanto al tratamiento dental antes de la extracción se deben revisar todas las posibilidades y agotar los recursos de que se disponga para devolver al diente su función.

Esté trabajo es un estudio descriptivo, retrospectivo y hace mención a algunos estudios experimentales sobre el uso y manejo de los estabilizadores endoóseos endodónticos; es una recopilación de lo más sobresaliente del tema.

La finalidad del odontólogo es sin duda alguna preservar la salud dental y el estabilizador endodóntico es una alternativo

RESEÑA HISTORICA DE LOS IMPLANTES

Desde tiempos remotos, el ser humano ha sufrido de patologia dental y por lo tanto ha buscado la forma de arreglar o sustituir dientes o partes de ellos, para devolverle la función, lo cual se ha realizado con materiales artificiales.

LA ERA ANTIGUA

Implantes intraóseos de dientes de animales y artificiales de marfil se realizaron en mujeres en el antiguo Egipto.

Cranin afirmó que la muestra más antigua de un implante dental fue realizado durante la era precolombina y se encontró en Playa de los muertos, en el valle del río Ullua en Honduras en 1931. Wilson Popenos descubrió un cráneo Maya con dientes artificiales tallados de una piedra negra; el cual data del año 600 a.c. en el se encuentran tres dientes tallados en conchas que fueron implantados en alvéolos de dientes anteriores mandibulares.

Los Mayas además de implantaciones dentales, realizaban incrustaciones de piedras preciosas y practicaban la mutilación dental por razones estéticas y culturales.

Excavaciones en sudamérica referentes a indios incas en Ecuador por Saville, sugestionan que ésta cultura utilizó incrustaciones de oro y realizaban implantaciones de dientes.

En el medio oriente en 1862 Gaillardot excavó una tumba cerca de Sidón y descubrió un utensilio prostodóntico del año

400 a.c. el cual consistía en 4 dientes naturales unidos entre ellos dos dientes tallados de marfil que sirvieron como sustituto de dos dientes incisivos, todos unidos por un alambre de oro.

La historia de la implantología puede ser llevada a Africa (egipcios), América (mayas, aztecas e incas), y al Medio Oriente (Sidón).

EL PERIODO DE FUNDACION

La implantología oral endoósea empezó en el s. XIX. Maggilio, en 18091, insertó un implante de oro en un alvéolo dental extraído en el mismo momento.

Hubo procedimientos de implantes con dientes naturales. Se le acreditó a Younger en San Francisco el haber introducido el procedimiento. Congdom afirmó que la implantación de dientes naturales ha reportado resultados satisfactorios, aunque los fracasos eran muchos por resorción y exfoliación. Es sorprendente que estos dientes implantados estuvieron in situ alrededor de 11 años.

El 1887 Harris reportó en el "Dental Cosmos", que implantó una corona de porcelana en una raíz, que le fue formado artificialmente en la mandíbula de un chino en Grass Valley California.

Berry en 1888, señaló que el plomo es generalmente tolerable al cuerpo sin ningún problema y que era el mejor material para implantes; el presenta dos consideraciones importantes:

1.- Que exista una congruencia entre el implante y el tejido receptor.

2.- El uso seguro de un biomaterial (plomo).

Bonwell, en 1895 reporto la implantación de tubos de oro o iridio como soporte de dientes.

En 1898, en un encuentro de la Asociación Dental Nacional R.E. Payne dió la primera clínica de implantación en su escrito
"La implantación de una cápsula de plata". Coloco la cápsula en el alvéolo del diente con el objeto de colocar la corona más tarde.

LA ERA PREMODERNA

Payne y J. Greenfield dominaron las dos primeras décadas en cuanto a la implantología, presentaron su técnica de implantación de cápsula en las clínicas del tercer congreso dental internacional como se presentó en el Dental Cosmos en 1901.

Greenfield comentó que si un cirujano podría usar metales en hueso, ¿Porque el dentista no?; Realizo su implante con una raiz artificial de iridio y platino soldado con oro en forma de canasta. Describe su procedimiento como sigue:

Se limpia la encia con alcohol, se abre la encia, se usa un cuchillo filoso de máquina para cortar el tejido óseo y se le da el terminado al alvéolo con una fresa. Después se coloca la raiz y se ferulizá hasta que suficientes células óseas se formen en los espacios. Enfatizó la importancia del hueso

intimamente asociado con el implante, vemos en sus escritos los primeros requerimientos de la oseointegración. Después de tres meses la férula se retiraba y se colocaba la corona sin ninguna carga oclusal. Leger Dorezt desarrollo en 1920, un implante comparado a una extensión larga y cilíndrica de concreto. Smollon describió el implante con una parte larga y cilíndrica enterrada en el hueso, con su parte más alta descansando en la cresta alveolar.

EL ORIGEN DE LA ERA MODERNA.

Tiene sus inicios alrededor de 1930, con los trabajos de Venable, Struck, Dahl, Gershkoff y Goldberg. El 1937 Venable desarrollo una aleación de cromo-cobalto-molibdeno (Vitallium).

IMPLANTES ENDOOSEOS. (FASE I).

En 1913, Greenfield, presentó un escrito de un implante hecho de iridio platino a la academia de estomatologia de Filadelfia.

El uso inicial del vitalio de Venable fue utilizado en sus implantes de forma de tornillo por Alvin y Mosees Strock comenzando en 1939 y obteniendo resultados óptimos a lo largo de 17 años

Strock, inicio experimentos en animales demostrando la primera prueba histológica de oseointegración.

IMPLANTES ENDODONTICOS ENDOOSEOS (ESTABILIZADORES)

Las aleaciones de cromo cobalto han sido empleadas desde hace mucho para reemplazar partes del cuerpo, como: articulaciones de cadera, placas y tornillos ortopédicos y dentaduras parciales.

Venable y colaboradores, establecieron el hecho de que para que un implante sea satisfactorio debe ser inherte y no electrolítico.

Bernier y Canby demostraron histologicamente que estas aleaciones quirúrgicas de cromo cobalto son aceptadas por los tejidos blandos y el hueso como implantes de hueso alveolar.

Souza (1954), con el nombre de estabilización intraósea, presentó una técnica original de fijación de una pieza dentaria móvil por medio de un perno de vitalio introducido al hueso por el conducto y cementado con oxido de zinc - eugenol, previa resección ósea y apical, sobre una estadística de 24 casos con apicectomía previa desde 1947 obtuvo resultados favorables en 19 casos.

Bruno (1954), trabajó en relación con Souza y presento un trabajo acerca de los alcances y limitaciones de la técnica desde el punto de vista anatomoquirúrgico; introdujo el estabilizador muñón para facilitar la rehabilitación coronaria;utiliza la fresa gates para la preparación quirúrgica del conducto radicular y óseo; impresiona el conducto y la parte visible de la raíz y obtiene por colado el estabilizador de vitalio, coloca oxido de zinc - eugenol en la parte extraapical y cementa con fosfato de zinc.

Staegemann (1958), se refirió a implantes con dientes moviles donde el ajuste extrapical y la eliminación del exceso del sellador se efectúa quirúrgicamente.

Orlay (1960, 63, 64), presentó conclusiones de más de 500 casos de implantes intraóseos endodónticos realizados en un periodo de 5 años, la eficiencia funcional mejoró en la mayoría de los casos y no hubo cambios radiograficos en el hueso que rodeaba el implante; el fracaso fue relativamente pequeño, realizaba el tratamiento del conducto por el método de Walkoff, sobreobturaba con pasta yodofórmica eliminaba el exceso de pasta y obturaba cementando con fosfato de zinc.

Frank, Orlay y Ritacco, recomiendan el vitalio; algunos usan el titanio y otros como Lo Bianco usan el tantalio.

Gazide et al, experimento por mucho tiempo con plata y oro platinizado sin mencionar su eficacia.

Glick, sugirió en 1965, la técnica estandarizada usando material estandarizado de 40 mm.

Frank (1967, 69 y 71), obtuvo reparaciones óseas exitosa en algunos casos de implantes de vitalio colocados postfractura radicular extensa y también posterior a lesiones periodontales profundas controladas. El control histológico postextracción mostró pequeña o ninguna reacción, solo hubo inflamación y reacción de cuerpo extraño al sellador de conductos.

Seltzer et al. en 1973, estudiaron el resultado de 8 implantes endodónticos de vitalio en perros, el control se efectúo histológicamente con microprueba electrónica y con el

microscopio electrónico; ellos concluyeron que el vitalio no es inherte ni resiste la corrosión en el ser humano. Sin embargo Weisman, señaló que existe gran diferencia entre el vitalio ya que la aleación no era la dental estándar o quirúrgica.

Sandrik et al, demostraron corrosión en aleaciones usadas en odontología y analizaron la influencia de metáles diferentes en el inicio de la corrosión, y en base a esto sospecharon que la porción del implante endodóntico que se extiende hasta el hueso no debe ser manejada con instrumentos metálicos diferentes a vitalio ya que dejan restos microscopicos que actúan como nidos para la corrosión futura.

Holland et al, en 1977 realizaron un control clinico radiográfico de 20 implantes en perros ; los animales se sacrificaron para obtener las piezas con 35, 44, 110, 290 y 365 días del postoperatorio, los animales realizaron una vida normal, radiograficamente hubo un engrosamiento periodontal a los 35 y 44 días y una rarefacción apical lo cual se hizo más evidente en los tiempos más prolongados. Los implantes fueron en general bien tolerados, aunque se observo tejido fibroso entre el implante y el hueso. La adaptación apical no fue buena lo cual indujo hacia un proceso crónico e inflamatorio y con resorciones.

No hubo diferencia con el uso u omisión de hidróxido de calcio en la región apical antes del cementado del implante.

CONCEPTOS GENERALES DEL ESTABILIZADOR ENDODONTICO

Se denomina estabilizador endodóntico (Implante Endóseo Endodontico), a la inserción y fijación por via pulporadicular, de un vástago metálico que atravesando el ápice penetra varios milimetros en el hueso periradicular y cuando el implante perfora la raiz en sus porciones laterales debido a la posición del hueso alveolar el implante recibe el nombre de transodóntico o laterorradicular.

La transfijación por medio de implantes endodónticos tiene por objetivo, aumentar la estabilidad del diente, fijándolo en el alvéolo profundamente y permitiendo mayor resistencia en la función dental, y así; el diente soportara mayor dinamismo en su función y la función como retenedor de alguna prótesis.

El término endodóntico ha sido cuestionado por Johns; el argumento que los implantes se extienden más allá del diente y sugiere el término "Diodontico" (del griego Dia= A Través; y Odonts= Diente) A través del diente. Esté implante posee 2 ventajas sobre los implantes endóseos en hoja de respiradero o de pernos o tornillos:

a) Ya colocado el dique de hule, es posible trabajar en un sistema cerrado, y la instrumentación e inserción del implante puede llevarse a cabo en un campo limpio.

b) Tiene la ventaja histológica de ser totalmente intraóseo ya una vez sellado; no existe comunicación con la cavidad bucal nunca se podrá epitelizar por contacto con el cuello

gingival. Además el implante endodóntico, se justifica por dos razones, una biológica y una mecánica:

1) Biologicamente el tejido óseo tolera la presencia permanente del vástago metálico siempre que sea electricamente inerte, adaptándose a el sin que provoque fenómenos de rechazo.

2) Mecánicamente el perno,disminuye la movilidad, aumenta la fuerza de soporte y mantiene la fisiología normal dental.

Desafortunadamente, el uso clinico del implante endodóntico ha estado rodeado de controversia. La proporción de éxitos y fracasos varia considerablemente entre profesionales.

Algunos implantes fracasan por el crecimiento epitelial que se produce a nivel del cuello del implante que acaba por perder su estabilidad y se desprende por último. Por desgracia, el implante endodóntico utilizado en los problemas periodontales tuvo poco éxito, y su uso disminuyo considerablemente; de un estudio de 50 estabilizadores implantados por motivos periodontales en los últimos 12 - 15 años solo uno funciona, los demás se mantuvieron 3 - 7 años los estabilizadores colocados por via quirúrgica se mantienen por mayor tiempo y esto se debe a que de esta forma existe una visión directa con la eliminación de sellador y que podemos observar al sellado y efectuarlo de la mejor manera sin dejar nada al azar.

Muchos fracasos terapéuticos son ocasionados por el abuso del implante o por el uso no indicado e inadecuado del

estabilizador.

La experiencia en la técnica operatoria y el control a distancia de esta intervención endodóntica, data solo de aproximadamente 30 años. Sin embargo; dentro de los estabilizadores se puede considerara, cuando está indicada la que tiene más posibilidad de éxito ya que a diferencia de los demás implantes orales, el elemento implantado, jamas queda en comunicación con el medio oral.

MATERIALES PARA ESTABILIZADOR ENDODONTICO

La traumatología estimuló la búsqueda de materiales neutros perfectamente tolerados en la intimidad de los tejidos, y especialmente en el tejido óseo.

Numerosos metales fueron investigados in vitro e in vivo sobre cultivos de tejidos, a los efectos de controlar una posible toxicidad, que originará rechazo o entorpeciera el proceso cicatrizal.

Con antelación al uso de los implantes odontológicos y especialmente de los endodónticos, las osteosintesis metálicas exitosas fueron la consecuencia del descubrimiento de acero ternario, que posee un potencial eléctrico similar al del hueso y puede ser incluido en esté tejido sin peligro de intolerancia.

Venable et al. establecieron que para que un implante sea satisfactorio debe ser inerte y no electrolítico.

Bernier y Canby, Souza y Ritacco A. Detallaron las

investigaciones realizadas al respecto para llegar a la conclusión como muchos autores de que en el momento actual la aleación de:

Cromo 30%, Cobalto 65%, Molibdeno 5%,

En tales proporciones constituye el mejor material para implantes de que se dispone actualmente.

El vitalio, es un acero ternario (estelita), de color gris y relativamente liviano, de gran dureza, no es soluble y es muy resistente a la corrosión y oxidación. Apareció en el mercado en 1927 y ha sido muy usado en medicina, aunque se han planteado dudas sobre la posible cititoxicidad de los productos de la corrosión para los tejidos, numerosos exámenes histológicos demostraron que el vitalio ofrece buena tolerancia histica y ósea y que es muy adecuado para los implantes; los estudios indican también la formación de una capa de tejido conectivo fibroso entre el implante y el hueso.

El titanio es un material que también ha sido investigado y no se han encontrado diferencias significativas por lo cual también se usa para la construcción de estabilizadores, también es una aleación conformada por:

Titanio 90%, Aluminio 6%, y Vanadium 4%.

Branemark y Albektsson describieron un implante protésico elaborado de titanio que exhibió pruebas de integración ósea; aún continúan las investigaciones sobre el uso de esté material en implantes endodónticos.

El tantalio, que fue usado por Lo Bianco es un metal muy

blando para el fin endodóntico.

El acero inoxidable se ha usado pero posee mediana toxicidad.

Grazide et al. uso plata y después oro platinizado nunca informo de su eficacia, pero quedo en desuso cuando entro en circulación el titanio y el vitalio.

Actualmente se ha investigado un material nuevo que al parecer es bien tolerado pero aún, falta mucha investigación, me refiero al Cristal de Safiro; el cual ya se ha implantado en humanos y que presenta un aspecto prometedor a pesar de que sale de los metales ya que es un cristal, recordar que la hidroxiapatita es, pero a diferencia de está posee un grado muy bajo de radiopacidad y su uso es discutible desde el punto de vista de diagnostico además de que presenta limitaciones en cuanto a la selección del tamaño y la carencia de resultados clínicos a largo plazo. A continuación se presenta una lista de metales realizada por Oscar Maisto pero omite algunos metales.

Metales tóxicos

Hierro, acero dulce, y bronce de aluminio.

Metales medianamente tóxicos

Zinc, plata, estaño níquel, tungsteno, acero inoxidable y componentes.

No tóxicos

Aceros ternarios.

1) Vitallium (Estelita).

Cobalto 65% (Dureza), Cromo 30% (Evita corrosión),

Molibdeno 5% (Mejora la estructura).

Punto de fusión: 1.296Ω a 1.480Ω C

Potencial eléctrico: 200 mv Similar al hueso.

2) Ticonium

3) Tantalio Muy Blando

En lo que se respecta al uso de cementos selladores de la interfase diente-estabilizador; se han usado muchos efectiva y exitosamente mientras sean biocompatibles, pero aún asi, muchos son altamente irritantes a los tejidos adyacentes y más aún cuando penetran el periodonto del hueso.

Simon y Frank, encontraron reacción de células gigantes a cuerpo extraño aún a distancia del sellador. Lo que es aparentemente causado por la reacción de los productos que contienen el cemento.

En el examen de tejidos el AH 26 no mostró acción citotoxica.

La fuerza del cemento y la capacidad para sellar la interfase diente-estabilizador es un factor importante en la colocación de los implantes endodónticos.

Estudios in vitro mostraron que el AH 26 posee el mayor poder adhesivo y retentivo que otros cementos selladores.

Algunos cementos son los siguientes:

1) Mezcla de Grossman.

2) Oxido de zinc-eugenol EBA

3) Cemento de fosfato de zinc.

4) Cemento de policarboxilato

5) Cemento Diaket.

6) Cemento de silicofosfato

7) Cemento AH 26.

8) Cemento de ionomero de vidrio

Siendo estos últimos 2 cementos, los mejores en cuanto a fortaleza y retención.

En los últimos años, se ha investigado la posibilidad de mejorar la biocompatibilidad y estabilización de los implantes endodónticos .

Hodosh et.al. en 1973, 74; presentaron implantes de vitalium revestidos de polimero para que la resistencia y la rigidez del metal se complemente, con lo que el polimero favoreceria la fijación de las fibras del tejido conectivo al implante .

Judy y Weiss 1976, propusieron u tipo de implantes con estrias o espiras lo cual facilitaria la osteogenes

INSTRUMENTAL

Se requieren instrumentos y materiales de obturación especiales para el resultado exitoso de este tratamiento

Los instrumentos necesarios son los siguientes:

1) Pernos de vitalio o titanio estandarizados:

dos pernos de cada numero desde el 50 al 140, de modo que si se estropea uno de ellos no sea necesario cambiar la preparación del conducto o la ósea.

2) Escariadores (Reamers) estandarizados de 31 y 40 mm del numero 10 al 140. Los escariadores más largos son para las preparaciones largas; de estos, existen instrumentos de mango

largo y son útiles solo en los dientes anteriores superiores ya que en otras regiones son imposibles de usar.

3) Taladro intraóseo o escariador para ángulo (55), especialmente fabricado para iniciar la preparación ósea en caso de no conseguirla con los instrumentos de mano.

4) Pinzas de punta de plata o alicates para pernos recto y curvo para introducir el perno a presión.

5) Disco de Joe Dandy, montado en un mandril recto para sangrianar el perno; en su defecto disco de carburundo

6) Sellador de conductos radiculares.

7) Solución para irrigar el conducto:

a) Solución isotónica de cloruro de sodio

b) Agua bidestilada

c) Dilución de hipoclorito de sodio

d) Lechada de hidróxido de calcio

8) Puntas esteriles de papel para secar el conducto

9) Calibre para medir espesores

EVALUACION HISTOLOGICA DEL ESTABILIZADOR ENDODONTICO

Actualmente la información biológica del estabilizador endodóntica es muy escasa, aparentemente por la poca evidencia histológica , y aunque muchos apoyan empiricamente el uso del estabilizador existen investigaciones histológicas que cuestionan su uso.

El vitalio como un material para implantes orales se encontró biologicamente compatible en 1943.

Scopp y otros estudiaron en simios 5 estabilizadores endodónticos fabricados de vitalio; y no encontraron evidencia de inflamación o fracaso en dientes que antes de implantar el estabilizador poseian pulpa vital. Sin embargo; en dientes que tenian lesión periapical en los cuales se implantaron los estabilizadores; la región periapical se llego a inflamar y después de 6 meses no hubo reparación ósea.

En un estudio de 8 estabilizadores en perros, Seltzer et. al. encontraron corrosión en el implante de vitalio, con el uso de microscopio electrónico el análisis de microsondeo mostró iones de cromo rodeando el hueso. Los investigadores creyeron que los productos de corrosión eran responsables de la respuesta inflamatoria alrededor del estabilizador y concluyeron que él vitalio no es material inerte y si corrosivo.

En un experimento con simios, Langeland y Spangberg, encontraron inflamación con un gran número de células a

cuerpo extraño leucocitos, linfocitos y macrófagos rodeando el estabilizador, además encontraron partículas de sellador que penetraron el periodonto y el hueso.

En el único estudio histológico de estabilizadores en humanos, Frank y Abrams, reportaron dos casos en lo que el estabilizador fue bien tolerado y se rodeo un cápsula fibrosa y hueso no inflamado.

No obstante, ocurrió una reacción de células gigantes de cuerpo extraño a distancia del implante en el tejido fibroso aparentemente como causa de la penetración del sellador.

A causa de los escasos reportes y de lo conflictivo de los hallazgos previamente mencionados, considero que el siguiente caso adicional reportado contribuiría valiosamente.

CASO REPORTADO

Un paciente masculino de 26 años de edad se remitió para un tratamiento protésico en el Centro Médico Administrativo de Veteranos en Wood, Wis. Al paciente se le extrajo el central superior izquierdo para mejorar el pronóstico del tratamiento futuro. El paciente reportó que con tres años de anterioridad la raiz del diente se fracturó; el segmento apical se elimino quirúrgicamente y se inserto el estabilizador endodóntico. Cuando el paciente llegó para su tratamiento en el periodo del estudio, el diente no estaba móvil y no era causa de malestar. Radiográficamente se observó que el estabilizador se rodeo de hueso y habia un área radiolucida en el ápice.

PREPARACION DEL ESPECIMEN

El diente extraido se colocó en una solución de glutaraldehido al 2%. El tejido blando que rodeo el ápice fue removido y sometido a observación al microscopio electrónico.

El tejido se transfirió a una solución fresca de glutaraldehido al 2% con 0.1 M de Buffer de fosfato. después permaneció la noche en el refrigerador a -7 C, el tejido se fijó por 30 min. a una temperatura ambiente con una solución de tetroxido de osmio. Después se deshidrató con etanol. Los bloques de tejido se embebieron en Epon 812. Las secciones de 0.5 a 1.0 mm de espesor se cortaron con cuchilla de vidrio y se tiñeron con azul de toluidina y se examinó con el microscopio de luz. Las áreas seleccionadas para el microscopio electrónico fueron delgadamente seccionadas a 50 - 80 micrones con una cuchilla de diamante se tiñeron con acetato de uranio y citrato de plomo.

Las porciones remanentes del diente del implante se prepararon para observación al microscopio electrónico. Después el espécimen se fijó en tetróxido de osmio y se aclaró con solución buffer de fosfato. Se deshidrató en alcohol y se transfirió a acetato de amyil. El punto critico del espécimen se seco con dióxido de carbono se monto con tintura de plata y se cubrió con oro paladio; el diente se analizó y después de este procedimiento, el espécimen se coloco en hipoclorito de sodio y fue analizado nuevamente.

RESULTADOS

El microscopio de luz mostró que el estabilizador fue rodeado por una densa banda de tejido fibroso, no se observó inflamación alrededor del estabilizador; esta área estaba compuesta por una densa infiltración de células plasmáticas. También se observaron macrófagos, linfocitos y algunos leucocitos, pero predominaban las células plasmáticas, lo anterior fueron hallazgos en el microscopio electrónico.

En otra área cercana al ápice radicular se encontró una delgada banda de epitelio con un espesor de 1 y 2 células.

La extensa banda de células epiteliales fue disecada por la penetración intracelular efectuadas por células de inflamación aguda. Fue imposible determinar si el epitelio de revestimiento de la cavidad adyacente al implante de vitalio era falso. No se formo un revestimiento completo, en cambio 2 áreas del epitelio fueron aisladas por tejido conectivo en ambos lados.

Bajo la observación al microscopio electrónico, toda la longitud del estabilizador, mostró marcas y evidencia de pigmentación. En el ápice de la raíz el estabilizador se rodeo por tejido blando y sellador; algunas porciones de tejido blando parecía estar adherido al estabilizador. Algunas superficies de raíz alejadas del ápice fueron cubiertas por fibras densas y una superficie rugosa de cemento se mostraba bajo las fibras. Después de tratar el espécimen con hipoclorito de sodio se removió gran parte de

tejido blando, la base del estabilizador mostró amplios espacios entre el estabilizador y el ápice radicular.
La estructura radicular en el ápice mostró áreas cubiertas con cemento pero también había zonas donde el cemento y dentina eran reabsorbidas.

DISCUSION

Durante los tres años siguientes del fragmento apical el área sanó y se rodeo de una cápsula fibrosa. No hubo repuesta inflamatoria y la cápsula llegó a ser rodeada por hueso, aparentemente no hubo corrosión que provocara inflamación. La única patologia que se mostraba en la radiografía aparecia en el ápice del diente, donde los hallazgos histológicos de inflamación crónica con células de inflamación aguda indicaba un sellado incompleto apical por una errónea instrumentación del conducto. La reabsorción del cemento y dentina en la superficie radicular bajo el área inflamada es también un hallazgo típico. Aunque el estabilizador endodóntico parecía bien tolerado, el inadecuado sellado apical ocasiono que se formara una patologia en el área periapical.

El papel del epitelio es difícil de explicar; el epitelio encontrado es similar al de los granulomas y al revestimiento inflamatorio de quistes. Debido a que el revestimiento no era completo, el autor cree que fue una proliferación epitelial confinada al implante, causada por el erroneo sellado apical el cual permitió el paso de irritantes a través y a lo largo

del implante. Las porciones de proliferación epitelial se encontraron cerca del irritante. Los neutrofilos migraron hacia el epitelio y la superficie del estabilizador, el autor no considera posible que la epitelización llegara del área gingival.

Este caso apoya los hallazgos de Frank y Abrams, en donde el estabilizador es aparentemente bien tolerado por el humano; sin embargo, puede ocurrir inflamación debido a un inadecuado sellado apical o causa de irritantes como lo son los selladores.

SELECCION DE CASOS Y USOS DEL ESTABILIZADOR

En otras épocas se consideraba esencial la selección cuidadosa de los casos que podian responder mejor al tratamiento con el estabilizador. La oportunidad de cualquier tratamiento endodóntico se establece conforme el diagnóstico clinico radiográfico del caso de que se considera; existen circunstancias que provocan dudas con respecto al pronóstico a distancia, se toma en cuanta el valor del diente en el arco dental como integrante de un conjunto armónico con función definida; la selección del caso no ofrece entonces un mayor problema. No es así en la colocación de un implante endodóntico, ya que resulta un problema más complejo. Hay casos con indicación precisa, donde la intervención ofrece perspectivas de éxito inmediato y aún a distancia, para prolongar por un lapso la vida del diente; otros casos, no deben realizarse por que el fracaso inmediato contraindica el tratamiento. Sin embargo, entre estas 2 condiciones, bien delimitadas; existe una tercera, que abarca un número elevado de casos, en los que el estabilizador prolongará la vida del diente no modificándola ni acortandola, y aqui la responsabilidad de decidir la intervención exige agotar los recursos diagnósticos.

Desgraciadamente, la mayoría de los casos fracasan, incluso con una selección cuidadosa.

Algunos de los requisitos para la selección son:

1) Situación del eje longitudinal del diente a tratar sobre

hueso sólido.

2) Profundidad adecuada del hueso

3) Al menos una cuarta parte del soporte óseo residual

4) Aplicación limitada a lo sumo 2 dientes en la arcada.

5) Salida del foramen apical a lo largo del eje longitudinal del diente.

6) No debe haber antecedentes de hemorragia.

Después de evaluar el caso desde una perspectiva clínica, es preciso valorar el estado físico del paciente.

Diversos problemas sistémicos pueden requerir consulta médica antes del tratamiento, sin embargo, pocas complicaciones contraindican el uso del estabilizador.

La selección convincente de los casos, es fundamental para el éxito del tratamiento. Si al revisar los casos se cumplen los criterios de selección, se reducirá al mínimo el uso inadecuado y el abuso de este procedimiento.

Actualmente, "La American Dental Association Council on Dental Materials, Instruments and Equipement", considera a los estabilizadores endodónticos, como experimentales, por lo que los pacientes deben comprender el estado de los implantes antes de proseguir con el tratamiento.

INDICACIONES Y CONTRAINDICACIONES

EL estabilizador endodóntico, esta indicado en aquellas situaciones donde la relación corona - raíz es desfavorable y puede mejorar por medio del implante.

El implante endodóntico está indicado en :

1) En aquellos casos en los que la longitud de la raiz se encuentra disminuida por diversas razones y por lo tanto, peligra su estabilidad en el alvéolo.

a) Por reabsorción debida a ortodoncia, traumatismo, apicectomia previa, lesión periapical que obligue a eliminar los dos tercios apicales de la raiz.

b) Por fractura apical, con ó sin eliminación del cabo apical.

c) Por destrucción del tercio cervical de la raiz debido a caries o fractura.

d) Cuando la longitud del conducto remanente no permita la rehabilitación coronaria (perno-muñón).

e) Cuando se realiza una extrucción ortodontica y se ve dañada la relación corona-raiz.

2) Cuando la extracción y reemplazo de un diente aislado y afectado periodontalmente exigiria un esfuerzo restaurador considerable.

3) En dientes primarios con agenesia del permanente y reabsorción radicular o bien, cuando deba en estos casos rehabilitarse la corona y el conducto no ofrezca suficiente anclaje.

4) En dientes con raices enanas o soporte óseo reducido y que deban servir de apoyo a grandes rehabilitaciones.

5) En dientes que hayan padecido enfermedad periodontal y que ya no existia y esto haya ocasionado movilidad y reducción de soporte óseo.

6) Cuando un diente se reimplante o transplante a otro alvéolo el implante se puede usar para estabilizar el diente tratado.

El estabilizador endodóntico está contraindicado en :

1) En dientes con enfermedad periodontal y sin posibilidad de recuperación.

a. Con movilidad acentuada y sobrecarga no controlable.

b. Con movilidad acentuada y menos del tercio apical de la raíz con soporte óseo.

c. Con lesión periapical de origen periodontal.

d. Con reabsorciones laterales de la raíz que dejan al descubierto dentina infectada.

e. Cuando la posible dirección, profundidad y espesor del estabilizador no permitan lograr la estabilidad deseada

f. Cuando se requiera una ferulización complementaria con los dientes vecino y por alguna razón no sea posible.

g. Cuando la bolsa periodontal se comunica con el ápice o se encuentra cerca de ella (lo anterior se debe comprobar con una radiografía y tomarla en el momento que la sonda examina la bolsa para observar la longitud real de la bolsa).

2) En dientes vecinos a zonas anatómicas que no pueden eludirse al ubicar el perno tales como:

a) Conducto dentario inferior

b) Agujero mentoniano

c) Fosas nasales y/o seno maxilar

3) En casos de bruxismo que no pueda controlarse

4) Cuando la dirección de la raíz no permita la colocación

del implante en hueso esponjoso; y se extienda a tejidos blandos.

5) Cuando existan lesiones periapicales de dudosa curación

6)Cuando el paciente tenga antecedentes de sangrado, de infecciones óseas previas en boca o extremidades, de enfermedad cardiaca reúmatica, diabetes u otras enfermedades generales o sistémicas

ERRORES EN LA SELECCION DE CASOS Y DIAGNOSTICO

El estabilizador endodóntico es un método de uso mínimo que no es aplicable en todos los casos, y su empleo indiscriminado ha sido el primer factor que ha llevado a la confusión y la controversia que lo rodean. El tratamiento de candidatos no adecuado va seguido de un fracaso predecible en casos en que la colocación del implante solo podia proporcionar una estabilización temporal.

Un análisis realizado por Frank, reveló que los casos de fracaso estaban relacionados con uno ó más de los siguientes errores en la selección de casos y diagnostico o en el tratamiento.

PROBLEMAS PERIODONTALES TERMINALES.

El estabilizador endodóntico no está pensado para un problema periodontal terminal por que un factor importante en su uso satisfactorio, es la ausencia de comunicación entre el

implante y la cavidad oral.

Con frecuencia detectamos perdida de hueso alveolar y aumento de movilidad entre los exámenes periódicos; es cuando debemos usar métodos radicales para frenar está degeneración. el valor del implante endodóntico se basa en el diagnostico precoz y el tratamiento para retardar la secuencia de la lesión periodontal.

FACTORES ANATOMICOS.

Existen factores anatómicos que sise detectan, impiden el uso del implante endodóntico o si no se detectan, provocaran que el implante vaya seguido de un fracaso. Algunos de estos factores, y los dientes con los comùnmente se asocian, se describen a continuación:

Los incisivos inferiores pueden presentar una anatomia apical que no favorece el uso del estabilizador; como ejemplo de lo anterior está el foramen apical en forma de lazo, el cual es casi imposible de obturar con el implante endodóntico, rigido y redondo, y las aperturas apicales mùltiples no pueden sellarse con el implante endodóntico. Los errores en la obturación del ápice deben considerarse errores de endodóncia antes que errores del implante.

Los dientes anteriores superiores están frecuentemente en linguoversión, con el ápice en posición vestibular; lo cual contraindica el tratamiento, ya que la anatomia normal del alvéolo, provocaria que el implante se extendiera a tejidos blandos.

Los ápices de dientes posteriores inferiores, pueden estar

muy próximos al conducto mandibular. El riesgo de una parestesia prolongada, hace que el uso del estabilizador sea cuestionable.

Los ápices de piezas posteriores superiores pueden estar cerca del seno maxilar, por lo que una extensión hacia el antro no sirve como estabilización y existe el riesgo de infección.

ERRORES EN EL TRATAMIENTO

OBLITERACION APICAL INADECUADA

1) Distorsión apical durante la preparación del conducto.- Un implante rígido, circular puntiagudo servirá como obturación endodóntica, la porción apical debe quedar redonda, sin embargo; el movimiento de limado de arriba hacia abajo deforma el ápice a una forma ovoide, lo cual provoca un fracaso endodóntico debido a la falta de sellado apical después de la cementación del estabilizador.

2) Adaptación inadecuada del implante endodóntico.- El implante debe sellar estrechamente el ápice por lo que debe usarse un portagujas de picos fuertes, para colocar y extraer el implante, y el ajuste final del implante, debe adaptarse firmemente al ápice 1 mm más corto que la longitud intraósea, por lo que el estabilizador se corta 1 mm en su parte apical, después de cada prueba de ajuste se debe reasentar para verificar que asiente bien en el diente y no se empalme con el hueso. En ocasiones es necesario realizar 3 o 4 cortes para que el estabilizador ajuste. Nuevamente se afirma, que

los fracasos en tales situaciones son fracasos de la endodóncia antes que del implante.

SOBREPREPARACION DEL CONDUCTO RADICULAR

Si la preparación tiene un diámetro demasiado grande puede conducir a la perforación de la porción apical , después de esté error iatrogenico siempre es posible un fracaso.

La extensión y amplitud que deben darse al conducto radicular y óseo se complementan y varían de acuerdo con las condiciones preoperatorias de cada caso y la anatomía de la raiz y su conducto.

Así como en un incisivo central superior es posible obtener un conducto óseo de 8 a 10 mm de largo y un espesor correspondiente a un perno 120-130; en un incisivo inferior, con su raiz achatada mesiodistalmente, si bien la extensión del perno podrá sobrepasar los 12 mm de longitud; probablemente el espesor no pueda ser mayor de 60 o 70.

LONGITUD INADECUADA DEL IMPLANTE

Puesto que la forma en punta estandarizada de los instrumentos, es mínima, hay que permitir que una longitud adicional del implante permanezca dentro del conducto en caso de que sea necesario para su retención.

AUSENCIA DE FERULIZACION NECESARIA

Es necesario ferulizar el diente con el implante endodóntico cuando debe usarse como pilar de una dentadura parcial, ya que los movimientos de torsión pueden condenar el estabilizador al fracaso.

TECNICAS PARA IMPLANTAR EL ESTABILIZADOR ENDODONTICO

Muchos dientes que requieren estabilización endodóntica no presentan problemas pulpares, por lo que basta con una sola sesión de tratamiento.

El tratamiento, desde el acceso lingual hasta la colocación del implante suele realizarse en 1.5 hrs o menos.

El dolor postoperatorio suele ser mínimo y se alivia con un analgésico de acción moderada Cuando se programan 2 sesiones, en la primera se prepara el conducto y el hueso, y en la segunda se coloca el implante, aunque no disminuye el dolor; a veces por la movilidad del diente no se puede localizar la preparación ósea en la segunda sesión.

Cuando el diente por tratar, presenta pulpitis con actividad microbiológica o una zona de radiolucidez periapical producida por necrosis de la pulpa, se necesita efectuar el tratamiento en tres sesiones. La causa es la siguiente;

-Liberar el conducto de las sustancias irritantes antes de entrar en el tejido periapical y de forzar el material necrótico infectado dentro del hueso normal.

Por esté motivo, en la primera sesión se extrae el contenido del conducto y se ensancha hasta el ápice radiográfico; en la segunda sesión se examina el grado de desbridamiento inicial, investigando el interior del conducto, y en la tercer cita, se realiza la preparación intraósea seguida de la colocación del estabilizador.

Un punto de importancia general, en cualquier técnica es el siguiente:

En el tratamiento de endodáncia normal, se trata de obturar herméticamente el conducto lo cual es teórico ya que esto se consigue con la formación de osteocemento a expensas del periodonto apical lo cual se llama cierre biológico. Pues esté

punto, no ocurre donde se implanta un estabilizador aquí no existe el cierre biológico y solo se busca tolerancia de los tejidos periapicales, por lo que se debe conseguir la inmovilización del perno por un correcto ajuste sobre las paredes de los conductos y el hueso y el sellado principal debe ser en el punto preciso del ápice.

TECNICA ESTANDARIZADA EN UNA SESION

1) Se anestesia profundamente la zona con lidocaina-adrenalina al 1:500 000, añadiendo por lingual o palatino, muy frecuentemente al cabo de iniciada la intervención hay que completar la anestesia para evitar el dolor al preparar el conducto.

2) Aislamiento con grapa y dique de hule el cual no se retira sino hasta terminado el tratamiento (estricta asepsia).

3) Acceso directo, donde cabe recordar que el implante es recto, rígido y cilíndrico por lo cual es necesario que el acceso se sitúe lo mas labial posible para obtener una vía directa hasta el tejido apical, por lo cual es necesario

sacrificar el borde incisal de dientes anteriores para que los instrumentos no traben en dicho borde. (Ver fig 1)

4) Conductometría, en la forma conocida y posteriormente se elimina el contenido vital con una sonda barbada.

5) Ya conocida la longitud del conducto se irriga con una solución de hipoclorito de sodio al 5% el cual se permite que permanezca en el conducto. A la longitud actual del diente se le agregan 3 mm para que la instrumentación perfore el ápice intencionalmente.

6) Se sobreinstrumentar a la longitud anterior hasta un instrumento 50 o 60 pasando completamente a través del agujero.

7) Se introduce un instrumento 3 veces más pequeño y se lleva 10 ó 12 mm más allá del ápice, se toma una radiografía para examinar la posición del instrumento dentro del hueso con relación al ápice y estructuras adyacentes. En esté momento se ajusta la longitud de trabajo.

8) Se prepara el diente y el hueso; lo cual se inicia con un instrumento 3 veces menor que en donde quedó la preparación del conducto, por lo general es con un instrumento de calibre 40. La porción coronaria del conducto

se instrumental detalladamente para eliminar los remanentes pulpares.

El hueso se ensancha cuidadosamente pasando 10 - 12 mm más allá del ápice. En caso de que el hueso sea muy denso y no permita la penetración de instrumentos manuales aún de mango largo, debe usarse el taladro intraóseo montado en la pieza de mano de contrángulo; es necesario colocar un tope de goma para trabajar a exactitud, el taladro se utiliza solo para hacer un agujero de principio en el hueso y el diámetro de trabajo de esté debe ser menor que el del foramen.

Se debe tratar de no usar los taladros, ya que estos en muchas ocasiones es motivo de desviación del foramen apical y con el instrumento manual es muy dificil desviarse de la dirección original; se completa la preparación con ensanchadores número 40 hasta llegar al 70 como mínimo, al respecto se debe tener en cuenta que la instrumentación final perfora simultáneamente el conducto y el hueso proporcionando una preparación en forma cónica terminada en punta; un punto muy importante en lo establecido es la irrigación la cual debe ser constante y controlada.

9) En cuanto a la irrigación, puede ser con agua bidestilada, pero es preferible una solución que inhiba la proliferación bacteriana, lo cual se obtiene del Peróxido de Hidrógeno, Hipoclorito de Sodio al 5%, y aún la lechada de Hidróxido de Calcio, esta última además de barrenar los residuos, cohibe la hemorragia (Maisto).

10) Adaptar el implante recordando el requerimiento básico

de un sellado apical ajustado; el ajuste debe ser firme y estrecho, se usa un portagujas de picos fuertes o una pinza de puntas de plata y se selecciona un perno del mismo diámetro que el ultimo ensanchador usado, se esteriliza a la flama o al esterilizador de contacto y se introduce al conducto. La primera prueba consiste en probar si penetra en su sitio y se tracciona para ver el ajuste se recorta con un disco de Joe Dandy o de carburondo y se introduce al conducto; el estabilizador ya ajustado debe fijarse firmemente en el ápice
un milímetro más corto que la longitud intraósea preparada.

11) El implante se marca a la altura del borde incisal.

12) El conducto se irriga a fondo con dilución de Hipoclorito de Sodio, y se seca con puntas de papel estériles, las cuales deben penetrar estrictamente en el conducto y no transtornen el coágulo intraóseo, por lo cual deben estar medidas previamente; si existe hemorragia se puede irrigar con Orostat o Adrenalina racemica al 2% (Ingle Taintor), o se lleva con un lentulo a la zona extrapical pasta de Hidróxido de Calcio (Maisto Oscar), así se evitara la hemorragia durante el cementado del perno.

13) Antes de cementar el perno, se recorta con un disco de Joe Dandy a nivel de la unión amelodentinaria o se recorta parcialmente haciendo una muesca profunda para que con una torsión se desprenda en dos porciones, está última forma es mejor que la sección total ya que no hay perdida de la longitud original y en la sección total se pierde

aproximadamente 1 mm.

En el corte hay que prever la posibilidad de colocar una espiga o endoposte y entonces la sección debe quedar más apicalmente. (Ver fig. 2)

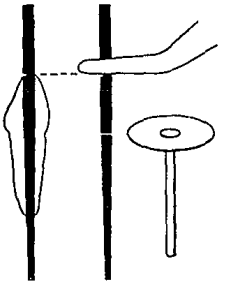

14) Cementado del estabilizador, para lo cual se cubre cuidadosamente la porción intraradicular del implante y se sostiene todo el tiempo con las pinzas; el cemento indicado según los últimos estudios es el sellador AH 26 o, el ionomero de vidrio, se introduce en el conducto el implante revestido de sellador y se lleva a la posición indicada.

15) Se coloca gutapercha para fijar y aislar el implante de los materiales de restauración consecutiva.

16) Se toma una radiografía para comprobar la posición del perno.

TECNICA PARA EL TRATAMIENTO EN 3 SESIONES

El objetivo de está técnica es básicamente, eliminar toda clase de irritante del conducto radicular que en esté caso

son los microorganismos; mediante el tratamiento biomecánico.

1.- Si se aprecia una zona de radiolucidez, no es necesario anestesiar durante la primera y segunda sesión.

En caso de pulpitis, se administra el mismo anestésico que se utiliza en el tratamiento en una cita.

2.- Se coloca el dique de hule y se abra el acceso labialmente; es decir lo más labial posible para que el implante penetre sin dificultad en el momento preciso.

3.- Se mide la longitud del diente con una lima de pequeño diámetro hasta el ápice radiográfico y no hasta donde suele detenerse dentro del conducto. Durante el ensanchamiento se destruye intencionalmente la zona de constricción apical.

4.- El ensanchamiento se continúa hasta dicho punto por lo menos con un instrumento número 50 ó 60, se debe irrigar constantemente con una solución poliantibiótica, aquí no basta el uso de solución estéril.

5.- El conducto se cierra con una solución de óxido de zinc-eugenol.

6.- En la segunda cita se examina el grado de debridamiento y se toma una muestra para cultivo. Si el diente es asintomático a la percusión y está libre de gérmenes se considera preparado para la implantación del estabilizador.

7.- En la tercer cita, se anestesia perfectamente la zona reforzando por lingual ó palatino.

8.- Se continúa con la perforación ósea y con los procedimientos normales de ensanchamiento óseo, verificación del ajuste del implante, realizando la muesca en incisal u

oclusal según sea el diente seccionando parcialmente el perno a la longitud deseada y cementando el estabilizador

MODIFICACIONES DE LA TECNICA.

Colocación del implante simultaneo a la eliminación del tercio apical fracturado o a la remoción de un quiste con apicectomía. La variación en esta técnica es mínima sólo vale agregar:

- Que se requiere un abordaje quirúrgico para realizar la extracción de la porción fracturada o en su caso apicectomía, en el caso de ser requerida por proliferación quística o presencia de granuloma apical. (Ver Fig. 3 y 4)

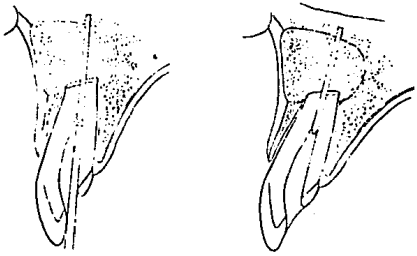

El implante se puede colocar durante los procedimientos quirúrgicos. Si se requiere lo anterior la visibilidad del procedimiento es óptima y el operador tiene la oportunidad para inspeccionar la interfase en el área donde el implante sale por la raíz; lo cual ayuda a garantizar un sellado apical adecuado y a eliminar el excedente del sellador que emerge del ápice al momento de implantar el estabilizador.

F. Fragiskos y C. Alexandrinis, describieron un nuevo

aditamento en 1991 en el The Journal of Prosthetic Dentistry; el cual se anexa al estabilizador inmediatamente después de efectuar la enucleación de un gran quiste y consiste en un cilindro metálico de vitalium el cual rellena parcialmente la zona enucleada, permite que la aposición ósea suceda al transmitirle tensión, al transmitir las fuerzas y distribuirlas a las estructural de soporte, mejora las condiciones de tensión que ocurre entre el diente y el estabilizador cuando se efectúa apicectomía; lo anterior es evaluado por instrumentos de fotoelasticidad. El resultado de la investigación arrojó datos que en resumen aconseja el uso de este aditamento cuando se realiza el tratamiento.

- Implante transodóntico: esta modificación concierne a la situación donde el implante perfora la placa cortical debido a la posición del diente en el alvéolo.

Como primer paso la totalidad del conducto se limpia, se ensancha y se obtura de la manera habitual, a continuación se levanta un colgajo labial y se hace una muesca con una fresa redonda en el sitio seleccionado por donde entrará el estabilizador lo cual se valora con un estudio radiográfico previo. Esta muesca es para colocar bien el taladro que cortará de labial a lingual o palatino a través del centro del conducto lleno de gutapercha y aproximadamente 10 mm hacia palatino; el corte inicial tiene que ser con precisión, en seguida se emplean instrumentos manuales para ensanchar, tanto el diente como el hueso hasta un tamaño de número 70 por lo menos. El implante se cementa en su sitio y la cavidad

labial se obtura con cemento compuesto antes de posicionar el colgajo.

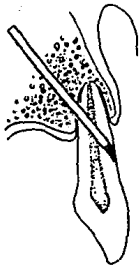

- El tratamiento del conducto dilacerado, es similar al anterior.

La raiz curva se conforma y obtura de la manera convencional. En seguida se hace el implante pasando la obturación apical, perforando la raiz en el hombro y extendiendo el implante hasta el hueso esponjoso. (Ver fig. siguiente)

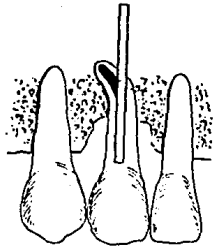

- Técnica de poste intraóseo metálico con muñón.

La técnica está en desuso ya que muchos investigadores

tienen bases contra su uso y la base fundamental es que el perno no está aislado del todo de la cavidad oral, toman en cuenta la extensión metálica hacia el muñón como una extensión de continuidad que al transcurso del tiempo la microfiltración invadiría la zona metaendodóntica, arrojando como pronóstico un fracaso por pérdida de sellado apical.

Las modificaciones fundamentales sobre la técnica estandarizadas son:

a) Es una técnica de visitas múltiples, para permitir que el conducto sea limpiado y desinfectado.

b) Debido a que la instrumentación se mantiene dentro del conducto en sus etapas iniciales, los tejidos periapicales no son irritados.

c) Es posible incorporar un centro sobre el poste al tiempo del implante.

d) Se practica cuando existe una fractura apical y el ápice se sustituirá adelante con un perno metálico.

e) Se debe dar una terminación cervical, para la toma de la impresión individual con la que el laboratorio mandará el muñón colado con la porción extrapical.

f) En general es una técnica muy laboriosa y con mucho margen de error , donde por lo general el pronóstico no mejora el de la técnica estandarizada, la cual mantiene aislado totalmente del medio oral el estabilizador.

POSTOPERATORIO Y EVALUACION DE EL ESTABILIZADOR ENDODONTICO.

Cabe resaltar que en los casos de implantación de estabilizador endodóntico, donde hay un gran traumatismo y se adiciona la presencia de sustancias extrañas al periodonto y tejido óseo, la reacción postoperatoria es prácticamente nula, debido a que a diferencia del tratamiento endodóntico convencional, al colocar un perno intraóseo, al periodonto apical y las terminaciones nerviosas de la zona son destruidas durante el tratamiento; por lo cual, el estado inflamatorio postoperatorio, con las mismas características histológicas de un proceso agudo, no provoca dolor intenso dado que el mayor aflujo sanguíneo ocupa los espacios medulares adyacentes al implante, sin ejercer presión sobre el periodonto y las terminaciones nerviosas a los lados de la raíz.

Aún y con lo anterior, es conveniente prescribir por vía oral durante las 24 hrs previas al tratamiento un antibiótico de amplio espectro, el cual se prolonga su administración por lo menos 48 hrs después de la intervención, para mantener un postoperatorio sin complicaciones.

La actividad agregada de analgésicos y antinflamatorios, si resultan necesarios, complementan una acción terapéutica eficaz.

La radiografía postoperatoria, es complementada con los

controles radiográficos a distancia, los cuales nos orientan sobre la evolución del implante. La imagen radiográfica normal nos indicara la tolerancia al cuerpo extraño y la estabilidad del implante.

El futuro incremento de sostén óseo de la raiz o su atrofia son factores que debe controlar el periodoncista, en relación con la evolución a distancia de la enfermedad periodontal.

El control clínico es muy importante, el mantener la armonía oclusal, sin sobrecargas, la restauración adecuada de la corona, su ferulización de los dientes vecinos en caso de ser necesario y la rehabilitación oral que permita una función general, son factores indiscutibles de éxito.

EVOLUCION DEL IMPLANTE.

Es muy importante la evaluación de seguimiento con los implantes endodónticos; si sugiere una valoración anual con radiografías como formato de seguimiento. Los signos de fracaso con un implante son por lo general iguales que aquellos para evaluar el tratamiento endodóntico. Si se presenta movilidad clínica excesiva, se puede considerar el fracaso del tratamiento, ya que esta es una de las razones primarias para colocarlo, si el tratamiento fracasara se puede intentar la intervención quirúrgica; sin embargo, es muy difícil colocar restauraciones retrógradas en la raiz alrededor del implante.

PRONOSTICO.

El éxito comunicado para los implantes endodónticos luego de 5 años es cuestionable, debido a las variaciones que

presentan diversos autores, pero por lo general está un poco por abajo del pronostico para el tratamiento endodóntico sistemático.

En ortopedia se comunica que las espectativas de duración de diversas prótesis son de 10 años y en la mayoría de los casos

esto no equivales al resto de vida del paciente. Aún asi la prótesis mejora la calidad de vida del paciente, permitiéndole funcionar normalmente. Esta misma premisa debe valorarse en los implantes endodónticos si proveen al paciente conservación continua y funcionamiento de los dientes existentes durante cierto tiempo ¿Se habrá proporcionado un servicio deseable?.

El implante endodóntico bien planeado y correctamente ejecutado, es tolerado por los tejidos y tiene buen pronostico.

Como terapéutica complementeria, es muy valiosa en los casos de indicación precisa.

CONCLUSIONES

- El uso del estabilizador endodóntico debe ser considerado una alternativa cuando el cuadro clínico de algún diente así lo requiera y debe ser acorde a las indicaciones del implante; no es una terapia terminante.

- El uso indiscriminado del estabilizador endodóntico, es la causa principal de que este fracase.

- Todos los puntos en cuanto al estudio del estabilizador, son importantes pero quizá el más importante y determinante es un riguroso estudio del caso; es decir, la selección del caso con todos sus parámetros, ya que al fin y al cabo esta nos arrojara un exito o fracaso, con lo anterior no se retira importancia al tratamiento propiamente dicho.

- La técnica más recomendable en este caso, no es aquella que mejor se maneje; sino es la que menos complicaciones puede presentar y la que mayor promedio de éxito nos proporcione; está es la técnica estandarizada.

- El mejor material para implante endodóntico es el Vitallium.

- La causa de fracaso más común al implantar el estabilizador endodóntico es la falta de sellado hermético a nivel de la unión implante-ápice.

- Todos los selladores que se han ensayado para cementar el implante son irritantes y desarrollan una reacción de cuerpo extraño.

- En general, el estabilizador es aparentemente bien

tolerado por el humano; sin embargo, puede ocurrir inflamación debido a un inadecuado sellado apical o a causa de un irritante como los son los selladores.

- Indiscutiblemente el estabilizador tiene un pronostico positivo, ya que devuelve a los dientes una función adecuada aunque esta no sea para toda la vida, cuando el diente esta destinado a perderse en un breve lapso; es decir prolonga el tiempo útil del diente.

- Es necesario que el estado actual del estudio se amplíe con investigaciones de este recurso de la endodóncia, además es necesaria una experiencia más prolongada que permita conocer con exactitud, la oportunidad del tratamiento.

BIBLIOGRAFIA

1.- Arens, Adams, DeCastro.

Cirugia en Endodóncia

Editorial Doyma - 1984. Cap. 9 p. 139 a 143.

2.- Feldman, M., Feldman, G.

Endodontic Stabilizars.

Journal of Endodontics, 1992 V 18 - 5 p. 245-248.

3.- Fragiskos, C. Alexandrinis, A. Caputo, S. Habaki

A New Endodontic Stabilizer Implant Device.

The Journal of Prosthetic Dentistry 1991; 65 p.427-430

4.- M.J. Fagan

Implant Prosthodontics: Surgical y Prosthetic Teoniques for Dental Implants

Year Book Medical Publishers, Inc. - 1990

5.- Alfred Frank, James Simon, Morwon Abou-Rass

Endodóncia Clinica y Quirúrgica.

Editorial Labor - 1986. Cap. 5. p. 182 - 193.

6.- Gin-ichiro Hata, Shin Yoshikawa, Tadao Toda.

Autotransplantation Using Endosseous Implants as Stabilizers.

Journal of Endodontics - 1991; 17-3 p.127 - 130

7.- Grossman Louis

Practica Endodóntica

Editorial Mundi - 1983; Cap. 20 p. 385 - 388

8.- Ingle Taintor

Endodóncia

ESTA TESIS NO DEBE
SALIR DE LA BIBLIOTECA

Editorial Interamericana - 1988; Cap. 15, p.729-730

9.- James H. Simon; Alfred L. Frank

The Endodontic Stabilizer: Additional Histologic Evaluation

Journal of Endodontics 1980, V. 6 - 2; p. 450-455

10.- Lasala Angel

Endodóncia

Editorial Salvat - 1979 Cap. 22; p. 481 - 490

11.- Maisto Oscar

Endodóncia

Editorial Mundi 1984, Cap. 21; p. 350 - 364

12.- Ralph V. Mckinney

Endosteal Dental Implants

Mosby Year Book 1991

13.- Seltzer Samuel

Endodóncia

Editorial Mundi 1979, Cap. 15; p. 467-472

14.- Schroeder, F. Sutter, G. Krekeler

Oral Implantology Basics ITI Cylinder, Georg Thieme Verlar Thieme Medical Publishers Inc - 1991

15.- Walton Richar, Torabinejad Mahmoud

Endodóncia

Editorial Interamenricana 1991, Cap. 2 ; p. 480-484

16.- Weine Franklin

Endodontic Therapy

The Mosby C.O., 1989; Cap. 12, p. 572 - 580.